

Документ подписан простой электронной подписью  
Информация о владельце:  
ФИО: Железнов Лев Михайлович  
Должность: ректор  
Дата подписания: 28.03.2019  
Уникальный программный ключ:  
7f036de85c233e341493b4c0e48bb3a18c939f31

Федеральное государственное бюджетное  
образовательное учреждение высшего образования  
«Кировский государственный медицинский университет»  
Министерства здравоохранения Российской Федерации

УТВЕРЖДАЮ  
Ректор Л.М. Железнов  
«27» июня 2019 г.

## РАБОЧАЯ ПРОГРАММА ДИСЦИПЛИНЫ

### «Клеточная биология, цитология, гистология»

(наименование дисциплины (модуля) в именительном падеже)

Направление подготовки 30.06.01 Фундаментальная медицина  
код, название

Профиль - Клеточная биология, цитология, гистология

Форма обучения - очная

Срок освоения ОПОП - 3 года

Кафедра гистологии, эмбриологии и цитологии

Рабочая программа дисциплины разработана в соответствии:

1. Федеральным государственным образовательным стандартом высшего образования по специальности 30.06.01 Фундаментальная медицина, утвержденным приказом Минобрнауки России от 03.09.2014 года № 1198.
2. Учебным планом по направлению подготовки 30.06.01 Фундаментальная медицина, профиль – Клеточная биология, цитология, гистология, одобренного ученым советом ФГБОУ ВО Кировский ГМУ Минздрава России 27 июня 2019 года (протокол № 6).

Рабочая программа одобрена:

кафедрой гистологии, цитологии и эмбриологии

«27» июня 2019 г. (протокол № 1)

Заведующий кафедрой

Макарова Н.А.

методической комиссией по программам подготовки кадров высшей квалификации «27» июня 2019 г., протокол № 1.

Председатель комиссии

И.А. Коковихина

Утверждена Центральным методическим советом Кировского ГМУ

Протокол № 1 от «27» июня 2019 г.

Председатель ЦМС

Е.Н. Касаткин

**Разработчики:**

Доцент каф. гистологии, эмбриологии и цитологии

Л.Р. Мутошвили

зав. каф. гистологии, эмбриологии и цитологии,  
д.б.н, профессор

Н.А. Макарова

**Рецензенты:**

Профессор кафедры патологической анатомии  
ФГБОУ ВО Кировский ГМУ Минздрава России д.м.н.

П.Г. Распутин

Профессор кафедры медико-биологических дисциплин ВятГУ д.м.н.

В.А. Оборин

## ОГЛАВЛЕНИЕ

Раздел 1. Перечень планируемых результатов обучения по дисциплине (модулю), соотнесенных с планируемыми результатами освоения ОПОП	4
1.1. Цель изучения дисциплины (модуля)	4
1.2. Задачи изучения дисциплины (модуля)	4
1.3. Место дисциплины (модуля) в структуре ОПОП	4
1.4. Объекты профессиональной деятельности	4
1.5. Виды профессиональной деятельности	4
1.6. Формируемые компетенции выпускника	5
Раздел 2. Объем дисциплины (модуля) и виды учебной работы	6
Раздел 3. Содержание дисциплины (модуля), структурированное по темам (разделам)	6
3.1. Содержание разделов дисциплины (модуля)	6
3.2. Разделы дисциплины (модуля) и междисциплинарные связи с обеспечиваемыми (последующими) дисциплинами	27
3.3. Разделы дисциплины (модуля) и виды занятий	28
3.4. Тематический план лекций	28
3.5. Тематический план практических занятий (семинаров)	33
3.6. Самостоятельная работа обучающегося	59
Раздел 4. Перечень учебно-методического и материально-технического обеспечения дисциплины (модуля)	60
4.1. Перечень учебно-методического обеспечения для самостоятельной работы обучающихся по дисциплине (модулю)	60
4.2. Перечень основной и дополнительной литературы, необходимой для освоения дисциплины (модуля)	60
4.2.1. Основная литература	60
4.2.2. Дополнительная литература	60
4.3. Перечень ресурсов информационно-телекоммуникационной сети «Интернет», необходимых для освоения дисциплины (модуля)	62
4.4. Перечень информационных технологий, используемых для осуществления образовательного процесса по дисциплине (модулю), программного обеспечения и информационно-справочных систем	62
4.5. Описание материально-технической базы, необходимой для осуществления образовательного процесса по дисциплине (модулю)	63
Раздел 5. Методические рекомендации по организации изучения дисциплины (модуля)	63
Раздел 6. Методические указания для обучающихся по освоению дисциплины (модуля)	65
Раздел 7. Оценочные средства для проведения промежуточной аттестации обучающихся по дисциплине (модулю)	65

## **Раздел 1. Перечень планируемых результатов обучения по дисциплине (модулю), соотнесенных с планируемыми результатами освоения ОПОП**

1.1. **Цель изучения дисциплины** - формирование универсальных и профессиональных компетенций, обучение квалифицированных научных кадров в области клеточной биологии, цитологии, гистологии, способных вести научно-исследовательскую работу, самостоятельно ставить и решать актуальные научные задачи, адекватно воспринимать научные достижения специалистов в области клеточной биологии, цитологии, гистологии, передавать свои знания научной общественности.

### **1.2. Задачи изучения дисциплины:**

- Углубленное изучение фундаментальных представлений о сущности биологических процессов, происходящих в организме на молекулярном, клеточном и тканевом уровнях.
- Изучение закономерностей цито- и гистогенезов, строения и функции клеток, тканей и органов.
- Овладение навыками лабораторных методов исследования с использованием различных экспериментальных моделей и современного оборудования.
- Освоение и совершенствование методов цитологической диагностики, морфометрии, маркерной гисто- и цитохимии.

### **1.3. Место дисциплины в структуре ОПОП:**

Дисциплина «Клеточная биология, цитология, гистология» относится к обязательным дисциплинам вариативной части Блока 1 «Дисциплины (модули)».

Основные знания, необходимые для изучения дисциплины формируются при изучении дисциплин: иностранный язык, история и философия науки, основные методы статистического анализа, стилистика русского языка и культура речи.

Является предшествующей для изучения дисциплин: основы организации научных исследований и наукометрия в области нервных болезней; практика по получению профессиональных умений и опыта профессиональной деятельности. Научно-исследовательская; научно-исследовательская деятельность обучающихся и подготовка научно-квалификационной работы (диссертации) на соискание ученой степени кандидата наук.

### **1.4. Объекты профессиональной деятельности**

Объектами профессиональной деятельности выпускников, освоивших программу аспирантуры, являются:

- физические лица;
- население;
- юридические лица;
- биологические объекты;
- совокупность средств и технологий, направленных на создание условий для охраны здоровья граждан.

### **1.5. Виды профессиональной деятельности**

Изучение данной дисциплины (модуля) направлено на подготовку к следующим видам профессиональной деятельности:

научно-исследовательская деятельность в области охраны здоровья граждан, направленная на сохранение здоровья, улучшение качества и продолжительности жизни человека путем проведения фундаментальных исследований в биологии и медицине;

преподавательская деятельность по образовательным программам высшего образования.

Программа аспирантуры направлена на освоение всех видов профессиональной деятельности, к которым готовится выпускник.

## 1.6. Формируемые компетенции выпускника

Процесс изучения дисциплины (модуля) направлен на формирование у выпускника следующих компетенций:

№ п/п	Ном ер/и н- декс ком- петен ции	Результаты освоения ОПОП (содержание компетенции)	Перечень планируемых результатов обучения по дисциплине (модулю)			Оценочные средства	
			Знать	Уметь	Владеть	Для текущего контроля	Для промежуто чной аттестации
1	2	3	4	5	6	7	8
1.	УК-1	Способность к критическому анализу и оценке современных научных достижений, генерированию новых идей при решении исследовательских и практических задач, в том числе в междисциплинарных областях.	методы критического анализа и оценки современных научных достижений, методы генерирования новых идей при решении исследовательских и практических задач, в том числе в междисциплинарных областях.	- анализировать альтернативные варианты решения исследовательских и практических задач; - уметь решать исследовательские и практические задачи, генерировать новые идеи.	- навыками анализа методологических проблем, возникающих при решении исследовательских и практических задач, в т.ч. в междисциплинарных областях; - навыками критического анализа и оценки современных научных достижений.	собеседование по ситуационным задачам, тестирование письменное	Устное собеседование, прием практических навыков, решение ситуационных задач, тест
2.	ПК-1	способность и готовность к научному подходу в исследовании происхождения, строения, развития, функционирования клеток и тканей, их взаимодействия в процессе жизнедеятельности организма как в норме, так и при различных патологических нарушениях	-современное состояние проблемы исследования; -современные методы решения научных задач в области клеточной биологии, цитологии, гистологии, в том числе с использованием междисциплинарных подходов; - современные методы сбора и обработки информации в	-самостоятельно планировать исследования в области клеточной биологии, цитологии, гистологии, формулировать цель и задачи; - находить современные методические подходы для решения поставленных задач; - разрабатывать новые методы исследования.	-методологией планирования и проведения научных исследований в области клеточной биологии, цитологии, гистологии, с целью получения новых научных данных, имеющих фундаментальное и прикладное значение.	собеседование по ситуационным задачам, тестирование письменное	Устное собеседование, прием практических навыков, решение ситуационных задач, тест

			изучаемой и смежных областях; - методы оценки качества полученных результатов.				
--	--	--	--------------------------------------------------------------------------------	--	--	--	--

## Раздел 2. Объем дисциплины (модуля) и виды учебной работы

Общая трудоемкость дисциплины составляет 216 зачетных единиц, 6 час.

Вид учебной работы		Всего часов	Семестры	
			№ 3	№4
1		2	3	4
Аудиторные занятия (всего), в том числе:		90	36	54
Лекции (Л)		8	4	4
Практические занятия (ПЗ)		82	32	50
Самостоятельная работа (всего), в том числе:		90	36	54
Подготовка к практическим занятиям		90	36	54
Вид промежуточной аттестации	зачет	+	+	-
	экзамен	36	-	36
Общая трудоемкость (часы)		216	72	144
Зачетные единицы		6	2	4

## Раздел 3. Содержание дисциплины (модуля), структурированное по темам (разделам)

### 3.1. Содержание разделов дисциплины (модуля)

№ п/п	Код компетенции	Наименование раздела дисциплины (модуля)	Содержание раздела
1	2	3	4
1.	УК-1 ПК-1	<b>Введение в дисциплину</b> <b>клеточная биология,</b> <b>цитология, гистология</b>	<b>История развития клеточной биологии, цитологии и гистологии.</b> Возникновение и развитие гистологии и цитологии как самостоятельных наук. Роль клеточной теории в развитии гистологии и медицины. Создание самостоятельных кафедр гистологии в России XIX века. Развитие гистологии, цитологии в XX в. Современный этап в развитии клеточной биологии, цитологии и гистологии. <b>Методы исследования в клеточной биологии, цитологии, гистологии.</b> Методы изготовления препаратов для световой микроскопии. Сущность и методы фиксации микрообъектов. Способы уплотнения (заливки). Микротомия с использованием салазочных, ротационных микротомов. Метод замораживания. Сущность и методы окраски микропрепаратов и их заключения в бальзам, смолы, желатин. Виды микропрепаратов – срезы, мазки, отпечатки, пленки. Техника микроскопирования в световых микроскопах.

			<p>Особенности микроскопии в ультрафиолетовых лучах, люминесцентная микроскопия, фазовоконтрастная микроскопия, интерференционная микроскопия. Электронная микроскопия (трансмиссионная и сканирующая), методы изготовления микрообъектов для электронной микроскопии. Специальные методы изучения микрообъектов – гистохимия (в том числе электронная гистохимия), радиоавтография, применение моноклональных антител, фракционирование клеточного содержимого с помощью ультрацентрифугирования. Методы исследования живых клеток – культуры тканей вне- и внутри организма, клонирование, образование гетерокарионов и гибридов клеток, прижизненная окраска. Количественные методы исследования – ручная и автоматизированная цитофотометрия, электронная микрофотометрия, спектрофлуориметрия, денситометрия.</p>
2.	УК-1 ПК-1	<b>Цитология</b>	<p><b>Цитология и клеточная биология.</b> Предмет и задачи цитологии и клеточной биологии, ее значение в системе биологических и медицинских наук. Основные положения клеточной теории на современном этапе развития науки. Понятие о клетке, как основной единице живого. Неклеточные структуры как производные клеток. Общий план строения клеток эукариот: клеточная оболочка, цитоплазма, ядро. Взаимосвязь формы и размеров клеток с их функциональной специализацией.</p> <p><b>Строение клетки.</b> Биологическая мембрана как основа строения клетки. Строение, основные свойства и функции. Понятие о компартментализации клетки и ее функциональное значение. Клеточная оболочка. Внешняя клеточная (плазматическая) мембрана. Структурно-химические особенности. Характеристика надмембранного слоя (гликокаликса) и подмембранного (кортикального) слоя. Морфологическая характеристика и механизмы барьерной, рецепторной и транспортной функций. Взаимосвязь плазматической мембраны над- и подмембранного слоев клеточной оболочки в процессе функционирования. Структурные и химические механизмы взаимодействия клеток. Специализированные структуры клеточной оболочки: микроворсинки, реснички, базальные инвагинации. Их строение и функции. Общая характеристика межклеточных взаимодействий. Межклеточные соединения (контакты): простые контакты, соединения типа замка, плотные соединения, десмосомы, щелевидные контакты (нексусы), синаптические соединения (синапсы).</p> <p><b>Органеллы общего значения.</b> Цитоплазма. Органеллы (органоиды). Определение, классификации. Органеллы общего и</p>

			<p>специального значения. Мембранные органеллы. Эндоплазматическая сеть. Строение и функции гранулярной и гладкой эндоплазматической сети. Особенности строения в зависимости от специфики метаболических процессов в клетке. Комплекс Гольджи (пластинчатый комплекс). Строение и функции. Его роль в выполнении железистыми клетками секреторной функции, в химической модификации поступающих белков. Значение во взаимодействии мембранных структур. Лизосомы. Строение, химический состав, функции. Понятие о первичных и вторичных лизосомах, об 10 аутофагосомах и гетерофагосомах. Пероксисомы. Строение, химический состав, функции. Митохондрии. Строение, функции. Представление об автономной системе синтеза белка. Особенности митохондриального аппарата в клетках с различным уровнем биоэнергетических процессов. Немембранные органеллы. Рибосомы. Строение, химический состав, функции. Понятие о полисомах. Роль свободных и связанных с мембранами эндоплазматической сети рибосом в биосинтезе клеточных белков. Центриоли. Строение и функции в неделящемся ядре и при митозе. Структурные фибриллярные структуры цитоплазмы. Цитоскелет. Основные компоненты цитоскелета: микротрубочки, микрофиламенты, тонофиламенты (промежуточные филаменты). Их строение, химический состав. Органеллы специального значения. Миофибриллы, микроворсинки, реснички, жгутики. Строение и функциональное значение в клетках, выполняющих специальные функции. Включения. Определение. Классификация. Значение в жизнедеятельности клеток и организма. Строение и химический состав различных видов включений. Гиалоплазма. Физико-химические свойства, химический состав. Участие в клеточном метаболизме.</p> <p><b>Ядро.</b> Роль ядра в хранении и передаче генетической информации и в синтезе белка. Форма и количество ядер. Понятие о ядерноцитоплазматическом отношении. Общий план строения интерфазного ядра: хроматин, ядрышко, ядерная оболочка, кариоплазма (нуклеоплазма). Хроматин. Строение и химический состав. Структурнохимическая характеристика хроматиновых фибрилл, перихроматиновых фибрилл, перихроматиновых и интерхроматиновых гранул. Роль основных и кислых белков в структуризации и в регуляции метаболической активности хроматина. Понятие о нуклеосомах; механизм компактизации хроматиновых фибрилл. Понятие о деконденсированном и конденсированном хроматине (эухроматине, гетерохроматине, хромосомах), степень их участия в синтетических процессах. Строение хромосомы.</p>
--	--	--	--------------------------------------------------------------------------------------------------------------------------------------------------------------------------------------------------------------------------------------------------------------------------------------------------------------------------------------------------------------------------------------------------------------------------------------------------------------------------------------------------------------------------------------------------------------------------------------------------------------------------------------------------------------------------------------------------------------------------------------------------------------------------------------------------------------------------------------------------------------------------------------------------------------------------------------------------------------------------------------------------------------------------------------------------------------------------------------------------------------------------------------------------------------------------------------------------------------------------------------------------------------------------------------------------------------------------------------------------------------------------------------------------------------------------------------------------------------------------------------------------------------------------------------------------------------------------------------------------------------------------------------------------------------------------------------------------------------------------------------------------------------------------------------------------------------------------------------------------------------------------------------------------------------------------------------------------------------------------------------------------------------------------------------------------------------------------------------------------------------------------------------------------------------------------------------------------------------------------------------------------------------------------------------------------------------------------------------------------------------------------------------------------------------------------------------------------------------------------------------------------------------------------------



			<p>Половой хроматин. Ядрышко. Ядрышко как производное хромосом. Понятие о ядрышковом организаторе. Количество и размер ядрышек. Химический состав, строение, функция. Характеристика фибриллярных и гранулярных компонентов, их взаимосвязь с интенсивностью синтеза РНК. Структурнофункциональная лабильность ядрышкового аппарата.</p>
			<p><b>Ядерная оболочка.</b> Строение и функции. Структурнофункциональная характеристика наружной и внутренней мембран, перинуклеарного пространства, комплексы поры. 11 Взаимосвязь количества ядерных пор и интенсивности метаболической активности клеток. Связь ядерной оболочки с эндоплазматической сетью; роль наружной мембраны в процессе новообразования клеточных мембран, Кариоплазма (нуклеоплазма). Физико-химические свойства, химический состав. Значение в жизнедеятельности ядра.</p>
			<p><b>Основные проявления жизнедеятельности клеток.</b> Синтетические процессы в клетке. Взаимосвязь компонентов клетки в процессах анаболизма и катаболизма. Понятие о секреторном цикле; механизмы поглощения и выделения продуктов в клетке.</p>
			<p><b>Информационные межклеточные взаимодействия.</b> Гуморальные, синаптические, взаимодействия через внеклеточный матрикс и щелевые контакты. Реакция клеток на внешние воздействия. Структурные и функциональные изменения клеток и отдельных клеточных компонентов в процессах реактивности и адаптации. Физиологическая и репаративная регенерация на клеточной уровне: сущность и механизмы.</p>
			<p><b>Воспроизведение клеток.</b> Клеточный цикл. Определение понятия; этапы клеточного цикла для клеток, сохранивших способность к делению, и клеток, утративших способность к делению. Митотический цикл. Определение понятия. Фазы цикла (интерфаза, митоз). Биологическое значение митоза. Механизм. Преобразование структурных компонентов клетки на различных этапах митоза. Роль клеточного центра в митотическом делении клеток. Морфология митотических хромосом. Эндомитоз. Определение понятия. Основные формы, биологическое значение. Понятие о плоидности клеток. Полиплоидия; механизмы образования полиплоидных клеток (однойядерных, многоядерных), функциональное значение этого явления. Мейоз. Его механизм и биологическое значение. Морфофункциональная характеристика процессов роста и дифференцировки, периода активного функционирования, старения и гибели клеток.</p>
			<p><b>Гибель клеток.</b> Дегенерация, некроз.</p>

			<p>Определение понятия и его биологическое значение. Апоптоз (запрограммированная гибель клеток). Определение понятия и его биологическое значение.</p>
3.	УК-1 ПК-1	<b>Общая гистология.</b>	<p>Ткани как системы клеток и их производных - один из иерархических уровней организации живого. Клетки как ведущие элементы ткани. Неклеточные структуры — симпласты и межклеточное вещество как производные клеток. Синцитии. Понятие о клеточных популяциях. Клеточная популяция (клеточный тип, дифферон, клон). Статическая, растущая, обновляющаяся клеточные популяции. Стволовые клетки и их свойства. Детерминация и дифференциация клеток в ряду последовательных делений, коммитирование потенций. Диффероны. Тканевый тип, генез (гистогенез). Закономерности возникновения и 12 эволюции тканей, теории параллелизма А.А. Заварзина и дивергентной эволюции Н.Г. Хлопина, их синтез на современном уровне развития науки. Принципы классификации тканей. Классификация тканей по фон Лёйдигу: эпителиальная ткань (пограничные и железистые эпителии), ткани внутренней среды (кровь, соединительные ткани и скелетные ткани), мышечные ткани (скелетная мышечная ткань, сердечная мышечная ткань и гладкая мышечная ткань), нервная ткань. Восстановительные способности тканей — типы физиологической регенерации в обновляющихся, лабильных и стационарных клеточных популяциях, репаративная регенерация. Компенсаторноприспособительные и адаптационные изменения тканей, их пределы.</p> <p><b>Эпителиальные ткани.</b> Общая характеристика эпителиальных тканей.. Источники развития. Морфо- функциональная и генетическая классификация эпителиальной ткани. Покровные эпителии. Пограничность положения. Строение однослойных (однорядных и многорядных) и многослойных эпителиев (неороговевающих, ороговевающих, переходного). Принципы структурной организации и функции. Взаимосвязь морфофункциональных особенностей эпителиальной ткани с ее пограничным положением в организме. Базальная мембрана: строение, функции, происхождение. Особенности межклеточных контактов в различных видах эпителия. Горизонтальная и вертикальная анизоморфность эпителиальных пластов. Полярность эпителиоцитов и формы полярной дифференцировки их клеточной оболочки. Цитокератины как маркеры различных видов эпителиальных тканей. Физиологическая и репаративная регенерация эпителия. Роль стволовых клеток в эпителиальных клетках обновляющегося типа; состав и скорость</p>

			<p>обновления их дифферонов в различных эпителиальных тканях. Железистый эпителий. Особенности строения секреторных эпителиоцитов. Цитологическая характеристика эпителиоцитов, выделяющих секрет по голокриновому, апокриновому и мерокриновому типу. Железы, их классификация. Характеристика концевых отделов и выводных протоков экзокринных желез. Особенности строения эндокринных желез.</p> <p><b>Ткани внутренней среды. Кровь.</b> Основные компоненты крови как ткани — плазма и форменные элементы. Функции крови. Содержание форменных элементов в крови взрослого человека. Формула крови. Возрастные и половые особенности крови. Эритроциты: Размеры, форма, строение и функции, классификация эритроцитов по форме, размерам и степени зрелости. Особенности строения плазмолеммы эритроцита и его цитоскелета. Виды гемоглобина и связь с формой 13 эритроцита. Ретикулоциты. Лейкоциты: Классификация и общая характеристика. Лейкоцитарная формула. Гранулоциты - нейтрофилы, эозинофилы, базофилы, их содержание, размеры, форма, строение, основные функции. Особенности строения специфических гранул. Агранулоциты — моноциты, лимфоциты, количество, размеры, особенности строения и функции. Характеристика Т- и В- лимфоцитов — количество, морфо- функциональные особенности. Кровяные пластинки (тромбоциты): Размеры, строение, функция. Лимфа. Лимфоплазма и форменные элементы. Связь с кровью, понятие о рециркуляции лимфоцитов.</p> <p><b>Гемопоз и лимфопоз.</b> Эмбриональный гемопоз. Развитие крови как ткани (гистогенез). Постэмбриональный гемопоз: физиологическая регенерация крови. Понятие о стволовых клетках крови (СКК) и колониеобразующих единицах (КОЕ). Характеристика полипотентных предшественников (стволовых коммитированных клеток), унипотентных предшественников, бластных форм. Морфологически неидентифицируемые и морфологически идентифицируемые стадии развития клеток крови (характеристика клеток в дифферонах: эритроцитов, гранулоцитов, моноцитов, Т-лимфоцитов, В- лимфоцитов и кровяных пластинок (тромбоцитов). Особенности Т и Влимфопоза во взрослом организме. Регуляция гемопоза и лимфопоза, роль микроокружения.</p> <p><b>Соединительные ткани (волоконная, рыхлая волокнистая, плотная волокнистая, специализированные волокнистые ткани).</b> Общая характеристика соединительных тканей.</p>
--	--	--	---------------------------------------------------------------------------------------------------------------------------------------------------------------------------------------------------------------------------------------------------------------------------------------------------------------------------------------------------------------------------------------------------------------------------------------------------------------------------------------------------------------------------------------------------------------------------------------------------------------------------------------------------------------------------------------------------------------------------------------------------------------------------------------------------------------------------------------------------------------------------------------------------------------------------------------------------------------------------------------------------------------------------------------------------------------------------------------------------------------------------------------------------------------------------------------------------------------------------------------------------------------------------------------------------------------------------------------------------------------------------------------------------------------------------------------------------------------------------------------------------------------------------------------------------------------------------------------------------------------------------------------------------------------------------------------------------------------------------------------------------------------------------------------------------------------------------------------------------------------------------------------------------------------------------------------------------------------------------------------------------------------------------------------------------------------------------------------------------------------------------------------------------------------------------------------------------------------------------------------------------------------------------------------------------------------------------------------------------------------------------------

			<p>Классификация. Источники развития. Гистогенез. Вклад отечественных ученых в изучение соединительной ткани. Классификация. Клетки рыхлой волокнистой соединительной ткани. Фибробласты, фиброциты (фиброкласты), миофибробласты, их происхождение, строение, участие в процессах фибрилlogenеза. Макрофаги, их происхождение, виды, строение, роль в защитных реакциях организма, понятие о системе мононуклеарных фагоцитов. Нейтрофильные лейкоциты, их роль в защитных реакциях организма. Адипоциты (жировые клетки) белой и бурой жировой ткани, их происхождение, строение и значение. Перициты (адвентициальные клетки), их происхождение, строение и функциональная характеристика. Плазматические клетки, их происхождение, строение, роль в иммунитете. Тучные клетки (тканевые базофилы), их происхождение, строение, функции. Пигментные клетки, их происхождение, строение, функция. Межклеточное вещество. Общая характеристика и строение. Основное вещество, его физико-химические свойства и значение. Коллагеновые и эластические волокна, их роль, строение и химический состав. Представление о различных типах коллагена и их локализации в организме.</p> <p>14 Ретикулярные волокна. Происхождение межклеточного вещества. Возрастные изменения. Взаимоотношения крови и рыхлой волокнистой соединительной ткани. Функционирование лейкоцитов в рыхлой волокнистой соединительной ткани. Взаимодействие соединительнотканых клеток и лейкоцитов в процессах гистогенеза, регенерации и защитных реакциях организма. Ее разновидности, строение и функции. Сухожилие как орган. Ретикулярная ткань, строение, гистофизиология и значение. Жировая ткань, ее разновидности, строение и значение. Пигментная ткань, особенности строения и значение. Слизистая ткань, строение.</p> <p><b>Скелетные ткани.</b> Общая характеристика скелетных тканей. Классификация</p> <p><b>Хрящевые ткани.</b> Общая характеристика. Виды хрящевой ткани (гиалиновая, эластическая, волокнистая). Хрящевые клетки - хондробласты, хондроциты (хондрокласты). Изогенные группы клеток. Гистохимическая характеристика и строение межклеточного вещества различных видов хрящевой ткани. Хондрогенез и возрастные изменения хрящевых тканей. Строение суставного хряща</p> <p><b>Костные ткани.</b> Общая характеристика. Классификация. Клетки костной ткани: остеонцы, остеобласты, остеокласты. Их цитофункциональная характеристика. Межклеточное вещество костной ткани, его физико-химические свойства и строение.</p>
--	--	--	-------------------------------------------------------------------------------------------------------------------------------------------------------------------------------------------------------------------------------------------------------------------------------------------------------------------------------------------------------------------------------------------------------------------------------------------------------------------------------------------------------------------------------------------------------------------------------------------------------------------------------------------------------------------------------------------------------------------------------------------------------------------------------------------------------------------------------------------------------------------------------------------------------------------------------------------------------------------------------------------------------------------------------------------------------------------------------------------------------------------------------------------------------------------------------------------------------------------------------------------------------------------------------------------------------------------------------------------------------------------------------------------------------------------------------------------------------------------------------------------------------------------------------------------------------------------------------------------------------------------------------------------------------------------------------------------------------------------------------------------------------------------------------------------------------------------------------------------------------------------------------------------------------------------------------------------------------------------------------------------------------------------------------------------------------------------------------------------------------------------------------------------------------------------------------------------------------------------------------------------------------------------------------------------------------------------------------------------------------------------------------------------------------------------------------------------------------------------------------------------------------------------------------------

			<p>Грубоволокнистая костная ткань. Пластинчатая (тонковолокнистая) костная ткань. Их локализация в организме и морфофункциональные особенности. Гистогенез и регенерация костных тканей. Возрастные изменения. Факторы, оказывающие влияние на строение костных тканей. Кость как орган.</p> <p><b>Мышечные ткани.</b> Общая характеристика и гистогенетическая классификация. Исчерченная соматическая (поперечно-полосатая) мышечная ткань, ее развитие, морфологическая и функциональная характеристики. Микроскопическое и электронно-микроскопическое строение. Строение миофибриллы, ее структурно-функциональная единица (саркомер). Механизм мышечного сокращения. Типы мышечных волокон и их иннервация. Моторная единица. Миосателлиты. Регенерация мышечной ткани, значение миосателлитов. Мышца как орган. Связь с сухожилием. Исчерченная сердечная (поперечно-полосатая) мышечная ткань. Источник развития, этапы гистогенеза. Морфофункциональная характеристика рабочих и проводящих кардиомиоцитов. Возможности регенерации. Процессы секреции в миокарде. Неисчерченная (гладкая) мышечная ткань. Источник развития. Морфологическая и функциональная характеристика. Регенерация, 15 Мионеральная ткань. Источник развития, строение и функция. Миоидные и мезитериальные клетки. Источники развития. Строение. Функции.</p> <p><b>Нервная ткань.</b> Общая характеристика нервной ткани. Эмбриональный гистогенез. Дифференцировка нейробластов и глиобластов. Понятие о регенерации структурных компонентов нервной ткани. Нейроны (нейроны). Источники развития. Морфологическая и функциональная классификация. Общий план строения нейрона. Микро- и ультраструктура перикариона (тела нейрона), аксона, дендритов. Тигроидное вещество (субстанция Ниссля) и нейрофибриллы. Особенности цитоскелета нейроцитов (нейрофиламенты и нейротрубочки). Роль плазмолеммы нейроцитов в рецепции, генерации и проведении нервного импульса. Транспортные процессы в цитоплазме нейронов. Аксональный транспорт — антеградный и ретроградный. Быстрый и медленный транспорт, роль микротрубочек в быстром транспорте. Понятие о нейромедиаторах. Секреторные нейроны, особенности их строения и функция. Физиологическая гибель нейронов. Регенерация нейронов.</p> <p><b>Нейроглия.</b> Общая характеристика. Источники развития глиоцитов. Классификация. Макроглия: Олигодендроглия (олигодендроциты</p>
--	--	--	----------------------------------------------------------------------------------------------------------------------------------------------------------------------------------------------------------------------------------------------------------------------------------------------------------------------------------------------------------------------------------------------------------------------------------------------------------------------------------------------------------------------------------------------------------------------------------------------------------------------------------------------------------------------------------------------------------------------------------------------------------------------------------------------------------------------------------------------------------------------------------------------------------------------------------------------------------------------------------------------------------------------------------------------------------------------------------------------------------------------------------------------------------------------------------------------------------------------------------------------------------------------------------------------------------------------------------------------------------------------------------------------------------------------------------------------------------------------------------------------------------------------------------------------------------------------------------------------------------------------------------------------------------------------------------------------------------------------------------------------------------------------------------------------------------------------------------------------------------------------------------------------------------------------------------------------------------------------------------------------------------------------------------------------------------------------------------------------------------------------------------------------------------------------------------------------------------------------------------------------------------------------------------------------------------------------------------------------------------------------------------------------------------------------------

			<p>— шванновские клетки, мантийные глиоциты — клеткисателлиты), астроглия (плазматические и волокнистые астроглиоциты) и эпендимная глия (танициты и эпителиоидная глия). Микроглия.</p> <p><b>Нервные волокна.</b> Общая характеристика. Классификация. Особенности формирования, строения и функции безмиелиновых и миелиновых нервных волокон. Понятие об осевом цилиндре и мезаксоне. Ультрамикроскопическое строение миелиновой оболочки — насечек Шмидта-Лантермана, перехватов Ранвье. Дегенерация и регенерация нервных волокон.</p> <p><b>Нервные окончания.</b> Общая характеристика. Классификация. Особенности формирования, строения и функции безмиелиновых и миелиновых нервных волокон. Понятие об осевом цилиндре и мезаксоне. Ультрамикроскопическое строение миелиновой оболочки — насечек Шмидта-Лантермана, перехватов Ранвье. Дегенерация и регенерация нервных волокон. Общая характеристика. Классификация. Рецепторные (чувствительные) нервные окончания - свободные и инкапсулированные (пластинчатые тельца Паччини, тельца Руффини, Майснера, колбы Краузе), нервно-мышечные веретена, нервно-сухожильные веретена, комплекс клетки Меркеля с нервной терминалью. Эффекторные окончания - двигательные и секреторные. Нервно-мышечное окончание 16 (моторная бляшка) в скелетных мышцах и в гладкой мышечной ткани. Секреторные (нейро-железистые) нервные окончания</p> <p><b>Синапсы.</b> Классификация. Межнейрональные электрические и химические синапсы, строение и механизмы передачи возбуждения. Ультраструктура химических синапсов - пресинаптическая и постсинаптическая части, синаптические пузырьки, синаптическая щель. Холинергические и адренергические синапсы. Нейромедиаторы и люминисцентно-гистохимические методы их выявления. Рефлекторные дуги как морфологический субстрат строения нервной системы, их чувствительные, двигательные и ассоциативные звенья.</p>
4.	УК-1 ПК-1	<b>Частная гистология</b>	<p><b>Нервная система.</b> Общая характеристика. Источники и ход эмбрионального развития. Нервная трубка и ее дифференцировка на вентрикулярную, субвентрикулярную (камбиальную), промежуточную (плащевую) и маргинальную зоны. Нервный гребень и нервные плакоды, их дифференцировка. Постэмбриональный гистогенез. Периферическая нервная система. Нерв. Строение, тканевой состав. Реакция на</p>

			<p>повреждение, регенерация. Чувствительные нервные узлы (спинномозговые и черепные). Строение, тканевой состав. Характеристика нейронов и нейроглии. Центральная нервная система. Строение серого и белого вещества. Понятие о рефлекторной дуге (нейронный состав и проводящие пути) и о нервных центрах. Строение оболочек мозга — твердой, паутинной, мягкой. Субдуральное и субарахноидальное пространства, сосудистые сплетения. Особенности строения сосудов (синусы, гемокапилляры) центральной нервной системы. Спинной мозг. Общая характеристика строения. Строение серого вещества: виды нейронов и их участие в образовании рефлекторных дуг, типы глиоцитов. Ядра серого вещества. Строение белого вещества. Желудочки мозга и спинно-мозговая жидкость. Головной мозг. Общая характеристика строения, особенности строения и взаимоотношения серого и белого вещества. Кора больших полушарий головного мозга. Эмбриональный и постэмбриональный гистогенез. Цитоархитектоника слоев (пластинок) коры больших полушарий. Нейронный состав, характеристика пирамидных нейронов. Представление о колонках и модульной организации коры. Межнейрональные связи, особенности строения синапсов. Тормозные нейроны. Глиоциты коры. Миелоархитектоника — радиальные и тангенциальные нервные волокна. Особенности строения коры в двигательных зонах и центральных отделах анализаторов. Гематоэнцефалический барьер, его строение и функция. 17</p> <p><b>Мозжечок.</b> Строение и нейронный состав коры мозжечка. Грушевидные клетки, корзинчатые и звездчатые нейроны, клетки-зерна. Аfferентные и эfferентные нервные волокна. Межнейрональные связи, тормозные нейроны. Клубочек мозжечка. Глиоциты мозжечка. Автономная (вегетативная) нервная система. Общая характеристика строения центральных и периферических отделов парасимпатической и симпатической систем. Строение и нейронный состав ганглиев (экстрамуральных и интрамуральных). Пре- и постганглионарные нервные волокна.</p> <p><b>Сенсорная система (органы чувств).</b> Классификация. Общий принцип клеточной организации рецепторных отделов. Нейросенсорные и сенсоэпителиальные</p>
--	--	--	-------------------------------------------------------------------------------------------------------------------------------------------------------------------------------------------------------------------------------------------------------------------------------------------------------------------------------------------------------------------------------------------------------------------------------------------------------------------------------------------------------------------------------------------------------------------------------------------------------------------------------------------------------------------------------------------------------------------------------------------------------------------------------------------------------------------------------------------------------------------------------------------------------------------------------------------------------------------------------------------------------------------------------------------------------------------------------------------------------------------------------------------------------------------------------------------------------------------------------------------------------------------------------------------------------------------------------------------------------------------------------------------------------------------------------------------------------------------------------------------------------------------------------------------------------------------------------------------------------------------------------------------------------------------------------------------------------------------------------------------------------------------------------------------------------------------------------------------------------------------------------------------------------------------------------------------------------------------------------------------------------------------------------------------------------------------------------------------------------------------------------------------------------------------------

			<p>рецепторные клетки. Орган зрения. Общая характеристика. Источники эмбрионального развития и гистогенез. Общий план строения глазного яблока. Оболочки, их отделы и производные, тканевой состав. Основные функциональные аппараты: диоптрический, аккомодационный и рецепторный. Строение и роль составляющих их роговицы, хрусталика, стекловидного тела, радужки, сетчатки. Нейронный состав и глиоциты сетчатки, их морфофункциональная характеристика. Строение и патофизиология палочко- и колбочконосущих нейронов сетчатки. Особенности строения центральной ямки диска зрительного нерва. Пигментный эпителий сетчатки, строение и значение. Особенности кровоснабжения глазного яблока. Морфологические основы циркуляции внутриглазной жидкости. Возрастные изменения. Вспомогательные органы глаза (веки, слезный аппарат). Орган обоняния. Общая характеристика. Эмбриональное развитие. Строение и клеточный состав обонятельной выстилки: рецепторные, поддерживающие и базальные щетки. Гистофизиология органа обоняния. Возрастные изменения. Орган вкуса. Общая характеристика. Эмбриональное развитие. Строение и клеточный состав вкусовых почек: вкусовые, поддерживающие и базальные клетки. Иннервация вкусовых почек. Гистофизиология органа вкуса. Возрастные изменения. Органы слуха и равновесия. Общая характеристика. Эмбриональное развитие. Наружное ухо: строение наружного слухового прохода и барабанной перепонки. Среднее ухо: характеристика эпителия барабанной полости и слуховой трубы. Внутреннее ухо: костный и перепончатый лабиринты. Вестибулярная часть перепончатого лабиринта: эллиптический и сферический мешочки и полукружные каналы. Их рецепторные отделы: строение и клеточный состав пятна и ампулярных гребешков. Иннервация. 18 Гистофизиология вестибулярного лабиринта. Улитковая часть перепончатого лабиринта: строение улиткового канала, строение и клеточный состав спирального органа, его иннервация. Гистофизиология восприятия звуков. Возрастные изменения.</p> <p><b>Сердечно-сосудистая система.</b> Строение и эмбриональное развитие сердечно-сосудистой системы. Кровеносные сосуды. Общие принципы строения, тканевой состав. Классификация сосудов. Зависимость строения сосудов от гемодинамических условий. Васкуляризация сосудов (сосуды сосудов). Нейрогуморальная регуляция сосудов. Постнатальные изменения в сосудистой стенке. Регенерация сосудов. Артерии. Классификация. Особенности строения</p>
--	--	--	---------------------------------------------------------------------------------------------------------------------------------------------------------------------------------------------------------------------------------------------------------------------------------------------------------------------------------------------------------------------------------------------------------------------------------------------------------------------------------------------------------------------------------------------------------------------------------------------------------------------------------------------------------------------------------------------------------------------------------------------------------------------------------------------------------------------------------------------------------------------------------------------------------------------------------------------------------------------------------------------------------------------------------------------------------------------------------------------------------------------------------------------------------------------------------------------------------------------------------------------------------------------------------------------------------------------------------------------------------------------------------------------------------------------------------------------------------------------------------------------------------------------------------------------------------------------------------------------------------------------------------------------------------------------------------------------------------------------------------------------------------------------------------------------------------------------------------------------------------------------------------------------------------------------------------------------------------------------------------------------------------------------------------------------------------------------------------------------------------------------------------------------------------------------------------------------------------------------------------------------------------------------------------------------------------------------------------------------------------------------------------------------------------------------------------------------------------------------------------------------



			<p>и функции артерий различного типа: мышечного, мышечноэластического и эластического. Органные особенности артерий. Микроциркуляторное русло. Артериолы, их роль в кровообращении. Строение. Значение эндотелиомиоцитных контактов в гистофизиологии артериол. Гемокапилляры. Классификация, функция и строение. Морфологические основы процесса проницаемости капилляров и регуляции их функций. Органные особенности капилляров. Вены. Функциональное значение и строение. Артериоловеноулярные анастомозы. Значение для кровообращения. Классификация. Строение артериоловеноулярных анастомозов различного типа. Вены. Строение стенки вен в связи с гемодинамическими условиями. Классификация. Особенности строения вен различного типа (мышечного и безмышечного). Строение венозных клапанов. Органные особенности вен. Лимфатические сосуды. Строение и классификация. Строение лимфатических капилляров и различных видов лимфатических сосудов. Понятие о лимфангионе. Участие лимфатических капилляров в системе микроциркуляции. Сердце. Эмбриональное развитие. Строение стенки сердца, его оболочек, их тканевой состав. Эндокард и клапаны сердца. Миокард, особенности кровоснабжения, регенерации. Проводящая система сердца, ее морфо-функциональная характеристика, значение в работе сердца. Перикард. Внутриорганные сосуды сердца. Иннервация сердца. Сердце новорожденного. Перестройка и развитие сердца после рождения. Возрастные изменения сердца.</p> <p><b>Система органов кроветворения и иммунной защиты.</b> Общая характеристика системы кроветворения и иммунной защиты. Основные источники и этапы формирования органов кроветворения в онтогенезе человека. Мезобластический, гепатомпленотимический и медуллярный этапы становления системы кроветворения. 19 Центральные органы кроветворения и иммуногенеза. Костный мозг. Общая характеристика. Строение, тканевой состав и функции красного костного мозга. Особенности васкуляризации и строение гемокапилляров. Понятие о микроокружении. Желтый костный мозг. Развитие костного мозга во внутриутробном периоде. Особенности у детей и возрастные изменения. Возможность повреждающего действия на костный мозг радиации в связи с его морфофункциональными особенностями. Регенерация костного мозга. Тимус. Эмбриональное развитие. Роль в лимфопоэзе. Строение и тканевой состав коркового и мозгового вещества. Васкуляризация. Строение и значение</p>
--	--	--	-----------------------------------------------------------------------------------------------------------------------------------------------------------------------------------------------------------------------------------------------------------------------------------------------------------------------------------------------------------------------------------------------------------------------------------------------------------------------------------------------------------------------------------------------------------------------------------------------------------------------------------------------------------------------------------------------------------------------------------------------------------------------------------------------------------------------------------------------------------------------------------------------------------------------------------------------------------------------------------------------------------------------------------------------------------------------------------------------------------------------------------------------------------------------------------------------------------------------------------------------------------------------------------------------------------------------------------------------------------------------------------------------------------------------------------------------------------------------------------------------------------------------------------------------------------------------------------------------------------------------------------------------------------------------------------------------------------------------------------------------------------------------------------------------------------------------------------------------------------------------------------------------------------------------------------------------------------------------------------------------------------------------------------------------------------------------------------------------------------------------------------------------------------------------------------------------------------------------------------------------------------------------------------------------------------------------------------------------------------------------------------------------------------------------------------------------------------

			<p>гематотимического барьера. Временная (акцидентальная) и возрастная инволюция тимуса. Эпителиальные структуры тимуса и их роль. Периферические органы кроветворения и иммуногенеза. Селезенка. Эмбриональное развитие. Строение и тканевой состав. Т- и В-зоны. Кровоснабжение селезенки. Структурные и функциональные особенности венозных синусов. Иннервация. Лимфатические узлы. Общая морфо- функциональная характеристика. Эмбриональное развитие. Строение и тканевой состав. Кортикальное и мозговое вещество, паракортикальная зона. Их морфо-функциональная характеристика, клеточный состав. Т- и В-зоны. Система синусов. Васкуляризация. Роль кровеносных сосудов в развитии и гистофизиологии лимфатических узлов. Иннервация. Возрастные изменения. Особенности у новорожденных. Лимфоидные образования в составе слизистых оболочек: лимфатические узелки в стенке воздухоносных путей, пищеварительного тракта (одиночные и множественные) и других органов. Их строение, клеточный состав и значение.</p> <p><b>Морфологические основы защитных реакций организма.</b> Воспаление, заживление, восстановление. Клеточные основы воспалительной реакции (роль нейтрофильных и базофильных лейкоцитов, моноцитов), процессов заживления ран. Иммунитет. Виды. Характеристика основных клеток, осуществляющих иммунные реакции - нейтрофильных лейкоцитов, макрофагов, Т-лимфоцитов, В- лимфоцитов, плазмоцитов. Понятие об антигенах и антителах. Антигенезависимая и антигензависимая пролиферация лимфоцитов. Процессы лимфопоэза в Т- и В- зависимых зонах периферических лимфоидных органов. Понятие о циркуляции и рециркуляции Т- и В-лимфоцитов. Гуморальный и клеточный иммунитет — особенности кооперации макрофагов, Т- и В- лимфоцитов. Эффекторные клетки и клетки памяти в гуморальном и клеточном иммунитете. Естественные киллеры. Плазматические клетки и стадии их дифференциации. Регуляция иммунных реакций: цитокины, гормоны.</p> <p><b>Эндокринная система.</b> Общая характеристика эндокринной системы. Центральные и периферические звенья эндокринной системы. Понятие о гормонах, клетках-мишенях и их рецепторах к гормонам. Механизмы регуляции в эндокринной системе. Классификация эндокринных желез. Гипоталамо-гипофизарная нейросекреторная система. Гипоталамус. Нейроэндокринные нейроны крупноклеточных и мелкоклеточных ядер гипоталамуса.</p>
--	--	--	--------------------------------------------------------------------------------------------------------------------------------------------------------------------------------------------------------------------------------------------------------------------------------------------------------------------------------------------------------------------------------------------------------------------------------------------------------------------------------------------------------------------------------------------------------------------------------------------------------------------------------------------------------------------------------------------------------------------------------------------------------------------------------------------------------------------------------------------------------------------------------------------------------------------------------------------------------------------------------------------------------------------------------------------------------------------------------------------------------------------------------------------------------------------------------------------------------------------------------------------------------------------------------------------------------------------------------------------------------------------------------------------------------------------------------------------------------------------------------------------------------------------------------------------------------------------------------------------------------------------------------------------------------------------------------------------------------------------------------------------------------------------------------------------------------------------------------------------------------------------------------------------------------------------------------------------------------------------------------------------------------------------------------------------------------------------------------------------------------------------------------------------------------------------------------------------------------------------------------------------------------------------------------------------------------------------------------------------------------------------------------------------------------

			<p>Гипоталамоаденогипофизарная и гипоталамонейрогипофизарная системы. Либерины и статины, их роль в регуляции эндокринной системы. Регуляция функций гипоталамуса центральной нервной системой. Гипофиз. Эмбриональное развитие. Строение и функции аденогипофиза. Цитофункциональная характеристика аденоцитов передней доли гипофиза. Гипоталамоаденогипофизарное кровообращение, его роль во взаимодействии гипоталамуса и гипофиза. Средняя (промежуточная) доля гипофиза и ее особенности у человека. Строение и функция нейрогипофиза, его связь с гипоталамусом. Васкуляризация и иннервация гипофиза. Гипофиз новорожденного и его перестройка на этапах онтогенеза. Эпифиз. Строение, клеточный состав. Возрастные изменения. Периферические эндокринные железы. Щитовидная железа. Источники развития. Строение. Фолликулы как морфо- функциональные единицы, строение стенки и состав коллоида фолликулов. Фолликулярные эндокриноциты (тироциты), их гормоны и фазы секреторного цикла. Роль гормонов тироцитов. Перестройка фолликулов в связи с различной функциональной активностью. Парафолликулярные эндокриноциты (кальцитониноциты, С- клетки). Источники развития, локализация и функция. Фолликулогенез. Васкуляризация и иннервация щитовидной железы. Околощитовидные железы. Источники развития. Строение и клеточный состав. Роль в регуляции минерального обмена. Васкуляризация, иннервация и механизмы регуляции околощитовидных желез. Структура околощитовидных желез у новорожденных и возрастные изменения. Надпочечники. Источники развития. Фетальная и дефинитивная кора надпочечников. Зоны коры и их клеточный состав. Особенности строения корковых эндокриноцитов в связи с синтезом и секрецией кортикостероидов. Роль гормонов коры надпочечников в регуляции водно-солевого равновесия, развитии общего адаптационного синдрома, регуляции белкового синтеза. Мозговое вещество надпочечников. Строение, клеточный состав, гормоны и роль мозговых эндокриноцитов (эпинефроцитов). Возрастные изменения надпочечника. Эндокринные структуры желез смешанной секреции. 21 Эндокринные островки поджелудочной железы. Эндокринная функция гонад (семенники, яичники), плаценты. Одиночные гормонопродуцирующие клетки. Представление о диффузной эндокринной системе (ДЭС), локализация элементов, их клеточный состав. Нейроэндокринные клетки. Представления о АПУД системе.</p> <p><b>Пищеварительная система.</b> Общая</p>
--	--	--	-------------------------------------------------------------------------------------------------------------------------------------------------------------------------------------------------------------------------------------------------------------------------------------------------------------------------------------------------------------------------------------------------------------------------------------------------------------------------------------------------------------------------------------------------------------------------------------------------------------------------------------------------------------------------------------------------------------------------------------------------------------------------------------------------------------------------------------------------------------------------------------------------------------------------------------------------------------------------------------------------------------------------------------------------------------------------------------------------------------------------------------------------------------------------------------------------------------------------------------------------------------------------------------------------------------------------------------------------------------------------------------------------------------------------------------------------------------------------------------------------------------------------------------------------------------------------------------------------------------------------------------------------------------------------------------------------------------------------------------------------------------------------------------------------------------------------------------------------------------------------------------------------------------------------------------------------------------------------------------------------------------------------------------------------------------------------------------------------------------------------------------------------------------------------------------------------------------------------------------------------------------------------------------------------------------------------------------------------------------------------------------------------------------------------------------------------------------------------

		<p>характеристика пищеварительной системы. Основные источники развития тканей пищеварительной системы в эмбриогенезе. Общий принцип строения стенки пищеварительного канала - слизистая оболочка, подслизистая основа, мышечная оболочка, наружная оболочка (серозная или адвентициальная), их тканевой и клеточный состав. Понятие о слизистой оболочке, ее строение и функция. Иннервация и васкуляризация стенки пищеварительной трубки. Эндокринный аппарат пищеварительной системы. Лимфоидные структуры пищеварительного тракта. Строение брюшины. Передний отдел пищеварительной системы. Особенности строения стенки различных отделов, источники развития. Ротовая полость. Строение слизистой оболочки в связи с функцией и особенностями пищеварения в ротовой полости. Строение губы, щеки, твердого и мягкого неба, языка, дёсны, миндалина; их кровоснабжение и иннервация. Большие слюнные железы. Классификация, источники развития, строение и функции. Строение секреторных отделов выводных протоков. Эндокринная функция. Кровоснабжение и иннервация. Язык. Строение. Особенности строения слизистой оболочки на верхней и нижней поверхностях органа. Сосочки языка, их виды, строение, функции. Кровоснабжение и иннервация. Зубы. Строение. Эмаль, дентин и цемент - строение, значение и химический состав. Пульпа зуба - строение и значение. Периодонт - строение и значение. Кровоснабжение и иннервация зуба. Развитие и смена зубов. Возрастные изменения. Глотка и пищевод. Строение и тканевой состав стенки глотки и пищевода в различных его отделах. Железы пищевода, их гистофизиология. Особенности строения пищевода у новорожденных и в различные возрастные периоды после рождения. Средний и задний отделы пищеварительной системы. Особенности строения стенки различных отделов. Источники эмбрионального развития. Желудок. Строение слизистой оболочки в различных отделах органа. Цитофизиологическая характеристика покровного эпителия, слизеобразование. Локализация, строение и клеточный состав желез в различных отделах желудка. Микро- и ультрамикроскопические особенности 22 экзо- и эндокринных клеток. Регенерация покровного эпителия и эпителия желез желудка. Кровоснабжение и иннервация желудка. Возрастные особенности строения желудка. Тонкая кишка. Характеристика различных отделов тонкой кишки. Строение стенки, ее тканевый состав. Система «крипта-ворсинка» как структурно-функциональная единица. Виды</p>
--	--	--------------------------------------------------------------------------------------------------------------------------------------------------------------------------------------------------------------------------------------------------------------------------------------------------------------------------------------------------------------------------------------------------------------------------------------------------------------------------------------------------------------------------------------------------------------------------------------------------------------------------------------------------------------------------------------------------------------------------------------------------------------------------------------------------------------------------------------------------------------------------------------------------------------------------------------------------------------------------------------------------------------------------------------------------------------------------------------------------------------------------------------------------------------------------------------------------------------------------------------------------------------------------------------------------------------------------------------------------------------------------------------------------------------------------------------------------------------------------------------------------------------------------------------------------------------------------------------------------------------------------------------------------------------------------------------------------------------------------------------------------------------------------------------------------------------------------------------------------------------------------------------------------------------------------------------------------------------------------------------------------------------------------------------------------------------------------------------------------------------------------------------------------------------------------------------------------------------------------------------------------------------------------------------------------------------------------------------------------------------------------------------------------------------------------------------------------------------------------------------

			<p>клеток эпителия ворсинок и крипт, их строение и цитофизиология. Гистофизиология процесса пристеночного пищеварения и всасывания. Роль слизи и микроворсинок энтероцитов в пристеночном пищеварении. Цитофизиология экзо- и эндокринных клеток. Регенерация эпителия тонкой кишки. Кровоснабжение и иннервация стенки тонкой кишки. Возрастные изменения стенки тонкой кишки. Лимфоидные образования в стенке кишки. Толстая кишка. Характеристика различных отделов. Строение стенки, ее тканевый состав. Особенности строения слизистой оболочки в связи с функцией. Виды эпителиоцитов и эндокриноцитов, их цитофизиология. Лимфоидные образования стенки. Кровоснабжение. Иннервация. Червеобразный отросток. Особенности строения и функции. Прямая кишка. Строение стенки в тазовой и анальной части прямой кишки в связи с их функциональными особенностями. Иннервация. Поджелудочная железа. Общая характеристика. Строение экзокринного и эндокринного отделов. Цитофизиологическая характеристика ацинарных клеток. Типы эндокриноцитов островков и их морфо- функциональная характеристика. Кровоснабжение. Иннервация. Регенерация. Особенности гистофизиологии в разные периоды детства. Изменения железы при старении организма. Печень. Общая характеристика. Особенности кровоснабжения. Строение классической дольки как структурнофункциональной единицы печени. Представления о портальной дольке и ацинусе. Строение внутридольковых синусоидных сосудов, цитофизиология их клеточных элементов: эндотелиоцитов, звездчатых макрофагов. Перисинусоидальные пространства, их структурная организация. Липоциты, особенности строения и функции. Гепатоциты - основной клеточный элемент печени, представления об их расположении в дольках, строение в связи с функциями печени. Строение желчных канальцев (холангиол) и междольковых желчных протоков. Механизмы циркуляции по ним желчи. Иннервация. Регенерация. Особенности строения печени новорожденных. Морфо- функциональные особенности строения печени детей раннего возраста и при старении организма. 23 Желчный пузырь и желчевыводящие пути. Строение и функция.</p> <p><b>Дыхательная система.</b> Общая характеристика дыхательной системы. Воздухоносные пути и респираторный отдел. Эмбриональное развитие. Представление о не респираторных и респираторных функциях дыхательной системы. Внелегочные воздухоносные пути. Особенности строения стенки воздухоносных путей: носовой полости,</p>
--	--	--	-------------------------------------------------------------------------------------------------------------------------------------------------------------------------------------------------------------------------------------------------------------------------------------------------------------------------------------------------------------------------------------------------------------------------------------------------------------------------------------------------------------------------------------------------------------------------------------------------------------------------------------------------------------------------------------------------------------------------------------------------------------------------------------------------------------------------------------------------------------------------------------------------------------------------------------------------------------------------------------------------------------------------------------------------------------------------------------------------------------------------------------------------------------------------------------------------------------------------------------------------------------------------------------------------------------------------------------------------------------------------------------------------------------------------------------------------------------------------------------------------------------------------------------------------------------------------------------------------------------------------------------------------------------------------------------------------------------------------------------------------------------------------------------------------------------------------------------------------------------------------------------------------------------------------------------------------------------------------------------------------------------------------------------------------------------------------------------------------------------------------------------------------------------------------------------------------------------------------------------------------------------------------------------------------------------------------------------------------------------------------------------------------------------------------------------------------------------------------------------------

			<p>гортани, трахеи и главных бронхов. Тканевой состав и гисто- функциональная характеристика их оболочек. Клеточный состав эпителия слизистой оболочки. Легкие. Внутрилегочные воздухоносные пути: бронхи и бронхиолы, строение их стенок в зависимости от их калибра. Лимфоидная ткань в стенке бронхов, ее значение. Ацинус как морфо- функциональная единица легкого. Структурные компоненты ацинуса. Строение стенки альвеол. Типы пневмоцитов, их цитофункциональная характеристика. Структурно-химическая организация и функция сурфактантно-альвеолярного комплекса. Строение межальвеолярных перегородок. Аэрогематический барьер и его значение в газообмене. Макрофаги легкого. Кровоснабжение легкого. Иннервация. Строение легкого новорожденного (живо- и мертворожденных). Развитие легкого в постнатальном периоде. Возрастные изменения легкого в процессе старения. Регенераторные потенции органов дыхания. Плевра. Морфо-функциональная характеристика</p>
			<p><b>Кожа и ее производные.</b> Общая характеристика. Эмбриональное развитие. Тканевый состав. Эпидермис. Основные диффероны клеток в эпидермисе. Слои эпидермиса. Их клеточный состав. Особенности строения эпидермиса «толстой» и «тонкой» кожи. Понятие о процессе кератинизации, его значение. Структурные и биохимические изменения клеток в процессе кератинизации. Клеточное обновление эпидермиса и представление о его пролиферативных единицах и колонковой организации. Местная система иммунного надзора эпидермиса — внутриэпидермальные макрофаги и лимфоциты, их гисто- функциональная характеристика. Пигментные клетки эпидермиса, их происхождение, строение и роль. Осязательные клетки, структурные признаки их рецепторной и эндокринной функций. Базальная пластинка, дермальноэпидермальное соединение. Дерма, сосочковый и сетчатый слои, их тканевой состав. Особенности строения дермы в коже различных участков тела - стопы, ладоней, лица, суставов и др. Гистофункциональная характеристика иммунной системы в дерме. Васкуляризация кожи. Иннервация кожи. Регенерация. 24 Железы кожи. Сальные и потовые железы (меро- и апокриновые), их развитие, строение, гистофизиология. Молочные железы — см. в разделе «Женские половые органы». Возрастные особенности кожи и ее желез. Придатки кожи. Волосы. Развитие, строение, рост и смена волос. Ногти. Развитие, строение и рост ногтей.</p>
			<p><b>Система мочеобразования и мочевыделения.</b> Общая характеристика</p>

			<p>системы мочевых органов. Эмбриональное развитие. Почки. Кортиковое и мозговое вещество почки. Нефрон как морфофункциональная единица почки, его строение. Типы нефронов, их топография в корковом и мозговом веществе. Васкуляризация почки — кортикальная и юкстамедуллярная системы кровоснабжения. Почечные тельца, их основные компоненты. Строение сосудистых клубочков. Мезангий, его строение и функция. Структурная организация почечного фильтра и роль в мочеобразовании. Юкстагломерулярный аппарат. Гистофизиология канальцевнефронов и собирательных трубочек в связи с их участием в образовании окончательной мочи. Строма почек, ее гистофункциональная характеристика. Понятие и строение противоточной системы почки. Морфофункциональные основы регуляции процесса мочеобразования. Эндокринный аппарат почки (ренин-ангиотензиновая, интестинальная простагландиновая и калликреин-кининовая системы), строение и функция. Иннервация почки. Регенеративные потенции. Особенности почки у новорожденного. Последующие возрастные изменения почки. Мочевыводящие пути. Строение стенки почечных чашечек и лоханки. Строение мочеточников, исходя из представления о порционном характере передвижения по ним мочи. Морфофункциональная характеристика мочевого пузыря. Особенности строения мужского и женского мочеиспускательного канала</p> <p><b>Половая система.</b> Общая характеристика системы половых органов. Эмбриональное развитие. Первичные гонациты, начальная локализация, пути миграции в зачаток гонады. Гистологически индифферентная стадия развития гонад и цитогенетические процессы на этой стадии. Факторы половой дифференцировки. Тканевый состав органов половой системы. Мужские половые органы. Гистогенетические процессы в зачатке гонады, ведущие к развитию яичка. Развитие семявыносящих путей. Яичко. Общая характеристика строения. Извитые семенные канальцы, строение стенки. Сперматогенез. Цитологическая характеристика его основных фаз. Роль sustentоцитов в сперматогенезе. Гематотестикулярный барьер. Эндокринная функция яичка: мужские половые гормоны и синтезирующие их гранулоциты (клетки Лейдига), их 25 цитохимические особенности, участие в регуляции сперматогенеза. Гистофизиология прямых канальцев, канальцев сети и выносящих канальцев яичка. Регуляция генеративной и эндокринной функций яичка. Особенности яичка новорожденного, до периода полового созревания, в период половой зрелости</p>
--	--	--	---------------------------------------------------------------------------------------------------------------------------------------------------------------------------------------------------------------------------------------------------------------------------------------------------------------------------------------------------------------------------------------------------------------------------------------------------------------------------------------------------------------------------------------------------------------------------------------------------------------------------------------------------------------------------------------------------------------------------------------------------------------------------------------------------------------------------------------------------------------------------------------------------------------------------------------------------------------------------------------------------------------------------------------------------------------------------------------------------------------------------------------------------------------------------------------------------------------------------------------------------------------------------------------------------------------------------------------------------------------------------------------------------------------------------------------------------------------------------------------------------------------------------------------------------------------------------------------------------------------------------------------------------------------------------------------------------------------------------------------------------------------------------------------------------------------------------------------------------------------------------------------------------------------------------------------------------------------------------------------------------------------------------------------------------------------------------------------------------------------------------------------------------------------------------------------------------------------------------------------------------------------------------------------------------------------------------------------------------------------------------------------------------------------------------------------------------------------------------------------

			<p>и при старении организма. Возможность повреждающего действия на яички физикохимических факторов -радиация, алкоголь, температура и другие в связи с их морфо- функциональными особенностями. Семьявыносящие пути. Придаток яичка. Семьявыносящий проток. Семенные пузырьки. Семязвергательный канал. Предстательная железа. Их строение и функции. Возрастные изменения. Половой член. Строение, васкуляризация, иннервация. Женские половые органы. Яичник. Развитие. Общая характеристика строения. Особенности строения коркового и мозгового вещества. Овогенез. Отличия овогенеза от сперматогенеза. Строение и развитие фолликулов. Овуляция. Понятие об овариальном цикле и его регуляции. Развитие, строение и функции желтого тела в течение овариального цикла и при беременности. Атрезия фолликулов. Эндокринная функция яичника: женские половые гормоны и вырабатывающие их клеточные элементы. Особенности яичника новорожденных до полового созревания, в период половой зрелости, чувствительность яичников к действию радиации, алкоголю и другим факторов. Маточные трубы. Развитие, строение и функции. Оплодотворение. Биологическое значение оплодотворения, морфология и хронология процесса. Матка. Развитие. Строение стенки матки в разных ее отделах. Менструальный цикл и его фазы. Особенности строения эндометрия в различные фазы цикла. Связь циклических изменений эндометрия и яичника. Перестройка матки при беременности и после родов. Плацента, особенности ее формирования, особенности организации материнской и фетальной частей на протяжении беременности. Опережающее развитие соединительной ткани плаценты и других внезародышевых органов. Структурные отличия третичных ворсинок в разных триместрах беременности, функции плаценты. Амнион, его строение и значение. Пуповина, ее образование и структурные компоненты: студенистая ткань, сосуды, рудименты желточного мешка и аллантоиса. Система мать-плацента-плод и факторы, влияющие на ее физиологию. Васкуляризация и иннервация матки. Возрастные изменения. Особенности матки новорожденных, девочек до полового созревания, в период полового созревания, у взрослых женщин и при старении. Влагалище. Развитие. Строение его стенок. Изменение в 26 связи с менструальным циклом. Использование влагалищных мазков при определении фаз женского полового цикла. Грудная (молочная) железа. Происхождение. Развитие. Строение. Постнатальные изменения. Функциональная морфология лактирующей и</p>
--	--	--	--------------------------------------------------------------------------------------------------------------------------------------------------------------------------------------------------------------------------------------------------------------------------------------------------------------------------------------------------------------------------------------------------------------------------------------------------------------------------------------------------------------------------------------------------------------------------------------------------------------------------------------------------------------------------------------------------------------------------------------------------------------------------------------------------------------------------------------------------------------------------------------------------------------------------------------------------------------------------------------------------------------------------------------------------------------------------------------------------------------------------------------------------------------------------------------------------------------------------------------------------------------------------------------------------------------------------------------------------------------------------------------------------------------------------------------------------------------------------------------------------------------------------------------------------------------------------------------------------------------------------------------------------------------------------------------------------------------------------------------------------------------------------------------------------------------------------------------------------------------------------------------------------------------------------------------------------------------------------------------------------------------------------------------------------------------------------------------------------------------------------------------------------------------------------------------------------------------------------------------------------------------------------------------------------------------------------------------------------------------------------------------------------------------------------------------------------------------------------------------------------------------------



			<p>нелактирующей (нефункционирующей и после лактации) молочной железы. Нейроэндокринная регуляция функций молочных желез. Изменение молочных желез в ходе овариальноменструального цикла и при беременности. Васкуляризация и иннервация.</p>
5.	УК-1 ПК-1	Эмбриология человека	<p>Эмбриология млекопитающих как основа для понимания особенностей эмбрионального развития человека. Периодизация развития человека и животных. Представление о биологических процессах, лежащих в основе развития зародыша - индукция, детерминация, деление, миграция клеток, рост, дифференцировка, взаимодействие клеток, гибель клеток. Особенности эмбрионального развития человека. Критические периоды в развитии. Нарушение процессов детерминации как причина аномалий и уродств.</p> <p>Прогенез. Сперматогенез. Оогенез. Особенности структуры половых клеток.</p> <p>Оплодотворение. Биологическое значение оплодотворения, особенности и хронология процесса. Дистантные и контактные взаимодействия половых клеток. Преобразования в спермии: капацитация, акросомальная реакция, пенетрация спермием прозрачной зоны и плазмолеммы овоцита, сброс цитоплазматической оболочки спермия, поворот спермия, формирование мужского пронуклеуса.</p> <p>Преобразования в овоците: рассеивание клеток лучистого венца, кортикальная реакция, выброс ферментов кортикальных гранул, преобразование прозрачной зоны (зонная реакция), активация цитоплазматических процессов, окончание мейоза, полярные тельца.</p> <p>Мужской и женский пронуклеусы, распад их оболочек, установление связи хромосом пронуклеусов с центриолью спермия.</p> <p>Первая неделя развития. Зигота - одноклеточный зародыш, ее геном, активация внутриклеточных процессов.</p> <p>Дробление. Специфика дробления у человека и хронология процесса. Строение зародыша на разных стадиях дробления. Роль прозрачной зоны. Характеристика темных и светлых бластомеров, их межклеточных контактов. Уменьшение размеров бластомеров, их взаимодействие. Морула. Бластоциста. Внутренняя клеточная масса (эмбриобласт) и трофобласт. Стадия свободной бластоцисты. Состояние матки к</p>

			<p>началу имплантации. Начало 1-й фазы гастрюляции.</p> <p>Имплантация. Хронология процесса имплантации. Дифференцировка трофобласта на цитотрофобласт и синцитиотрофобласт. Активация синцитиотрофобласта. Образование лакун и их соединение с кровеносными сосудами эндометрия. Гистиотрофный тип питания. Формирование первичных и вторичных ворсин хориона.</p> <p>Вторая неделя развития. Гастрюляция. Разделение эмбриобласта на эпибласт и гипобласт. Преобразование гипобласта, формирование первичного желточного мешка.</p> <p>Преобразование эпибласта: образование амниотической полости и выделение амниотической эктодермы, формирование амниотического пузыря; начало 2-й фазы гастрюляции путем эмиграции - формирование первичной полоски и первичного узелка, образование зародышевой мезодермы, головного отростка, энтодермы зародыша, образование прехордальной пластинки. Образование внезародышевой мезодермы.</p> <p>Третья неделя развития. Дифференцировка зародышевой мезодермы (сомиты, нефрогонотомы, висцеральный и париетальный листки спланхнотомы, эмбриональный целом). Рост головного отростка, образование хорды. Формирование нервной трубки и нервных гребней, асинхронность развития головного и каудального отделов. Туловищная складка, образование первичной кишки.</p> <p>Дифференцировка внезародышевой мезодермы, аллантоиса, амниотического пузыря, желточного стебля, соединительной ножки, слоя, подстилающего трофобласт.</p> <p>Формирование первичных кровеносных сосудов и первичных клеток крови в мезодерме желточного мешка, соединительной ножки. Формирование первых кровеносных сосудов в мезодерме зародыша. Зачаток первичного сердца, начало функции. Закладка предпочки, легкого.</p> <p>Образование третичных ворсин хориона. Гемотрофный тип питания.</p> <p>Четвертая неделя развития. Изменение формы зародыша (образование поперечных и продольных складок). Завершение процессов</p>
--	--	--	----------------------------------------------------------------------------------------------------------------------------------------------------------------------------------------------------------------------------------------------------------------------------------------------------------------------------------------------------------------------------------------------------------------------------------------------------------------------------------------------------------------------------------------------------------------------------------------------------------------------------------------------------------------------------------------------------------------------------------------------------------------------------------------------------------------------------------------------------------------------------------------------------------------------------------------------------------------------------------------------------------------------------------------------------------------------------------------------------------------------------------------------------------------------------------------------------------------------------------------------------------------------------------------------------------------------------------------------------------------------------------------------------------------------------------------------------------------------------------------------------------------------------------------------------------------------------------------------------------------------------------------------------------------------------------------------------------------------------------------------------------------------------------------------------------------------------------------------------------------------------------------------------------------------------------------------------------

			<p>нейруляции и сегментации мезодермы. Ушная и хрусталиковая плакоды. Развитие мезонефроса. Миграция гоноцитов из желточной энтодермы каудального конца зародыша. Образование рта (прорыв орофарингеальной мембраны), формирование позвоночного столба. Закладка аденогипофиза, щитовидной и околотщитовидной желез, желудка, печени, дорзальной части поджелудочной железы.</p> <p>Эмбриональный органогенез.</p> <p>Внезародышевые органы.</p> <p>Плацента, формирование, особенности организации материнского и фетального компонентов на протяжении беременности. Опережающее развитие соединительной ткани плаценты и других внезародышевых органов. Структурные отличия терминальных и диферентивных ворсинок в разных триместрах беременности, функции плаценты.</p> <p>Амнион, его строение и значение.</p> <p>Пуповина, ее образование и структурные компоненты: студенистая (слизистая) ткань, сосуды, рудименты желточного мешка и аллантаоиса. Система мать-плацента-плод и факторы, влияющие на ее физиологию.</p> <p>Особенности организма новорожденного. Общая характеристика и периодизация постнатального развития.</p> <p>Факторы, влияющие на развитие: генетические, материнские, внешние (радиация, алкоголь, курение, наркотики, инфекция, химические и лекарственные вещества, пестициды и др.).</p>
--	--	--	------------------------------------------------------------------------------------------------------------------------------------------------------------------------------------------------------------------------------------------------------------------------------------------------------------------------------------------------------------------------------------------------------------------------------------------------------------------------------------------------------------------------------------------------------------------------------------------------------------------------------------------------------------------------------------------------------------------------------------------------------------------------------------------------------------------------------------------------------------------------------------------------------------------------------------------------------------------------------------------------------------------------------------------------------------------------------------------------------------------------------------------------------------------------------------------------------------------------------------------------------------------------------------------------------------------------------

### 3.2. Разделы дисциплины (модуля) и междисциплинарные связи с обеспечиваемыми (последующими) дисциплинами

№ п\п	Наименование обеспечиваемых (последующих) дисциплин	№ № разделов данной дисциплины, необходимых для изучения обеспечиваемых (последующих) дисциплин				
		1	2	3	4	5
1.	Основы организации научных исследований и наукометрия в области клеточной биологии, цитологии, гистологии	+	+	+	+	+
2.	Практика по получению профессиональных умений и опыта профессиональной деятельности. Научно-исследовательская	+	+	+	+	+
3.	Научно-исследовательская деятельность обучающихся и подготовка научно-	+	+	+	+	+

квалификационной работы (диссертации) на соискание ученой степени кандидата наук						
----------------------------------------------------------------------------------------	--	--	--	--	--	--

### 3.3. Разделы дисциплины (модуля) и виды занятий

№ п/п	Наименование раздела дисциплины (модуля)	Л	ПЗ	ЛЗ	Сем	СРС	Всего часов
1	2	3	4	5	6	7	8
1.	Введение в дисциплину клеточная биология, цитология, гистология	2	-	-	-	12	14
2.	Цитология	-	8	-	-	12	20
3.	Общая гистология	2	24	-	-	12	38
4.	Частная гистология	2	46	-	-	36	84
5.	Эмбриология человека	2	4	-	-	18	24
	Вид промежуточной аттестации:	зачет	+				-
		экзамен	36				36
	Итого:	8	82	-	-	90	216

### 3.4. Тематический план лекций

№ п/п	№ раздела дисциплины	Тематика лекций	Содержание лекций	Трудоемкость (час)	
				№3 сем.	№4 сем.
1	2	3	4	5	6
1.	1	<b>Введение в дисциплину клеточная биология, цитология, гистология</b>	<p><b>История развития клеточной биологии, цитологии и гистологии.</b> Возникновение и развитие гистологии и цитологии как самостоятельных наук. Роль клеточной теории в развитии гистологии и медицины. Создание самостоятельных кафедр гистологии в России XIX века. Развитие гистологии, цитологии в XX в. Современный этап в развитии клеточной биологии, цитологии и гистологии.</p> <p><b>Методы исследования в клеточной биологии, цитологии, гистологии.</b> Методы изготовления препаратов для световой микроскопии. Сущность и методы фиксации микрообъектов. Способы уплотнения (заливки). Микротомия с использованием салазочных, ротационных микротомов. Метод замораживания. Сущность и методы окраски микропрепаратов и их заключения в бальзам, смолы, желатин. Виды микропрепаратов – срезы, мазки, отпечатки, пленки. Техника микроскопирования в</p>	2	-

			<p>световых микроскопах. Особенности микроскопии в ультрафиолетовых лучах, люминесцентная микроскопия, фазовоконтрастная микроскопия, интерференционная микроскопия. Электронная микроскопия (трансмиссионная и сканирующая), методы изготовления микрообъектов для электронной микроскопии. Специальные методы изучения микрообъектов – гистохимия (в том числе электронная гистохимия), радиоавтография, применение моноклональных антител, фракционирование клеточного содержимого с помощью ультрацентрифугирования. Методы исследования живых клеток – культуры тканей вне- и внутри организма, клонирование, образование гетерокарионов и гибридов клеток, прижизненная окраска. Количественные методы исследования – ручная и автоматизированная цитофотометрия, электронная микрофотометрия, спектрофлуориметрия, денситометрия.</p>		
2.	3	<b>Общая гистология</b>	<p>Ткани как системы клеток и их производных - один из иерархических уровней организации живого. Клетки как ведущие элементы ткани. Неклеточные структуры — симпласты и межклеточное вещество как производные клеток. Синцитии. Понятие о клеточных популяциях. Клеточная популяция (клеточный тип, дифферон, клон). Статическая, растущая, обновляющаяся клеточные популяции. Стволовые клетки и их свойства. Детерминация и дифференциация клеток в ряду последовательных делений, коммитирование потенциалов. Диффероны. Тканевый тип, генез (гистогенез). Закономерности возникновения и 12 эволюции тканей, теории параллелизма А.А. Заварзина и дивергентной эволюции Н.Г. Хлопина, их синтез на современном уровне развития науки. Принципы классификации тканей. Классификация тканей по фон Лейдигу: эпителиальная ткань (пограничные и железистые эпителии), ткани внутренней среды (кровь, соединительные ткани и скелетные ткани), мышечные ткани (скелетная мышечная ткань, сердечная мышечная ткань и гладкая мышечная ткань),</p>	2	-

			нервная ткань. Восстановительные способности тканей — типы физиологической регенерации в обновляющихся, лабильных и стационарных клеточных популяциях, репаративная регенерация. Компенсаторноприспособительные и адаптационные изменения тканей, их пределы.		
3.	4	<b>Частная гистология</b>	<p><b>Нервная система.</b> Общая характеристика. Источники и ход эмбрионального развития. Нервная трубка и ее дифференцировка на вентрикулярную, субвентрикулярную (камбиальную), промежуточную (плащевую) и маргинальную зоны. Нервный гребень и нервные плакоды, их дифференцировка. Постэмбриональный гистогенез. Периферическая нервная система. Нерв. Строение, тканевой состав. Реакция на повреждение, регенерация. Чувствительные нервные узлы (спинномозговые и черепные). Строение, тканевой состав. Характеристика нейронов и нейроглии. Центральная нервная система. Строение серого и белого вещества. Понятие о рефлекторной дуге (нейронный состав и проводящие пути) и о нервных центрах. Строение оболочек мозга — твердой, паутинной, мягкой. Субдуральное и субарахноидальное пространства, сосудистые сплетения. Особенности строения сосудов (синусы, гемокапилляры) центральной нервной системы. Спинной мозг. Общая характеристика строения. Строение серого вещества: виды нейронов и их участие в образовании рефлекторных дуг, типы глиоцитов. Ядра серого вещества. Строение белого вещества. Желудочки мозга и спинномозговая жидкость. Головной мозг. Общая характеристика строения, особенности строения и взаимоотношения серого и белого вещества. Кора больших полушарий головного мозга. Эмбриональный и постэмбриональный гистогенез.</p>	-	2

			<p>Цитоархитектоника слоев (пластинок) коры больших полушарий. Нейронный состав, характеристика пирамидных нейронов. Представление о колонках и модульной организации коры. Межнейрональные связи, особенности строения синапсов. Тормозные нейроны. Глиоциты коры. Миелоархитектоника — радиальные и тангенциальные нервные волокна. Особенности строения коры в двигательных зонах и центральных отделах анализаторов.</p> <p>Гематоэнцефалический барьер, его строение и функция. 17 Мозжечок. Строение и нейронный состав коры мозжечка. Грушевидные клетки, корзинчатые и звездчатые нейроны, клетки-зерна. Афферентные и эфферентные нервные волокна. Межнейрональные связи, тормозные нейроны. Клубочек мозжечка. Глиоциты мозжечка. Автономная (вегетативная) нервная система. Общая характеристика строения центральных и периферических отделов парасимпатической и симпатической систем. Строение и нейронный состав ганглиев (экстрамуральных и интрамуральных). Пре- и постганглионарные нервные волокна.</p>		
4.	5	<b>Эмбриология</b>	<p>Эмбриология млекопитающих как основа для понимания особенностей эмбрионального развития человека. Периодизация развития человека и животных. Представление о биологических процессах, лежащих в основе развития зародыша - индукция, детерминация, деление, миграция клеток, рост, дифференцировка, взаимодействие клеток, гибель клеток. Особенности эмбрионального развития человека. Критические периоды в развитии. Нарушение процессов детерминации как причина аномалий и уродств.</p>	-	2

			<p>Прогенез. Сперматогенез. Овогенез. Особенности структуры половых клеток.</p> <p>Оплодотворение. Биологическое значение оплодотворения, особенности и хронология процесса. Дистантные и контактные взаимодействия половых клеток. Преобразования в спермии: капацитация, акросомальная реакция, пенетрация спермием прозрачной зоны и плазмолеммы овоцита, сброс цитоплазматической оболочки спермия, поворот спермия, формирование мужского пронуклеуса.</p> <p>Преобразования в овоците: рассеивание клеток лучистого венца, кортикальная реакция, выброс ферментов кортикальных гранул, преобразование прозрачной зоны (зонная реакция), активация цитоплазматических процессов, окончание мейоза, полярные тельца.</p> <p>Мужской и женский пронуклеусы, распад их оболочек, установление связи хромосом пронуклеусов с центриолью спермия.</p> <p>Первая неделя развития. Зигота - одноклеточный зародыш, ее геном, активация внутриклеточных процессов.</p> <p>Дробление. Специфика дробления у человека и хронология процесса. Строение зародыша на разных стадиях дробления. Роль прозрачной зоны. Характеристика темных и светлых бластомеров, их межклеточных контактов. Уменьшение размеров бластомеров, их взаимодействие. Морула. Бластоциста. Внутренняя клеточная масса (эмбриобласт) и трофобласт. Стадия свободной бластоцисты. Состояние матки к началу имплантации. Начало 1-й фазы гастрюляции.</p> <p>Имплантация. Хронология процесса имплантации. Дифференцировка трофобласта на цитотрофобласт и</p>		
--	--	--	--------------------------------------------------------------------------------------------------------------------------------------------------------------------------------------------------------------------------------------------------------------------------------------------------------------------------------------------------------------------------------------------------------------------------------------------------------------------------------------------------------------------------------------------------------------------------------------------------------------------------------------------------------------------------------------------------------------------------------------------------------------------------------------------------------------------------------------------------------------------------------------------------------------------------------------------------------------------------------------------------------------------------------------------------------------------------------------------------------------------------------------------------------------------------------------------------------------------------------------------------------------------------------------------------------------------------------------------------------------------------------------------------------------------------------------------------------------------------------------------------------------------------------	--	--



			синцитиотрофобласт. Активация синцитиотрофобласта. Образование лакун и их соединение с кровеносными сосудами эндометрия. Гистиотрофный тип питания. Формирование первичных и вторичных ворсин хориона.		
Итого:				4	4

### 3.5. Тематический план практических занятий (семинаров)

№ п/п	№ раздела дисциплины	Тематика практических занятий (семинаров)	Содержание практических (семинарских) занятий	Трудоемкость (час)	
				№ сем. 3	№ сем. 4
1	2	3	4	5	6
1.	2	<b>Цитология и клеточная биология.</b>	<b>Цитология и клеточная биология.</b> Предмет и задачи цитологии и клеточной биологии, ее значение в системе биологических и медицинских наук. Основные положения клеточной теории на современном этапе развития науки. Понятие о клетке, как основной единице живого. Неклеточные структуры как производные клеток. Общий план строения клеток эукариот: клеточная оболочка, цитоплазма, ядро. Взаимосвязь формы и размеров клеток с их функциональной специализацией. <b>Строение клетки.</b> Биологическая мембрана как основа строения клетки. Строение, основные свойства и функции. Понятие о компартментализации клетки и ее функциональное значение. Клеточная оболочка. Внешняя клеточная (плазматическая) мембрана. Структурно-химические особенности. Характеристика надмембранного слоя (гликокаликса) и подмембранного (кортикального) слоя. Морфологическая характеристика и механизмы барьерной, рецепторной и транспортной функций. Взаимосвязь плазматической мембраны над- и подмембранного слоев клеточной оболочки в процессе функционирования. Структурные и химические механизмы взаимодействия клеток. Специализированные структуры клеточной оболочки: микроворсинки, реснички, базальные инвагинации. Их строение и функции. Общая характеристика межклеточных	4	-

		<p>взаимодействий. Межклеточные соединения (контакты): простые контакты, соединения типа замка, плотные соединения, десмосомы, щелевидные контакты (нексусы), синаптические соединения (синапсы).</p> <p><b>Органеллы общего значения.</b> Цитоплазма. Органеллы (органойды). Определение, классификации. Органеллы общего и специального значения. Мембранные органеллы. Эндоплазматическая сеть. Строение и функции гранулярной и гладкой эндоплазматической сети. Особенности строения в зависимости от специфики метаболических процессов в клетке. Комплекс Гольджи (пластинчатый комплекс). Строение и функции. Его роль в выполнении железистыми клетками секреторной функции, в химической модификации поступающих белков. Значение во взаимодействии мембранных структур. Лизосомы. Строение, химический состав, функции. Понятие о первичных и вторичных лизосомах, об 10 аутофагосомах и гетерофагосомах. Пероксисомы. Строение, химический состав, функции. Митохондрии. Строение, функции. Представление об автономной системе синтеза белка. Особенности митохондриального аппарата в клетках с различным уровнем биоэнергетических процессов. Немембранные органеллы. Рибосомы. Строение, химический состав, функции. Понятие о полисомах. Роль свободных и связанных с мембранами эндоплазматической сети рибосом в биосинтезе клеточных белков. Центриоли. Строение и функции в неделящемся ядре и при митозе. Структурные фибриллярные структуры цитоплазмы. Цитоскелет. Основные компоненты цитоскелета: микротрубочки, микрофиламенты, тонофиламенты (промежуточные филаменты). Их строение, химический состав. Органеллы специального значения. Миофибриллы, микроворсинки, реснички, жгутики. Строение и функциональное значение в клетках, выполняющих специальные функции. Включения. Определение. Классификация. Значение в жизнедеятельности клеток и организма. Строение и химический состав различных видов включений.</p>		
--	--	--------------------------------------------------------------------------------------------------------------------------------------------------------------------------------------------------------------------------------------------------------------------------------------------------------------------------------------------------------------------------------------------------------------------------------------------------------------------------------------------------------------------------------------------------------------------------------------------------------------------------------------------------------------------------------------------------------------------------------------------------------------------------------------------------------------------------------------------------------------------------------------------------------------------------------------------------------------------------------------------------------------------------------------------------------------------------------------------------------------------------------------------------------------------------------------------------------------------------------------------------------------------------------------------------------------------------------------------------------------------------------------------------------------------------------------------------------------------------------------------------------------------------------------------------------------------------------------------------------------------------------------------------------------------------------------------------------------------------------------------------------------------------------------------------------------------------------------------------------------------------------------------------------------------------------------------------------	--	--

			<p>Гиалоплазма. Физико-химические свойства, химический состав. Участие в клеточном метаболизме. <b>Ядро.</b> Роль ядра в хранении и передаче генетической информации и в синтезе белка. Форма и количество ядер. Понятие о ядерноцитоплазматическом отношении. Общий план строения интерфазного ядра: хроматин, ядрышко, ядерная оболочка, кариоплазма (нуклеоплазма). Хроматин. Строение и химический состав. Структурнохимическая характеристика хроматиновых фибрилл, перихроматиновых фибрилл, перихроматиновых и интерхроматиновых гранул. Роль основных и кислых белков в структуризации и в регуляции метаболической активности хроматина. Понятие о нуклеосомах; механизм компактизации хроматиновых фибрилл. Понятие о деконденсированном и конденсированном хроматине (эухроматине, гетерохроматине, хромосомах), степень их участия в синтетических процессах. Строение хромосомы. Половой хроматин. Ядрышко. Ядрышко как производное хромосом. Понятие о ядрышковом организаторе. Количество и размер ядрышек. Химический состав, строение, функция. Характеристика фибриллярных и гранулярных компонентов, их взаимосвязь с интенсивностью синтеза РНК. Структурнофункциональная лабильность ядрышкового аппарата. <b>Ядерная оболочка.</b> Строение и функции. Структурнофункциональная характеристика наружной и внутренней мембран, перинуклеарного пространства, комплексы поры. 11 Взаимосвязь количества ядерных пор и интенсивности метаболической активности клеток. Связь ядерной оболочки с эндоплазматической сетью; роль наружной мембраны в процессе новообразования клеточных мембран, Кариоплазма (нуклеоплазма). Физико-химические свойства, химический состав. Значение в жизнедеятельности ядра.</p>		
2.	2	<b>Основные проявления жизнедеятельности клеток</b>	<b>Основные проявления жизнедеятельности клеток.</b> Синтетические процессы в клетке. Взаимосвязь компонентов клетки в процессах анаболизма и катаболизма.	4	-

			<p>Понятие о секреторном цикле; механизмы поглощения и выделения продуктов в клетке. <b>Информационные межклеточные взаимодействия.</b> Гуморальные, синаптические, взаимодействия через внеклеточный матрикс и щелевые контакты. Реакция клеток на внешние воздействия. Структурные и функциональные изменения клеток и отдельных клеточных компонентов в процессах реактивности и адаптации. Физиологическая и репаративная регенерация на клеточной уровне: сущность и механизмы. <b>Воспроизведение клеток.</b> Клеточный цикл. Определение понятия; этапы клеточного цикла для клеток, сохранивших способность к делению, и клеток, утративших способность к делению. Митотический цикл. Определение понятия. Фазы цикла (интерфаза, митоз). Биологическое значение митоза. Механизм. Преобразование структурных компонентов клетки на различных этапах митоза. Роль клеточного центра в митотическом делении клеток. Морфология митотических хромосом. Эндомитоз. Определение понятия. Основные формы, биологическое значение. Понятие о плоидности клеток. Полиплоидия; механизмы образования полиплоидных клеток (однойдерных, многоядерных), функциональное значение этого явления. Мейоз. Его механизм и биологическое значение. Морфофункциональная характеристика процессов роста и дифференцировки, периода активного функционирования, старения и гибели клеток. <b>Гибель клеток.</b> Дегенерация, некроз. Определение понятия и его биологическое значение. Апоптоз (запрограммированная гибель клеток). Определение понятия и его биологическое значение.</p>		
3.	3	<b>Эпителиальные ткани</b>	<p><b>Эпителиальные ткани.</b> Общая характеристика эпителиальных тканей. Источники развития. Морфофункциональная и генетическая классификация эпителиальной ткани. Покровные эпителии. Пограничность положения. Строение однослойных (однорядных и многорядных) и многослойных эпителиев (неороговевающих, ороговевающих, переходного). Принципы структурной</p>	4	-

			<p>организации и функции. Взаимосвязь морфофункциональных особенностей эпителиальной ткани с ее пограничным положением в организме. Базальная мембрана: строение, функции, происхождение. Особенности межклеточных контактов в различных видах эпителия. Горизонтальная и вертикальная анизоморфность эпителиальных пластов. Полярность эпителиоцитов и формы полярной дифференцировки их клеточной оболочки. Цитокератины как маркеры различных видов эпителиальных тканей. Физиологическая и репаративная регенерация эпителия. Роль стволовых клеток в эпителиальных клетках обновляющегося типа; состав и скорость обновления их дифферонов в различных эпителиальных тканях. Железистый эпителий. Особенности строения секреторных эпителиоцитов. Цитологическая характеристика эпителиоцитов, выделяющих секрет по голокриновому, апокриновому и мерокриновому типу. Железы, их классификация. Характеристика концевых отделов и выводных протоков экзокринных желез. Особенности строения эндокринных желез.</p>		
4.	3	<b>Ткани внутренней среды.</b>	<p><b>Ткани внутренней среды. Кровь.</b> Основные компоненты крови как ткани — плазма и форменные элементы. Функции крови. Содержание форменных элементов в крови взрослого человека. Формула крови. Возрастные и половые особенности крови. Эритроциты: Размеры, форма, строение и функции, классификация эритроцитов по форме, размерам и степени зрелости. Особенности строения плазмолеммы эритроцита и его цитоскелета. Виды гемоглобина и связь с формой 13 эритроцита. Ретикулоциты. Лейкоциты: Классификация и общая характеристика. Лейкоцитарная формула. Гранулоциты - нейтрофилы, эозинофилы, базофилы, их содержание, размеры, форма, строение, основные функции. Особенности строения специфических гранул. Агранулоциты — моноциты, лимфоциты, количество, размеры, особенности строения и функции. Характеристика Т- и В- лимфоцитов — количество, морфо-</p>	4	-

			<p>функциональные особенности. Кровяные пластинки (тромбоциты): Размеры, строение, функция. Лимфа. Лимфоплазма и форменные элементы. Связь с кровью, понятие о рециркуляции лимфоцитов.</p> <p><b>Гемопоз и лимфопоз.</b></p> <p>Эмбриональный гемопоз. Развитие крови как ткани (гистогенез). Постэмбриональный гемопоз: физиологическая регенерация крови. Понятие о стволовых клетках крови (СКК) и колониеобразующих единицах (КОЕ). Характеристика полипотентных предшественников (стволовых коммитированных клеток), унипотентных предшественников, бластных форм. Морфологически неидентифицируемые и морфологически идентифицируемые стадии развития клеток крови (характеристика клеток в дифферонах: эритроцитов, гранулоцитов, моноцитов, Т-лимфоцитов, В-лимфоцитов и кровяных пластинок (тромбоцитов). Особенности Т и Влимфопоэза во взрослом организме. Регуляция гемопоэза и лимфопоэза, роль микроокружения.</p>		
5.	3	<b>Соединительные ткани</b>	<p><b>Соединительные ткани.</b> Общая характеристика соединительных тканей. Классификация. Источники развития. Гистогенез. Вклад отечественных ученых в изучение соединительной ткани. Классификация. Клетки рыхлой волокнистой соединительной ткани. Фибробласты, фиброциты (фиброкласты), миофибробласты, их происхождение, строение, участие в процессах фибрилlogenеза. Макрофаги, их происхождение, виды, строение, роль в защитных реакциях организма, понятие о системе мононуклеарных фагоцитов. Нейтрофильные лейкоциты, их роль в защитных реакциях организма. Адипоциты (жировые клетки) белой и бурой жировой ткани, их происхождение, строение и значение. Пероциты (адвентициальные клетки), их происхождение, строение и функциональная характеристика. Плазматические клетки, их происхождение, строение, роль в иммунитете. Тучные клетки (тканевые базофилы), их происхождение, строение, функции. Пигментные клетки, их происхождение, строение,</p>	4	-

			<p>функция. Межклеточное вещество. Общая характеристика и строение. Основное вещество, его физико-химические свойства и значение. Коллагеновые и эластические волокна, их роль, строение и химический состав. Представление о различных типах коллагена и их локализации в организме. 14 Ретикулярные волокна. Происхождение межклеточного вещества. Возрастные изменения. Взаимоотношения крови и рыхлой волокнистой соединительной ткани. Функционирование лейкоцитов в рыхлой волокнистой соединительной ткани. Взаимодействие соединительнотканых клеток и лейкоцитов в процессах гистогенеза, регенерации и защитных реакциях организма. Ее разновидности, строение и функции. Сухожилие как орган. Ретикулярная ткань, строение, гистофизиология и значение. Жировая ткань, ее разновидности, строение и значение. Пигментная ткань, особенности строения и значение. Слизистая ткань, строение.</p>		
6.	3	<b>Скелетные ткани.</b>	<p><b>Скелетные ткани.</b> Общая характеристика скелетных тканей. Классификация. <b>Хрящевые ткани.</b> Общая характеристика. Виды хрящевой ткани (гиалиновая, эластическая, волокнистая). Хрящевые клетки - хондробласты, хондроциты (хондрокласты). Изогенные группы клеток. Гистохимическая характеристика и строение межклеточного вещества различных видов хрящевой ткани. Хондрогенез и возрастные изменения хрящевых тканей. Строение суставного хряща. <b>Костные ткани.</b> Общая характеристика. Классификация. Клетки костной ткани: остециты, остеобласты, остеокласты. Их цитофункциональная характеристика. Межклеточное вещество костной ткани, его физико-химические свойства и строение. Грубоволокнистая костная ткань. Пластинчатая (тонковолокнистая) костная ткань. Их локализация в организме и морфо- функциональные особенности. Гистогенез и регенерация костных тканей. Возрастные изменения. Факторы, оказывающие влияние на строение костных тканей. Кость как орган.</p>	4	-
7.	3	<b>Мышечные</b>	<b>Мышечные ткани.</b> Общая	4	-

		<b>ткани.</b>	<p>характеристика и гистогенетическая классификация. Исчерченная соматическая (поперечно-полосатая) мышечная ткань, ее развитие, морфологическая и функциональная характеристики. Микроскопическое и электронно-микроскопическое строение. Строение миофибриллы, ее структурно-функциональная единица (саркомер). Механизм мышечного сокращения. Типы мышечных волокон и их иннервация. Моторная единица. Миосателлитоциты. Регенерация мышечной ткани, значение миосателлитоцитов. Мышца как орган. Связь с сухожилием. Исчерченная сердечная (поперечно-полосатая) мышечная ткань. Источник развития, этапы гистогенеза. Морфофункциональная характеристика рабочих и проводящих кардиомиоцитов. Возможности регенерации. Процессы секреции в миокарде. Неисчерченная (гладкая) мышечная ткань. Источник развития. Морфологическая и функциональная характеристика. Регенерация, 15 Мионейральная ткань. Источник развития, строение и функция. Миоидные и мозгителиальные клетки. Источники развития. Строение. Функции.</p>		
8.	3	<b>Нервная ткань.</b>	<p><b>Нервная ткань.</b> Общая характеристика нервной ткани. Эмбриональный гистогенез. Дифференцировка нейробластов и глиобластов. Понятие о регенерации структурных компонентов нервной ткани. Нейроциты (нейроны). Источники развития. Морфологическая и функциональная классификация. Общий план строения нейрона. Микро- и ультраструктура перикариона (тела нейрона), аксона, дендритов. Тигроидное вещество (субстанция Ниссля) и нейрофибриллы. Особенности цитоскелета нейроцитов (нейрофиламенты и нейротрубочки). Роль плазмолеммы нейроцитов в рецепции, генерации и проведении нервного импульса. Транспортные процессы в цитоплазме нейронов. Аксональный транспорт — антеградный и ретроградный. Быстрый и медленный транспорт, роль микротрубочек в быстром транспорте. Понятие о нейромедиаторах.</p>	4	-



			<p>Секреторные нейроны, особенности их строения и функция. Физиологическая гибель нейронов. Регенерация нейронов.</p> <p><b>Нейроглия.</b> Общая характеристика. Источники развития глиоцитов. Классификация. Макроглия: Олигодендроциты (олигодендроциты — шванновские клетки, мантийные глиоциты — клеткисателлиты), астроглия (плазматические и волокнистые астроглиоциты) и эпендимная глия (танициты и эпителиоидная глия). Микроглия. <b>Нервные волокна.</b> Общая характеристика. Классификация. Особенности формирования, строения и функции безмиелиновых и миелиновых нервных волокон. Понятие об осевом цилиндре и мезаксоне. Ультрамикроскопическое строение миелиновой оболочки — насечек Шмидта-Лантермана, перехватов Ранвье. Дегенерация и регенерация нервных волокон. <b>Нервные окончания.</b> Общая характеристика. Классификация. Особенности формирования, строения и функции безмиелиновых и миелиновых нервных волокон. Понятие об осевом цилиндре и мезаксоне. Ультрамикроскопическое строение миелиновой оболочки — насечек Шмидта-Лантермана, перехватов Ранвье. Дегенерация и регенерация нервных волокон. Общая характеристика. Классификация. Рецепторные (чувствительные) нервные окончания - свободные и инкапсулированные (пластинчатые тельца Паччини, тельца Руффини, Майснера, колбы Краузе), нервно-мышечные веретена, нервно-сухожильные веретена, комплекс клетки Меркеля с нервной терминалью. Эффекторные окончания - двигательные и секреторные. Нервно-мышечное окончание 16 (моторная бляшка) в скелетных мышцах и в гладкой мышечной ткани. Секреторные (нейро-железистые) нервные окончания.</p> <p><b>Синапсы.</b> Классификация. Межнейрональные электрические и химические синапсы, строение и механизмы передачи возбуждения. Ультраструктура химических синапсов - пресинаптическая и постсинаптическая части, синаптические пузырьки,</p>		
--	--	--	------------------------------------------------------------------------------------------------------------------------------------------------------------------------------------------------------------------------------------------------------------------------------------------------------------------------------------------------------------------------------------------------------------------------------------------------------------------------------------------------------------------------------------------------------------------------------------------------------------------------------------------------------------------------------------------------------------------------------------------------------------------------------------------------------------------------------------------------------------------------------------------------------------------------------------------------------------------------------------------------------------------------------------------------------------------------------------------------------------------------------------------------------------------------------------------------------------------------------------------------------------------------------------------------------------------------------------------------------------------------------------------------------------------------------------------------------------------------------------------------------------------------------------------------------------------------------------------------------------------------------------------------------------------------------------------------------------------------------------------------------------------------------------------------------------------------------------------------------------------------------------------------	--	--

			<p>синантическая щель. Холинергические и адренергические синапсы. Нейромедиаторы и люминесцентно-гистохимические методы их выявления. Рефлекторные дуги как морфологический субстрат строения нервной системы, их чувствительные, двигательные и ассоциативные звенья.</p>		
9.	4	<b>Нервная система.</b>	<p><b>Нервная система.</b> Общая характеристика. Источники и ход эмбрионального развития. Нервная трубка и ее дифференцировка на вентрикулярную, субвентрикулярную (камбиальную), промежуточную (плащевую) и маргинальную зоны. Нервный гребень и нервные плакоды, их дифференцировка. Постэмбриональный гистогенез. Периферическая нервная система. Нерв. Строение, тканевой состав. Реакция на повреждение, регенерация. Чувствительные нервные узлы (спинномозговые и черепные). Строение, тканевой состав. Характеристика нейронов и нейроглии. Центральная нервная система. Строение серого и белого вещества. Понятие о рефлекторной дуге (нейронный состав и проводящие пути) и о нервных центрах. Строение оболочек мозга — твердой, паутинной, мягкой. Субдуральное и субарахноидальное пространства, сосудистые сплетения. Особенности строения сосудов (синусы, гемокапилляры) центральной нервной системы. Спинной мозг. Общая характеристика строения. Строение серого вещества: виды нейронов и их участие в образовании рефлекторных дуг, типы глиоцитов. Ядра серого вещества. Строение белого вещества. Желудочки мозга и спинно-мозговая жидкость. Головной мозг. Общая характеристика строения, особенности строения и взаимоотношения серого и белого вещества. Кора больших полушарий головного мозга. Эмбриональный и постэмбриональный гистогенез. Цитоархитектоника слоев</p>	-	4

			<p>(пластинок) коры больших полушарий. Нейронный состав, характеристика пирамидных нейронов. Представление о колонках и модульной организации коры. Межнейрональные связи, особенности строения синапсов. Тормозные нейроны. Глиоциты коры. Миелоархитектоника — радиальные и тангенциальные нервные волокна. Особенности строения коры в двигательных зонах и центральных отделах анализаторов.</p> <p>Гематоэнцефалический барьер, его строение и функция. 17 Мозжечок. Строение и нейронный состав коры мозжечка. Грушевидные клетки, корзинчатые и звездчатые нейроны, клетки-зерна. Афферентные и эфферентные нервные волокна. Межнейрональные связи, тормозные нейроны. Клубочек мозжечка. Глиоциты мозжечка. Автономная (вегетативная) нервная система. Общая характеристика строения центральных и периферических отделов парасимпатической и симпатической систем. Строение и нейронный состав ганглиев (экстрамуральных и интрамуральных). Пре- и постганглионарные нервные волокна.</p>		
10.	4	<b>Сенсорная система.</b>	<p><b>Сенсорная система (органы чувств).</b> Классификация. Общий принцип клеточной организации рецепторных отделов. Нейросенсорные и сенсорные рецепторные клетки. Орган зрения. Общая характеристика. Источники эмбрионального развития и гистогенез. Общий план строения глазного яблока. Оболочки, их отделы и производные, тканевой состав. Основные функциональные аппараты: диоптрический, аккомодационный и рецепторный. Строение и роль составляющих их роговицы, хрусталика, стекловидного тела, радужки, сетчатки. Нейронный состав и глиоциты сетчатки, их морфофункциональная</p>	-	4

			<p>характеристика. Строение и патофизиология палочко- и колбочконесущих нейронов сетчатки. Особенности строения центральной ямки диска зрительного нерва. Пигментный эпителий сетчатки, строение и значение. Особенности кровоснабжения глазного яблока. Морфологические основы циркуляции внутриглазной жидкости. Возрастные изменения. Вспомогательные органы глаза (веки, слезный аппарат). Орган обоняния. Общая характеристика. Эмбриональное развитие. Строение и клеточный состав обонятельной выстилки: рецепторные, поддерживающие и базальные щетки. Гистофизиология органа обоняния. Возрастные изменения. Орган вкуса. Общая характеристика. Эмбриональное развитие. Строение и клеточный состав вкусовых почек: вкусовые, поддерживающие и базальные клетки. Иннервация вкусовых почек. Гистофизиология органа вкуса. Возрастные изменения. Органы слуха и равновесия. Общая характеристика. Эмбриональное развитие. Наружное ухо: строение наружного слухового прохода и барабанной перепонки. Среднее ухо: характеристика эпителия барабанной полости и слуховой трубы. Внутреннее ухо: костный и перепончатый лабиринты. Вестибулярная часть перепончатого лабиринта: эллиптический и сферический мешочки и полукружные каналы. Их рецепторные отделы: строение и клеточный состав пятна и ампулярных гребешков. Иннервация. 18 Гистофизиология вестибулярного лабиринта. Улитковая часть перепончатого лабиринта: строение улиткового канала, строение и клеточный состав спирального органа, его иннервация. Гистофизиология восприятия звуков. Возрастные изменения.</p>		
11.	4	<b>Сердечно-сосудистая система.</b>	<p><b>Сердечно-сосудистая система.</b> Строение и эмбриональное развитие сердечно-сосудистой системы. Кровеносные сосуды. Общие принципы строения, тканевой состав. Классификация сосудов. Зависимость строения сосудов от гемодинамических условий. Вазодилатация сосудов (сосуды сосудов). Нейрогуморальная</p>	-	4

			<p>регуляция сосудов. Постнатальные изменения в сосудистой стенке. Регенерация сосудов. Артерии. Классификация. Особенности строения и функции артерий различного типа: мышечного, мышечноэластического и эластического. Органные особенности артерий. Микроциркуляторное русло. Артериолы, их роль в кровообращении. Строение. Значение эндотелиомиоцитных контактов в гистофизиологии артериол. Гемокапилляры. Классификация, функция и строение. Морфологические основы процесса проницаемости капилляров и регуляции их функций. Органные особенности капилляров. Вены. Функциональное значение и строение. Артериоловеноулярные анастомозы. Значение для кровообращения. Классификация. Строение артериоловеноулярных анастомозов различного типа. Вены. Строение стенки вен в связи с гемодинамическими условиями. Классификация. Особенности строения вен различного типа (мышечного и безмышечного). Строение венозных клапанов. Органные особенности вен. Лимфатические сосуды. Строение и классификация. Строение лимфатических капилляров и различных видов лимфатических сосудов. Понятие о лимфангионе. Участие лимфатических капилляров в системе микроциркуляции. Сердце. Эмбриональное развитие. Строение стенки сердца, его оболочек, их тканевой состав. Эндокард и клапаны сердца. Миокард, особенности кровоснабжения, регенерации. Проводящая система сердца, ее морфо-функциональная характеристика, значение в работе сердца. Перикард. Внутриорганные сосуды сердца. Иннервация сердца. Сердце новорожденного. Перестройка и развитие сердца после рождения. Возрастные изменения сердца.</p>		
12.	4	<b>Система органов кроветворения и иммунной защиты.</b>	<b>Система органов кроветворения и иммунной защиты.</b> Общая характеристика системы кроветворения и иммунной защиты. Основные источники и этапы формирования органов кроветворения	-	4

		<p>в онтогенезе человека. Мезобластический, гепатомпленотимический и медуллярный этапы становления системы кроветворения. 19 Центральные органы кроветворения и иммуногенеза. Костный мозг. Общая характеристика. Строение, тканевой состав и функции красного костного мозга. Особенности васкуляризации и строение гемокапилляров. Понятие о микроокружении. Желтый костный мозг. Развитие костного мозга во внутриутробном периоде. Особенности у детей и возрастные изменения. Возможность повреждающего действия на костный мозг радиации в связи с его морфофункциональными особенностями. Регенерация костного мозга. Тимус. Эмбриональное развитие. Роль в лимфопоэзе. Строение и тканевой состав коркового и мозгового вещества. Васкуляризация. Строение и значение гематотимического барьера. Временная (акцидентальная) и возрастная инволюция тимуса. Эпителиальные структуры тимуса и их роль. Периферические органы кроветворения и иммуногенеза. Селезенка. Эмбриональное развитие. Строение и тканевой состав. Т- и В-зоны. Кровоснабжение селезенки. Структурные и функциональные особенности венозных синусов. Иннервация. Лимфатические узлы. Общая морфо- функциональная характеристика. Эмбриональное развитие. Строение и тканевой состав. Корковое и мозговое вещество, паракортикальная зона. Их морфо-функциональная характеристика, клеточный состав. Т- и В-зоны. Система синусов. Васкуляризация. Роль кровеносных сосудов в развитии и гистофизиологии лимфатических узлов. Иннервация. Возрастные изменения. Особенности у новорожденных. Лимфоидные образования в составе слизистых оболочек: лимфатические узелки в стенке воздухоносных путей, пищеварительного тракта (одиночные и множественные) и других органов. Их строение, клеточный состав и значение.</p> <p><b>Морфологические основы защитных реакций организма.</b></p>		
--	--	-----------------------------------------------------------------------------------------------------------------------------------------------------------------------------------------------------------------------------------------------------------------------------------------------------------------------------------------------------------------------------------------------------------------------------------------------------------------------------------------------------------------------------------------------------------------------------------------------------------------------------------------------------------------------------------------------------------------------------------------------------------------------------------------------------------------------------------------------------------------------------------------------------------------------------------------------------------------------------------------------------------------------------------------------------------------------------------------------------------------------------------------------------------------------------------------------------------------------------------------------------------------------------------------------------------------------------------------------------------------------------------------------------------------------------------------------------------------------------------------------------------------------------------------------------------------------------------------------------------------------------------------------------------------------------------------------------------------------------------------------------------------------------------------------------------------------------------------------------------------------	--	--

			<p>Воспаление, заживление, восстановление. Клеточные основы воспалительной реакции (роль нейтрофильных и базофильных лейкоцитов, моноцитов), процессов заживления ран. Иммуитет. Виды. Характеристика основных клеток, осуществляющих иммунные реакции - нейтрофильных лейкоцитов, макрофагов, Т-лимфоцитов, В-лимфоцитов, плазмоцитов. Понятие об антигенах и антителах. Антигеннезависимая и антигензависимая пролиферация лимфоцитов. Процессы лимфопоэза в Т- и В-зависимых зонах периферических лимфоидных органов. Понятие о циркуляции и рециркуляции Т- и В-лимфоцитов. Гуморальный и клеточный иммунитет — особенности кооперации макрофагов, Т- и В-лимфоцитов. Эффекторные клетки и клетки памяти в гуморальном и клеточном иммунитете. Естественные киллеры. Плазматические клетки и стадии их дифференциации. Регуляция иммунных реакций: цитокины, гормоны.</p>		
13.	4	<b>Эндокринная система.</b>	<p><b>Эндокринная система.</b> Общая характеристика эндокринной системы. Центральные и периферические звенья эндокринной системы. Понятие о гормонах, клетках-мишенях и их рецепторах к гормонам. Механизмы регуляции в эндокринной системе. Классификация эндокринных желез. Гипоталамо-гипофизарная нейросекреторная система. Гипоталамус. Нейроэндокринные нейроны крупноклеточных и мелкоклеточных ядер гипоталамуса. Гипоталамоаденогипофизарная и гипоталамонейрогипофизарная системы. Либерины и статины, их роль в регуляции эндокринной системы. Регуляция функций гипоталамуса центральной нервной системой. Гипофиз. Эмбриональное развитие. Строение и функции аденогипофиза. Цитофункциональная характеристика аденоцитов передней доли гипофиза. Гипоталамоаденогипофизарное кровообращение, его роль во взаимодействии гипоталамуса и гипофиза. Средняя (промежуточная) доля гипофиза и ее особенности у человека. Строение и функция нейрогипофиза, его связь с гипоталамусом. Васкуляризация и иннервация гипофиза. Гипофиз</p>	-	4

			<p>новорожденного и его перестройка на этапах онтогенеза. Эпифиз. Строение, клеточный состав. Возрастные изменения. Периферические эндокринные железы. Щитовидная железа. Источники развития. Строение. Фолликулы как морфофункциональные единицы, строение стенки и состав коллоида фолликулов. Фолликулярные эндокриноциты (тироциты), их гормоны и фазы секреторного цикла. Роль гормонов тироцитов. Перестройка фолликулов в связи с различной функциональной активностью. Парафолликулярные эндокриноциты (кальцитониноциты, С-клетки). Источники развития, локализация и функция. Фолликулогенез. Васкуляризация и иннервация щитовидной железы. Околощитовидные железы. Источники развития. Строение и клеточный состав. Роль в регуляции минерального обмена. Васкуляризация, иннервация и механизмы регуляции околощитовидных желез. Структура околощитовидных желез у новорожденных и возрастные изменения. Надпочечники. Источники развития. Фетальная и дефинитивная кора надпочечников. Зоны коры и их клеточный состав. Особенности строения корковых эндокриноцитов в связи с синтезом и секрецией кортикостероидов. Роль гормонов коры надпочечников в регуляции водно-солевого равновесия, развитии общего адаптационного синдрома, регуляции белкового синтеза. Мозговое вещество надпочечников. Строение, клеточный состав, гормоны и роль мозговых эндокриноцитов (эпинефроцитов). Возрастные изменения надпочечника. Эндокринные структуры желез смешанной секреции. 21 Эндокринные островки поджелудочной железы. Эндокринная функция гонад (семенники, яичники), плаценты. Одиночные гормонопродуцирующие клетки. Представление о диффузной эндокринной системе (ДЭС), локализация элементов, их клеточный состав. Нейроэндокринные клетки. Представления о АПУД системе.</p>		
14.	4	<b>Пищеварительная система 1.</b>	<p><b>Пищеварительная система.</b> Общая характеристика пищеварительной системы. Основные источники развития тканей</p>	-	4



			<p>пищеварительной системы в эмбриогенезе. Общий принцип строения стенки пищеварительного канала - слизистая оболочка, подслизистая основа, мышечная оболочка, наружная оболочка (серозная или адвентициальная), их тканевой и клеточный состав. Понятие о слизистой оболочке, ее строение и функция. Иннервация и васкуляризация стенки пищеварительной трубки. Эндокринный аппарат пищеварительной системы. Лимфоидные структуры пищеварительного тракта. Строение брюшины. Передний отдел пищеварительной системы. Особенности строения стенки различных отделов, источники развития. Ротовая полость. Строение слизистой оболочки в связи с функцией и особенностями пищеварения в ротовой полости. Строение губы, щеки, твердого и мягкого неба, языка, дёсны, миндалина; их кровоснабжение и иннервация. Большие слюнные железы. Классификация, источники развития, строение и функции. Строение секреторных отделов выводных протоков. Эндокринная функция. Кровоснабжение и иннервация. Язык. Строение. Особенности строения слизистой оболочки на верхней и нижней поверхностях органа. Сосочки языка, их виды, строение, функции. Кровоснабжение и иннервация. Зубы. Строение. Эмаль, дентин и цемент - строение, значение и химический состав. Пульпа зуба - строение и значение. Периодонт - строение и значение. Кровоснабжение и иннервация зуба. Развитие и смена зубов. Возрастные изменения. Глотка и пищевод. Строение и тканевой состав стенки глотки и пищевода в различных его отделах. Железы пищевода, их гистофизиология. Особенности строения пищевода у новорожденных и в различные возрастные периоды после рождения. Средний и задний отделы пищеварительной системы. Особенности строения стенки различных отделов. Источники эмбрионального развития.</p>		
15.	4	<b>Пищеварительн</b>	Желудок. Строение слизистой	-	4

		<p><b>ая система 2.</b></p>	<p>оболочки в различных отделах органа. Цитофизиологическая характеристика покровного эпителия, слизеобразование. Локализация, строение и клеточный состав желез в различных отделах желудка. Микро- и ультрамикроскопические особенности 22 экзо- и эндокринных клеток. Регенерация покровного эпителия и эпителия желез желудка. Кровоснабжение и иннервация желудка. Возрастные особенности строения желудка. Тонкая кишка. Характеристика различных отделов тонкой кишки. Строение стенки, ее тканевый состав. Система «криптоворсинка» как структурно-функциональная единица. Виды клеток эпителия ворсинок и крипт, их строение и цитофизиология. Гистофизиология процесса пристеночного пищеварения и всасывания. Роль слизи и микроворсинок энтероцитов в пристеночном пищеварении. Цитофизиология экзо- и эндокринных клеток. Регенерация эпителия тонкой кишки. Кровоснабжение и иннервация стенки тонкой кишки. Возрастные изменения стенки тонкой кишки. Лимфоидные образования в стенке кишки. Толстая кишка. Характеристика различных отделов. Строение стенки, ее тканевый состав. Особенности строения слизистой оболочки в связи с функцией. Виды эпителиоцитов и эндокриноцитов, их цитофизиология. Лимфоидные образования стенки. Кровоснабжение. Иннервация. Червеобразный отросток. Особенности строения и функции. Прямая кишка. Строение стенки в тазовой и анальной части прямой кишки в связи с их функциональными особенностями. Иннервация. Поджелудочная железа. Общая характеристика. Строение экзокринного и эндокринного отделов. Цитофизиологическая характеристика ацинарных клеток. Типы эндокриноцитов островков и их морфо-функциональная характеристика. Кровоснабжение. Иннервация. Регенерация. Особенности гистофизиологии в разные периоды детства. Изменения железы при старении организма. Печень. Общая характеристика. Особенности кровоснабжения.</p>		
--	--	-----------------------------	-----------------------------------------------------------------------------------------------------------------------------------------------------------------------------------------------------------------------------------------------------------------------------------------------------------------------------------------------------------------------------------------------------------------------------------------------------------------------------------------------------------------------------------------------------------------------------------------------------------------------------------------------------------------------------------------------------------------------------------------------------------------------------------------------------------------------------------------------------------------------------------------------------------------------------------------------------------------------------------------------------------------------------------------------------------------------------------------------------------------------------------------------------------------------------------------------------------------------------------------------------------------------------------------------------------------------------------------------------------------------------------------------------------------------------------------------------------------------------------------------------------------------------------------------------------------------------------------------------------------------------------------------------------------------------------------------------------------------------------------------------------------------------------------------------------------------------------------------------------------------------------------------------	--	--

			<p>Строение классической долики как структурнофункциональной единицы печени. Представления о порталной дольке и ацинусе. Строение внутривольковых синусоидных сосудов, цитофизиология их клеточных элементов: эндотелиоцитов, звездчатых макрофагов. Перисинусоидальные пространства, их структурная организация. Липоциты, особенности строения и функции. Гепатоциты - основной клеточный элемент печени, представления об их расположении в дольках, строение в связи с функциями печени. Строение желчных канальцев (холангиол) и междольковых желчных протоков. Механизмы циркуляции по ним желчи. Иннервация. Регенерация. Особенности строения печени новорожденных. Морфофункциональные особенности строения печени детей раннего возраста и при старении организма. 23 Желчный пузырь и желчевыводящие пути. Строение и функция.</p>		
16.	4	<b>Дыхательная система.</b>	<p><b>Дыхательная система.</b> Общая характеристика дыхательной системы. Воздухоносные пути и респираторный отдел. Эмбриональное развитие. Представление о не респираторных и респираторных функциях дыхательной системы. Внегочные воздухоносные пути. Особенности строения стенки воздухоносных путей: носовой полости, гортани, трахеи и главных бронхов. Тканевой состав и гистофункциональная характеристика их оболочек. Клеточный состав эпителия слизистой оболочки. Легкие. Внутривольчные воздухоносные пути: бронхи и бронхиолы, строение их стенок в зависимости от их калибра. Лимфоидная ткань в стенке бронхов, ее значение. Ацинус как морфофункциональная единица легкого. Структурные компоненты ацинуса. Строение стенки альвеол. Типы пневмоцитов, их цитофункциональная характеристика. Структурно-химическая организация и функция сурфактантно-альвеолярного комплекса. Строение межальвеолярных перегородок. Аэрогематический барьер и его значение в газообмене. Макрофаги легкого. Кровоснабжение легкого. Иннервация. Строение легкого новорожденного (живо- и</p>	-	4

			мертворожденных). Развитие легкого в постнатальном периоде. Возрастные изменения легкого в процессе старения. Регенераторные потенции органов дыхания. Плевра. Морфофункциональная характеристика.		
17.	4	<b>Кожа и ее производные.</b>	<b>Кожа и ее производные.</b> Общая характеристика. Эмбриональное развитие. Тканевый состав. Эпидермис. Основные диффероны клеток в эпидермисе. Слои эпидермиса. Их клеточный состав. Особенности строения эпидермиса «толстой» и «тонкой» кожи. Понятие о процессе кератинизации, его значение. Структурные и биохимические изменения клеток в процессе кератинизации. Клеточное обновление эпидермиса и представление о его пролиферативных единицах и колонковой организации. Местная система иммунного надзора эпидермиса — внутриэпидермальные макрофаги и лимфоциты, их гистофункциональная характеристика. Пигментные клетки эпидермиса, их происхождение, строение и роль. Осязательные клетки, структурные признаки их рецепторной и эндокринной функций. Базальная пластинка, дермальноэпидермальное соединение. Дерма, сосочковый и сетчатый слои, их тканевой состав. Особенности строения дермы в коже различных участков тела - стопы, ладоней, лица, суставов и др. Гистофункциональная характеристика иммунной системы в дерме. Вазкуляризация кожи. Иннервация кожи. Регенерация. 24 Железы кожи. Сальные и потовые железы (меро- и апокриновые), их развитие, строение, гистофизиология. Молочные железы — см. в разделе «Женские половые органы». Возрастные особенности кожи и ее желез. Придатки кожи. Волосы. Развитие, строение, рост и смена волос. Ногти. Развитие, строение и рост ногтей.	-	4
18.	4	<b>Система мочеобразования и мочевыделения.</b>	<b>Система мочеобразования и мочевыделения.</b> Общая характеристика системы мочевых органов. Эмбриональное развитие. Почки. Кортикальное и мозговое вещество почки. Нефрон как морфофункциональная единица почки, его строение. Типы нефронов, их топография в корковом и мозговом веществе. Вазкуляризация почки —	-	4

			<p>кортикальная и юкстамедуллярная системы кровоснабжения. Почечные тельца, их основные компоненты. Строение сосудистых клубочков. Мезангий, его строение и функция. Структурная организация почечного фильтра и роль в мочеобразовании. Юкстагломерулярный аппарат. Гистофизиология канальцевнефронов и собирательных трубочек в связи с их участием в образовании окончательной мочи. Строма почек, ее гистофункциональная характеристика. Понятие и строение противоточной системы почки. Морфофункциональные основы регуляции процесса мочеобразования. Эндокринный аппарат почки (ренин-ангиотензиновая, интестинальная простагландиновая и каликреин-кининовая системы), строение и функция. Иннервация почки. Регенеративные потенции. Особенности почки у новорожденного. Последующие возрастные изменения почки. Мочевыводящие пути. Строение стенки почечных чашечек и лоханки. Строение мочеточников, исходя из представления о порционном характере передвижения по ним мочи. Морфофункциональная характеристика мочевого пузыря. Особенности строения мужского и женского мочеиспускательного канала.</p>		
19.	4	<b>Мужская половая система.</b>	<p><b>Мужская половая система.</b> Общая характеристика системы половых органов. Эмбриональное развитие. Первичные гонациты, начальная локализация, пути миграции в зачаток гонады. Гистологически индифферентная стадия развития гонад и цитогенетические процессы на этой стадии. Факторы половой дифференцировки. Тканевой состав органов половой системы. Мужские половые органы. Гистогенетические процессы в зачатке гонады, ведущие к развитию яичка. Развитие семявыносящих путей. Яичко. Общая характеристика строения. Извитые семенные канальцы, строение стенки. Сперматогенез. Цитологическая характеристика его основных фаз. Роль sustentоцитов в сперматогенезе. Гематотестикулярный барьер. Эндокринная функция яичка: мужские половые гормоны и синтезирующие их гранулоциты (клетки Лейдига), их 25 цитохимические особенности, участие</p>	-	4

			<p>в регуляции сперматогенеза. Гистофизиология прямых канальцев, канальцев сети и выносящих канальцев яичка. Регуляция генеративной и эндокринной функций яичка. Особенности яичка новорожденного, до периода полового созревания, в период половой зрелости и при старении организма. Возможность повреждающего действия на яички физикохимических факторов -радиация, алкоголь, температура и другие в связи с их морфо-функциональными особенностями. Семявыносящие пути. Придаток яичка. Семявыносящий проток. Семенные пузырьки. Семяизвергательный канал. Предстательная железа. Их строение и функции. Возрастные изменения. Половой член. Строение, васкуляризация, иннервация.</p>		
20.	4	<b>Женская половая система</b>	<p>Женские половые органы. Яичник. Развитие. Общая характеристика строения. Особенности строения коркового и мозгового вещества. Овогенез. Отличия овогенеза от сперматогенеза. Строение и развитие фолликулов. Овуляция. Понятие об овариальном цикле и его регуляции. Развитие, строение и функции желтого тела в течение овариального цикла и при беременности. Атрезия фолликулов. Эндокринная функция яичника: женские половые гормоны и вырабатывающие их клеточные элементы. Особенности яичника новорожденных до полового созревания, в период половой зрелости, чувствительность яичников к действию радиации, алкоголю и другим факторов. Маточные трубы. Развитие, строение и функции. Оплодотворение. Биологическое значение оплодотворения, морфология и хронология процесса. Матка. Развитие. Строение стенки матки в разных ее отделах. Менструальный цикл и его фазы. Особенности строения эндометрия в различные фазы цикла. Связь циклических изменений эндометрия и яичника. Перестройка матки при беременности и после родов. Плацента, особенности ее формирования, особенности организации материнской и фетальной частей на протяжении беременности. Опережающее развитие соединительной ткани плаценты и</p>	-	2

			<p>других внезародышевых органов. Структурные отличия третиных ворсинок в разных триместрах беременности, функции плаценты. Амнион, его строение и значение. Пуповина, ее образование и структурные компоненты: студенистая ткань, сосуды, рудименты желточного мешка и аллантоиса. Система мать-плацента-плод и факторы, влияющие на ее физиологию. Васкуляризация и иннервация матки. Возрастные изменения. Особенности матки новорожденных, девочек до полового созревания, в период полового созревания, у взрослых женщин и при старении. Влагалище. Развитие. Строение его стенок. Изменение в 26 связи с менструальным циклом. Использование влагалищных мазков при определении фаз женского полового цикла. Грудная (молочная) железа. Происхождение. Развитие. Строение. Постнатальные изменения. Функциональная морфология лактирующей и нелактирующей (нефункционирующей и после лактации) молочной железы. Нейроэндокринная регуляция функций молочных желез. Изменение молочных желез в ходе овариальноменструального цикла и при беременности. Васкуляризация и иннервация.</p>		
21.	5	<b>Эмбриология человека</b>	<p><b>Эмбриология млекопитающих как основа для понимания особенностей эмбрионального развития человека.</b> Периодизация развития человека и животных. Представление о биологических процессах, лежащих в основе развития зародыша - индукция, детерминация, деление, миграция клеток, рост, дифференцировка, взаимодействие клеток, гибель клеток. Особенности эмбрионального развития человека. Критические периоды в развитии. Нарушение процессов детерминации как причина аномалий и уродств.</p> <p>Прогенез. Сперматогенез. Овогенез. Особенности структуры половых клеток.</p> <p><u>Оплодотворение.</u> Биологическое значение оплодотворения, особенности и хронология процесса.</p>	-	2

		<p>Дистантные и контактные взаимодействия половых клеток. Преобразования в спермии: капацитация, акросомальная реакция, пенетрация спермием прозрачной зоны и плазмолеммы овоцита, сброс цитоплазматической оболочки спермия, поворот спермия, формирование мужского пронуклеуса.</p> <p>Преобразования в овоците: рассеивание клеток лучистого венца, кортикальная реакция, выброс ферментов кортикальных гранул, преобразование прозрачной зоны (зонная реакция), активация цитоплазматических процессов, окончание мейоза, полярные тельца.</p> <p>Мужской и женский пронуклеусы, распад их оболочек, установление связи хромосом пронуклеусов с центриолью спермия.</p> <p>Первая неделя развития. Зигота - одноклеточный зародыш, ее геном, активация внутриклеточных процессов.</p> <p><u>Дробление.</u> Специфика дробления у человека и хронология процесса. Строение зародыша на разных стадиях дробления. Роль прозрачной зоны. Характеристика темных и светлых бластомеров, их межклеточных контактов. Уменьшение размеров бластомеров, их взаимодействие. Морула. Бластоциста. Внутренняя клеточная масса (эмбриобласт) и трофобласт. Стадия свободной бластоцисты. Состояние матки к началу имплантации. Начало 1-й фазы гастрюляции.</p> <p><u>Имплантация.</u> Хронология процесса имплантации. Дифференцировка трофобласта на цитотрофобласт и синцитиотрофобласт. Активация синцитиотрофобласта. Образование лакун и их соединение с кровеносными сосудами эндометрия. Гистиотрофный тип питания. Формирование первичных и вторичных ворсин хориона.</p>		
--	--	---------------------------------------------------------------------------------------------------------------------------------------------------------------------------------------------------------------------------------------------------------------------------------------------------------------------------------------------------------------------------------------------------------------------------------------------------------------------------------------------------------------------------------------------------------------------------------------------------------------------------------------------------------------------------------------------------------------------------------------------------------------------------------------------------------------------------------------------------------------------------------------------------------------------------------------------------------------------------------------------------------------------------------------------------------------------------------------------------------------------------------------------------------------------------------------------------------------------------------------------------------------------------------------------------------------------------------------------------------------------------------------------------------------------------------------------------------------------------------------------------------------------------------------------------------------------------	--	--



			<p><u>Вторая неделя развития.</u>  <u>Гастрюляция.</u> Разделение эмбриобласта на эпибласт и гипобласт. Преобразование гипобласта, формирование первичного желточного мешка.  Преобразование эпибласта: образование амниотической полости и выделение амниотической эктодермы, формирование амниотического пузыря; начало 2-й фазы гастрюляции путем эмиграции - формирование первичной полоски и первичного узелка, образование зародышевой мезодермы, головного отростка, энтодермы зародыша, образование прехордальной пластинки. Образование внезародышевой мезодермы.</p> <p><u>Третья неделя развития.</u>  <u>Дифференцировка зародышевой мезодермы</u> (сомиты, нефрогонотомы, висцеральный и париетальный листки спланхнотомы, эмбриональный целом). Рост головного отростка, образование хорды. Формирование нервной трубки и нервных гребней, асинхронность развития головного и каудального отделов. Туловищная складка, образование первичной кишки.</p> <p>Дифференцировка внезародышевой мезодермы, аллантаоиса, амниотического пузыря, желточного стебля, соединительной ножки, слоя, подстилающего трофобласт.</p> <p>Формирование первичных кровеносных сосудов и первичных клеток крови в мезодерме желточного мешка, соединительной ножки. Формирование первых кровеносных сосудов в мезодерме зародыша. Зачаток первичного сердца, начало функции. Закладка предпочки, легкого.</p> <p>Образование третичных ворсин хориона. Гемотрофный тип питания.</p> <p><u>Четвертая неделя развития.</u>  Изменение формы зародыша (образование поперечных и</p>		
--	--	--	---------------------------------------------------------------------------------------------------------------------------------------------------------------------------------------------------------------------------------------------------------------------------------------------------------------------------------------------------------------------------------------------------------------------------------------------------------------------------------------------------------------------------------------------------------------------------------------------------------------------------------------------------------------------------------------------------------------------------------------------------------------------------------------------------------------------------------------------------------------------------------------------------------------------------------------------------------------------------------------------------------------------------------------------------------------------------------------------------------------------------------------------------------------------------------------------------------------------------------------------------------------------------------------------------------------------------------------------------------------------------------------------------------------------------------------------------------------------------------------------------------------------------------------------------------------------------------------------	--	--

			<p>продольных складок). Завершение процессов нейруляции и сегментации мезодермы. Ушная и хрусталиковая плакоды. Развитие мезонефроса. Миграция гоноцитов из желточной энтодермы каудального конца зародыша. Образование рта (прорыв орофарингеальной мембраны), формирование позвоночного столба. Закладка аденогипофиза, щитовидной и околощитовидной желез, желудка, печени, дорзальной части поджелудочной железы.</p> <p>Эмбриональный органогенез.</p>		
22.	5	<b>Эмбриология человека</b>	<p><u>Внезародышевые органы.</u></p> <p>Плацента, формирование, особенности организации материнского и фетального компонентов на протяжении беременности. Опережающее развитие соединительной ткани плаценты и других внезародышевых органов. Структурные отличия терминальных и диферитивных ворсинок в разных триместрах беременности, функции плаценты.</p> <p>Амнион, его строение и значение.</p> <p>Пуповина, ее образование и структурные компоненты: студенистая (слизистая) ткань, сосуды, рудименты желточного мешка и аллантоиса. Система мать-плацента-плод и факторы, влияющие на ее физиологию.</p> <p>Особенности организма новорожденного. Общая характеристика и периодизация постнатального развития.</p> <p>Факторы, влияющие на развитие: генетические, материнские, внешние (радиация, алкоголь, курение, наркотики, инфекция, химические и лекарственные вещества, пестициды и др.).</p>	-	2
Итого:				32	50

### 3.6. Самостоятельная работа обучающегося

№	№	Наименование раздела	Виды СРС	Всего
---	---	----------------------	----------	-------

п/п	семестра	дисциплины (модуля)		часов
1	2	3	4	5
1.	3	Введение в дисциплину клеточная биология, цитология, гистология	Подготовка к практическим занятиям	12
2.	3	Цитология	Подготовка к практическим занятиям	12
3.	3	Общая гистология	Подготовка к практическим занятиям	12
Итого часов в семестре:				36
4	4	Частная гистология	Подготовка к практическим занятиям	36
5	4	Эмбриология человека	Подготовка к практическим занятиям	18
Итого часов в семестре:				54
Всего часов на самостоятельную работу:				90

#### Раздел 4. Перечень учебно-методического и материально-технического обеспечения дисциплины (модуля)

##### 4.2. Перечень основной и дополнительной учебной литературы, необходимой для освоения дисциплины (модуля)

###### 4.2.1. Основная литература

№ п/п	Наименование согласно библиографическим требованиям	Изд-во	Год	Кол-во экз. в библиотеке	Наличие в ЭБС
1.	Клиническая лабораторная диагностика: нац. руководство. В 2-х т. / ред.: В. В. Долгов, В. В. Меньшиков	ГЭОТАР-Медиа	2013	2	ЭБ «Консультант врача»
2.	Terminologia Embryologica. Международные термины по эмбриологии человека с официальным списком русских эквивалентов / под ред. Л. Л. Колесникова, Н. Н. Шевлюка, Л. М. Ерофеевой	ГЭОТАР-Медиа	2014		ЭБ «Консультант врача» + ЭБС «Консультант студента»
3.	Банин, В. В. Цитология. Функциональная ультраструктура клетки. Атлас [Текст: Электронный ресурс]: учебное пособие / В. В. Банин. - Электрон. текстовые дан. - М. : "ГЭОТАР-Медиа", 2016.	ГЭОТАР-Медиа	2016	-	ЭБ «Консультант врача»

4.	Теоретические основы и практическое применение методов иммуногистохимии [Текст]: руководство / ред. Д. Э. Коржевский. - 2-е изд., испр. и доп. - СПб. : СпецЛит, 2014.	СпецЛит	2014	5	-
----	------------------------------------------------------------------------------------------------------------------------------------------------------------------------	---------	------	---	---

#### 4.2.2. Дополнительная литература

№ п/п	Наименование	Автор (ы)	Год, место издания	Кол-во экземпляров в библиотеке	Наличие в ЭБС
1	2	3	4	5	6
1.	Terminologia Histologia. Международные термины по цитологии и гистологии человека с официальным списком русских эквивалентов : справ. пособие / ред.: В. В. Банин, В. Л. Быков	ГЭОТАР-Медиа	2009	1	
2.	Атлас гистологии / ред. У. Велш; пер. с нем. В. В. Банин		2011	1	
3.	Ильин Д. А. Многоядерные макрофаги : монография / Д. А. Ильин	«Наука»	2011	2	
4.	Руководство по гистологии: В 2-х т. Т. 1 / ред. Р. К. Данилов	СпецЛит	2011	10	
5.	Теоретические основы и практическое применение методов иммуногистохимии : руководство / ред. Д. Э. Коржевский	СпецЛит	2014	5	
6.	Терапевтический потенциал клеток пуповинной крови при негематологических заболеваниях: сборник статей / ред.: М. А. Пальцев, В. Н. Смирнова	Медицина	2011	4	
7.	Прошкина, Е. Н. Молекулярная биология: стресс-реакции клетки: учебное пособие для вузов / Е. Н. Прошкина, И. Н. Юранева, А. А. Москалев. - М. : Юрайт, 2019.	Юрайт	2019	3	-
8.	Шмид, Р. Наглядная биотехнология и генетическая инженерия / Р. Шмид; пер. с нем.: А. А. Виноградовой, А.	БИНОМ	2018	10	-

	А. Синюшина. - М.: БИНОМ. Лаборатория знаний, 2018				
9.	Никитенко Л. Л. Роль адреномедуллина в биологии эндотелиальной клетки : монография / Л. Л. Никитенко, С. И. Колесников	ГЭОТАР-Медиа	2007	1	
10.	Жункейра Л. К. Гистология : атлас / Л. К. Жункейра, Ж. Карнейро: пер. с англ	ГЭОТАР-Медиа	2009	1	
11.	Мезен Н. И. Стволовые клетки : учебно-метод. пособие для преподавателей, аспирантов, студентов мед. вузов / Н. И. Мезен, З. Б. Квачева, Л. М. Сычик	БГМУ	2008	1	

#### **4.3. Перечень ресурсов информационно-телекоммуникационной сети «Интернет», необходимых для освоения дисциплины (модуля)**

1. Гистология [Электронный ресурс]. - Режим доступа: <http://histol.ru/> - Загл. с экрана.
2. Гистология, цитология, эмбриология [Электронный ресурс]. - Режим доступа: <http://cytohistology.ru/> - Загл. с экрана.
3. С.Л. Кузнецов, Н.Н. Мушкамбаров, В.Л. Горячкина Руководство-атлас по гистологии, цитологии и эмбриологии (с приложением "Экзамен") [Электронный ресурс]. - Режим доступа: <https://nsau.edu.ru/images/vetfac/images/ebooks/histology/> - Загл. с экрана.
4. Гистология. RU [Электронный ресурс]. - Режим доступа: <http://histologybook.ru/> - Загл. с экрана.
5. Гистология. mp3 [Электронный ресурс]. - Режим доступа: <http://www.morphology.dp.ua/mp3/> - Загл. с экрана.
6. Атлас по гистологии [Электронный ресурс]. - Режим доступа: <http://ekbserver.ru/gista/page8.htm> - Загл. с экрана.
7. База знаний по молекулярной и общей биологии человека (HUMBIO) [Электронный ресурс]. - Режим доступа: <http://humbio.ru> - Загл. с экрана.

#### **4.4. Перечень информационных технологий, используемых для осуществления образовательного процесса по дисциплине (модулю), программного обеспечения и информационно-справочных систем**

В учебном процессе используется лицензионное программное обеспечение:

1. Договор Microsoft Office (версия 2003) №0340100010912000035\_45106 от 12.09.2012г. (срок действия договора - бессрочный),
2. Договор Microsoft Office (версия 2007) №0340100010913000043\_45106 от 02.09.2013г. (срок действия договора - бессрочный),
3. Договор Microsoft Office (версия 2010) № 340100010914000246\_45106 от 23.12.2014г. (срок действия договора - бессрочный).
4. Договор Windows (версия 2003) №0340100010912000035\_45106 от 12.09.2012г. (срок действия договора - бессрочный)
5. Договор Windows (версия 2007) №0340100010913000043\_45106 от 02.09.2013г. (срок

- действия договора - бессрочный),
6. Договор Windows (версия 2010) № 340100010914000246\_45106 от 23.12.2014г. (срок действия договора - бессрочный),
  7. Договор Антивирус Kaspersky Endpoint Security для бизнеса – Стандартный Russian Edition. 150-249 Node 1 year Educational Renewal License, срок использования с 15.08.2019 до 22.08.2020 г., номер лицензии 280E-190815-062320-550-1683.,
  8. Автоматизированная система тестирования Indigo Договор № Д53783/2 от 02.11.2015 (срок действия бессрочный, 1 год технической поддержки),
  9. ПО FoxitPhantomPDF Стандарт, 1 лицензия, бессрочная, дата приобретения 05.05.2016 г.

Обучающиеся обеспечены доступом (удаленным доступом) к современным профессиональным базам данных и информационно-справочным системам:

- 1) Научная электронная библиотека e-LIBRARY. Режим доступа: <http://www.e-library.ru/>.
- 2) Справочно-поисковая система Консультант Плюс – ООО «КонсультантКиров».
- 3) «Электронно-библиотечная система Кировского ГМУ». Режим доступа: <http://elib.kirovgma.ru/>.
- 4) ЭБС «Консультант студента» - ООО «ИПУЗ». Режим доступа: <http://www.studmedlib.ru>.
- 5) ЭБС «Университетская библиотека онлайн» - ООО «НексМедиа». Режим доступа: <http://www.biblioclub.ru>.
- 6) ЭБС «Консультант врача» - ООО ГК «ГЭОТАР». Режим доступа: <http://www.rosmedlib.ru/>
- 7) ЭБС «Айбукс» - ООО «Айбукс». Режим доступа: <http://ibooks.ru>.

#### 4.5. Описание материально-технической базы, необходимой для осуществления образовательного процесса по дисциплине (модулю)

В процессе преподавания дисциплины (модуля) используются следующие специальные помещения:

Наименование специальных помещений и помещений для самостоятельной работы	Оснащенность специальных помещений и помещений для самостоятельной работы
Специальные помещения для проведения занятий лекционного типа: ФГБОУ ВО Кировский ГМУ Минздрава России, ул. Карла Маркса, 137, корпус № 1, каб. 318	Специализированная учебная мебель (стол и стул преподавателя, столы и стулья ученические), компьютер с выходом в интернет, мультимедиа проектор, экран, информационно-меловая доска
Специальные помещения для проведения занятий семинарского типа (практических занятий): ФГБОУ ВО Кировский ГМУ Минздрава России, ул. Карла Маркса, 137, корпус № 1, каб. 219	Специализированная учебная мебель (стол и стул преподавателя, столы и стулья ученические), экран, информационно-меловая доска, доска магн.-марк. 90*120 см, микроскопами типа XSP-104, Биолам Моно, Биолан Био, Микмед, Биомед, камерами-фотоаппарат Салют-С, гистологические препараты, учебные таблицы, 3 цифровыми окуляры TjurCam 1.31 Mpx, цифровой камерой для микроскопа Levehuk C-130 NG 1.3 Mpix, 4 телевизорами «Сокол» и плеерами DVD/MPEG4
Специальные помещения для групповых и индивидуальных консультаций: ФГБОУ ВО Кировский ГМУ Минздрава России, ул. Карла Маркса, 137, корпус № 1, каб. 219	Специализированная учебная мебель (стол и стул преподавателя, столы и стулья ученические), экран, информационно-меловая доска, доска магн.-марк. 90*120 см, микроскопами типа XSP-104, Биолам Моно, Биолан Био, Микмед, Биомед, камерами-фотоаппарат Салют-С, гистологические препараты, учебные таблицы, 3 цифровыми окуляры TjurCam 1.31 Mpx, цифровой камерой для микроскопа Levehuk C-130 NG 1.3 Mpix, 4 телевизорами «Сокол» и плеерами DVD/MPEG4
Специальные помещения для текущего контроля и промежуточной аттестации: ФГБОУ ВО Кировский ГМУ Минздрава России, ул. Карла Маркса, 137, корпус № 1, каб. 219	Специализированная учебная мебель (стол и стул преподавателя, столы и стулья ученические), экран, информационно-меловая доска, доска магн.-марк. 90*120 см, микроскопами типа XSP-104, Биолам Моно, Биолан Био, Микмед, Биомед, камерами-фотоаппарат Салют-С, гистологические препараты, учебные

	таблицы, 3 цифровыми окуляры TjupCam 1.31 Mpx, цифровой камерой для микроскопа Levehuk C-130 NG 1.3 Mpix, 4 телевизорами «Сокол» и плеерами DVD/MPEG4
Помещения для самостоятельной работы: ФГБОУ ВО Кировский ГМУ Минздрава России, ул. Карла Маркса, 137, корпус № 1, читальный зал библиотеки	Помещения для самостоятельной работы оснащены компьютерной техникой с возможностью выхода к сети «Интернет» и доступом в электронную информационно-образовательную среду вуза, электронно-библиотечные ресурсы: электронная библиотечная система Кировского ГМУ, «Консультант студента», «Университетская библиотека онлайн». ПК для работы с нормативно-правовой документацией, в т.ч. электронной базой "Консультант плюс".
Специальные помещения для хранения и профилактического обслуживания оборудования: ФГБОУ ВО Кировский ГМУ Минздрава России, ул. Карла Маркса, 137, корпус № 1, каб. 212/1-212/4	Стойки для таблиц, шкафы для хранения лабораторного оборудования, шкафы для хранения гистологических микропрепаратов.

## **Раздел 5. Методические рекомендации по организации изучения дисциплины (модуля)**

Процесс изучения дисциплины предусматривает: контактную (работа на лекциях и практических занятиях, определение и диагностика гистологических препаратов) и самостоятельную работу.

Основное учебное время выделяется на контактную работу.

В качестве основных форм организации учебного процесса по дисциплине выступают классические лекционные и практические занятия (с использованием интерактивных технологий обучения), а также самостоятельная работа обучающихся.

При изучении учебной дисциплины обучающимся необходимо освоить практические умения по работе со световым микроскопом, электронограммами, эмбриональными схемами, гистологическими и цитологическими препаратами.

**Лекции:** В ходе освоения дисциплины применяется вид классических лекций. На лекциях излагаются темы дисциплины, предусмотренные рабочей программой, акцентируется внимание на наиболее принципиальных и сложных вопросах дисциплины, устанавливаются вопросы для самостоятельной проработки. Конспект лекций является базой при подготовке к практическим занятиям, к экзамену, а также для самостоятельной работы.

Изложение лекционного материала рекомендуется проводить в мультимедийной форме. Смысловая нагрузка лекции смещается в сторону от изложения теоретического материала к формированию мотивации самостоятельного обучения через постановку проблем обучения и показ путей решения профессиональных проблем в рамках той или иной темы. При этом основным методом ведения лекции является метод проблемного изложения материала.

**Практические занятия:** Практические занятия по дисциплине проводятся с целью приобретения практических навыков в области гистологии, эмбриологии, цитологии.

Практические занятия проводятся в виде собеседований, обсуждений, дискуссий в микрогруппах, с использованием наглядных пособий, решения ситуационных задач, тестовых заданий.

Выполнение практической работы обучающиеся производят как в устном, так и в письменном виде, в виде презентаций и докладов.

Практическое занятие способствует более глубокому пониманию теоретического материала учебной дисциплины, а также развитию, формированию и становлению различных уровней составляющих профессиональной компетентности обучающихся.

### **Самостоятельная работа:**

Самостоятельная работа студентов подразумевает подготовку по всем разделам дисциплины «Гистология, эмбриология, цитология» и включает подготовку к занятиям, написание рефератов, подготовку к текущему контролю и промежуточной аттестации.

Работа с учебной литературой рассматривается как вид учебной работы по дисциплине «Гистология, эмбриология, цитология» и выполняется в пределах часов, отводимых на её изучение (в разделе СРС). Каждый обучающийся обеспечен доступом к библиотечным фондам университета и кафедры. Во время изучения дисциплины, обучающиеся (под контролем преподавателя) самостоятельно проводят оформляют рефераты и представляют их на занятиях. Написание реферата способствует формированию навыков использования учебной и научной литературы, глобальных информационных ресурсов, способствует формированию клинического мышления. Работа обучающегося в группе формирует чувство коллективизма и коммуникабельность.

Исходный уровень знаний, обучающихся определяется тестированием, собеседованием.

Текущий контроль освоения дисциплины проводится в форме зачета.

В конце изучения дисциплины (модуля) проводится промежуточная аттестация с использованием тестового контроля, проверки практических умений, решения ситуационных задач. Для текущего контроля освоения дисциплины используется рейтинговая система.

Вопросы по дисциплине включены в государственную итоговую аттестацию выпускников.

### **Раздел 6. Методические указания для обучающихся по освоению дисциплины (модуля) (приложение А)**

Изучение дисциплины следует начинать с проработки данной рабочей программы, методических указаний, прописанных в программе, особое внимание уделяется целям, задачам, структуре и содержанию дисциплины.

Успешное изучение дисциплины требует от обучающихся посещения лекций, активной работы на практических занятиях, выполнения всех учебных заданий преподавателя, ознакомления с базовыми учебниками, основной и дополнительной литературой. Лекции имеют в основном обзорный характер и нацелены на освещение наиболее трудных вопросов, а также призваны способствовать формированию навыков работы с научной литературой. Предполагается, что обучающиеся приходят на лекции, предварительно проработав соответствующий учебный материал по источникам, рекомендуемым программой.

Основным методом обучения является самостоятельная работа с учебно-методическими материалами, научной литературой, Интернет-ресурсами.

Правильная организация самостоятельных учебных занятий, их систематичность, целесообразное планирование рабочего времени позволяют обучающимся развивать умения и навыки в усвоении и систематизации приобретаемых знаний, обеспечивать высокий уровень успеваемости в период обучения, получить навыки повышения профессионального уровня.

Основной формой промежуточного контроля и оценки результатов обучения по дисциплине является экзамен. На экзамене обучающиеся должны продемонстрировать не только теоретические знания, но и практические навыки, полученные на практических занятиях.

Постоянная активность на занятиях, готовность ставить и обсуждать актуальные проблемы дисциплины - залог успешной работы и положительной оценки.

Подробные методические указания к практическим занятиям и внеаудиторной самостоятельной работе по каждой теме дисциплины представлены в приложении А.

### **Раздел 7. Оценочные средства для проведения промежуточной аттестации обучающихся по дисциплине (модулю) (приложение Б)**



Оценочные средства – комплект методических материалов, нормирующих процедуры оценивания результатов обучения, т.е. установления соответствия учебных достижений запланированным результатам обучения и требованиям образовательной программы, рабочей программы дисциплины.

ОС как система оценивания состоит из трех частей:

1. Структурированного перечня объектов оценивания.
2. Базы учебных заданий.
3. Методического оснащения оценочных процедур.

Оценочные средства для проведения промежуточной аттестации по дисциплине представлен в приложении Б.

Кафедра гистологии, эмбриологии и цитологии

Приложение А к рабочей программе дисциплины (модуля)

**«Клеточная биология, цитология, гистология»**

Специальность 30.06.01 Фундаментальная медицина  
Профиль - Клеточная биология, цитология, гистология

**Раздел 2. Цитология.**

**Тема 2.1. Цитология и клеточная биология.**

**Цель:** Способствовать формированию знаний о предмете и задачах цитологии, о роли цитологии в системе медико-биологических наук; о строении клетки как элементарной единицы живого, ее основных структурных компонентов. способствовать формированию умений по светооптической и электронномикроскопической диагностике интерфазного ядра. Научиться выявлять нарушения, возникающие на ядерном уровне.

**Задачи:**

1. Изучить понятие о компартментализации клетки и ее функциональное значение.
2. Характеризовать клеточную поверхность и мембранный принцип организации клеток на основе знания молекулярного строения клеточных мембран.
3. Различать структуры на свободной и контактирующей клеточной поверхности - микроворсинки, мерцательные реснички, межклеточные контакты.
4. Определять органеллы клеток, исходя из их структурных и цитохимических особенностей.
5. Объяснять роль органелл в жизнедеятельности клеток. Понимать принцип организации структурно-функциональных аппаратов клеток.
6. Идентифицировать различные виды включений в цитоплазме клеток - белковых, липидных, углеводных, пигментных.
7. Идентифицировать структуры ядра на микро- и ультрамикроскопическом уровне.
8. Сформировать понятие о секреторном цикле; механизмы поглощения и выделения продуктов в клетке.
9. Объяснить роль ядра в синтезе белка.
10. Определять основные фазы митоза: профазу, метафазу, анафазу, телофазу.
11. Использовать микроскопические, ультрамикроскопические и гистохимические данные для функциональной характеристики ядра.
12. Изучить сопоставление морфологических и клинических проявлений болезней; уметь применять знания гистологии на практике для решения стандартных задач в профессиональной деятельности врача (решение ситуационных задач).
13. Сформировать навыки аналитической, научно-исследовательской работы; работы с научной литературой и сетью интернет в профессиональной деятельности.

**Обучающийся должен знать:**

1. **до изучения темы** (базисные знания): Представление об основных оптических приборах, используемых для микроскопирования, принцип работы электронного микроскопа. Общее строение клетки. Общее строение клетки. Строение и функции ядра клетки.
2. **после изучения темы:** Структуру, ультраструктуру и функции органелл цитоплазмы общего и специального назначения, а также методы выявления этих структур. Функции,

светооптическое и электронномикроскопическое строение ядра в интерфазе, виды хроматина.

**Обучающийся должен уметь:**

1. Микроскопировать и диагностировать гистологические препараты и распознавать, и диагностировать электронограммы.
2. Микроскопировать гистологические препараты мембранных и немембранных органелл клетки.
3. Микроскопировать гистологические препараты ядра, клеточного центра, митоза и амитоза животной клетки.
4. Интерпретировать электронограммы.

**Обучающийся должен владеть:**

1. Работой со световыми микроскопами на малом и большом увеличении, с использованием иммерсии.
2. Подбором методик гистологического исследования для выполнения научных задач.
3. Способами окрашивания гистологических препаратов для выявления специализированных структур.
4. Подбором методик гистологических окрасок для выявления клеточных органелл.
5. Диагностикой гистологических микропрепаратов и электронограмм ядра, ядрышка, ядерной оболочки.
6. Диагностикой клеточных органелл с помощью электронограмм.
7. Гистологической терминологией по теме.
8. Решением ситуационных задач по теме.

**Самостоятельная аудиторная работа обучающихся по теме:**

**1. Ответить на вопросы по теме занятия.**

1. Какие группы красителей используют в гистологической практике?
2. Какие структуры при окрашивании называются «оксифильными» и «базофильными»? От чего зависят тинкториальные свойства структур?
3. Что является целью последнего этапа изготовления гистологического препарата?
4. Фиксаторы, используемые в электронной микроскопии, которые стабилизируют белки и фосфолипиды.
5. Какие среды применяют для уплотнения в электронной микроскопии? Чему равно оптимальная толщина срезов, используемая для электронной микроскопии?
6. Назовите органеллы клетки, участвующие в синтезе и транспорте веществ.
7. Какие органеллы участвуют в синтезе липидов и углеводов.
8. О какой функции клетки свидетельствует обилие фиксированных и свободных рибосом.
9. Чем обусловлена базофилия цитоплазмы клеток.
10. Какие функции выполняет пластинчатый комплекс Гольджи.
11. Каким образом в клетке преобразовывается энергия.
12. Что общего в строении центриолей, ресничек и жгутиков.
13. Какую функцию выполняют микротрубочки.
14. Назовите структурные функции цитоскелета.
15. Какие органеллы выполняют защитную и пищеварительную функции.
16. Назовите типы лизосом в клетке.
17. Как осуществляется биогенез органелл.
18. Чем отличаются биологические мембраны различных органелл.
19. Что такое «включения»? Назовите из разновидности.
20. Перечислите структурные компоненты интерфазного ядра.
21. Что такое гетеро- и эухроматин.
22. Каков химический состав, строение и функции ядрышка.
23. Назовите структурные элементы хромосом.

24. Что такое ген.
25. Дайте характеристику основным этапам синтеза белка в клетке.
26. Что такое хромосомный набор.
27. Что представляет собой половой хроматин.

## 2. Практическая работа.

1. Провести диагностику гистологических препаратов.
  - Препарат № 3. Митохондрии в клетках канальцев почки. Окраска: гематоксилин-эозин.
  - Препарат № 2. Пластинчатый комплекс Гольджи в нервных клетках спинномозгового узла. Окраска: импрегнация азотно-кислым серебром.
  - Препарат № 11. Жировые включения в клетках печени аксолотля. Окраска: гематоксилин-эозин.
  - Препарат № 13. Гранулы гликогена в клетках печени аксолотля. Окраска: кармином по методу Беста (или гематоксилин-кармин).
  - Препарат № 15. Пигментные включения в клетках кожи головастика. Неокрашенные.
  - Препарат № 7. Нейрофибриллы в нервных клетках кожи головастика. Окраска: : импрегнация азотно-кислым серебром.
  - Препарат № 70. Симпласт. Поперечно-полосатые мышечные волокна языка кролика. Окраска: железный гематоксилин.
  - Препарат № 56. Синцитий. Ретикулярная ткань лимфатического узла. Окраска: гематоксилин-эозин.
  - Препарат № 62. Межклеточное вещество эластического хряща. Окраска: орсеин с докраской ядер гематоксилином.
  - Препарат №84. Ядро и ядрышко в нейрочитах спинномозгового узла. Окраска: гематоксилин-эозин.
2. Освоить диагностику электроннограмм.
  - Митохондрии с пластинчатыми и тубуло-везикулярными кристами.
  - Комплекс Гольджи.
  - Электроннограмма ядра
  - Электроннограмма щеточной каёмки.
  - Электроннограмма базальной исчерченности.
  - Электроннограмма реснички.

## 3. Решить ситуационные задачи

### 1) Алгоритм решения задачи

- 1-определить функцию каждого органоида клетки
- 2-оценить состав органелл и сделать вывод о функциях клетки
- 3-ответить на вопрос задачи

### 2) Пример задачи с решением

В первой клетке хорошо выражен пластинчатый комплекс. Гранулярная ЭПС сильно развита, имеются митохондрии, клеточный центр, большое количество лизосом. Во второй клетке агранулярная ЭПС, аппарат Гольджи, липидные капли, митохондрии с тубуло-везикулярными кристами. Каковы функции этих клеток? Происходит ли в них синтез белка?

### 3) Задачи для самостоятельного разбора на занятии

1. В области заживления раны исследователь обнаружил волокна из белка коллагена и большое количество клеток с лизосомами и фагосомами. Можно ли на основании этого наблюдения сделать вывод, что эти клетки участвуют в образовании коллагеновых волокон?
2. В результате действия токсичных веществ в клетках почечных канальцев отмечено снижение активности окислительно-восстановительных ферментов и процессов активного транспорта ионов. С нарушением каких внутренностных структур это связано?
3. В результате действия ионизирующей радиации в некоторых клетках происходит разрушение отдельных органелл. Каким образом будут утилизироваться клеткой их остатки?
4. В лимфатическом узле, где образуются антитела, выявлены клетки с большим числом свободных рибосом, клетки с многочисленными лизосомами, клетки сильно развитой гранулярной ЭПС. Число, каких клеток резко увеличивается в узле в случае повышения в крови и иммунных белков- антител?
5. Перед исследователем поставлена задача - изучить митохондрии и лизосомы клеток. Какими методами можно это сделать? По каким признакам можно различить эти органеллы?
6. В первой клетке хорошо выражен пластинчатый комплекс. Гранулярная ЭПС сильно развита, имеются митохондрии, клеточный центр, большое количество лизосом. Во второй клетке агранулярная ЭПС, аппарат Гольджи, липидные капли, митохондрии с тубуло-везикулярными кристами. Каковы функции этих клеток? Происходит ли в них синтез белка?
7. Экспериментальным вмешательством клетку искусственно разделили на 2 части – с ядром и без ядра. Какова жизнеспособность этих частей клетки?
8. При окраске пиронином цитоплазма клетки и ядрышко окрасились одинаково в малиновый цвет. Чем это можно объяснить?
9. Перед исследователем поставлена задача - выявить структуры, содержащие ДНК и РНК. Какие методы он должен использовать? На основании, каких признаков можно судить о содержании в структурах ДНК и РНК?
10. По ходу гистологического исследования возникла необходимость идентифицировать в ядрах клеток хроматин и ядрышки. Какие методы могут быть использованы?
11. В препарате видны нервные клетки с крупными светлыми ядрами и ядрышками. Оценить активность синтеза белка в этих клетках.
12. Судебная экспертиза мазка крови определила, что кровь принадлежит женщине, по каким признакам было сделано заключение?
13. После обработке клеток в культуре ткани колхицином исследователи перестали находить делящиеся клетки. Чем это можно объяснить, если известно, что колхицин разрушает тубулиновые филаменты.

#### **4. Задания для групповой работы**

Заполнить таблицы в рабочей тетради:

1. Техника работы с системой компьютерного анализа изображений;
2. Гистологическая техника;
3. Основные принципы работы с морфометрическими программами.

**Самостоятельная внеаудиторная работа обучающихся, по теме:**

**1) Ознакомиться с теоретическим материалом по теме занятия с использованием конспектов лекций и/или рекомендуемой учебной литературы.**

#### **2) Ответить на вопросы для самоконтроля**

1. Какие методы называют гистохимическими, в чем их сущность?
2. Назовите методы прижизненного исследования клеток и тканей.
3. В чем состоят особенности приготовления препаратов для электронной микроскопии?
4. Назовите основные проявления жизнедеятельности клетки?
5. Основные структурные части клетки?
6. Плазмолемма и её функции?
7. Структурные и неструктурные компоненты цитоплазмы?

8. Что называется органеллами? Их классификация?
9. Структура и функции мембранных органелл?
10. Структура и функции немембранных органелл?
11. Что называется включениями? Их классификация?
12. Что называется гиалоплазмой? Её функциональное назначение?
13. Основные компоненты ядра, их структурно-функциональная характеристика. Ядерно-цитоплазматические отношения как показатель функционального состояния клеток
14. Хроматин как форма существования хромосом в интерфазном ядре. Структурная организация хроматина. Понятие о конденсированном и деконденсированном хроматине, степень их участия в синтетических процессах.

### ***3) Проверить свои знания с использованием тестового контроля***

11. Кто и когда сформулировал основные положения клеточной теории?
  - А) К. Бер.
  - Б) Т. Шванн и Шлейден. \*
  - В) В 1665 г.
  - Г) В 1838 г.\*
  - Д) Роберт Гук
  
12. В клетке вырабатывающий белок на “экспорт” хорошо выражены, все КРОМЕ:
  - А) гранулярная эндоплазматическая сеть
  - Б) агранулярная эндоплазматическая сеть
  - В) митохондрии
  - Г) лизосомы\*
  - Д) комплекс Гольджи
  
13. Какой органоид клетки расположен около ядра, а при митозе формирует полюса веретена деления и участвует в расхождении к ним хромосом?
  - А) комплекс Гольджи;
  - Б) микротрубочка;
  - В) клеточный центр\*
  - Г) рибосома;
  - Д) эндоплазматическая сеть.
  
14. Гликокаликс:
  - А) образован олигосахаридами \*
  - Б) обеспечивает пристеночное пищеварение \*
  - В) участвует в клеточной адгезии и клеточном узнавании \*
  - Г) содержит белки ионных каналов
  
15. На какой стадии митоза дочерние хромосомы расходятся к полюсам митотического веретена?
  - А) профаза
  - Б) прометафаза
  - В) метафаза
  - Г) анафаза
  - Д) телофаза\*
  
16. Цитоскелет клетки представлен:
  - А) актиновыми микрофиламентами \*
  - Б) микротрубочками \*
  - В) промежуточными филаментами \*
  - Г) системой внутриклеточных мембран

17. Пластинчатый комплекс участвует в ряде процессов кроме:

- А) образования лизосом
- Б) образования белково-полисахаридных комплексов
- В) обезвреживания перекисей\*
- Г) накопление секретов
- Д) выведения секретов

18. Маркером каких органоидов является сукцинатдегидрогеназа?

- А) Лизосомы.
- Б) Пероксисомы.
- В) Митохондрии.\*
- Г) Ядрышки.
- Д) Плазматическая мембрана.

19. Где образуются субъединицы рибосом?

- А) В гладкой эндоплазматической сети.
- Б) В гранулярной эндоплазматической сети.
- В) В комплексе Гольджи.
- Г) В ядрышковых организаторах.\*
- Д) В цитоплазме.

20. Ферментами-маркерами ... являются ...

- |                                                             |                           |
|-------------------------------------------------------------|---------------------------|
| А) (2) лизосом                                              | [1] каталаза              |
| Б) (1) пероксисом                                           | [2] кислая фосфатаза      |
| В) (3) митохондрий                                          | [3] сукцинатдегидрогеназа |
| Г) (4) надмембранного слоя<br>щеточной каемки эпителиоцитов | [4] щелочная фосфатаза    |
|                                                             | [5] гиалуронидаза         |

21. Белки... входят в состав...

- |                    |                              |
|--------------------|------------------------------|
| А) (2) актин       | [1] промежуточных филаментов |
| Б) (6) миозин      | [2] микрофиламентов          |
| В) (4) тропомиозин | [3] промежуточных филаментов |
| Г) (3) кератин     | [4] миофиламентов            |
| Д) (1) виментин    | [5] рибосом                  |
|                    | [6] миофиламентов            |
|                    | [7] микротрубочек            |

22. Если в клетке много органелл ... то это может свидетельствовать об ее ...

- |                            |                                   |
|----------------------------|-----------------------------------|
| А) (2) свободных рибосом   | [1] повреждении                   |
| Б) (5) связанных рибосом   | [2] росте и дифференцировке       |
| В) (1) аутофагосом         | [3] способности к детоксикации    |
| Г) (3) цистерн гладкой ЭПС | [4] способности к фагоцитозу      |
| Д) (4) лизосом             | [5] синтезе экспортируемых белков |

### **Рекомендуемая литература:**

- Основная:

1. Terminologia Histologia. Международные термины по цитологии и гистологии человека с официальным списком русских эквивалентов: справ. пособие / ред.: В. В. Банин, В. Л. Быков ГЭОТАР-Медиа 2009
2. Атлас гистологии / ред. У. Велш; пер. с нем. В. В. Банин 2011
3. Ильин Д. А. Многоядерные макрофаги: монография / Д. А. Ильин «Наука» 2011

4. Руководство по гистологии: В 2-х т. Т. 1 / ред. Р. К. Данилов СпецЛит 2011
5. Теоретические основы и практическое применение методов иммуногистохимии : руководство / ред. Д. Э. Коржевский СпецЛит 2014
6. Терапевтический потенциал клеток пуповинной крови при негематологических заболеваниях: сборник статей / ред.: М. А. Пальцев, В. Н. Смирнова Медицина 2011
7. Клиническая лабораторная диагностика: нац. руководство. В 2-х т. / ред.: В. В. Долгов, В. В. Меньшиков ГЭОТАР-Медиа 2013
8. Terminologia Embryologica. Международные термины по эмбриологии человека с официальным списком русских эквивалентов / под ред. Л. Л. Колесникова, Н. Н. Шевлюка, Л. М. Ерофеевой ГЭОТАР-Медиа 2014
9. Прошкина, Е. Н. Молекулярная биология: стресс-реакции клетки: учебное пособие для вузов / Е. Н. Прошкина, И. Н. Юранева, А. А. Москалев. - М.: Юрайт, 2019. Юрайт2019
10. Шмид, Р. Наглядная биотехнология и генетическая инженерия / Р. Шмид; пер. с нем.: А. А. Виноградовой, А. А. Синюшина. - М.: БИНОМ. Лаборатория знаний, 2018 БИНОМ 2018
11. Мушкамбаров, Н. Н. Молекулярная биология. Введение в молекулярную цитологию и гистологию: учеб. пособие для студентов мед. вузов / Н. Н. Мушкамбаров, С. Л. Кузнецов. - 3-е изд., испр. и доп. - М.: МИА, 2016. МИА 2016
12. Банин, В. В. Цитология. Функциональная ультраструктура клетки. Атлас [Текст: Электронный ресурс]: учебное пособие / В. В. Банин. - Электрон. текстовые дан. - М.: "ГЭОТАР-Медиа", 2016. ГЭОТАР-Медиа 2016
13. Теоретические основы и практическое применение методов иммуногистохимии [Текст]: руководство / ред. Д. Э. Коржевский. - 2-е изд., испр. и доп. - СПб. : СпецЛит, 2014. СпецЛит 2014

●Дополнительная литература:

1. Никитенко Л. Л. Роль адrenomедуллина в биологии эндотелиальной клетки: монография / Л. Л. Никитенко, С. И. Колесников ГЭОТАР-Медиа 2007
2. Жункейра Л. К. Гистология: атлас / Л. К. Жункейра, Ж. Карнейро: пер. с англ ГЭОТАР-Медиа 2009
3. Мезен Н. И. Стволовые клетки: учебно-метод. пособие для преподавателей, аспирантов, студентов мед. вузов / Н. И. Мезен, З. Б. Квачева, Л. М. Сычик БГМУ 2008

## Раздел 2. Цитология.

### Тема 2.2. Основные проявления жизнедеятельности клеток.

**Цель:** Способствовать формированию умений по диагностике интерфазного ядра, фазам жизненного цикла клетки. Научиться выявлять нарушения, возникающие на ядерном уровне. Сформировать понимание о синтетических процессах в клетке; взаимосвязи компонентов клетки в процессах анаболизма и катаболизма; секреторный цикл клетки; механизмы поглощения и выделения продуктов в клетке; информационных межклеточные взаимодействия.

**Задачи:**

1. Характеризовать клеточную поверхность и мембранный принцип организации клеток на основе знания молекулярного строения клеточных мембран.
2. Сформировать понятие о секреторном цикле; механизмы поглощения и выделения продуктов в клетке.
3. Определять основные фазы митоза: профазу, метафазу, анафазу, телофазу.
4. Воспроизводить график клеточного цикла и давать функциональную характеристику его периодам - постмитотическому, синтетическому, премитотическому, митотическому.
5. Рассмотреть информационные межклеточные взаимодействия.
6. Изучить сопоставление морфологических и клинических проявлений болезней; уметь применять знания гистологии на практике для решения стандартных задач в



- профессиональной деятельности врача (решение ситуационных задач).
7. Сформировать навыки аналитической, научно-исследовательской работы; работы с научной литературой и сетью интернет в профессиональной деятельности.

**Обучающийся должен знать:**

**до изучения темы** (базисные знания): Общее строение клетки. Строение и функции ядра клетки.

**после изучения темы:** Митоз, эндопродукция, амитоз, клеточный и жизненный цикл клетки, виды хроматина, реакция клеток на повреждение.

**Обучающийся должен уметь:**

1. Микроскопировать и диагностировать гистологические препараты и распознавать, и диагностировать электронограммы.
2. Микроскопировать гистологические препараты ядра, клеточного центра, митоза и амитоза животной клетки.
3. Интерпретировать электронограммы.

**Обучающийся должен владеть:**

1. Микроскопированием препаратов по делению клетки.
2. Оценкой гистологических окрасок для диагностики ядра, центриолей и фаз митоза.
3. Гистологической терминологией по теме.
4. Решением ситуационных задач по теме.

**Самостоятельная аудиторная работа обучающихся по теме:**

**1. Ответить на вопросы по теме занятия.**

1. Из каких периодов складывается клеточный цикл.
2. В какие периоды клеточного цикла происходит удвоение ДНК, синтез белка, накопление АТФ.
3. Что происходит с органеллами при митозе.
4. Что происходит с ядрышком при митозе.
5. Что такое эндомитоз и полиплоидия.
6. В чем различия между некрозом клеток и апоптозом клеток.

**2. Практическая работа.**

1. Провести диагностику гистологических препаратов.
  - Препарат № 18. Амитоз в покровных клетках переходного эпителия мочевого пузыря. Окраска: гематоксилин- эозин.
  - Препарат № 5. Центросома (клеточный центр) в оплодотворённых яйцеклетках аскариды. Окраска: гематоксилин- эозин.
  - Препарат № 17. Митоз животной клетки в краевой зоне пучения аксолотля. Окраска: железный гематоксилин.
2. Освоить диагностику электронограмм.
  - Митохондрии с пластинчатыми и тубуло-везикулярными кристами
  - Комплекс Гольджи
  - Плазмолемма
  - Электронограмма ядра.
  - Электронограмма щеточной каёмки.
  - Электронограмма базальной исчерченности.
  - Электронограмма клеточного центра.
  - Электронограмма реснички.

### 3. Решить ситуационные задачи

#### 1. Алгоритм решения задачи

- 1-определить функцию каждого органоида клетки
- 2-оценить состав органелл и сделать вывод о функциях клетки
- 3-ответить на вопрос задачи

#### 2. Пример задачи с решением

**Задача:** Перед исследователем два гистологических препарата отпечатков с поверхности слизистой оболочки ротовой полости. Отпечатки фиксированы над пламенем спиртовки и окрашены стандартной смесью щелочного и кислого красителя. С помощью светового микроскопа на первом препарате выявлена группа клеток с базофильным ядром и оксифильной цитоплазмой, на втором преобладают клетки с базофильным ядром и базофильной цитоплазмой. В каких клетках преобладают процессы белковых синтезов? Какие клетки обладают высокой пролиферативной (митотической) активностью?

**Решение:** В клетках с базофильной цитоплазмой и базофильным ядром. Обоснование: цитоплазма окрашивается щелочными красителями вследствие ее собственной кислой реакции, которая обусловлена большим количеством РНК – следовательно в цитоплазме много рибосом, которые обеспечивают процессы белковых синтезов для внутренних нужд клетки – восстановления и новообразования структур после деления.

#### Задачи для самостоятельного разбора на занятии

1. Экспериментальным вмешательством клетку искусственно разделили на 2 части – с ядром и без ядра. Какова жизнеспособность этих частей клетки?
2. В клетки видны фигуры двух дочерних звезд. Какая это фаза митоза?
3. При митотическом делении соматической клетки человека образовались дочерние клетки. Какой набор хромосом они имеют?
4. Клетка находится в митозе. Происходит ли в ней при этом синтез белков на экспорт?
5. Количественным методом определили, что в ядре интерфазной клетки содержится удвоенное количество ДНК. В каком периоде клеточного цикла находится клетка?
6. При окраске пиронином цитоплазма клетки и ядрышко окрасились одинаково в малиновый цвет. Чем это можно объяснить?
7. Перед исследователем поставлена задача - выявить структуры, содержащие ДНК и РНК. Какие методы он должен использовать? На основании, каких признаков можно судить о содержании в структурах ДНК и РНК?
8. По ходу гистологического исследования возникла необходимость идентифицировать в ядрах клеток хроматин и ядрышки. Какие методы могут быть использованы?
9. В препарате видны нервные клетки с крупными светлыми ядрами и ядрышками. Оценить активность синтеза белка в этих клетках.
10. Цитофотометрические исследования выявили в печени одно и двухядерные тетраплоидные клетки. На какой фазе течения митоза было незавершено в том и другом случае?
11. Судебная экспертиза мазка крови определила, что кровь принадлежит женщине, по каким признакам было сделано заключение?
12. После обработке клеток в культуре ткани колхицином исследователи перестали находить делящиеся клетки. Чем это можно объяснить, если известно, что колхицин разрушает тубулиновые филаменты.

### 4. Задания для групповой работы

Заполнить таблицы в рабочей тетради:

4. Техника работы с системой компьютерного анализа изображений;
5. Гистологическая техника;

6. Проанализировать какие изменения могут быть в ядре, когда они возникают, к чему эти изменения приводят в организме человека?
7. 2. Проанализировать и составить схему информационных межклеточных взаимодействий.
8. Основные принципы работы с морфометрическими программами.

**Самостоятельная внеаудиторная работа обучающихся, по теме:**

**1) Ознакомиться с теоретическим материалом по теме занятия с использованием конспектов лекций и/или рекомендуемой учебной литературы.**

**2) Ответить на вопросы для самоконтроля**

1. Жизненный цикл клетки: этапы, морфофункциональная характеристика, особенности у различных типов клеток.
2. Способы репродукции клеток.
3. Определение и биологическая сущность митоза.
4. Специальные виды митоза (эндомиоз, мейоз, дробление, амитоз).
5. Внутриклеточная регенерация (эндорепродукция). Варианты течения эндорепродукции.
6. Апоптоз.
7. Реакция клеток на стресс.

**3) Проверить свои знания с использованием тестового контроля**

1. На какой стадии митоза дочерние хромосомы расходятся к полюсам митотического веретена

- А) Профаза
- Б) Прометафаза
- В) Метафаза
- Г) Анафаза\*
- Д) Телофаза

2. Какой органоид клетки расположен около ядра, а при митозе формирует полюса веретена деления и участвует в расхождении к ним хромосом

- А) Микротрубочка
- Б) Клеточный центр\*
- В) Рибосома
- Г) Эндоплазматическая сеть

3. Чем отличается апоптоз от некроза

- А) Это генетически запрограммированная гибель клетки\*
- Б) В начале апоптоза синтез РНК и белка возрастает\*
- В) Угнетаются эндонуклеазы
- Г) Фрагментация ядра (микроядра)\*
- Д) Фрагментация цитоплазмы с образованием апоптических тел\*

4. Что такое хроматин и где он обнаруживается

- А) Фрагменты хромосом в делящейся клетке
- Б) Выпавшие в осадок под действием фиксатора ДНК и гистоны\*
- В) В живых клетках
- Г) В делящихся клетках
- Д) В интерфазных клетках\*

5. Термин... ЭТО...

- А) (1) Пикноз [1] Коагуляция хроматина
- Б) (2) Кариолизис [2] Растворение ядра

- В) (3) Кариорексис  
Г) (4) Апоптоз

- [3] Распад ядра на части  
[4] Биологическая гибель клетки

6. В стадии митоза ... Происходит...

- А) (1) Постмитотический (G1)  
Б) (2) Синтетический (S)  
В) (3) Премитотический (G2)  
В) (4) Выход из цикла (G0)  
Г) (5) Дифференцировка (D)

- [1] Синтез белков, рецепторов клетки  
[2] Синтез ДНК, ядерных белков  
[3] Синтез АТФ, тубулинов  
[4] Снижение метаболизма  
[5] Синтез специфических белков

### **Рекомендуемая литература:**

• Основная:

1. Terminologia Histologia. Международные термины по цитологии и гистологии человека с официальным списком русских эквивалентов: справ. пособие / ред.: В. В. Банин, В. Л. Быков ГЭОТАР-Медиа 2009
2. Атлас гистологии / ред. У. Велш; пер. с нем. В. В. Банин 2011
3. Ильин Д. А. Многоядерные макрофаги: монография / Д. А. Ильин «Наука» 2011
4. Руководство по гистологии: В 2-х т. Т. 1 / ред. Р. К. Данилов СпецЛит 2011
5. Теоретические основы и практическое применение методов иммуногистохимии : руководство / ред. Д. Э. Коржевский СпецЛит 2014
6. Терапевтический потенциал клеток пуповинной крови при негематологических заболеваниях: сборник статей / ред.: М. А. Пальцев, В. Н. Смирнова Медицина 2011
7. Клиническая лабораторная диагностика: нац. руководство. В 2-х т. / ред.: В. В. Долгов, В. В. Меньшиков ГЭОТАР-Медиа 2013
8. Terminologia Embryologica. Международные термины по эмбриологии человека с официальным списком русских эквивалентов / под ред. Л. Л. Колесникова, Н. Н. Шевлюка, Л. М. Ерофеевой ГЭОТАР-Медиа 2014
9. Прошкина, Е. Н. Молекулярная биология: стресс-реакции клетки: учебное пособие для вузов / Е. Н. Прошкина, И. Н. Юраниева, А. А. Москалев. - М.: Юрайт, 2019. Юрайт2019
10. Шмид, Р. Наглядная биотехнология и генетическая инженерия / Р. Шмид; пер. с нем.: А. А. Виноградовой, А. А. Синюшина. - М.: БИНОМ. Лаборатория знаний, 2018  
БИНОМ 2018
11. Мушкамбаров, Н. Н. Молекулярная биология. Введение в молекулярную цитологию и гистологию: учеб. пособие для студентов мед. вузов / Н. Н. Мушкамбаров, С. Л. Кузнецов. - 3-е изд., испр. и доп. - М.: МИА, 2016. МИА 2016
12. Банин, В. В. Цитология. Функциональная ультраструктура клетки. Атлас [Текст: Электронный ресурс]: учебное пособие / В. В. Банин. - Электрон. текстовые дан. - М.: "ГЭОТАР-Медиа", 2016. ГЭОТАР-Медиа 2016
13. Теоретические основы и практическое применение методов иммуногистохимии [Текст]: руководство / ред. Д. Э. Коржевский. - 2-е изд., испр. и доп. - СПб. : СпецЛит, 2014. СпецЛит 2014

• Дополнительная литература:

1. Никитенко Л. Л. Роль адреномедуллина в биологии эндотелиальной клетки: монография / Л. Л. Никитенко, С. И. Колесников ГЭОТАР-Медиа 2007
2. Жункейра Л. К. Гистология: атлас / Л. К. Жункейра, Ж. Карнейро: пер. с англ ГЭОТАР-Медиа 2009
3. Мезен Н. И. Стволовые клетки: учебно-метод. пособие для преподавателей, аспирантов, студентов мед. вузов / Н. И. Мезен, З. Б. Квачева, Л. М. Сычик БГМУ 2008

## **Раздел 3. Общая гистология.**

### **Тема 3.1. Эпителиальные ткани.**

**Цель:** Способствовать формированию умений по диагностике покровных и железистых

эпителиев.

**Задачи:**

1. Определять эпителиальную ткань на микроскопическом уровне.
2. Идентифицировать различные виды покровного и железистого эпителия.
3. Характеризовать основные морфофункциональные и гистогенетические особенности эпителиальных тканей.
4. Определять тип экзокринных желез по их строению и характеру выделяемого секрета.
5. Объяснять механизм секреторного процесса в железистых эпителиальных клетках.
6. Сопоставлять микроскопические, ультрамикроскопические и гистохимические особенности различных видов эпителиальных тканей с выполняемой ими функцией.

**Обучающийся должен знать:**

1. **до изучения темы** (базисные знания): общие представления об эпителиальных и железистых тканях.
2. **после изучения темы:** определение понятия «ткань» филогенез и онтогенез тканей, их классификацию. Общую характеристику эпителиальных тканей, их классификации, развитие, строение, распространение в организме и функции. Возрастные особенности эпителиальной ткани. Характеристика секреторного процесса, понятие о секреторном цикле. Строение и классификация экзокринных желез.

**Обучающийся должен уметь:**

1. Определить нормальное строение различных видов эпителиальных и железистых тканей путем микроскопирования гистологических препаратов, а также по микрофотографиям и электронограммам.

**Обучающийся должен владеть:**

1. работой со световыми микроскопами на малом и большом увеличении, с использованием иммерсии;
2. методикой анализа гистологических препаратов;
3. подбором методик гистологического исследования для выполнения научных задач;
4. способами окрашивания гистологических препаратов для выявления специализированных структур;
5. методикой диагностики клеток и клеточных структур на электронограммах;
6. гистологической терминологией по теме;
7. решением ситуационных задач по теме;
8. методикой систематизацией материала по теме и составлением таблиц.

**Самостоятельная аудиторная работа обучающихся по теме:**

**1. Ответить на вопросы по теме занятия**

1. Что такое ткань.
2. Какие виды тканей различают в организме.
3. Какие общие закономерности в строении имеет покровный эпителий.
4. Из каких зародышевых листков образуется в эмбриогенезе различные виды эпителия.
5. Как классифицируют по строению покровный эпителий
6. С помощью, каких структур эпителиоциты связаны между собой.
7. Из каких слоев состоит многослойный ороговевающий эпителий.
8. Какие виды клеток различают в составе многорядного эпителия.
9. По каким критериям можно идентифицировать однослойный и многорядный эпителий.
10. В чем сущность процесса физиологической регенерации. Проиллюстрируйте это на примере эпителия.
11. Каковы основные фазы секреторного процесса.
12. Назовите способы выведения секреторных продуктов из glanduloцитов.

13. Какие органоиды и включения наиболее характерны для цитоплазмы glanduloцитов, вырабатывающий белковый либо гликопротеиновый секрет.
14. Из каких отделов состоят экзокринные железы.
15. Какие клеточные элементы, входящие в состав концевых отделов некоторых экзокринных желез, способствуют выведению из них секрета.
16. На каких особенностях строения экзокринных желез основана их морфологическая классификация.

## 2. Практическая работа.

### 1. Провести диагностику гистологических препаратов.

- Препарат № 40. Однослойный плоский эпителий (мезотелий) сальника. Окраска: импрегнация азотнокислым серебром - гематоксилин.
- Препарат № 41. Однослойный кубический эпителий канальцев почки. Окраска: гематоксилин- эозин.
- Препарат № 43. Однослойный многорядный призматический эпителий трахеи. Окраска: гематоксилин- эозин.
- Препарат № 44. Многослойный плоский неороговевающий эпителий роговицы глаза. Окраска: гематоксилин- эозин.
- Препарат № 45. Многослойный плоский ороговевающий эпителий (эпидермис) кожи пальца. Окраска: гематоксилин- эозин.
- Препарат № 46. Переходный эпителий слизистой оболочки мочевого пузыря. Окраска: гематоксилин- эозин.

### 2. Освоить диагностику электронограмм

- Апикальная часть энтероцитов (структура щеточной каемки) [трансмиссионная электронная микроскопия];
- Апикальная часть однослойного призматического реснитчатого эпителия трахеи (структура реснички) [трансмиссионная электронная микроскопия];
- часть однослойного призматического реснитчатого эпителия трахеи [сканирующая электронная микроскопия];
- Панетовская клетка однослойного призматического эпителия кишечника [трансмиссионная электронная микроскопия];

## 3. Решить ситуационные задачи

### 1) Алгоритм разбора задач

1. полный и точный ответ на все вопросы задачи;
2. представить комплексную оценку предложенной ситуации;
3. сделать выводы, привести дополнительные аргументы;
4. продемонстрировать знания теоретического материала с учетом междисциплинарных связей;
5. по возможности предложить альтернативные варианты решения проблемы.

### 2) Пример задачи с разбором по алгоритму

Задача: 1. В процессе жизнедеятельности многослойного плоского ороговевающего эпителия происходит постоянное слущивание поверхностных эпителиоцитов - кератоцитов и замена их новыми. Назовите локализацию этого эпителия (а) и его основной эмбриональный зачаток (б). Какие особенности трофики эпителия способствуют ороговению его верхних слоев (в)? Где расположен камбиальный слой этого эпителия (г)? Каким способом происходит размножение эпителиоцитов этого слоя (д)?

Решение: а) кожа; б) эктодерма; в) диффузия питательных веществ из подлежащей соединительной ткани; г) на базальной мембране; д) митоз.

В срезе кожи видны две ткани. Одна образована клетками, между которыми расположено волокнистое межклеточное вещество, лежит в глубине органа и содержит кровеносные сосуды; другая расположена на поверхности органа, представлена пластом клеток, между

которыми нет межклеточного вещества, отделена резкой границей от подлежащей ткани и не содержит кровеносных сосудов. Являются ли эти ткани эпителиальными?

Решение:

1 ткань-залегает в глубине органа и содержит волокнистое

2 ткань-залегает на поверхности, не содержит межклеточное вещество и сосуды.

Делаем вывод о том, что вторая ткань относится к эпителиальным тканям.

*3) Задачи для самостоятельного разбора на занятии:*

1. В срезе кожи видны две ткани. Одна образована клетками, между которыми расположено волокнистое межклеточное вещество, лежит в глубине органа и содержит кровеносные сосуды; другая расположена на поверхности органа, представлена пластом клеток, между которыми нет межклеточного вещества, отделена резкой границей от подлежащей ткани и не содержит кровеносных сосудов. Являются ли эти ткани эпителиальными?
2. Пласт эпителия образован клетками, ядра которых расположены неодинаково по отношению к базальной мембране. В то же время все они контактируют с последней. Какой это вид эпителия?
3. Пласт эпителия состоит из клеток, лежащих на базальной мембране, и клеток, не имеющих с ней контакта. Базальный слой пласта – многорядный. Клетки поверхностного слоя округлой формы, имеют одно – два округлых ядра. Какой это вид эпителия?
4. На срезе органа видны эпителиальные ткани, расположенные на его поверхности и в толще стенки. Какие это эпителии? Какая функция для них характерна?
5. В препарате железы видно, что ее выводной проток имеет разветвления. В каждой из них открывается несколько концевых отделов, имеющих вид мешочка. Какой это морфологический тип железы?
6. При исследовании железистой клетки в ней выявлен хорошо развитый пластинчатый комплекс, а секреторные гранулы заполняют большую часть цитоплазмы. Для какой стадии секреторного цикла характерна такая картина?
7. С помощью радиоактивной метки маркированы клетки эктодермы, энтодермы, а также вентральной мезодермы и нефротомы. В эпителии, каких органов будет в последующем обнаруживаться метка.
8. Кожа на ладонной поверхности кисти и волосистой части головы покрыта многослойным ороговевающим эпителием. Каких различий в строении этого эпителия следует ожидать и почему? Найти в препаратах.
9. В культуре ткани высеяны клетки: в первом флаконе - базального, во втором - блестящего слоя многослойного ороговевающего эпителия. В каком флаконе будет наблюдаться пролиферация клеток.
10. В переходном эпителии мочевого пузыря в зависимости от функционального состояния органа может меняться толщина слоев. Определить на препарате, растянут или сокращен орган.
11. Препарат железы обработан Шифф-йодной кислотой; в результате в клетках выявлен секрет, окрашенный в малиновый цвет. Какие химические компоненты содержит секрет этой железы?

#### **4. Задания для групповой работы**

Записать в рабочую тетрадь:

1. Таблица: гистогенетическая классификация эпителиев по Хлопину.
2. Таблица: морфофункциональная классификация эпителиев.

**Самостоятельная внеаудиторная работа обучающихся по теме:**

*1) Ознакомиться с теоретическим материалом по теме занятия с использованием конспектов лекций и/или рекомендуемой учебной литературы.*

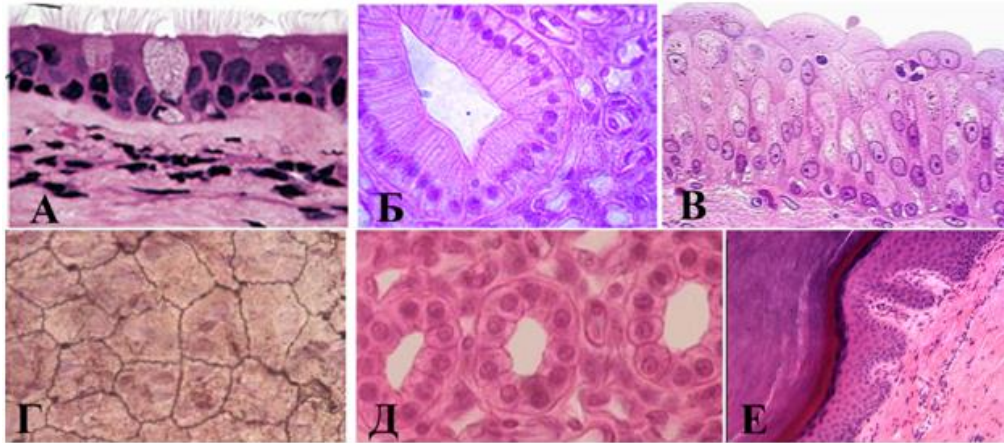
**2) Ответить на вопросы для самоконтроля.**

1. Что называется биологической тканью?
2. Классификация тканей?
3. Основные свойства тканей
4. Источники эмбрионального гистогенеза и их производные?
5. Что называется диффероном?
6. Гистогенетический ряд клеток?
7. Источники эмбрионального происхождения эпителиальных тканей?
8. Общие структурные свойства эпителиев?
9. Морфофункциональные характеристики эпителиоцита?
10. Базальная мембрана эпителиев?
11. Морфологическая классификация эпителиев?
12. Функциональная классификация эпителиев?
13. Гистогенетическая классификация эпителиев?
14. Дифферонная организация эпидермиса (кожноэктодермальный, гематогенный, нейрогенные диффероны)?
15. Морфофункциональные характеристики кератиноцитов и их постклеточных форм?
16. Железистый эпителий. Типы секреции?

**3) Проверить свои знания с использованием тестового контроля**

1. Эпителиальным тканям кожи, роговицы глаза и полости рта свойственны все эти признаки, КРОМЕ  
А) Многослойность  
Б) Пограничное положение  
В) Ороговение\*  
Г) Способность к регенерации
2. Эпителиоциты могут соединяться всеми названными контактами, КРОМЕ  
А) Десмосом  
Б) Нексусов  
В) Синапсов\*  
Г) Интердигитаций
3. У мужчины, 48 лет, диагностирована доброкачественная эпителиальная опухоль висцеральной плевры верхней доли правого легкого. Какой эпителий является источником развития опухоли  
А) Многослойный неороговевающий.  
Б) Однослойный плоский  
В) Однослойный многорядный реснитчатый  
Г) Многослойный ороговевающий
4. Эпителий ... выстилает...  
А) (1) Однослойный кубический [1] Дистальные каналцы нефрона  
Б) (2) Многорядный мерцательный [2] Бронхи  
В) (3) Многослойный неороговевающий [3] Пищевод  
Г) (4) Переходный [4] Мочевой пузырь  
Д) (5) Однослойный плоский [5] Серозные оболочки
5. Установите соответствия:





- |          |                                            |
|----------|--------------------------------------------|
| A) (2) А | [1] Многослойный плоский ороговевающий     |
| Б) (5) Б | [2] Однослойный многорядный цилиндрический |
| В) (6) В | [3] Однослойный однорядный плоский         |
| Г) (3) Г | [4] Однослойный однорядный кубический      |
| Д) (4) Д | [5] Однослойный однорядный цилиндрический  |
| Е) (1) Е | [6] Многослойный переходный                |

6. Клеточный дифферон представлен клетками

- 1 Стволовые клетки
- 2 Клетки- предшественники
- 3 Дифференцированные клетки

Ответ: 1 2 3

7. Секреторный цикл glanduloцита включает в себя четыре стадии, расположите их в правильной последовательности

- 1 Поступление исходных продуктов биосинтеза в клетку
- 2 Синтез, созревание и накопление продуктов секреции
- 3 Выделение секрета из клетки
- 4 Восстановление исходного состояния клетки

Ответ: 1 2 3 4

8. Переходный плоский ороговевающий эпителий включает в себя следующие слои в последовательности

- 1 Базальный слой
- 2 Промежуточный слой
- 3 Покровные клетки

Ответ: 1 2 3

### Рекомендуемая литература:

- Основная:
  1. Terminologia Histologia. Международные термины по цитологии и гистологии человека с официальным списком русских эквивалентов: справ. пособие / ред.: В. В. Банин, В. Л. Быков ГЭОТАР-Медиа 2009
  2. Атлас гистологии / ред. У. Велш; пер. с нем. В. В. Банин 2011
  3. Ильин Д. А. Многоядерные макрофаги: монография / Д. А. Ильин «Наука» 2011
  4. Руководство по гистологии: В 2-х т. Т. 1 / ред. Р. К. Данилов СпецЛит 2011
  5. Теоретические основы и практическое применение методов иммуногистохимии : руководство / ред. Д. Э. Коржевский СпецЛит 2014
  6. Терапевтический потенциал клеток пуповинной крови при негематологических заболеваниях: сборник статей / ред.: М. А. Пальцев, В. Н. Смирнова Медицина 2011

7. Клиническая лабораторная диагностика: нац. руководство. В 2-х т. / ред.: В. В. Долгов, В. В. Меньшиков ГЭОТАР-Медиа 2013
8. Terminologia Embryologica. Международные термины по эмбриологии человека с официальным списком русских эквивалентов / под ред. Л. Л. Колесникова, Н. Н. Шевлюка, Л. М. Ерофеевой ГЭОТАР-Медиа 2014
9. Прошкина, Е. Н. Молекулярная биология: стресс-реакции клетки: учебное пособие для вузов / Е. Н. Прошкина, И. Н. Юранева, А. А. Москалев. - М.: Юрайт, 2019. Юрайт2019
10. Шмид, Р. Наглядная биотехнология и генетическая инженерия / Р. Шмид; пер. с нем.: А. А. Виноградовой, А. А. Синюшина. - М.: БИНОМ. Лаборатория знаний, 2018  
БИНОМ 2018
11. Мушкамбаров, Н. Н. Молекулярная биология. Введение в молекулярную цитологию и гистологию: учеб. пособие для студентов мед. вузов / Н. Н. Мушкамбаров, С. Л. Кузнецов. - 3-е изд., испр. и доп. - М.: МИА, 2016. МИА 2016
12. Банин, В. В. Цитология. Функциональная ультраструктура клетки. Атлас [Текст: Электронный ресурс]: учебное пособие / В. В. Банин. - Электрон. текстовые дан. - М.: "ГЭОТАР-Медиа", 2016. ГЭОТАР-Медиа 2016
13. Теоретические основы и практическое применение методов иммуногистохимии [Текст]: руководство / ред. Д. Э. Коржевский. - 2-е изд., испр. и доп. - СПб. : СпецЛит, 2014.  
СпецЛит 2014

●Дополнительная литература:

1. Никитенко Л. Л. Роль аденомедуллина в биологии эндотелиальной клетки: монография / Л. Л. Никитенко, С. И. Колесников ГЭОТАР-Медиа 2007
2. Жункейра Л. К. Гистология: атлас / Л. К. Жункейра, Ж. Карнейро: пер. с англ ГЭОТАР-Медиа 2009
3. Мезен Н. И. Стволовые клетки: учебно-метод. пособие для преподавателей, аспирантов, студентов мед. вузов / Н. И. Мезен, З. Б. Квачева, Л. М. Сычик БГМУ 2008

### Раздел 3. Общая гистология.

#### Тема 3.2. Ткани внутренней среды.

**Цель:** Способствовать формированию умений по микроскопированию мазков крови и составлению лейкоцитарной формулы. Способствовать формированию умений по диагностике основных этапов созревания эритропоэза и гранулопоэза у взрослого человека.

**Задачи:**

1. Давать морфофункциональную характеристику крови как ткани.
2. Различать в препарате мазка крови, окрашенного азуром II и эозином, эритроциты, нейтрофильные, эозинофильные, базофильные гранулоциты, лимфоциты и моноциты.
3. Подсчитывать в мазке крови процентное соотношение лейкоцитов (лейкоцитарную формулу).
4. Излагать унитарную теорию кроветворения.
5. Характеризовать особенности эмбрионального и постэмбрионального кроветворения.
6. Идентифицировать в мазке красного костного мозга клетки эритроидного и лейкоцитарного рядов.
7. Объяснять основные закономерности ультраструктурных и гистохимических изменений кроветворных клеток в процессе их дифференцировки.

**Обучающийся должен знать:**

**1. до изучения темы (базисные знания):** Понятие о системе крови. Плазма крови. Лимфа. Цитологическое строение костного мозга.

**2. после изучения темы:** Морфологию эритроцитов, лейкоцитов и тромбоцитов. Роль тромбоцитов в тромбообразовании. Классификация лейкоцитов. Гемограмму и лейкоцитарную формулу взрослого человека и её возрастные особенности. Количество, размер, функции ФЭК. Понятия «цитоз» и «пения». Возрастные особенности крови и лимфы, унитарная теория кроветворения Максимова, эмбриональное и постнатальное кроветворение, схему кроветворения по Черткову и Воробьеву, свойства стволовых клеток, понятие миелоидной и лимфоидной ткани.

**Обучающийся должен уметь:**

1. Микроскопировать мазок крови с помощью масляной иммерсии; определять на мазке крови эритроциты, нейтрофилы, эозинофилы, базофилы, лимфоциты; читать анализ крови по гемограмме и лейкоцитарной формуле и определять отклонения от нормы.
2. Характеризовать этапы эмбрионального гемопоэза. Расписывать цепочки эритропоэза, гранулоцитопоэза, лимфопоэза, монопоэза, тромбопоэза. Диагностировать на препаратах: эритробласт, базофильный, полихроматофильный, оксифильный нормобласт, ретикулоцит, миелобласт, метамиелоцит, палочкоядерный гранулоцит, сегментоядерный гранулоцит.

**Обучающийся должен владеть:**

1. работой со световыми микроскопами на малом и большом увеличении, с использованием иммерсии;
2. методикой анализа гистологических препаратов;
3. подбором методик гистологического исследования для выполнения научных задач;
4. способами окрашивания гистологических препаратов для выявления специализированных структур;
5. методикой диагностики клеток и клеточных структур на электронограммах;
6. гистологической терминологией по теме;
7. решением ситуационных задач по теме;
8. методикой систематизацией материала по теме и составлением таблиц.

**Самостоятельная аудиторная работа обучающихся по теме:**

**1. Ответить на вопросы по теме занятия**

1. Что такое лейкоцитарная формула здорового человека.
2. Что такое гемограмма, и какова она у здорового человека.
3. Каковы морфологическая и химическая характеристика гранулоцитов и их функциональное значение.
4. Что понимают под агранулоцитами, их морфологической и функциональной характеристиками.
5. Морфологические и химические особенности эритроцитов и кровяных пластинок.
6. Где в эмбриогенезе впервые начинается гемоцитопоэз? Какие клетки крови при этом образуются?
7. В каких органах в эмбриональный период происходит гемоцитопоэз, и какие этапы при этом выделяют?
8. В каких органах происходит гемоцитопоэз в постэмбриональном периоде?
9. Чем отличается эмбриональный гемоцитопоэз от постэмбрионального?
10. Какие морфологические изменения наблюдаются в клетках при постэмбриональном эритропоэзе и как называются промежуточные стадии?
11. Назовите стадии развития гранулоцитов и сопровождающие их изменения ядра и цитоплазмы
12. Где и через какие стадии проходит образование тромбоцитов у взрослых?
13. Где и как образуются моноциты?
14. Какие клетки крови образуются в красном костном мозге до и после рождения?
15. Какие гемопоэтические клетки красного костного мозга содержат гемоглобин?

16. Какие гемопоэтические клетки красного костного мозга способны к делению?

## 2. Практическая работа.

1. Провести диагностику гистологических препаратов.

- Препарат № 66. Мезенхима (поперечный срез мордочки зародыша свиньи)  
Окраска: гематоксилин- эозин.
- Препарат № 48. Мазок крови человека. Окраска: азур- 2 – эозин по методу Романовского- Гимзы.
- Срез костного мозга человека.
- Мазок костного мозга человека.
- Кроветворение в желточном мешке.

2. Освоить диагностику электронограмм

- Кровеносный капилляр (эндотелий, однослойный плоский эпителий) [трансмиссионная электронная микроскопия];
- Эпителиальная клетка дистального отдела нефрона [трансмиссионная электронная микроскопия].
- Тромбоциты [сканирующая электронная микроскопия]
- Эозинофил [трансмиссионная электронная микроскопия];
- Тромбоцит [трансмиссионная электронная микроскопия];
- Эритроциты [сканирующая электронная микроскопия].

## 3. Решить ситуационные задачи

1) *Алгоритм разбора задач*

1. полный и точный ответ на все вопросы задачи;
2. представить комплексную оценку предложенной ситуации;
3. сделать выводы, привести дополнительные аргументы;
4. продемонстрировать знания теоретического материала с учетом междисциплинарных связей;
5. по возможности предложить альтернативные варианты решения проблемы.

2) *Пример задачи с разбором по алгоритму*

Задача: Исследуется кровь у жителей высокогорья и равнинной местности. Каких различий в гемограмме следует ожидать. Объясните причину.

Решение: основное различие по концентрации гемоглобина, это связано с тем, что в условиях высокогорья концентрация кислорода в атмосфере ниже, чем в низележащих районах и, следовательно, необходимо большее количество гемоглобина для связывания кислорода.

3) *Задачи для самостоятельного разбора на занятии:*

1. В мазке крови найдены базофилы, лимфоциты, нейтрофилы, моноциты, эозинофилы. Какие клетки Вы отнесете к агранулоцитам?
2. У одного из лейкоцитов ядро состоит из 2 сегментов, у другого из 4. какая клетка является эозинофилом? Какие дополнительные сведения нужны для подтверждения ответа?
3. При подсчете лейкоцитарной формулы у здорового человека установлено, что количество одного из типов лейкоцитов составило менее 1%. По каким морфологическим признакам были идентифицированы эти клетки?
4. Просматривая мазок крови, исследователь обнаружил клетки размером в 2-3 раза больше эритроцита, слабо базофильную цитоплазму и подковообразное ядро. Какие это клетки, и каково их функциональное значение?
5. Характеризуя кровяные пластинки, студенты дали следующие ответы: высокоспециализированная клетка без ядра, 2- клетка с овальным ядром и узким ободком цитоплазмы, 3- фрагмент цитоплазмы мегакариоцита, 4- клетка с гранулами в цитоплазме и сегментированным ядром. Кто из них прав?

6. При подсчете лейкоцитарной формулы в мазке крови взрослого человека обнаружены лейкоциты с резко базофильным округлым ядром, вокруг которого имеется узкий ободок светло-голубой цитоплазмы. Их относительное количество составило 40 %. Какие это форменные элементы. Соответствует ли норме их число.
7. При подсчете лейкоцитарной формулы в мазке крови взрослого человека обнаружено 5 % лейкоцитов с бобовидным ядром и светлой цитоплазмой, содержащей едва различимые оксифильные гранулы. Похожие на них лейкоциты, но с палочковидным ядром составили 10 %, а с сегментированным ядром – 45 %. Какие это лейкоциты. Соответствует ли норме их число. Как в клинике называется подобное соотношение типов данных клеток.
8. При подсчете лейкоцитарной формулы в мазке крови ребенка обнаружено около 60 % лимфоцитов и 30 % нейтрофильных гранулоцитов. Как вы оцените подобный результат.
9. После пересадки облученным мышам клеток костного мозга от нормальных при вскрытии были обнаружены на поверхности селезенки мелкие узелки или пузырьки. Какие клетки дали начало этим образованиям. Каковы функции этих клеток.
10. Костный мозг пациента использовали для проведения цитогенетического анализа (выявление хромосом на стадии метафазы митоза). Какие клетки костного мозга пригодны для данного анализа. Почему кровь пациента не могла быть использована для проведения анализа.
11. Студент утверждает, что стволовые клетки в норме не выходят из костного мозга. Преподаватель предлагает студенту проверить это утверждение. Какими методами может воспользоваться студент.
12. После окраски и подсчета гемограммы студент показал увеличение количества ретикулоцитов. По каким признакам клеток он выявил этот факт. О каких изменениях в организме он сообщает.
13. В ходе исследования иммунитета в группе пациентов студент должен был определить, какой из типов иммунитета оказывает наибольшее влияние в данной группе пациентов. Какие клетки необходимо выявить. Какие методы исследования могут быть использованы.
14. Анализ крови пациента после острой кровопотери показал низкий уровень гемоглобина, увеличение числа ретикулоцитов, сдвиг лейкоцитарной формулы влево. Чем обусловлен низкий показатель гемоглобина? Какие лейкоцитарные гемопоэтические клетки будут видны в этом случае в мазке крови?
15. Форменные элементы крови были отделены от плазмы центрифугированием и помещены в питательную среду. Какие из них могут дать колонии?
16. Известно, что при лучевом поражении больше всего страдают функции красного костного мозга, желудочно-кишечного тракта и половых желез. Какие морфологические особенности сближают эти органы в отношении чувствительности к радиации?

#### **4. Задания для групповой работы**

Записать в рабочую тетрадь:

1. Показатели гемограммы здорового человека;
2. Таблица: возрастная гемограмма.
3. Таблица: основные этапы эмбрионального кроветворения;
4. Таблица: основные классы гемопоэтических клеток.
5. Записать: Схему эритропоэза; гранулоцитопоэза; тромбоцитопоэза; моноцитопоэза; Т – лимфопоэза; В – лимфопоэза.

**Самостоятельная внеаудиторная работа обучающихся по теме:**

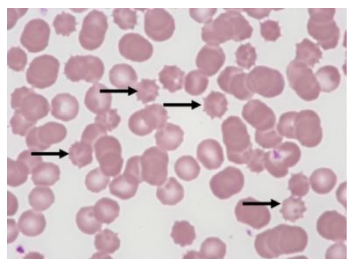
*1) Ознакомиться с теоретическим материалом по теме занятия с использованием конспектов лекций и/или рекомендуемой учебной литературы.*

**2) Ответить на вопросы для самоконтроля.**

17. Общая характеристика тканей внутренней среды?
18. Кровь и лимфа как ткани – их структурный состав и функции?
19. Стволовая клетка крови (СКК), ее морфология и участие в кроветворении?
20. Эритроциты. Классификация, строение, количество, функции?
21. Лейкоциты. Классификация?
22. Строение и функции различных видов лейкоцитов?
23. Тромбоциты. Строение, количество, функции?
24. Гемограмма и лейкоцитарная формула здорового человека?
25. Что называется кроветворением, его физиологическое значение?
26. Миелоидная и лимфоидная кроветворные ткани?
27. Пренатальное и постнатальное кроветворение?
28. В чем заключается биологический смысл унитарной теории кроветворения?
29. Миелоидное и лимфоидное постнатальное кроветворение?
30. Колониеобразующие единицы (КОЕ)?
31. Антигензависимая и антигеннезависимая дифференцировка лимфоцитов?
32. В какие клетки дифференцируются СКК, ПСК и УПК?
33. Общая характеристика клеток IV класса таблицы кроветворения (бластов)?
34. Общие характеристики клеток V класса таблицы кроветворения (созревающих)?
35. Виды гемоглобина и связь с формой эритроцита. Ретикулоциты.
36. Кроветворение в желточном мешке.
37. Охарактеризуйте мезобластический этап эмбрионального кроветворения.

**3) Проверить свои знания с использованием тестового контроля**

1. Определите значение гематокрита, которое соответствует норме
  - А) 65-35 %
  - Б) 35-65 %
  - В) 15-85 %
  - Г) 45-55 %\*
  
2. Если у человека взять на анализ кровь вскоре после выполнения тяжелой физической работы, то гемограмма будет отличаться от нормальной. Количество каких форменных элементов в связи с этим увеличится
  - А) В - лимфоцитов
  - Б) Эритроцитов\*
  - В) Тромбоцитов
  - Г) Т - лимфоцитов
  
3. Какие клетки уничтожают микроорганизмы бактериальной природы на первой стадии воспаления
  - А) Моноциты
  - Б) Макрофаги
  - В) Нейтрофилы\*
  - Г) Т-лимфоциты
  
4. Какой тип эритроцитов обозначен стрелками



- А) Стоматоцит
- Б) Дискоцит
- В) Эхиноцит\*
- Г) Сфероцит

5. Эозинофилы

- А) Кристаллоид специфических гранул содержит главный щелочной белок (МВР)\*
- Б) Мигрируют по градиенту концентрации гистамина и фактора хемотаксиса эозинофилов (ЕСF)\*
- В) Секретируемые вещества блокируют дегрануляцию тучных клеток и инактивируют гистамин\*
- Г) После дегрануляции вступают в апоптоз\*

6. Количество ... в 1 литре крови ...

- А) (1) Эритроцитов у мужчин [1]  $4.0-5.5 \times 10^{12}$  степени
- Б) (2) Эритроцитов у женщин [2]  $3.9-4.7 \times 10^{12}$  степени
- В) (3) Лейкоцитов у человека [3]  $4.9-9.5 \times 10^9$  степени
- Г) (4) Тромбоцитов у человека [4]  $200-400 \times 10^9$  степени
- Д) (5) Гемоглобина у человека [5] 120-160 г

7. Форменные элементы крови ... типичные свойства цитоплазмы при окраске по методу Романовского ...

- Е) (1) Нейтрофилы [1] Слабо оксифильна, многочисленные нейтрофильные гранулы
- Ж) (2) Эозинофилы [2] Слабо базофильна, многочисленные крупные оксифильные гранулы
- З) (3) Базофилы [3] Слабо базофильна, крупные метохроматические гранулы
- [4] Нейтрофильная, мелкие азурофильные зерна

8. Стволовая кроветворная клетка. Верно всё, КРОМЕ

- А) Нечувствительна к запросу (делится с неизменной частотой)
- Б) Неограниченное самоподдержание
- В) Недифференцированная
- Г) Может присутствовать в крови
- Д) Цитоплазма содержит специфические азурофильные гранулы\*

9. Эритропоэз. Верно всё, КРОМЕ

- А) Происходит под действием эритропоэтина
- Б) Клетки-предшественницы сначала базофильна, потом оксифильна
- В) Происходят синтез глобинов и накопление Нб
- Г) Происходит опосредуемый рецепторами эндоцитоз трансферрина
- Д) Происходит сборка белоксинтезирующего аппарата\*

10. В процессе ... происходит ...

- А) (1) Антигеннезависимая дифференцировка лимфоцитов [1] Дифференцировка без участия антигенов под защитой гистогеметических барьеров
- Б) (3) Антигензависимая дифференцировка лимфоцитов [2] Способность лимфоцитов возвращаться в кровеносное русло из соединительной и других тканей после встречи с антигеном, а затем вновь поступать в лимфоидные кроветворные органы для бласттрансформации
- В) (2) Рециркуляция лимфоцитов [3] Дифференцировка после встречи с
- Г) (4) Бласттрансформация лимфоцитов

антигеном

[4] Процесс превращения дифференцированных лимфоцитов после встречи с антигеном в малодифференцированные формы, способные к пролиферации и повторному дифференцированию в иммунocyты

11. Клетки ... развиваются из:

А) (1) Звездчатые клетки печени

Б) (2) Плазматические клетки

В) (1) Остеокласты

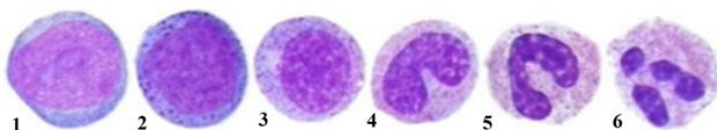
[1] Моноцитов крови

[2] В-лимфоцитов

[3] Т-лимфоцитов

[4] Базофилов

12. Расположите в правильной последовательности стадии гранулоцитопоза



1 Миелобласт

2 Промиелоцит

3 Миелоцит

4 Метамиелоцит

5 Палочкоядерный гранулоцит

6 Сегментоядерный гранулоцит

Ответ: 1 2 3 4 5 6

### **Рекомендуемая литература:**

- Основная:

1. Terminologia Histologia. Международные термины по цитологии и гистологии человека с официальным списком русских эквивалентов: справ. пособие / ред.: В. В. Банин, В. Л. Быков ГЭОТАР-Медиа 2009
2. Атлас гистологии / ред. У. Велш; пер. с нем. В. В. Банин 2011
3. Ильин Д. А. Многоядерные макрофаги: монография / Д. А. Ильин «Наука» 2011
4. Руководство по гистологии: В 2-х т. Т. 1 / ред. Р. К. Данилов СпецЛит 2011
5. Теоретические основы и практическое применение методов иммуногистохимии : руководство / ред. Д. Э. Коржевский СпецЛит 2014
6. Терапевтический потенциал клеток пуповинной крови при негематологических заболеваниях: сборник статей / ред.: М. А. Пальцев, В. Н. Смирнова Медицина 2011
7. Клиническая лабораторная диагностика: нац. руководство. В 2-х т. / ред.: В. В. Долгов, В. В. Меньшиков ГЭОТАР-Медиа 2013
8. Terminologia Embryologica. Международные термины по эмбриологии человека с официальным списком русских эквивалентов / под ред. Л. Л. Колесникова, Н. Н. Шевлюка, Л. М. Ерофеевой ГЭОТАР-Медиа 2014
9. Прошкина, Е. Н. Молекулярная биология: стресс-реакции клетки: учебное пособие для вузов / Е. Н. Прошкина, И. Н. Юранева, А. А. Москалев. - М.: Юрайт, 2019. Юрайт2019
10. Шмид, Р. Наглядная биотехнология и генетическая инженерия / Р. Шмид; пер. с нем.: А. А. Виноградовой, А. А. Синюшина. - М.: БИНОМ. Лаборатория знаний, 2018 БИНОМ 2018
11. Мушкамбаров, Н. Н. Молекулярная биология. Введение в молекулярную цитологию и гистологию: учеб. пособие для студентов мед. вузов / Н. Н. Мушкамбаров, С. Л. Кузнецов. - 3-е изд., испр. и доп. - М.: МИА, 2016. МИА 2016
12. Банин, В. В. Цитология. Функциональная ультраструктура клетки. Атлас [Текст: Электронный ресурс]: учебное пособие / В. В. Банин. - Электрон. текстовые дан. - М.: "ГЭОТАР-Медиа", 2016. ГЭОТАР-Медиа 2016



13. Теоретические основы и практическое применение методов иммуногистохимии [Текст]: руководство / ред. Д. Э. Коржевский. - 2-е изд., испр. и доп. - СПб. : СпецЛит, 2014.  
СпецЛит 2014

●Дополнительная литература:

1. Никитенко Л. Л. Роль адреномедуллина в биологии эндотелиальной клетки: монография / Л. Л. Никитенко, С. И. Колесников ГЭОТАР-Медиа 2007
2. Жункейра Л. К. Гистология: атлас / Л. К. Жункейра, Ж. Карнейро: пер. с англ ГЭОТАР-Медиа 2009
3. Мезен Н. И. Стволовые клетки: учебно-метод. пособие для преподавателей, аспирантов, студентов мед. вузов / Н. И. Мезен, З. Б. Квачева, Л. М. Сычик БГМУ 2008

**Раздел 3. Общая гистология.**

**Тема 3.3. Соединительные ткани.**

**Цель:** Способствовать формированию умений по микрокопированию различных видов волокнистых соединительных тканей.

**Задачи:**

1. Определять разновидности волокнистых соединительных тканей на микроскопическом уровне.
2. Определять структурные компоненты (клетки и неклеточные структуры) в различных видах волокнистой соединительной ткани на микроскопическом и ультрамикроскопическом уровнях.
3. Объяснять роль волокнистой соединительной ткани в поддержании постоянства внутренней среды организма и выполняемые ею функции - трофическую, механическую, защитную, пластическую.
4. Объяснять функции клеток волокнистой соединительной ткани с учётом их ультрамикроскопического строения и цитохимической характеристики.

**Обучающийся должен знать:**

1. **до изучения темы** (базисные знания): Общую морфофункциональную характеристику тканей внутренней среды; анатомия опорно-двигательного аппарата, функции органелл, понятие «дифференцировка».

2. **после изучения темы:** Общую характеристику, классификацию, источники развития, строение, распространение в организме, функции собственно соединительных тканей, волокнистых соединительных тканей и соединительных тканей со специальными свойствами. Ультрамикроскопическое строение различных компонентов волокнистых соединительных тканей и соединительных тканей со специальными свойствами. Возрастные изменения волокнистых соединительных тканей.

**Обучающийся должен уметь:**

1. Микрокопировать гистологические препараты волокнистых соединительных тканей (рыхлые соединительные ткани, сухожилия, жировая ткань, ретикулярная ткань лимфатического узла), структурные различия между плотной и рыхлой волокнистыми тканями в окраске микропрепаратов.

2. Микрокопировать гистологические препараты соединительных тканей со специальными свойствами.

**Обучающийся должен владеть:**

1. Работой со световыми микроскопами на малом и большом увеличении, с использованием иммерсии;
2. Методикой анализа гистологических и цитологических препаратов;

3. Подбором методик гистологического и цитологического исследования для выполнения научных задач;
4. Способами окрашивания гистологических и цитологических препаратов для выявления специализированных структур;
5. Методикой диагностики клеток и клеточных структур на электронограммах;
6. Гистологической терминологией по теме;
7. Решением ситуационных задач по теме;
8. Методикой систематизацией материала по теме и составлением таблиц;

### **Самостоятельная аудиторная работа обучающихся по теме:**

#### **1. Ответить на вопросы по теме занятия.**

1. Перечислите основные компоненты межклеточного вещества волокнистой соединительной ткани.
2. Назовите химический состав аморфного вещества и волокон соединительной ткани.
3. Объясните разницу в структурной организации и рыхлой и плотной волокнистой соединительной ткани, связав структурные особенности с функцией.
4. Какой вид специальной соединительной ткани образует строуму органов кроветворения и создает микроокружение для развивающихся клеток.
5. Перечислите клеточные элементы соединительной ткани и крови. Какие из них принимают участие в защитных реакциях организма.
6. Какое функциональное значение имеют фибробласты, какие органеллы в них хорошо развиты.
7. Какое функциональное значение имеют фибробласты, какие органеллы в них хорошо развиты.
8. Каково функциональное значение макрофага, какие органеллы обеспечивают выполнение его функций, каков источник развития макрофагов.
9. Укажите основные цитологические особенности тучной клетки и химический состав ее гранул.
10. Назовите характерные черты строения плазматической клетки, объясните причину базофилии ее цитоплазмы, функцию и источник развития.
11. Назовите клетки соединительной ткани, располагающиеся в стенке мелких кровеносных сосудов.

#### **2. Практическая работа**

1. Диагностика гистологических препаратов.
  - Препарат № 50. Рыхлая волокнистая неоформленная соединительная ткань. Окраска: железный гематоксилин.
  - Препарат № 45. Белая жировая ткань подкожной жировой клетчатки кожи пальца. Окраска: гематоксилин- эозин
  - Препарат № 52. Плотная оформленная волокнистая соединительная ткань. Продольный срез сухожилия. Окраска: гематоксилин- эозин
  - Препарат № 7. Белая жировая ткань. Окраска: Судан- гематоксилин
  - Препарат № 56. Ретикулярная ткань лимфатического узла. Окраска: гематоксилин- эозин
2. Диагностика электроннограмм
  - Бурый адипоцит [трансмиссионная электронная микроскопия];
  - Плазмоцит [трансмиссионная электронная микроскопия];
  - Фибробластоцит [трансмиссионная электронная микроскопия];
  - Фибробластоцит [сканирующая электронная микроскопия];
  - Тучная клетка [трансмиссионная электронная микроскопия];

#### **3. Решить ситуационные задачи**

### *1) Алгоритм разбора задач*

1. полный и точный ответ на все вопросы задачи;
2. представить комплексную оценку предложенной ситуации;
3. сделать выводы, привести дополнительные аргументы;
4. продемонстрировать знания теоретического материала с учетом междисциплинарных связей;
5. по возможности предложить альтернативные варианты решения проблемы.

### *2) Пример задачи с разбором по алгоритму*

Задача: известно, что соединительные ткани отличаются от остальных тканей преобладанием межклеточного над клетками. Какие клетки рыхлой волокнистой соединительной ткани обеспечивают процессы синтеза компонентов межклеточного вещества, гепарина?

Решение: Процессы синтеза компонентов межклеточного вещества обеспечивают фибробласты, гистамина и гепарина – тучные клетки (базофилы).

### *3) Задачи для самостоятельного разбора на занятии*

1. В одной разновидности волокнистой соединительной ткани волокна ориентированы параллельно друг другу, а в другой располагаются без определенной ориентации. Назовите эти ткани.
2. При окраске специальным красителем, который выявляет маркерный фермент лизосом – кислую фосфатазу, в ряде клеток соединительной ткани обнаружена высокая активность этого фермента. Назовите эти клетки и их главную функцию.
3. В некоторых клетках рыхлой соединительной ткани наблюдается выраженная базофилия цитоплазмы, причем в околоядерной зоне выявляется неокрашенная зона (светлый «дворик»). Какие это клетки? Назовите их функцию.
4. Даны два препарата специальных видов соединительной ткани, окрашенных гематоксилином и эозином. В одном из них выделяют соединенные между собой клетки отростчатой формы, в другом - крупные клетки с узким ободком цитоплазмы и плоским ядром по периферии клетки. Назовите разновидности специальных видов соединительной ткани.
5. Дан препарат рыхлой соединительной ткани, окрашенный гематоксилином- эозином, в котором хорошо видны: а) округлая клетка с базофильной зернистостью в цитоплазме, б) округлые клетки с базофильной гомогенной цитоплазмой и светлым «двориком» около ядра, в) уплощенные клетки с менее выраженной базофилией цитоплазмы. Какие из перечисленных клеток относятся к фибробластическому ряду. Назовите их разновидности.
6. Два препарата окрашены специальными красителями (Судан 3) для выявления липидов. На одном из них видно, что суданом окрасилась вся цитоплазма клеток, на другом в цитоплазме клеток обнаруживается большое количество жировых включений разной величины. К каким разновидностям жировой ткани относятся эти препараты.

### **4. Задания для групповой работы**

Записать в рабочую тетрадь:

1. Классификация клеток рыхлой волокнистой неоформленной соединительной ткани.
2. Состав основного аморфного вещества.
3. Основные типы коллагена в организме.
4. Световая сравнительная характеристика волокон.
5. Диффероны фиброблота, липоцита, тучной клетки, макрофага, плазмоцита.

**Самостоятельная внеаудиторная работа обучающихся по теме:**

***1) Ознакомиться с теоретическим материалом по теме занятия с использованием конспектов лекций и/или рекомендуемой учебной литературы.***

## **2) Ответить на вопросы для самоконтроля**

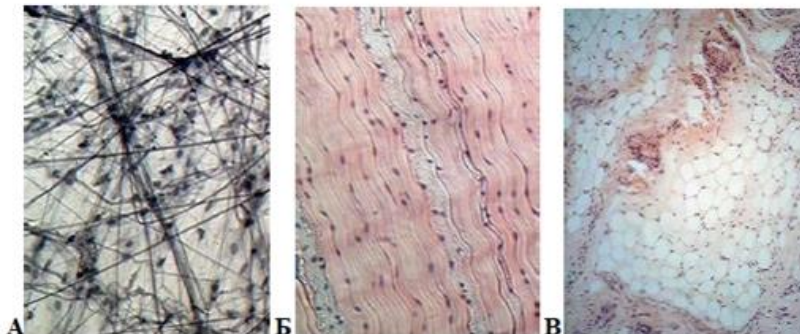
1. Соединительные ткани – источник эмбрионального происхождения, классификация, общая характеристика?
2. Волокнистые соединительные ткани, их классификация?
3. Состав межклеточного вещества волокнистых соединительных тканей?
4. Состав и морфофункциональная характеристика клеток соединительной ткани?
5. Плотные волокнистые соединительные ткани, особенности строения и функции?
6. Специализированные соединительные ткани (разновидности, локализация, структурный состав функции)?

## **3) Проверить свои знания с использованием тестового контроля (примерные вопросы)**

1. В развитии клинических проявлений аллергических реакций ведущая роль принадлежит гистамину. Какие клетки его вырабатывают?
  - А) В-Лимфоциты.
  - Б) Тканевые базофилы (тучные клетки)\*
  - В) Т-Лимфоциты.
  - Г) Макрофаги.
  - Д) Плазмоциты
2. В межклеточном веществе какой соединительной ткани преобладают волокна?
  - А) Рыхлая волокнистая соединительная ткань
  - Б) Плотная волокнистая соединительная ткань\*
  - В) Ретикулярная соединительная ткань
  - Г) Жировая соединительная ткань
3. К соединительным тканям относятся все, КРОМЕ
  - А) Ретикулярная ткань
  - Б) Кровь и лимфа
  - В) Лимфоидная ткань\*
  - Г) Белая и бурая жировая ткань
  - Д) Скелетные ткани
4. Плазматическая клетка. Верно всё, КРОМЕ
  - А) Обязательно присутствие комплекса Гольджи
  - Б) Содержит хорошо развитую гранулярную эндоплазматическую сеть
  - В) Одна плазматическая клетка синтезирует АТ к нескольким антигенным детерминантам\*
  - Г) Присутствует в рыхлой соединительной ткани
  - Д) Дифференцируется из активированного В-лимфоцита
5. Белый и бурый адипоциты отличаются по
  - А) Содержанию термогенина в митохондриях\*
  - Б) Количеству и размерам липидных капель\*
  - В) Количеству митохондрий\*
  - Г) Происхождению
6. Макрофаги
  - А) В цитоплазме много лизосом, фагосом, фаголизосом, остаточных телец\*
  - Б) При слиянии образуют гигантские клетки инородных тел\*
  - В) Цитолемма имеет рецепторы к иммуноглобулинам и белкам комплемента\*
  - Г) Продуцируют эндогенные пирогены\*
7. В состав основного вещества соединительных тканей входят
  - А) Сульфатированные гликозаминогликаны\*

- Б) Гиалуроновая кислота\*
- В) Гликопротеины\*
- Г) Протеогликаны\*

8. Какие ткани представлены на фотографии



- А) (3) А – [1] Жировая ткань
- Б) (2) Б – [2] Плотная оформленная соединительная ткань
- В) (1) В – [3] Рыхлая волокнистая неоформленная соединительная ткань

9. Клетки ... синтезируют или накапливают ...

- А) (1) Макрофаги [1] интерферон
- Б) (2) Тучные клетки [2] Гепарин, гистамин
- В) (3) Фибробласты [3] Коллаген, эластин
- [4] Иммуноглобулины
- [5] Меланин

10. Соединительные ткани ... локализируются в ...

- А) (1) Плотная неоформленная соединительная ткань [1] Сетчатом слое дермы
- [2] Сосочковом слое дермы
- Б) (2) Рыхлая волокнистая [3] Сухожилиях, связках
- [4] Строне кроветворных органов
- [5] Области лопаток, за грудиной у новорожденных

### Рекомендуемая литература:

- Основная:
- 1. Terminologia Histologia. Международные термины по цитологии и гистологии человека с официальным списком русских эквивалентов: справ. пособие / ред.: В. В. Банин, В. Л. Быков ГЭОТАР-Медиа 2009
- 2. Атлас гистологии / ред. У. Велш; пер. с нем. В. В. Банин 2011
- 3. Ильин Д. А. Многоядерные макрофаги: монография / Д. А. Ильин «Наука» 2011
- 4. Руководство по гистологии: В 2-х т. Т. 1 / ред. Р. К. Данилов СпецЛит 2011
- 5. Теоретические основы и практическое применение методов иммуногистохимии : руководство / ред. Д. Э. Коржевский СпецЛит 2014
- 6. Терапевтический потенциал клеток пуповинной крови при негематологических заболеваниях: сборник статей / ред.: М. А. Пальцев, В. Н. Смирнова Медицина 2011
- 7. Клиническая лабораторная диагностика: нац. руководство. В 2-х т. / ред.: В. В. Долгов, В. В. Меньшиков ГЭОТАР-Медиа 2013
- 8. Terminologia Embryologica. Международные термины по эмбриологии человека с официальным списком русских эквивалентов / под ред. Л. Л. Колесникова, Н. Н. Шевлюка, Л. М. Ерофеевой ГЭОТАР-Медиа 2014
- 9. Прошкина, Е. Н. Молекулярная биология: стресс-реакции клетки: учебное пособие для вузов / Е. Н. Прошкина, И. Н. Юранева, А. А. Москалев. - М.: Юрайт, 2019. Юрайт2019

10. Шмид, Р. Наглядная биотехнология и генетическая инженерия / Р. Шмид; пер. с нем.: А. А. Виноградовой, А. А. Синюшина. - М.: БИНОМ. Лаборатория знаний, 2018  
БИНОМ 2018
11. Мушкамбаров, Н. Н. Молекулярная биология. Введение в молекулярную цитологию и гистологию: учеб. пособие для студентов мед. вузов / Н. Н. Мушкамбаров, С. Л. Кузнецов. - 3-е изд., испр. и доп. - М.: МИА, 2016. МИА 2016
12. Банин, В. В. Цитология. Функциональная ультраструктура клетки. Атлас [Текст: Электронный ресурс]: учебное пособие / В. В. Банин. - Электрон. текстовые дан. - М.: "ГЭОТАР-Медиа", 2016. ГЭОТАР-Медиа 2016
13. Теоретические основы и практическое применение методов иммуногистохимии [Текст]: руководство / ред. Д. Э. Коржевский. - 2-е изд., испр. и доп. - СПб. : СпецЛит, 2014.  
СпецЛит 2014

● **Дополнительная литература:**

1. Никитенко Л. Л. Роль адреномедуллина в биологии эндотелиальной клетки: монография / Л. Л. Никитенко, С. И. Колесников ГЭОТАР-Медиа 2007
2. Жункейра Л. К. Гистология: атлас / Л. К. Жункейра, Ж. Карнейро: пер. с англ ГЭОТАР-Медиа 2009
3. Мезен Н. И. Стволовые клетки: учебно-метод. пособие для преподавателей, аспирантов, студентов мед. вузов / Н. И. Мезен, З. Б. Квачева, Л. М. Сычик БГМУ 2008

**Раздел 3. Общая гистология.**

**Тема 3.4. Скелетные ткани.**

**Цель:** Способствовать формированию умений по микрокопированию хрящевой и костной ткани.

**Задачи:**

1. Определять разновидности хрящевых и костных тканей по структурным особенностям межклеточного вещества и знать их гистофункциональные особенности.
2. Характеризовать процессы гистогенеза и регенерации хрящевых тканей.
3. Характеризовать процессы гистогенеза и регенерации костной ткани

**Обучающийся должен знать:**

**1. до изучения темы (базисные знания):** Общую морфофункциональную характеристику тканей внутренней среды; анатомия опорно-двигательного аппарата, функции органелл, понятие «дифференцировка».

**2. после изучения темы:** Общую характеристику скелетных соединительных тканей; характеристику хрящевой и костной ткани, классификацию, источник развития, строение, распространение в организме и функции, микроскопическое строение хрящевых и костных тканей в составе органов и частей скелета, а также развитие и рост, их регенерацию. Возрастные изменения.

**Обучающийся должен уметь:**

1. Распознавать гистологические препараты всех разновидностей хрящевых тканей и их ультраструктурные элементы на электронограммах;
2. Распознавать гистологические препараты всех разновидности костных тканей; различать структурные элементы трубчатых костей объяснять два пути развития кости, различать ультраструктурные элементы костных тканей в электронограммах; распознавать дентин и цемент зуба на гистологических препаратах.
3. Интерпретировать электронограммы клеток соединительной ткани.

### **Обучающийся должен владеть:**

1. Работой со световыми микроскопами на малом и большом увеличении, с использованием иммерсии;
2. Методикой анализа гистологических и цитологических препаратов;
3. Подбором методик гистологического и цитологического исследования для выполнения научных задач;
4. Способами окрашивания гистологических и цитологических препаратов для выявления специализированных структур;
5. Методикой диагностики клеток и клеточных структур на электронограммах;
6. Гистологической терминологией по теме;
7. Решением ситуационных задач по теме;
8. Методикой систематизацией материала по теме и составлением таблиц;

### **Самостоятельная аудиторная работа обучающихся по теме:**

#### **1. Ответить на вопросы по теме занятия.**

12. Из какого источника развиваются хрящевые ткани.
13. Объясните структурные и функциональные различия белой и бурой жировой ткани.
14. Как классифицируют хрящевые ткани.
15. Строение хрящевой ткани.
16. Каковы функции надхрящницы.
17. Какие клетки входят в состав хрящевой ткани и их функции?
18. Виды роста хрящевой ткани.
19. Хрящ как анатомическое образование.
20. Из какого источника развиваются костные ткани.
21. Каковы функции надкостницы.
22. Как классифицируют костные ткани.
23. Что является структурно-функциональной единицей компактного вещества трубчатой кости.
24. Что является структурно-функциональной единицей пластинчатой костной ткани.
25. Какие клетки костной ткани принимают участие в ее построении и разрушении.
26. Какие способы остеогенеза Вам известны, и какие стадии в них различают.
27. Остеогенный и гематогенный диффероны костной ткани.

#### **2. Практическая работа**

1. Диагностика гистологических препаратов.
  - Препарат № 43. Гиалиновый хрящ ребра кролика. Окраска: гематоксилин-эозин.
  - Препарат № 62. Эластический хрящ. Поперечный срез ушной раковины. Окраска: орсеин.
  - Препарат № 63. Волокнистая хрящевая ткань. Поперечный срез межпозвонкового диска. Окраска: гематоксилин-эозин.
  - Препарат № 64 Грубоволокнистая костная ткань. Тотальный неокрашенный препарат жаберной крышки рыбы.
  - Препарат № 65 Пластическая костная ткань. Окраска: тианин-пикриновая кислота.
  - Препарат № 66 Развитие кости из мезенхимы. Поперечный срез мордочки зародыша свиньи. Окраска: гематоксилин-эозин.
  - Препарат № 67 Развитие кости на месте гиалинового хряща. Окраска: гематоксилин-эозин.

## 2. Диагностика электроннограмм

- Малая берцовая кость человека [сканирующая электронная микроскопия].

## 3. Решить ситуационные задачи

### 1) Алгоритм разбора задач

1. полный и точный ответ на все вопросы задачи;
2. представить комплексную оценку предложенной ситуации;
3. сделать выводы, привести дополнительные аргументы;
4. продемонстрировать знания теоретического материала с учетом междисциплинарных связей;
5. по возможности предложить альтернативные варианты решения проблемы.

### 2) Пример задачи с разбором по алгоритму

**Задача:** Суставные поверхности эпифизов трубчатых костей покрывают плотно прикрепленные к костной ткани хрящи. С возрастом они нередко подвергаются деструктивным изменениям, связанным с нарушением их трофики. Это приводит к серьезным повреждениям суставов. Какая хрящевая ткань входит в состав суставного хряща. Какими путями осуществляется трофика этого хряща? Может ли он с возрастом подвергаться минерализации?

**Решение:** Суставные поверхности эпифизов трубчатых костей покрывает гиалиновая хрящевая ткань, питание данной ткани может осуществляться из синовиальной жидкости, из сосудов суставной сумки. С возрастом гиалиновая хрящевая ткань подвергается процессу минерализации.

### 3) Задачи для самостоятельного разбора на занятии

1. Для изучения предложен препарат гиалинового хряща, окрашенный гематоксилином и эозином. В периферической зоне органа четко выражены два слоя: более плотный - наружный и менее плотный - внутренний. Где находятся малодифференцированные клетки- предшественники хондроцитов? Какая гистохимическая реакция помогла бы оценить интенсивность дифференцировки хондроцитов?
2. Один препарат окрашен гематоксилином и эозином, один - орсеином. Какие волокна и в какой разновидности хрящевой ткани будут выявляться при этих способах окрашивания. Какие функциональные свойства хрящевой ткани они обуславливают.
3. На препарате хрящевой ткани выявляются скопления клеток по 1-3. Что это за скопления? Каково их происхождение?
4. При окраске гематоксилином и эозином происходит слабое окрашивание межклеточного вещества. С какими химическими особенностями это связано? Как можно окрасить межклеточное вещество?
5. В ходе аллогенной трансплантации был пересажен хрящ носовой перегородки, будет ли наблюдаться отторжение хрящевой ткани?
6. Хрящ на препарате выглядит мутным, исходный материал был хрупким ломким. О каких изменениях хрящевой ткани это говорит?
7. Даны два препарата костных тканей. В одном из них хорошо видны концентрические костные пластинки, в другом костные пластинки отсутствуют. Определите разновидности костных тканей и место их локализации.
8. На электронной микрофотографии представлена клетка костной ткани, в цитоплазме которой интенсивно развита гранулярная цитоплазматическая сеть. С какими функциями связана такая ультраструктура клетки и как называется эта клетка?
9. На двух электронных микрофотографиях костной ткани демонстрируют: вокруг одной хорошо различимы коллагеновые фибриллы, а цитоплазме развита гранулярная эндоплазматическая сеть; другая клетка имеет слабо развитую гранулярную эндоплазматическую сеть, а окружающее межклеточное вещество минерализовано. Назовите эти клетки.
10. В эксперименте у животных производят вылушивание малой берцовой кости. Происходит ли полное восстановление при условии, если надкостница сохранена или удалена вместе с костью.



#### **4. Задания для групповой работы**

Записать в рабочую тетрадь:

1. Таблица: гистогенез хрящевой ткани;
2. Таблица: дифферон хондроцита;
3. Таблица: строение межклеточного вещества хрящевых тканей.
4. Таблица: строение межклеточного вещества костной ткани;
5. Таблица: гистогенез костной ткани.

#### **Самостоятельная внеаудиторная работа обучающихся по теме:**

**1) Ознакомиться с теоретическим материалом по теме занятия с использованием конспектов лекций и/или рекомендуемой учебной литературы.**

#### **2) Ответить на вопросы для самоконтроля**

1. Разновидности хрящевых тканей и примеры их локализаций?
2. Общий план строения хрящевых тканей. Клетки и межклеточное вещество?
3. Хондрогистогенез?
4. Хрящ в составе органов?
5. Общий план строения и разновидности костных тканей?
6. Клетки и межклеточное вещество костных тканей?
7. Костные пластинки и формы их компоновки в составе кости?
8. Кость как орган?
9. Структура компактного и губчатого вещества кости?
10. Структура и функции периоста и эндоста?
11. Биологическое значение и механизмы эмбрионального и постэмбрионального остеогистоорганогенеза?
12. Стадии остеогенеза?
13. Прямой и непрямой остеогистогенез?
14. Регенерация костной ткани?
15. Возрастные и половые особенности остеогистоорганогенеза особенности?

#### **3) Проверить свои знания с использованием тестового контроля (примерные вопросы)**

1. Хондробласты. Верны все утверждения, кроме
  - А) Располагаются в надхрящнице
  - Б) Участвуют в аппозиционном росте хряща
  - В) Способны к размножению
  - Г) Участвуют в резорбции (разрушении) хряща\*
2. В зоне зрелого хряща присутствует всё перечисленное, кроме
  - А) Основное вещество
  - Б) Коллагенные волокна
  - В) Кровеносные сосуды\*
  - Г) Изогенные группы клеток
3. Какую функцию выполняет метафизарная хрящевая пластинка
  - А) Обеспечивает рост и регенерацию суставных хрящей
  - Б) Служит для роста и трубчатых костей до 25 лет\*
  - В) Является источником образования надкостницы
  - Г) Обеспечивает амортизацию при механическом давлении вдоль продольной оси
4. Характерными особенностями хрящевых тканей являются все следующие признаки, кроме
  - А) Отсутствием кровеносных сосудов
  - Б) Твердая консистенция, обусловленная минерализацией

- В) Обменные процессы между ними и кровью осуществляются за счет сосудов окружающих тканей
- Г) Отличаются от других типов соединительных тканей содержанием значительного количества несulfатированных гликозаминов\*

5. ... хрящевая ткань локализуется в ...

- А) (2) Гиалиновая хрящевая ткань [1] Межпозвоночные диски, лонный симфиз, зоны прикрепления связок и сухожилий к костям
- Б) (2) Эластическая хрящевая ткань [2] Стенка воздухоносных путей, суставные поверхности, скелет эмбриона, в зона роста формирующихся трубчатых костей
- В) (1) Волокнистая хрящевая ткань [3] Ушные раковины, стенка наружного слухового прохода, надгортанник, стенка бронхов средних калибров

6. Какие клетки участвует в синтезе компонентов межклеточного вещества костной ткани

- А) Остеоцит
- Б) Остеобласт\*
- В) Остеокласт
- Г) Стволовая клетка остеогистогенеза

7. Что называется костной пластинкой

- А) Компактное вещество пластинчатой кости
- Б) Компактное вещество диафиза
- В) Организованное в пространстве межклеточное вещество пластинчатой костной ткани\*
- Г) Остеон

8. Каналы фолькмана – это

- А) Гаверсов канал
- Б) Каналы, которые связывают каналы остеонов между собой
- В) Каналы, связывающие остеоны между собой, а также с сосудами и нервами надкостницы\*
- Г) Остатки старых генераций остеонов

9. Что называется костной мозолью? Какими тканями она может быть представлена

- А) Временное образование в зоне сращения отломков кости\*
- Б) Временное образование образующиеся в процессе непрямого остеогенеза
- В) Гиалиновая хрящевая\*
- Г) Костная волокнистая
- Д) Эластическая хрящевая

10. Укажите последовательность этапов непрямого остеогенеза

- 1 Формирование хрящевой модели
- 2 Перихондральное окостенение диафиза
- 3 Эндохондральное окостенение диафиза
- 4 Эндохондральное окостенение эпифиза
- 5 Формирование метэпифизарной пластины роста
- 6 Формирование трубчатой кости

Ответ: 1 2 3 4 5 6

### **Рекомендуемая литература:**

- Основная:

1. Terminologia Histologia. Международные термины по цитологии и гистологии человека с официальным списком русских эквивалентов: справ. пособие / ред.: В. В. Банин, В. Л. Быков ГЭОТАР-Медиа 2009
2. Атлас гистологии / ред. У. Велш; пер. с нем. В. В. Банин 2011
3. Ильин Д. А. Многоядерные макрофаги: монография / Д. А. Ильин «Наука» 2011
4. Руководство по гистологии: В 2-х т. Т. 1 / ред. Р. К. Данилов СпецЛит 2011
5. Теоретические основы и практическое применение методов иммуногистохимии : руководство / ред. Д. Э. Коржевский СпецЛит 2014
6. Терапевтический потенциал клеток пуповинной крови при негематологических заболеваниях: сборник статей / ред.: М. А. Пальцев, В. Н. Смирнова Медицина 2011
7. Клиническая лабораторная диагностика: нац. руководство. В 2-х т. / ред.: В. В. Долгов, В. В. Меньшиков ГЭОТАР-Медиа 2013
8. Terminologia Embryologica. Международные термины по эмбриологии человека с официальным списком русских эквивалентов / под ред. Л. Л. Колесникова, Н. Н. Шевлюка, Л. М. Ерофеевой ГЭОТАР-Медиа 2014
9. Прошкина, Е. Н. Молекулярная биология: стресс-реакции клетки: учебное пособие для вузов / Е. Н. Прошкина, И. Н. Юранева, А. А. Москалев. - М.: Юрайт, 2019. Юрайт2019
10. Шмид, Р. Наглядная биотехнология и генетическая инженерия / Р. Шмид; пер. с нем.: А. А. Виноградовой, А. А. Синюшина. - М.: БИНОМ. Лаборатория знаний, 2018  
БИНОМ 2018
11. Мушкамбаров, Н. Н. Молекулярная биология. Введение в молекулярную цитологию и гистологию: учеб. пособие для студентов мед. вузов / Н. Н. Мушкамбаров, С. Л. Кузнецов. - 3-е изд., испр. и доп. - М.: МИА, 2016. МИА 2016
12. Банин, В. В. Цитология. Функциональная ультраструктура клетки. Атлас [Текст: Электронный ресурс]: учебное пособие / В. В. Банин. - Электрон. текстовые дан. - М.: "ГЭОТАР-Медиа", 2016. ГЭОТАР-Медиа 2016
13. Теоретические основы и практическое применение методов иммуногистохимии [Текст]: руководство / ред. Д. Э. Коржевский. - 2-е изд., испр. и доп. - СПб. : СпецЛит, 2014. СпецЛит 2014

●Дополнительная литература:

1. Никитенко Л. Л. Роль адреномедуллина в биологии эндотелиальной клетки: монография / Л. Л. Никитенко, С. И. Колесников ГЭОТАР-Медиа 2007
2. Жункейра Л. К. Гистология: атлас / Л. К. Жункейра, Ж. Карнейро: пер. с англ ГЭОТАР-Медиа 2009
3. Мезен Н. И. Стволовые клетки: учебно-метод. пособие для преподавателей, аспирантов, студентов мед. вузов / Н. И. Мезен, З. Б. Квачева, Л. М. Сычик БГМУ 2008

### **Раздел 3. Общая гистология.**

#### **Тема 3.5. Мышечные ткани.**

**Цель:** Сформировать умения по диагностике мышечных тканей на гистологических препаратах и электронограммах.

**Задачи:**

1. Давать морфофункциональную характеристику мышечных тканей.
2. Идентифицировать гладкую и поперечнополосатую мышечные ткани.
3. Объяснять структурные различия в организации медленных и быстрых мышечных волокон.
4. Характеризовать строение мышц как органа.
5. Характеризовать этапы эмбрионального и репаративного гистогенеза поперечнополосатой мышечной ткани и участие в этих процессах клеток- сателлитов.
6. Характеризовать структурные особенности в строении поперечно-полосатой сердечной

мышечной ткани.

**Обучающийся должен знать:**

1. **до изучения темы** (базисные знания): понятие о симпласте, строение актиновых и миозиновых филаментов, функции гладкой ЭПС.
2. **после изучения темы**: общую характеристику мышечных тканей, источники их развития и классификацию, строение, распространение в организме, функции, регенерацию и возрастные изменения. Ультрамикроскопическое строение сократительного аппарата мышечных тканей. Возрастные изменения. Особенности ультрамикроскопического строения сердечной поперечной полосатой мышечной ткани (сократительные кардиомиоциты, миоциты проводящей системы сердца).

**Обучающийся должен уметь:**

1. Микроскопировать гистологические препараты скелетной, сердечной и гладкой мышечной тканей.
2. Интерпретировать электронограммы ультрамикроскопического строения миофибрилл.

**Обучающийся должен владеть:**

1. Работой со световыми микроскопами на малом и большом увеличении, с использованием иммерсии;
2. Методикой анализа гистологических препаратов по теме занятия;
3. Подбором методик гистологического исследования для выполнения научных задач;
4. Способами окрашивания гистологических препаратов для выявления специализированных структур;
5. Методикой диагностики клеток и клеточных структур на электронограммах;
6. Гистологической терминологией по теме;
7. Решением ситуационных задач по теме;
8. Методикой систематизацией материала по теме и составлением таблиц.

**Самостоятельная аудиторная работа обучающихся по теме:**

**1. Ответить на вопросы по теме занятия**

1. Назовите источники развития поперечнополосатой соматической и гладкой мышечных тканей.
2. Что является структурно- функциональной единицей поперечнополосатой соматической, сердечной и гладкой мышечной тканей.
3. Что является структурно- функциональной единицей мышечного волокна.
4. Перечислите основные белки, образующие толстые и тонкие миофиламенты.
5. Напишите формулу саркомера.
6. Что такое «триада» поперечнополосатого мышечного волокна и каково ее значение в его жизнедеятельности.
7. Каковы основные этапы эмбрионального и репаративного гистогенеза поперечнополосатой мышечной ткани.
8. Перечислите функции гладкомышечных клеток.
9. Строение мышцы как органа и связь ее с сухожилием.

**2. Практическая работа.**

1. Диагностика гистологических препаратов.
  - Препарат № 68 Гладкая мышечная ткань стенки мочевого пузыря. Окраска: гематоксилин- эозин.
  - Препарат № 70. Поперечно- полосатая мышечная ткань языка. Окраска: железный гематоксилин
  - Препарат № 71 Поперечно-полосатая мышечная ткань сердца. Окраска: железный гематоксилин.

## 2. Диагностика электронограмм

- Электронограмма миофибриллы.
- Ультраструктурные компоненты специфического мембранного аппарата миосимпласта.
- Электронограмма саркомера.
- Ультраструктура гладкого миоцита.

## 3. Решить ситуационные задачи

### 1) Алгоритм разбора задач

1. полный и точный ответ на все вопросы задачи;
2. представить комплексную оценку предложенной ситуации;
3. сделать выводы, привести дополнительные аргументы;
4. продемонстрировать знания теоретического материала с учетом междисциплинарных связей;
5. по возможности предложить альтернативные варианты решения проблемы.

### 2) Пример задачи с разбором по алгоритму

**Задача:** Даны два препарата мышечной ткани. В одном хорошо видны оксифильные волокна с большим количеством ядер под оболочкой, а в другом - клетки веретеновидной формы с вытянутым в центре клетки. Какие это ткани?

**Решение:** В 1 препарате ядра по периферии, миофибриллы в центре, во 2-ядра в центре, отсутствует поперечная исчерченность, форма клеток веретеновидная. Значит, в 1 препарате - поперечно-полосатая скелетная мышечная ткань, а во 2-гладкая мышечная ткань.

### 3) Задачи для самостоятельного разбора на занятии

Даны два препарата мышечной ткани. В одном хорошо видны оксифильные волокна с большим количеством ядер под оболочкой, а в другом - клетки веретеновидной формы с вытянутым в центре клетки. Какие это ткани?

1. Представлены две электронные микрофотографии мышечных тканей. На одной из них видны параллельно расположенные миофибриллы, в которых четко выражены А- и I-диски; между миофибриллами - цепочки митохондрий и хорошо развитая агранулярная цитоплазматическая сеть. На другой микрофотографии видны также митохондрии и каналы агранулярной цитоплазматической сети, однако чередование А- и I-дисков в миофибриллах не наблюдается. К каким разновидностям мышечной ткани они относятся?
2. Определите разновидность мышечной ткани: а) в препаратах, окрашенных гематоксилином и эозином, хорошо выявляются оксифильные волокна; многочисленные ядра таких волокон располагаются под сарколеммой; б) в препаратах, окрашенных гематоксилином и эозином, обнаруживается оксифилия саркоплазмы, но ядра располагаются в центре; помимо этого, выявляются перегородки, подразделяющие «волокна» на сегменты (клетки).
3. Дана электронная микрофотография периферического участка мышечного волокна, в котором обнаруживается небольшая клетка, расположенная между плазмолеммой и базальной мембраной. Как называется эта клетка, и какова ее функция?
4. Даны две микроэлектронные фотографии: на одной - клетки, тесно прилегающие друг к другу и связанные между собой десмосомами, на другой - тесно прилегающие друг к другу клетки, разделенные базальной мембраной, но связанные между собой нексусами. Определите тканевую принадлежность клеток.
5. При окраске препарата мышечной ткани железным гематоксилином выявлена поперечная исчерченность. По каким дополнительным морфологическим признакам можно идентифицировать сердечную мышечную ткань.
6. Даны два препарата, демонстрирующие регенерацию мышечных тканей. На одном из них хорошо видны трубкообразные крупные структуры вытянутой формы, в их центре - несколько ядер, располагающихся цепочкой; в другом обнаруживается

скопление клеток вытянутой формы, напоминающих фибробласты. На каком из этих препаратов демонстрируется регенерация поперечнополосатой мышечной ткани.

#### **4. Задания для групповой работы**

Записать в рабочую тетрадь:

1. Таблица: сравнительная характеристика видов мышечных тканей.
2. Строение миофибрилл.
3. Схема: кальций - зависимый механизм регуляции взаимодействия актина с миозином;
4. Схема: клеточно- дифференная организация сердечной мышечной ткани;
5. Схема: структурная организация толстых и тонких миофиламентов;
6. Схема: гистогенеза скелетной мышечной ткани;
7. Схема: ультраструктуры гладкого миоцита.

**Самостоятельная внеаудиторная работа обучающихся по теме:**

**1) Ознакомиться с теоретическим материалом по теме занятия с использованием конспектов лекций и/или рекомендуемой учебной литературы.**

**2) Ответить на вопросы для самоконтроля**

1. Назовите разновидности мышечные ткани, их классификацию и функции?
2. Какими структурами представлен сократительный аппарат мышечных клеток и мышечных волокон?
3. Какими структурами осуществляется транспорт кальция в рабочих элементах мышечной ткани?
4. Гладкая мышечная ткань? Источник происхождения, строение, топография, характер сокращения? Способы и механизмы регенерации?
5. Поперечнополосатая скелетная мышечная ткань? Источник происхождения, строение, место локализации, характеристика сокращения? Способы и механизмы регенерации?
6. Скелетная мышечная ткань в составе скелетных мышц?
7. Поперечнополосатая сердечная мышечная ткань? Источник происхождения, место локализации?
8. Структурно-функциональные разновидности кардиомиоцитов? Сократительные кардиомиоциты? Их сократительный аппарат и характеристика сокращения?

**3) Проверить свои знания с использованием тестового контроля (примерные вопросы)**

1. Триада скелетного мышечного волокна включает
  - А) Две половины I-диска и один А-диск\*
  - Б) Две актиновые и одну миозиновую нити
  - В) Цистерны саркоплазматического ретикулума, L и T-трубочки
  - Г) Два ядра мышечного волокна и одну клетку-сателлит
2. Морфо-функциональная единица гладкой мышечной ткани
  - А) Миоцит\*
  - Б) Мышечное волокно
  - В) Кардиомиоцит
  - Г) Миофибриллы
3. Эмбриональный источник развития поперечнополосатой мышечной ткани сердечного типа
  - А) Эктодерма\*
  - Б) Миотомы
  - В) Спланхнотомы
  - Г) Склеротомы
4. Определение саркомера в поперечнополосатом мышечном волокне

- А) Расстояние между двумя мезофрагмами
- Б) Участок миофибриллы, равный 6 нм
- В) Расстояние между двумя телофрагмами\*
- Г) Расстояние между анизотропными дисками

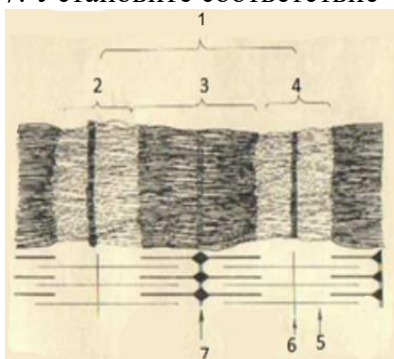
5. Сердечная мышечная ткань

- А) Кардиомиоциты не способны к делению\*
- Б) Сердечные мышечные волокна образуют функциональный синцитий
- В) Пейсмекеры запускают сокращение типичных кардиомиоцитов
- Г) Вегетативная нервная система влияет на частоту сокращения

6. Участок мышечного волокна ... структурные признаки ...

- А) (2) Т-система [1] Система канальцев саркотубулярной сети, оплетающих миофибриллы в продольном направлении
- Б) (3) Триада [2] Система канальцев, образующаяся за счет впячивания плазмолеммы и оплетающих миофибриллу в поперечном направлении
- В) (4) Саркомер [3] Зона контакта одного канальца Т-системы с двумя канальцами саркоплазматической сети
- [4] Участок миофибриллы между двумя Z-линиями
- [5] Зона прикрепления тонких нитей

7. Установите соответствие



- А) (6) 1 – [1] Тонкие миофиламенты
- Б) (2) 2 – [2] Диск I
- В) (4) 3 – [3] Линия Z
- Г) (2) 4 – [4] Диск А
- [5] Линия М
- [6] Саркомер

**Рекомендуемая литература:**

- Основная:
- 1. Terminologia Histologia. Международные термины по цитологии и гистологии человека с официальным списком русских эквивалентов: справ. пособие / ред.: В. В. Банин, В. Л. Быков ГЭОТАР-Медиа 2009
- 2. Атлас гистологии / ред. У. Велш; пер. с нем. В. В. Банин 2011
- 3. Ильин Д. А. Многоядерные макрофаги: монография / Д. А. Ильин «Наука» 2011
- 4. Руководство по гистологии: В 2-х т. Т. 1 / ред. Р. К. Данилов СпецЛит 2011
- 5. Теоретические основы и практическое применение методов иммуногистохимии : руководство / ред. Д. Э. Коржевский СпецЛит 2014
- 6. Терапевтический потенциал клеток пуповинной крови при негематологических заболеваниях: сборник статей / ред.: М. А. Пальцев, В. Н. Смирнова Медицина 2011
- 7. Клиническая лабораторная диагностика: нац. руководство. В 2-х т. / ред.: В. В. Долгов, В. В. Миншиков ГЭОТАР-Медиа 2013
- 8. Terminologia Embryologica. Международные термины по эмбриологии человека с официальным списком русских эквивалентов / под ред. Л. Л. Колесникова, Н. Н. Шевлюка, Л. М. Ерофеевой ГЭОТАР-Медиа 2014
- 9. Прошкина, Е. Н. Молекулярная биология: стресс-реакции клетки: учебное пособие для вузов / Е. Н. Прошкина, И. Н. Юранева, А. А. Москалев. - М.: Юрайт, 2019. Юрайт2019

10. Шмид, Р. Наглядная биотехнология и генетическая инженерия / Р. Шмид; пер. с нем.: А. А. Виноградовой, А. А. Синюшина. - М.: БИНОМ. Лаборатория знаний, 2018  
БИНОМ 2018
11. Мушкамбаров, Н. Н. Молекулярная биология. Введение в молекулярную цитологию и гистологию: учеб. пособие для студентов мед. вузов / Н. Н. Мушкамбаров, С. Л. Кузнецов. - 3-е изд., испр. и доп. - М.: МИА, 2016. МИА 2016
12. Банин, В. В. Цитология. Функциональная ультраструктура клетки. Атлас [Текст: Электронный ресурс]: учебное пособие / В. В. Банин. - Электрон. текстовые дан. - М.: "ГЭОТАР-Медиа", 2016. ГЭОТАР-Медиа 2016
13. Теоретические основы и практическое применение методов иммуногистохимии [Текст]: руководство / ред. Д. Э. Коржевский. - 2-е изд., испр. и доп. - СПб. : СпецЛит, 2014.  
СпецЛит 2014

● **Дополнительная литература:**

1. Никитенко Л. Л. Роль аденомедуллина в биологии эндотелиальной клетки: монография / Л. Л. Никитенко, С. И. Колесников ГЭОТАР-Медиа 2007
2. Жункейра Л. К. Гистология: атлас / Л. К. Жункейра, Ж. Карнейро: пер. с англ ГЭОТАР-Медиа 2009
3. Мезен Н. И. Стволовые клетки: учебно-метод. пособие для преподавателей, аспирантов, студентов мед. вузов / Н. И. Мезен, З. Б. Квачева, Л. М. Сычик БГМУ 2008

### **Раздел 3. Общая гистология.**

#### **Тема 3.6. Нервная ткань.**

**Цель:** способствовать формированию знаний по микроскопическому исследованию и диагностике препаратов нервной ткани

**Задачи:**

1. Идентифицировать различные виды нейроцитов и глиоцитов.
2. Объяснять цитологические особенности нервных клеток и их отростков (нервных волокон) на микроскопическом и ультрамикроскопическом уровнях.
3. Применять данные о строении нейроцитов для суждения о степени их функциональной активности.
4. Объяснять микроскопические и ультрамикроскопические особенности миелиновых и безмиелиновых нервных волокон, содержание процесса миелинизации.
5. Объяснять структурные и функциональные особенности различных видов синапсов.
6. Идентифицировать нервные окончания.

**Обучающийся должен знать:**

1) **до изучения темы (базисные знания):** Морфофункциональная характеристика органелл, принимающих участие в биосинтезе и секреции; строение микротрубочек, микрофибрилл и микрофиламентов; морфологическая и функциональная классификация нейроцитов; функциональное значение отростков нейроцитов; морфофункциональная характеристика органелл синтеза и секреции нейроцитов; олигодендроциты и их функциональное значение; строение нервных волокон.

2) **после изучения темы:** Общую характеристику нервной ткани, развитие, строение, локализацию в организме и функции. Классификацию нервных клеток. Типы и образование нервных волокон. Виды нейроглии и ее роль. Специфические окраски на препараты нервной системы. Возрастные изменения.

**Обучающийся должен уметь:**

1. Микроскопировать гистологические препараты спинного мозга, безмиелиновых и миелиновых нервных волокон.
2. Различать на электронограммах характерные структурные признаки нервной ткани.
3. Определять изученные гистологические препараты, диагностировать на этих препаратах



- структурные элементы данной ткани.
4. Интерпретировать изученные электронограммы.

**Обучающийся должен владеть:**

1. Работой со световыми микроскопами на малом и большом увеличении, с использованием иммерсии;
2. Методикой анализа гистологических препаратов по теме занятия;
3. Подбором методик гистологического исследования для выполнения научных задач;
4. Способами окрашивания гистологических препаратов для выявления специализированных структур;
5. Методикой диагностики клеток и клеточных структур на электронограммах;
6. Гистологической терминологией по теме;
7. Решением ситуационных задач по теме;
8. Методикой систематизацией материала по теме и составлением таблиц.

**Самостоятельная аудиторная работа обучающихся по теме:**

**1. Ответить на вопросы по теме занятия.**

- 1) Назовите источники развития нейроцитов и глиоцитов.
- 2) Из каких видов клеток состоит нервная ткань и какую функцию они выполняют.
- 3) Какими морфологическими и функциональными признаками отличаются друг от друга аксон и дендриты нервных клеток.
- 4) Как классифицируются нервные клетки.
- 5) Морфология и функции нервных клеток.
- 6) Особенности строения перикариона нейрона.
- 7) Как изменяется гранулярная эндоплазматическая сеть нейрона в зависимости от его функционального состояния.
- 8) Как классифицируются клетки глии.
- 9) Назовите виды нервных волокон. Какие из них являются «быстрыми» и какие «медленными».
- 10) Из каких отделов состоит химический синапс. С помощью каких морфологических признаков его можно определить.
- 11) Какие отростки чувствительных нервных клеток зажимаются рецепторами.
- 12) Как классифицируют рецепторы.
- 13) Какой отросток двигательной нервной клетки заканчивается нервно-мышечным окончанием.
- 14) Что общего между нервно-мышечным окончанием и синапсом.

**2. Практическая работа**

1. Диагностика гистологических препаратов.
  - Препарат № 72 Мультиполярные нервные клетки передних рогов спинного мозга. Окраска: импрегнация нитратом серебра.
  - Препарат № 73 Тигроидное вещество в нейронах спинного мозга. Окраска: тионином по методу Ниссля.
  - Препарат № 74 Миелиновые (мякотные) нервные волокна. Окраска: импрегнация осмием.
  - Препарат № 75 Безмиелиновые нервные волокна. Окраска: гематоксилин-эозин.

**3. Решить ситуационные задачи**

*1) Алгоритм разбора задач*

1. полный и точный ответ на все вопросы задачи;
2. представить комплексную оценку предложенной ситуации;

3. сделать выводы, привести дополнительные аргументы;
4. продемонстрировать знания теоретического материала с учетом междисциплинарных связей;
5. по возможности предложить альтернативные варианты решения проблемы.

#### *2) Пример задачи с разбором по алгоритму*

Задача: В препарате нейроцитов, окрашенных метиленовым синим, виден отросток нейрона, содержащий глыбки темно- синего цвета. Как называются глыбки. К какому виду принадлежит отросток нейрона.

Решение: Эти глыбки относят хромотофильной субстанции, которое еще называют тигроидным веществом, оно представляет собой скопление цистерн грулярного эндоплазматического ретикула. Встречается в телах нейроцитов и в дендритах. Следовательно, данный отросток является дендритом.

#### *3) Задачи для самостоятельного разбора на занятии*

1. На фотографии видна нервная клетка, от которой отходит один отросток. В то же время в тексте указано, что дендрит этой клетки идет на периферию, а аксон — в центр. Объясните, может ли этот текст соответствовать фотографии?
2. На рисунке представлены три нейрона — мультиполярный, биполярный, псевдоуниполярный. Сколько аксонов (нейритов) у каждой из этих клеток?
3. В протоколе одного из опытов было указано, что в цепи из двух нейронов, связанных химическим синапсом, при возбуждении первого нейрона второй тормозится. Продумайте возможный механизм торможения.
4. На двух фотографиях, судя по общей подписи, — синапсы. Однако на первой фотографии видны синаптические пузырьки, а на второй — их нет. Соответствуют ли подписи фотографиям?
5. После перерезки нервных волокон обнаружили, что двигательные нервные окончания в скелетной мышечной ткани стали распадаться. Какие отростки и каких нейронов оказались перерезанными?
6. На микрофотографии во внутренней луковице пластинчатого тельца виден отросток нейрона. Какой отросток и какого нейрона, согласно функциональной классификации, приведен на фотографии?
7. На рисунке изображена трехчленная рефлекторная дуга, заканчивающаяся нервом мышечным окончанием, — "моторной бляшкой". Нужно назвать функциональные типы нейронов и их отростки, которые образуют в дуге пресинаптические отделы.

#### **4. Задания для групповой работы**

Записать в рабочую тетрадь:

1. Таблица: морфологическая и функциональная классификации нейронов;
2. Таблица: клеточный состав и функции нейроглии;
3. Таблица: гистофункциональные особенности нервных волокон;
4. Таблица: основные виды синаптических контактов на теле и отростках нервных клеток;
5. Таблица: сравнительная характеристика миелиновых и безмиелиновых волокон.

#### **Самостоятельная внеаудиторная работа обучающихся по теме:**

*1) Ознакомиться с теоретическим материалом по теме занятия с использованием конспектов лекций и/или рекомендуемой учебной литературы.*

#### *2) Ответить на вопросы для самоконтроля*

1. Нервная ткань. Эмбриональный гистогенез. Клеточные дифференции. Нейроны и глиоциты. Классификации, структурно-функциональные характеристики. Особенности физиологической и репаративной регенерации?
2. Глиоциты. Макро- и микроглиоциты, их разновидности, локализация, строение, функции. Регенерация?

3. Нейроциты (нейроны). Источники эмбрионального развития. Морфологическая и функциональная классификации. Структура перикариона и отростков. Регенерация?
4. Ядро, органеллы и включения нейрона. Нейроны в составе рефлекторных дуг. Способность нейронов к регенерации. Особенности строения и функции секреторных нейроцитов?
5. Нервные волокна. Классификация. Особенности формирования, строения и функции безмиелиновых и миелиновых нервных волокон. Дегенерация и регенерация нервных волокон?
6. Безмиелиновые и миелиновые нервные волокна. Осевой цилиндр и мезаксон. Строение миелиновой оболочки: компактный миелин, насечки миелина, узловыe перехваты (перехваты Ранвье). Гистофизиология проведения нервного импульса?
7. Нервные окончания. Классификация. Рецепторные (чувствительные) нервные окончания. Функциональная и морфологическая классификации. Строение и функция свободных и несвободных рецепторов?
8. Эффекторные нервные окончания (двигательные и секреторные). Нейромышечные окончания в скелетной и гладкой мускулатуре. Аксовазальные синапсы?
9. Синапсы химические, электрические, смешанные. Строение, локализация, механизмы передачи возбуждения. Синапсы в составе рефлекторных дуг?

**3) Проверить свои знания с использованием тестового контроля (примерные вопросы)**

1. Ультраструктурный эквивалент вещества Ниссля
  - А) Митохондрии
  - Б) Комплекс Гольджи
  - В) Лизосомы
  - Г) Гранулярная эндоплазматическая сеть\*
2. Участки миелинового волокна, лишенные миелина
  - А) Перехваты Ранвье\*
  - Б) Насечки Шмидт-Лантермана
  - В) Шванновские клетки
  - Г) Межузловой сегмент
  - Д) Осевой цилиндр
3. Категория биологически активных веществ, обеспечивающих передачу импульса в химических синапсах
  - А) Простагландины
  - Б) Нейромедиаторы (нейротрансмиттеры)\*
  - В) Цитокины
  - Г) Гормоны
4. У больного полиомиелитом с поражением спинного мозга нарушена функция скелетных мышц. Деструкцией каких нейронов это можно объяснить
  - А) Псевдоуниполярных
  - Б) Вставочных
  - В) Моторных нейронов\*
  - Г) Псевдоуниполярных и вставочных
5. Клетки, участвующие в образовании оболочек нервного волокна
  - А) Олигодендроциты\*
  - Б) Астроциты
  - В) Фиброциты
  - Г) Эпендимоциты

6. Классификация нейронов по их месту в составе рефлекторной дуги
- А) Афферентные (рецепторные)\*
  - Б) Ассоциативные (интернейроны)\*
  - В) Эфферентные (двигательные)\*
  - Г) Вспомогательные
  - Д) Секреторные
7. Соединительнотканнные оболочки в составе нервного ствола
- А) Эндоневрий\*
  - Б) Периневрий\*
  - В) Эпиневрий\*
  - Г) Экзоневрий
8. Нейроциты ... развиваются из ...
- А) (3) Спинальных ганглиев [1] Нервной трубки
  - Б) (3) Вегетативных ганглиев [2] Нейральных плакод  
[3] Нервного гребня  
[4] Нервных валиков  
[5] Хордального отростка
9. Нервные окончания ...характерные признаки ...
- А) (2) Свободные [1] Чувствительное, содержит поперечнополосатые мышечные волокна
  - Б) (5) Осязательное тельце [2] Чувствительное, состоит только из ветвлений осевого цилиндра  
[3] Двигательное, нервно-мышечный синапс  
[4] Чувствительное, имеет слоистую соединительную капсулу  
[5] Чувствительное, с тонкой соединительной капсулой
10. Строение химического синапса
- 1 Пресинаптическая зона
  - 2 Синаптическая щель
  - 3 Постсинаптическая зона
- Ответ: 1 2 3

### **Рекомендуемая литература:**

- Основная:
1. Terminologia Histologia. Международные термины по цитологии и гистологии человека с официальным списком русских эквивалентов: справ. пособие / ред.: В. В. Банин, В. Л. Быков ГЭОТАР-Медиа 2009
  2. Атлас гистологии / ред. У. Велш; пер. с нем. В. В. Банин 2011
  3. Ильин Д. А. Многоядерные макрофаги: монография / Д. А. Ильин «Наука» 2011
  4. Руководство по гистологии: В 2-х т. Т. 1 / ред. Р. К. Данилов СпецЛит 2011
  5. Теоретические основы и практическое применение методов иммуногистохимии : руководство / ред. Д. Э. Коржевский СпецЛит 2014
  6. Терапевтический потенциал клеток пуповинной крови при негематологических заболеваниях: сборник статей / ред.: М. А. Пальцев, В. Н. Смирнова Медицина 2011
  7. Клиническая лабораторная диагностика: нац. руководство. В 2-х т. / ред.: В. В. Долгов, В. В. Меньшиков ГЭОТАР-Медиа 2013
  8. Terminologia Embryologica. Международные термины по эмбриологии человека с официальным списком русских эквивалентов / под ред. Л. Л. Колесникова, Н. Н. Шевлюка, Л. М. Ерофеевой ГЭОТАР-Медиа 2014

9. Прошкина, Е. Н. Молекулярная биология: стресс-реакции клетки: учебное пособие для вузов / Е. Н. Прошкина, И. Н. Юраниева, А. А. Москалев. - М.: Юрайт, 2019. Юрайт2019
10. Шмид, Р. Наглядная биотехнология и генетическая инженерия / Р. Шмид; пер. с нем.: А. А. Виноградовой, А. А. Синюшина. - М.: БИНОМ. Лаборатория знаний, 2018  
БИНОМ 2018
11. Мушкамбаров, Н. Н. Молекулярная биология. Введение в молекулярную цитологию и гистологию: учеб. пособие для студентов мед. вузов / Н. Н. Мушкамбаров, С. Л. Кузнецов. - 3-е изд., испр. и доп. - М.: МИА, 2016. МИА 2016
12. Банин, В. В. Цитология. Функциональная ультраструктура клетки. Атлас [Текст: Электронный ресурс]: учебное пособие / В. В. Банин. - Электрон. текстовые дан. - М.: "ГЭОТАР-Медиа", 2016. ГЭОТАР-Медиа 2016
13. Теоретические основы и практическое применение методов иммуногистохимии [Текст]: руководство / ред. Д. Э. Коржевский. - 2-е изд., испр. и доп. - СПб. : СпецЛит, 2014.  
СпецЛит 2014

●Дополнительная литература:

1. Никитенко Л. Л. Роль адrenomедуллина в биологии эндотелиальной клетки: монография / Л. Л. Никитенко, С. И. Колесников ГЭОТАР-Медиа 2007
2. Жункейра Л. К. Гистология: атлас / Л. К. Жункейра, Ж. Карнейро: пер. с англ  
ГЭОТАР-Медиа 2009
3. Мезен Н. И. Стволовые клетки: учебно-метод. пособие для преподавателей, аспирантов, студентов мед. вузов / Н. И. Мезен, З. Б. Квачева, Л. М. Сычик БГМУ 2008

**Раздел 4. Частная гистология.**

**Тема 4.1. Нервная система.**

**Цель:** Способствовать формированию умений по диагностике препаратов спинного мозга, спинномозговых узлов и периферического нерва. Способствовать формированию умений по диагностике препаратов коры больших полушарий и мозжечка.

**Задачи:**

1. Давать общую морфофункциональную характеристику нервной системы, классификацию нервной системы (морфологическую, функциональную).
2. Характеризовать источники развития нервной системы.
3. Изображать трехчленную рефлекторную дугу.
4. Давать морфофункциональную характеристику спинномозговым ганглиям и спинному мозгу.
5. Давать морфологическую характеристику мозжечка.
6. Различать в мозжечке кору, белое вещество, слои коры мозжечка и характерные для них нейроны.
7. Формулировать представление о рефлекторной деятельности коры мозжечка с участием тормозных и возбуждающих нейронов.
8. Давать морфологическую характеристику структуры коры больших полушарий.
9. Различать в коре больших полушарий, серое и белое вещество, слои коры больших полушарий и характерные для них нейроны.
10. Объяснять строение и роль биологических барьеров в составе органов нервной системы.

**Обучающийся должен знать:**

1. **до изучения темы** (базисные знания): Современные представления о микростроении и функциях нервов, спинномозговых узлов и спинного мозга. Современные представления о развитии, строении основных функциях органов ЦНС.
2. **после изучения темы:** Развитие, микроскопическое строение и функции названных выше

структурных компонентов нервной системы. Возрастные особенности. Развитие, микроскопическое строение и функции названных выше структурных компонентов нервной системы. Возрастные особенности.

**Обучающийся должен уметь:**

1. Распознавать на гистологических препаратах поперечный срез спинного мозга.
2. Распознавать на гистологических препаратах поперечный срез спинномозгового ганглия.
3. Распознавать на гистологических препаратах поперечный срез смешанного нерва.
4. Графически изображать соматические рефлекторные дуги.
5. Распознавать на гистологических препаратах мозжечка кору, белое вещество, слои коры мозжечка и характерные для них нейроны.
6. Давать характеристику гистологической структуры коры больших полушарий.
7. Объяснять строение и роль биологических барьеров в составе органов нервной системы.

**Обучающийся должен владеть:**

1. Микроскопированием и диагностикой следующих препаратов: спинальный ганглий, нейрофибриллы - срез спинного мозга, нервные волокна в поперечном разрезе.
2. Описанием схем рефлекторных дуг соматической и вегетативной нервной системы.
3. Гистологической терминологией по теме.
4. Решением ситуационных задач.
5. Методикой систематизацией материала по теме и составлением таблиц.
6. Микроскопированием и диагностикой следующих препаратов: мозжечок собаки, кора больших полушарий.
7. Диагностикой электронных микрофотографий клеток Беца и Пуркинью.
8. Методикой гистологической окраски по Кахалю для диагностики тканевых и клеточных структур коры больших полушарий и мозжечка.
9. Гистологической терминологией по теме.
10. Решением ситуационных задач.
11. Методикой систематизацией материала по теме и составлением таблиц.

**Самостоятельная аудиторная работа обучающихся по теме:**

**1. Ответить на вопросы по теме занятия:**

1. По каким характеристикам отличаются нервные волокна, составляющие смешанный нерв?
2. Каково назначение спинномозговых нервных узлов?
3. Где и чем оканчиваются центральные и периферические отростки псевдополярных нейронов узлов?
4. Охарактеризуйте нейроны и глию спинномозговых узлов.
5. Раскройте понятие пластины Рекседа. Что нового они внесли в познание строения спинного мозга.
6. Какие волокна образуют аксоны нейронов симпатических ядер боковых рогов, как они выходят из спинного мозга и где оканчиваются.
7. Какие функции выполняет мозжечок?
8. Назовите слои и основные типы нейроцитов в коре мозжечка.
9. Что такое цито- и миелоархитектоника коры больших полушарий головного мозга?
10. В чем различия агранулярного и гранулярного типов организации коры больших полушарий?

**2. Практическая работа.**

1. Провести диагностику гистологических препаратов.
  - Поперечный срез спинного мозга;
  - Спинномозговые ганглии;

- Поперечный срез смешанного нерва.
- Мякотные нервные волокна.
- Безмякотные нервные волокна.
- Поперечный срез смешанного нерва.
- Срез коры мозжечка;
- Срез коры больших полушарий.

## 2. Освоить диагностику электронограмм.

- Срез миелиновых нервных волокон;
- Электронограмма клеток Беца;
- Электронограмма клеток Пуркинье.

## 3. Решить ситуационные задачи

### 1) Алгоритм разбора задач

1. полный и точный ответ на все вопросы задачи;
2. представить комплексную оценку предложенной ситуации;
3. сделать выводы, привести дополнительные аргументы;
4. продемонстрировать знания теоретического материала с учетом междисциплинарных связей;
5. по возможности предложить альтернативные варианты решения проблемы.

### 2) Пример задачи с разбором по алгоритму

Задача: При микроскопическом исследовании спинного мозга обнаружена дегенерация (перерождение) нервных волокон дорсальных канатиков. В результате повреждения каких нервных клеток это возможно? Какие отростки этих нервных клеток образуют осевые цилиндры нервных волокон дорсальных канатиков?

Решение: дорсальные канатики относятся к задним рогам спинного мозга, у которых заходят аксоны чувствительных нейронов соматических рефлекторных дуг. Повреждения этих клеток и ведет к дегенерации, аксоны этих клеток образуют осевые цилиндры нервных волокон дорсальных канатиков.

### 3) Задачи для самостоятельного разбора на занятии

1. Лекарственное вещество, введенное в межоболочечное пространство спинного мозга, оказывает лечебный эффект при воспалительных процессах головного мозга. Объясните этот феномен с морфологических позиций.
2. В эксперименте перерезаны передние корешки спинного мозга, какие нервные окончания (чувствительные или двигательные) перестанут функционировать в результате этой перерезки.
3. Перед исследователем поставлена задача изучить чувствительные нейроны периферической нервной системе. В составе каких органов периферической нервной системы они находятся? По каким морфологическим признакам можно их отличить от двигательных нейронов?
4. В нейронах коры больших полушарий человека с возрастом накапливается бурый пигмент липофусцин («пигмент старения»). Раньше других его отложение отмечается в пирамидных нейронах пятого слоя двигательных зон коры. Абсолютное количество самих нервных клеток постепенно уменьшается, однако в случаях физиологической старости оно сохраняется достаточным для обеспечения полноценной жизнедеятельности организма. Как называется послойное расположение тел нейронов в коре головного мозга? Какой тип нейронов по морфологической и функциональной классификациям входит в состав коры больших полушарий? К какой разновидности цитоплазматических структур относится липофусцин? Какие клетки нервной ткани осуществляют

уничтожение отживших нейронов, а какие замещают их местоположение в коре? Какие функции организма у пожилых и старых людей могут быть нарушенными в первую очередь в связи с анализируемыми изменениями в структуре коры больших полушарий?

#### **4. Задания для групповой работы**

Записать в рабочую тетрадь:

1. Таблица: понятие о «нервном центре», его виды;
2. Таблица: цитоархитектоника коры больших полушарий головного мозга.

#### **Самостоятельная внеаудиторная работа обучающихся по теме:**

**1) Ознакомиться с теоретическим материалом по теме занятия с использованием конспектов лекций и/или рекомендуемой учебной литературы.**

#### **2) Ответить на вопросы для самоконтроля**

1. Основные функции нервной системы и источники эмбрионального развития её органов?
2. Классификации нервной системы с анатомических и функциональных позиций?
3. Рефлекторные дуги – определение, звенья, виды?
4. Нервные стволы; функция, строение паренхимы и стромы?
5. Спинномозговые ганглии, функции, строение паренхимы и стромы?
6. Вегетативные ганглии: локализация, строение стромы симпатических и парасимпатических ганглиев. Паренхима симпатических и парасимпатических ганглиев: типы нейронов, их значение в рефлекторных дугах?
7. Спинной мозг: общий план строения?
8. Гистологический состав серого вещества спинного мозга?
9. Нейроны спинного мозга: корешковые, внутренние, пучковые?
10. Задние рога спинного мозга: гистологический состав, ядра?
11. Боковые рога спинного мозга: нейронный состав?
12. Передние рога спинного мозга: нейронный состав?
13. Глиоциты спинного мозга?
14. Белое вещество спинного мозга: гистологическое строение?
15. Проводящие пути спинного мозга: определение, виды (короткие, длинные восходящие и нисходящие)?
16. Оболочки и межоболочечные пространства спинного мозга?
17. Анатомические части головного мозга?
18. Развитие головного мозга?
19. Функции головного мозга?
20. Общий план гистологического строения головного мозга: паренхима, строма?
21. Модуль коры головного мозга: определение, звенья модуля?
22. Определение цито- и миелоархитектоники коры головного мозга?
23. Мозжечок: функции, общий план гистологического строения?
24. Цитоархитектоника коры мозжечка?
25. Молекулярный слой коры мозжечка: нейронный состав?
26. Ганглионарный слой коры мозжечка: нейронный состав?
27. Зернистый слой коры мозжечка, нейронный состав?
28. Афферентные волокна коры мозжечка?
29. Гистологическое строение коры полушарий большого мозга?
30. Пирамидные нейроны, строение, функции?
31. Непирамидные нейроны, функции, разновидности?
32. Цитоархитектоника коры полушарий большого мозга?

#### **3) Проверить свои знания с использованием тестового контроля (примерные вопросы)**

1. Где располагаются чувствительные нейроны



- А) Кора больших полушарий
- Б) Спинномозговые узлы\*
- В) Задние рога спинного мозга
- Г) Передние рога спинного мозга

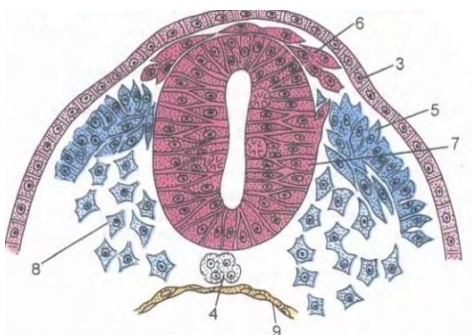
2. Какими клетками выстилается спинномозговой канал

- А) Астроциты;
- Б) Эпендимоглиоциты\*
- В) Олигодендроглиоциты
- Г) Мантийные клетки

3. Какие нейроны входят в состав спинномозговых узлов

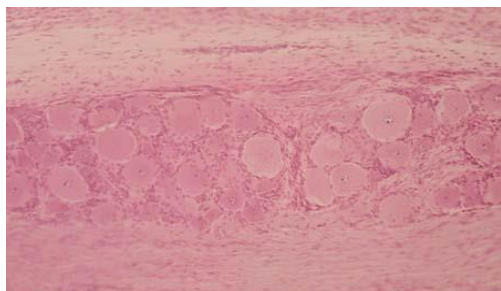
- А) Псевдоуниполярные чувствительные\*
- Б) Биполярные ассоциативные
- В) Мультиполярные эфферентные
- Г) Мультиполярные ассоциативные

4. Назовите СТРУКТУРУ, отмеченную на картинке цифрой 7



- А) Нервные валики;
- Б) Кожная эктодерма
- В) Мезодерма
- Г) Нервная трубка\*

5. Препарат какого органа представлен на снимке



- А) Спинномозговой ганглий\*
- Б) Артериовентрикулярный узел
- В) Наружное тангенциальное сплетение
- Г) Интраганглионарное сплетения

6. Биологический барьер... Это морфофункциональный комплекс, РАСПОЛОЖЕННЫЙ между...

- А) (1) Гематонейральный
- Б) (3) Ликворонейральный
- В) (2) Гематоликворный

[1] Кровью в капилляре и структурными элементами нейронов

[2] Кровью в капилляре и ликвором в ликворосодержащих полостях

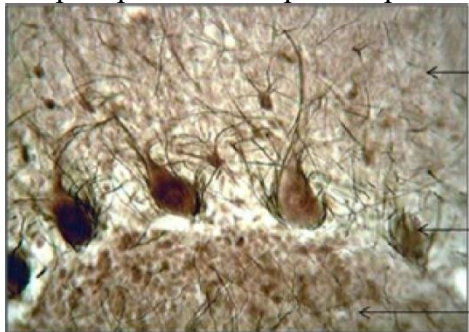[3] Ликвором в ликворосодержащих полостях и структурными элементами нейронов

7. Какие клетки не являются составной частью цитоархитектоники молекулярного слоя мозжечка

- А) Корзинчатые нейроны
- Б) Малые звездчатые нейроны
- В) Глиоциты
- Г) Корзинчатые нейроны

Д) Грушевидные клетки Пуркинье\*

8. Препарат какого органа представлен на фотографии



- А) Головной мозг
- Б) Спинай мозг
- В) Гипоталамус
- Г) Мозжечок\*

9. Какие структуры формируют миелоархитектонику мозжечка

- А) Наружное тангенциальное сплетение\*
- Б) Супраганглионарное сплетение\*
- В) Интраганглионарное сплетения\*
- Г) Радиальные сплетения\*

10. Слой коры больших полушарий... Виды нейронов входящих в состав данного слоя

- |                                  |                                        |
|----------------------------------|----------------------------------------|
| А) (1) Молекулярный слой         | [1] Веретеновидные нейроны             |
| Б) (2) Наружный зернистый слой   | [2] Звездчатые нейроны                 |
| В) (3) Пирамидный слой           | [3] Малые и средние пирамидные нейроны |
| Г) (4) Внутренний зернистый слой | [4] Звездчатые нейроны                 |
| Д) (5) Ганглиозный слой          | [5] Клетки Беца                        |
| Е) (6) Полиморфный слой          | [6] Все виды вышеперечисленных клеток  |

11. Модуль коры мозжечка... Функции...

- |                             |                                                               |
|-----------------------------|---------------------------------------------------------------|
| А) (2) Приносящее звено     | [1] Распространяет импульс по площади молекулярного слоя      |
| Б) (3) Воспринимающее звено | [2] Принесит импульс от спинного мозга                        |
| В) (1) Интегрирующее звено  | [3] Воспринимает импульс и направляет его в молекулярный слой |
| Г) (4) Отводящее звено      | [4] Отведение импульса от коры                                |
| Д) (5) Тормозящее звено     | [5] Блокирует распространение импульса                        |

### Рекомендуемая литература:

- Основная:

1. Terminologia Histologia. Международные термины по цитологии и гистологии человека с официальным списком русских эквивалентов: справ. пособие / ред.: В. В. Банин, В. Л. Быков ГЭОТАР-Медиа 2009
2. Атлас гистологии / ред. У. Велш; пер. с нем. В. В. Банин 2011
3. Ильин Д. А. Многоядерные макрофаги: монография / Д. А. Ильин «Наука» 2011
4. Руководство по гистологии: В 2-х т. Т. 1 / ред. Р. К. Данилов СпецЛит 2011
5. Теоретические основы и практическое применение методов иммуногистохимии : руководство / ред. Д. Э. Коржевский СпецЛит 2014
6. Терапевтический потенциал клеток пуповинной крови при негематологических заболеваниях: сборник статей / ред.: М. А. Пальцев, В. Н. Смирнова Медицина 2011
7. Клиническая лабораторная диагностика: нац. руководство. В 2-х т. / ред.: В. В. Долгов, В. В. Меньшиков ГЭОТАР-Медиа 2013
8. Terminologia Embryologica. Международные термины по эмбриологии человека с официальным списком русских эквивалентов / под ред. Л. Л. Колесникова, Н. Н. Шевлюка, Л. М. Ерофеевой ГЭОТАР-Медиа 2014

9. Прошкина, Е. Н. Молекулярная биология: стресс-реакции клетки: учебное пособие для вузов / Е. Н. Прошкина, И. Н. Юраниева, А. А. Москалев. - М.: Юрайт, 2019. Юрайт2019
10. Шмид, Р. Наглядная биотехнология и генетическая инженерия / Р. Шмид; пер. с нем.: А. А. Виноградовой, А. А. Синюшина. - М.: БИНОМ. Лаборатория знаний, 2018  
БИНОМ 2018
11. Мушкамбаров, Н. Н. Молекулярная биология. Введение в молекулярную цитологию и гистологию: учеб. пособие для студентов мед. вузов / Н. Н. Мушкамбаров, С. Л. Кузнецов. - 3-е изд., испр. и доп. - М.: МИА, 2016. МИА 2016
12. Банин, В. В. Цитология. Функциональная ультраструктура клетки. Атлас [Текст: Электронный ресурс]: учебное пособие / В. В. Банин. - Электрон. текстовые дан. - М.: "ГЭОТАР-Медиа", 2016. ГЭОТАР-Медиа 2016
13. Теоретические основы и практическое применение методов иммуногистохимии [Текст]: руководство / ред. Д. Э. Коржевский. - 2-е изд., испр. и доп. - СПб. : СпецЛит, 2014.  
СпецЛит 2014

●Дополнительная литература:

1. Никитенко Л. Л. Роль адреномедуллина в биологии эндотелиальной клетки: монография / Л. Л. Никитенко, С. И. Колесников ГЭОТАР-Медиа 2007
2. Жункейра Л. К. Гистология: атлас / Л. К. Жункейра, Ж. Карнейро: пер. с англ  
ГЭОТАР-Медиа 2009
3. Мезен Н. И. Стволовые клетки: учебно-метод. пособие для преподавателей, аспирантов, студентов мед. вузов / Н. И. Мезен, З. Б. Квачева, Л. М. Сычик БГМУ 2008

**Раздел 4. Частная гистология.**

**Тема 4.2. Сенсорная система.**

**Цель:** Способствовать формированию умений по диагностике препаратов органа слуха и равновесия, составных частей глазного яблока.

**Задачи:**

1. Рассмотреть общий план строения предверно - улиткового органа.
2. Изучить строение и происхождение наружного и среднего уха.
3. Изучить строение и происхождение внутреннего уха.
4. Изучить строение органа равновесия.
5. Определять под микроскопом периферические отделы анализаторов, их рецепторные и вспомогательные отделы.
6. Идентифицировать рецепторные клетки органов чувств на ультрамикроскопическом уровне.
7. Объяснять гистогенетические и структурные особенности первично- и вторично-чувствующих рецепторов. Объяснять структурные и цитохимические основы рецепции.

**Обучающийся должен знать:**

1. **До изучения темы (базисные знания):** Общий план строения органа слуха и равновесия. Общий план строения органа зрения.
2. **После изучения темы:** Строение наружного и среднего уха. Строение и развитие внутреннего уха (улиткового канала). Клеточный состав и функции кортиева органа. Строение, функции, расположение органа равновесия (нейронный состав). Классификационное положение органа слуха и равновесия. Возрастные особенности. Источники развития структур органа зрения. Общий план строения глазного яблока. Диоптрический, рецепторный и аккомодационный аппараты глаза. Микроструктура вспомогательного аппарата глаза. Нейронный состав сетчатки глаза. Возрастные особенности.

**Обучающийся должен уметь:**

1. Распознавать на гистологических препаратах поперечного среза височной кости кортиева орган;
2. Проводить сравнительный анализ электронограмм наружных и внутренних волосковых клеток кортиева органа;
3. Уметь записать цепь нейронов вестибулярного аппарата;
4. Отличать слуховое пятно от слухового гребешка;
5. Микроскопировать гистологические препараты среза роговицы, желтого пятна сетчатки, слепого пятна, задней стенки глаза, радужной оболочки;

**Обучающийся должен владеть:**

1. Микроскопированием и дигностикой следующих препаратов: кортиева орган, ампулярный гребешок и макула.
2. Сравнительным анализом электронных микрофотографий наружных и внутренних волосковых клеток кортиева органа;
3. Описанием цепи нейронов вестибулярного анализатора;
4. Методикой гистологической окраски кортиева органа для диагностики тканевых и клеточных структур;
5. Гистологической терминологией по теме;
6. Решением ситуационных задач;
7. Методикой систематизацией материала по теме и составлением таблиц.
8. Микроскопированием и диагностикой следующих препаратов: задняя стенка глаза, роговица, слепое и желтое пятна, радужка;
9. Составлением цепи нейронов зрительного анализатора;

**Самостоятельная аудиторная работа обучающихся по теме:**

1. Назовите морфофункциональные признаки, характеризующие органы чувств с первично-чувствующими рецепторными клетками?
2. Какие оболочки входят в состав глазного яблока и каковы их производные?
3. Какими структурно- функциональными особенностями характеризуется рецепторный аппарат глазного яблока?
4. Какими ультрамикроскопическими особенностями характеризуется фоторецепторные клетки сетчатки?
5. Назовите ассоциативные нейроны сетчатки и укажите их функциональное значение.
6. Какими структурно- функциональными особенностями характеризуется центральная ямка и диск зрительного нерва?
7. Какие изменения происходят в рецепторном и аккомодационном аппаратах глаза при световой и темновой адаптации?
8. Назовите структурно- функциональные особенности склеры и роговицы. Какие факторы обуславливают прозрачность роговицы?
9. Какими структурно- функциональными особенностями характеризуется сосудистая оболочка?
10. Какие изменения происходят в диоптрическом и аккомодационном аппаратах глаза при рассмотрении объектов на близком и дальнем расстояниях?
11. Какие структуры входят в состав обонятельного анализатора?
12. Какими морфофункциональными особенностями характеризуются клетки, входящие в состав обонятельной выстилки?
13. Эмбриогенез внутреннего уха?
14. Строение улиткового канала?
15. Микроструктура и функции кортиева органа и ультраструктурная организация волосковых клеток?
16. Микроструктура и функции макулы?
17. Микроструктура и функции кристы?

18. Геронтологические особенности органа слуха и равновесия новорожденных и детей разного возраста?
19. Назовите морфофункциональные признаки, характеризующие органы чувств с первично - чувствующими рецепторными клетками?
20. Назовите морфофункциональные признаки, характеризующие органы чувств с первично - чувствующими рецепторными клетками?
21. Какие оболочки входят в состав глазного яблока и каковы их производные?
22. Какими ультрамикроскопическими особенностями характеризуется фоторецепторные клетки сетчатки?
23. Назовите ассоциативные нейроны сетчатки и укажите их функциональное значение.
24. Какие изменения происходят в рецепторном и аккомодационном аппаратах глаза при световой и темновой адаптации?

## 2. Практическая работа.

1. Провести диагностику гистологических препаратов.
  - Поперечный срез улитки внутреннего уха.
  - Срез роговицы глаза;
  - Задняя стенка глаза.
2. Освоить диагностику электронограмм.
  - Строение апикального полюса наружной сенсорной клетки спирального органа.
  - Палочковый фоторецептор.

## 3. Решить ситуационные задачи

### 1) Алгоритм разбора задач

1. полный и точный ответ на все вопросы задачи;
2. представить комплексную оценку предложенной ситуации;
3. сделать выводы, привести дополнительные аргументы;
4. продемонстрировать знания теоретического материала с учетом междисциплинарных связей;
5. по возможности предложить альтернативные варианты решения проблемы.

### 2) Пример задачи с разбором по алгоритму

Задача: У больного нарушено восприятие раздражений, связанных с положением тела по отношению к гравитационному полю. Функция, каких рецепторных клеток утрачена?

Решение: утрачена в данном случае функция волосковых клеток органа равновесия, расположенных в слуховых пятнах сферического и эллиптического мешочков перепончатого лабиринта внутреннего уха.

### 3) Задачи для самостоятельного разбора на занятии

1. После механического удара в область виска у человека часто наступает головокружение, потеря ориентировки в пространстве, нарушение слуха или глухота. Дайте два варианта морфофункциональных объяснений сочетанию этих симптомов.
2. Нарушение регуляции кривизны хрусталика и его помутнение приводит к возникновению серьезных дефектов зрения. Назовите основную структуру, которая регулирует кривизну хрусталика. Производной какой оболочки глазного яблока она является? Объясните частые возрастные изменения, связанные с его помутнением (катаракта) и нарушением эластичности.
3. Одной из причин глаукомы являются застой и повышение давления внутриглазной жидкости. Какая оболочка глазного яблока преимущественно участвует в её образовании?

- В каких отделах глаза находится глазная жидкость? Как называется и где располагается система оттока внутриглазной жидкости? Почему гимнастика глазного яблока, включающая в себя ритмические изменения фокусировки зрения на ближние и дальние предметы, является профилактикой глаукомы? Дайте морфофункциональное объяснение.
4. На гистологическом препарате задней стенки глаза, окрашенном гематоксилином-эозином, обнаружен локальный участок истончения всех слоев сетчатой оболочки кроме тех, в которых локализируются структурные элементы нейросенсорных клеток. Как называется этот участок сетчатой оболочки? Какие нейросенсорные фоторецепторные клетки в нем преобладают и какое функциональное назначение они имеют? В какое время суток они наиболее активны?

#### **4. Задания для групповой работы**

Записать в тетрадь:

1. Схема: рецепторное поле органа слуха;
2. Схема: рецепторные поля органа равновесия.
3. Схема: эмбриональное развитие глаза;
4. Схема: расположения нейронов в сетчатой оболочке глаза.

**Самостоятельная внеаудиторная работа обучающихся по теме:**

**1) Ознакомиться с теоретическим материалом по теме занятия с использованием конспектов лекций и/или рекомендуемой учебной литературы.**

**2) Ответить на вопросы для самоконтроля**

1. Структурный состав наружного и среднего уха?
2. Костный и перепончатый лабиринты внутреннего уха. Рецепторные поля. Перилимфа и эндолимфа?
3. Источники эмбрионального происхождения, строение и функция органа слуха, его корковое представительство?
4. Источники эмбрионального происхождения, строение и функция органа равновесия, его корковое представительство?
5. Что называется анализатором? В чем заключается функциональное назначение органов чувств?
6. Глазное яблоко, его оболочки и эмбриональные источники их развития, структурно-функциональные аппараты?
7. Склера и её производные. Роговица, лимб, конъюнктива?
8. Сосудистая оболочка глаза и её производные. Радужка и цилиарное тело?
9. Сетчатая оболочка глаза, её нейронная цепь. Зрительный нерв. Корковое представительство зрительного анализатора?
10. Хрусталик и его связь с цилиарным телом. Что называется аккомодацией глаза?
11. Стекловидное тело и его функциональное назначение?
12. Вспомогательный аппарат глаза?

**3) Проверить свои знания с использованием тестового контроля (примерные вопросы)**

1. Что закрывает стремечко
  - А) Овальное окно\*
  - Б) Круглое окно
  - В) Сферический мешочек
  - Г) Просвет полукружного каналца
2. Чем ограничен перепончатый канал улитки
  - А) Вестибулярной мембраной\*
  - Б) Базилярной мембраной\*
  - В) Спиральной связкой с сосудистой полоской\*

Г) Барабанной перепонкой

3. Клетки Кортиева органа... Характеристика...

- |                                     |                       |
|-------------------------------------|-----------------------|
| А) (1) Наружные волосковые клетки   | [1] Цилиндрические    |
| Б) (3) Внутренние волосковые клетки | [2] Грушевидные       |
|                                     | [3] Лежат в один ряд  |
|                                     | [4] Лежат в 3-5 рядов |

4. Улитковый канал перепончатого лабиринта... образован тканями...

- |                               |                                                      |
|-------------------------------|------------------------------------------------------|
| А) (2) Спиральная связка      | [1] Многослойный призматический эпителий             |
| Б) (1) Сосудистая полоска     | [2] Плотная оформленная соединительная ткань         |
| В) (3) Вестибулярная мембрана | [3] Тонкофибриллярная соединительнотканная пластинка |
| Г) (4) Базилярная пластинка   | [4] Тонкие коллагеновые и эластические волокна       |
| Д) (5) Лимб                   | [5] Надкостница спиральной костной пластинки         |

5. Питание роговицы осуществляется

- А) Из собственных кровеносных сосудов
- Б) За счет диффузии из жидкости передней камеры глаза\*
- В) За счет диффузии из жидкости задней камеры глаза
- Г) Из лимфатических сосудов

6. Роговица глаза

- А) Покрыта многослойным эпителием\*
- Б) Фибробласты стромы происходят из нервного гребня\*
- В) Задняя поверхность выстлана эндотелием\*
- Г) Собственное вещество содержит гемокapилляры

7. Слои сетчатки ... содержат...

- |                                                   |                                                                                       |
|---------------------------------------------------|---------------------------------------------------------------------------------------|
| А) (1) Наружный сетчатый                          | [1] Синаптические контакты нейритов с дендритами биполярных клеток                    |
| Б) (2) Внутренний сетчатый                        | [2] Синаптические контакты нейритов биполярных клеток с дендритами ганглиозных клеток |
| В) (3) Слой нервных волокон                       | [3] Нейриты ганглиозных клеток                                                        |
| Г) (4) Наружная и внутренняя пограничные мембраны | [4] Отростки глиальных клеток                                                         |
| Д) (5) Фотосенсорный                              | [5] Наружные сегменты фоторецепторных клеток                                          |

8. Структуры глаза... развиваются из ...

- |                                 |                                       |
|---------------------------------|---------------------------------------|
| А) (3) Хрусталик                | [1] Внутренней стенки глазного бокала |
| Б) (1) Сетчатка                 | [2] Наружной стенки глазного бокала   |
| В) (2) Пигментный слой сетчатки | [3] Эктодермы                         |
| Г) (4) Склера                   | [4] Мезенхимы                         |
| Д) (5) Сосудистая оболочка      | [5] Краевых утолщений глазного бокала |

**Рекомендуемая литература:**

- Основная:

1. Terminologia Histologia. Международные термины по цитологии и гистологии человека с официальным списком русских эквивалентов: справ. пособие / ред.: В. В. Банин, В. Л. Быков ГЭОТАР-Медиа 2009
2. Атлас гистологии / ред. У. Велш; пер. с нем. В. В. Банин 2011
3. Ильин Д. А. Многоядерные макрофаги: монография / Д. А. Ильин «Наука» 2011
4. Руководство по гистологии: В 2-х т. Т. 1 / ред. Р. К. Данилов СпецЛит 2011
5. Теоретические основы и практическое применение методов иммуногистохимии : руководство / ред. Д. Э. Коржевский СпецЛит 2014
6. Терапевтический потенциал клеток пуповинной крови при негематологических заболеваниях: сборник статей / ред.: М. А. Пальцев, В. Н. Смирнова Медицина 2011
7. Клиническая лабораторная диагностика: нац. руководство. В 2-х т. / ред.: В. В. Долгов, В. В. Меньшиков ГЭОТАР-Медиа 2013
8. Terminologia Embryologica. Международные термины по эмбриологии человека с официальным списком русских эквивалентов / под ред. Л. Л. Колесникова, Н. Н. Шевлюка, Л. М. Ерофеевой ГЭОТАР-Медиа 2014
9. Прошкина, Е. Н. Молекулярная биология: стресс-реакции клетки: учебное пособие для вузов / Е. Н. Прошкина, И. Н. Юранева, А. А. Москалев. - М.: Юрайт, 2019. Юрайт2019
10. Шмид, Р. Наглядная биотехнология и генетическая инженерия / Р. Шмид; пер. с нем.: А. А. Виноградовой, А. А. Синюшина. - М.: БИНОМ. Лаборатория знаний, 2018  
БИНОМ 2018
11. Мушкамбаров, Н. Н. Молекулярная биология. Введение в молекулярную цитологию и гистологию: учеб. пособие для студентов мед. вузов / Н. Н. Мушкамбаров, С. Л. Кузнецов. - 3-е изд., испр. и доп. - М.: МИА, 2016. МИА 2016
12. Банин, В. В. Цитология. Функциональная ультраструктура клетки. Атлас [Текст: Электронный ресурс]: учебное пособие / В. В. Банин. - Электрон. текстовые дан. - М.: "ГЭОТАР-Медиа", 2016. ГЭОТАР-Медиа 2016
13. Теоретические основы и практическое применение методов иммуногистохимии [Текст]: руководство / ред. Д. Э. Коржевский. - 2-е изд., испр. и доп. - СПб. : СпецЛит, 2014. СпецЛит 2014

●Дополнительная литература:

1. Никитенко Л. Л. Роль адреномедуллина в биологии эндотелиальной клетки: монография / Л. Л. Никитенко, С. И. Колесников ГЭОТАР-Медиа 2007
2. Жункейра Л. К. Гистология: атлас / Л. К. Жункейра, Ж. Карнейро: пер. с англ ГЭОТАР-Медиа 2009
3. Мезен Н. И. Стволовые клетки: учебно-метод. пособие для преподавателей, аспирантов, студентов мед. вузов / Н. И. Мезен, З. Б. Квачева, Л. М. Сычик БГМУ 2008

**Раздел 4. Частная гистология.**

**Тема 4.3. Сердечно-сосудистая система.**

**Цель:** сформировать умения по микродиагностике различных отделов сердечно-сосудистой системы.

**Задачи:**

1. Идентифицировать на микроскопическом уровне различные типы артерий. Характеризовать тканевый состав оболочек артерий
2. Идентифицировать на тотальном препарате артериолы, капилляры, венулы.
3. Объяснить общий принцип взаимозависимости строения стенки сосуда и гемодинамики.
4. Характеризовать органоспецифичность кровеносных сосудов и их возрастные изменения.
5. Идентифицировать вены, лимфатические сосуды.



6. Идентифицировать вены различного типа.
7. Идентифицировать эндокард, миокард, а также ткани, составляющие оболочки стенки сердца.
8. Характеризовать морфофункциональные особенности сократительной и проводящей систем сердца.
9. Идентифицировать мышечную ткань миокарда (типичную и атипичную) на электронно - микроскопическом уровне

**Обучающийся должен знать:**

1. **до изучения темы (базисные знания):** Представления о 2-х кругах кровообращения (малый и большой круги кровообращения), направление и циркуляция артериальной и венозной крови по сосудам, ритм сокращения сердца, строение стенки сердца.
2. **после изучения темы:** Развитие кровеносных сосудов. Классификация и строение артерий. Микроциркуляторное русло. Строение капилляров. Классификация капилляров. Классификация артериоло-венулярных анастомозов. Классификация и строение вен. Классификация и строение лимфатических сосудов. Возрастные изменения сосудов. Источник развития трех оболочек сердца. Строение эндокарда. Строение миокарда и эпикарда. Строение проводящей системы сердца. Иннервация сердца. Геронтологические особенности сердца и сосудов.

**Обучающийся должен уметь:**

1. Диагностировать препараты (артериолы, венулы, капилляры; артерия мышечного типа; бедренная вена; артерия эластического типа (аорта); стенка сердца (эндокард, волокна Пуркинье, миокард).
2. Интерпретировать электроннограммы стенки артериолы и миокарда сердца.

**Обучающийся должен владеть:**

1. Микроскопированием и дигноскикой следующих препаратов: бедренная вена кошки, артерия эластического типа, аорта кошки, волокна Пуркинье, сердце быка, артериолы, венулы, капилляры, артерия мышечного типа, бедренная артерия кошки.
2. Подбором методик гистологического исследования для выполнения научных задач;
3. Способами окрашивания гистологических препаратов для выявления специализированных структур;
4. Методикой диагностики клеток и клеточных структур на электронограммах;
5. Гистологической терминологией по теме;
6. Решением ситуационных задач по теме;
7. Методикой систематизацией материала по теме и составлением таблиц.

**Самостоятельная аудиторная работа обучающихся по теме:**

**1. Ответить на вопросы по теме занятия:**

1. Перечислите органы сердечно-сосудистой системы и назовите источники их эмбрионального развития?
2. Назовите типы кровеносных сосудов?
3. Каков общий принцип строения сосудистой стенки?
4. Особенности строения стенки различных типов артерий и вен?
5. Строение стенки гемокapилляра, его функции?
6. Особенности строения и функции лимфатических капилляров?
7. Назовите сосуды микроциркуляторного русла?
8. Что называется «чудесной капиллярной сетью»?
9. Сосуды лимфатической системы, их основная функция?
10. Оболочки стенки сердца и эмбриональные источники их тканей?
11. Строение и тканевой состав эндокарда?
12. Клапаны сердца и их фиброзные кольца?

13. Миокард, его строение и функция?
14. Проводящая система сердца?
15. Особенности строения, топографии и функции секреторных кардиомиоцитов?
16. Эпикард и перикард?

## 2. Практическая работа.

1. Провести диагностику гистологических препаратов.
  - Артериолы, вены, капилляры;
  - Артерия мышечного типа;
  - Бедренная вена;
  - Артерия эластического типа (аорта);
  - Стенка сердца.
  - Стенка сердца. Волокна Пуркинье.
2. Освоить диагностику электронограмм.
  - Миграция нейтрофильного лейкоцита через стенку капилляра;
  - Вставочный диск в миокарде;
  - Ультраструктура миофибрилл поперечно-полосатой сердечной мышечной ткани;
  - Артериола;
  - Кровеносный капилляр.

## 3. Решить ситуационные задачи

### 1) Алгоритм разбора задач

1. полный и точный ответ на все вопросы задачи;
2. представить комплексную оценку предложенной ситуации;
3. сделать выводы, привести дополнительные аргументы;
4. продемонстрировать знания теоретического материала с учетом междисциплинарных связей;
5. по возможности предложить альтернативные варианты решения проблемы.

### 2) Пример задачи с разбором по алгоритму

Задача: Даны два препарата поперечнополосатой мышечной ткани. В одном из них многочисленные ядра располагаются под оболочкой волокон, в другом видны клетки с центрально расположенным ядром. Какой из этих препаратов относится к миокарду?

Решение: Клетки, имеющие поперечную исчерченность и ядро, расположенное в центре относятся к поперечнополосатой сердечной мышечной ткани, которая образует миокард.

### 3) Задачи для самостоятельного разбора на занятии

1. При развитии тканевого отека при воспалении кровеносные капилляры спадаются, а лимфатические могут расширяться. Какое структурное отличие лимфатических капилляров определяет особенность их состояния при отеке? С морфофункциональных позиций объясните биологическое значение этих сосудистых реакций.
2. С помощью электронного микроскопа исследовано строение стенки двух капилляров. В стенке первого обнаружено три вида клеток. Один вид образует внутреннюю поверхность сосуда, другой находится в расщеплении базальной мембраны, а третий примыкает к наружному контуру сосуда. В стенке второго капилляра – только один вид клеток без базальной мембраны. Какие капилляры исследованы. Назовите обнаруженные клетки. Каковы основные функции этих капилляров.
3. Варикозное расширение вен нижних конечностей – серьезное заболевание сосудистой системы, в развитии которого имеет значение целый ряд факторов. Какой тип вен находится в нижних конечностях. Почему при этом заболевании развиваются отеки тканей нижних конечностей.

4. Известно, что дефекты сократительного миокарда, возникшие после повреждения (ранения, инфаркты), могут закрываться соединительнотканными рубцами, а не новыми кардиомиоцитами. Как можно объяснить это явление с гистогенетических позиций.
5. Патологический процесс (например, инфаркт) в области синусно-предсердного узла миокарда может привести к смерти человека вследствие остановки сердца. Какие клетки составляют функциональную основу данного узла? В состав какой системы включается этот узел? Почему в описанной ситуации возможна остановка сердца.

#### **4. Задания для групповой работы**

Записать в рабочую тетрадь:

1. Таблица: классификация кровеносных сосудов;
2. Таблица классификация лимфатических сосудов;
3. Таблица: оболочки сердца и их морфологические характеристики.
4. Таблица: структурные компоненты проводящей системы сердца.
5. Схема: общий план строения кровеносных и лимфатических сосудов;
6. Схема: артериоловенулярные анастомозы;
7. Схема: сравнительная характеристика капилляров.
8. Схема: Проводящая система сердца.

#### **Самостоятельная внеаудиторная работа обучающихся по теме:**

*1) Ознакомиться с теоретическим материалом по теме занятия с использованием конспектов лекций и/или рекомендуемой учебной литературы.*

#### *2) Ответить на вопросы для самоконтроля*

1. Перечислите органы сердечно-сосудистой системы и назовите источники их эмбрионального развития?
2. Назовите типы кровеносных сосудов?
3. Каков общий принцип строения сосудистой стенки?
4. Особенности строения стенки различных типов артерий и вен?
5. Строение стенки гемокapилляра, его функции?
6. Особенности строения и функции лимфатических капилляров?
7. Назовите сосуды микроциркуляторного русла?
8. Что называется, «чудесной капиллярной сетью»?
9. Сосуды лимфатической системы, их основная функция?
10. Оболочки стенки сердца и эмбриональные источники их тканей?
11. Строение и тканевой состав эндокарда?
12. Клапаны сердца и их фиброзные кольца?
13. Миокард, его строение и функция?
14. Проводящая система сердца?
15. Особенности строения, топографии и функции секреторных кардиомиоцитов?
16. Эпикард и перикард?

#### *3) Проверить свои знания с использованием тестового контроля (примерные вопросы)*

1. Наружная оболочка аорты. Верно все, кроме
  - А) Присутствуют vasa vasorum
  - Б) Имеет нервные волокна и окончания
  - В) Содержит клетки волокнистой соединительной ткани
  - Г) Покрыта мезотелием\*
2. Для артерий мышечного типа верно все, кроме
  - А) Наружная эластическая мембрана выражена сильнее внутренней\*
  - Б) Гладкомышечные клетки в средней оболочке ориентированы спирально

- В) В адвентиции присутствуют многочисленные нервные волокна
- Г) Контролируют интенсивность кровотока в органах

3. Первые кровеносные сосуды образуются в

- А) Мезодерме амниона
- Б) Энтодерме желточного мешка
- В) Мезодерме ворсинчатого хориона
- Г) Мезодерме желточного мешка\*

4. Стенка вены

- А) В средней оболочке подкожных вен нижних конечностей много гладкомышечных клеток\*
- Б) Количество vasa vasorum в наружной оболочке больше, чем в артерии\*
- В) В безмышечных венах отсутствует средняя оболочка\*
- Г) Клапаны образованы внутренней и средней оболочками

5. К микроциркулярному руслу относят

- А) Артериолы\*
- Б) Вены\*
- В) Капилляры\*
- Г) Анастомозы\*

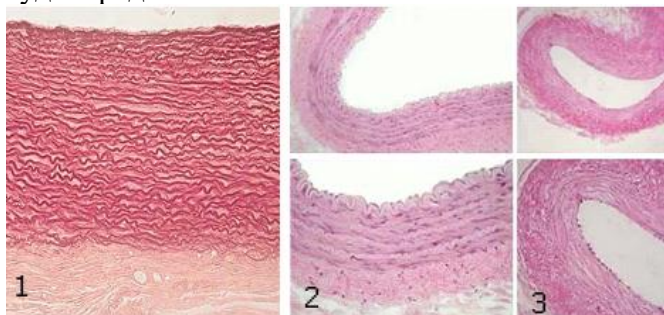
6. "Чудесная" сеть капилляров

- А) Синусоидные капилляры, расположенные между артериолами и венами
- Б) Сеть капилляров расположенная между двумя артериолами\*
- В) Сеть капилляров расположенная между двумя венами\*
- Г) Фенестрированные капилляры

7. Оболочки артерии эластического типа ... содержат

- |                   |                                                                                                |
|-------------------|------------------------------------------------------------------------------------------------|
| А) (3) Внутренняя | [1] Рыхлую соединительную ткань сосуда, нервный аппарат                                        |
| Б) (4) Средняя    | [2] Рыхлую соединительную ткань, миоциты                                                       |
| В) (1) Наружная   | [3] Эндотелий, базальную мембрану, рыхлую соединительную ткань, сплетение эластических волокон |
|                   | [4] Эластические окончатые мембраны, миоциты, эластические и коллагеновые волокна              |
|                   | [5] Внутреннюю и наружную эластические мембраны                                                |

8. Какие кровеносные сосуды представлены на снимке



- |                                   |       |
|-----------------------------------|-------|
| А) (1) Артерия эластического типа | [1] 1 |
| Б) (2) Артерия мышечного типа     | [2] 2 |
| В) (3) Вена                       | [3] 3 |

9. Артерии... относятся к типу ...

А) (3) Легочная артерия

Б) (2) Сонная артерия

В) (2) Подключичная артерия

Г) (1) Артерии внутренних органов

Д) (1) Артерии конечностей

[1] Мышечному

[2] Мышечно-эластическому

[3] Эластическому

[4] Волокнистому

[5] Мышечному со слабым развитием мышечных элементов

### **Рекомендуемая литература:**

#### • Основная:

1. Terminologia Histologia. Международные термины по цитологии и гистологии человека с официальным списком русских эквивалентов: справ. пособие / ред.: В. В. Банин, В. Л. Быков ГЭОТАР-Медиа 2009
2. Атлас гистологии / ред. У. Велш; пер. с нем. В. В. Банин 2011
3. Ильин Д. А. Многоядерные макрофаги: монография / Д. А. Ильин «Наука» 2011
4. Руководство по гистологии: В 2-х т. Т. 1 / ред. Р. К. Данилов СпецЛит 2011
5. Теоретические основы и практическое применение методов иммуногистохимии : руководство / ред. Д. Э. Коржевский СпецЛит 2014
6. Терапевтический потенциал клеток пуповинной крови при негематологических заболеваниях: сборник статей / ред.: М. А. Пальцев, В. Н. Смирнова Медицина 2011
7. Клиническая лабораторная диагностика: нац. руководство. В 2-х т. / ред.: В. В. Долгов, В. В. Меньшиков ГЭОТАР-Медиа 2013
8. Terminologia Embryologica. Международные термины по эмбриологии человека с официальным списком русских эквивалентов / под ред. Л. Л. Колесникова, Н. Н. Шевлюка, Л. М. Ерофеевой ГЭОТАР-Медиа 2014
9. Прошкина, Е. Н. Молекулярная биология: стресс-реакции клетки: учебное пособие для вузов / Е. Н. Прошкина, И. Н. Юранева, А. А. Москалев. - М.: Юрайт, 2019. Юрайт2019
10. Шмид, Р. Наглядная биотехнология и генетическая инженерия / Р. Шмид; пер. с нем.: А. А. Виноградовой, А. А. Синюшина. - М.: БИНОМ. Лаборатория знаний, 2018 БИНОМ 2018
11. Мушкамбаров, Н. Н. Молекулярная биология. Введение в молекулярную цитологию и гистологию: учеб. пособие для студентов мед. вузов / Н. Н. Мушкамбаров, С. Л. Кузнецов. - 3-е изд., испр. и доп. - М.: МИА, 2016. МИА 2016
12. Банин, В. В. Цитология. Функциональная ультраструктура клетки. Атлас [Текст: Электронный ресурс]: учебное пособие / В. В. Банин. - Электрон. текстовые дан. - М.: "ГЭОТАР-Медиа", 2016. ГЭОТАР-Медиа 2016
13. Теоретические основы и практическое применение методов иммуногистохимии [Текст]: руководство / ред. Д. Э. Коржевский. - 2-е изд., испр. и доп. - СПб. : СпецЛит, 2014. СпецЛит 2014

#### • Дополнительная литература:

1. Никитенко Л. Л. Роль адrenomедуллина в биологии эндотелиальной клетки: монография / Л. Л. Никитенко, С. И. Колесников ГЭОТАР-Медиа 2007
2. Жункейра Л. К. Гистология: атлас / Л. К. Жункейра, Ж. Карнейро: пер. с англ ГЭОТАР-Медиа 2009
3. Мезен Н. И. Стволовые клетки: учебно-метод. пособие для преподавателей, аспирантов, студентов мед. вузов / Н. И. Мезен, З. Б. Квачева, Л. М. Сычик БГМУ 2008

### **Раздел 4. Частная гистология**

#### **Тема 4.4. Система органов кроветворения и иммунной защиты.**

**Цель:** Способствовать формированию умений по диагностике препаратов центральных и

периферических органов кроветворения.

**Задачи:**

1. Изучить сходные черты строения органов кроветворения.
2. Рассмотреть классификацию органов гемопоэза.
3. Изучить строение и гистофизиологию красного костного мозга, тимуса, лимфатических узлов, селезенки.
4. Создать таблицу по центральным и периферическим органам кроветворения согласно антигенезависимой и антигензависимой стадиям дифференцировки Т - и В- лимфоцитов.
5. Изучить понятие иммунная система и клеточные взаимодействия в иммунных реакциях.

**Обучающийся должен знать:**

1. **До изучения темы (базисные знания):** Понятие «ретикулярная ткань». Миелопоэз и лимфопоэз. Понятие о гемопоэтическом диффероне.
2. **После изучения темы:** Строение красного костного мозга как основы миелопоэза. Особенности строения стромального, сосудистого и гемопоэтического компонентов красного костного мозга. Особенности эритропоэза, гранулопоэза и тромбопоэза в красном костном мозге. Гистогенез и строение тимуса, особенности его стромального компонента. Строение гематотимусного барьера. Возрастная и акцидентальная инволюция тимуса. Источники развития и строения лимфатических узлов. Тимусзависимые и тимуснезависимые зоны периферических лимфоидных органов. Значение тока лимфы по синусам в лимфатических узлах. Источники развития, строения и кровообращение селезенки. Геронтологические особенности. понятие иммунная система и клеточные взаимодействия в иммунных реакциях.

**Обучающийся должен уметь:**

1. Проводить диагностику микропрепаратов срезов тимуса, лимфатического узла и селезенки.
2. Определять на срезе препарата тимуса: корковое, мозговое вещество, тельца Гассалья, соединительнотканые капсулы и септы.
3. Определять на срезе лимфатического узла: краевой, промежуточный, воротный синусы, ретикулярную ткань, вторичные лимфоидные узелки, герминативный центр, тимусзависимую зону, мозговые тяжи.
4. Определять на срезе селезенки: красную, белую пульпу, трабекулярные вену и артерию, зоны лимфоидного узелка, соединительнотканную капсулу, мезотелий, центральную артерию.

**Обучающийся должен владеть:**

1. Микроскопированием и диагностикой следующих препаратов: зобная железа, селезенка, лимфатический узел;
2. Диагностикой электронных микрофотографий эритробластического островка Т и В-лимфоцитов;
3. Подбором методик гистологического исследования для выполнения научных задач;
4. Способами окрашивания гистологических препаратов для выявления специализированных структур;
5. Методикой диагностики клеток и клеточных структур на электронограммах;
6. Гистологической терминологией по теме;
7. Решением ситуационных задач по теме;
8. Методикой систематизацией материала по теме и составлением таблиц.

**Самостоятельная аудиторная работа обучающихся по теме:**

**1. Ответить на вопросы по теме занятия:**

1. В каких органах происходит гемоцитопоэз в эмбриональном периоде?
2. В каких органах происходит гемоцитопоэз в постэмбриональном периоде?

3. Чем отличается эмбриональный гемоцитопоз от постэмбрионального?
4. Назовите стадии развития гранулоцитов и сопровождающие их изменение ядра и цитоплазмы.
5. Перечислите негемопоэтические клетки красного костного мозга и определите их значение.
6. В чем отличие возрастной и аксодентальной инволюции вилочковой железы?
7. Какие гемопоэтические клетки красного костного мозга содержат гемоглобин?
8. Каково участие вилочковой железы в процессах кроветворения и иммуногенеза?
9. Чем отличаются корковое и мозговое вещества вилочковой железы?
10. Какие изменения и перемещения претерпевают в вилочковой железе лимфоидные клетки?

## 2. Практическая работа.

1. Провести диагностику гистологических препаратов.
  - Срез костного мозга;
  - Срез тимуса.
2. Освоить диагностику электронограмм.
  - Эритробластический островок костного мозга.

## 3. Решить ситуационные задачи

### 1) Алгоритм разбора задач

1. полный и точный ответ на все вопросы задачи;
2. представить комплексную оценку предложенной ситуации;
3. сделать выводы, привести дополнительные аргументы;
4. продемонстрировать знания теоретического материала с учетом междисциплинарных связей;
5. по возможности предложить альтернативные варианты решения проблемы.

### 2) Пример задачи с разбором по алгоритму

Задача: При характеристике красного костного мозга и вилочковой железы один из студентов отметил, что основу их (стромы) составляет ретикулярная ткань, согласны или не согласны Вы с этим мнением?

Решение: Полностью согласиться с этим утверждением нельзя. Ретикулярная ткань костного мозга является соединительной тканью со специальными свойствами и имеет мезенхимное происхождение, тогда как стромальный компонент вилочковой железы образован эпителиоретикулярной тканью имеющей энтодермальное происхождение.

### 3) Задачи для самостоятельного разбора на занятии

1. В кроветворном органе взрослого человека обнаружены мегакариоциты. Какой это орган? Какую роль выполняют мегакариоциты?
2. Установлено, что в красном костном мозге развивающиеся эритроциты располагаются островками и связаны с макрофагами. Какую роль в эритропоэзе играют макрофаги и как они называются в таких островках?
3. При изучении под микроскопом костного мозга, взятого из диафиза трубчатой кости, оказалось, что он содержит много жировых клеток. О чем свидетельствует этот факт - о норме или патологии? Продумайте объяснение своему мнению.
4. Если у новорожденного животного удалить вилочковую железу, а затем сделать ему пересадку чужеродного трансплантата (например, почки от другого животного), то реакция отторжения пересаженного органа не развивается. В чем причина этого явления?
5. Назовите структуры, которые появляются в тимусе с возрастом и связаны с процессами ороговения стромы органа.

## 4. Задания для групповой работы

Записать в рабочую тетрадь:

1. Таблица: характеристика иммунокомпетентных клеток и их производных;
2. Схема: развитие иммунокомпетентных клеток.
3. Схема: кооперация клеток при иммунном ответе.

**Самостоятельная внеаудиторная работа обучающихся по теме:**

**1) Ознакомиться с теоретическим материалом по теме занятия с использованием конспектов лекций и/или рекомендуемой учебной литературы.**

**2) Ответить на вопросы для самоконтроля**

1. Что называется кроветворением? Биологическое значение этих процессов.
2. В чем заключается биологический смысл унитарной теории кроветворения?
3. Стволовая клетка крови, место её изначального образования, путь миграции и направления дифференцировки.
4. Колонии гемопоэтических клеток, КОЕ, клетки- предшественники?
5. В какие клетки дифференцируются унипотентные клетки-предшественники?
6. Назовите органы кроветворения. В каких органах протекает миелоидное и лимфоидное кроветворение, какие форменные элементы при этом образуются?
7. Красный костный мозг, локализация, строение, участие в кроветворении?
8. Центральные и периферические органы лимфопоэза?
9. Антигензависимая и антигеннезависимая дифференцировка лимфоцитов?
10. Тимус (вилочковая железа), источники эмбрионального происхождения, строение, участие в кроветворении, эндокринная функция?
11. Гемато-тимусный барьер, его физиологическое значение?
12. Возрастная и акцидентальная инволюции тимуса?
13. Формы компоновки лимфоидной ткани (лимфоидные фолликулы, лимфоидные тяжи, периартериальные влагалища, лимфоидные тяжи)?
14. Лимфатические узлы, источники эмбрионального происхождения, строение, функция?
15. Селезенка, источники эмбрионального происхождения, строение, функция?

**3) Проверить свои знания с использованием тестового контроля (примерные вопросы)**

1. Какие органы относятся к центральным органам кроветворения и иммунной защиты
  - А) Лимфатические узлы
  - Б) Тимус\*
  - В) Селезенка
  - Г) Красный костный мозг\*
  - Д) Лимфатические фолликулы слизистой оболочки пищеварительного тракта
2. Какие процессы происходят в красном костном мозге
  - А) Образование эритроцитов, гранулоцитов, тромбоцитов, моноцитов\*
  - Б) Образование предшественников лимфоцитов\*
  - В) Превращение предшественников Т - лимфобластов в Т-лимфоциты
  - Г) Размножение Т- и В-лимфоцитов и специализация их в эффекторные клетки
3. Функции селезенки
  - А) Удаление бактерий из кровотока\*
  - Б) Разрушение эритроцитов\*
  - В) Фагоцитоз\*
  - Г) Синтез иммуноглобулинов\*
4. При участии каких клеточных элементов осуществляется эритропоэз
  - А) Эпителиальных

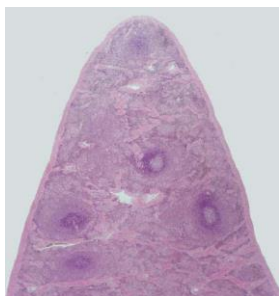


- Б) Остеобластов
- В) Макрофагов\*
- Г) Фибробластов
- Д) Эритробластов\*
- Е) Ретикулярных клеток и эндоста\*

5. Какие морфологические изменения сопровождают созревание клеток гранулоцитарного ряда
- А) Исчезновение ядра
  - Б) Накопление в цитоплазме специфической зернистости\*
  - В) Изменение формы ядра от округлой до сегментированной\*
  - Г) Накопление гемоглобина

6. Каковы функции гематотимусного барьера
- А) Предотвращение выхода Т-лимфоцитов\*
  - Б) Предотвращение выхода В-лимфоцитов
  - В) Предотвращение поступления избытка антигенов\*
  - Г) Предотвращение проникновения плазматических клеток\*

7. Препарат какого органа представлен на фотографии



- А) Селезенка\*
- Б) Тимус
- В) Миндалины
- Г) Аппендикс

8. В зонах лимфоузла...происходит...

- А) (2) Центрах размножения лимфатических узелков
- Б) (1) Мозговых тяжах
- В) (3) Паракортикальной зоне
- Г) (4) Синусах

- [1] Дифференцировка В-лимфоцитов плазмоциты
- [2] Пролиферация В-лимфоцитов
- [3] Кооперативные взаимодействия иммунокомпетентных клеток
- [4] Накопление В-лимфоцитов памяти
- [5] Фильтрация лимфы

9. Иммуноглобулины... относятся к классу...

- А) (3) Основные антитела плазмы крови
- Б) (1) Основные антитела слизи слизистых оболочек
- В) (2) Самые первые антитела появляющиеся в начале иммунного ответа
- Г) (4) Антитела при аллергических реакциях

- [1] А
- [2] М
- [3] G
- [4] E
- [5] D

### Рекомендуемая литература:

- Основная:

1. Terminologia Histologia. Международные термины по цитологии и гистологии человека с официальным списком русских эквивалентов: справ. пособие / ред.: В. В. Банин, В. Л. Быков ГЭОТАР-Медиа 2009
2. Атлас гистологии / ред. У. Велш; пер. с нем. В. В. Банин 2011
3. Ильин Д. А. Многоядерные макрофаги: монография / Д. А. Ильин «Наука» 2011
4. Руководство по гистологии: В 2-х т. Т. 1 / ред. Р. К. Данилов СпецЛит 2011

5. Теоретические основы и практическое применение методов иммуногистохимии : руководство / ред. Д. Э. Коржевский СпецЛит 2014
6. Терапевтический потенциал клеток пуповинной крови при негематологических заболеваниях: сборник статей / ред.: М. А. Пальцев, В. Н. Смирнова Медицина 2011
7. Клиническая лабораторная диагностика: нац. руководство. В 2-х т. / ред.: В. В. Долгов, В. В. Меньшиков ГЭОТАР-Медиа 2013
8. Terminologia Embryologica. Международные термины по эмбриологии человека с официальным списком русских эквивалентов / под ред. Л. Л. Колесникова, Н. Н. Шевлюка, Л. М. Ерофеевой ГЭОТАР-Медиа 2014
9. Прошкина, Е. Н. Молекулярная биология: стресс-реакции клетки: учебное пособие для вузов / Е. Н. Прошкина, И. Н. Юранева, А. А. Москалев. - М.: Юрайт, 2019. Юрайт2019
10. Шмид, Р. Наглядная биотехнология и генетическая инженерия / Р. Шмид; пер. с нем.: А. А. Виноградовой, А. А. Синюшина. - М.: БИНОМ. Лаборатория знаний, 2018 БИНОМ 2018
11. Мушкамбаров, Н. Н. Молекулярная биология. Введение в молекулярную цитологию и гистологию: учеб. пособие для студентов мед. вузов / Н. Н. Мушкамбаров, С. Л. Кузнецов. - 3-е изд., испр. и доп. - М.: МИА, 2016. МИА 2016
12. Банин, В. В. Цитология. Функциональная ультраструктура клетки. Атлас [Текст: Электронный ресурс]: учебное пособие / В. В. Банин. - Электрон. текстовые дан. - М.: "ГЭОТАР-Медиа", 2016. ГЭОТАР-Медиа 2016
13. Теоретические основы и практическое применение методов иммуногистохимии [Текст]: руководство / ред. Д. Э. Коржевский. - 2-е изд., испр. и доп. - СПб. : СпецЛит, 2014. СпецЛит 2014

●Дополнительная литература:

1. Никитенко Л. Л. Роль адреномедуллина в биологии эндотелиальной клетки: монография / Л. Л. Никитенко, С. И. Колесников ГЭОТАР-Медиа 2007
2. Жункейра Л. К. Гистология: атлас / Л. К. Жункейра, Ж. Карнейро: пер. с англ ГЭОТАР-Медиа 2009
3. Мезен Н. И. Стволовые клетки: учебно-метод. пособие для преподавателей, аспирантов, студентов мед. вузов / Н. И. Мезен, З. Б. Квачева, Л. М. Сычик БГМУ 2008

**Раздел 4. Частная гистология.**

**Тема 4.5. Эндокринная система.**

**Цель:** Сформировать умения по микродиагностике центральных и периферических органов эндокринной системы.

**Задачи:**

1. Идентифицировать органы эндокринной системы на микроскопическом уровне и составляющие их тканевые элементы на микроскопическом и ультрамикроскопическом уровнях.
2. Характеризовать эмбриональные источники развития и общие закономерности строения эндокринных органов.
3. Объяснять механизмы гипоталамического контроля эндокринных функций и морфологию структур, обеспечивающих его.
4. Использовать методы микроскопического, ультрамикроскопического и гистохимического анализа органов эндокринной системы для суждения об их функциональной активности.

**Обучающийся должен знать:**

1. **До изучения темы (базисные знания):** Понятие об эндокринных и экзокринных железах.
2. **После изучения темы:** Структурно-функциональную характеристику желёз внутренней секреции. Классификацию органов эндокринной системы. Источники развития

эндокринных желёз. Строение и функции нейросекреторных ядер гипоталамуса. Органное строение и клеточный состав эпифиза, гипофиза, щитовидной и паращитовидной желёз, надпочечников; гормоны, их химизм и значение; возрастные особенности: щитовидной железы, паращитовидной железы, надпочечника, гипоталамуса, гипофиза и эпифиза. Геронтологические особенности эндокринной системы.

**Обучающийся должен уметь:**

Микроскопировать гистологические препараты: гипофиза, щитовидной и паращитовидной желёз, надпочечников, эпифиза.

**Обучающийся должен владеть:**

1. Микроскопированием и диагностикой следующих препаратов: паращитовидная железа быка, щитовидная железа собаки, эпифиз, надпочечник млекопитающего, гипофиз кошки;
2. Интерпретацией электронных микрофотографий аденоцитов гипофиза, пинеалоцитов эпифиза, тироцитов и кальцитониноцитов щитовидной железы, паратироцитов околощитовидных желёз, клеток коркового и мозгового вещества надпочечников;
3. Подбором методик гистологического исследования для выполнения научных задач;
4. Способами окрашивания гистологических препаратов для выявления специализированных структур;
5. Методикой диагностики клеток и клеточных структур на электронограммах;
6. Гистологической терминологией по теме;
7. Решением ситуационных задач по теме;
8. Методикой систематизацией материала по теме и составлением таблиц.

**Самостоятельная аудиторная работа обучающихся по теме:**

**1. Ответить на вопросы по теме занятия:**

1. По каким принципам классифицируют органы внутренней секреции?
2. Какие особенности строения характерны для желёз внутренней секреции?
3. Из каких эмбриональных источников развиваются различные желёзы Внутренней секреции?
4. Какое строение имеют нейросекреторные клетки гипоталамуса? Что они секретируют?
5. Каковы строение гипофиза и его связь с другими эндокринными желёзами организма?
6. Каковы строение щитовидной железы и ее роль в организме?
7. Какие фазы секреторного цикла различают в структурно-функциональной единице щитовидной железы? В чем они проявляются морфологически?
8. Каковы микроскопическое строение надпочечника и его роль в организме?
9. Каковы ультраструктурные, цитохимические и функциональные особенности клеток коры надпочечника?
10. Каковы строение эпифиза и его роль в нейроэндокринной регуляции?
11. Что такое диффузная эндокринная система?

**2. Практическая работа.**

1. Провести диагностику гистологических препаратов.

- Срез гипофиза;
- Срез эпифиза;
- Срез надпочечника;
- Срез щитовидной железы;
- Срез околощитовидной (паращитовидной) железы.

2. Освоить диагностику электронограмм.

- Клетка с дольчатым ядром – кортикотропоцит;
- Ацидофильные клетки: соматотропоцит и лактотропоцит;
- Базофильные клетки 1-го типа – тиреотропоцит;

- Базофильные клетки второго типа – гонадотропоцит;
- Клетка клубочковой зоны надпочечника;
- Надпочечник крысы.

### 3. Решить ситуационные задачи

#### 1) Алгоритм разбора задач

1. полный и точный ответ на все вопросы задачи;
2. представить комплексную оценку предложенной ситуации;
3. сделать выводы, привести дополнительные аргументы;
4. продемонстрировать знания теоретического материала с учетом междисциплинарных связей;
5. по возможности предложить альтернативные варианты решения проблемы.

#### 2) Пример задачи с разбором по алгоритму

**Задача:** В эксперименте вызвано снижение уровня кальция в крови. С изменением деятельности каких эндокринных желез это может быть связано? Какие клетки в составе этих желез желательнее подвергнуть морфологическому анализу? Какие гормоны секретируют эти клетки?

**Решение:** За регуляцию концентрации кальция в крови отвечают щитовидная и паращитовидная железы. В щитовидной железе в составе эпителия фолликула встречаются С-клетки, выделяющие гормон кальцитонин, снижающий концентрацию кальция в крови, в паращитовидной железе главные паратироциты выделяют паратгормон, повышающий концентрацию кальция в крови. Именно эти клетки и необходимо подвергнуть морфологическому анализу.

#### 3) Задачи для самостоятельного разбора на занятии

1. В препаратах представлены две железы. В одном препарате железа имеет развитые секреторные отделы, из которых секрет по выводному протоку выделяется в близлежащую полость; во втором железе представлена скоплением секреторных клеток, пронизанным густой сетью кровеносных капилляров, в которые транспортируется секрет. Какая из желез является эндокринной?
2. Трём группам животных в эксперименте вводили соответственно соматостатин, гонадолиберин и тиролиберин. В какой эндокринной железе следует ожидать изменение функций? Какие функции и в каком направлении будут изменяться?
3. Один срез щитовидной железы исследуют после окраски нитратом серебра, другой — после введения в организм радиоактивного йода. Какие клетки Железы будут выявляться в каждом срезе? Какие гормоны они секретируют?
4. Просматривая серию препаратов надпочечника, исследователь отметил, что на разных срезах обнаруживаются участки органа, состоящие из: 1- тяжёлой эпителиоцитов, расположенных вблизи соединительнотканной капсулы в виде округлых скоплений; 2 — более светлых клеток, которые формируют тяжи, ориентированные в одном, продольном направлении; 3 скоплений крупных базофильных клеток, которые на специально окрашенных препаратах проявляют сродство к солям хрома, серебра и осмия. Какие отделы надпочечника подвергались анализу в каждом случае? Каково функциональное значение составляющих клеток?
5. После различных экспериментальных воздействий на лабораторных животных в одной группе отмечено снижение концентрации соматотропного гормона в крови, в другой — тиротропного, в третьей — паратирин, в четвертой — минералокортикоидов, в пятой кальцитонина. В каких эндокринных железах произошли изменения после использованных воздействий? Уточните (где необходимо) разновидность клеток данной железы, изменивших свою функциональную активность. Могли ли быть связаны отмеченные сдвиги с функциональной перестройкой в аденогипофизе?
6. В эмбриогенезе экспериментально нарушен процесс миграции нейробластов из ганглиозных пластинок. На структуре каких эндокринных органов и каким образом отразится подобное вмешательство?

7. Исследователь анализирует в препарате гипофиза два поля зрения. В одном — видны мелкие отростчатые клетки и нервные волокна между ними. В другом — тяжи эпителиальных клеток, имеющих различные тинкториальные признаки. Какие части гипофиза анализируются?
8. При анализе клеточного состава аденогипофиза с помощью общеморфологических и гистохимических методов окраски установлено, что часть аденоцитов избирательно окрашивается альдегидфуксином и дает положительную реакцию на гликопротеины. Какие аденоциты гипофиза обладают подобными тинкториальными и гистохимическими признаками? Какой гормон они секретируют?

#### **4. Задания для групповой работы**

Записать в рабочую тетрадь:

1. Схема: классификация желез эндокринной системы желез по гистогенезу и морфологии;
2. Таблица: гормоны центральных органов эндокринной системы, перечень и основные эффекты;
3. Таблица: гормоны периферических органов эндокринной системы, перечень и основные эффекты;
4. Таблица: гормоны органов выполняющих эндокринные и неэндокринные функции, перечень и основные эффекты;
5. Таблица: гормоны одиночных эндокриноцитов, перечень и основные эффекты.
6. Схема: гипоталамо-гипофизарная система;
7. Схема: образование тиреоидных гормонов.

#### **Самостоятельная внеаудиторная работа обучающихся по теме:**

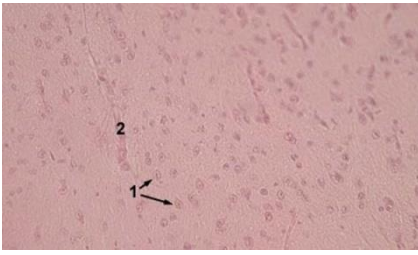
*1) Ознакомиться с теоретическим материалом по теме занятия с использованием конспектов лекций и/или рекомендуемой учебной литературы.*

#### *2) Ответить на вопросы для самоконтроля*

1. Эндокринная система. Морфофункциональная характеристика. Классификация. Понятие о клетках-мишенях и рецепторах к гормонам. Эпифиз: источники развития, строения, функции, инволюция?
2. Гипофиз. Источники и основные этапы эмбрионального развития. Строение адено- и нейрогипофиза. Морфофункциональная характеристика аденоцитов, регуляция функций?
3. Гипоталамус. Нейросекреторные отделы. Источники развития. Строение: крупноклеточные и мелкоклеточные ядра, особенности организации и функция нейросекреторных клеток. Регуляторные функции гипоталамуса?
4. Гипоталамо-аденогипофизарная и гипоталамо-нейрогипофизарная системы, строение и функциональное значение. Характеристика нейросекреторных клеток. Аксовазальные синапсы?
5. Щитовидная железа. Источники и основные этапы эмбрионального развития. Строение: тканевой и клеточный состав. Функциональное значение. Особенности секретного процесса в тироцитах, его регуляция. Структурные изменения в железе при ее гипер- и гипофункции?
6. Надпочечники. Источники и основные этапы развития. Строение коркового и мозгового вещества. Морфофункциональная характеристика аденокортикоцитов, их изменения в связи с уровнем биосинтеза и секреции гормонов. Регуляция функции коркового и мозгового вещества. Возрастные изменения?
7. Диффузная эндокринная система. История создания концепции диффузной эндокринной системы. Классификация эндокринных клеток, их локализация в организме. Морфофункциональная характеристика гормонпродуцирующих клеток?

*3) Проверить свои знания с использованием тестового контроля (примерные вопросы)*

1. Назовите структуры, отмеченные на фотографии цифрой 1



- А) Ацидофильные клетки
- Б) Базофильные клетки
- В) Хромофобные клетки
- Г) Ядра питуцитов

2. Какими клетками образована паренхима околощитовидной железы

- А) Хромофобными и хромофильными эндокриноцитами
- Б) Главными и оксифильными паратироцитами\*
- В) Оксифильными и нейтрофильными эндокриноцитами
- Г) Фолликулярными и парафолликулярными эндокриноцитами

3. Какие морфологические признаки из перечисленных характерны для гонадотропоцитов гипофиза

- А) Отсутствие гранул в цитоплазме
- Б) Экцентричное расположение ядра\*
- В) Наличие крупных базофильных гранул в цитоплазме\*
- Г) Наличие оксифильных гранул в цитоплазме
- Д) Наличие макулы (неокрашенного пятна, где располагается комплекс Гольджи)\*

4. Какие структуры из перечисленных входят в состав задней доли гипофиза

- А) Кровеносные капилляры\*
- Б) Ацидофильные эндокриноциты
- В) Базофильные эндокриноциты
- Г) Глиальные клетки (питуциты)\*
- Д) Аксоны крупных нейросекреторных клеток гипоталамуса (тельца Херринга)\*

5. Изменение функции... вызывает в организме...

- |                                                                |                                                      |
|----------------------------------------------------------------|------------------------------------------------------|
| А) (2) Гиперфункция ацидофильных клеток                        | [1] Снижение содержания кальция в крови              |
| Б) (1) Гиперфункция парафолликулярных клеток щитовидной железы | [2] Чрезмерный рост тела или его части               |
|                                                                | [3] Повышение основного обмена                       |
|                                                                | [4] Снижение сопротивляемости к стрессорным факторам |
|                                                                | [5] Снижение минерализации костной ткани             |

6. Гормоны ... их биологическое действие ...

- |                        |                                                         |
|------------------------|---------------------------------------------------------|
| А) (5) Соматостатин    | [1] Общий сосудосуживающий эффект                       |
| Б) (4) Глюкокортикоиды | [2] Стимуляция деятельности сердца                      |
|                        | [3] Регуляция водно-солевого обмена                     |
|                        | [4] Регуляция метаболизма углеводов белков, липидов     |
|                        | [5] Подавление секреции эндокринных и экзокринных желез |

7. Расположите в правильном порядке структурные элементы гипоталамо-гипофизарной системы

- 1 Аркуантные ядра
- 2 Медиальное возвышение
- 3 Аксовазальные синапсы
- 4 Первичные капилляры портальной системы
- 5 Перикапиллярное пространство
- 6 Портальные вены
- 7 Передняя доля гипофиза

Ответ: 1 2 3 4 5 6 7

### **Рекомендуемая литература:**

● Основная:

1. Terminologia Histologia. Международные термины по цитологии и гистологии человека с официальным списком русских эквивалентов: справ. пособие / ред.: В. В. Банин, В. Л. Быков ГЭОТАР-Медиа 2009
2. Атлас гистологии / ред. У. Велш; пер. с нем. В. В. Банин 2011
3. Ильин Д. А. Многоядерные макрофаги: монография / Д. А. Ильин «Наука» 2011
4. Руководство по гистологии: В 2-х т. Т. 1 / ред. Р. К. Данилов СпецЛит 2011
5. Теоретические основы и практическое применение методов иммуногистохимии : руководство / ред. Д. Э. Коржевский СпецЛит 2014
6. Терапевтический потенциал клеток пуповинной крови при негематологических заболеваниях: сборник статей / ред.: М. А. Пальцев, В. Н. Смирнова Медицина 2011
7. Клиническая лабораторная диагностика: нац. руководство. В 2-х т. / ред.: В. В. Долгов, В. В. Меньшиков ГЭОТАР-Медиа 2013
8. Terminologia Embryologica. Международные термины по эмбриологии человека с официальным списком русских эквивалентов / под ред. Л. Л. Колесникова, Н. Н. Шевлюка, Л. М. Ерофеевой ГЭОТАР-Медиа 2014
9. Прошкина, Е. Н. Молекулярная биология: стресс-реакции клетки: учебное пособие для вузов / Е. Н. Прошкина, И. Н. Юраниева, А. А. Москалев. - М.: Юрайт, 2019. Юрайт2019
10. Шмид, Р. Наглядная биотехнология и генетическая инженерия / Р. Шмид; пер. с нем.: А. А. Виноградовой, А. А. Синюшина. - М.: БИНОМ. Лаборатория знаний, 2018  
БИНОМ 2018
11. Мушкамбаров, Н. Н. Молекулярная биология. Введение в молекулярную цитологию и гистологию: учеб. пособие для студентов мед. вузов / Н. Н. Мушкамбаров, С. Л. Кузнецов. - 3-е изд., испр. и доп. - М.: МИА, 2016. МИА 2016
12. Банин, В. В. Цитология. Функциональная ультраструктура клетки. Атлас [Текст: Электронный ресурс]: учебное пособие / В. В. Банин. - Электрон. текстовые дан. - М.: "ГЭОТАР-Медиа", 2016. ГЭОТАР-Медиа 2016
13. Теоретические основы и практическое применение методов иммуногистохимии [Текст]: руководство / ред. Д. Э. Коржевский. - 2-е изд., испр. и доп. - СПб. : СпецЛит, 2014.  
СпецЛит 2014

● Дополнительная литература:

1. Никитенко Л. Л. Роль адреномедуллина в биологии эндотелиальной клетки: монография / Л. Л. Никитенко, С. И. Колесников ГЭОТАР-Медиа 2007
2. Жункейра Л. К. Гистология: атлас / Л. К. Жункейра, Ж. Карнейро: пер. с англ ГЭОТАР-Медиа 2009
3. Мезен Н. И. Стволовые клетки: учебно-метод. пособие для преподавателей, аспирантов, студентов мед. вузов / Н. И. Мезен, З. Б. Квачева, Л. М. Сычик БГМУ 2008

### **Раздел 4. Частная гистология.**

#### **Тема 4.6. Пищеварительная система 1.**

**Цель:** Сформировать умения по диагностике органов переднего отдела пищеварительной системы, твердых и мягких тканей зуба и его поддерживающего аппарата.

**Задачи:**

1. Изучить общий принцип морфологического строения стенки органов пищеварительной системы человека.
2. Изучить особенности морфологического строения ротовая полость.
3. Изучить строение и гистофизиологию губ, щек, твердого и мягкого неба, десен.

4. Изучить виды сосочков языка, их строение и функции.
5. Характеризовать клеточный состав вкусовой луковицы.
6. Изучить классификацию и строение слюнных желез. Отличительные особенности строения околоушной, подчелюстной и подъязычной желез.
7. Изучить строение и гистофизиологию миндалин.
8. Изучить строение и гистофизиологию глотки и пищевода.
9. Рассмотреть гистологические препараты, изготовленные из шлифов эмали, дентина и цемента.
10. Изучить физико-химические свойства межклеточного вещества, формирующего эмаль, дентин и цемент.
11. Рассмотреть электронограммы амелобластов, одонтобластов, цементобластов.
12. Изучить особенности пульпы коронковой и корневой частей зуба.
13. Изучить понятия «периодонт» и «парадонт»
14. Рассмотреть гистологические препараты различных стадий эмбрионального развития зубов развития зубов
15. Сформировать представление о смене зубов и знания теорий прорезывания зубов.

#### **Обучающийся должен знать:**

**1. До изучения темы (базисные знания):** Морфофункциональные и гистогенетические особенности многослойных эпителиев. Типы секреции желез. Строение и классификация экзокринных желез. Строение поперечнополосатой и гладкой мышечной тканей. Строение вегетативных ганглиев и периферических нервов. Строение и функциональное значение лимфоидной ткани. Понятие о молочных и коренных зубах.

**2. После изучения темы:** Общий план строения полых органов пищеварительной системы. Эмбриональные источники развития органов переднего отдела пищеварительного аппарата. Понятие "слизистая оболочка", ее строение. Строение и функциональное значение миндалин. Общий план строения мелких и крупных слюнных желез. Геронтологические особенности органов полости рта, миндалин и слюнных желез. . Основные стадии гистогенеза молочных и постоянных зубов. Суть ранней стадии развития зуба, стадии формирования эмалевого органа, стадии формирования твердых тканей зуба. Строение эмали, дентина, цемента и пульпы. Строение поддерживающего аппарата зуба, отличия однокорневого от многокорневого зубов.

#### **Обучающийся должен уметь:**

1. Диагностировать следующие гистологические препараты: губы, щеки, десны, язык листовидные сосочки, язык нитевидные сосочки, околоушная, подчелюстная и подъязычная слюнные железы, миндалины пищевод.
2. Выявлять жевательные поверхности и определять их структуру.
3. Диагностировать препараты шлифов однокорневого и многокорневого зубов. Диагностировать учебные препараты шлифов однокорневого и многокорневого зубов.
4. На препаратах выявлять эмалевые призмы, дентиновые каналы, одонтобласты, пульпу, периодонт, зубную альвеолу.
5. Идентифицировать электронограммы амелобластов, одонтобластов, цементобластов.
6. Диагностировать препараты ранней стадии развития зуба, стадии формирования эмалевого органа, стадии формирования твердых тканей зуба.
7. Характеризовать морфофункциональные характеристики каждого из них.

#### **Обучающийся должен владеть:**

1. Диагностикой следующих гистологических препаратов: губы, щеки, десны, язык листовидные сосочки, язык нитевидные сосочки, околоушная, подчелюстная и подъязычная слюнные железы, миндалины, пищевод.
2. Диагностикой гистологических препаратов твердых и мягких тканей зуба и его поддерживающего аппарата.



3. Подбором методик гистологического исследования для выполнения научных задач;
4. Способами окрашивания гистологических препаратов для выявления специализированных структур;
5. Методикой диагностики клеток и клеточных структур на электронограммах;
6. Гистологической терминологией по теме;
7. Решением ситуационных задач по теме;
8. Методикой систематизацией материала по теме и составлением таблиц.

### **Самостоятельная аудиторная работа обучающихся по теме:**

#### **1. Ответить на вопросы по теме занятия:**

1. Три типа слизистой оболочки полости рта?
2. Губы. Губные железы. Строение уздечки верхней губы?
3. Щеки. Щечные железы?
4. Особенности строения различных частей твердого неба?
5. Мягкое небо и язычок?
6. Десна. Строение и гистохимия десны. Десна свободная и прикрепленная?
7. Строение дна полости рта, уздечка нижней губы?
8. Строение пульпы?
9. Строение поддерживающего аппарата?
10. Понятие о периодонте и пародонте?
11. Ультраструктура клеток пульпы зуба?
12. Гистофизиологические особенности строения вышеперечисленных клеток?
13. Кровоснабжение и иннервация пульпы?
14. Возрастные изменения пульпы и периодонта?
15. Строение дентина, эмали и цемента?
16. Эмалевые призмы, беспризмная эмаль, эмалевые веретена, пучки и пластинки?
17. Дентинные каналы, плащевой и околопульпарный, глобулярный и интерглобулярный дентин?
18. Ультраструктура амелобластов, одонтобластов, цементобластов?
19. Гистофизиологические особенности строения вышеперечисленных клеток?
20. Этапы гистогенеза зуба и морфофункциональные характеристики каждого из них?
21. Образование дентина и эмали?
22. Развитие и строение коронки и корня зуба?
23. Сроки прорезывания зубов?
24. Теории прорезывания зубов?

#### **2. Практическая работа.**

1. Провести диагностику гистологических препаратов.
  - Срез губы;
  - Нитевидные сосочки срез языка;
  - Листовидные сосочки, срез языка;
  - Срез небной миндалины;
  - Срез околоушной слюнной железы;
  - Срез подчелюстной (смешанной; слюнной железы);
  - Шлиф зуба;
  - Развитие зуба (срез мордочки зародыша свиньи, бокаловидный орган);
  - Развитие эмали и дентина (срез мордочки зародыша свиньи).
2. Освоить диагностику электронограмм.
  - Нитевидные сосочки языка;
  - Листовидные сосочки языка;
  - Желобоватые сосочки языка.

- Ультрамикроскопическое строение энамелобласта;
- Ультрамикроскопическое строение дентинобласта;
- Эмалевые призмы зуба.

### 3. Решить ситуационные задачи

#### 1) Алгоритм разбора задач

1. полный и точный ответ на все вопросы задачи;
2. представить комплексную оценку предложенной ситуации;
3. сделать выводы, привести дополнительные аргументы;
4. продемонстрировать знания теоретического материала с учетом междисциплинарных связей;
5. по возможности предложить альтернативные варианты решения проблемы.

#### 2) Пример задачи с разбором по алгоритму

Задача: В роддоме во время первого кормления у новорожденного было замечено постоянное вытекание молока из носа. О какой аномалии развития может свидетельствовать этот симптом.

Решение: данный симптом может свидетельствовать о патологии развития ротовой полости в эмбриональном периоде, таком как несращивание верхней губы. При этом нарушается развитие медиальных носовых отростков.

#### 3) Задачи для самостоятельного разбора на занятии

1. Препараты приготовлены из внутренней поверхности губы и десны. По каким особенностям строения их можно различить?
2. В микропрепарате губы видны многослойный плоский ороговевающий эпителий, волосы, сальные и потовые железы. По каким структурным признакам вы отличаете ее от других частей губы?
3. Произошла атрофия слизистой оболочки языка. Какая чувствительность потеряна? Какие структуры при этом повреждены?
4. У человека выделяется мало густой слюны, снижена ее ферментативная активность, увеличено содержание слизи. Что является наиболее вероятной причиной этого нарушения.
5. На гистологическом препарате представлен поперечный срез стенки полого органа, слизистая оболочка которого покрыта многослойным плоским неороговевающим эпителием. Какой это орган?
6. Стоматолог в кабинете поликлиники дал задание интерну обследовать у пациента участки слизистой оболочки ротовой полости, которые ороговевают. Какие это участки?
7. На гистопрепарате железистого органа определяются только серозные концевые отделы. В междольковой соединительной ткани есть протоки, высланные двухслойным или многослойным эпителием. Определите данный орган.
8. При остром воспалении околоушной слюнной железы нарушаются процессы секреции и выделения. Какие клетки страдают при этом?
9. При хронических воспалительных процессах слюнных желез наблюдается повреждение эпителия выводных протоков. Какой эпителий будет повреждаться при этом в исчерченных протоках больших слюнных желез?
10. При микроскопическом изучении шлифа зуба обнаружено, что одна его твердая ткань в радиальном направлении пронизана большим количеством тонких трубочек, а другая - содержит отростчатые полости для клеток. Назовите эти клетки. В какой части зуба содержатся обе эти ткани?
11. Недостаточность витамина С в пище отрицательно сказывается на развитии и дифференцировке одонтобластов, а это вызывает нарушение образования дентина в определенных участках зуба. В этих участках не происходит и образования эмали, хотя структура энамелобластов не изменяется. С чем это связано?

12. При рассмотрении пульпы зуба обнаружено. Что в одной части зуба пульпа построена по типу рыхлой неоформленной соединительной, а другой - состоит из плотной соединительной ткани, богатой межклеточным веществом и лишь в наружных отделах имеет более рыхлое строение. Какие это части зуба? Чем объясняются различия в строении пульпы различных частей зуба?

#### **4. Задания для групповой работы**

Записать в рабочую тетрадь:

1. Таблица: общий план гистологического строения стенки пищеварительной трубки.
2. Таблица железы пищевода.
3. Таблица: классификация слюнных желез.
4. Таблица: ткани зуба: общая характеристика.
5. Схема: развитие зуба.
6. Таблица: теории прорезывания зубов.
7. Схема: строение вкусовой луковицы.
8. Схема: строение слюнных желез.
9. Схема: дентин и пульпа зуба.

#### **Самостоятельная внеаудиторная работа обучающихся по теме:**

*1) Ознакомиться с теоретическим материалом по теме занятия с использованием конспектов лекций и/или рекомендуемой учебной литературы.*

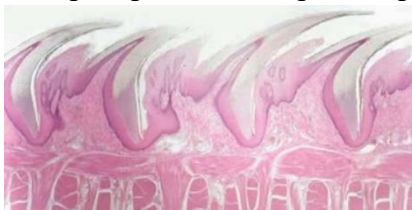#### *2) Ответить на вопросы для самоконтроля*

1. Ротовая полость. Общая морфофункциональная характеристика слизистой оболочки. Источники развития. Губы, мягкое и твердое небо строение и функции. Возрастные изменения?
2. Язык строение и функции?
3. Гистофизиологическая характеристика вторично-чувствующих сенсоэпителиальных рецепторных клеток. Орган вкуса. Развитие, строение и функции. Иннервация. Регенерация. Гистофизиология органа вкуса?
4. Околоушные слюнные железы. Развитие, строение, функции. Регенерация. Возрастные изменения?
5. Подчелюстные слюнные железы. Развитие, строение, функции. Особенности строения различных типов слюнных желез. Регенерация. Возрастные изменения?
6. Подъязычные слюнные железы. Развитие, строение, функции. Регенерация. Возрастные изменения?
7. Особенности строения различных типов крупных и мелких слюнных желез. Регенерация. Возрастные изменения?
8. Пищевод; строение и функции. Источник и эмбриональное развитие. Строение различных отделов стенки пищевода, железы пищевода?
9. Зубы - строение и значение. Источники и ход эмбрионального развития. Регенерация тканей зуба, возрастные изменения?
10. Эмаль. Структура, происхождение, ход эмбрионального развития, возрастные изменения, гипоплазия, метаплазия, изменение цвета?
11. Дентин - строение и функции. Ход эмбрионального развития. Регенерация, возрастные изменения?
12. Пульпа зуба - строение и функции. Ход эмбрионального развития. Регенерация, возрастные изменения?
13. Цемент, клеточный и бесклеточный. Строение и функции. Ход эмбрионального развития. Регенерация, возрастные изменения?

*3) Проверить свои знания с использованием тестового контроля (примерные вопросы)*

1. Лимфатические узелки небных миндалин располагаются в
  - А) Собственной пластинке слизистой оболочки\*
  - Б) Подслизистой основе
  - В) Мышечной оболочке
  - Г) Адвентициальной оболочке
2. Мышечная оболочка пищевода в верхней трети содержит
  - А) Поперечно-полосатую мышечную ткань\*
  - Б) Гладкую мышечную ткань
  - В) Поперечнополосатую и гладкую мышечную ткань
3. Нервное сплетение мейснера локализуется в
  - А) Слизистой оболочке
  - Б) Подслизистой основе\*
  - В) Мышечной оболочке
  - Г) Адвентициальной оболочке
4. Максиллярная и мандибулярная зоны щеки аналогичны по строению части губы
  - А) Кожной части
  - Б) Промежуточного отдела
  - В) Слизистой части\*
  - Г) Мышечного слоя

5. Препарат какого органа представлен на снимке



- А) Грибовидные сосочки языка
- Б) Листовидные сосочки языка
- В) Желобоватые сосочки языка
- Г) Нитевидные сосочки языка\*

6. Кардиальные железы пищевода залегают
  - А) На уровне перстневидного хряща гортани и 5-го кольца трахеи\*
  - Б) В средней части пищевода
  - В) В месте перехода пищевода в желудок\*
  - Г) По всей длине собственной пластинки слизистой оболочки

7. Оболочки стенки... Вид ткани...

- |                            |                                             |
|----------------------------|---------------------------------------------|
| А) (1) Слизистая           | [1] Однослойный призматический эпителий     |
| Б) (2) Подслизистая основа | [2] Рыхлая волокнистая соединительная ткань |
| В) (3) Мышечная            | [3] Гладкая мышечная ткань                  |
| Г) (4) Серозная            | [4] Однослойный плоский эпителий            |

8. Вид слюнной железы ... Характеристика ...

- |                     |                                        |
|---------------------|----------------------------------------|
| А) (1) Околоушная   | [1] Сложная альвеолярная разветвленная |
| Б) (2) Подъязычная  | [2] Сложная альвеолярно – трубчатая    |
| В) (2) Подчелюстная | разветвленная                          |

9. Ткани губы ... Источники развития ...

- |                              |                        |
|------------------------------|------------------------|
| А) (1) Эпидермис             | [1] Эктодерма          |
| Б) (2) Сосочковый слой дермы | [2] Дерматом мезодермы |
| В) (2) Сетчатый слой дермы   |                        |

10. Производные ротовой полости... Тип слизистой ...

- А) (2) Губа [1] Жевательного типа
- Б) (2) Щека [2] Слизистого типа
- В) (1) Десна [3] Специализированного типа
- Г) (3) Дорзальная часть языка

10. Эмалевые пучки располагаются

- А) Пронизывает всю толщю эмали
- Б) У эмалево-дентинной границы в виде пучков травы\*
- В) В пульпе
- Г) У дентинно-цементной границы

11. Островки Малассе являются производными

- А) Эмали
- Б) Дентина
- В) Цемента
- Г) Эпителия\*

12. На 5 месяце эмбриогенеза формируется

- А) Эмаль\*
- Б) Дентин
- В) Цемент
- Г) Пульпа

13. Питание дифференцирующихся энамелобластов происходит за счет

- А) Сосудов зубного мешочка\*
- Б) Сосудов зубного сосочка
- В) Сосудов периодонта

14. Питание цемента здорового зуба осуществляется

- А) Диффузно из сосудов периодонта\*
- Б) Из слюны ротовой полости
- В) Из пульпы

15. Обызвествление в виде глобул или калькосферитов происходит в

- А) Эмали
- Б) Дентине\*
- В) Цементе
- Г) Периодонте

16. Процент органических веществ содержащихся в эмали

- А) 5-8%
- Б) 3-5%
- В) 2-3%\*
- Г) 1-3%

17. Клетки периодонта ... Расположение...

- А) (3) Преобладание клеток остеобластического ряда [1] В среднем слое
- Б) (2) Малодифференцированные клетки, цементобласты [2] На границе с цементом корня
- В) (1) Фибробласты, макрофаги, тучные клетки [3] На границе с альвеолярной костью

18. Ткани зуба ... Источники развития ...

- |                  |                      |
|------------------|----------------------|
| А) (1) Эмаль     | [1] Кожная эктодерма |
| Б) (2) Дентин    | [2] Мезенхима        |
| В) (2) Цемент    |                      |
| Г) (2) Пульпа    |                      |
| Д) (2) Периодонт |                      |

**Рекомендуемая литература:**

• Основная:

1. Terminologia Histologia. Международные термины по цитологии и гистологии человека с официальным списком русских эквивалентов: справ. пособие / ред.: В. В. Банин, В. Л. Быков ГЭОТАР-Медиа 2009
2. Атлас гистологии / ред. У. Велш; пер. с нем. В. В. Банин 2011
3. Ильин Д. А. Многоядерные макрофаги: монография / Д. А. Ильин «Наука» 2011
4. Руководство по гистологии: В 2-х т. Т. 1 / ред. Р. К. Данилов СпецЛит 2011
5. Теоретические основы и практическое применение методов иммуногистохимии : руководство / ред. Д. Э. Коржевский СпецЛит 2014
6. Терапевтический потенциал клеток пуповинной крови при негематологических заболеваниях: сборник статей / ред.: М. А. Пальцев, В. Н. Смирнова Медицина 2011
7. Клиническая лабораторная диагностика: нац. руководство. В 2-х т. / ред.: В. В. Долгов, В. В. Меньшиков ГЭОТАР-Медиа 2013
8. Terminologia Embryologica. Международные термины по эмбриологии человека с официальным списком русских эквивалентов / под ред. Л. Л. Колесникова, Н. Н. Шевлюка, Л. М. Ерофеевой ГЭОТАР-Медиа 2014
9. Прошкина, Е. Н. Молекулярная биология: стресс-реакции клетки: учебное пособие для вузов / Е. Н. Прошкина, И. Н. Юранева, А. А. Москалев. - М.: Юрайт, 2019. Юрайт2019
10. Шмид, Р. Наглядная биотехнология и генетическая инженерия / Р. Шмид; пер. с нем.: А. А. Виноградовой, А. А. Синюшина. - М.: БИНОМ. Лаборатория знаний, 2018 БИНОМ 2018
11. Мушкамбаров, Н. Н. Молекулярная биология. Введение в молекулярную цитологию и гистологию: учеб. пособие для студентов мед. вузов / Н. Н. Мушкамбаров, С. Л. Кузнецов. - 3-е изд., испр. и доп. - М.: МИА, 2016. МИА 2016
12. Банин, В. В. Цитология. Функциональная ультраструктура клетки. Атлас [Текст: Электронный ресурс]: учебное пособие / В. В. Банин. - Электрон. текстовые дан. - М.: "ГЭОТАР-Медиа", 2016. ГЭОТАР-Медиа 2016
13. Теоретические основы и практическое применение методов иммуногистохимии [Текст]: руководство / ред. Д. Э. Коржевский. - 2-е изд., испр. и доп. - СПб. : СпецЛит, 2014. СпецЛит 2014

• Дополнительная литература:

1. Никитенко Л. Л. Роль адреномедуллина в биологии эндотелиальной клетки: монография / Л. Л. Никитенко, С. И. Колесников ГЭОТАР-Медиа 2007
2. Жункейра Л. К. Гистология: атлас / Л. К. Жункейра, Ж. Карнейро: пер. с англ ГЭОТАР-Медиа 2009
3. Мезен Н. И. Стволовые клетки: учебно-метод. пособие для преподавателей, аспирантов, студентов мед. вузов / Н. И. Мезен, З. Б. Квачева, Л. М. Сычик БГМУ 2008

**Раздел 4. Частная гистология.**

**Тема 4.7. Пищеварительная система 2.**

**Цель:** Способствовать формированию умений по диагностике гистологических препаратов различных отделов желудка, тонкого и толстого кишечника. Способствовать формированию умений по диагностике препаратов печени, поджелудочной железы.

### **Задачи:**

1. Изучить сходные черты в строении органов среднего и заднего отделов пищеварительной трубки.
2. Изучить строение и гистофизиологию различных отделов желудка.
3. Изучить строение и гистофизиологию двенадцатиперстной кишки.
4. Изучить строение и гистофизиологию тонкого кишечника.
5. Изучить строение и гистофизиологию толстого кишечника.
6. Рассмотреть гистологические препараты и изучить электронограммы печени и поджелудочной железы

### **Обучающийся должен знать:**

**1. До изучения темы (базисные знания):** Современные представления о строении и функциях желудка, толстого и тонкого кишечника, аппендикса. Современные представления о развитии, строении и функциях печени и поджелудочной железы.

**2. После изучения темы:** Развитие, микро- и ультрамикроскопическое строение и функции желудка, толстого и тонкого кишечника, аппендикса. Геронтологические особенности. Развитие, строение и функции печени и поджелудочной железы.

### **Обучающийся должен уметь:**

1. Диагностировать препараты: дно желудка, пилорическая часть желудка, двенадцатиперстная кишка, тонкий кишечник, толстый кишечник. Распознавать в электронограммах их основные структурные элементы.
2. Диагностировать микропрепараты печени и поджелудочной железы.

### **Обучающийся должен владеть:**

1. Диагностикой гистологических препаратов дно желудка, пилорическая часть желудка, двенадцатиперстная кишка, тонкий кишечник, толстый кишечник;
2. Диагностировать гистологические препараты печени и поджелудочной железы;
3. Подбором методик гистологического исследования для выполнения научных задач;
4. Способами окрашивания гистологических препаратов для выявления специализированных структур;
5. Методикой диагностики клеток и клеточных структур на электронограммах;
6. Гистологической терминологией по теме;
7. Решением ситуационных задач по теме;
8. Методикой систематизацией материала по теме и составлением таблиц.

### **Самостоятельная аудиторная работа обучающихся по теме:**

#### **1. Ответить на вопросы по теме занятия:**

1. Типы клеток, входящих в состав фундальных, кардиальных и пилорических желез желудка и выделяемый ими секрет?
2. Слизисто - бикарбонатный барьер желудка?
3. Элементы рельефа слизистой оболочки тонкой кишки, их значение?
4. Компоненты желудочного сока?
5. Функции толстой кишки?
6. Особенности мышечной оболочки толстой кишки?
7. Особенности распределения бокаловидных клеток в эпителии толстой кишки и отличительные признаки ее крипт?
8. Структурные элементы лимфоидной ткани в тонком кишечнике?
9. Структурные элементы лимфоидной ткани в толстом кишечнике?
10. Типы эндокринных клеток желудка, тонкой и толстой кишки?
11. Особенности слизистой и подслизистой оболочек пищевода?
12. Какие вещества содержат секрет ациноцитов поджелудочной железы?

13. Перечислите функции печени.
14. Опишите строение классической печеночной дольки.
15. Назовите морфологические характеристики и функции макрофагов печени, перисинусоидных липоцитов и pit - клеток.
16. Какие типы клеток имеются в островках Лангерганса, и какие гормоны они вырабатывают?

## 2. Практическая работа.

### 1. Провести диагностику гистологических препаратов.

- Срез переход пищевода в желудок;
- Срез дно желудка;
- Срез двенадцатиперстной кишки;
- Срез тонкой кишки;
- Срез толстой кишки.
- Срез поджелудочной железы;
- Срез печени человека;

### 2. Освоить диагностику электронограмм.

- Ультрамикроскопическое строение поверхностных эпителиоцитов желудка;
- Энтероциты с щёточной каемкой;
- Бокаловидная железистая клетка эпителия тонкой кишки;
- Свод пейеровой бляшки;
- Вид сверху на поверхность желудочных ямок фундальной части желудка человека;
- Ворсинки тонкой кишки.
- Ультраструктура гепатоцита;
- Гепатоциты и клетки синусоидных капилляров;
- Участок дольки печени;
- Печеночная долька.

## 3. Решить ситуационные задачи

### 1) Алгоритм разбора задач

1. полный и точный ответ на все вопросы задачи;
2. представить комплексную оценку предложенной ситуации;
3. сделать выводы, привести дополнительные аргументы;
4. продемонстрировать знания теоретического материала с учетом междисциплинарных связей;
5. по возможности предложить альтернативные варианты решения проблемы.

### 2) Пример задачи с разбором по алгоритму

Задача: Среди микрофотографий препаратов желудка и тонкой кишки нужно отобрать те, на которых представлена двенадцатиперстная кишка. С помощью какого признака можно это сделать?

Решение: Идентифицировать двенадцатиперстную кишку можно по следующим признакам: 1) каемчатый эпителий слизистой; 2) появление образованных собственной пластинкой слизистой; 3) отсутствие желез в собственной пластинке слизистой; 4) наличие желез в подслизистой основе; 5) два слоя мышечных клеток в мышечной оболочке.

### 3) Задачи для самостоятельного разбора на занятии

1. На гистологическом срезе дна желудка в составе желез видны сравнительно большие клетки с ацидофильной цитоплазмой, электронномикроскопически в этих клетках определяется сложная система внутриклеточных канальцев. Какой компонент желудочного сока образуется вследствие деятельности этих клеток?



2. На микропрепарате тонкой кишки в собственной пластинке слизистой оболочки обнаружили скопление клеток шаровидной формы с большими базофильными ядрами, которые окружены узким ободком цитоплазмы. В большинстве таких скоплений центральная часть светлая и содержит меньше клеток, чем периферическая. К какой морфологической структуре принадлежат такие скопления?

3. На электронной микрофотографии собственных желез желудка определяется большая клетка овальной формы, в цитоплазме которой есть система внутриклеточных секреторных канальцев, большое количество митохондрий. Назовите данную клетку.

4. У больного хроническим энтероколитом (воспаление кишечника) обнаружено нарушение пищеварения и всасывания белков в тонкой кишке в результате недостаточного количества в кишечном соке дипептидаз. В каких клетках нарушается синтез этих ферментов?

5. При обследовании больного с заболеванием тонкой кишки обнаружено нарушение процессов пристеночного и мембранного пищеварения. С нарушением функции каких клеток это связано?

6. При ректороманоскопии обнаружена опухоль, которая происходит из слизистой оболочки конечного отдела прямой кишки. Из какого эпителия образовалась эта опухоль?

7. При гистологическом обследовании аспирационного биоптата слизистой оболочки желудка у больного, который страдает язвенной болезнью, обнаружено увеличение количества glanduloцитов, которые имеют оксифильные свойства цитоплазмы. Образование какого компонента желудочного сока обеспечивают эти клетки?

8. На гистологическом препарате представлен орган пищеварительной системы, стенка которого имеет 4 оболочки: слизистую, подслизистую, мышечную и серозную. Слизистая оболочка имеет складки и ямки. Определите, какой орган имеет такой рельеф?

9. У больного хроническим атрофическим гастритом обнаружили признаки гипохромной анемии. Нарушением функций каких клеток желез желудка можно объяснить развитие анемии?

10. Врач-инфекционист обнаружил у больного синдром острого энтероколита с нарушением процессов пищеварения и всасывания продуктов расщепления. При повреждении каких клеток кишечного эпителия наблюдаются такие нарушения?

11. Больной С. 45 лет госпитализирован с жалобами на боль в желудке. Гастроскопия обнаружила наличие небольших по размеру язв в участке дна желудка. Нарушение функции каких клеток слизистой оболочки желудка стало одной из причин повреждения?

12. Для изучения защитных реакций в кровь экспериментальному животному ввели коллоидную краску. Где в печени можно обнаружить частицы этой краски?

13. При микроскопировании препарата печени студенты заспорили по поводу вены, расположенной между классическими печеночными дольками. Один студент называл ее междольковой, другой — поддольковой. Помогите студентам решить спор: по каким признакам можно отличить эти вены?

14. На вопрос о желчных капиллярах студент ответил, что это пространство между стенкой внутридольковых гемокапилляров и печеночными балками; другой назвал ответ неправильным, так как такого пространства нет. Оцените ответы и приведите обоснование.

15. Перед исследователем поставлена задача изучить в поджелудочной железе клетки, вырабатывающие гормон инсулин. Какие клетки надлежит изучить, где они располагаются в железе?

16. Больной возрастом 50 лет жалуется на повышение аппетита, жажду, снижение веса тела, утомляемость. При лабораторном обследовании обнаружено повышение количества сахара в крови. С нарушением функции каких клеток связано развитие данного заболевания?

17. При разрастании соединительной ткани в паренхиме печени (фиброз) в результате хронических заболеваний наблюдается нарушение циркуляции крови в классических дольках. Какое направление движения крови в таких дольках?

18. На гистологическом препарате представлена железа. В дольках железы определяются ацинусы, секреторные клетки которых имеют две зоны: базальную - гомогенную базофильную и апикальную - зимогенную оксифильную. Какой орган имеет такие морфологические признаки?

19. В клинику госпитализирован больной с отравлением. Установлено, что в печени нарушены механизмы детоксикации. Какие из органелл гепатоцитов в первую очередь обусловили это состояние?

#### **4. Задания для групповой работы**

Записать в рабочую тетрадь:

1. Таблица: сравнительная морфологическая характеристика эпителиоцитов различных отделов желудка;
2. Таблица: железы желудка;
3. Схема: развитие эпителия пищевода.
4. Схема: кровеносные и желчевыводящие системы печени;
5. Таблица: типы инсулоцитов и продуцируемые ими гормоны;
6. Схема: строение печеночной дольки;
7. Схема: строение печеночной балки;
8. Схема: строение поджелудочной железы;
9. Схема: строение желчного пузыря.

**Самостоятельная внеаудиторная работа обучающихся по теме:**

**1) Ознакомиться с теоретическим материалом по теме занятия с использованием конспектов лекций и/или рекомендуемой учебной литературы.**

#### **2) Ответить на вопросы для самоконтроля**

1. Тонкая кишка. Развитие. Общая морфофункциональная характеристика. Строение и функции ворсинок и крипт. Особенности строения различных отделов. Иннервация и васкуляризация. Регенерация. Возрастные изменения.
2. Желудок. Пилорический отдел. Общая морфофункциональная характеристика. Развитие и строение оболочек. Структурные особенности различных отделов. Железы желудка, строение и функции. Иннервация и васкуляризация. Регенерация. Возрастные особенности.
3. Желудок. Дно желудка. Общая морфофункциональная характеристика. Развитие и строение оболочек. Структурные особенности различных отделов. Железы желудка, строение и функции. Иннервация и васкуляризация. Регенерация. Возрастные особенности.
4. Толстая кишка. Червеобразный отросток. Общая характеристика. Развитие и строение. Возрастные особенности. Регенерации эпителия.
5. Печень. Общая морфофункциональная характеристика. Развитие и строение. Классическая печеночная долька. Представление о портальной дольке и ацинусе. Структурно-функциональная характеристика гепатоцитов и клеток синусоидальных гемокапилляров. Пространство Диссе. Регенерация. Особенности кровоснабжения печени. Возрастные особенности. Желчный пузырь, строение и функции?
6. Поджелудочная железа. Развитие, строение экзо- и эндокринных частей, их гистофизиология. Регенерация. Возрастные изменения. АРУД система – её значение?

#### **3) Проверить свои знания с использованием тестового контроля (примерные вопросы)**

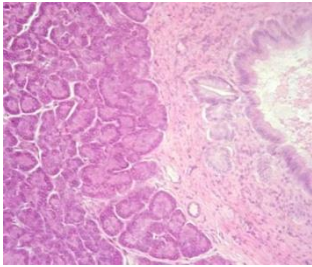
1. Кардиальные железы пищевода залегают  
Д) На уровне перстневидного хряща гортани и 5-го кольца трахеи\*  
Е) В средней части пищевода  
Ж) В месте перехода пищевода в желудок\*  
З) По всей длине собственной пластинки слизистой оболочки

2. Эпителий, покрывающий поверхность слизистой оболочки желудка по строению является
- Однослойным плоским
  - Однослойным кубическим
  - Однослойным призматическим железистый\*
  - Многослойным плоским ороговевающим
3. Ямки, складки и поля являются характерными образованиями слизистой оболочки
- Пищевода
  - Желудка\*
  - Тонкой кишки
  - Толстой кишки
4. Кишечная ворсинка состоит из следующих структур
- Однослойного призматического каемчатого эпителия\*
  - Собственной пластинки слизистой\*
  - Отдельных гладкомышечных клеток или их пучков\*
  - Подслизистой основы
5. Витамин В12
- Антианемический фактор\*
  - В желудке связывается с внутренним фактором\*
  - Всасывается в тонком кишечнике\*
  - Накапливается в печени\*
6. Ткани стенки желудка ... Источники развития ...
- (2) Однослойный призматический [1] Мезенхима железистый эпителий
  - (1) Соединительная ткань [2] Энтодерма
  - (1) Гладкая мышечная ткань [3] Мезодерма
  - (3) Мезотелий
7. Тип эпителиальных клеток тонкого кишечника ... Функция...
- (3) Столбчатые эпителиоциты [1] Секреция гормонов
  - (4) Бокаловидные клетки [2] Секреция слизи
  - (4) Клетки Панета [3] Участие в пищеварении
  - (5) Стволовые клетки [4] Секреция лизоцима, дипептидаз
  - (1) Эндокринные клетки [5] Регенерация
8. Гормоны, выделяемые эндокриноцитами кишечника ... Их биологическое действие ...
- (4) Секретин(S-клетки) [1] Стимулирует секрецию пищеварительных ферментов и слизи
  - (3) Энтеролюкагон(А-клетки) [2] Стимулирует функции печени и поджелудочной железы
  - [3] Стимулирует расщепление гликогена в печени
  - [4] Увеличивает содержание бикарбонатов в панкреатическом соке
  - [5] Тормозит функции печени и поджелудочной железы
9. Клетки крипт толстой кишки ... Осуществляют функции ...
- (4) Каемчатые эпителиоциты [1] Секретируют серотонин
  - (3) Бескаемчатые эпителиоциты [2] Секретируют слизь
  - [3] Являются камбием для эпителия
  - [4] Участвуют во всасывании жидкости
  - [5] Секретируют вазоактивный пептид

10. В печёночной дольке локализованы

- А) Печёночные пластинки\*
- Б) Кровеносные капилляры\*
- В) Жёлчные капилляры\*
- Г) Центральная вена\*

11. Препарат какого органа представлен на снимке



- А) Печень
- Б) Слюнная железа
- В) Поджелудочная железа
- Г) Миндалины

12. Эндокриноциты поджелудочной железы ... Секретируемый гормон ...

- |                  |                                              |
|------------------|----------------------------------------------|
| А) (3) А-клетки  | [1] Панкреатический полипептид               |
| Б) (2) В-клетки  | [2] Инсулин                                  |
| В) (4) D-клетки  | [3] Глюкагон                                 |
| Г) (5) D1-клетки | [4] Соматостатин                             |
| Д) (1) PP-клетки | [5] Вазоактивный интерстициальный полипептид |

13. В сосудах печени ... Содержится ...

- |                               |                                                                                          |
|-------------------------------|------------------------------------------------------------------------------------------|
| А) (3) Междольковой вене      | [1] Артериальная кровь                                                                   |
| Б) (4) Синусоидных капиллярах | [2] Венозная кровь, богатая питательными веществами                                      |
|                               | [3] Смешанная кровь                                                                      |
|                               | [4] Венозная кровь, бедная питательными веществами, но богатая продуктами обмена веществ |

### **Рекомендуемая литература:**

- Основная:

1. Terminologia Histologia. Международные термины по цитологии и гистологии человека с официальным списком русских эквивалентов: справ. пособие / ред.: В. В. Банин, В. Л. Быков ГЭОТАР-Медиа 2009
2. Атлас гистологии / ред. У. Велш; пер. с нем. В. В. Банин 2011
3. Ильин Д. А. Многоядерные макрофаги: монография / Д. А. Ильин «Наука» 2011
4. Руководство по гистологии: В 2-х т. Т. 1 / ред. Р. К. Данилов СпецЛит 2011
5. Теоретические основы и практическое применение методов иммуногистохимии : руководство / ред. Д. Э. Коржевский СпецЛит 2014
6. Терапевтический потенциал клеток пуповинной крови при негематологических заболеваниях: сборник статей / ред.: М. А. Пальцев, В. Н. Смирнова Медицина 2011
7. Клиническая лабораторная диагностика: нац. руководство. В 2-х т. / ред.: В. В. Долгов, В. В. Меньшиков ГЭОТАР-Медиа 2013
8. Terminologia Embryologica. Международные термины по эмбриологии человека с официальным списком русских эквивалентов / под ред. Л. Л. Колесникова, Н. Н. Шевлюка, Л. М. Ерофеевой ГЭОТАР-Медиа 2014
9. Прошкина, Е. Н. Молекулярная биология: стресс-реакции клетки: учебное пособие для вузов / Е. Н. Прошкина, И. Н. Юранева, А. А. Москалев. - М.: Юрайт, 2019. Юрайт2019

10. Шмид, Р. Наглядная биотехнология и генетическая инженерия / Р. Шмид; пер. с нем.: А. А. Виноградовой, А. А. Синюшина. - М.: БИНОМ. Лаборатория знаний, 2018  
БИНОМ 2018
11. Мушкамбаров, Н. Н. Молекулярная биология. Введение в молекулярную цитологию и гистологию: учеб. пособие для студентов мед. вузов / Н. Н. Мушкамбаров, С. Л. Кузнецов. - 3-е изд., испр. и доп. - М.: МИА, 2016. МИА 2016
12. Банин, В. В. Цитология. Функциональная ультраструктура клетки. Атлас [Текст: Электронный ресурс]: учебное пособие / В. В. Банин. - Электрон. текстовые дан. - М.: "ГЭОТАР-Медиа", 2016. ГЭОТАР-Медиа 2016
13. Теоретические основы и практическое применение методов иммуногистохимии [Текст]: руководство / ред. Д. Э. Коржевский. - 2-е изд., испр. и доп. - СПб. : СпецЛит, 2014.  
СпецЛит 2014

●Дополнительная литература:

1. Никитенко Л. Л. Роль адреномедуллина в биологии эндотелиальной клетки: монография / Л. Л. Никитенко, С. И. Колесников ГЭОТАР-Медиа 2007
2. Жункейра Л. К. Гистология: атлас / Л. К. Жункейра, Ж. Карнейро: пер. с англ ГЭОТАР-Медиа 2009
3. Мезен Н. И. Стволовые клетки: учебно-метод. пособие для преподавателей, аспирантов, студентов мед. вузов / Н. И. Мезен, З. Б. Квачева, Л. М. Сычик БГМУ 2008

**Раздел 4. Частная гистология.**

**Тема 4.8. Дыхательная система.**

**Цель:** Сформировать умения по микродиагностике срезов легкого и воздухопроводящих путей.

**Задачи:**

1. Определять органы дыхания на микроскопическом уровне.
2. Идентифицировать воздухоносные пути, респираторные отделы и их структурно-функциональные единицы на микроскопическом уровне.
3. Объяснять роль структурных компонентов стенки воздухоносных путей и респираторного отдела в осуществлении дыхательных функций легких.
4. Определять структурные элементы аэрогематического барьера на ультрамикроскопическом уровне.

**Обучающийся должен знать:**

1. **До изучения темы (базисные знания):** Представления о 2-х отделах дыхательной системы, строение гиалинового хряща и многорядного мерцательного эпителия.
2. **После изучения темы:** Классификацию органов дыхательной системы. Этапы эмбрионального гистогенеза органов дыхательной системы. Особенности изменения строения стенки и клеточного состава эпителия слизистой оболочки дыхательных путей. Строение и функции респираторного отдела легких. Морфо-функциональная характеристика аэро-гематического барьера. Строение и функции трех типов альвеолоцитов. Возрастные особенности дыхательной системы

**Обучающийся должен уметь:**

Микроскопировать гистологические препараты среза трахеи и среза легкого, по строению стенки бронхов проводить сравнительную диагностику бронхов среднего и мелкого калибра, читать электронограмму ацинуса.

**Обучающийся должен владеть:**

1. Микроскопированием и диагностикой следующих препаратов: трахея, легкое;

2. Методикой гистологической окраски легкого для диагностики тканевых и клеточных структур;
3. Подбором методик гистологического исследования для выполнения научных задач;
4. Способами окрашивания гистологических препаратов для выявления специализированных структур;
5. Методикой диагностики клеток и клеточных структур на электронограммах;
6. Решением ситуационных задач по теме;
7. Методикой систематизацией материала по теме и составлением таблиц;

### **Самостоятельная аудиторная работа обучающихся по теме:**

#### **1. Ответить на вопросы по теме занятия:**

1. Какие клетки вырабатывают слизь, покрывающую внутреннюю поверхность трахеи и бронхов?
2. В чем особенность соединительной ткани, входящей в состав стенок воздухоносных путей и респираторного отдела легкого?
3. Какой из бронхов содержит в своей стенке железы и хрящ в виде островков?
4. Какие отделы воздухоносных путей наиболее способны к изменению просвета и почему?
5. Из каких отделов состоят ацинусы легкого? Какие структуры являются общими для всех отделов ацинуса?
6. Какие структуры составляют воздушно-кровяной барьер?
7. Какими видами тканей выстланы воздухоносные пути и альвеолы легкого?
8. Что такое сурфактант, в чем его значение и какие клетки вырабатывают его составные компоненты?

#### **2. Практическая работа.**

1. Провести диагностику гистологических препаратов.
  - Срез трахеи собаки (поперечный разрез);
  - Срез трахеи собаки (продольный разрез);
  - Срез легкого.
2. Освоить диагностику электронограмм.
  - Апоикальный участки клеткой однослойного многорядного призматического мерцательного эпителия трахеи;
  - Респираторный отдел легкого.

#### **3. Решить ситуационные задачи**

##### *1) Алгоритм разбора задач*

1. полный и точный ответ на все вопросы задачи;
2. представить комплексную оценку предложенной ситуации;
3. сделать выводы, привести дополнительные аргументы;
4. продемонстрировать знания теоретического материала с учетом междисциплинарных связей;
5. по возможности предложить альтернативные варианты решения проблемы.

##### *2) Пример задачи с разбором по алгоритму*

**Задача:** Ребенку дали лекарственное средство, он покраснел и начал задыхаться. Что явилось причиной? Определить морфологический уровень «поломки».

**Решение:** По симптомам можно предположить аллергическую реакцию. Она может выражаться в виде бронхоспазма. Бронхоспазм может проявляться на уровне мелких бронхов, так как в этих структурах отсутствует фиброзно-хрящевая оболочка и подслизистая, а хорошо развита мышечная пластинка слизистой оболочки.

### 3) Задачи для самостоятельного разбора на занятии

1. У людей ряда профессий (стеклодувы, музыканты на духовых инструментах) нередко развивается заболевание (эмфизема легких), которое характеризуется хроническим «перераздуванием» легких, на фоне которого невозможно сделать глубокий выдох. При гистологическом исследовании легких определяется резкое расширение всех структурных компонентов ацинусов, массовое разрушение стенок альвеол и слияние их в большие полости. Назовите структурные компоненты ацинусов. Что составляет стенку альвеолы у здорового человека? Нарушение каких структур затрудняет полноценный выдох, дайте морфофункциональное обоснование.
2. Во вдыхаемом воздухе в том или ином количестве присутствуют микропылевые частицы. В процессе эволюции у человека выработалась целая система защитных механизмов, препятствующих их проникновению через аэрогематический барьер в гемокapилляры малого круга кровообращения. Какие факторы «противопылевой защиты» Вы можете назвать.
3. При анализе структуры различных отделов воздухоносных путей обнаружено, что в некоторых из них отсутствует мышечная пластинка слизистой оболочки. Какие это отделы?
4. На электронной микрофотографии альвеолы легкого виден эпителиоцит, содержащий в цитоплазме многочисленные осмиофильные тельца. Какая это клетка и какую функцию она выполняет?
5. При обсуждении причин устойчивости эпителиоцитов альвеол к воздействию кислорода воздуха высказано мнение, что их защищает слизь, выделяемая бокаловидными клетками эпителия воздухоносных путей. Как Вы относитесь к этому мнению?
6. На срезах легкого рядом с бронхами видны кровеносные сосуды. К какому кругу кровообращения (большому или малому) принадлежат эти сосуды?
7. При вдыхании воздуха, загрязненного пылью, в воздухоносные пути и альвеолы попадают инородные частицы. Какие клетки дыхательных путей принимают участие в очищении воздуха, и каким способом? Каким образом инородные частицы попадают в межальвеолярную соединительную ткань?

### 4. Задания для групповой работы

Записать в рабочую тетрадь:

1. Таблица – морфологические особенности строения бронхов различных калибров.
2. Схема – строение респираторного отдела легкого.
3. Схема – строение аэрогематического барьера легких.

### Самостоятельная внеаудиторная работа обучающихся по теме:

*1) Ознакомиться с теоретическим материалом по теме занятия с использованием конспектов лекций и/или рекомендуемой учебной литературы.*

### *2) Ответить на вопросы для самоконтроля*

1. Дыхательная система, органный состав и основные функции (дыхательные и недыхательные).
2. Воздухоносный и респираторный отделы
3. Общий план гистологического строения стенки воздухоносных путей.
4. Тканевой состав оболочек стенки воздухоносных путей и эмбриональные источники их гистогенеза.
5. Трахея, ее отделы, строение стенки, функции
6. Легкие, эмбриональные источники развития и их производные.
7. Строма и паренхима легких.
8. Бронхиальное дерево легких. Особенности строения стенки бронхов разных калибров.
9. Респираторный отдел легкого. Ацинус.

10. Альвеолы, их структура, функция, разновидности альвеолярных эпителиоцитов, сурфактант.
11. Эластический каркас легкого.
12. Аэро-гематический барьер, структурные компоненты, функциональное назначение.

**3) Проверить свои знания с использованием тестового контроля (примерные вопросы)**

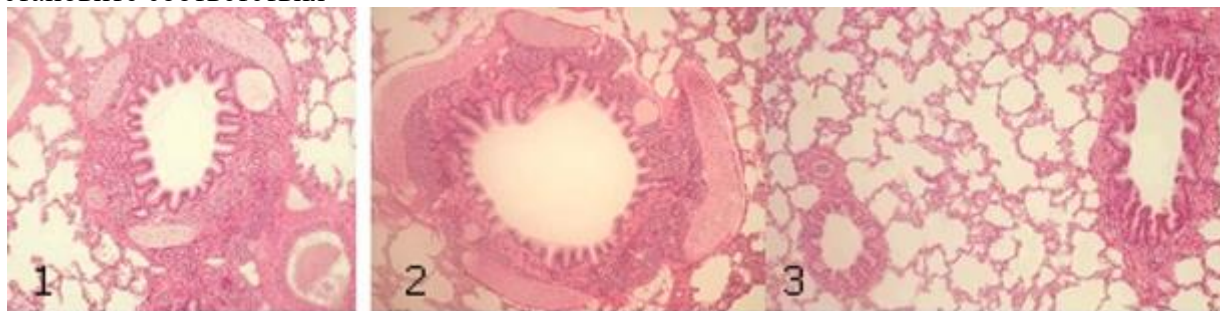
1. Какие клетки из перечисленных входят в состав аэрогематического барьера
  - А) Секреторные клетки Клара
  - Б) Безреснитчатые клетки бронхов
  - В) Безъядерные участки респираторных альвеолоцитов\*
  - Г) Альвеолярные макрофаги
  
2. Какие структуры из перечисленных относятся к воздухоносным путям
  - А) Носовая полость\*
  - Б) Гортань\*
  - В) Трахея\*
  - Г) Бронхи\*
  - Д) Альвеолы
  
3. Какие клетки образуют сурфактант
  - А) Секреторные альвеолоциты\*
  - Б) Безреснитчатые клетки бронхов
  - В) Респираторные альвеолоциты
  - Г) Альвеолярные макрофаги
  
4. В каких структурах из перечисленных, происходит газообмен между альвеолярным воздухом и кровью
  - А) Терминальные бронхиолы
  - Б) Респираторные бронхиолы\*
  - В) Альвеолярные ходы\*
  - Г) Альвеолярные мешочки\*
  
5. Из каких слоев состоит слизистая оболочка трахеи и бронхов
  - А) Однослойный многорядный призматический реснитчатый эпителий\*
  - Б) Собственная пластинка слизистой оболочки\*
  - В) Мышечная пластинка слизистой\*
  - Г) Подслизистая основа\*
  
6. Чем образован аэрогематический барьер легких
  - А) Безъядерными участками респираторных альвеолоцитов\*
  - Б) Безъядерными участками эндотелиоцитов прилежащих кровеносных капилляров\*
  - В) Общей базальной мембраной альвеолоцитов и кровеносных капилляров\*
  - Г) Альвеолоцитами II типа\*
  
7. Воздухоносные пути... Отличительными признаками являются...
 

А) (1) Трахеи	[1] Многорядный мерцательный эпителий, незамкнутые
Б) (3) Бронхов крупного калибра	хрящевые кольца, отсутствие мышечной пластинки,
В) (4) Бронхов среднего калибра	железы
Г) (2) Бронхов мелкого калибра	[2] Двурядный эпителий, развитая мышечная пластинка,
Д) (5) Терминальных бронхиол	отсутствие хрящевых пластин и желез
	[3] Многорядный мерцательный эпителий, хрящевые
	пластины, мышечная пластинка, железы
	[4] Многорядный эпителий, островки хряща, мышечная
	пластинка, железы



[5] Однорядный кубический эпителий, эластические волокна, гладкие миоциты, отсутствие хряща и желез

#### 8. Установите соответствия



А) (1) 1-

Б) (2) 2-

В) (3) 3 -

[1] Бронх среднего калибра

[2] Бронх крупного калибра

[3] Бронх мелкого калибра

#### Рекомендуемая литература:

- Основная:

1. Terminologia Histologia. Международные термины по цитологии и гистологии человека с официальным списком русских эквивалентов: справ. пособие / ред.: В. В. Банин, В. Л. Быков ГЭОТАР-Медиа 2009
2. Атлас гистологии / ред. У. Велш; пер. с нем. В. В. Банин 2011
3. Ильин Д. А. Многоядерные макрофаги: монография / Д. А. Ильин «Наука» 2011
4. Руководство по гистологии: В 2-х т. Т. 1 / ред. Р. К. Данилов СпецЛит 2011
5. Теоретические основы и практическое применение методов иммуногистохимии : руководство / ред. Д. Э. Коржевский СпецЛит 2014
6. Терапевтический потенциал клеток пуповинной крови при негематологических заболеваниях: сборник статей / ред.: М. А. Пальцев, В. Н. Смирнова Медицина 2011
7. Клиническая лабораторная диагностика: нац. руководство. В 2-х т. / ред.: В. В. Долгов, В. В. Меньшиков ГЭОТАР-Медиа 2013
8. Terminologia Embryologica. Международные термины по эмбриологии человека с официальным списком русских эквивалентов / под ред. Л. Л. Колесникова, Н. Н. Шевлюка, Л. М. Ерофеевой ГЭОТАР-Медиа 2014
9. Прошкина, Е. Н. Молекулярная биология: стресс-реакции клетки: учебное пособие для вузов / Е. Н. Прошкина, И. Н. Юраниева, А. А. Москалев. - М.: Юрайт, 2019. Юрайт2019
10. Шмид, Р. Наглядная биотехнология и генетическая инженерия / Р. Шмид; пер. с нем.: А. А. Виноградовой, А. А. Синюшина. - М.: БИНОМ. Лаборатория знаний, 2018 БИНОМ 2018
11. Мушкамбаров, Н. Н. Молекулярная биология. Введение в молекулярную цитологию и гистологию: учеб. пособие для студентов мед. вузов / Н. Н. Мушкамбаров, С. Л. Кузнецов. - 3-е изд., испр. и доп. - М.: МИА, 2016. МИА 2016
12. Банин, В. В. Цитология. Функциональная ультраструктура клетки. Атлас [Текст: Электронный ресурс]: учебное пособие / В. В. Банин. - Электрон. текстовые дан. - М.: "ГЭОТАР-Медиа", 2016. ГЭОТАР-Медиа 2016
13. Теоретические основы и практическое применение методов иммуногистохимии [Текст]: руководство / ред. Д. Э. Коржевский. - 2-е изд., испр. и доп. - СПб. : СпецЛит, 2014. СпецЛит 2014

- Дополнительная литература:

1. Никитенко Л. Л. Роль адреномедулина в биологии эндотелиальной клетки: монография / Л. Л. Никитенко, С. И. Колесников ГЭОТАР-Медиа 2007
2. Жункейра Л. К. Гистология: атлас / Л. К. Жункейра, Ж. Карнейро: пер. с англ ГЭОТАР-Медиа 2009

3. Мезен Н. И. Стволовые клетки: учебно-метод. пособие для преподавателей, аспирантов, студентов мед. вузов / Н. И. Мезен, З. Б. Квачева, Л. М. Сычик БГМУ 2008

#### **Раздел 4. Частная гистология.**

##### **Тема 4.9. Кожа и ее производные.**

**Цель:** сформировать умения по диагностике гистологических микропрепаратов толстой и тонкой кожи.

##### **Задачи:**

1. Идентифицировать на микроскопическом уровне слои кожи, их тканевые элементы и производные кожи (железы, волосы, ногти).
2. Объяснять структурные особенности кожи и ее производных в различных топографических зонах в связи с выполняемой функцией.
3. Объяснять особенности структурной организации кожи в связи с действием факторов окружающей среды.

##### **Обучающийся должен знать:**

1. **До изучения темы (базисные знания):** Строение эпителиальной ткани. Строение собственно соединительной ткани.
2. **После изучения темы:** Источники развития трёх частей кожи. Общий план строения и тканевой состав кожи. Структурно-функциональные особенности производных кожи: потовые и сальные железы. Строение волоса: функциональное значение волосяной луковицы, волосяного сосочка, волосяной сумки, эпителиального волосяного влагалища. Геронтологические особенности кожи и ее производных.

##### **Обучающийся должен уметь:**

1. Диагностировать микропрепараты тонкой и толстой кожи с волосом.
2. На микропрепаратах уметь показать слои эпидермиса, концевые отделы и выводные протоки потовых желёз, сальную железу, гиподерму, волосяную луковицу, слои внутреннего эпителиального влагалища.
3. Охарактеризовать рецепторную функцию кожи.

##### **Обучающийся должен владеть:**

1. Микроскопированием и диагностикой следующих препаратов: кожа пальца, кожа с волосом;
2. Определением электронных микрофотографий кератиноцитов, пигментных клеток, клеток Меркеля и Лангерганса, волоса;
3. Идентификацией на микроскопическом уровне слоев кожи, их тканевых элементов и производных кожи (сальные и потовые железы, волосы);
4. Подбором методик гистологического исследования для выполнения научных задач;
5. Способами окрашивания гистологических препаратов для выявления специализированных структур;
6. Методикой диагностики клеток и клеточных структур на электронограммах;
7. Гистологической терминологией по теме;
8. Решением ситуационных задач по теме;
9. Методикой систематизацией материала по теме и составлением таблиц.

##### **Самостоятельная аудиторная работа обучающихся по теме:**

##### **1. Ответить на вопросы по теме занятия:**

1. Назовите источники развития эпидермиса и дермы.
2. Чем отличается "толстая" кожа от "тонкой"?

3. Какие клетки являются источником регенерации эпидермиса?
4. С какими изменениями эпидермиса связан процесс ороговения кожи?
5. Какими структурами обусловлен рисунок кожи на подушечках пальцев?
6. Что является источником роста волоса и ногтя?
7. Каково функциональное значение кожного покрова?

## 2. Практическая работа.

1. Провести диагностику гистологических препаратов.
  - Срез кожи пальца человека;
  - Срез кожи с волосом.
2. Освоить диагностику электронограмм.
  - Корень волоса

## 3. Решить ситуационные задачи

### 1) Алгоритм разбора задач

1. полный и точный ответ на все вопросы задачи;
2. представить комплексную оценку предложенной ситуации;
3. сделать выводы, привести дополнительные аргументы;
4. продемонстрировать знания теоретического материала с учетом междисциплинарных связей;
5. по возможности предложить альтернативные варианты решения проблемы.

### 2) Пример задачи с разбором по алгоритму

Задача: Какой участок кожи нужно взять исследователю, чтобы изучить железы с апокриновой и голокриновой секрецией? Какие это виды кожных желез?

Решение: Апокриновым типом секреции обладают апокриновые потовые железы, эти железы располагаются в коже подмышечных впадин. Голокриновым типом секреции обладают сальные железы, располагающиеся в тонкой коже и связанные с волосом.

### 3) Задачи для самостоятельного разбора на занятии

1. Кожа на ладонной поверхности кисти и волосистой части головы покрыта многослойным ороговевающим эпителием. Каких различий в строении этого эпителия следует ожидать и почему? Найти в препаратах.
2. На микрофотографиях представлены различные участки кожи. По каким признакам можно отобрать фото с "тонкой" кожей?
3. В эпидермисе пигмент меланин может встречаться в меланоцитах и кератиноцитах. В каких случаях это наблюдается? Одинаково ли происхождение данных клеток и возможно ли развитие одних из других?
4. При механическом повреждении эпидермиса происходит его восстановление. Какие диффероны принимают в этом участие, и в каких слоях эпидермиса клетки способны к делению?
5. Один из студентов утверждал, что дерма представлена плотной соединительной тканью, другой, что дерма представлена рыхлой соединительной тканью. Кто из студентов прав?
6. На коже пальца есть папиллярный рисунок, а на коже лица его нет. Какими особенностями строения кожи можно объяснить это?
7. На таблице кожи с волосом художник изобразил два вида желез — простые альвеолярные и простые трубчатые. Как Вы прокомментируете этот рисунок, соответствует ли он действительности?
8. Известно, что волосы способны расти. В какой части волоса происходит пролиферация клеток, обеспечивающая их рост?
9. Один из студентов утверждал, что в эпидермисе есть макрофаги и лимфоциты, другой это отрицал, утверждая, что в эпидермисе нет кровеносных сосудов. В чем правы студенты?

10. При микроскопическом анализе биоптата кожи было обнаружено 5 четко выраженных слоев эпидермиса и простые трубчатые железы в дерме. Какой участок кожи подвергался анализу? Какие железы в нем обнаружены?

#### 4. Задания для групповой работы

Записать в рабочую тетрадь:

1. Таблица: этапы роста волоса.
2. Схема: поперечный срез волоса.

**Самостоятельная внеаудиторная работа обучающихся по теме:**

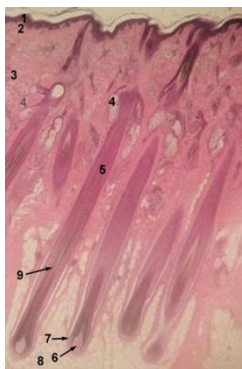
**1) Ознакомиться с теоретическим материалом по теме занятия с использованием конспектов лекций и/или рекомендуемой учебной литературы.**

#### **2) Ответить на вопросы для самоконтроля**

1. Морфофункциональная характеристика кожи?
2. Источники эмбрионального развития?
3. Тканевой состав кожи?
4. Отличия «тонкой» и «толстой» кожи?
5. Васкуляризация, иннервация и её рецепторы?
6. Регенерация кожи?
7. Производные кожи. Волос. Морфологическое строение, эмбриональное развитие, возрастные особенности?
8. Производные кожи Сальные и потовые железы?

#### **3) Проверить свои знания с использованием тестового контроля (примерные вопросы)**

1. Какие клетки образуют кожный пигмент и дают положительную реакцию на дофа-оксидазы  
А) Клетки Меркеля  
Б) Клетки Лангерганса  
В) Кератиноциты  
Г) Меланоциты\*
2. Какой пигмент определяет светлый Цвет волос у человека  
А) Эумеланин  
Б) Меланин  
В) Феомеланин\*  
Г) Количество меланина в волосе
3. Известно, что рост волос происходит за счет волосяной луковицы. Какой цифрой отмечена данная структура на представленной фотографии препарата



- А) 5
- Б) 9
- В) 6
- Г) 7\*

4. Нервные окончания в коже, связанные с ощущением... представлены..

А) (2) Боли

[1] Пластинчатыми тельцами

- |                      |                                      |
|----------------------|--------------------------------------|
| Б) (3) Прикосновения | [2] Свободными нервными окончаниями  |
| В) (1) Давления      | [3] Осязательными тельцами и дисками |
|                      | [4] Моторными бляшками               |
|                      | [5] Нервномышечными веретенами       |

5. Производные кожи ... образованы ..

- |                                           |                                                 |
|-------------------------------------------|-------------------------------------------------|
| А) (3) Корковое вещество волоса           | [1] Рыхлой волокнистой соединительной тканью    |
| Б) (2) Наружное корневое влагалище волоса | [2] Ростковым слоем эпидермиса                  |
| В) (1) Волосяной сосочек                  | [3] Роговыми чешуйками                          |
|                                           | [4] Плотной неоформленной соединительной тканью |
|                                           | [5] Минерализованным аморфным веществом         |

6. Части волоса ... образованы ...

- |                          |                                                                        |
|--------------------------|------------------------------------------------------------------------|
| А) (5) Мозговое вещество | [1] Ростковым слоем эпидермиса                                         |
| Б) (4) Корковое вещество | [2] Ороговевшими клетками с твердым кератином, без пигментных зерен    |
| В) (2) Кутикула          | [3] Ороговевшими клетками с мягким кератином                           |
|                          | [4] Роговыми чешуями с зернами пигмента                                |
|                          | [5] Медленно ороговевшими клетками с гранулами трихогиалина и меланина |

**Рекомендуемая литература:**

- Основная:
1. Terminologia Histologia. Международные термины по цитологии и гистологии человека с официальным списком русских эквивалентов: справ. пособие / ред.: В. В. Банин, В. Л. Быков ГЭОТАР-Медиа 2009
  2. Атлас гистологии / ред. У. Велш; пер. с нем. В. В. Банин 2011
  3. Ильин Д. А. Многоядерные макрофаги: монография / Д. А. Ильин «Наука» 2011
  4. Руководство по гистологии: В 2-х т. Т. 1 / ред. Р. К. Данилов СпецЛит 2011
  5. Теоретические основы и практическое применение методов иммуногистохимии : руководство / ред. Д. Э. Коржевский СпецЛит 2014
  6. Терапевтический потенциал клеток пуповинной крови при негематологических заболеваниях: сборник статей / ред.: М. А. Пальцев, В. Н. Смирнова Медицина 2011
  7. Клиническая лабораторная диагностика: нац. руководство. В 2-х т. / ред.: В. В. Долгов, В. В. Меньшиков ГЭОТАР-Медиа 2013
  8. Terminologia Embryologica. Международные термины по эмбриологии человека с официальным списком русских эквивалентов / под ред. Л. Л. Колесникова, Н. Н. Шевлюка, Л. М. Ерофеевой ГЭОТАР-Медиа 2014
  9. Прошкина, Е. Н. Молекулярная биология: стресс-реакции клетки: учебное пособие для вузов / Е. Н. Прошкина, И. Н. Юраниева, А. А. Москалев. - М.: Юрайт, 2019. Юрайт2019
  10. Шмид, Р. Наглядная биотехнология и генетическая инженерия / Р. Шмид; пер. с нем.: А. А. Виноградовой, А. А. Синюшина. - М.: БИНОМ. Лаборатория знаний, 2018  
БИНОМ 2018
  11. Мушкамбаров, Н. Н. Молекулярная биология. Введение в молекулярную цитологию и гистологию: учеб. пособие для студентов мед. вузов / Н. Н. Мушкамбаров, С. Л. Кузнецов. - 3-е изд., испр. и доп. - М.: МИА, 2016. МИА 2016
  12. Банин, В. В. Цитология. Функциональная ультраструктура клетки. Атлас [Текст: Электронный ресурс]: учебное пособие / В. В. Банин. - Электрон. текстовые дан. - М.: "ГЭОТАР-Медиа", 2016. ГЭОТАР-Медиа 2016
  13. Теоретические основы и практическое применение методов иммуногистохимии [Текст]: руководство / ред. Д. Э. Коржевский. - 2-е изд., испр. и доп. - СПб. : СпецЛит, 2014.  
СпецЛит 2014

●Дополнительная литература:

1. Никитенко Л. Л. Роль адреномедуллина в биологии эндотелиальной клетки: монография / Л. Л. Никитенко, С. И. Колесников ГЭОТАР-Медиа 2007
2. Жункейра Л. К. Гистология: атлас / Л. К. Жункейра, Ж. Карнейро: пер. с англ ГЭОТАР-Медиа 2009
3. Мезен Н. И. Стволовые клетки: учебно-метод. пособие для преподавателей, аспирантов, студентов мед. вузов / Н. И. Мезен, З. Б. Квачева, Л. М. Сычик БГМУ 2008

**Раздел 4. Частная гистология.**

**Тема 4.10. Система мочеобразования и мочевыделения.**

**Цель:** Сформировать умения по микродиагностике гистологических препаратов органов мочевыделительной системы.

**Задачи:**

1. Определять в корковом и мозговом веществе почек различные части нефронов (структурно-функциональных единиц почек), собирательные трубки и кровеносные сосуды.
2. Определять в составе нефронов структурные элементы, участвующие в процессах фильтрация, реабсорбции и секреции.
3. Анализировать структурные и цитохимические особенности основных частей нефронов в связи с их функцией.
4. Различать короткие (корковые), длинные (юкстагломерулярные) и промежуточные нефроны на основе их гистофункциональных особенностей.
5. Объяснять эндокринную роль почек и различать структурные элементы, выполняющие эту функцию.
6. Определять в стенках почечных лоханок, мочеточников, мочевого пузыря оболочки, а также ткани, из которых они состоят.

**Обучающийся должен знать:**

1. **До изучения темы (базисные знания):** Общий план строения и кровоснабжения почки.
2. **После изучения темы:** Источники развития органов мочевыделительной системы. Строение, функции нефрона, специфика локализации его отделов, виды нефронов. Понятие о биологическом барьере почки и его ультрамикроскопическое строение. Механизм клубочковой фильтрации, облигатной и факультативной реабсорбции, подкисления и концентрации мочи. Понятие о противоточно-множительном механизме почки. Особенности кровоснабжения почки. Строение и функции эндокринной системы почек. Структурно функциональная характеристика органов мочевыделительной системы. Геронтологические особенности органов мочевыделительной системы.

**Обучающийся должен уметь:**

1. Микроскопировать гистологические препараты: почки, стенки мочевого пузыря.
2. Диагностировать электронограммы подоцита, почечного фильтра, проводить сравнительное микроскопирование дистального и проксимального отделов извитых канальцев почки.

**Обучающийся должен владеть:**

1. Микроскопированием и диагностикой следующих препаратов: почка, мочеточник быка, мочевой пузырь.
2. Диагностикой электронных микрофотографий почечного тельца и канальцев нефрона, ультрамикроскопического строения почечного фильтра.
3. Методикой гистологической окраски по маллори для диагностики клеточных структур почки.

4. Подбором методик гистологического исследования для выполнения научных задач;
5. Способами окрашивания гистологических препаратов для выявления специализированных структур;
6. Методикой диагностики клеток и клеточных структур на электронограммах;
7. Решением ситуационных задач по теме;
8. Методикой систематизацией материала по теме и составлением таблиц;
9. Решением ситуационных задач.

### **Самостоятельная аудиторная работа обучающихся по теме:**

#### **1. Ответить на вопросы по теме занятия:**

1. Из каких источников в эмбриогенезе образуются окончательные почки и мочевыводящие пути?
2. Из каких отделов состоит нефрон? Воспроизведите рисунок нефрона.
3. Какие отделы нефронов располагаются в корковом и мозговом веществе почки?
4. По каким признакам можно отличить короткие (корковые) нефроны от длинных (юкстамедуллярных)?
5. Какое строение имеет почечное тельце? Назовите два его основных компонента и три вида клеток в их составе.
6. Где находится фильтрационный барьер почек, и из каких гистологических элементов он состоит? Назовите три его элемента.
7. В каком процессе мочеобразования участвует фильтрационный барьер, и какие условия необходимы для этого процесса?
8. Какова причина того, что короткие и промежуточные нефроны участвуют в мочеобразовании более активно, чем юкстамедуллярные?
9. Какую роль играет юкстамедуллярное кровообращение в почках?
10. Какие процессы происходят в дистальных извитых канальцах нефронов, как это проявляется в строении клеток и цитохимических особенностях? Назовите структуры клеток и ферменты, участвующие в этих процессах.
11. По каким морфологическим признакам можно отличить проксимальные извитые канальцы нефронов от дистальных?
12. Каковы строение и функция собирательных почечных трубочек?
13. Из каких гистологических структур состоит юктагломерулярный комплекс почки, и какие из его структур вырабатывают ренин?
14. Какие оболочки различают в стенках мочеточников и мочевого пузыря?

#### **2. Практическая работа.**

1. Провести диагностику гистологических препаратов.
  - Почка;
  - Мочеточник быка;
  - Мочевой пузырь.
2. Освоить диагностику электронограмм.
  - Базальный лабиринт эпителиальной клетки дистального отдела нефрона;
  - Фильтрационный барьер почки;
  - Клетка висцерального эпителия капсулы почечного тельца нефрона;
  - Поверхность слизистой оболочки мочевого пузыря;
  - Подоцит висцерального листка капсулы Шумлянско-Боумана.

#### **3. Решить ситуационные задачи**

##### *1) Алгоритм разбора задач*

1. полный и точный ответ на все вопросы задачи;

2. представить комплексную оценку предложенной ситуации;
3. сделать выводы, привести дополнительные аргументы;
4. продемонстрировать знания теоретического материала с учетом междисциплинарных связей;
5. по возможности предложить альтернативные варианты решения проблемы.

### *2) Пример задачи с разбором по алгоритму*

**Задача:** При некоторых заболеваниях почек происходят стимуляция и пролиферация мезангиоцитов. В каких отделах почки в результате этого наступят структурнофункциональные изменения и какие?

**Решение:** Мезангиальные клетки входят в состав почечного или мальпигиевого тельца, в котором и будут происходить морфологические изменения. Мальпигиевы тельца располагаются в корковом веществе почки.

### *3) Задачи для самостоятельного разбора на занятии*

1. У больного после тяжелой травмы развился шок, и появились признаки острой почечной недостаточности (ОПН). Что является ведущим механизмом развития ОПН в данном случае?
2. В анализе мочи больного отмечено присутствие эритроцитов. Обследование мочевыводящих путей не выявило в них кровотечения. При нарушениях в каких отделах нефронов могли появиться в моче?
3. У больного хроническим гломерулонефритом обнаружены симптомы анемии. Что обусловило появление этих симптомов?
4. В результате усиленного потовыделения и обезвоживания организма у пациента выросла осмолярность мочи и уменьшился диурез. Изменение продукции какого гормона обеспечивает в первую очередь компенсаторную задержку воды?
5. При электронной микроскопии в корковом веществе почки определяются структуры, высланные призматическим эпителием с щеточной каемкой и складками плазмолеммы в базальной части. Между складками есть большое количество митохондрий. Какому отделу нефрона принадлежат описанные структуры?
6. Пороки развития мочевой системы встречаются, по статистическим данным, в 10-14% новорожденных детей. Из которых из отмеченных ниже источников идет развитие почки?
7. Во время клинического обследования у 35-летней женщины с заболеванием почек в моче обнаружены клетки крови, фибриноген, что достоверно связано с нарушением почечного фильтра. Из каких структур состоит этот фильтр?

### **4. Задания для групповой работы**

Записать в рабочую тетрадь:

1. Таблица: строение нефрона.
2. Строение почечного тельца с юкстагломерулярным аппаратом.
3. Схема: строение фильтрационного барьера почек.

### **Самостоятельная внеаудиторная работа обучающихся по теме:**

**1) Ознакомиться с теоретическим материалом по теме занятия с использованием конспектов лекций и/или рекомендуемой учебной литературы.**

### **2) Ответить на вопросы для самоконтроля**

1. Почки. Стадии развития в онтогенезе человека?
2. Окончательная почка, строение и функции?
3. Типы и гистофизиология нефронов. Особенности кровоснабжения?
4. Структурная организация почечного фильтра и его роль в мочеобразовании. Фазы мочеобразования и их структурное обеспечение?
5. Гистофизиология мочеобразования?



6. Эндокринный аппарат почки. Юкстагломерулярный, простагландиновый и калликреинкининовый аппараты, участие в регуляции общего и почечного кровообращения?
7. Мочевыводящие пути. Строение стенки почечных чашек, лоханок, мочеточников.
8. Мочевой пузырь, тканевой состав стенки?
9. Особенности строения мужского и женского мочеиспускательных каналов?

**3) Проверить свои знания с использованием тестового контроля (примерные вопросы)**

1. Мозговое вещество почки человека состоит из
  - А) 1-2 мозговых пирамид
  - Б) 4-6 мозговых пирамид
  - В) 6-8 мозговых пирамид
  - Г) 8-12 мозговых пирамид\*
2. Юкстагломерулярный аппарат почек принимает участие в синтезе
  - А) Ренина\*
  - Б) Простагландинов
  - В) Кининов
  - Г) Эритропоэтинов\*
3. Структурными компонентами фильтрационного барьера являются
  - А) Эндотелий сосудистого клубочка\*
  - Б) Рыхлая волокнистая соединительная ткань
  - В) Гломерулярная базальная мембрана\*
  - Г) Подоциты внутреннего листка капсулы нефрона\*
4. Кортикальное вещество почки состоит из
  - А) Почечных телец\*
  - Б) Прямых нисходящих и восходящих частей петель нефрона
  - В) Проксимальных и дистальных извитых канальцев\*
  - Г) Собирательных трубочек
5. Важным условием для процесса фильтрации (первой фазы мочеобразования) является
  - А) Диаметр выносящих артериол меньше диаметра приносящих артериол\*
  - Б) Диаметр выносящих артериол больше диаметра приносящих артериол
  - В) Диаметр выносящих и приносящих артериол одинаков
  - Г) Кровяное давление в капиллярах клубочков кортикальных нефронов выше 50 мм рт.ст.\*
6. Функции нефрона регулируют следующие гормоны
  - А) Вазопрессин (антидиуретический гормон)\*
  - Б) Прогестерон
  - В) Альдостерон\*
  - Г) Тестостерон
7. Какие клетки юкстагломерулярного аппарата содержат осморорецепторы (рецепторы натрия)
  - А) Юкстагломерулярные клетки артериол
  - Б) Клетки плотного пятна дистального извитого канальца\*
  - В) Юкставаскулярные клетки
  - Г) Мезангиальные клетки
8. В почках... выстланы эпителием ...
 

А) (3) Проксимальные канальцы	[1] Однослойным плоским
Б) (2) Дистальные канальцы	[2] Однослойным низким призматическим с
В) (1) Тонкие канальцы петли	базальной исчерченностью

- Г) (4) Собираательные трубочки [3] Однослойным кубическим с базальной исчерченностью и щеточной каемкой  
[4] Однослойным кубическим
9. Клетки почки ... характеризуются наличием ...
- А) (4) Подоциты [1] Щеточной каемки и базальной исчерченности  
Б) (2) Юкстагломерулярные клетки [2] Секреторных ШИК-положительных гранул  
В) (1) Проксимальных канальцев [3] Только базальной исчерченности  
Г) (3) Дистальных канальцев [4] Крупных и мелких отростков  
Д) (5) Интерстициальные клетки [5] Липидных гранул
10. Расположите в правильном порядке элементы, входящие в состав структурно-функциональной единицы почки
- А) Капсула Шумлянского - Боумена  
Б) Проксимальный извитой каналец  
В) Проксимальный прямой каналец  
Г) Дистальный прямой каналец  
Д) Дистальный извитой каналец
- Ответ: а б в г д

### **Рекомендуемая литература:**

- Основная:
1. Terminologia Histologia. Международные термины по цитологии и гистологии человека с официальным списком русских эквивалентов: справ. пособие / ред.: В. В. Банин, В. Л. Быков ГЭОТАР-Медиа 2009
  2. Атлас гистологии / ред. У. Велш; пер. с нем. В. В. Банин 2011
  3. Ильин Д. А. Многоядерные макрофаги: монография / Д. А. Ильин «Наука» 2011
  4. Руководство по гистологии: В 2-х т. Т. 1 / ред. Р. К. Данилов СпецЛит 2011
  5. Теоретические основы и практическое применение методов иммуногистохимии : руководство / ред. Д. Э. Коржевский СпецЛит 2014
  6. Терапевтический потенциал клеток пуповинной крови при негематологических заболеваниях: сборник статей / ред.: М. А. Пальцев, В. Н. Смирнова Медицина 2011
  7. Клиническая лабораторная диагностика: нац. руководство. В 2-х т. / ред.: В. В. Долгов, В. В. Меньшиков ГЭОТАР-Медиа 2013
  8. Terminologia Embryologica. Международные термины по эмбриологии человека с официальным списком русских эквивалентов / под ред. Л. Л. Колесникова, Н. Н. Шевлюка, Л. М. Ерофеевой ГЭОТАР-Медиа 2014
  9. Прошкина, Е. Н. Молекулярная биология: стресс-реакции клетки: учебное пособие для вузов / Е. Н. Прошкина, И. Н. Юранева, А. А. Москалев. - М.: Юрайт, 2019. Юрайт2019
  10. Шмид, Р. Наглядная биотехнология и генетическая инженерия / Р. Шмид; пер. с нем.: А. А. Виноградовой, А. А. Синюшина. - М.: БИНОМ. Лаборатория знаний, 2018 БИНОМ 2018
  11. Мушкамбаров, Н. Н. Молекулярная биология. Введение в молекулярную цитологию и гистологию: учеб. пособие для студентов мед. вузов / Н. Н. Мушкамбаров, С. Л. Кузнецов. - 3-е изд., испр. и доп. - М.: МИА, 2016. МИА 2016
  12. Банин, В. В. Цитология. Функциональная ультраструктура клетки. Атлас [Текст: Электронный ресурс]: учебное пособие / В. В. Банин. - Электрон. текстовые дан. - М.: "ГЭОТАР-Медиа", 2016. ГЭОТАР-Медиа 2016
  13. Теоретические основы и практическое применение методов иммуногистохимии [Текст]: руководство / ред. Д. Э. Коржевский. - 2-е изд., испр. и доп. - СПб. : СпецЛит, 2014. СпецЛит 2014
- Дополнительная литература:
1. Никитенко Л. Л. Роль адреномедулина в биологии эндотелиальной клетки: монография / Л. Л. Никитенко, С. И. Колесников ГЭОТАР-Медиа 2007

2. Жункейра Л. К. Гистология: атлас / Л. К. Жункейра, Ж. Карнейро: пер. с англ ГЭОТАР-Медиа 2009
3. Мезен Н. И. Стволовые клетки: учебно-метод. пособие для преподавателей, аспирантов, студентов мед. вузов / Н. И. Мезен, З. Б. Квачева, Л. М. Сычик БГМУ 2008

#### **Раздел 4. Частная гистология.**

##### **Тема 4.11. Мужская половая система.**

**Цель:** Сформировать умения по диагностике гистологических препаратов органов мужской половой системы.

##### **Задачи:**

1. Определять органы мужской половой системы и их тканевые элементы на микроскопическом уровне.
2. Идентифицировать типы клеток в составе сперматогенного эпителия и гормонпродуцирующие клетки яичка.
3. Объяснять содержание и сущность фаз сперматогенеза.
4. Объяснять механизмы регуляции генеративной и эндокринной функции яичка.
5. Объяснять особенности эмбрионального развития органов мужской половой системы.

##### **Обучающийся должен знать:**

1. **До изучения темы (базисные знания):** Схему мейоза; стадии сперматогенеза и отличия от овогенеза; общий план строения мочеполовой системы.
2. **После изучения темы:** Развитие органов мужской половой системы; микростроение семенника; общий план строения семявыносящих путей; структурно-функциональная характеристика желез мужской половой системы; клеточный состав и функции клеток, образующих сперматогенный эпителий; фазы сперматогенеза и их характеристика; микростроение и функции сперматозоида; микроструктура и функции гематотестикулярного барьера; гормоны, участвующие в регуляции сперматогенеза. Геронтологические особенности.

##### **Обучающийся должен уметь:**

Микроскопировать гистопрепараты среза семенника и придатка семенника, определять на препарате срезы канальцев на стадиях: размножения, роста и формирования, читать электронограммы строения сперматозоида, извитого канальца семенника и «текучего» интерстиция семенника.

##### **Обучающийся должен владеть:**

1. Микроскопированием и диагностикой следующих препаратов: семенник крысы, придаток семенника, простата;
2. Диагностикой электронных микрофотографий сперматозоида, извитого канальца семенника и «текучего» интерстиция семенника;
3. Методикой гистологической окраски по папа-николау для диагностики тканевых и клеточных структур семенника;
4. Подбором методик гистологического исследования для выполнения научных задач;
5. Способами окрашивания гистологических препаратов для выявления специализированных структур;
6. Методикой диагностики клеток и клеточных структур на электронограммах;
7. Гистологической терминологией по теме;
8. Решением ситуационных задач по теме;
9. Методикой систематизацией материала по теме и составлением таблиц.

##### **Самостоятельная аудиторная работа обучающихся по теме:**

### 1. Ответить на вопросы по теме занятия:

1. Эмбриональный гистогенез органов мужской половой системы?
2. Морфо - функциональная характеристика яичника, особенности строения и функции клеток Сертоли и клеток Лейдига?
3. Морфо - функциональная характеристика желез мужской половой системы?
4. Особенности строения эпителия семявыносящих извитых канальцев?
5. Возрастные особенности строения семенника и придатка семенника?
6. Схема гормональной регуляции: гипоталамус гипофиз яички?

### 2. Практическая работа.

1. Провести диагностику гистологических препаратов.

- Срез семенника;
- Срез придатка семенника;
- Срез простаты.

2. Освоить диагностику электронограмм.

- Гонадотропоцит;
- Суспендоцит.

### 3. Решить ситуационные задачи

*1) Алгоритм разбора задач*

1. полный и точный ответ на все вопросы задачи;
2. представить комплексную оценку предложенной ситуации;
3. сделать выводы, привести дополнительные аргументы;
4. продемонстрировать знания теоретического материала с учетом междисциплинарных связей;
5. по возможности предложить альтернативные варианты решения проблемы.

*2) Пример задачи с разбором по алгоритму*

Задача: При обследовании ребенка обнаружено не опущение яичка в полость мошонки (крипторхизм). Какая из функций органа пострадает, если не прибегнуть к хирургической операции, и почему?

Решение: В результате нарушится сперматогенная функция органа, так как для нормального сперматогенеза необходима температура ниже температуры тела.

*3) Задачи для самостоятельного разбора на занятии*

1. Семейная пара жалуется на бесплодный брак. После обследования мужчины обнаружена аспермия. Какой отдел половой системы пострадал?
2. На гистологическом срезе видим орган, который внешне покрыт серозной и белочной оболочками. Строму органа составляет рыхлая соединительная ткань, в которой содержатся клетки Лейдига, паренхима представлена канальцами, внутреннюю поверхность канальцев выстилает сперматогенный эпителий. Что это за орган?
3. В эксперименте у двух зародышей мужского пола удалили соответственно гонобласт и мезонефральный проток. Какие нарушения развития органов половой системы вызовут эти воздействия?
4. У зародыша мужского пола нарушена эндокринная функция эмбриональной гонады. Изменится ли развитие половых органов? Если изменится, то каким образом?
5. Одна из клеток сперматогенного эпителия в процессе развития увеличивается в размере, в ней становятся заметны хромосомы, которые конъюгируют, образуя пары-биваленты. Назовите клетку и стадию сперматогенеза.
6. При анализе среза яичка были выявлены клетки, занимающие наиболее периферическое (базальное) положение в сперматогенном эпителии. Многие из них делятся. Назовите клетки и стадию сперматогенеза.

7. В одной из клеток сперматогенного эпителия в процессе дифференцировки наблюдается уплотнение ядра, формирование акробласта и жгутика. Назовите клетку и стадию сперматогенеза.
8. С помощью меченых антител к тестостерону и ингибину выявлены клетки в срезе мужской гонады. Назовите соответствующие клетки и место их локализации в органе.
9. На срезе одного из органов мужской половой системы исследователь обнаружил мощные пучки гладкой мышечной ткани, между которыми расположены железистые концевые отделы. Выводные протоки открываются в полость, выстланную переходным эпителием. Какой это орган?
10. В эксперименте у 2х самцов крыс вызвано соответственно снижение выработки фолликулостимулирующего и лютеинизирующего гормонов. Какие структуры мужской гонады и каким образом будут преимущественно реагировать в каждом случае?
11. При микроскопическом анализе участка стенки извитого семенного канальца отмечено преобладание в составе сперматогенного эпителия сперматид, появление в просвете канальца зрелых сперматозоидов. Для какого периода сперматогенеза характерна такая картина?
12. При анализе пост травматических изменений яичка установлено запустение извитых семенных канальцев в результате нарушения сперматогенеза. С нарушением каких структур стенки канальца связаны эти изменения? Какой процесс лежит в их основе?

#### **4. Задания для групповой работы**

Записать в рабочую тетрадь:

1. Таблица: этапы сперматогенеза;
2. Таблица: семявыносящие пути, морфологические особенности.
3. Схема: развитие яичек.

#### **Самостоятельная внеаудиторная работа обучающихся по теме:**

**1) Ознакомиться с теоретическим материалом по теме занятия с использованием конспектов лекций и/или рекомендуемой учебной литературы.**

#### **2) Ответить на вопросы для самоконтроля**

1. Мужская половая система. Источники эмбрионального развития и функции?
2. Половая дифференцировка в онтогенезе человека?
3. Семенник: строма и паренхима?
4. Извитые семенные канальцы. Гематотестикулярный барьер. Эндокринный аппарат?
5. Регуляция генеративной и эндокринной функций семенника. Гипоталамо-гипофизарно-тестикулярная система?
6. Морфофункциональная характеристика клеток яичка. Возрастные особенности сперматогенеза?
7. Половые клетки. Морфофункциональная характеристика. Мейоз – характеристика, биологическая сущность. Отличие половых клеток от соматических?
8. Сперматогенез и овогенез. Их сравнительная характеристика. Гормональная регуляция спермато - и овогенеза?
9. Простата. Морфологические особенности. Возрастные изменения?
10. Бульбоуретральные железы. Морфологические особенности. Возрастные изменения?
11. Половой член. Морфологические особенности. Возрастные изменения?

#### **3) Проверить свои знания с использованием тестового контроля (примерные вопросы)**

1. Сколько времени необходимо для превращения сперматогоний в сперматозоиды
  - А) 7 - 8 часов\*
  - Б) 2 недели
  - В) 75 дней

Г) 14 лет

2. Клетка Сертоли

- А) Секретирует эстрогены\*
- Б) Имеет рецепторы фоллитропина\*
- В) Накапливает тестостерон в адлюминальном пространстве\*
- Г) Синтезирует андрогенсвязывающий белок\*

3. Сперматогенный эпителий

- А) Сперматоциты первого порядка образуются из сперматогоний типа В
- Б) Сперматогонии типа А (светлые) – стволовые клетки\*
- В) Клетки имеют рецепторы лютропина
- Г) Состоит из сперматогенных и поддерживающих клеток\*

4. Гормональная регуляция сперматогенеза

- А) Нейросекреторные клетки выделяют гонадолиберин с интервалом 90 -120 минут\*
- Б) Повышение уровня люлиберина в крови усиливает секрецию тестостерона\*
- В) Фоллитропин в клетках Сертоли стимулирует синтез андрогенсвязывающего белка\*
- Г) Лютропин стимулирует секреторную активность клеток Лейдига\*

5. Тестостерон стимулирует

- А) Дифференцировку половых органов\*
- Б) Развитие вторичных половых признаков\*
- В) Секрецию железистых клеток предстательной железы, семенных пузырьков\*
- Г) Сперматогенез\*

6. Предстательная железа

- А) Паренхима состоит из 30-50 отдельных разветвленных трубчато-альвеолярных желёз\*
- Б) Выводные протоки желёз простаты открываются в семявыбрасывающий проток
- В) В секрете присутствует кислая фосфатаза\*
- Г) Сокращение поперечнополосатой скелетной мышцы предстательной железы способствует высвобождению секрета при эякуляции

7. Гематотестикулярный барьер

- А) Разделяет сперматогенный эпителий на базальное и адлюминальное пространство\*
- Б) Выполняет барьерную роль между половыми клетками и внутренней средой организма\*
- В) Изолирует половые клетки от токсинов\*
- Г) Препятствует развитию аутоиммунного ответа против антигенов в мембране созревающих гамет\*

8. Какие структуры (тканевые элементы) входят в состав гематотестикулярного барьера

- А) Эндотелий капилляра\*
- Б) Базальные мембраны капилляра и извитого семенного канальца\*
- В) Клетки Сертоли\*
- Г) Собственная оболочка извитого семенного канальца\*

9. Клетки семенника ... их локализация ...

- А) (3) Сустентоциты [1] В межканальцевой соединительной ткани
- Б) (4) Сперматогонии [2] В оболочке извитых канальцев
- В) (5) Сперматиды [3] На базальной мембране извитого канальца, соединены отростками друг с другом
- [4] В базальном отсеке канальца
- [5] В адлюминальном отсеке канальца

10. Отделы мужского полового тракта ... выстланы эпителием ..

- |                                   |                                                                               |
|-----------------------------------|-------------------------------------------------------------------------------|
| А) (3) Извитые семенные каналы    | [1] Двурядным, состоящим из призматических со стереоцилиями вставочных клеток |
| Б) (2) Прямые каналы семенника    | [2] Однослойным призматическим                                                |
| В) (4) Каналы сети семенника      | [3] Сперматогенным                                                            |
| Г) (5) Выносящие каналы семенника | [4] Однослойным из кубических или плоских клеток                              |
|                                   | [5] Однослойным, в котором группы реснитчатых клеток чередуются с железистыми |

11. Расположите в правильном порядке компоненты гематотестикулярного барьера

- А) Фенестрированный эндотелий капилляров яичка
- Б) Базальная мембрана эндотелия капилляров
- В) Интерстициальная ткань
- Г) Синусоидные лимфососуды
- Д) Собственная оболочка семенных каналов
- Е) Базальная мембрана сперматогенного эпителия
- Ж) Плотные контакты между отростками клеток Сертоли

Ответ: а б в г д е ж

### **Рекомендуемая литература:**

#### • Основная:

1. Terminologia Histologia. Международные термины по цитологии и гистологии человека с официальным списком русских эквивалентов: справ. пособие / ред.: В. В. Банин, В. Л. Быков ГЭОТАР-Медиа 2009
2. Атлас гистологии / ред. У. Велш; пер. с нем. В. В. Банин 2011
3. Ильин Д. А. Многоядерные макрофаги: монография / Д. А. Ильин «Наука» 2011
4. Руководство по гистологии: В 2-х т. Т. 1 / ред. Р. К. Данилов СпецЛит 2011
5. Теоретические основы и практическое применение методов иммуногистохимии : руководство / ред. Д. Э. Коржевский СпецЛит 2014
6. Терапевтический потенциал клеток пуповинной крови при негематологических заболеваниях: сборник статей / ред.: М. А. Пальцев, В. Н. Смирнова Медицина 2011
7. Клиническая лабораторная диагностика: нац. руководство. В 2-х т. / ред.: В. В. Долгов, В. В. Меньшиков ГЭОТАР-Медиа 2013
8. Terminologia Embryologica. Международные термины по эмбриологии человека с официальным списком русских эквивалентов / под ред. Л. Л. Колесникова, Н. Н. Шевлюка, Л. М. Ерофеевой ГЭОТАР-Медиа 2014
9. Прошкина, Е. Н. Молекулярная биология: стресс-реакции клетки: учебное пособие для вузов / Е. Н. Прошкина, И. Н. Юраниева, А. А. Москалев. - М.: Юрайт, 2019. Юрайт2019
10. Шмид, Р. Наглядная биотехнология и генетическая инженерия / Р. Шмид; пер. с нем.: А. А. Виноградовой, А. А. Синюшина. - М.: БИНОМ. Лаборатория знаний, 2018 БИНОМ 2018
11. Мушкамбаров, Н. Н. Молекулярная биология. Введение в молекулярную цитологию и гистологию: учеб. пособие для студентов мед. вузов / Н. Н. Мушкамбаров, С. Л. Кузнецов. - 3-е изд., испр. и доп. - М.: МИА, 2016. МИА 2016
12. Банин, В. В. Цитология. Функциональная ультраструктура клетки. Атлас [Текст: Электронный ресурс]: учебное пособие / В. В. Банин. - Электрон. текстовые дан. - М.: "ГЭОТАР-Медиа", 2016. ГЭОТАР-Медиа 2016
13. Теоретические основы и практическое применение методов иммуногистохимии [Текст]: руководство / ред. Д. Э. Коржевский. - 2-е изд., испр. и доп. - СПб. : СпецЛит, 2014. СпецЛит 2014

#### • Дополнительная литература:

1. Никитенко Л. Л. Роль адреномедуллина в биологии эндотелиальной клетки: монография / Л. Л. Никитенко, С. И. Колесников ГЭОТАР-Медиа 2007

2. Жункейра Л. К. Гистология: атлас / Л. К. Жункейра, Ж. Карнейро: пер. с англ ГЭОТАР-Медиа 2009
3. Мезен Н. И. Стволовые клетки: учебно-метод. пособие для преподавателей, аспирантов, студентов мед. вузов / Н. И. Мезен, З. Б. Квачева, Л. М. Сычик БГМУ 2008

#### **Раздел 4. Частная гистология.**

##### **Тема 4.12. Женская половая система.**

**Цель:** Сформировать умения по диагностике органов женской половой системы.

**Задачи:**

1. Определять на микроскопическом уровне органы женской половой системы и их тканевые элементы.
2. Определять фазу менструального цикла по строению эндометрия.
3. Объяснять механизмы циклической деятельности органов женской половой системы и их гормональную регуляцию.
4. Объяснять особенности эмбрионального развития органов женской половой системы.

**Обучающийся должен знать:**

1. **До изучения темы (базисные знания):** Стадии овогенеза. Морфологию и тип яйцеклетки человека. Тип секрции молочных желез.
2. **После изучения темы:** Морфологию, гистогенез и функцию яичника. Морфологию, гистогенез матки и маточных труб. Гормональную регуляцию женской половой системы. Фазы овариально-менструального цикла. Строение и особенности секрции молочных желез. Отличие овогенеза от сперматогенеза. Геронтологические особенности органов женской половой системы.

**Обучающийся должен уметь:**

1. Диагностировать препараты яичника, матки и желтого тела беременности. Определить на препарате яичника следующие структуры: различные типы фолликулов, атретические тела, желтые тела.
2. Определять фазу овариально-менструального цикла по микропрепаратам матки.
3. Характеризовать стадии эмбриогенеза яичника.

**Обучающийся должен владеть:**

1. Микроскопированием и диагностикой следующих препаратов: матка, яичник, желтое тело, молочная железа, маточные трубы;
2. Определением электронных микрофотографий лютеоцитов и текоцитов;
3. Методикой гистологической окраски яичника и матки для диагностики тканевых и клеточных структур;
4. Подбором методик гистологического исследования для выполнения научных задач;
5. Способами окрашивания гистологических препаратов для выявления специализированных структур;
6. Методикой диагностики клеток и клеточных структур на электронограммах;
7. Гистологической терминологией по теме;
8. Решением ситуационных задач по теме;
9. Методикой систематизацией материала по теме и составлением таблиц.

**Самостоятельная аудиторная работа обучающихся по теме:**

**1. Ответить на вопросы по теме занятия:**

1. Гистофизиология женской гонады?
2. Эмбриогенез яичника?
3. Гистофизиология матки и маточных труб?
4. Эмбриогенез матки и маточных труб?



5. Особенности развития молочной железы?
6. Гистофизиология молочной железы?
7. Гормональная регуляция овариально-менструального цикла?
8. Биосинтез стероидных гормонов, эстрогена и прогестерона?
9. Роль теки в образовании половых гормонов?
10. Типы фолликулов яичника?
11. Суть процесса овуляции?

## 2. Практическая работа.

1. Провести диагностику гистологических препаратов.

- Срез матки;
- Срез яичника;
- Срез яичника, желтое тело беременности;
- Срез маточной трубы;
- Срез лактирующей молочной железы.

2. Освоить диагностику электронограмм.

- Лютеоциты
- Текоциты.

3. Провести диагностику эмбриональной схемы.

*Требования по диагностике эмбриональных схем:*

- Название схемы;
- Описать строение или ход процесса.

*Список эмбриональных схем для диагностики на практическом занятии*

1. Схематическое изображение строения яичника.
2. Стадии созревания фолликулов.

## 3. Решить ситуационные задачи

*1) Алгоритм разбора задач*

1. полный и точный ответ на все вопросы задачи;
2. представить комплексную оценку предложенной ситуации;
3. сделать выводы, привести дополнительные аргументы;
4. продемонстрировать знания теоретического материала с учетом междисциплинарных связей;
5. по возможности предложить альтернативные варианты решения проблемы.

*2) Пример задачи с разбором по алгоритму*

Задача: В фолликулиновую фазу овариального цикла в части фолликулов, которые растут происходит гибель овоцитов и образуются атретические фолликулы. Какое биологическое значение этого явления?

Решение: Поддержание уровня эстрогенов.

*3) Задачи для самостоятельного разбора на занятии*

1. У женщины наблюдается гиперемия яичника, повышение проницаемости гематофолликулярного барьера с последующим развитием отека, инфильтрация стенки фолликула сегментоядерными лейкоцитами. Объем фолликула большой. Стенка его истончена. Какому периоду полового цикла отвечает описанная картина?
2. У больной проведена операция кесарева сечения, при этом была разрезана стенка матки и изъят плод. Каким механизмом состоится заживление в участке вшитого миометрия?
3. У больной аденомой гипофиза (новообразование в передней доле гипофиза) наблюдается увеличение длительности фазы большого роста фолликулов. Какая длительность периода большого роста овоцитов в процессе овогенеза в норме?

4. Гистологическая картина эндометрия имеет следующие характерные признаки: утолщение, отек, наличие извилистых желез с расширенным просветом, которые секретируют большое количество слизи, митозы в клетках не наблюдаются, в строме имеются децидуальные клетки. Какая стадия менструального цикла отвечает описанной картине?
5. Больная 35 лет, с диагнозом бесплодия в гинекологическом отделении сделана диагностическая биопсия эндометрия. При микроскопическом исследовании выяснилось, что слизистая оболочка с явлениями отека, маточные железы извилисты, заполнены густым секретом. Какой гормон обуславливает такие изменения в эндометрии?
6. В гистопреparate яичника женщины определяются структуры, которые имеют большую полость. Овоцит II порядка в них окружен прозрачной оболочкой, лучистым венцом и располагается в яйценодном бугорке. Стенка образована слоем фолликулярных клеток и текой. Укажите, какой структуре яичника принадлежат данные морфологические признаки.
7. В гистопреparate яичника женщины обнаружена структура округлой формы, которая состоит из крупных железистых клеток, содержащих пигмент лютеин. В центре данной структуры находится небольшой размер соединительнотканый рубец. Укажите структуру яичника. Какую функцию выполняет данная структура.
8. В крови женщины обнаружили увеличенное количество эстрогенов. Что является причиной данного изменения.
9. При биопсии молочной железы обнаружены клетки звездчатой формы, расположенные между базальной мембраной и лактоцитами. Назовите источник развития этих клеток?

#### **4. Задания для групповой работы**

Записать в рабочую тетрадь:

1. Схема: развитие женской половой системы;
2. Схема: стадии оогенеза;
3. Схема: регуляция функций молочной железы;
4. Таблица: основные события овариально-менструального цикла и его гормональная регуляция.

#### **Самостоятельная внеаудиторная работа обучающихся по теме:**

**1) Ознакомиться с теоретическим материалом по теме занятия с использованием конспектов лекций и/или рекомендуемой учебной литературы.**

#### **2) Ответить на вопросы для самоконтроля**

1. Женская половая система. Половая дифференцировка в онтогенезе человека. Источники эмбрионального развития. Общий план строения и функции яичников. Корковое вещество, структурный состав в различные периоды овариально-менструального цикла?
2. Матка. Источники эмбрионального развития, функции. Оболочки стенки и их тканевой состав. Строение стенки матки в разных отделах. Эндометрий, функциональный и базальный слой, особенности кровоснабжения, строение в различные фазы овариально-менструального цикла. Нейрогуморальная регуляция маточного цикла?
3. Матка. Миометрий, тканевой состав. Особенности васкуляризации. Структурно-функциональные перестройки матки в овариально-менструальном цикле, при беременности, родах и послеродовом периоде, нейрогуморальная регуляция?
4. Яичники. Репродуктивная и эндокринная функции. Строение и развитие фолликулов. Овуляция и атрезия. Желтое тело, стадии развития, функции в течение овариального цикла и при беременности. Гормонпродуцирующие клетки яичников, локализация и их функциональные взаимосвязи в процессе синтеза стероидных половых гормонов. Регуляция генеративной и эндокринной функции яичников. Гипоталамо-гипофизарно-яичниковая система?
5. Маточные трубы, влагалище, канал шейки матки. Строение и функции?

6. Молочная железа. Источники эмбрионального развития. Общий план строения, функции. Постнатальные структурные изменения, их связь с овариально-менструальным циклом и беременностью. Функциональная морфология нелактующей и лактующей железы. Нейроэндокринная регуляция функции?

**3) Проверить свои знания с использованием тестового контроля (примерные вопросы)**

1. Яйцеклетка человека
  - А) Вторично олиголецитальная\*
  - Б) Изолецитальная\*
  - В) Окружена блестящей оболочкой\*
  - Г) Окружена фолликулярными клетками\*
  
2. Первичный фолликул характеризуется следующими признаками
  - А) Содержит овоцит 1 порядка\*
  - Б) Содержит овоцит 2 порядка
  - В) Образуется после овуляции
  - Г) Окружен 1-2 слоями клеток фолликулярного эпителия\*
  - Д) Не содержит полостей\*
  
3. Что верно для яичника
  - А) Состоит из трех оболочек
  - Б) Паренхиматозный орган\*
  - В) Состоит из стромы и паренхимы\*
  - Г) Покрыт мезотелием\*
  
4. Что верно для примордиальных фолликулов яичника
  - А) Овоцит окружен блестящей оболочкой
  - Б) Фолликулярный эпителий вокруг овоцита - однослойный плоский\*
  - В) Овоцит 1-го порядка находится в диплотене профазы мейоза\*
  - Г) Овоцит содержит гаплоидный набор хромосом
  - Д) Их 300 - 400 тыс. при рождении девочки\*
  
5. Что характерно для вторичных фолликулов яичника
  - А) Фолликулярные клетки интенсивно размножаются\*
  - Б) Фолликулоциты секретируют эстрогены\*
  - В) Образуется полость фолликула, заполненная жидкостью, содержащей эстрогены\*
  - Г) Образуются только после полового созревания\*
  
6. Что верно для атретических фолликулов
  - А) Образуются из вторичных фолликулов\*
  - Б) В центре содержат сморщенную блестящую оболочку на месте погибшего овоцита\*
  - В) В окружающей теке обилие интерстициальных клеток\*
  - Г) Секретируют эстрогены
  
7. Какие структуры можно найти в яичнике в предменструальную фазу
  - А) Примордиальные фолликулы\*
  - Б) Желтое тело\*
  - В) Атретические фолликулы\*
  - Г) Белые тела\*
  
8. Для строения матки характерны следующие признаки
  - А) Слоистый орган\*
  - Б) Орган паренхиматозного типа
  - В) Эндометрий состоит из двух слоев\*
  - Г) Имеется подслизистая основа
  - Д) Имеются простые трубчатые железы\*

9. Для строения яйцеводов характерно
- Наличие слизистой, мышечной и адвентициальной оболочек
  - Наличие слизистой, мышечной и серозной оболочек\*
  - Мышечная оболочка состоит из 2 слоев гладких миоцитов\*
  - Слизистая оболочка состоит из однослойного призматического эпителия и собственной пластинки слизистой\*
10. Как изменяется строение молочной железы при беременности
- Разрастаются млечные ходы\*
  - Разрастаются концевые (секреторные) отделы\*
  - Увеличивается количество жировой ткани
  - Уменьшается количество жировой ткани\*
11. Гормоны ... вырабатываются ...
- |                    |                                   |
|--------------------|-----------------------------------|
| А) (1) Эстрогены   | [1] Растущими фолликулами яичника |
| Б) (2) Прогестерон | [2] Желтыми телами яичника        |
|                    | [3] Ацидофилами гипофиза          |
|                    | [4] Базофилами гипофиза           |
|                    | [5] Нейроцитами гипоталамуса      |
12. После рождения фолликулы яичника ... содержат ...
- |                       |                       |
|-----------------------|-----------------------|
| А) (1) Примордиальные | [1] Овоцит I порядка  |
| Б) (2) Зрелые         | [2] Овоцит II порядка |
| В) (3) Атретические   | [3] Гибнущий овоцит   |
|                       | [4] Овогоний          |
|                       | [5] Яйцеклетку        |
13. Структуры яичника ... продуцируют ...
- |                           |                           |
|---------------------------|---------------------------|
| А) (2) Растущие фолликулы | [1] Прогестерон           |
| Б) (2) Зрелые фолликулы   | [2] Эстрогены             |
| В) (2) Атретические тела  | [3] Пролактин             |
| Г) (1) Желтые тела        | [4] Гонадотропины         |
| Д) (5) Белые тела         | [5] Гормонально неактивны |
14. Изменения преимущественно влияют на ... Гормоны ...
- |                               |                            |
|-------------------------------|----------------------------|
| А) (4) Развитие фолликулов    | [1] Эстрогены              |
| Б) (3) Развитие желтого тела  | [2] Прогестерон            |
| В) (1) Регенерацию эндометрия | [3] Лютеинизирующий        |
| Г) (2) Секрецию желез матки   | [4] Фолликулостимулирующий |
| Д) (3) Овуляцию               | [5] Секретин               |

### **Рекомендуемая литература:**

- Основная:
1. Terminologia Histologia. Международные термины по цитологии и гистологии человека с официальным списком русских эквивалентов: справ. пособие / ред.: В. В. Банин, В. Л. Быков ГЭОТАР-Медиа 2009
  2. Атлас гистологии / ред. У. Велш; пер. с нем. В. В. Банин 2011
  3. Ильин Д. А. Многоядерные макрофаги: монография / Д. А. Ильин «Наука» 2011
  4. Руководство по гистологии: В 2-х т. Т. 1 / ред. Р. К. Данилов СпецЛит 2011
  5. Теоретические основы и практическое применение методов иммуногистохимии : руководство / ред. Д. Э. Коржевский СпецЛит 2014
  6. Терапевтический потенциал клеток пуповинной крови при негематологических заболеваниях: сборник статей / ред.: М. А. Пальцев, В. Н. Смирнова Медицина 2011

7. Клиническая лабораторная диагностика: нац. руководство. В 2-х т. / ред.: В. В. Долгов, В. В. Меньшиков ГЭОТАР-Медиа 2013
8. Terminologia Embryologica. Международные термины по эмбриологии человека с официальным списком русских эквивалентов / под ред. Л. Л. Колесникова, Н. Н. Шевлюка, Л. М. Ерофеевой ГЭОТАР-Медиа 2014
9. Прошкина, Е. Н. Молекулярная биология: стресс-реакции клетки: учебное пособие для вузов / Е. Н. Прошкина, И. Н. Юраниева, А. А. Москалев. - М.: Юрайт, 2019. Юрайт2019
10. Шмид, Р. Наглядная биотехнология и генетическая инженерия / Р. Шмид; пер. с нем.: А. А. Виноградовой, А. А. Синюшина. - М.: БИНОМ. Лаборатория знаний, 2018  
БИНОМ 2018
11. Мушкамбаров, Н. Н. Молекулярная биология. Введение в молекулярную цитологию и гистологию: учеб. пособие для студентов мед. вузов / Н. Н. Мушкамбаров, С. Л. Кузнецов. - 3-е изд., испр. и доп. - М.: МИА, 2016. МИА 2016
12. Банин, В. В. Цитология. Функциональная ультраструктура клетки. Атлас [Текст: Электронный ресурс]: учебное пособие / В. В. Банин. - Электрон. текстовые дан. - М.: "ГЭОТАР-Медиа", 2016. ГЭОТАР-Медиа 2016
13. Теоретические основы и практическое применение методов иммуногистохимии [Текст]: руководство / ред. Д. Э. Коржевский. - 2-е изд., испр. и доп. - СПб. : СпецЛит, 2014.  
СпецЛит 2014

●Дополнительная литература:

1. Никитенко Л. Л. Роль аденомедуллина в биологии эндотелиальной клетки: монография / Л. Л. Никитенко, С. И. Колесников ГЭОТАР-Медиа 2007
2. Жункейра Л. К. Гистология: атлас / Л. К. Жункейра, Ж. Карнейро: пер. с англ ГЭОТАР-Медиа 2009
3. Мезен Н. И. Стволовые клетки: учебно-метод. пособие для преподавателей, аспирантов, студентов мед. вузов / Н. И. Мезен, З. Б. Квачева, Л. М. Сычик БГМУ 2008

## Раздел 5. Эмбриология человека.

### Тема 5.1. Эмбриология человека 1.

**Цель:** Способствовать формированию знаний и умений по диагностике основных начальных этапов эмбрионального развития человека.

**Задачи:**

1. Давать цитофункциональную и генетическую характеристику общих и частных особенностей мужских и женских половых клеток человека.
2. Определить половые клетки и их структуры на микропрепаратах и электронных микрофотографиях.
3. Объяснить этапы развития зародыша человека.
4. Распознать зародыши на ранних стадиях эмбриогенеза - оплодотворения, дробления, бластулы.

**Обучающийся должен знать:**

1. **до изучения темы** (базисные знания): Биологические особенности ланцетника, амфибий и птиц.
2. **после изучения темы:** Основные этапы эмбриогенеза человека. Прогенез. Оплодотворение. Отличительные особенности развития человеческого зародыша на ранних этапах эмбриогенеза. Гастрюляция.

**Обучающийся должен уметь:**

Микроскопировать гистологические препараты по эмбриональному развитию ланцетника, лягушки и птицы; интерпретировать схемы различных этапов эмбриогенеза позвоночных животных; проводить сравнительный анализ эмбриогенеза амфибий, птиц и млекопитающих..

### **Обучающийся должен владеть:**

1. Микроскопированием и диагностикой следующих препаратов: бластулы и гастролы амфибий, сомиты, хорда и нервная трубка, туловищная и амниотическая складка зародыша курицы.
2. Методикой окраски препаратов по эмбриологии.
3. Гистологической терминологией по теме.
4. Решением ситуационных задач.
5. Методикой систематизацией материала по теме и составлением таблиц.

### **Самостоятельная аудиторная работа обучающихся по теме:**

#### **1. Ответить на вопросы по теме занятия:**

1. Эмбриология как наука?
2. Факты из истории, законы и теории эмбриологии?
3. Методы эмбриологического исследования?
4. Общая характеристика и периодизация индивидуального развития: предзародышевый, эмбриональный, постэмбриональный?
5. Основные закономерности эволюции организмов?
6. Законы К.М. Бера, Ф.Мюллера, Э.Геккеля?
7. Теория филэмбриогенеза?
8. Какова краткая характеристика раннего онтогенеза хордовых животных?
9. Какие части различают в сперматозоиде?
10. Что такое акросома и какую роль она играет?
11. По каким признакам классифицируют яйцеклетки, и какие типы яйцеклеток существуют? Какой тип яйцеклеток у человека?
12. Когда в овогенезе происходит размножение яйцеклеток? Где совершается их рост и созревание, и в какие периоды жизни женщины?
13. Что такое овуляция, на какой день менструального цикла женщины она совершается?

#### **2. Практическая работа.**

1. Провести диагностику гистологических препаратов.

- Пуповина человека.
- Амнион человека;
- Срез зародыша крысы;
- Срез ворсинок хориона;
- Аллантоис курицы;
- Желточный мешок форели.

2. Освоить диагностику электронограмм.

- Электронограмма сперматозоида;
- Электронограмма яйцеклетки.

3. Провести диагностику эмбриональной схемы.

*Требования по диагностике эмбриональных схем:*

- Название схемы;
- Описать строение или ход процесса.

*Список эмбриональных схем для диагностики на практическом занятии:*

1. Строение мужских и женских половых клеток.
2. Схематическое изображение строения яичника.
3. Стадии созревания фолликулов.
4. Период формирования (схема). Дифференцировка сперматиды и образование

спермия (А - Ж)

#### **3. Решить ситуационные задачи**

### *1) Алгоритм разбора задач*

1. полный и точный ответ на все вопросы задачи;
2. представить комплексную оценку предложенной ситуации;
3. сделать выводы, привести дополнительные аргументы;
4. продемонстрировать знания теоретического материала с учетом междисциплинарных связей;
5. по возможности предложить альтернативные варианты решения проблемы.

### *2) Пример задачи с разбором по алгоритму*

Задача: У зародыша млекопитающего оказалась поврежденной стенка желточного мешка в области вентральной энтодермы. Какие нарушения в эмбриональном развитии можно ожидать в дальнейшем

Решение: Желточный мешок является временным провизорным органов, стенка которого образована внезародышевой эктодермой и висцеральным листком внезародышевой мезодермы. У птицы - резкотелолицетальная яйцеклетка, т.е. она содержит много желтка, а значит основной функцией желточного мешка является трофическая функция, однако будет нарушен процесс образования половых клеток, сосудов и клеток крови.

### *3) Задачи для самостоятельного разбора на занятии*

1. В процессе сперматогенеза нарушено формирование акросомы. Какая функция сперматозоида будет изменена.
2. На микрофотографии представлена яйцеклетка, окруженная двумя структурами: блестящей оболочкой и лучистым венцом. Назовите тип этой яйцеклетки, и какому виду животных она может принадлежать. Какие клетки принимают участие в образовании указанных выше структур.

## **4. Задания для групповой работы**

Записать в рабочую тетрадь:

1. Таблица: краткая характеристика вклада отечественных и зарубежных ученых в развитие эмбриологии (К.В. Вольф, К.М. Бэр, А.О. Ковалевский, И.И. Мечников, В. Ру, Г. Шпеман, Д.П. Филатов, М.М. Завадовский, Д.П. Филатов)
2. Таблица: сравнительная морфологическая характеристика половых и соматических клеток;
3. Таблица: последовательность стадий сперматогенеза;
4. Таблица: последовательность стадий овогенеза, вителлогенез;
5. Таблица: мейоз, значение стадий мейоза для индивидуального развития организма.

## **Самостоятельная внеаудиторная работа обучающихся по теме:**

*1) Ознакомиться с теоретическим материалом по теме занятия с использованием конспектов лекций и/или рекомендуемой учебной литературы.*

### *2) Ответить на вопросы для самоконтроля*

1. Предмет и задачи эмбриологии. Взаимоотношения фило - и онтогенеза. Основные стадии развития зародыша человека. Теория критических периодов развития зародыша.
2. Оплодотворение. Биологическое значение. Основные фазы процесса оплодотворения. Механизм проникновения сперматозоида в яйцеклетку. Характеристика зиготы.
3. Дробление зиготы: определение, особенности этого вида клеточного деления. Биологическое значение дробления. Тип дробления у человека. Хронология процесса. Строение бластулы у человека.
4. Связь зародыша человека с материнским организмом. Имплантация.
5. Гастрюляция. Определение. Типы гастрюляции. Особенности гастрюляции у человека.
6. Особенности этапов гастрюляции. Хронология гастрюляции у человека.
7. Дифференцировка зародышевых листков у человека.

8. Ранний эмбриогенез у человека. Гистогенез и органогенез на 2-й, 3-й и 4-й неделе развития.
9. Дифференцировка зародышевых листков. Образование осевого комплекса зачатков органов и их дальнейшая дифференцировка.

**3) Проверить свои знания с использованием тестового контроля (примерные задания)**

1. Назовите начальный период развития индивидуума
  - А) Филогенез
  - Б) Эмбриогенез\*
  - В) Онтогенез
  - Г) Гаметогенез
2. Каковы обычные сроки имплантации у человека после оплодотворения
  - А) 1-3 сутки
  - Б) 3-5 сутки
  - В) 7-8 сутки\*
  - Г) 5-6 сутки
3. Дайте название процессу, при помощи которого зародыш устанавливает связь с телом матери
  - А) Гастрюляция
  - Б) Имплантация\*
  - В) Гистогенез
  - Г) Оплодотворение
  - Д) Плацентация\*
4. Назовите основные свойства зрелых половых клеток
  - А) Дифференцированные\*
  - Б) Диплоидные
  - В) Гаплоидные\*
  - Г) Недифференцированные
  - Д) Не способны к делению\*
5. К первому этапу гастрюляции относятся стадии
  - А) Создание осевой организации
  - Б) Формирование эктодермы\*
  - В) Формирование мезодермы
  - Г) Формирование энтодермы\*
  - Д) Образование зародышевой мезенхимы
6. Оплодотворение яйцеклетки человека протекает в
  - А) Брюшной полости
  - Б) Полости матки
  - В) Ампулярной части яйцевода\*
  - Г) Области шейки матки
7. Дробление оплодотворенной яйцеклетки ... заканчивается образованием...

А) (1) Первично олиголецитальной	[1] Однослойной бластулы
Б) (2) Вторично олиголецитальной	[2] Бластоцисты
В) (3) Умеренно телолецитальной	[3] Многослойной бластулы
Г) (4) Резко телолецитальной	[4] Дискобластулы
8. Зародыш человека имеет к концу... следующие структуры...

А) (1) 1-й фазы гастрюляции мезодерму, амниотический	[1] Эпибласт, гипобласт, амниотический и желточный пузырек
---------------------------------------------------------	---------------------------------------------------------------



пузырек

- |                                                 |                                                                             |
|-------------------------------------------------|-----------------------------------------------------------------------------|
| Б) (2) 2-й фазы гастрюляции и желточный пузырек | [2] Эктодерму, первичную полосу, энтодерму                                  |
| В) (3) Пресомитного периода                     | [3] Эктодерму, энтодерму, хорду                                             |
| Г) (4) Сомитного периода                        | [4] Эктодерму, сегментированную мезодерму, хорду, энтодерму, нервную трубку |

9. Путь миграции первичных половых гонад в эмбриогенезе

- 1 Гензеневский узелок
- 2 Дорзальная брыжейка
- 3 Стенка каудального отдела кишечной трубки
- 4 Стенка желточного мешка
- 5 Индифферентная половая железа

Ответ: 1 4 3 2 5

10. Укажите правильное чередование основных стадий развития эмбриона

- 1 Органогенез
- 2 Морула
- 3 Гастроула
- 4 Бластоциста
- 5 Зигота

Ответ: 5 2 4 3 1

### **Рекомендуемая литература:**

- Основная:
1. Terminologia Histologia. Международные термины по цитологии и гистологии человека с официальным списком русских эквивалентов: справ. пособие / ред.: В. В. Банин, В. Л. Быков ГЭОТАР-Медиа 2009
  2. Атлас гистологии / ред. У. Велш; пер. с нем. В. В. Банин 2011
  3. Ильин Д. А. Многоядерные макрофаги: монография / Д. А. Ильин «Наука» 2011
  4. Руководство по гистологии: В 2-х т. Т. 1 / ред. Р. К. Данилов СпецЛит 2011
  5. Теоретические основы и практическое применение методов иммуногистохимии : руководство / ред. Д. Э. Коржевский СпецЛит 2014
  6. Терапевтический потенциал клеток пуповинной крови при негематологических заболеваниях: сборник статей / ред.: М. А. Пальцев, В. Н. Смирнова Медицина 2011
  7. Клиническая лабораторная диагностика: нац. руководство. В 2-х т. / ред.: В. В. Долгов, В. В. Меньшиков ГЭОТАР-Медиа 2013
  8. Terminologia Embryologica. Международные термины по эмбриологии человека с официальным списком русских эквивалентов / под ред. Л. Л. Колесникова, Н. Н. Шевлюка, Л. М. Ерофеевой ГЭОТАР-Медиа 2014
  9. Прошкина, Е. Н. Молекулярная биология: стресс-реакции клетки: учебное пособие для вузов / Е. Н. Прошкина, И. Н. Юранева, А. А. Москалев. - М.: Юрайт, 2019. Юрайт2019
  10. Шмид, Р. Наглядная биотехнология и генетическая инженерия / Р. Шмид; пер. с нем.: А. А. Виноградовой, А. А. Синюшина. - М.: БИНОМ. Лаборатория знаний, 2018 БИНОМ 2018
  11. Мушкамбаров, Н. Н. Молекулярная биология. Введение в молекулярную цитологию и гистологию: учеб. пособие для студентов мед. вузов / Н. Н. Мушкамбаров, С. Л. Кузнецов. - 3-е изд., испр. и доп. - М.: МИА, 2016. МИА 2016
  12. Банин, В. В. Цитология. Функциональная ультраструктура клетки. Атлас [Текст: Электронный ресурс]: учебное пособие / В. В. Банин. - Электрон. текстовые дан. - М.: "ГЭОТАР-Медиа", 2016. ГЭОТАР-Медиа 2016

13. Теоретические основы и практическое применение методов иммуногистохимии [Текст]: руководство / ред. Д. Э. Коржевский. - 2-е изд., испр. и доп. - СПб. : СпецЛит, 2014.  
СпецЛит 2014

●Дополнительная литература:

1. Никитенко Л. Л. Роль адреномедуллина в биологии эндотелиальной клетки: монография / Л. Л. Никитенко, С. И. Колесников ГЭОТАР-Медиа 2007
2. Жункейра Л. К. Гистология: атлас / Л. К. Жункейра, Ж. Карнейро: пер. с англ ГЭОТАР-Медиа 2009
3. Мезен Н. И. Стволовые клетки: учебно-метод. пособие для преподавателей, аспирантов, студентов мед. вузов / Н. И. Мезен, З. Б. Квачева, Л. М. Сычик БГМУ 2008

**Раздел 5. Эмбриология человека.**  
**Тема 5.2. Эмбриология человека 2.**

**Цель:** Способствовать формированию знаний по гистофизиологии плаценты и внезародышевых органов, а также знаний основных этапов органогенеза у зародыша.

**Задачи:**

1. Изучить дифференцировку трофобласта и образование ворсинчатого хориона.
2. Рассмотреть на препаратах желточный мешок, аллантоис, амнион.
3. Изучить основные функции плаценты, взаимоотношения в системе мать - плод.
4. Изучить основные этапы органогенеза с помощью эмбриональных схем.

**Обучающийся должен знать:**

1. **До изучения темы (базисные знания):** Строение бластоцисты человека. Типы плацент.
2. **После изучения темы:** Развитие и строение голого и ворсинчатого хориона. Строение материнской части плаценты. Строение пуповины. Гормональную функцию плаценты. Строение и функции желточного мешка. Основные этапы органогенеза.

**Обучающийся должен уметь:**

1. Распознавать гистологическую структуру материнской и плодной части плаценты, пупочного канатика, внезародышевых органов.
2. Давать характеристику основных этапов раннего развития эмбриона, процессов органогенеза.

**Обучающийся должен владеть:**

1. Диагностикой гистологических препаратов материнской и плодной плаценты, пупочного канатика;
1. Диагностикой эмбриональных схем;
2. Подбором методик гистологического исследования для выполнения научных задач;
3. Способами окрашивания гистологических препаратов для выявления специализированных структур;
4. Гистологической терминологией по теме;
5. Решением ситуационных задач по теме;
6. Методикой систематизацией материала по теме и составлением таблиц.

**Самостоятельная аудиторная работа обучающихся по теме:**

**1. Ответить на вопросы по теме занятия:**

1. Дифференцировка трофобласта, образование первичных, вторичных и третичных ворсинок?
2. Образование голого и ворсинчатого хориона?
3. Формирование внезародышевых органов и источники их развития?

4. Материнская и плодная часть плаценты? Строение пуповины?
5. Котиледон - структурно-функциональная единица плаценты?
6. Трофическая, эндокринная, иммунорегуляторная и нейрогуморальная функции плаценты?

## 2. Практическая работа.

1. Провести диагностику гистологических препаратов.

- Плацента, плодная часть;
- Плацента, материнская часть.

2. Провести диагностику эмбриональной схемы.

*Требования по диагностике эмбриональных схем:*

- Название схемы;
- Описать строение или ход процесса.

*Список эмбриональных схем для диагностики на практическом занятии:*

1. Плацента гемохориального типа.
2. Развитие ворсин хориона.
3. Типы плацент.
4. Взаимоотношения развивающегося эмбриона человека с эндометрием матки в различные сроки беременности. Формирование плаценты (по Гамильтону, Бойду и Моссману).
5. Развитие внезародышевых органов у зародыша человека (схема).
6. Схема развития желточного мешка и зародышевых оболочек у млекопитающих (шесть последовательных стадий) (по А.А. Заварзину).
7. Срез пупочного канатика.
8. Плодная и материнская части плаценты.

## 3. Решить ситуационные задачи

*1) Алгоритм разбора задач*

1. полный и точный ответ на все вопросы задачи;
2. представить комплексную оценку предложенной ситуации;
3. сделать выводы, привести дополнительные аргументы;
4. продемонстрировать знания теоретического материала с учетом междисциплинарных связей;
5. по возможности предложить альтернативные варианты решения проблемы.

*2) Пример задачи с разбором по алгоритму*

Задача: На микрофотографии изображены несколько ворсинок хориона, а между ними форменные элементы крови. Откуда появились эти элементы? Можно ли полагать, что это кровь плода?

Решение: так как человек имеет гемохориальный тип плаценты, которая устанавливает тесный контакт плода с материнским организмом, происходят глубокие изменения в матке: частично разрушается соединительная ткань и даже стенки сосудов. На месте разрушенных тканей образуются большие полости, наполненные кровью, которая изливается из сосудов. Ворсинки хориона омываются кровью и всасывают из нее питательные вещества. Таким образом можно сделать вывод о том, что это кровь матери.

*3) Задачи для самостоятельного разбора на занятии*

1. На рисунке изображены зародыш человека, находящийся в полости амниона, плацента с ворсинками хориона и пуповина с сосудами, но не показаны желточный мешок и аллантоис. Правильно ли выполнен рисунок?
2. На микрофотографии изображены несколько ворсинок хориона, а между ними форменные элементы крови. Откуда появились эти элементы? Можно ли полагать, что

- это кровь плода?
3. Беременная женщина перенесла вирусное заболевание (например, корь). Можно ли ожидать появления этого вируса в организме плода? Если "да", то каким путем вирус может попасть в организм плода?
  4. Студент изобразил на рисунке пуповины кровь в пупочной вене красным цветом, а в пупочных артериях синим. Как Вы думаете, почему он так поступил?
  5. На занятии студентам демонстрировали свежую плаценту человека. Ее плодная поверхность была покрыта тонкой и блестящей оболочкой. Какая это оболочка и каково ее строение?
  6. При осмотре последа акушер обнаружил отсутствие нескольких долек на материнской части плаценты. Можно ли считать это нормой и в чем возможная причина такого явления?
  7. Во время беременности возникла угроза отслоения плаценты. Чем это опасно для матери и для плода?
  8. У беременной женщины выявлено предлежание плаценты в области внутреннего маточного зева. Какова возможная причина подобного положения плаценты?
  9. У женщины на 3 месяце беременности началось отслоение плаценты. Врач-гинеколог срочно направил ее в стационар на сохранение беременности. Чем опасно для беременной женщины и для плода отслоение плаценты в это срок беременности? Для решения необходимо ответить на вопросы: Какие функции выполняет плацента? Какое строение имеет плацента? Чья кровь (плода или матери) заполняет лакуны плаценты? Как кровь удерживается в лакунах? Какие органы и системы закладываются на 3 месяце эмбрионального развития?

#### **4. Задания для групповой работы**

Записать в рабочую тетрадь:

1. Таблица: тканевой состав плодных оболочек;
2. Таблица: гематоплацентарный барьер.

#### **Самостоятельная внеаудиторная работа обучающихся по теме:**

**1) Ознакомиться с теоретическим материалом по теме занятия с использованием конспектов лекций и/или рекомендуемой учебной литературы.**

#### **2) Ответить на вопросы для самоконтроля**

1. Ранний эмбриогенез у человека. Гистогенез и органогенез на 2-й, 3-й и 4-й неделе развития?
2. Дифференцировка зародышевых листков. Образование осевого комплекса зачатков органов и их дальнейшая дифференцировка?
3. Хорион. Развитие ворсин. Гладкий и ворсинчатый хорион. Цитотрофобласт, симпластотрофобласт. Функции хориона?
4. Провизорные органы человека. Источники развития, механизм образования, строение и функции?
5. Образование, строение и функции плодных оболочек и провизорных органов у человека?
6. Плацента человека, развитие, функции. Гормоны плаценты. Типы плацент млекопитающих?
7. Понятие о гистофизиологии плацентарного барьера человека. Избирательная проницаемость плаценты для различных веществ. Плацента и лекарственные вещества. Ее роль в иммунной защите плода и матери?
8. Понятие о критических периодах во внутриутробном и постнатальном развитии человека. Влияние экзо - и эндогенных факторов на развитие?

#### **3) Проверить свои знания с использованием тестового контроля (примерные вопросы)**

1. Назовите начальный период развития индивидуума

- А) Филогенез
- Б) Эмбриогенез\*
- В) Онтогенез
- Г) Гаметогенез

2. К провизорным органам человека относятся – все верно КРОМЕ

- А) Желточный мешок
- Б) Аллантаис
- В) Амнион
- Г) Хорион
- Д) Плацента
- Е) Печень\*

3. Когда заканчивается зародышевый и начинается плодный период внутриутробного развития человека

- А) В конце первого месяца
- Б) В начале третьего месяца\*
- В) В конце третьего месяца
- Г) В начале четвертого месяца

4. К первому этапу гастрюляции относятся стадии

- А) Создание осевой организации
- Б) Формирование эктодермы\*
- В) Формирование мезодермы
- Г) Формирование энтодермы\*

5. Зачатками дефинитивных тканей являются

- А) Мезодерма\*
- Б) Мезенхима\*
- В) Прехордальная пластинка\*
- Г) Моче-половой синус\*

6. Укажите части составляющие бластоцисту

- А) Трофобласт\*
- Б) Эктодерма
- В) Эмбриобласт\*
- Г) Энтодерма
- Д) Экзоцелом\*

7. Провизорные органы ... состоят из ...

- |                                   |                                                                              |
|-----------------------------------|------------------------------------------------------------------------------|
| А) (1) Желточный мешок (у птиц)   | [1] Внезародышевой энтодермы и висцерального листка                          |
| Б) (1) Амнион (у птиц)            |                                                                              |
| В) (2) Серозная оболочка (у птиц) | [2] Внезародышевой эктодермы и париетального листка внезародышевой мезодермы |
| Г) (4) Аллантаис (у птиц)         |                                                                              |
| Д) (3) Хорион (у млекопитающих)   | [3] Внезародышевой энтодермы и висцерального листка                          |
| внезародышевой мезодермы          | [4] Трофобласта и внезародышевой мезодермы                                   |

8. Зародыш человека имеет к концу... следующие структуры...

- |                                                              |                                                            |
|--------------------------------------------------------------|------------------------------------------------------------|
| А) (1) 1-й фазы гастрюляции мезодерму, амниотический пузырек | [1] Эпибласт, гипобласт, амниотический и желточный пузырек |
| Б) (2) 2-й фазы гастрюляции и желточный пузырек              | [2] Эктодерму, первичную полосу, энтодерму                 |
| В) (3) Пресомитного периода                                  | [3] Эктодерму, энтодерму, хорду                            |
|                                                              | [4] Эктодерму, сегментированную мезодерму,                 |

**Рекомендуемая литература:**

## ● Основная:

1. Terminologia Histologia. Международные термины по цитологии и гистологии человека с официальным списком русских эквивалентов: справ. пособие / ред.: В. В. Банин, В. Л. Быков ГЭОТАР-Медиа 2009
2. Атлас гистологии / ред. У. Велш; пер. с нем. В. В. Банин 2011
3. Ильин Д. А. Многоядерные макрофаги: монография / Д. А. Ильин «Наука» 2011
4. Руководство по гистологии: В 2-х т. Т. 1 / ред. Р. К. Данилов СпецЛит 2011
5. Теоретические основы и практическое применение методов иммуногистохимии : руководство / ред. Д. Э. Коржевский СпецЛит 2014
6. Терапевтический потенциал клеток пуповинной крови при негематологических заболеваниях: сборник статей / ред.: М. А. Пальцев, В. Н. Смирнова Медицина 2011
7. Клиническая лабораторная диагностика: нац. руководство. В 2-х т. / ред.: В. В. Долгов, В. В. Меньшиков ГЭОТАР-Медиа 2013
8. Terminologia Embryologica. Международные термины по эмбриологии человека с официальным списком русских эквивалентов / под ред. Л. Л. Колесникова, Н. Н. Шевлюка, Л. М. Ерофеевой ГЭОТАР-Медиа 2014
9. Прошкина, Е. Н. Молекулярная биология: стресс-реакции клетки: учебное пособие для вузов / Е. Н. Прошкина, И. Н. Юраниева, А. А. Москалев. - М.: Юрайт, 2019. Юрайт2019
10. Шмид, Р. Наглядная биотехнология и генетическая инженерия / Р. Шмид; пер. с нем.: А. А. Виноградовой, А. А. Синюшина. - М.: БИНОМ. Лаборатория знаний, 2018  
БИНОМ 2018
11. Мушкамбаров, Н. Н. Молекулярная биология. Введение в молекулярную цитологию и гистологию: учеб. пособие для студентов мед. вузов / Н. Н. Мушкамбаров, С. Л. Кузнецов. - 3-е изд., испр. и доп. - М.: МИА, 2016. МИА 2016
12. Банин, В. В. Цитология. Функциональная ультраструктура клетки. Атлас [Текст: Электронный ресурс]: учебное пособие / В. В. Банин. - Электрон. текстовые дан. - М.: "ГЭОТАР-Медиа", 2016. ГЭОТАР-Медиа 2016
13. Теоретические основы и практическое применение методов иммуногистохимии [Текст]: руководство / ред. Д. Э. Коржевский. - 2-е изд., испр. и доп. - СПб. : СпецЛит, 2014.  
СпецЛит 2014

## ● Дополнительная литература:

1. Никитенко Л. Л. Роль аденомедуллина в биологии эндотелиальной клетки: монография / Л. Л. Никитенко, С. И. Колесников ГЭОТАР-Медиа 2007
2. Жункейра Л. К. Гистология: атлас / Л. К. Жункейра, Ж. Карнейро: пер. с англ ГЭОТАР-Медиа 2009
3. Мезен Н. И. Стволовые клетки: учебно-метод. пособие для преподавателей, аспирантов, студентов мед. вузов / Н. И. Мезен, З. Б. Квачева, Л. М. Сычик БГМУ 2008

**ФЕДЕРАЛЬНОЕ ГОСУДАРСТВЕННОЕ БЮДЖЕТНОЕ**  
образовательное учреждение высшего образования  
«Кировский государственный медицинский университет»  
Министерства здравоохранения Российской Федерации

Кафедра гистологии, эмбриологии и цитологии

**Приложение Б к рабочей программе дисциплины (модуля)**

**ОЦЕНОЧНЫЕ СРЕДСТВА**  
для проведения промежуточной аттестации обучающихся  
по дисциплине (модулю)

«Клеточная биология, цитология, гистология»

Специальность (направление подготовки, профиль) 30.06.01 Фундаментальная медицина  
(шифр спец-ти, н/п)

**1. Перечень компетенций с указанием этапов их формирования в процессе освоения образовательной программы**

Код компетенции	Содержание компетенции	Результаты обучения			Разделы дисциплины, при освоении которых формируется компетенция	Номер семестра, в котором формируется компетенция
		<i>Знать</i>	<i>Уметь</i>	<i>Владеть</i>		
УК-1	Способность к критическому анализу и оценке современных научных достижений, генерированию новых идей при решении исследовательских и практических задач, в том числе в междисциплинарных областях.	методы критического анализа и оценки современных научных достижений, методы генерирования новых идей при решении исследовательских и практических задач, в том числе в междисциплинарных областях.	анализировать современные научные достижения, альтернативные варианты решения исследовательских и практических задач и оценивать потенциальные выигрыши/проигрыши реализации этих вариантов.	- навыками критического анализа и оценки современных научных достижений и результатов деятельности по решению исследовательских и практических задач, в том числе в междисциплинарных областях.	Раздел 1. Введение в дисциплину клеточная биология, цитология, гистология. Раздел 2: Цитология. Раздел 3: Общая гистология. Раздел 4: Частная гистология.	III, IV семестры

					Раздел 5: Эмбриология.	
ПК-1	способность и готовность к научному подходу в исследовании происхождения, строения, развития, функционирования клеток и тканей, их взаимодействия в процессе жизнедеятельности организма как в норме, так и при различных патологических нарушениях	научный подход к проблеме исследования; к изучению происхождения, строения, развития, функционирования клеток и тканей, их взаимодействия в процессе жизнедеятельности организма как в норме, так и при различных патологических нарушениях.	самостоятельно планировать исследования в области клеточной биологии, цитологии, гистологии, формулировать цель и задачи; - находить современные методические подходы для решения поставленных задач; - разрабатывать новые методы исследования.	методологии планирования и проведения научных исследований в области клеточной биологии, цитологии, гистологии, к изучению происхождения, строения, развития, функционирования клеток и тканей, их взаимодействия в процессе жизнедеятельности организма как в норме, так и при различных патологических нарушениях.	Раздел 1. Введение в дисциплину клеточная биология, цитология, гистология Раздел 2: Цитология. Раздел 3: Общая гистология. Раздел 4: Частная гистология. Раздел 5: Эмбриология.	III, IV семестры

## 2. Показатели и критерии оценивания компетенций на различных этапах их формирования, описание шкал оценивания

Показатели оценивания	Критерии и шкалы оценивания				Оценочное средство
	Неудовлетворительно/Не зачтено	Удовлетворительно/ Зачтено	Хорошо/ Зачтено	Отлично/ Зачтено	
УК-1 способность к критическому анализу и оценке современных научных достижений, генерированию новых идей при решении исследовательских и практических задач, в том числе в междисциплинарных областях					
Знать	Отсутствие знаний. Фрагментарные знания методов критического анализа и оценки современных научных	Общие, но не структурированные знания методов критического анализа и оценки современных научных	Сформированные, но содержащие отдельные пробелы знания основных методов критического	Сформированные систематические знания методов критического анализа и оценки	Тестовые задания, контрольные вопросы.



	достижений, а также методов генерирования новых идей при решении исследовательских и практических задач.	достижений, а также методов генерирования новых идей при решении исследовательских и практических задач.	анализа и оценки современных научных достижений, а также методов генерирования новых идей при решении исследовательских и практических задач, в том числе междисциплинарных.	современных научных достижений, а также методов генерирования новых идей при решении исследовательских и практических задач, в том числе междисциплинарных.	
а-УМЕТЬ: анализировать альтернативные варианты решения исследовательских и практических задач и оценивать потенциальные выигрыши/проигрыши реализации этих вариантов.	Отсутствие умений. Частично освоенное умение анализировать альтернативные варианты решения исследовательских и практических задач и оценивать потенциальные выигрыши/проигрыши реализации этих вариантов.	В целом успешно, но не систематически осуществляемые анализ альтернативных вариантов решения исследовательских и практических задач и оценка потенциальных выигрышей/проигрышей реализации этих вариантов.	В целом успешные, но содержащие отдельные пробелы анализ альтернативных вариантов решения исследовательских задач и оценка потенциальных выигрышей/проигрышей реализации этих вариантов.	Сформированное умение анализировать альтернативные варианты решения исследовательских и практических задач и оценивать потенциальные выигрыши/проигрыши реализации этих вариантов.	Собеседование. Ситуационные задачи.
б-УМЕТЬ: при решении исследовательских и практических задач генерировать новые идеи, поддающиеся операционализации исходя из наличных ресурсов и ограничений	Отсутствие умений. Частично освоенное умение при решении исследовательских и практических задач генерировать идеи, поддающиеся операционализации исходя из наличных ресурсов и	В целом успешное, но не систематически осуществляемое умение при решении исследовательских и практических задач генерировать идеи, поддающиеся операционализации исходя из наличных	В целом успешное, но содержащее отдельные пробелы умение при решении исследовательских и практических задач генерировать идеи, поддающиеся операционализации исходя из наличных	Сформированное умение при решении исследовательских и практических задач генерировать идеи, поддающиеся операционализации исходя из наличных ресурсов и	Собеседование. Ситуационные задачи.

	ограничений.	ресурсов и ограничений.	ресурсов и ограничений.	ограничений.	
а-ВЛАДЕТЬ: навыками анализа методологических проблем, возникающих при решении исследовательских и практически задач, в том числе в междисциплинарных областях.	Отсутствие навыков. Фрагментарное применение навыков анализа методологических проблем, возникающих при решении исследовательских и практических задач.	В целом успешное, но не систематическое применение навыков анализа методологических проблем, возникающих при решении исследовательских и практических задач.	В целом успешное, но содержащее отдельные пробелы применение навыков анализа методологических проблем, возникающих при решении исследовательских и практических задач.	Успешное и систематическое применение навыков анализа методологических проблем, возникающих при решении исследовательских и практических задач, в том числе в междисциплинарных областях.	Ситуационные задачи, тестовые задания.
б-ВЛАДЕТЬ: навыками критического анализа и оценки современных научных достижений и результатов деятельности и по решению исследовательских и практически задач, в том числе в междисциплинарных областях.	Отсутствие навыков. Фрагментарное применение технологий критического анализа и оценки современных научных достижений и результатов деятельности по решению исследовательских и практических задач.	В целом успешное, но не систематическое применение технологий критического анализа и оценки современных научных достижений и результатов деятельности по решению исследовательских и практических задач.	В целом успешное, но содержащее отдельные пробелы применение технологий критического анализа и оценки современных научных достижений и результатов деятельности по решению исследовательских и практических задач.	Успешное и систематическое применение технологий критического анализа и оценки современных научных достижений и результатов деятельности по решению исследовательских и практических задач.	Ситуационные задачи, тестовые задания
ПК-1 способность и готовность к научному подходу в исследовании происхождения, строения, развития, функционирования клеток и тканей, их взаимодействия в процессе жизнедеятельности организма как в норме, так и при различных патологических нарушениях					
Знать	Отсутствие знаний к научному подходу в исследовании происхождения, строения,	Общие, но не структурированные знания в исследовании происхождения, строения, развития,	Сформированные, но содержащие отдельные пробелы знания в исследовании	Сформированные систематические знания в исследовании	Тестовые задания, контрольные вопросы.

	развития, функционирования клеток и тканей, их взаимодействия в процессе жизнедеятельности организма как в норме, так и при различных патологических нарушениях.	функционирования клеток и тканей, их взаимодействия в процессе жизнедеятельности организма как в норме, так и при различных патологических нарушениях.	происхождения, строения, развития, функционирования клеток и тканей, их взаимодействия в процессе жизнедеятельности организма как в норме, так и при различных патологических нарушениях.	происхождения, строения, развития, функционирования клеток и тканей, их взаимодействия в процессе жизнедеятельности организма как в норме, так и при различных патологических нарушениях.	
Уметь	Отсутствие умений. Частично освоенное умение объяснять, анализировать происхождение, строение, развитие, функционирование клеток и тканей, их взаимодействия в процессе жизнедеятельности организма как в норме, так и при различных патологических нарушениях.	В целом успешное, но не систематически осуществляемое умение объяснять, анализировать, происхождение, строение, развитие, функционирование клеток и тканей, их взаимодействия в процессе жизнедеятельности организма как в норме, так и при различных патологических нарушениях.	В целом успешное, но содержащее отдельные пробелы умение объяснять, анализировать, происхождение, строение, развитие, функционирование клеток и тканей, их взаимодействия в процессе жизнедеятельности организма как в норме, так и при различных патологических нарушениях.	Сформированное умение анализировать и объяснять, происхождение, строение, развитие, функционирование клеток и тканей, их взаимодействия в процессе жизнедеятельности организма как в норме, так и при различных патологических нарушениях.	Ситуационные задачи, тестовые задания.
Владеть	Отсутствие	1 В	2 В	3 Ус	Ситуацио

	<p>навыков. Фрагментарное применение навыков анализа объяснять, анализировать происхождение, строение, развитие, функционирование клеток и тканей, их взаимодействия в процессе жизнедеятельности организма как в норме, так и при различных патологических нарушениях.</p>	<p>целом успешное, но не систематическое применение навыков объяснять, анализировать происхождение, строение, развитие, функционирование клеток и тканей, их взаимодействия в процессе жизнедеятельности организма как в норме, так и при различных патологических нарушениях.</p>	<p>целом успешное, но содержащее отдельные пробелы применение навыков объяснять, анализировать происхождение, строение, развитие, функционирование клеток и тканей, их взаимодействия в процессе жизнедеятельности организма как в норме, так и при различных патологических нарушениях.</p>	<p>пешное и систематическое применение навыков объяснять, анализировать происхождение, строение, развитие, функционирование клеток и тканей, их взаимодействия в процессе жизнедеятельности организма как в норме, так и при различных патологических нарушениях.</p>	<p>нные задачи.</p>
--	---------------------------------------------------------------------------------------------------------------------------------------------------------------------------------------------------------------------------------------------------------------------------------	------------------------------------------------------------------------------------------------------------------------------------------------------------------------------------------------------------------------------------------------------------------------------------	----------------------------------------------------------------------------------------------------------------------------------------------------------------------------------------------------------------------------------------------------------------------------------------------	-----------------------------------------------------------------------------------------------------------------------------------------------------------------------------------------------------------------------------------------------------------------------	---------------------

### 3. Типовые контрольные задания и иные материалы

#### 3.1. Примерные вопросы к зачету (экзамену), критерии оценки

Проверяемые компетенции (УК – 1, ПК –1)

*Образец экзаменационного билета для промежуточной аттестации*

<p>ФГБОУ ВО Кировский государственный медицинский университет Минздрава России</p> <p>Кафедра гистологии, эмбриологии и цитологии</p>	<p><b>Специальность</b> 30.06.01 Фундаментальная медицина</p> <p><b>Дисциплина</b> «Клеточная биология, цитология, гистология»</p>	<p>Утверждаю Зав. кафедрой гистологии, эмбриологии и цитологии, д.б.н., профессор, Макарова Н.А. «__» _____ 2019 г.</p>
	<p>Экзаменационный билет № 1</p>	
<p>Теоретический блок.</p> <ol style="list-style-type: none"> <li>1. Гистофизиологическая характеристика вторично-чувствующих сенсоэпителиальных рецепторных клеток. орган вкуса. Развитие, строение и функции. Иннервация. Регенерация. Гистофизиология органа вкуса.</li> <li>2. Вены. Особенности строения вен различного типа. Органные особенности вен. Сравнительная характеристика строения артерий и вен.</li> <li>3. Дифференцировка зародышевых листков у человека.</li> </ol>		

## Вопросы для текущего контроля (устного опроса) и промежуточной аттестации:

1. Объекты исследования гистологии.
2. Методы, используемые в гистологии и эмбриологии.
3. Этапы приготовления гистологических препаратов.
4. Общая характеристика основных гистологических элементов: клеточных (клетка, симпласт, синцитий), и неклеточных (компоненты межклеточного вещества).
5. Жизненный цикл клетки: этапы, морфофункциональная характеристика, особенности у различных типов клеток.
6. Основные положения клеточной теории и её значение в развитии медицины.
7. Вклад Пуркинье, Шванна, Вирхова и др. в учение о клетке.
8. Включения цитоплазмы: понятие, классификация, химическая и морфо-функциональная характеристика
9. Основные компоненты ядра, их структурно-функциональная характеристика. Ядерно-цитоплазматические отношения как показатель функционального состояния клеток
10. Способы репродукции клеток.
11. Определение и биологическая сущность митоза.
12. Эндорепродукция.
13. Хроматин как форма существования хромосом в интерфазном ядре. Структурная организация хроматина. Понятие о конденсированном и деконденсированном хроматине, степень их участия в синтетических процессах.
14. Общие и специфические органеллы клетки.
15. Митохондрии, строение, основной ферментативный состав, функции. Особенности строения митохондрий в клетках с различным уровнем биоэнергетики и синтеза.
16. Ядро: функции, строение, химический состав. Взаимодействие структур ядра и цитоплазмы в процессе синтеза белка в клетке. Основные этапы синтеза белка
17. Органеллы цитоплазмы: понятие и классификация.
18. Структурная, химическая и функциональная характеристика органелл, составляющих цитоскелет клеток.
19. Строение и значение центриолей, ресничек и жгутиков.
20. Цитоплазма клетки. Общая структурно-химическая характеристика. Гиалоплазма, органеллы, включения. Классификация органелл. Структура и функция гранулярной эндоплазматической сети.
21. Переваривающий аппарат клеток. Определение, классификация.
22. Комплекс Гольджи, строение и функции.
23. Клетка как структурно-функциональная единица ткани.
24. Общий план строения эукариотических клеток.
25. Биологические мембраны клеток, строение, химический состав и основные функции.
26. Объекты исследования гистологии.
27. Методы, используемые в гистологии и эмбриологии.
28. Этапы приготовления гистологических препаратов.
29. Общая характеристика основных гистологических элементов: клеточных (клетка, симпласт, синцитий), и неклеточных (компоненты межклеточного вещества).
30. Жизненный цикл клетки: этапы, морфофункциональная характеристика, особенности у различных типов клеток.
31. Основные положения клеточной теории и её значение в развитии медицины.
32. Включения цитоплазмы: понятие, классификация, химическая и морфо-функциональная характеристика
33. Ядро, значение в жизнедеятельности клеток.
34. Основные компоненты ядра, их структурно-функциональная характеристика. Ядерно-цитоплазматические отношения как показатель функционального состояния клеток
35. Способы репродукции клеток.
36. Определение и биологическая сущность митоза.
37. Эндорепродукция.

38. Ядро: функции, строение, химический состав.
39. Хроматин как форма существования хромосом в интерфазном ядре. Структурная организация хроматина. Понятие о конденсированном и деконденсированном хроматине, степень их участия в синтетических процессах.
40. Общие и специфические органеллы клетки.
41. Митохондрии, строение, основной ферментативный состав, функции. Особенности строения митохондрий в клетках с различным уровнем биоэнергетики и синтеза.
42. Ядро: функции, строение, химический состав. Взаимодействие структур ядра и цитоплазмы в процессе синтеза белка в клетке. Основные этапы синтеза белка
43. Органеллы цитоплазмы: понятие и классификация.
44. Структурная, химическая и функциональная характеристика органелл, составляющих цитоскелет клеток.
45. Строение и значение центриолей, ресничек и жгутиков.
46. Цитоплазма клетки. Общая структурно-химическая характеристика. Гиалоплазма, органеллы, включения. Классификация органелл. Структура и функция гранулярной эндоплазматической сети.
47. Общая характеристика межклеточных контактов. Классификация и строение контактов. Характеристика контактов разных типов.
48. Эндоплазматическая сеть (ЭПС). Разновидности ЭПС, их строение и функции.
49. Общий план строения эукариотических клеток.
50. Биологические мембраны клеток, строение, химический состав и основные функции.
51. Плазмолемма: строение, химический состав, функции. Характеристика надмембранного и субмембранного слоя клеточной оболочки.
52. Кровь. Основные компоненты крови как ткани – плазма и форменные элементы. Функции крови. Содержание форменных элементов в крови взрослого человека. Формула крови. Возрастные и половые особенности крови.
53. Гранулоциты – (нейтрофилы, эозинофилы, базофилы), их содержание, размеры, форма, строение, основные функции. Особенности строения специфических гранул.
54. Какие типы Hb синтезируют эритроциты на мезобластическом, печеночном и миелоидном этапах кроветворения.
55. Моноциты. Строение. Жизненный цикл (от начала развития до гибели).
56. Гемограмма взрослых мужчин и женщин.
57. Эритроциты: размеры, форма, строение и функции, классификация эритроцитов по форме, размерам и степени зрелости. Особенности строения плазмолеммы эритроцита и его цитоскелета.
58. Виды гемоглобина и связь с формой эритроцита. Ретикулоциты.
59. Опишите морфологическую характеристику при световой и эл/микроскопии и функции эозинофильных гранулоцитов.
60. Гемограмма взрослых мужчин и женщин.
61. Лейкоциты, их классификация. Лейкоцитарная формула. Зернистые лейкоциты (гранулоциты), их разновидности, количество, размеры, строение, функции.
62. Эритроциты, их строение, количество, размеры, форма, химический состав, продолжительность жизни.
63. Эозинофилия: количественные показатели, при каких состояниях она появляется.
64. Напишите лейкоцитарный перекресток у детей.
65. При каких случаях бывает повышение содержания ретикулоцитов в крови?
66. Агранулоциты – моноциты, лимфоциты, количество, размеры, особенности строения и функции.
67. Характеристика лимфоцитов – количество, морфофункциональные особенности, типы.
68. Гемограмма взрослых мужчин и женщин.
69. Кроветворение в желточном мешке.
70. Кровяные пластинки (тромбоциты). Размеры, строение, функция.
71. Лимфа. Лимфоплазма и форменные элементы. Связь с кровью, понятие о рециркуляции лимфоцитов.

72. Что означает «сдвиг лейкоцитарной формулы влево»? При каких состояниях здоровья он наблюдается?
73. При каких заболеваниях наблюдается эозинофилия и нейтрофилия?
74. Дайте определение гемограммы. Напишите возрастную гемограмму.
75. Кровь. Содержание форменных элементов в крови взрослого человека. Формула крови. Возрастные и половые особенности крови.
76. Характеристика лимфоцитов – количество, морфофункциональные особенности, типы.
77. Тромбоциты: строение на эл/микроск-ом уровне.
78. При каких случаях бывает повышение содержания ретикулоцитов в крови?
79. Напишите гемограмму взрослого мужчины и женщины.
80. Содержание форменных элементов в крови взрослого человека. Формула крови. Возрастные и половые особенности крови.
81. Незернистые лейкоциты (агранулоциты), их разновидности, количество, строение, функции, продолжительность жизни. Понятие о Т- и В-лимфоцитах.
82. Изложите сравнительную характеристику функций базофилов и эозинофилов при аллергических реакциях.
83. Охарактеризуйте мезобластический этап эмбрионального кроветворения.
84. Чем отличается термин анизоцитоз от пойкилоцитоза?
85. Функции крови. Содержание форменных элементов в крови взрослого человека. Формула крови.
86. Лейкоциты, их классификация. Лейкоцитарная формула. Зернистые лейкоциты (гранулоциты), их разновидности, количество, размеры, строение, функции.
87. Классификация лейкоцитов. Морфология и функция базофильных гранулоцитов. Характеристика их гранул и особенность их окрашивания.
88. К чему приводит тромбоцитопения. Какое при этом содержание тромбоцитов.
89. Эритроциты, их строение, количество, размеры, форма, химический состав. Жизненный цикл, признаки старения, разрушение эритроцитов.
90. Кровяные пластинки (тромбоциты), их количество, размеры, строение, функции, продолжительность жизни.
91. Опишите лейкоцитарный перекресток, нарисуйте его схему.
92. О чем свидетельствует эозинофилия?
93. Лейкоцитарная формула. Дайте определение, термина. Напишите лейкоцитарную формулу взрослого человека.
94. Кровь. Основные компоненты крови как ткани – плазма и форменные элементы. Содержание форменных элементов в крови взрослого человека. Формула крови.
95. Кровяные пластинки (тромбоциты), их количество, размеры, строение, функции, продолжительность жизни.
96. Опишите медуллярный этап кроветворения в эмбриогенезе: в каких органах и в какие сроки оно происходит, какие типы Hb синтезируются в эритроцитах.
97. К чему приводит тромбоцитопения. Какое при этом содержание тромбоцитов.
98. О чем свидетельствует эозинофилия?
99. Эритроциты: размеры, форма, строение и функции, классификация эритроцитов по форме, размерам и степени зрелости. Особенности строения плазмолеммы эритроцита и его цитоскелета. Виды гемоглобина и связь с формой эритроцита.
100. Старение тромбоцитов при электронной микроскопии (гиаломер, грануломер) и функция.
101. Напишите схему развития тромбоцитов.
102. Назовите основные белки плазмы крови и их функции. Чем отличается от плазмы крови сыворотка?
103. Опишите медуллярный этап кроветворения в эмбриогенезе: в каких органах и в какие сроки оно происходит, какие типы Hb синтезируются в эритроцитах.
104. К чему приводит тромбоцитопения. Какое при этом содержание тромбоцитов.
105. Морфологическая характеристика и функции нейтрофилов
106. Укажите отличия между оксигемоглобином, дезоксигемоглобином, метгемоглобином и карбоксигемоглобином.

107. Лейкоциты, их классификация. Лейкоцитарная формула. Зернистые лейкоциты (гранулоциты), их разновидности, количество, размеры, строение, функции.
108. Охарактеризуйте типы гемоглобина, содержание в эритроцитах человека на разных этапах онтогенеза (при эмбриональном и постнатальном кроветворении).
109. Основные компоненты плазмы крови (в %-ах). Назначение (функциональные) альбуминов, глобулинов, фибриногена, белков комплемента.
110. Морфологическая характеристика и функции нейтрофилов
111. Какие форменные элементы крови участвуют наиболее активно в аллергических реакциях и в чем проявляется их участие.
112. О чем свидетельствует повышенное содержание ретикулоцитов в крови взрослого человека?
113. Мезобластическое кроветворение, его место, сроки. Опишите формирование сосудов и клеток крови.
114. Печеночный этап кроветворения, сроки, где (внутри или вне сосудов) и какие форменные элементы образуются. Почему на этом этапе печень является центральным органом кроветворения плода?
115. Что означает термин тромбоцитопения и тромбоцитоз?
116. Раскройте смысл понятий анизоцитоз, пойкилоцитоз.
117. Вены. Особенности строения вен различного типа. Органные особенности вен. Сравнительная характеристика строения артерий и вен.
118. Мозжечок. Строение и функциональная характеристика. Нейронный состав коры мозжечка и глиоциты. Межнейрональные связи.
119. Капилляры. Классификация. Строение. Органоспецифичность капилляров. Понятие о гистогематическом барьере. Веноулы, строение и функциональное значение.
120. Спинномозговые узлы. Источники развития, тканевые компоненты. Микроскопическое строение. Морфологическая характеристика нейронов (перикариона и отростков) и их оболочек.
121. Общая морфофункциональная характеристика миокарда. Понятие о функциональном синцитии миокарда. Сократительные, проводящие кардиомиоциты, особенности строения. Гистофизиология сокращения кардиомиоцитов.
122. Орган равновесия. Рецепторные участки в мешочке, маточке и полукружных каналах. Их строение, развитие, функции. Морфофункциональная характеристика рецепторных клеток.
123. Сердце. Источники развития. Строение оболочек стенки сердца в предсердиях и желудочках. Васкуляризация. Иннервация. Регенерация. Возрастные изменения.
124. Гипоталамус. Нейросекреторные отделы. Источники развития. Строение: крупноклеточные и мелкоклеточные ядра, особенности организации и функция нейросекреторных клеток. Регуляторные функции гипоталамуса.
125. Спинальный мозг. Многофункциональная характеристика. Развитие. Строение белого и серого вещества. Цитоархитектоника спинного мозга. Чувствительные и двигательные пути; примеры спинномозговых рефлекторных дуг.
126. Надпочечники. Источники и основные этапы развития. Строение коркового и мозгового вещества. Морфофункциональная характеристика аденокортикоцитов, их изменения в связи с уровнем биосинтеза и секреции гормонов. Регуляция функции коркового и мозгового вещества. Возрастные изменения.
127. Орган слуха. Морфофункциональная характеристика. Развитие, строение, цитофизиология рецепторных клеток внутреннего уха. Гистофизиология восприятия звуков.
128. Диффузная эндокринная система. История создания концепции диффузной эндокринной системы. Классификация эндокринных клеток, их локализация в организме. Морфофункциональная характеристика гормонпродуцирующих клеток.
129. Гипофиз. Источники и основные этапы эмбрионального развития. Строение адено- и нейрогипофиза. Морфофункциональная характеристика аденоцитов, регуляция функций.
130. Глаз. Источники развития и основные этапы эмбрионального развития, строение функциональных аппаратов глазного яблока, их возрастные изменения. Адаптивные процессы в сетчатке на свету и в темноте.



131. Рецепторный аппарат глаза. Нейронный состав сетчатки. Строение и физиология фоторецепторных клеток. Механизм фоторецепции. Строение и функции пигментного слоя сетчатки.
132. Гипоталамо-аденогипофизарная и гипоталамо-нейрогипофизарная системы, строение и функциональное значение. Характеристика нейросекреторных клеток. Аксовазальные синапсы.
133. Артерии. Морфофункциональная характеристика. Классификация, развитие, строение и функции. взаимосвязь структуры артерий и гемодинамических условий. Возрастные изменения.
134. Щитовидная железа. Источники и основные этапы эмбрионального развития. Строение: тканевой и клеточный состав. Функциональное значение. Особенности секретного процесса в тироцитах, его регуляция. Структурные изменения в железе при ее гипер- и гипофункции.
135. Эндокринная система. Морфофункциональная характеристика. Классификация. Понятие о клетках-мишенях и рецепторах к гормонам. Эпифиз: источники развития, строения, функции, инволюция.
136. Сосуды микроциркуляторного русла. Морфофункциональная характеристика. Артериолы. Особенности структурной организации и регуляции деятельности артериол.
137. Тимус как центральный орган иммунопоза, строение. Гематотимусный барьер. Антигеннезависимая и антигензависимая дифференцировка Т-лимфоцитов.
138. Диоптрический и аккомодационный аппараты глаза. Радужка, ресничное тело, функции и возрастные изменения.
139. Кора больших полушарий головного мозга. Общая морфофункциональная характеристика. Эмбриогенез. Нейронная организация коры больших полушарий. Миело- и цитоархитектоника. Возрастные изменения. Представления о колончатом строении коры.
140. Артериоло-венулярные анастомозы. Классификация. Строение и функция различных типов артериоло-венулярных анастомозов. Значение для кровообращения.
141. Тимус. Строение и функциональное значение. Характеристика постэмбрионального лимфопоза в тимусе. Взаимодействие эпителиальных, стромальных и гемопоэтических элементов. Эндокринная функция тимуса. Понятие о возрастной и акцидентальной инволюции тимуса.
142. Строение и функциональное значение лимфатических узлов и лимфоидных узелков слизистых оболочек различных органов. Представление о кишечно-ассоциированной лимфоидной ткани (КАЛТ). Участие лимфоидных органов в пролиферации, дифференцировке и созревании Т- и В-лимфоцитов.
143. Респираторный отдел легкого. Ацинус, его структурные компоненты. Строение стенки альвеол. Типы альвеоцитов, гистофункциональная характеристика. Альвеолярные макрофаги.
144. Селезенка. Строение, кровоснабжение. Красная и белая пульпа селезенки. Т- и В- зоны белой пульпы. Гемопоэз и лимфопоэз в селезенке в процессе онтогенеза.
145. Классификация и характеристика иммунокомпетентных клеток. Их взаимодействие в реакциях клеточного и гуморального иммунитета. Роль макрофагов в иммунных реакциях: характеристика их рецепторов.
146. Железы кожи. Развитие, строение, гистофизиология. Строение, рост и смена волос.
147. Эпидермис. Его дифференциальная организация. Дермо-эпидермальное соединение. Слои дермы, их тканевой состав.
148. Костный мозг как центральный орган иммунопоза, его роль в образовании В-лимфоцитов. Разновидности В-лимфоцитов. Антигеннезависимая и антигензависимая дифференцировка В-лимфоцитов. Плазмацитопоэз. Строение и функции плазмацитов.
149. Морфофункциональная характеристика кожи. Источники эмбрионального развития. Тканевой состав кожи. Отличия «тонкой» и «толстой» кожи. Васкуляризация, иннервация и её рецепторы. Регенерация кожи.
150. Структурно - химическая организация и функция сурфактанта. Аэрогематический барьер и его значение в газообмене. Особенности кровоснабжения легкого. Возрастные особенности легкого

151. Дыхательная система. Морфофункциональная характеристика. Источники развития. Воздухоносные пути. Строение трахеи, бронхов различного калибра и бронхиол.
152. Понятие о системе иммунитета и её тканевых композитах. Механизмы взаимодействия элементов этой системы.
153. Строение красного костного мозга. Постэмбриональное кроветворение в красном костном мозге. Роль стромальных элементов в гемопоэзе. Возрастные изменения.
154. Макрофаги, источники развития, строение. Понятие о системе мононуклеарных фагоцитов. Вклад русских ученых в гистофизиологию соединительных тканей.
155. Гистофизиологическая характеристика вторично-чувствующих сенсоэпителиальных рецепторных клеток. Орган вкуса. Развитие, строение и функции. Иннервация. Регенерация. Гистофизиология органа вкуса.
156. Печень. Микроскопическое и ультрамикроскопическое строение гепатоцитов. Характеристика составляющих их клеток. Желчевыводящие пути и желчный пузырь: микроскопическое строение, функции.
157. Ротовая полость. Общая морфофункциональная характеристика слизистой оболочки. Источники развития. Губы, мягкое и твердое небо строение и функции. Возрастные изменения.
158. Язык строение и функции.
159. Околоушные слюнные железы. Развитие, строение, функции. Регенерация. Возрастные изменения.
160. Подчелюстные слюнные железы. Развитие, строение, функции. Особенности строения различных типов слюнных желез. Регенерация. Возрастные изменения.
161. Подъязычные слюнные железы. Развитие, строение, функции. Регенерация. Возрастные изменения.
162. Особенности строения различных типов крупных и мелких слюнных желез. Регенерация. Возрастные изменения.
163. Пищевод; строение и функции. Источник и эмбриональное развитие. Строение различных отделов стенки пищевода, железы пищевода.
164. Желудок. Пилорический отдел. Общая морфофункциональная характеристика. Развитие и строение оболочек. Структурные особенности различных отделов. Железы желудка, строение и функции. Иннервация и васкуляризация. Регенерация. Возрастные особенности.
165. Желудок. Дно желудка. Общая морфофункциональная характеристика. Развитие и строение оболочек. Структурные особенности различных отделов. Железы желудка, строение и функции. Иннервация и васкуляризация. Регенерация. Возрастные особенности.
166. Толстая кишка. Червеобразный отросток. Общая характеристика. Развитие и строение. Возрастные особенности. Регенерации эпителия.
167. Печень. Общая морфофункциональная характеристика. Развитие и строение. Классическая печеночная долька. Представление о портальной дольке и ацинусе. Структурно-функциональная характеристика гепатоцитов и клеток синусоидальных гемокapилляров. Пространство Диссе. Регенерация. Особенности кровоснабжения печени. Возрастные особенности. Желчный пузырь, строение и функции.
168. Поджелудочная железа. Развитие, строение экзо- и эндокринных частей, их гистофизиология. Регенерация. Возрастные изменения. АРИД система – её значение.
169. Тонкая кишка. Развитие. Общая морфофункциональная характеристика. Строение и функции ворсинок и крипт. Особенности строения различных отделов. Иннервация и васкуляризация. Регенерация. Возрастные изменения.
170. Понятие о гастропанкреатической (ГЭП) эндокринной системе.
171. Зубы- строение и значение. Источники и ход эмбрионального развития. Регенерация тканей зуба, возрастные изменения.
172. Эмаль. Структура, происхождение, ход эмбрионального развития, возрастные изменения, гипоплазия, метаплазия, изменение цвета.
173. Дентин - строение и функции. Ход эмбрионального развития. Регенерация, возрастные изменения.
174. Пульпа зуба - строение и функции. Ход эмбрионального развития. Регенерация,

возрастные изменения.

175. Цемент, клеточный и бесклеточный. Строение и функции. Ход эмбрионального развития. Регенерация, возрастные изменения.
176. Респираторный отдел легкого. Ацинус, его структурные компоненты. Строение стенки альвеол. Типы альвеоцитов, гистофункциональная характеристика. Альвеолярные макрофаги.
177. Дыхательная система. Морфофункциональная характеристика. Источники развития. Воздухоносные пути. Строение трахеи, бронхов различного калибра и бронхиол.
178. Почки. Стадии развития в онтогенезе человека. Окончательная почка, строение и функции. Типы и гистофизиология нефронов. Особенности кровоснабжения. Структурная организация почечного фильтра и его роль в мочеобразовании. Фазы мочеобразования и их структурное обеспечение.
179. Гистофизиология мочеобразования. Эндокринный аппарат почки. Юкстагломерулярный, простагландиновый и калликреинкининовый аппараты, участие в регуляции общего и почечного кровообращения.
180. Мочевыводящие пути. Строение стенки почечных чашек, лоханок, мочеточников.
181. Мочевой пузырь, тканевой состав стенки. Особенности строения мужского и женского мочеиспускательных каналов.
182. Женская половая система. Половая дифференцировка в онтогенезе человека. Источники эмбрионального развития. Общий план строения и функции яичников. Корковое вещество, структурный состав в различные периоды овариально-менструального цикла.
183. Матка. Источники эмбрионального развития, функции. Оболочки стенки и их тканевой состав. Строение стенки матки в разных отделах. Эндометрий, функциональный и базальный слои, особенности кровоснабжения, строение в различные фазы овариально-менструального цикла. Нейрогуморальная регуляция маточного цикла.
184. Матка. Миометрий, тканевой состав. Особенности васкуляризации. Структурно-функциональные перестройки матки в овариально-менструальном цикле, при беременности, родах и послеродовом периоде, нейрогуморальная регуляция.
185. Яичники. Репродуктивная и эндокринная функции. Строение и развитие фолликулов. Овуляция и атрезия. Желтое тело, стадии развития, функции в течение овариального цикла и при беременности. Гормонпродуцирующие клетки яичников, локализация и их функциональные взаимосвязи в процессе синтеза стероидных половых гормонов. Регуляция генеративной и эндокринной функции яичников. Гипоталамо-гипофизарно-яичниковая система.
186. Маточные трубы, влагалище, канал шейки матки. Строение и функции.
187. Молочная железа. Источники эмбрионального развития. Общий план строения, функции. Постнатальные структурные изменения, их связь с овариально-менструальным циклом и беременностью. Функциональная морфология нелактующей и лактирующей железы. Нейроэндокринная регуляция функции.
188. Мужская половая система. Источники эмбрионального развития и функции. Половая дифференцировка в онтогенезе человека. Семенник: строма и паренхима. Извитые семенные каналы. Гематотестикулярный барьер. Эндокринный аппарат. Регуляция генеративной и эндокринной функций семенника. Гипоталамо-гипофизарно-тестикулярная система.
189. Морфофункциональная характеристика клеток яичка. Возрастные особенности сперматогенеза.
190. Половые клетки. Морфофункциональная характеристика. Мейоз – характеристика, биологическая сущность. Отличие половых клеток от соматических.
191. Сперматогенез и овогенез. Их сравнительная характеристика. Гормональная регуляция спермато- и овогенеза.
192. Женские половые клетки. Общая морфофункциональная характеристика. Классификация. Строение яйцеклетки человека.
193. Предмет и задачи эмбриологии. Взаимоотношения филогенеза и онтогенеза. Основные стадии развития зародыша человека. Теория критических периодов развития зародыша.
194. Оплодотворение. Биологическое значение. Основные фазы процесса оплодотворения.

Механизм проникновения сперматозоида в яйцеклетку. Характеристика зиготы.

195. Дробление зиготы: определение, особенности этого вида клеточного деления. Биологическое значение дробления. Тип дробления у человека. Хронология процесса. Строение бластулы у человека
196. Связь зародыша человека с материнским организмом. Имплантация. Образование плаценты, строение плодной и материнской частей.
197. Гастрюляция. Определение. Типы гастрюляции. Особенности гастрюляции у человека. Особенности этапов гастрюляции. Хронология гастрюляции у человека.
198. Дифференцировка зародышевых листков у человека.
199. Ранний эмбриогенез у человека. Гистогенез и органогенез на 2-й, 3-й и 4-й неделе развития.
200. Дифференцировка зародышевых листков. Образование осевого комплекса зачатков органов и их дальнейшая дифференцировка.
201. Хорион. Развитие ворсин. Гладкий и ворсинчатый хорион. Цитотрофобласт, симпластотрофобласт. Функции хориона.
202. Провизорные органы человека. Источники развития, механизм образования, строение и функции.
203. Образование, строение и функции плодных оболочек и провизорных органов у человека.
204. Плацента человека, развитие, функции. Гормоны плаценты. Типы плацент млекопитающих.
205. Понятие о гистофизиологии плацентарного барьера человека. Избирательная проницаемость плаценты для различных веществ. Плацента и лекарственные вещества. Ее роль в иммунной защите плода и матери.
206. Понятие о критических периодах во внутриутробном и постнатальном развитии человека. Влияние экзо - и эндогенных факторов на развитие.

#### Критерии оценки на зачете:

*Оценка «зачтено»* выставляется обучающемуся если он обнаруживает всестороннее, систематическое и глубокое знание учебно-программного материала, усвоил основную и знаком с дополнительной литературой, рекомендованной программой; усвоил взаимосвязь основных понятий дисциплины в их значении для приобретаемой профессии, проявил творческие способности в понимании, изложении и использовании учебно-программного материала; владеет необходимыми умениями и навыками при выполнении ситуационных заданий, безошибочно ответил на основной и дополнительные вопросы на зачете.

*Оценка «не зачтено»* выставляется обучающемуся если он обнаружил пробелы в знаниях основного учебно-программного материала, допустил принципиальные ошибки при ответе на основной и дополнительные вопросы; не может продолжить обучение или приступить к профессиональной деятельности по окончании образовательной организации без дополнительных занятий по дисциплине.

#### Критерии оценки на экзамене:

*Оценки «отлично»* заслуживает обучающийся, обнаруживший всестороннее, систематическое и глубокое знание учебно-программного материала, умение свободно выполнять задания, предусмотренные программой, усвоивший основную и знакомый с дополнительной литературой, рекомендованной программой. Как правило, оценка «отлично» выставляется обучающимся, усвоившим взаимосвязь основных понятий дисциплины в их значении для приобретаемой профессии, проявившим творческие способности в понимании, изложении и использовании учебно-программного материала.

*Оценки «хорошо»* заслуживает обучающийся, обнаруживший полное знание учебно-программного материала, успешно выполняющий предусмотренные в программе задания, усвоивший основную литературу, рекомендованную в программе. Как правило, оценка «хорошо» выставляется обучающимся, показавшим систематический характер знаний по дисциплине и способным к их самостоятельному пополнению и обновлению в ходе дальнейшей учебной работы и профессиональной деятельности.

*Оценки «удовлетворительно»* заслуживает обучающийся, обнаруживший знания основного учебно-программного материала в объеме, необходимом для дальнейшей учебы и предстоящей работы по специальности, справляющийся с выполнением заданий, предусмотренных программой, знакомый с основной литературой, рекомендованной программой. Как правило, оценка «удовлетворительно» выставляется обучающимся, допустившим погрешности в ответе на экзамене и при выполнении экзаменационных заданий, но обладающим необходимыми знаниями для их устранения под руководством преподавателя.

*Оценка «неудовлетворительно»* выставляется обучающемуся, обнаружившему пробелы в знаниях основного учебно-программного материала, допустившему принципиальные ошибки в выполнении предусмотренных программой заданий. Как правило, оценка «неудовлетворительно» ставится обучающимся, которые не могут продолжить обучение в образовательной организации высшего образования и приступить к изучению последующих дисциплин.

### **3.2. Примерные тестовые задания, критерии оценки**

#### ***1 уровень:***

*Проверяемые компетенции УК-1, ПК-1*

1. КАКОЙ ТИП МЕЖКЛЕТОЧНЫХ КОНТАКТОВ ОБЕСПЕЧИВАЕТ ПЕРЕХОД ИОНОВ И НИЗКОМОЛЕКУЛЯРНЫХ ВЕЩЕСТВ ИЗ КЛЕТКИ В КЛЕТКУ:

- А. Плотный
- Б. Десмосома
- В. Промежуточный\*
- Г. Нексус

2. КАКОВЫ ОСНОВНЫЕ СВОЙСТВА БЛАСТОМЕРОВ

- А. Не расходятся\*
- Б. Не растут\*
- В. Не дифференцируются\*
- Г. Не функционируют\*

3. ПРИ ЕЖЕГОДНОМ ПРОФИЛАКТИЧЕСКОМ ОБСЛЕДОВАНИИ ДЕТЕЙ ОТМЕЧАЮТСЯ ВОЗРАСТНЫЕ ИЗМЕНЕНИЯ ЛЕЙКОЦИТАРНОЙ ФОРМУЛЫ. В КАКОМ ВОЗРАСТЕ ПРОИСХОДИТ ВТОРОЙ "ФИЗИОЛОГИЧЕСКИЙ ПЕРЕКРЕСТ":

- А. 6 месяцев
- Б. 1 год
- В. 7 лет
- Г. 4 - 5 лет\*

4. ЭПИТЕЛИОЦИТЫ ХАРАКТЕРИЗУЮТСЯ:

- А. Полярностью (базальный и апикальный полюса)\*
- Б. Постоянными межклеточными контактами\*
- В. Хорошо развитыми органеллами\*
- Г. Высокой митотической активностью\*

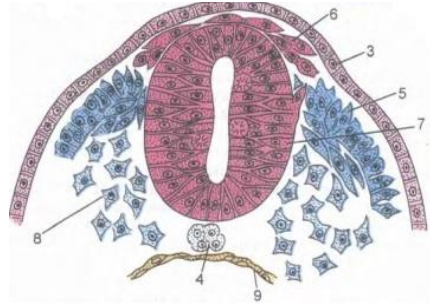
5. КАКИЕ КЛЕТКИ СОСТАВЛЯЮТ ДИФФЕРОН ОСТЕОЦИТОВ:

- А. Остеогенные клетки периоста\*
- Б. Остециты\*
- В. Фиброциты
- Г. Хондробласты
- Д. Остеобласты\*

6. МОРФО-ФУНКЦИОНАЛЬНАЯ ЕДИНИЦА СЕРДЕЧНОЙ МЫШЕЧНОЙ ТКАНИ:

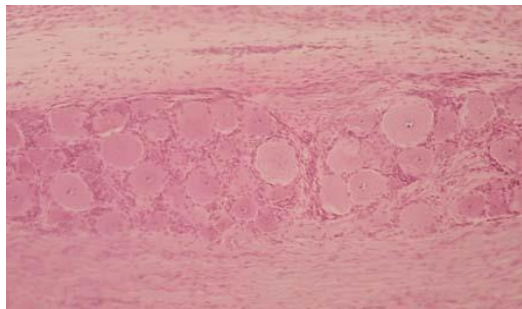
- А. Миоцит
- Б. Мышечное волокно
- В. Кардиомиоцит\*
- Г. Миофибриллы

7. НАЗОВИТЕ СТРУКТУРУ, ОТМЕЧЕННУЮ НА КАРТИНКЕ ЦИФРОЙ 7:



- А. Нервный желобок
- Б. Нервные валики;
- В. Мезодерма
- Г. Нервная трубка\*

8. ПРЕПАРАТ КАКОГО ОРГАНА ПРЕДСТАВЛЕН НА СНИМКЕ:



- А. Спинномозговой ганглий\*
- Б. Артериовентрикулярный узел
- В. Наружное тангенциальное сплетение
- Г. Интраганглионарное сплетения

9. ГДЕ РАСПОЛОЖЕНЫ СЛУХОВЫЕ ПЯТНА:

- А. В улитке
- Б. В полукружных канальцах
- В. В мешочках преддверия\*
- Г. В среднем ухе

10. СЕТЧАТЫЙ СЛОЙ ДЕРМЫ СОДЕРЖИТ:

- А. Коллаген I типа\*
- Б. Концевые отделы сальных желёз\*
- В. Миоэпителиальные клетки\*
- Г. Выводные протоки потовых желёз\*

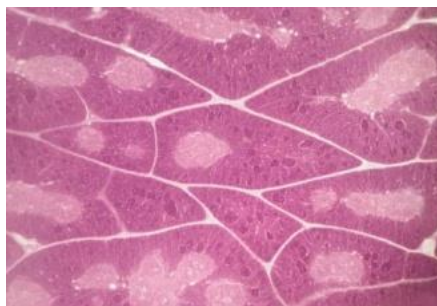
11. СТЕНКА ВЕНЫ:

- А. В средней оболочке подкожных вен нижних конечностей много гладкомышечных клеток\*
- Б. Количество vasa vasorum в наружной оболочке больше, чем в артерии\*
- В. В безмышечных венах отсутствует средняя оболочка\*
- Г. Клапаны образованы внутренней и средней оболочками

12. В КАКИХ УЧАСТКАХ КРАСНОГО КОСТНОГО МОЗГА ПРЕИМУЩЕСТВЕННО ОСУЩЕСТВЛЯЕТСЯ ТРОМБОЦИТОПОЭЗ:

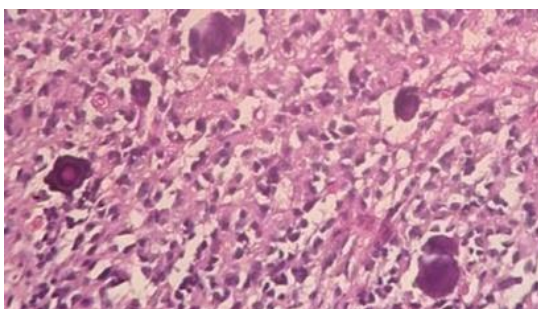
- А. Около эндоста
- Б. В непосредственном контакте с синусоидными капиллярами\*
- В. Диффузно
- Г. В центре костномозговой полости

13. ПРЕПАРАТ КАКОГО ОРГАНА ПРЕДСТАВЛЕН НА ФОТОГРАФИИ:



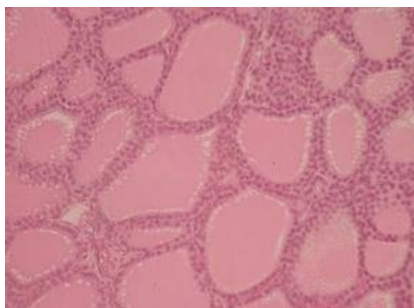
- А. Селезенка
- Б. Тимус\*
- В. Миндалины
- Г. Аппендикс

14. ПРЕПАРАТ, КАКОГО ОРГАНА ПРЕДСТАВЛЕН НА СНИМКЕ. НАЛИЧИЕ КАКОЙ СТРУКТУРЫ ОПРЕДЕЛИЛО ВАШ ВЫБОР:



- А. Гипофиз
- Б. Эпифиз\*
- В. Базофильные клетки
- Г. Мозговой песок\*

15. ПРЕПАРАТ КАКОГО ОРГАНА ПРЕДСТАВЛЕН НА СНИМКЕ

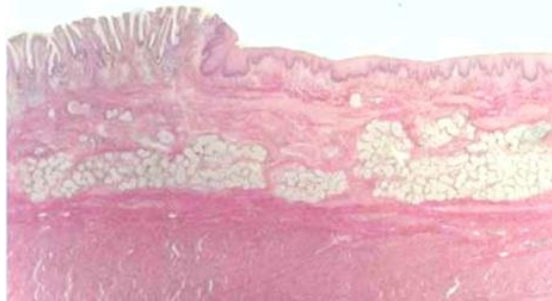


- А. Паращитовидная железа
- Б. Щитовидная железа\*
- В. Надпочечник
- Г. Эпифиз

16. КАКУЮ РОЛЬ ИГРАЕТ СУРФАКТАНТНЫЙ В АЛЬВЕОЛЯРНОМ КОМПЛЕКСЕ:

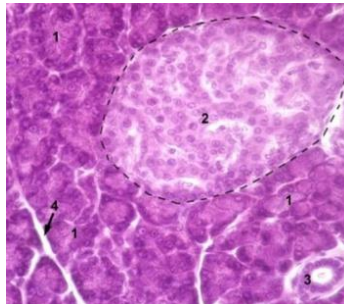
- А. Трофическую
- Б. Предотвращает спадение альвеол при выдохе\*
- В. Предотвращает проникновение через стенку альвеол микроорганизмов из вдыхаемого воздуха\*
- Г. Предотвращает выход плазмы крови из окружающих капилляров в альвеолы\*

17. ПРЕПАРАТ, КАКОГО ОРГАНА ПРЕДСТАВЛЕН НА СНИМКЕ:



- А. Толстый кишечник
- Б. Пищевод
- В. Дно желудка
- Г. Пилорическая часть желудка
- Д. Переход пищевода в желудок\*

18. НАЗОВИТЕ СТРУКТУРУ, ОТМЕЧЕННУЮ НА ФОТОГРАФИИ ЦИФРОЙ 2:



- А. Ацинус
- Б. Островок Лангерганса\*
- В. Гепатоциты

19. ПИЛОРИЧЕСКИЙ ОТДЕЛ ЖЕЛУДКА ОТЛИЧАЕТСЯ ОТ ФУНДАЛЬНОГО:

- А. Более глубокими ямками\*
- Б. Более короткими и разветвленными железами\*
- В. Отсутствием париетальных клеток в железах\*
- Г. Большим содержанием мукоцитов в железах\*

20. СТРУКТУРНЫМИ КОМПОНЕНТАМИ ФИЛЬТРАЦИОННОГО БАРЬЕРА ЯВЛЯЮТСЯ:

- А. Эндотелий сосудистого клубочка\*
- Б. Рыхлая волокнистая соединительная ткань
- В. Гломерулярная базальная мембрана\*
- Г. Подоциты внутреннего листка капсулы нефрона\*
- Д. Мезангиальные клетки сосудистого клубочка

21. ВАЖНЫМ УСЛОВИЕМ ДЛЯ ПРОЦЕССА ФИЛЬТРАЦИИ (ПЕРВОЙ ФАЗЫ МОЧЕОБРАЗОВАНИЯ) ЯВЛЯЕТСЯ:

- А. Диаметр выносящих артериол меньше диаметра приносящих артериол\*
- Б. Диаметр выносящих артериол больше диаметра приносящих артериол



- В. Диаметр выносящих и приносящих артериол одинаков
- Г. Кровяное давление в капиллярах клубочков корковых нефронов выше 50 мм рт.ст.\*
- Д. Кровяное давление в капиллярах клубочков корковых нефронов низкое - около 10 мм рт.ст.

22. ЧТО ВЕРНО ДЛЯ ПОЧКИ:

- А. Это паренхиматозный зональный орган\*
- Б. Состоит из стромы и паренхимы\*
- В. Количество мозгового и коркового вещества равно
- Г. Состоит из 8 - 12 конических долек\*
- Д. Функционально-структурной единицей почки является нефрон\*

23. СПЕРМАТОГЕННЫЙ ЭПИТЕЛИЙ:

- А. Сперматоциты первого порядка образуются из сперматогоний типа В
- Б. Сперматогонии типа А (светлые) – стволовые клетки\*
- В. Клетки имеют рецепторы лютропина
- Г. Состоит из сперматогенных и поддерживающих клеток\*

24. ЯЙЦЕКЛЕТКА ЧЕЛОВЕКА:

- А. Телолецитальная
- Б. Вторично олиголецитальная\*
- В. Изолецитальная\*
- Г. Окружена блестящей оболочкой\*
- Д. Окружена фолликулярными клетками\*

**2 уровень:**

*Проверяемые компетенции УК-1, ПК-1*

1. УЧАСТКИ ХРОСОМ

- 1. Кинетохоры
- 2. Ядрышковые организаторы деления
- 3. Центромеры
- 4. Теломеры
- 5. Спутники хромосом

ЭТО

- а) Места образования ядрышек в интерфазе
- б) Места отхождения трубочек от веретена
- в) Конечные участки плечей хромосом
- г) Маленькие участки хромосом отделенные вторичной перетяжкой
- д) Первичные перетяжки

Ответ - 1-б, 2-а, 3-д, 4-г

2. РАСПОЛОЖИТЕ ПРОЦЕССЫ, ПРОТЕКАЮЩИЕ ПРИ РАСПАДЕ КЛЕТКИ В ПРАВИЛЬНОЙ ПОСЛЕДОВАТЕЛЬНОСТИ

- 1. Кариолизис
- 2. Кариопикноз
- 3. Кариорексис

Ответ - 2, 3, 1

3. УКАЖИТЕ ПРАВИЛЬНУЮ ПОСЛЕДОВАТЕЛЬНОСТЬ СТАДИЙ ЭМБРИОНАЛЬНОГО РАЗВИТИЯ МЛЕКОПИТАЮЩИХ

- 1. Оплодотворение
- 2. Гастрюляция
- 3. Дробление
- 4. Гистогенез

## 5. Органогенез

Ответ-1, 3, 2, 4, 5

### 4. ПО ЛЕЙКОЦИТАРНОЙ ФОРМУЛЕ ЧИСЛО

1. Сегментоядерных нейтрофильных гранулоцитов
2. Юных нейтрофильных гранулоцитов
3. Лимфоцитов
4. Моноцитов
5. Эозинофилов

### СОСТАВЛЯЕТ

- а) 47-72%
- б) 0-0.5%
- в) 19-37%
- г) 3-11%
- д) 1-6%

Ответ-1-а, 2-б, 3-в, 4-г, 5-д

### 5. К

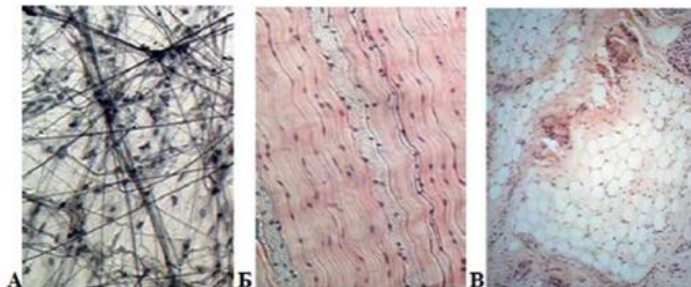
1. Эпителиальные ткани
2. Ткани внутренней среды
3. Мышечные ткани

### ТИПУ ТКАНИ ОТНОСЯТ

- а) Однослойные, многослойные, покровные, железистые, сенсорные, сократительные
- б) Кровь, лимфа, соединительные ткани, скелетные ткани, специализированные соединительные ткани
- в) Гладкие ( висцеральный, сосудистый, нейтральный типы), поперечно-полосатая скелетная, поперечно-полосатая сердечная

Ответ- 1-а, 2-б, 3-в

### 6. КАКАЯ СОЕДИНИТЕЛЬНАЯ ТКАНЬ ПРЕДСТАВЛЕНА НА СНИМКЕ



1. А-
2. Б-
3. В-

- а) жировая ткань
- б) плотная оформленная соединительная ткань
- в) рыхлая волокнистая неоформленная

Ответ-1-в, 2-б, 3-а

### 7. ХРАЩЕВАЯ ТКАНЬ

1. Гиалиновая хрящевая ткань
2. Эластическая хрящевая ткань
3. Волокнистая хрящевая ткань

### ЛОКАЛИЗУЕТСЯ В

- а) межпозвоночные диски, лонный симфиз, зоны прикрепления связок и сухожилий к костям
- б) стенка воздухоносных путей, суставные поверхности, скелет эмбриона, в зона роста формирующихся трубчатых костей
- в) ушные раковины, стенка наружного слухового прохода, надгортанник, стенка бронхов средних

калибров

Ответ-1-б, 2-б, 3-а

## 8. СТАДИИ ГИСТОГЕНЕЗ СКЕЛЕТНОЙ ПОПЕРЕЧНО-ПОЛОСАТОЙ МЫШЕЧНОЙ ТКАНИ

1. Зрелого мышечного волокна
2. Миосимпластов
3. Миотубул
4. Миобластическая

Ответ-4, 3, 2, 1

4

### 5 9. МОДУЛЬ КОРЫ МОЗЖЕЧКА

- 6 1. Приносящее звено
- 7 2. Воспринимающее звено
- 8 3. Интегрирующее звено
- 9 4. Отводящее звено
- 10 5. Тормозное звено
- 11

### ФУНКЦИИ

- а) распространяет импульс по площади молекулярного слоя
- б) приносит импульс от спинного мозга
- в) воспринимает импульс и направляет его в молекулярный слой
- г) отведение импульса от коры
- д) блокирует распространение импульса

Ответ-1-б, 2-в, 3-а, 4-г, 5-д

## 10. В ОРГАНАХ

1. Селезенке
2. Клубочках почки
3. Печени
4. Гипофизе
5. Мышцах

### ГЕМОКАПИЛЛЯРЫ

- а) Имеют щелевидные отверстия в эндотелии
- б) Фенестрированные, расположенные между двумя артериолами
- в) Эндотелий и базальная мембрана непрерывны
- г) Отсутствуют
- д) Фенестрированные, расположенные между двумя венами

Ответ-1-а, 2-б, 3-а, 4-д, 5-в

## 11. РАСПОЛОЖИТЕ В ПРАВИЛЬНОМ ПОРЯДКЕ КОМПОНЕНТЫ ГЕМАТОТЕСТИКОЛЯРНОГО БАРЬЕРА

1. Синусоидные лимфососуды
2. Плотные контакты между отростками клеток Сертоли
3. Фенестрированный эндотелий капилляров яичка
4. Собственная оболочка семенных каналов
5. Базальная мембрана сперматогенного эпителия
6. Интерстициальная ткань
7. Базальная мембрана эндотелия капилляров

Ответ-3,7,6,1,4,5,2

## 12. ПРЕИМУЩЕСТВЕННО

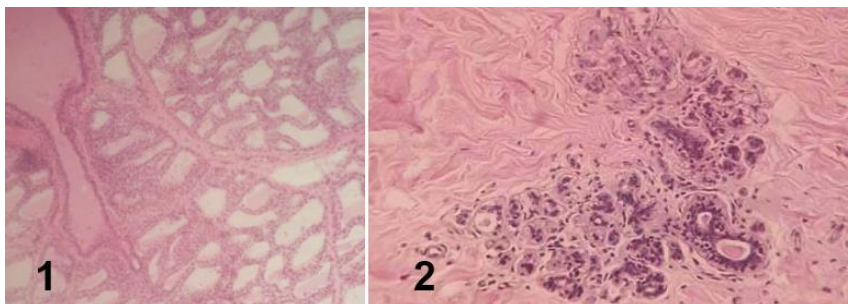
1. На развитие фолликулов
2. На развитие желтого тела
3. На регенерацию эндометрия
4. На секрецию желез матки
5. На овуляцию

### ВЛИЯЮТ ГОРМОНЫ

- а) Эстрогены
- б) Прогестерон
- в) Лютеинизирующий
- г) Фолликулостимулирующий
- д) Секретин

Ответ-1-г, 2-в, 3-а, 4-б, 5-в

### 13. УСТАНОВИТЕ СООТВЕТСТВИЯ



- 1. 1
- 2. 2

- а) Лактирующая молочная железа
- б) Нелактирующая молочная железа

#### **3 уровень:**

*Проверяемые компетенции УК-1, ПК-1*

**Задача №1** - Перед Вами два гистологических препарата эпителия. В одном эпителиоциты имеют низкопризматическую форму и все связаны с базальной мембраной. В другом на базальной мембране лежит только самый глубокий клеточный слой, все остальные слои расположены друг над другом, а поверхностные проявляют признаки ороговения.

#### 1. К КАКИМ ТИПАМ ОТНОСЯТСЯ ДАННЫЕ ЭПИТЕЛИИ:

- А. Однослойный однорядный плоский
- Б. Однослойный однорядный высокопризматический
- В. Многослойный плоский ороговевающий\*
- Г. Многорядный
- Д. Однослойный низкопризматический\*
- Е. Оногослойный плоский неороговевающий

#### 2. НАЗОВИТЕ ПРИМЕРЫ ЛОКАЛИЗАЦИИ ЭТИХ ЭПИТЕЛИЕВ:

- А. Мочевой пузырь
- Б. Канальцы почек\*
- В. Роговица глаза
- Г. Эпидермис\*
- Д. Мезотелий брюшины

**Задача №2** - На электронной микрофотографии представлены две клетки, расположенные на базальной мембране. Боковые поверхности клеток соединены друг с другом контактами: плотными, щелевыми и десмо-сомами. На свободных (апикальных) полюсах определяются многочисленные микроворсинки. Ядра клеток смещены к базальному полюсу. Они содержат ядрышки и много эухроматина. В цитоплазме выявляются хорошо развитые комплекс Гольджи, лизосомы, шероховатая ЭПС, а также обилие секреторных гранул. Некоторые из них подходят к внутренней поверхности апикальной плазмолеммы и сливаются с ней. Многочисленные митохондрии локализуются в микроскладках базального отдела плазмолеммы, с которой с внешней стороны контактирует гемокапилляр фенестрированного типа.

#### 1. КЛЕТКИ КАКОЙ ТКАНИ ПРЕДСТАВЛЕНЫ НА ЭЛЕКТРОНОГРАММЕ:

- А. Соединительная
- Б. Эпителиальная\*
- В. Соединительная со специальными свойствами

#### 2. ОБОСНУЙТЕ ВАШЕ ПРЕДПОЛОЖЕНИЕ ПО УКАЗАННЫМ В ТЕКСТЕ

**МОРФОЛОГИЧЕСКИМ ПРИЗНАКАМ:**

- А. Наличие базальной мембраны\*
- Б. Клетки обладают свойством полярности\*
- В. Микроворсинки\*
- Г. Наличие постоянных межклеточных контактов\*

**3. В КАКОМ ПЕРИОДЕ КАКОЙ ФАЗЫ КЛЕТОЧНОГО ЦИКЛА НАХОДЯТСЯ КЛЕТКИ:**

- А. S
- Б. G1
- В. G0\*
- Г. G2
- Д. Митоз\*
- Е. Амитоз

**Задача №3** - У мужчины 40 лет в результате нарушения кровотока по венечным артериям вследствие трофических изменений в сократительном миокарде возник участок некроза (инфаркт миокарда).

**1. КАКИЕ КЛЕТКИ НЕПОСРЕДСТВЕННО ОБЕСПЕЧИВАЮТ СОКРАЩЕНИЕ СЕРДЕЧНОЙ МЫШЦЫ:**

- А. Кардиомиоциты\*
- Б. Миосателиоциты
- В. Миоэпителиоциты

**2. КАКИЕ КЛЕТКИ ОТНОСЯТ К АТИПИЧНЫМ КАРДИОМИОЦИТАМ:**

- А. Большие клетки Пуркинье\*
- Б. Малые клетки Пуркинье\*
- В. Р – клетки\*
- Г. Миоэпителиоциты

**3. КАКАЯ СТРУКТУРА ОБРАЗУЕТСЯ НА ЭТОМ МЕСТЕ:**

- А. Вставочный диск
- Б. Соединительнотканый рубец\*
- В. Эпителиальная пластинка

**4. КАКОЙ ВОССТАНОВИТЕЛЬНЫЙ ПРОЦЕСС АКТИВИЗИРУЕТСЯ В СОСЕДНИХ (НЕПОГИБШИХ) КАРДИОМИОЦИТАХ ПРИ БЛАГОПРИЯТНОМ ТЕЧЕНИИ ВЫЗДОРОВЛЕНИЯ:**

- А. Участок активного размножения клеток
- Б. Внутриклеточная регенерация\*
- В. Митоз

**Задача №4** - Одышка (одна из форм нарушения ритма и силы дыхательных движений) является симптомом многих заболеваний дыхательной и сердечнососудистой систем. Среди патогенетических (болезнетворных) факторов могут быть: спазм внутрилегочных бронхов, снижение эластичности каркасных структур легких, нарушение внутриорганного легочного кровообращения, ослабление сердечной деятельности.

**1. КАКИЕ ИЗ БРОНХОВ СПОСОБНЫ К СПАЗМИРОВАНИЮ С ПЕРЕКРЫТИЕМ СВОЕГО ПРОСВЕТА:**

- А. Бронхи крупного калибра
- Б. Бронхи среднего калибра
- В. Бронхи мелкого калибра\*
- Г. Терминальные бронхи

2. КАКАЯ СТРУКТУРА ОБЕСПЕЧИВАЕТ ДАННУЮ СПОСОБНОСТЬ:

- А. Гиалиновая хрящевая ткань
- Б. Мезотелий серозной оболочки
- В. Мышечная оболочка\*
- Г. Собственная

3. КАКОЙ КОМПОНЕНТ ПРЕПЯТСТВУЕТ СЛИПАНИЮ СТЕНКИ АЛЬВЕОЛ:

- А. Плазма крови
- Б. Сурфактант\*
- В. Фиброзно-хрящева оболочка
- Г. Собственная пластинка слизистой оболочки

**Задача №5** - Закладка органов половой системы человека на ранних этапах эмбрионального развития организма происходит из единых гистогенетических источников, что обуславливает образование индифферентной половой железы. В ходе ее дифференцировки органы мужской и женской репродуктивной системы приобретают закономерные морфологические отличия. В то же время сохраняются некоторые сходные функциональные свойства, в частности в образовании стероидных гормонов.

1. УКАЖИТЕ СРОКИ ДИФФЕРЕНЦИРОВКИ ИНДИФФЕРЕНТНОЙ ПОЛОВОЙ ЖЕЛЕЗЫ ПРИ РАЗВИТИИ ПО МУЖСКОМУ ТИПУ:

- А. 8 – 9 недели
- Б. 3 – 4 недели
- В. 7 – 8 недели
- Г. 5 – 6 недели\*

2. КАКОЕ ХИМИЧЕСКОЕ СОЕДИНЕНИЕ ЛЕЖИТ В ОСНОВЕ ГОРМОНОГЕНЕЗА ПРИ РАЗВИТИИ ПО МУЖСКОМУ ТИПУ:

- А. Холестерин\*
- Б. Прогестерон
- В. Альдостерон
- Г. Тестостерон

3. КАКАЯ ГОРМОНПРОДУЦИРУЮЩАЯ КЛЕТКА РАЗВИВАЕТСЯ ИЗ ЭПИТЕЛИЯ ИНДИФФЕРЕНТНОЙ ПОЛОВОЙ ЖЕЛЕЗЫ ПРИ РАЗВИТИИ ПО ЖЕНСКОМУ ТИПУ:

- А. Фолликулярные клетки
- Б. Сутентоциты\*
- В. Интерстициальные клетки
- Г. Клетки Лейдига
- Д. Текациты
- Е. Гилусные клетки

4. КАКИЕ ЭНДОКРИННЫЕ КЛЕТКИ ОРГАНОВ ПОЛОВОЙ СИСТЕМЫ РАЗВИВАЮТСЯ ИЗ МЕЗЕНХИМЫ ПРИ РАЗВИТИИ ПО МУЖСКОМУ ТИПУ:

- А. Фолликулярные клетки
- Б. Сутентоциты
- В. Интерстициальные клетки
- Г. Клетки Лейдига\*
- Д. Текациты
- Е. Гилусные клетки

5. КАКОЙ ГОРМОН РЕГУЛИРУЕТ СЕКРЕЦИЮ АКТИВНЫХ КОМПОНЕНТОВ ЭНДОКРИННЫМИ КЛЕТКАМИ ПОЛОВЫХ ЖЕЛЕЗ ПРИ РАЗВИТИИ ПО МУЖСКОМУ ТИПУ:

- А. Прогестерон
- Б. Альдостерон
- В. Тестостерон

## Г. Лютеинизирующий гормон\*

Критерии оценки:

- «зачтено» - не менее 71% правильных ответов;
- «не зачтено» - 70% и менее правильных ответов.

### 3.3. Примерные ситуационные задачи, критерии оценки

#### 3.3.1. Примерные задачи для текущего контроля:

*Проверяемые компетенции УК-1, ПК-1*

**Задача 1.** У мужчины 42 лет для уточнения диагноза проведена биопсия печени. При исследовании биопсийного материала было обнаружено, что его клетки имеют повышенную базофилию цитоплазмы. Это свидетельствует о том, что в клетках происходит:

Активный синтез белков\*

*Проверяемые компетенции УК-1, ПК-1*

**Задача 2.** Клетку лабораторного животного поддали избыточному рентгеновскому излучению. В результате образовались белковые фрагменты в цитоплазме. Какая органелла клетки возьмет участие в их утилизации?

Лизосомы\*

*Проверяемые компетенции УК-1, ПК-1*

**Задача 3.** С помощью шпателя сделано соскоб из слизистой оболочки рта человека. В неразрушенных эпителиальных клетках окрашенного мазка хорошо видно овальные ядра, неодинаковые по размерам. Каким путем происходило деление этих клеток?

Амитоз \*

*Проверяемые компетенции УК-1, ПК-1*

**Задача 4.** В кабинет дерматовенеролога обратился больной. Из гнойного мазка уретры этого пациента врач приготовил мазки, окрасил их за Граммом. Во время микроскопии обнаружил большое количество грамнегативных диплококков бобовидной формы, которые располагались в цитоплазме лейкоцитов. Результаты какого процесса наблюдаются в препарате?

Незавершенного фагоцитоза\*

*Проверяемые компетенции УК-1, ПК-1*

**Задача 5.** У человека диагностировано галактоземия – болезнь накопления. В результате нарушения какой клеточной структуры возникла эта болезнь?

Лизосом\*

*Проверяемые компетенции УК-1, ПК-1*

**Задача 6.** При микроскопическом исследовании ткани печени было обнаружено, что некоторые клетки распались на небольшие фрагменты с отдельными органеллами и остатками ядра, окруженные мембраной. Воспалительная реакция отсутствует. Для какого патологического процесса характерны эти изменения?

Апоптоз \*

*Проверяемые компетенции УК-1, ПК-1*

**Задача 7.** За пределами цитолеммы и в цитоплазме клетки находятся ионы, концентрация которых в клетке больше, чем снаружи. Возможен ли транспорт этих ионов в клетку? Если это возможно, то каков механизм?

Возможен путём активного транспорта.\*

#### 3.3.2. Примеры ситуационных задач для промежуточной аттестации:

*Проверяемые компетенции УК-1, ПК-1*

Задача 1.

На прием к врачу привели ребенка, получившего небольшие травмы при падении. При осмотре травм оказалось, что повреждена только кожа, на небольших ее участках отсутствуют все слои эпидермиса. Врач решил, что раны нуждаются только в обработке антисептиком, другого лечения не требуется. Каким образом будет восстанавливаться эпидермис?

Для решения задачи необходимо ответить на вопросы:

- 1) К какому виду эпителиальной ткани относится эпидермис, как называется согласно классификации эпителиев по структуре?
- 2) Из каких слоев эпителиальных клеток состоит эпидермис?
- 3) Какими свойствами обладают клетки разных слоев эпидермиса?
- 4) Какой слой эпидермиса составляют клетки, способные к размножению?
- 5) Каким образом будет восстанавливаться эпидермис при его повреждении?

*Проверяемые компетенции УК-1, ПК-1*

Задача 2.

Для демонстрации студентам пролиферативной способности клеток разных слоев эпидермиса были высеяны на питательную среду клетки двух слоев: в 1 флаконе – базального слоя, во 2 флаконе – блестящего слоя. В каком флаконе студенты будут наблюдать размножение клеток?

Для решения задачи необходимо ответить на вопросы:

- 1) К какому виду эпителиальной ткани относится эпидермис и как называется согласно классификации эпителиев по строению?
- 2) Из каких слоев эпителиальных клеток состоит эпидермис?
- 3) Какими свойствами обладают клетки разных слоев эпидермиса?
- 4) Из каких клеток состоит дифферон эпидермиса?
- 5) Какой слой эпидермиса составляют клетки, способные к размножению?

*Проверяемые компетенции УК-1, ПК-1*

Задача 3.

На гистологическом срезе поджелудочной железы можно увидеть два структурно-функциональных типа железистых образований. Первый тип состоит из секреторных клеток, которые формируют тяжи, со всех сторон окруженные кровеносными капиллярами. Второй тип состоит из секреторных клеток, образующих альвеолы, между которыми видны выводные протоки разного диаметра. Проанализируйте, для каких типов желез характерно такое строение, и сделайте вывод, какие структурно-функциональные типы железистых образований составляют поджелудочную железу.

Для решения задачи необходимо ответить на вопросы:

- 1) Какие виды желез различают по признаку, куда выделяется секрет (на поверхность эпителия или в кровь)?
- 2) Какое строение имеют эндокринные железы, как их классифицируют?
- 3) Какое строение имеют экзокринные железы, как их классифицируют?
- 4) Для каких желез характерны концевые отделы в виде эпителиальных тяжей, оплетенные гемокapиллярами, и отсутствие выводных протоков?
- 5) Для каких желез характерны выводные протоки и концевые отделы в виде альвеол?
- 6) Какие структурно-функциональные типы железистых образований составляют поджелудочную железу?

*Проверяемые компетенции УК-1, ПК-1*

Задача 4.

У ребенка диагностирована глистная инвазия. Проанализируйте, какие клетки крови участвуют в защите организма от червей-паразитов. Какие изменения в лейкоцитарной формуле подтверждают выставленный диагноз?



Для решения задачи необходимо ответить на вопросы:

- 1) Какие функции выполняют эритроциты и лейкоциты?
- 2) Какие виды лейкоцитов вы знаете?
- 3) Что такое лейкоцитарная формула и ее показатели?
- 4) Какие функции выполняет каждый вид лейкоцитов?
- 5) Какие клетки крови участвуют в защите организма от червей-паразитов?
- 6) Какова потребность организма в эозинофилах при глистной инвазии?
- 7) Увеличится или уменьшится количество эозинофилов в крови, как это изменение называется (эозинофилия или эозинопения)?
- 8) Какие изменения в лейкоцитарной формуле подтверждают выставленный диагноз?

*Проверяемые компетенции УК-1, ПК-1*

Задача 5.

В лейкоцитарной формуле больного повышен процент сегментоядерных нейтрофилов и отсутствуют юные и палочкоядерные нейтрофилы. Как называется данное состояние лейкоцитарной формулы? Для какого прогноза заболевания дают основания эти данные?

Для решения задачи необходимо ответить на вопросы:

- 1) Что такое лейкоцитарная формула и ее показатели?
- 2) Какие функции выполняют нейтрофилы?
- 3) Где образуются нейтрофилы?
- 4) Как идет нейтрофилопоэз, в каком порядке сменяются популяции клеток нейтрофильного ряда в процессе дифференцировки?
- 5) Определите, в какую сторону (вправо или влево) сдвигаются показатели лейкоцитарной формулы, если юных нейтрофилов 0%, палочкоядерных нейтрофилов 0%, сегментоядерных нейтрофилов 75%.
- 6) В каком порядке по степени зрелости располагаются виды нейтрофилов, присутствующие в крови?
- 7) В ситуации, описанной в задаче, происходит ли пополнение нейтрофилов крови новыми клетками из красного костного мозга?
- 8) Как изменилась функция костного мозга в данной ситуации? 9) Какой прогноз дальнейшего течения заболевания можно сделать?

*Проверяемые компетенции УК-1, ПК-1*

Задача 6.

Под кожу пальца попала заноза, через сутки вокруг нее образовался отек и из ранки выделилось небольшое количество гноя. Какие клетки крови и соединительной ткани принимали участие в образовании отека и гноя? В чем выражалась их реакция на повреждение тканей кожи?

Для решения задачи необходимо ответить на вопросы:

- 1) Как называется защитная реакция организма, направленная на повреждение тканей инородным телом?
- 2) Какие фазы (периоды) выделяют в этой реакции?
- 3) Какая фаза (период) этой реакции развивается в первые сутки?
- 4) Какие клетки соединительной ткани и каким образом первыми реагируют на повреждение тканей инородным телом?
- 5) Какие клетки крови первыми приходят в ткани к месту повреждения и для чего?
- 6) Как эти клетки крови выполняют свои защитные функции?
- 7) Какие клетки соединительной ткани и каким образом увеличивают проницаемость микрососудов для плазмы и клеток крови?
- 8) Какие клетки крови способствуют уничтожению бактерий и образованию гноя?

*Проверяемые компетенции УК-1, ПК-1*

Задача 7.

При больших переходах по безводным пространствам верблюды легко переносят отсутствие воды, но теряют значительную часть запасов жировой ткани, находящейся в горбах.

Проанализируйте, что получает организм при утилизации жировой ткани и какие клетки соединительной ткани участвуют в этом процессе. Сделайте вывод, какие видовые особенности организма позволяют верблюду долго обходиться без воды.

Для решения задачи необходимо ответить на вопросы:

- 1) Какие виды жировой ткани вам известны?
- 2) Что получает организм при утилизации жиров в разных видах жировой ткани?
- 3) Какой вид жировой ткани утилизируется при голодании?
- 4) Какие основные клетки входят в состав соединительной ткани, их функции?
- 5) Что позволяет верблюду долго обходиться без пищи?
- 6) Какая особенность жирового обмена позволяет верблюду долго обходиться без воды?
- 7) Каким клеткам соединительной ткани свойственна функция освобождения эндогенной воды при утилизации жиров?

*Проверяемые компетенции УК-1, ПК-1*

#### Задача 8.

Пострадавший в ДТП получил сложный перелом костей голени. После операции врач предупредил больного о том, что процесс восстановления будет долгим, так как на большом протяжении нарушена структура надкостницы. Проанализируйте ситуацию и объясните, какие изменения произойдут в костной ткани в этих условиях.

Для решения задачи необходимо ответить на вопросы:

- 1) Какие виды костных тканей и костного вещества вы знаете?
- 2) Из какой костной ткани и какого костного вещества построены диафизы трубчатых костей?
- 3) Как устроена надкостница?
- 4) Какие виды клеток входят в состав костной ткани и какие функции они выполняют?
- 5) Какие особенности кровоснабжения имеет компактное вещество из пластинчатой костной ткани?
- 6) Из какого источника обновляются клетки костной ткани?
- 7) Какое значение имеет надкостница для кровоснабжения кости?
- 8) Какое значение имеет надкостница для обновления клеток костной ткани?
- 9) Каким образом происходит заживление перелома кости?
- 10) Какие изменения произойдут в костной ткани при нарушении структуры надкостницы?

*Проверяемые компетенции УК-1, ПК-1*

#### Задача 9.

Заболевание полиомиелитом сопровождается поражением спинного мозга и нарушением функции двигательного аппарата. Какие нейроны при этом повреждаются? Какое звено рефлекторных дуг будет нарушено?

Для решения задачи необходимо ответить на вопросы:

- 1) Что такое рефлекторная дуга, какие звенья в ней различают?
- 2) Какие по функции нейроны составляют звенья рефлекторной дуги?
- 3) Где локализованы двигательные нейроны?
- 4) Какие структуры серого вещества спинного мозга образуют двигательные нейроны?
- 5) Куда идут аксоны нейронов передних рогов спинного мозга?
- 6) Какое звено рефлекторной дуги страдает при нарушении двигательных функций?
- 7) Какие структуры разрушаются при заболевании полиомиелитом?
- 8) Какие изменения происходят в скелетных мышцах при полиомиелите?

*Проверяемые компетенции УК-1, ПК-1*

#### Задача 10.

В криминалистике применяется метод дактилоскопии – безошибочного установления личности по отпечаткам пальцев. Проанализируйте строение кожи пальца и объясните, какие

структурные элементы кожи пальца формируют индивидуальный рисунок папиллярного узора и в какой период онтогенеза человека?

Для решения задачи необходимо ответить на вопросы:

- 1) Из каких структурных компонентов состоит кожа?
- 2) Какими слоями образована дерма (собственно кожа)?
- 3) Какой тканью образован сосочковый слой дермы?
- 4) Какие структуры кожи формируются эпидермисом и сосочковым слоем дермы?
- 5) Чем образован индивидуальный рисунок папиллярного узора подушечек пальцев?
- 6) Когда формируются сосочки дермы и папиллярный узор?

*Проверяемые компетенции УК-1, ПК-1*

#### Задача 11.

У больной, наблюдающейся в эндокринологическом диспансере, в пунктате щитовидной железы все фрагменты стенок фолликулов имеют плоский фолликулярный эпителий. О каком функциональном состоянии щитовидной железы свидетельствуют результаты пункции?

Для решения задачи необходимо ответить на вопросы:

- 1) Какое строение имеет фолликул щитовидной железы?
- 2) Какую функцию выполняет фолликулярный эпителий?
- 3) Из каких этапов состоит секреторный цикл фолликулярного эпителия?
- 4) Какое строение имеют фолликулы при гипер- и гипофункции железы?
- 5) От чего зависит форма тироцитов в фолликулах?

*Проверяемые компетенции УК-1, ПК-1*

#### Задача 12.

При многих заболеваниях, особенно инфекционных, сопровождающихся повышением температуры тела, образуется обильный белый налет на языке («обложенный язык»). Проанализируйте структуру и свойства покрова языка. Чем обусловлено появление белого налета на языке при заболеваниях?

Для решения задачи необходимо ответить на вопросы:

1) Какие различают части поверхности языка? 2) Каким эпителием покрыты части поверхности языка? 3) Какой рельеф имеет спинка языка? 4) Что такое сосочки языка? 5) Какие сосочки имеются на спинке языка? 6) Каким эпителием покрыты сосочки спинки языка? 7) Что происходит с ороговевающим эпителием при заболеваниях?

*Проверяемые компетенции УК-1, ПК-1*

#### Задача 13.

В момент прикусывания (жевания) пациент ощущает боль в зубе. Молодой врач стоматолог скал больному, что поражена пульпа зуба, необходимо депульпировать зуб. Правильно ли врач диагностировал патологию и выбрал способ лечения?

Для решения задачи необходимо ответить на вопросы:

- 1) Где расположена пульпа зуба?
- 2) Может ли пульпа раздражаться при давлении на зуб (жевании)?
- 3) Какая структура (или ткань) зуба или пародонта, кроме пульпы, имеет нервные окончания?
- 4) Что такое периодонт, какую функцию выполняет?
- 5) Из какой ткани состоит периодонт?
- 6) Где в периодонте проходят нервные окончания, на какие раздражения они реагируют?

*Проверяемые компетенции УК-1, ПК-1*

#### Задача 14.

При стирании эмали (или пелликулы) может возникать ноющая боль при

соприкосновении зубов с холодной или горячей пищей, но температурные ощущения возникают не сразу, а спустя некоторое время (5-10 секунд). Проанализируйте ситуацию и объясните, почему при сохранении эмали или пелликулы боль не возникает, а при их стирании появляется, но не сразу после контакта с холодной или горячей пищей?

Для решения задачи необходимо ответить на вопросы:

- 1) Где находятся нервные окончания в зубе?
- 2) Где находится пульпа зуба?
- 3) Какое строение имеет дентин?
- 4) Что такое дентинные каналы и какую функцию они выполняют?
- 5) Что представляет собой эмаль, где расположена и какую функцию выполняет?
- 6) Каким образом при стирании эмали температурное воздействие достигает нервных окончаний пульпы?

*Проверяемые компетенции УК-1, ПК-1*

#### Задача 15.

Депульпированный зуб некоторое время продолжает жить и функционировать, но со временем коронка зуба начинает крошиться, поэтому стоматологи рекомендуют закрывать депульпированный зуб искусственной коронкой. Почему в депульпированном зубе корень сохраняется, а коронка разрушается?

Для решения задачи необходимо ответить на вопросы:

- 1) Какой тканью образована пульпа зуба, какие структуры она содержит?
- 2) Какие ткани зуба - твердые?
- 3) Какова структура цемента?
- 4) Как осуществляется питание цемента?
- 5) Какое строение имеет дентин?
- 6) Как осуществляется обмен веществ в дентине?
- 7) Чем отличается питание дентина в корне и в коронке зуба?

*Проверяемые компетенции УК-1, ПК-1*

#### Задача 16.

На микропрепаратах биопсии слизистой оболочки желудка среди эпителиальных клеток встречаются бокаловидные клетки. Как врач должен оценить этот факт - как норму или патологию?

Для решения задачи необходимо ответить на вопросы:

- 1) Какой по строению и происхождению тип эпителия в желудке?
- 2) Какие структуры слизистой оболочки желудка построены из эпителия, какой в них вид эпителия?
- 3) Имеет ли эпителиальная ткань желудка клетки, вырабатывающие слизь, и для чего эта слизь нужна в желудке?
- 4) Какое строение имеют бокаловидные клетки, какую функцию выполняют?
- 5) В каких органах и для чего эпителий обязательно имеет бокаловидные клетки?

#### **Критерии оценки:**

- **«зачтено»** - обучающийся решил задачу в соответствии с алгоритмом, дал полные и точные ответы на все вопросы задачи, представил комплексную оценку предложенной ситуации, сделал выводы, привел дополнительные аргументы, продемонстрировал знание теоретического материала с учетом междисциплинарных связей, нормативно-правовых актов; предложил альтернативные варианты решения проблемы;

- **«не зачтено»** - обучающийся не смог логично сформулировать ответы на вопросы задачи, сделать выводы, привести дополнительные примеры на основе принципа межпредметных связей, продемонстрировал неверную оценку ситуации.

### 3.4. Примерный перечень практических навыков, критерии оценки

Проверяемые компетенции: УК-1, ПК-1

#### Список гистологических препаратов для промежуточной аттестации:

1. Срез кожи пальца человека
2. Срез кожи с волосом
3. Стенка сердца
4. Сосуды микроциркуляторного русла (артериолы, капилляры, вены)
5. Артерия мышечного типа
6. Вена мышечного типа
7. Артерия эластического типа
8. Поперечный срез спинного мозга
9. Срез спинального ганглия
10. Срез коры мозжечка
11. Срез коры больших полушарий головного мозга
12. Срез гипофиза
13. Срез надпочечника
14. Срез щитовидной железы
15. Поперечный срез улитки внутреннего уха
16. Срез роговицы глаза
17. Задняя стенка глаза
18. Мазок крови человека
19. Срез тимуса (вилочковой железы)
20. Срез селезенки
21. Срез лимфатического узла
22. Поперечный срез трахей
23. Срез легкого
24. Срез языка
25. Срез небной миндалины
26. Срез околоушной слюнной железы
27. Срез подчелюстной (смешанной; слюнной железы)
28. Поперечный срез пищевода
29. Срез дна желудка
30. Срез двенадцатиперстной кишки
31. Срез тонкой кишки
32. Срез толстой кишки
33. Срез поджелудочной железы
34. Срез печени человека
35. Развитие зуба (срез мордочки зародыша свиньи, бокаловидный орган)
36. Развитие эмали и дентина (срез мордочки зародыша свиньи)
37. Срез почки
38. Срез стенки мочевого пузыря
39. Срез семенника
40. Срез придатка семенника
41. Срез яичника
42. Желтое тело беременности
43. Срез стенки матки
44. Плодная часть плаценты
45. Материнская часть плаценты
46. Пластичная костная ткань (срез трубчатой кости)
47. Развитие кости на месте гиалинового хряща
48. Поперечный срез зародыша курицы (туловищная и амниотическая складка)
49. Рыхлая волокнистая неоформленная соединительная ткань
50. Эластическая хрящевая ткань ушной раковины

*Образец оформления эмбриональных схем*

ФЕДЕРАЛЬНОЕ ГОСУДАРСТВЕННОЕ ОБРАЗОВАТЕЛЬНОЕ УЧРЕЖДЕНИЕ  
ВЫСШЕГО ОБРАЗОВАНИЯ  
«Кировский государственный медицинский университет»  
Министерства здравоохранения Российской Федерации  
(ФГБОУ ВО Кировский ГМУ Минздрава России)

**Кафедра гистологии, эмбриологии и цитологии**

УТВЕРЖДАЮ

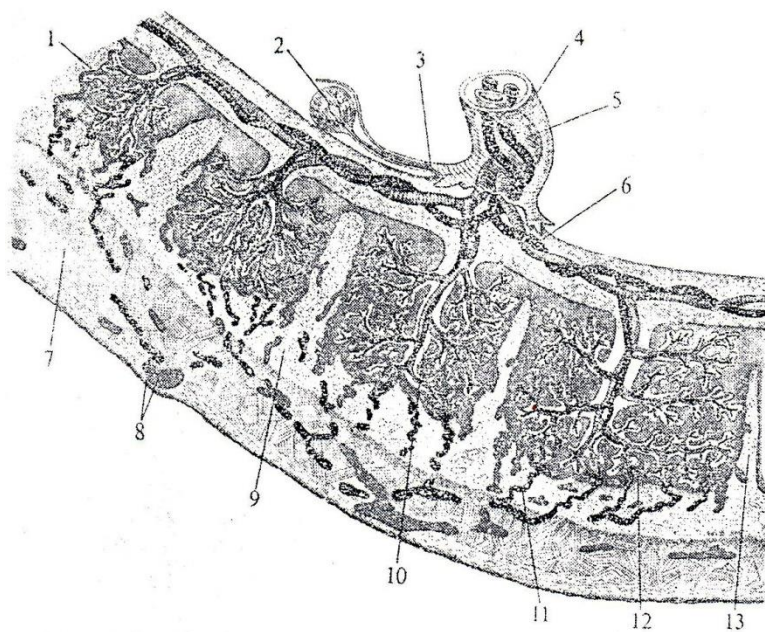
Зав. кафедрой гистологии,  
эмбриологии и цитологии

\_\_\_\_\_ Н.А.Макарова  
« \_\_\_\_ » \_\_\_\_\_ 20\_\_ г.

Специальность 30.06.01 Фундаментальная медицина

дисциплина «Клеточная биология, цитология, гистология»

**Эмбриональная схема № 10**



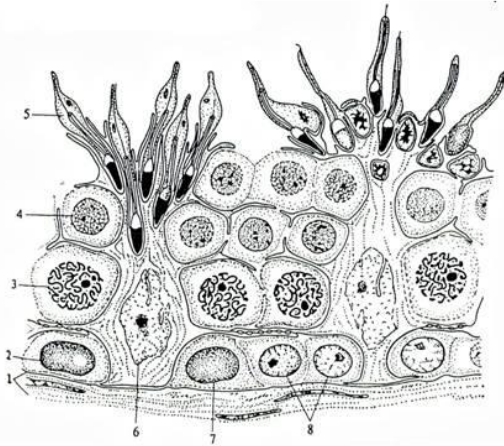
**Контрольные вопросы**

1. Назовите представленную на схеме структуру.
2. Дайте характеристику компонентов отмеченных на схеме цифрами.



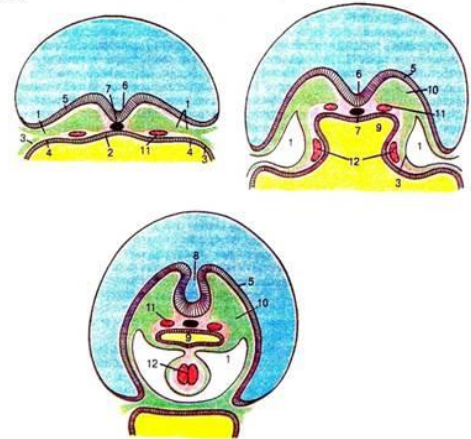
## Примеры эмбриональных схем:

**Эмбриональная схема 1. Структура извитого семенного канальца (поперечный срез).**



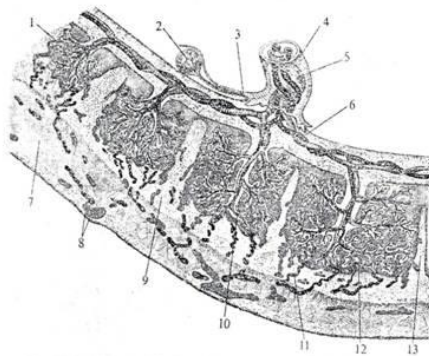
1. базальная мембрана и слой миоидных клеток
2. темные сперматогонии типа А
3. сперматоциты в стадии пахитены профазы I мейоза
4. сперматиды на ранних стадиях формирования
5. сперматиды в конце стадии формирования
6. поддерживающие клетки (клетки Сертоли)
7. светлые сперматогонии типа А
8. сперматогонии типа В
9. соединение «Сертоли-Сертоли»

**Эмбриональная схема 2. 18-21 день эмбрионального развития. Образование сердца.**



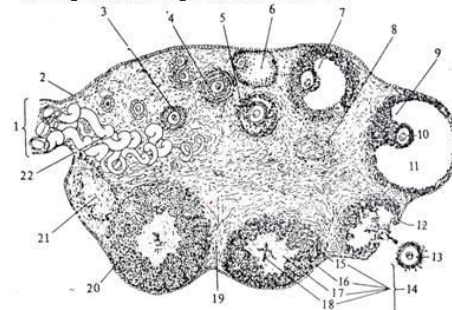
1. эмбриональный целом
2. энтодерма
3. спланхноплеура (висцеральный листок мезодермы)
4. ангиогенные клетки
5. нервная ямка
6. хорда
7. нервная трубка
8. первичная кишка
9. мезодерма
10. аорта
11. эндокардиальные трубочки
12. эктодерма

**Эмбриональная схема 3. Плацента гемохорального типа.**



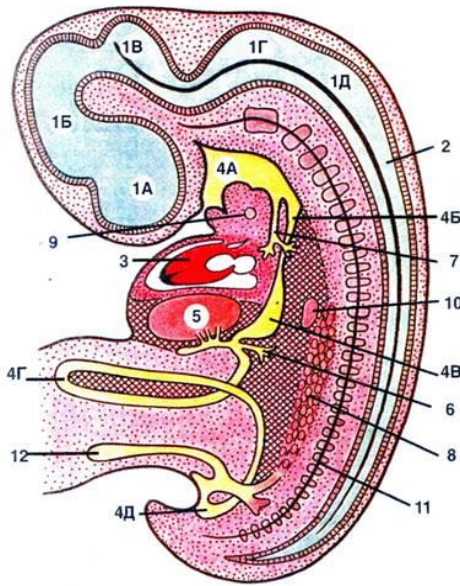
1. Желточный мешок
2. Амниотическая оболочка
3. Пупочный канатик
4. Пупочная вена
5. Ветви пупочной артерии
6. Губчатое вещество базальной пластинки
7. Доньшки маточных желез
8. Компактное вещество базальной пластинки
9. Ворсинки, омываемые кровью матери
10. Спиральная артерия
11. Лакуна
12. Перегородка плаценты (Септа)
13. Котиледон (скопление ворсинок)

**Эмбриональная схема 4. Схематическое изображение строения яичника.**



1. мезоварий,
2. герминативный эпителий,
3. первичный фолликул,
4. двухслойный фолликул,
5. начало образования полости фолликула,
6. атретический фолликул,
7. почти полностью созревший фолликул,
8. атретический фолликул,
9. зрелый фолликул,
10. ооцит,
11. полость, наполненная фолликулярной жидкостью;
12. разорвавшийся фолликул,
13. высвободившаяся яйцеклетка,
14. развивающееся желтое тело;
15. соединительная ткань,
16. лютеиновые клетки,
17. фибрин кровяного сгустка,
18. свернувшаяся кровь;
19. соединительная ткань яичника;
20. полностью сформировавшееся желтое тело;
21. беловатое тело яичника,
22. кровеносные сосуды.

**Эмбриональная схема 5. Эмбрион на 5-й неделе эмбрионального развития (схема по О.В. Волковой).**



**НЕРВНАЯ СИСТЕМА**

В головной части нервной трубки появляются изгибы, подразделяющие ее полость на:

- 1А-1Д - пять мозговых пузырей;  
2 - спинной мозг.

**СЕРДЕЧНО-СОСУДИСТАЯ СИСТЕМА**

3 - сердце: оно уже функционирует, но продолжает формироваться — приобретает S-образную конфигурацию и продольную (межжелудочковую) перегородку.

**ПИЩЕВАРИТЕЛЬНАЯ СИСТЕМА**

Передняя кишка подразделяется на:

- 4А — глотку, 4Б — пищевод,  
4В — желудок.

4Г — средняя кишка: образует кишечную петлю, которая вдается в пуповину. Сообщение средней кишки с желточным мешком еще сохраняется, но становится гораздо уже. Задняя кишка разделяется на 4Д — прямую кишку и мочеполовой синус — зачаток мочевого пузыря и простаты.

Крупные железы:

- 5 - печень;  
6 - зачаток поджелудочной железы.

**ДЫХАТЕЛЬНАЯ СИСТЕМА**

7 - трахея: растущий вырост передней кишки. Уже имеется и разветвление трахеи на главные бронхи.

**МОЧЕВАЯ И ПОЛОВАЯ СИСТЕМЫ**

8 - мезонефрос (первичная почка). На ее медиальной стороне появляется утолщение целомиического эпителия — половой валик (зачаток гонады). Сюда постепенно мигрируют гоноциты (первичные половые клетки).

**ПРОЧИЕ СТРУКТУРЫ**

- 9 - щитовидная железа,  
10 - селезенка,  
11 - хорда с формирующимися позвонками.  
12 - аллантоис.

**Примерный список электронограмм для промежуточной аттестации (УК-1, ПК-1):**

1. Клетка Панета;
2. Тромбоцит;
3. Энтероциты с щёточной каемкой;
4. Гепатоцит;
5. Эпидермальный макрофаг;
6. Эмалевые призмы зуба;
7. Ультраструктура гепатоцита;
8. Базальный лабиринт эпителиальной клетки дистального отдела нефрона;
9. Вставочный диск в миокарде;
10. Гепатоциты и клетки синусоидных капилляров;
11. Ультраструктура реснички;
12. Ультраструктура centrosомы;
13. Апоикальный участки клеткой однослойного многорядного призматического мерцательного эпителия трахеи;
14. Палочковый рецептор;
15. Поперечный срез смешанного нерва;
16. Гонадотропоцит;
17. Ультраструктура лизосом;
18. Миграция нейтрофильного лейкоцита через стенку капилляра;
19. Клетка клубочковой зоны надпочечника;
20. Ультраструктура митохондрий;
21. Ультраструктура митохондрий и шероховатой ЭПС;
22. Ультраструктура миофибрилл поперечно-полосатой сердечной мышечной ткани;
23. Бокаловидная железистая клетка эпителия тонкой кишки;
24. Сустентоцит;
25. Артериола;
26. Шероховатая эндоплазматическая сеть;
27. Ультраструктура кариолеммы;
28. Кровеносный капилляр;
29. Фильтрационный барьер почки;
30. Эозинофил;
31. Ультраструктура ядра клетки;
32. Свод пейеровой бляшки;
33. Эритробластический островок костного мозга;
34. Красный костный мозг;
35. Мышечное волокно и питающий его кровеносный сосуд;
36. Участок дольки печени;
37. Печеночная долька;
38. Вид сверху на поверхность желудочных ямок фундальной части желудка человека;



39. Строение апикального полюса наружной сенсоэпителиальной клетки спирального органа;
40. В, Т - лимфоцит крови;
41. Сосочки языка;
42. Поверхность эпителия спирального органа;
43. Тканевой базофил;
44. Респираторный отдел легкого;
45. Яйцеклетка человека;
46. Поверхность однослойного мерцательного эпителия;
47. Остеоцит в костной лакуне;
48. Извитые каналы семенника крысы;
49. Надпочечник крысы;
50. Изогенная группа гиалиновой хрящевой ткани носовой перегородки;
51. Извитые канальца семенника;
52. Корень волоса;
53. Межклеточное вещество плотной оформленной соединительной ткани сухожилия;
54. Поверхность слизистой оболочки мочевого пузыря;
55. Остеон;
56. Ворсинки тонкой кишки;
57. Клетка висцерального эпителия капсулы почечного тельца нефрона;
58. Эритроциты.

*Образец оформления электронограмм*

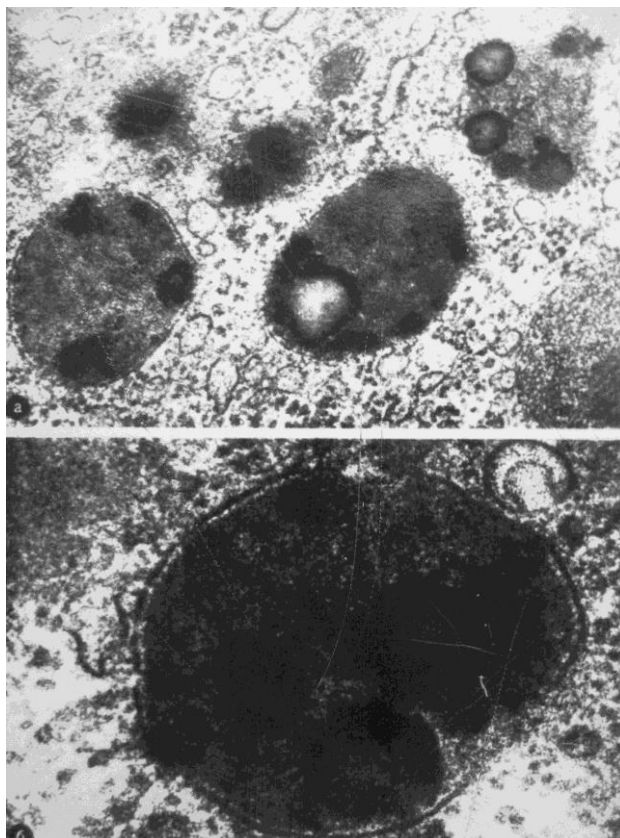
ФЕДЕРАЛЬНОЕ ГОСУДАРСТВЕННОЕ ОБРАЗОВАТЕЛЬНОЕ УЧРЕЖДЕНИЕ  
ВЫСШЕГО ОБРАЗОВАНИЯ  
«Кировский государственный медицинский университет»  
Министерства здравоохранения Российской Федерации  
**(ФГБОУ ВО Кировский ГМУ Минздрава России)**  
**Кафедра гистологии, эмбриологии и цитологии**

УТВЕРЖДАЮ  
Зав. кафедрой гистологии,  
эмбриологии и цитологии

\_\_\_\_\_ Н.А. Макарова  
«\_\_» \_\_\_\_\_ 20\_\_ г.

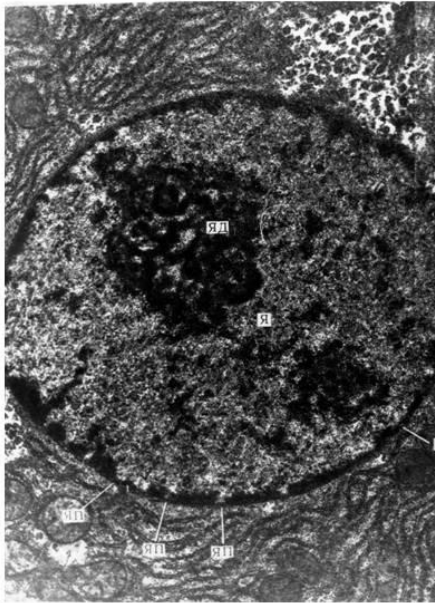
Специальность 30.06.01 Фундаментальная медицина  
дисциплина «Клеточная биология, цитология, гистология»

**Электронограмма № 6**



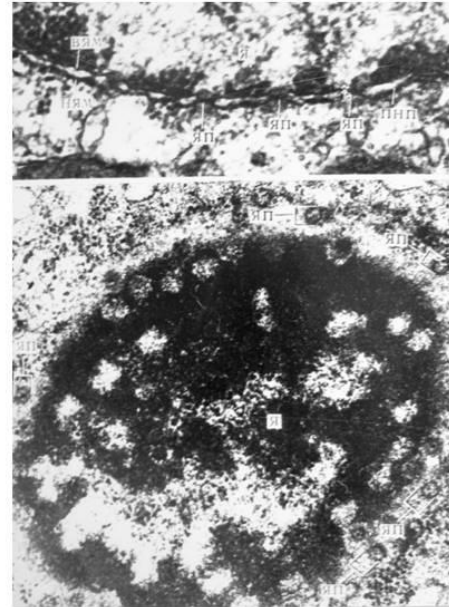
**Примеры электронограмм:**

**Электронограмма 1. Ультраструктура ядра клетки.**



ЯД - ядрышко;  
Я - ядро;  
ЯП - ядерные поры.

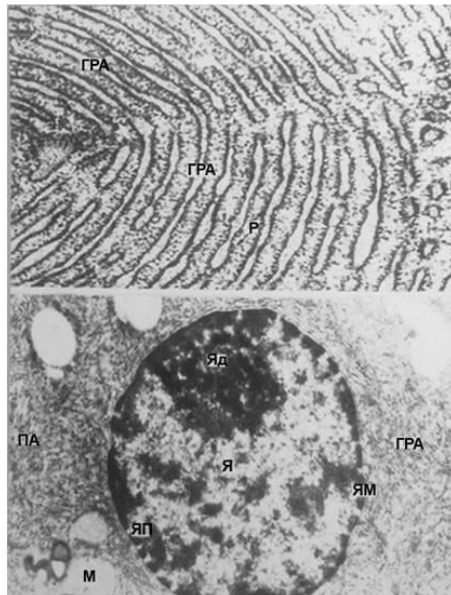
**Электронограмма 2. Ультраструктура карнолеммы и ядра клетки.**



Я - ядро;  
ЯП - ядерная пора;  
ПНП - перинуклеарное пространство;  
НЯМ - наружная ядерная мембрана;  
ВЯМ - внутренняя ядерная мембрана.

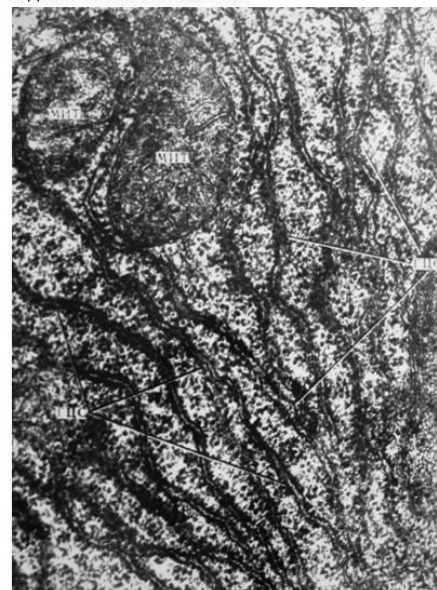
**Электронограмма 3.**

А. Шероховатая эндоплазматическая сеть.  
Б. Ультраструктура ядра и шероховатой эндоплазматической сети.



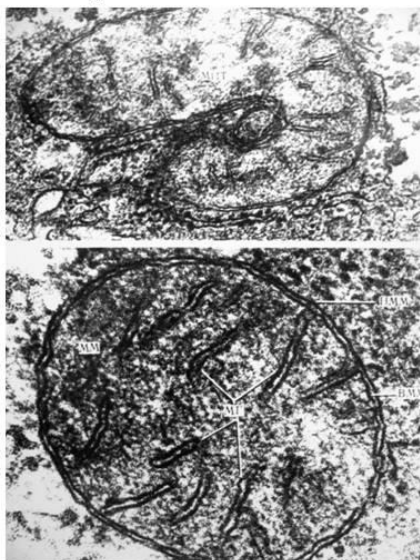ЯД - ядрышко;  
Я - ядро;  
ЯМ - ядерная мембрана;  
ШЭС - шероховатая эндоплазматическая сеть.

**Электронограмма 4. Ультраструктура митохондрий и шероховатой эндоплазматической сети.**



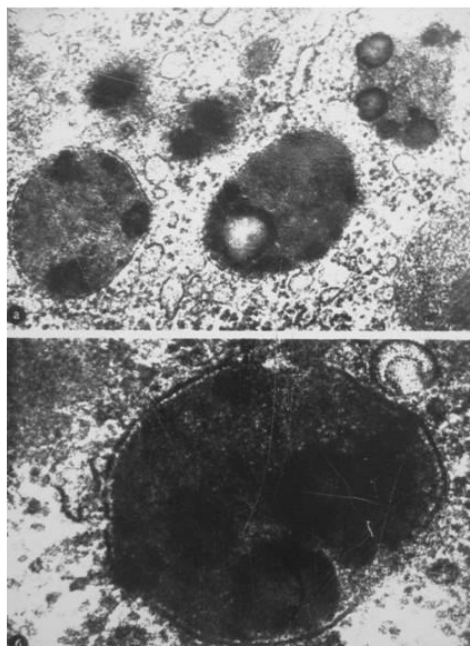
МИТ - митохондрии;  
ШЭС - шероховатая эндоплазматическая сеть.

Электроннограмма 5. Ультраструктура митохондрий.

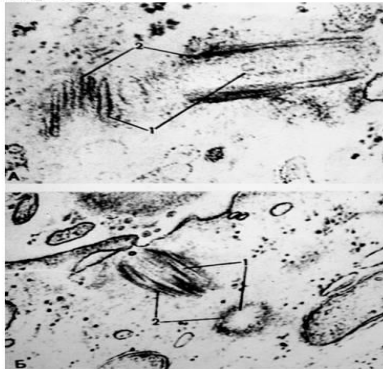


Мит – митохондрия,  
 ММ – митохондриальный матрикс;  
 МГ – митохондриальные кристы,  
 НММ – наружная митохондриальная мембрана,  
 ВММ – внутренняя митохондриальная мембрана,  
 МММ – межмембранное пространство.

Электроннограмма 6. Ультраструктура лизосом.

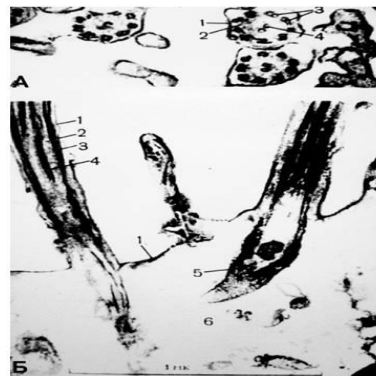


Электроннограмма 7. Ультраструктура centrosомы.



А. Материнская и дочерняя центриоли в косом и продольном направлении  
 Б. Центриоли в косом и поперечном положении  
 1 – центриоли,  
 2 – периферические триплеты трубочек.

Электроннограмма 8. Ультраструктура реснички.



А. Структура аксонемы на поперечном сечении  
 1 – цитолема,  
 2 – цитоплазма реснички;  
 3 – периферические двойные микротрубочки;  
 4 – центральные двойные микротрубочки.  
 Б. Структура аксонемы и базального тельца в продольном сечении  
 5 – базальное тельце

## Критерии оценки:

**«отлично»** – обучающийся обладает системными теоретическими знаниями (знает методику выполнения практических навыков, показания и противопоказания, возможные осложнения, нормативы и проч.), без ошибок самостоятельно демонстрирует выполнение практических умений,

**«хорошо»** – обучающийся обладает теоретическими знаниями (знает методику выполнения практических навыков, показания и противопоказания, возможные осложнения, нормативы и проч.), самостоятельно демонстрирует выполнение практических умений, допуская некоторые неточности (малосущественные ошибки), которые самостоятельно обнаруживает и быстро исправляет,

**«удовлетворительно»** – обучающийся обладает удовлетворительными теоретическими знаниями (знает основные положения методики выполнения практических навыков, показания и противопоказания, возможные осложнения, нормативы и проч.), демонстрирует выполнение

практических умений, допуская некоторые ошибки, которые может исправить при коррекции их преподавателем,

**«неудовлетворительно»** – обучающийся не обладает достаточным уровнем теоретических знаний (не знает методики выполнения практических навыков, показаний и противопоказаний, возможных осложнений, нормативы и проч.) и/или не может самостоятельно продемонстрировать практические умения или выполняет их, допуская грубые ошибки.

#### **4. Методические материалы, определяющие процедуры оценивания знаний, умений, навыков и (или) опыта профессиональной деятельности, характеризующих этапы формирования компетенций**

##### **4.1. Методика проведения тестирования**

**Целью** этапа промежуточной аттестации по дисциплине (модулю), проводимой в форме тестирования, является оценка уровня усвоения обучающимися знаний, приобретения умений, навыков и сформированности компетенций в результате изучения учебной дисциплины (части дисциплины).

##### **Локальные нормативные акты, регламентирующие проведение процедуры:**

Проведение промежуточной аттестации обучающихся регламентируется Положением о текущем контроле успеваемости и промежуточной аттестации обучающихся, введенным в действие приказом от 08.02.2018 № 61-ОД.

##### **Субъекты, на которых направлена процедура:**

Процедура оценивания должна охватывать всех обучающихся, осваивающих дисциплину (модуль). В случае, если обучающийся не прошел процедуру без уважительных причин, то он считается имеющим академическую задолженность.

##### **Период проведения процедуры:**

Процедура оценивания проводится по окончании изучения дисциплины (модуля) на последнем занятии или по согласованию с ЦВ. В случае проведения тестирования на компьютерах время и место проведения тестирования преподаватели кафедры согласуют с информационно-вычислительным центром и доводят до сведения обучающихся.

##### **Требования к помещениям и материально-техническим средствам для проведения процедуры:**

Требования к аудитории для проведения процедуры и необходимость применения специализированных материально-технических средств определяются преподавателем.

##### **Требования к кадровому обеспечению проведения процедуры:**

Процедуру проводит преподаватель, ведущий дисциплину (модуль).

##### **Требования к банку оценочных средств:**

До начала проведения процедуры преподавателем подготавливается необходимый банк тестовых заданий. Преподаватели кафедры разрабатывают задания для тестового этапа зачёта, утверждают их на заседании кафедры и передают в информационно-вычислительный центр в электронном виде вместе с копией рецензии. Минимальное количество тестов, составляющих фонд тестовых заданий, рассчитывают по формуле: трудоемкость дисциплины в з.е. умножить на 50.

Тесты включают в себя задания 3-х уровней:

- ТЗ 1 уровня (выбрать все правильные ответы)
- ТЗ 2 уровня (соответствие, последовательность)
- ТЗ 3 уровня (ситуационная задача)

#### ***Соотношение заданий разных уровней и присуждаемые баллы***

	<i>Вид промежуточной аттестации</i>	
	<i>экзамен</i>	<i>зачет</i>
<i>Количество ТЗ 1 уровня (выбрать все правильные ответы)</i>	<i>30</i>	<i>18</i>

<i>Кол-во баллов за правильный ответ</i>	<i>1</i>	<i>2</i>
<i>Всего баллов</i>	<b>30</b>	<b>36</b>
<i>Количество ТЗ 2 уровня (соответствие, последовательность)</i>	<i>15</i>	<i>8</i>
<i>Кол-во баллов за правильный ответ</i>	<i>2</i>	<i>4</i>
<i>Всего баллов</i>	<b>30</b>	<b>32</b>
<i>Количество ТЗ 3 уровня (ситуационная задача)</i>	<i>5</i>	<i>4</i>
<i>Кол-во баллов за правильный ответ</i>	<i>8</i>	<i>8</i>
<i>Всего баллов</i>	<b>40</b>	<b>32</b>
<i>Всего тестовых заданий</i>	<b>50</b>	<b>30</b>
<i>Итого баллов</i>	<b>100</b>	<b>100</b>
<i>Мин. количество баллов для аттестации</i>	<i>70</i>	<i>70</i>

### **Описание проведения процедуры:**

Тестирование является обязательным этапом зачёта/экзамена независимо от результатов текущего контроля успеваемости. Тестирование может проводиться на компьютере.

#### Тестирование на компьютере:

Для проведения тестирования используется программа INDIGO. Обучающемуся предлагается выполнить 30 тестовых заданий разного уровня сложности на зачете и 50 на экзамене. Время, отводимое на тестирование, составляет не более одного академического часа на зачете и не более полутора академических часов на экзамене.

#### **Результаты процедуры:**

Результаты тестирования на компьютере или бумажном носителе имеют качественную оценку «зачтено» – «не зачтено». Оценки «зачтено» по результатам тестирования являются основанием для допуска обучающихся к собеседованию. При получении оценки «не зачтено» за тестирование обучающийся к собеседованию не допускается и по результатам промежуточной аттестации по дисциплине (модулю) выставляется оценка «не зачтено» или «неудовлетворительно».

Результаты проведения процедуры в обязательном порядке проставляются преподавателем в зачётные/экзаменационные ведомости в соответствующую графу.

## **4.2. Методика проведения приема практических навыков**

**Цель этапа** промежуточной аттестации по дисциплине (модулю), проводимой в форме приема практических навыков является оценка уровня приобретения обучающимся умений, навыков и сформированности компетенций в результате изучения учебной дисциплины (части дисциплины).

#### **Локальные нормативные акты, регламентирующие проведение процедуры:**

Проведение промежуточной аттестации обучающихся регламентируется Положением о текущем контроле успеваемости и промежуточной аттестации обучающихся, введенным в действие приказом от 08.02.2018 № 61-ОД.

#### **Субъекты, на которые направлена процедура:**

Процедура оценивания должна охватывать всех обучающихся, осваивающих дисциплину (модуль). В случае, если обучающийся не прошел процедуру без уважительных причин, то он считается имеющим академическую задолженность.

#### **Период проведения процедуры:**

Процедура оценивания проводится по окончании изучения дисциплины (модуля) на последнем занятии по дисциплине (модулю), или в день проведения собеседования, или может быть совмещена с экзаменационным собеседованием по усмотрению кафедры.

**Требования к помещениям и материально-техническим средствам для проведения процедуры:**

Требования к аудитории для проведения процедуры и необходимость применения специализированных материально-технических средств определяются преподавателем.

#### **Требования к кадровому обеспечению проведения процедуры:**

Процедуру проводит преподаватель, ведущий дисциплину (модуль).

**Требования к банку оценочных средств:**

До начала проведения процедуры преподавателем подготавливается необходимый банк оценочных материалов для оценки умений и навыков. Банк оценочных материалов включает перечень практических навыков, которые должен освоить обучающийся для будущей профессиональной деятельности.

**Описание проведения процедуры:**

Для прохождения этапа проверки уровня освоения практических навыков обучающийся должен овладеть всеми практическими умениями и навыками, предусмотренными программой дисциплины (модуля). Оценка уровня освоения практических умений и навыков осуществляется на основании положительных результатов текущего контроля, при условии обязательного посещения всех занятий семинарского типа.

Каждому обучающемуся, принимающему участие в процедуре, преподавателем выдается бланк индивидуального задания. После получения бланка индивидуального задания и подготовки ответов обучающийся должен в меру имеющихся знаний, умений, навыков, сформированности компетенции дать устные развернутые ответы на поставленные в задании вопросы и задания в установленное преподавателем время. Продолжительность проведения процедуры определяется преподавателем самостоятельно, исходя из сложности индивидуальных заданий, количества вопросов, объема оцениваемого учебного материала, общей трудоемкости изучаемой дисциплины (модуля) и других факторов.

А. Требования по диагностике гистологических препаратов:

1. Название препарата на русском и латинском языках, окраска, ее особенности;
2. Источник эмбрионального развития;
3. Локализация в организме;
4. Морфофункциональная характеристика;
5. Регенерация и возрастные изменения.

Б. Требования по диагностике электроннограмм:

1. Название препарата на русском и латинском языках;
2. Источник эмбрионального развития;
3. Локализация в организме;
4. Морфофункциональная характеристика;
5. Регенерация и возрастные изменения.

В. Требования по диагностике эмбриональных схем:

1. Название схемы;

2. Описать строение или ход процесса;

Г. Требования при ответе на ситуационные задачи:

1. полный и точный ответ на все вопросы задачи;
2. представить комплексную оценку предложенной ситуации;
3. сделать выводы, привести дополнительные аргументы;
4. продемонстрировать знания теоретического материала с учетом междисциплинарных связей;
5. предложить альтернативные варианты решения проблемы.

**Результаты процедуры:**

Результаты проверки уровня освоения практических умений и навыков имеют качественную оценку «зачтено» – «не зачтено». Оценки «зачтено» по результатам проверки уровня освоения практических умений и навыков являются основанием для допуска обучающихся к собеседованию. При получении оценки «не зачтено» за освоение практических умений и навыков обучающийся к собеседованию не допускается и по результатам промежуточной аттестации по дисциплине (модулю) выставляется оценка «неудовлетворительно».

Результаты проведения процедуры в обязательном порядке проставляются преподавателем в экзаменационные ведомости в соответствующую графу.

### **4.3. Методика проведения устного собеседования**

**Целью процедуры** промежуточной аттестации по дисциплине (модулю), проводимой в форме устного собеседования, является оценка уровня усвоения обучающимися знаний, приобретения умений, навыков и сформированности компетенций в результате изучения учебной дисциплины (части дисциплины).

**Локальные нормативные акты, регламентирующие проведение процедуры:**

Проведение промежуточной аттестации обучающихся регламентируется Положением о текущем контроле успеваемости и промежуточной аттестации обучающихся, введенным в действие приказом от 08.02.2018 № 61-ОД.

**Субъекты, на которые направлена процедура:**

Процедура оценивания должна охватывать всех обучающихся, осваивающих дисциплину (модуль). В случае, если обучающийся не прошел процедуру без уважительных причин, то он считается имеющим академическую задолженность.

**Период проведения процедуры:**

Процедура оценивания проводится по окончании изучения дисциплины (модуля) в соответствии с приказом о проведении промежуточной аттестации. Деканатом факультета, отделом подготовки кадров высшей квалификации может быть составлен индивидуальный график прохождения промежуточной аттестации для обучающегося при наличии определенных обстоятельств.

**Требования к помещениям и материально-техническим средствам для проведения процедуры:**

Требования к аудитории для проведения процедуры и необходимость применения специализированных материально-технических средств определяются преподавателем.

**Требования к кадровому обеспечению проведения процедуры:**

Процедуру проводит преподаватель, ведущий дисциплину (модуль), проводящий занятия лекционного типа.

**Требования к банку оценочных средств:**

До начала проведения процедуры преподавателем подготавливается необходимый банк оценочных материалов для оценки знаний, умений, навыков. Банк оценочных материалов включает вопросы, как правило, открытого типа, перечень тем, выносимых на опрос, типовые задания. Из банка оценочных материалов формируются печатные бланки индивидуальных заданий (билеты). Количество вопросов, их вид (открытые или закрытые) в бланке индивидуального задания определяется преподавателем самостоятельно.

**Описание проведения процедуры:**

Каждому обучающемуся, принимающему участие в процедуре, преподавателем выдается бланк индивидуального задания. После получения бланка индивидуального задания и подготовки ответов обучающийся должен в меру имеющихся знаний, умений, навыков, сформированности компетенции дать устные развернутые ответы на поставленные в задании вопросы и задания в установленное преподавателем время. Продолжительность проведения процедуры определяется преподавателем самостоятельно, исходя из сложности индивидуальных заданий, количества вопросов, объема оцениваемого учебного материала, общей трудоемкости изучаемой дисциплины (модуля) и других факторов.

Собеседование может проводиться по вопросам билета. Результат собеседования при проведении промежуточной аттестации в форме экзамена определяется оценками «отлично», «хорошо», «удовлетворительно», «неудовлетворительно».

**Результаты процедуры:**

Результаты проведения процедуры в обязательном порядке проставляются преподавателем в зачетные книжки обучающихся и экзаменационные ведомости и представляются в деканат факультета, за которым закреплена образовательная программа, либо в отдел подготовки кадров высшей квалификации.

По результатам проведения процедуры оценивания преподавателем делается вывод о результатах промежуточной аттестации по дисциплине.