

Документ подписан простой электронной подписью
Информация о владельце:
ФИО: Железнов Лев Михайлович
Должность: ректор
Дата подписания: 01.02.2017
Уникальный программный ключ:
7f036de85c233e341493b4c0e48bb3a18c939f31

Федеральное государственное бюджетное
образовательное учреждение высшего образования
«Кировский государственный медицинский университет»
Министерства здравоохранения Российской Федерации

УТВЕРЖДАЮ
И.о. ректора Л.А. Копысова
«31» августа 2017 г.

РАБОЧАЯ ПРОГРАММА ДИСЦИПЛИНЫ
«МОРФОЛОГИЯ: АНАТОМИЯ ЧЕЛОВЕКА, ГИСТОЛОГИЯ,
ЦИТОЛОГИЯ»

Специальность 30.05.01 Медицинская биохимия

Направленность (профиль) ОПОП - Медицинская биохимия

Форма обучения очная

Срок освоения ОПОП 6 лет

Кафедра: гистологии, эмбриологии и цитологии, анатомии

Рабочая программа дисциплины (модуля) разработана на основе:

- 1) ФГОС ВО по специальности 30.05.01 «Медицинская биохимия», утвержденного Министерством образования и науки Российской Федерации «11» августа 2016 г., приказ № 1013.
- 2) Учебного плана по специальности 30.05.01 «Медицинская биохимия», одобренного ученым советом ФГБОУ ВО Кировский ГМУ Минздрава России «31» августа 2017 г., протокол № 6.

Рабочая программа дисциплины (модуля) одобрена:

Кафедрой гистологии, цитологии и эмбриологии «31» августа 2017г. (протокол № 1)

Заведующий кафедрой гистологии,
эмбриологии и цитологии Н.А. Сунцова

Кафедрой анатомии «31» августа 2017г. (протокол № 1)

Заведующий кафедрой анатомии О.В. Резцов

Ученым советом педиатрического факультета «31» августа 2017г. (протокол №5а)

Председатель ученого совета факультета О.Н. Любезнова

Центральным методическим советом «31» августа 2017 г. (протокол № 1)

Председатель ЦМС Е.Н. Касаткин

Разработчики:

зав. кафедрой гистологии, эмбриологии и цитологии Н.А. Сунцова

ст. преподаватель кафедры гистологии,
эмбриологии и цитологии Л.Р. Мутошвили

доцент кафедры анатомии С.Д. Андреева

Рецензенты

Заведующий кафедрой патологической анатомии
ФГБОУ ВО Кировский ГМУ Минздрава России А.Е. Колосов

Доктор медицинских наук, профессор кафедры
медико-биологических дисциплин ФГБОУ ВО Вятский
государственный университет В.А. Оборин

ОГЛАВЛЕНИЕ

Раздел 1. Перечень планируемых результатов обучения по дисциплине (модулю), соотнесенных с планируемыми результатами освоения ОПОП	4
1.1. Цель изучения дисциплины (модуля)	4
1.2. Задачи изучения дисциплины (модуля)	4
1.3. Место дисциплины (модуля) в структуре ОПОП	4
1.4. Объекты профессиональной деятельности	4
1.5. Виды профессиональной деятельности	5
1.6. Формируемые компетенции выпускника	5
Раздел 2. Объем дисциплины (модуля) и виды учебной работы	6
Раздел 3. Содержание дисциплины (модуля), структурированное по темам (разделам)	7
3.1. Содержание разделов дисциплины (модуля)	7
3.2. Разделы дисциплины (модуля) и междисциплинарные связи с обеспечиваемыми (последующими) дисциплинами	24
3.3. Разделы дисциплины (модуля) и виды занятий	25
3.4. Тематический план лекций	25
3.5. Тематический план практических занятий (семинаров)	47
3.6. Самостоятельная работа обучающегося	53
3.7. Лабораторный практикум	55
3.8. Примерная тематика курсовых проектов (работ), контрольных работ	55
Раздел 4. Перечень учебно-методического и материально-технического обеспечения дисциплины (модуля)	55
4.1. Перечень учебно-методического обеспечения для самостоятельной работы обучающихся по дисциплине (модулю)	55
4.2. Перечень основной и дополнительной литературы, необходимой для освоения дисциплины (модуля)	55
4.2.1. Основная литература	55
4.2.2. Дополнительная литература	55
4.3. Перечень ресурсов информационно-телекоммуникационной сети «Интернет», необходимых для освоения дисциплины (модуля)	56
4.4. Перечень информационных технологий, используемых для осуществления образовательного процесса по дисциплине (модулю), программного обеспечения и информационно-справочных систем	57
4.5. Описание материально-технической базы, необходимой для осуществления образовательного процесса по дисциплине (модулю)	57
Раздел 5. Методические рекомендации по организации изучения дисциплины (модуля)	58
Раздел 6. Методические указания для обучающихся по освоению дисциплины (модуля)	59
Раздел 7. Оценочные средства для проведения текущего контроля и промежуточной аттестации обучающихся по дисциплине (модулю)	60

Раздел 1. Перечень планируемых результатов обучения по дисциплине (модулю), соотнесенных с планируемыми результатами освоения ОПОП

1.1. Цель изучения дисциплины «Морфология: Анатомия человека, гистология, цитология» состоит в овладении студентами научными представлениями о микроскопической функциональной морфологии и развитии клеточных, тканевых и органных систем человека, обеспечивающими базис для изучения клинических дисциплин и способствующими формированию врачебного мышления.

1.2. Задачи изучения дисциплины (модуля)

в рамках подготовки к медицинской деятельности:

- сформировать навыки проведения сбора и медико-статистического анализа информации о показателях здоровья населения различных возрастно-половых групп, характеризующих состояние их здоровья;
- сформировать навыки формирования у населения, пациентов и членов их семей мотивации, направленной на сохранение и укрепление здоровья;
- сформировать навыки обучения населения основным гигиеническим мероприятиям оздоровительного характера, способствующим профилактике возникновения заболеваний и укреплению здоровья;
- сформировать у студентов представление о биологических закономерностях развития тканей и органов человека в эмбриональный период, особенности их развития в постнатальном периоде онтогенеза;
- изучить на микроскопическом и субмикроскопическом уровне структурные, функциональные особенности, защитно-приспособительные изменения органов и их структурных элементов;
- изучить основные понятия и термины согласно современной международной гистологической номенклатуре;
- сформировать навыки микроскопии гистологических препаратов с использованием светового микроскопа, умение идентифицировать органы, их ткани, клетки и неклеточные структуры на светооптическом уровне;
- сформировать у студентов представление о современных методах морфологического исследования, анализа его результатов для постановки предварительного диагноза, умение подсчёта лейкоцитарной формулы и её интерпретации;
- сформировать навыки организации мероприятий по охране труда и технике безопасности, представлений об условиях хранения химических реактивов и лекарственных средств.

в рамках подготовки к научно-исследовательской деятельности:

- сформировать навыки подготовки и публичного представления результатов научных исследований.

1.3. Место дисциплины (модуля) в структуре ОПОП:

Дисциплина «Морфология: Анатомия человека, гистология, цитология» относится к блоку Б.1 Дисциплины базовой части.

Основные знания, необходимые для изучения дисциплины формируются при изучении дисциплин: «История медицины», «Иностранный язык», «Латинский язык», «Неорганическая химия», «Органическая и физическая химия», «Биология».

Является предшествующей для изучения дисциплин (модулей): «Общая патология: патологическая анатомия, патофизиология», «Фармакология», «Общая и клиническая иммунология».

1.4. Объекты профессиональной деятельности

Объектами профессиональной деятельности выпускников, освоивших рабочую программу дисциплины (модуля), являются:
физические лица (пациенты);
совокупность физических лиц (популяции);

совокупность медико-биохимических средств и технологий, направленных на создание условий для сохранения здоровья, обеспечения профилактики, диагностики и лечения заболеваний.

1.5. Виды профессиональной деятельности

Изучение данной дисциплины (модуля) направлено на подготовку к следующим видам профессиональной деятельности:

- медицинская,
- научно-исследовательская.

1.6. Формируемые компетенции выпускника

Процесс изучения дисциплины (модуля) направлен на формирование у выпускника следующих компетенций:

№ п/п	Номер /индекс компетенции	Результаты освоения ОПОП (содержание компетенции)	Перечень планируемых результатов обучения по дисциплине (модулю)			Оценочные средства	
			Знать	Уметь	Владеть	для текущего контроля	для промежуточной аттестации
1	2	3	4	5	6	7	8
1	ОПК-7	способность к оценке морфофункциональных, физиологических состояний и патологических процессов в организме человека для решения профессиональных задач	32. Анатомическое и гистологическое строение организма человека, физиологические основы его функционирования, возрастнo-половые и индивидуальные особенности строения и функционирования органов и систем у детей. Понятия этиологии, патогенеза, морфогенеза болезни, нозологии, принципы классификации болезней. Функциональные и морфологические основы болезней и патологических процессов, их причины, основные механизмы развития, клинические, лабораторные, функциональные, морфологические проявления и исходы типовых патологических процессов,	У2. Анализировать клинические, лабораторные и функциональные показатели жизнедеятельности здорового и больного организма с учетом возрастных особенностей. Проводить морфологический анализ биопсийного, операционного и секционного материала у больных. Определять функциональные, лабораторные, морфологические признаки основных патологических процессов и состояний. Обосновывать принципы патогенетической терапии наиболее распространенных заболеваний.	В2. Медико-функциональным понятийным аппаратом. Навыками определения физиологических и патологических процессов и состояний на основании результатов клинического, лабораторного, инструментального обследования пациентов, анализа результатов основных методов функциональной диагностики, морфологического анализа биопсийного и секционного материала.	коллоквиум, собеседование по ситуационным задачам, тестирование письменное, прием практических навыков	Устное собеседование, прием практических навыков, решение ситуационных задач, тест

			нарушений функций органов и систем.				
2	ОПК-9	готовностью к применению специализированного оборудования и медицинских изделий, предусмотренных для использования в профессиональной сфере	31. Общее устройство морфологических лабораторий и наименования отдельных устройств. Спектр и назначения современного оборудования и материалов, применяемых при цитологическом, цитохимическом, гистологическом и гистохимическом и иммуногистохимическом анализах биологических образцов. Правила техники безопасности при работе в морфологической лаборатории.	У1. Определять последовательность этапов подготовки биологического материала к цитологическому, гистологическому исследованию. Диагностировать гистологические и цитологические препараты.	В1. Основными приемами, используя при цитологическом, цитохимическом, гистологическом и гистохимическом и иммуногистохимическом анализах биологических образцов.	коллоквиум, собеседование по ситуационным задачам, тестирование письменное, прием практических навыков	Устное собеседование, прием практических навыков, решение ситуационных задач, тест

Раздел 2. Объем дисциплины (модуля) и виды учебной работы

Общая трудоемкость дисциплины составляет 576 зачетных единиц, 16 час.

Вид учебной работы		Всего часов	Семестры			
			№ 1	№ 2	№ 3	№ 4
1		2	3	4	5	6
Контактная работа (всего)		360	96	72	96	96
<i>в том числе:</i>						
Лекции (Л)		102	28	22	26	26
Практические занятия (ПЗ)		258	68	50	70	70
Самостоятельная работа (всего)		180	66	18	48	48
<i>в том числе:</i>						
Подготовка к тематическим занятиям		58	20	6	16	16
Подготовка к текущему контролю		58	20	6	16	16
Подготовка к итоговому тестированию		64	26	6	16	16
Вид промежуточной аттестации	экзамен	контактная работа (ПА)	3			3
		самостоятельная работа	33			33
Общая трудоемкость (часы)		576	162	90	144	180
Зачетные единицы		16	4,5	2,5	4	5

Раздел 3. Содержание дисциплины (модуля), структурированное по темам (разделам)

3.1. Содержание разделов дисциплины (модуля)

№ п/п	Код компетенции	Наименование раздела	Содержание раздела (темы разделов)
-------	-----------------	----------------------	------------------------------------

		дисциплины (модуля)	
1	2	3	4
1.	ОПК-7 ОПК-9	Введение в гистологию	<p>Назначение, содержание, место гистологии, цитологии и эмбриологии в системе подготовки врача. Возникновение и развитие гистологии, цитологии и эмбриологии как самостоятельных наук. Роль отечественных ученых в создании самостоятельных кафедр гистологии в России в XIX в. Развитие гистологии, цитологии и эмбриологии в XX в. Современный этап в развитии гистологии, цитологии и эмбриологии.</p> <p>Методы изготовления препаратов для световой микроскопии.</p> <p>Сущность и методы фиксации микрообъектов. Способы уплотнения (заливки). Микротомия с использованием салазочных, ротационных микротомов. Метод замораживания. Сущность и методы окраски микропрепаратов и их заключения в бальзам, смолы, желатин. Виды микропрепаратов - срезы, мазки, отпечатки, пленки. Техника микроскопирования в световых микроскопах. Особенности микроскопии в ультрафиолетовых лучах, люминесцентная микроскопия, фазовоконтрастная микроскопия, интерференционная микроскопия, лазерная конфокальная микроскопия.</p> <p>Электронная микроскопия (трансмиссионная и сканирующая), методы изготовления микрообъектов для электронной микроскопии. Специальные методы изучения микрообъектов - гистохимия (в том числе электронная гистохимия), радиоавтография, иммуногистохимия, фракционирование клеточного содержимого с помощью ультрацентрифугирования. Методы исследования живых клеток - культуры тканей вне- и внутри организма, клонирование, образование гетерокарионов и гибридов клеток, прижизненная окраска.</p> <p>Количественные методы исследования: цитофотометрия, электронная микрофотометрия, спектрофлуорометрия, денситометрия.</p> <p>Методы исследования в эмбриологии - особенности фиксации и приготовления тотальных препаратов и срезов органов эмбриона. Серийные срезы и пластическая реконструкция эмбриологических объектов. Методы определения возраста эмбриона человека.</p>
2.	ОПК-7 ОПК-9	Цитология	<p>Цитология (клеточная биология).</p> <p>Предмет и задачи цитологии, ее значение в системе биологических и медицинских наук. Основные положения клеточной теории на современном этапе развития науки. Понятие о клетке, как основной единице живого. Общий план строения клеток эукариот: клеточная оболочка, цитоплазма, ядро. Неклеточные структуры как производные клеток. Взаимосвязь формы и размеров клеток с их функциональной специализацией.</p> <p><u>Строение клетки.</u></p> <p>Биологическая мембрана как основа строения клетки. Строение, основные свойства и функции. Понятие о компартментализации клетки и ее функциональное значение. Клеточная оболочка. Внешняя клеточная (плазматическая) мембрана. Структурно-химические особенности. Характеристика надмембранного слоя (гликокаликса) и подмембранного (кортикального) слоя. Морфологическая характеристика и механизмы барьерной, рецепторной и транспортной функций. Взаимосвязь плазматической мембраны над- и подмембранного слоев клеточной оболочки в процессе функционирования. Структурные и химические механизмы взаимодействия клеток.</p> <p>Специализированные структуры клеточной оболочки: микроворсинки, реснички, базальные инвагинации. Их строение и функции. Общая характеристика межклеточных взаимодействий. Классификация. Межклеточные соединения (контакты): простые контакты, соединения типа замка, плотные соединения, десмосомы, щелевидные контакты (нексусы), синаптические соединения (синапсы).</p> <p><u>Цитоплазма.</u></p> <p>Гиалоплазма. Физико-химические свойства, химический состав. Участие в клеточном метаболизме.</p> <p>Органеллы. Определение, классификации. Органеллы общего и специального значения. Мембранные и немембранные органеллы.</p>

			<p>Органеллы общего значения.</p> <p>Мембранные:</p> <p>Эндоплазматическая сеть. Строение и функции гранулярной и гладкой эндоплазматической сети. Особенности строения в зависимости от специфики метаболических процессов в клетке.</p> <p>Пластинчатый комплекс (Комплекс Гольджи). Строение и функции. Его роль в выполнении железистыми клетками секреторной функции, в химической модификации поступающих белков. Значение во взаимодействии мембранных структур.</p> <p>Лизосомы. Строение, химический состав, функции. Понятие о лизосомах, протеосомах, эндосомах, об аутофагосомах и гетерофагосомах.</p> <p>Пероксисомы. Строение, химический состав, функции.</p> <p>Митохондрии. Строение, функции. Представление об автономной системе синтеза белка. Особенности митохондриального аппарата в клетках с различным уровнем биоэнергетических процессов.</p> <p>Немембранные:</p> <p>Рибосомы. Строение, химический состав, функции. Понятие о полисомах. Роль свободных и связанных с мембранами эндоплазматической сети рибосом в биосинтезе клеточных белков.</p> <p>Центриоли. Строение и функции в неделящемся ядре и при митозе.</p> <p>Фибриллярные структуры цитоплазмы. Цитоскелет. Основные компоненты цитоскелета: микротрубочки, микрофиламенты, тонофиламенты (промежуточные филаменты). Их строение, химический состав.</p> <p>Органеллы специального значения: миофибриллы, микроворсинки, реснички, жгутики. Строение и функциональное значение в клетках, выполняющих специальные функции.</p> <p>Включения. Определение. Классификация. Значение в жизнедеятельности клеток и организма. Строение и химический состав различных видов включений.</p> <p><u>Ядро.</u> Роль ядра в хранении и передаче генетической информации и в синтезе белка. Форма и количество ядер. Понятие о ядерно-цитоплазматическом отношении. Общий план строения интерфазного ядра: хроматин, ядрышко, ядерная оболочка, кариоплазма (нуклеоплазма).</p> <p>Кариоплазма (нуклеоплазма). Физико-химические свойства, химический состав. Значение в жизнедеятельности ядра.</p> <p>Хроматин. Строение и химический состав. Структурно-химическая характеристика хроматиновых фибрилл, перихроматиновых фибрилл, перихроматиновых и интерхроматиновых гранул. Роль основных и кислых белков в структуризации и в регуляции метаболической активности хроматина. Понятие о нуклеосомах; механизм компактизации хроматиновых фибрилл. Понятие о деконденсированном и конденсированном хроматине (эухроматине, гетерохроматине, хромосомах), степень их участия в синтетических процессах. Строение хромосомы. Половой хроматин.</p> <p>Ядрышко.</p> <p>Ядрышко как производное хромосом. Понятие о ядрышковом организаторе. Количество и размер ядрышек. Химический состав, строение, функция. Характеристика фибриллярных и гранулярных компонентов, их взаимосвязь с интенсивностью синтеза РНК. Структурно-функциональная лабильность ядрышкового аппарата.</p> <p>Ядерная оболочка. Строение и функции. Структурно-функциональная характеристика наружной и внутренней мембран, перинуклеарного пространства, комплекса поры. Взаимосвязь количества ядерных пор и интенсивности метаболической активности клеток. Связь ядерной оболочки с эндоплазматической сетью; роль наружной мембраны, в процессе новообразования клеточных мембран. Основные проявления жизнедеятельности клеток.</p> <p>Синтетические процессы в клетке. Взаимосвязь компонентов клетки в процессах анаболизма и катаболизма. Понятие о секреторном цикле; механизмы поглощения и выделения продуктов в клетке.</p> <p>Внутриклеточная регенерация. Общая характеристика и биологическое значение.</p>
--	--	--	--

			<p>Информационные межклеточные взаимодействия. Гуморальные, синаптические, взаимодействия через внеклеточный матрикс и щелевые контакты.</p> <p>Реакция клеток на внешние воздействия. Структурные и функциональные изменения клеток и отдельных клеточных компонентов в процессах реактивности и адаптации. Физиологическая и репаративная регенерация: сущность и механизмы.</p> <p><u>Воспроизведение клеток.</u></p> <p>Клеточный цикл. Определение понятия; этапы клеточного цикла для клеток, сохранивших способность к делению, и клеток, утративших способность к делению.</p> <p>Митотический цикл. Определение понятия. Фазы цикла (интерфаза, митоз).</p> <p>Биологическое значение митоза и его механизм. Преобразование структурных компонентов клетки на различных этапах митоза. Роль клеточного центра в митотическом делении клеток. Морфология митотических хромосом.</p> <p>Эндомитоз. Определение понятия. Основные формы, биологическое значение.</p> <p>Понятие о плоидности клеток. Полиплоидия; механизмы образования полиплоидных клеток (одноядерных, многоядерных), функциональное значение этого явления.</p> <p>Мейоз. Его механизм и биологическое значение.</p> <p>Морфофункциональная характеристика процессов роста и дифференцировки, периода активного функционирования, старения и гибели клеток.</p> <p><u>Гибель клеток.</u> Дегенерация, некроз. Определение понятия и его биологическое значение. Апоптоз (программированная гибель клеток). Определение понятия и его биологическое значение.</p>
3	ОПК-7 ОПК-9	Общая гистология	<p>Ткани как системы клеток и их производных - один из иерархических уровней организации живого. Клетки как ведущие элементы ткани. Неклеточные структуры - симпласты и межклеточное вещество как производные клеток. Синцитии. Понятие о клеточных популяциях. Клеточная популяция (клеточный тип, дифферон, клон).</p> <p>Статическая, растущая, обновляющаяся клеточные популяции. Стволовые клетки и их свойства. Детерминация и дифференциация клеток в ряду последовательных делений, коммитирование потенций. Диффероны. Тканевый тип, генез (гистогенез).</p> <p>Закономерности возникновения и эволюции тканей, теории параллелизма А.А.Заварзина и дивергентной эволюции Н.Г.Хлопина, их синтез на современном уровне развития науки.</p> <p>Принципы классификации тканей. Классификация тканей.</p> <p>Восстановительные способности тканей - типы физиологической регенерации в обновляющихся, растущих и стационарных клеточных популяциях, репаративная регенерация. Компенсаторно-приспособительные и адаптационные изменения тканей, их пределы.</p> <p><u>Эпителиальные ткани.</u></p> <p>Общая характеристика. Источники развития. Морфофункциональная и генетическая классификация эпителиальных тканей.</p> <p>Покровные эпителии. Пограничность положения. Строение однослойных (однорядных и многорядных) и многослойных эпителиев (неороговевающего, ороговевающего, переходного). Принципы структурной организации и функции.</p> <p>Взаимосвязь морфофункциональных особенностей эпителиальной ткани с ее пограничным положением в организме.</p> <p>Базальная мембрана: строение, функции, происхождение. Особенности межклеточных контактов в различных видах эпителия. Горизонтальная и вертикальная анизоморфность эпителиальных пластов. Полярность эпителиоцитов и формы полярной дифференцировки их клеточной оболочки. Цитокератины как маркеры различных видов эпителиальных тканей.</p> <p>Физиологическая и репаративная регенерация эпителия. Роль стволовых клеток в эпителиальных тканях обновляющегося типа; состав и скорость обновления клеточных дифферонов в различных эпителиальных тканях.</p> <p>Железистый эпителий. Особенности строения секреторных эпителиоцитов.</p> <p>Цитологическая характеристика эпителиоцитов, выделяющих секрет по голокриновому, апокриновому и мерокриновому типу.</p> <p>Железы, их классификация. Характеристика концевых отделов и выводных протоков экзокринных желез. Особенности строения эндокринных желез.</p>

		<p><u>Ткани внутренней среды.</u> Кровь и лимфа. Гемоцитопоз и лимфоцитопоз. Кровь Основные компоненты крови как ткани - плазма и форменные элементы. Функции крови. Содержание форменных элементов в крови взрослого человека. Формула крови. Возрастные и половые особенности крови. Эритроциты: размеры, форма, строение и функции, классификация эритроцитов по форме, размерам и степени зрелости. Особенности строения плазмолеммы эритроцита и его цитоскелета. Виды гемоглобина и связь с формой эритроцита. Ретикулоциты. Лейкоциты: классификация и общая характеристика. Лейкоцитарная формула. Гранулоциты - нейтрофилы, эозинофилы, базофилы, их содержание, размеры, форма, строение, основные функции. Особенности строения специфических гранул. Агранулоциты - моноциты, лимфоциты, количество, размеры, особенности строения и функции. Характеристика лимфоцитов - количество, морфофункциональные особенности, типы. Кровяные пластинки (тромбоциты). Размеры, строение, функция. Лимфа. Лимфоплазма и форменные элементы. Связь с кровью, понятие о рециркуляции лимфоцитов. Гемоцитопоз и лимфоцитопоз. Эмбриональный гемоцитопоз. Развитие крови как ткани (гистогенез). Постэмбриональный гемоцитопоз: физиологическая регенерация крови. Понятие о стволовых клетках крови (СКК) и колониеобразующих единицах (КОЕ). Характеристика плюрипотентных предшественников (стволовых, коммитированных клеток), унипотентных предшественников, бластных форм. Морфологически неидентифицируемые и морфологически идентифицируемые стадии развития клеток крови (характеристика клеток в дифферонах: эритроцитов, гранулоцитов, моноцитов, Т-лимфоцитов, В-лимфоцитов и кровяных пластинок (тромбоцитов). Особенности Т- и В-лимфоцитопоза во взрослом организме. Регуляция гемоцитопоза и лимфоцитопоза, роль микроокружения.</p> <p><u>Соединительные ткани</u> Общая характеристика соединительных тканей. Классификация. Источники развития. Гистогенез. Волокнистые соединительные ткани. Общая характеристика. Классификация. Рыхлая волокнистая соединительная ткань. Клетки рыхлой волокнистой соединительной ткани. Фибробласты, их разновидности, фиброциты, миофибробласты, их происхождение, строение, участие в процессах фибриллогенеза. Макрофаги, их происхождение, виды, строение, роль в защитных реакциях организма. Понятие о системе мононуклеарных фагоцитов. Лейкоциты, их роль в защитных реакциях организма. Адипоциты (жировые клетки) белой и бурой жировой ткани, их происхождение, строение и значение. Перициты, адвентициальные клетки, их происхождение, строение и функциональная характеристика. Плазматические клетки, их происхождение, строение, роль в иммунитете. Тучные клетки, их происхождение, строение, функции. Пигментные клетки, их происхождение, строение, функция. Межклеточное вещество. Общая характеристика и строение. Основное вещество, его физико-химические свойства и значение. Коллагеновые и эластические волокна, их роль, строение и химический состав. Представление о различных типах коллагена и их локализации в организме. Ретикулярные волокна. Происхождение межклеточного вещества. Возрастные изменения. Плотная волокнистая соединительная ткань, ее разновидности, строение и функции. Сухожилие как орган. Специализированные соединительные ткани. Ретикулярная ткань, строение, гистофизиология и значение. Жировая ткань, ее разновидности, строение и значение. Пигментная ткань, особенности строения и значение. Слизистая ткань, строение.</p> <p><u>Скелетные ткани.</u> Общая характеристика скелетных тканей. Классификация.</p>
--	--	--

			<p>Хрящевые ткани. Общая характеристика. Виды хрящевой ткани (гиалиновая, эластическая, волокнистая). Хрящевые клетки - хондробласты, хондроциты, (хондрокласты). Изогенные группы клеток. Гистохимическая характеристика и строение межклеточного вещества различных видов хрящевой ткани. Хондрогенез и возрастные изменения хрящевых тканей. Строение суставного хряща.</p> <p>Костные ткани. Общая характеристика. Классификация. Клетки костной ткани: остециты, остеобласты, остеокласты. Их цито-функциональная характеристика. Межклеточное вещество костной ткани, его физико-химические свойства и строение. Ретикулофиброзная (грубоволокнистая) костная ткань. Пластинчатая (тонковолокнистая) костная ткань. Их локализация в организме и морфофункциональные особенности. Гистогенез и регенерация костных тканей. Возрастные изменения. Факторы, оказывающие влияние на строение костных тканей. Кость как орган.</p> <p><u>Мышечные ткани.</u></p> <p>Общая характеристика и гистогенетическая классификация.</p> <p>Соматическая поперечно-полосатая (исчерченная) мышечная ткань. Развитие, морфологическая и функциональная характеристики. Микроскопическое и электронно-микроскопическое строение. Строение миофибриллы, ее структурно-функциональная единица (саркомер). Механизм мышечного сокращения. Типы мышечных волокон и их иннервация. Моторная единица. Миосателлитоциты. Регенерация мышечной ткани, значение миосателлитоцитов. Мышца как орган. Связь с сухожилием.</p> <p>Сердечная поперечно-полосатая (исчерченная) мышечная ткань. Источник развития, этапы гистогенеза. Морфофункциональная характеристика рабочих и проводящих кардиомиоцитов. Возможности регенерации.</p> <p>Гладкая (неисчерченная) мышечная ткань. Источник развития. Морфологическая и функциональная характеристика. Регенерация.</p> <p>Мионервальная ткань. Источник развития, строение и функция.</p> <p>Миоидные и мезэпителиальные клетки. Источники развития. Строение. Функции.</p> <p><u>Нервная ткань.</u></p> <p>Общая характеристика нервной ткани. Эмбриональный гистогенез. Дифференцировка нейробластов и глиобластов. Понятие о регенерации структурных компонентов нервной ткани.</p> <p>Нейроциты (нейроны). Источники развития. Морфологическая и функциональная классификация. Общий план строения нейрона. Микро- и ультраструктура перикариона (тела нейрона), аксона, дендритов. Базофильное вещество (субстанция Ниссля). Особенности цитоскелета нейроцитов (нейрофиламенты и нейротрубочки). Роль плазмолеммы нейроцитов в рецепции, генерации и проведении нервного импульса. Транспортные процессы в цитоплазме нейронов. Аксональный транспорт - anterogradный и retrogradный. Быстрый и медленный транспорт, роль микротрубочек. Понятие о нейромедиаторах. Секреторные нейроны, особенности их строения и функция. Физиологическая гибель нейронов. Регенерация нейронов.</p> <p>Нейроглия. Общая характеристика. Источники развития глиоцитов. Классификация. Макроглия (олигодендроглия, астроглия и эпендимная глия). Микроглия.</p> <p>Нервные волокна. Общая характеристика. Классификация. Особенности формирования, строения и функции безмиелиновых и миелиновых нервных волокон. Понятие об осевом цилиндре и мезаксоне. Ультрамикроскопическое строение миелиновой оболочки. Дегенерация и регенерация нервных волокон.</p> <p>Нервные окончания. Общая характеристика. Классификация. Рецепторные (чувствительные) нервные окончания - свободные, несвободные и инкапсулированные, нервно-мышечные веретена, нервно-сухожильные веретена, комплекс клетки Меркеля с нервной терминалью. Эффекторные окончания - двигательные и секреторные. Нервно-мышечное окончание (моторная бляшка) в скелетных мышцах и в гладкой мышечной ткани. Секреторные (нейро-железистые) нервные окончания.</p>
--	--	--	---

			<p>Синапсы. Классификации. Межнейрональные электрические, химические и смешанные синапсы, строение и механизмы передачи возбуждения. Ультраструктура химических синапсов - пресинаптическая и постсинаптическая части, синаптические пузырьки, синаптическая щель. Рефлекторные дуги, их чувствительные, двигательные и ассоциативные звенья.</p>
4	ОПК-7 ОПК-9	Частная гистология	<p><u>Нервная система.</u> Общая характеристика. Источники и ход эмбрионального развития. Нервная трубка и ее дифференцировка на вентрикулярную, субвентрикулярную (камбиальную), промежуточную (плащевую) и маргинальную зоны. Нервный гребень и плакоды, их дифференцировка. Органогенез. Периферическая нервная система. Нерв. Строение, тканевой состав. Реакция на повреждение, регенерация. Чувствительные нервные узлы (спинномозговые и черепные). Строение, тканевой состав. Характеристика нейронов и нейроглии. Центральная нервная система. Строение серого и белого вещества. Понятие о рефлекторной дуге (нейронный состав и проводящие пути) и о нервных центрах. Строение оболочек мозга - твердой, паутинной, мягкой. Субдуральное и субарахноидальное пространства, сосудистые сплетения. Особенности строения сосудов (синусы, гемокапилляры) центральной нервной системы. Спинной мозг. Общая характеристика строения. Строение серого вещества: виды нейронов и их участие в образовании рефлекторных дуг, типы глиоцитов. Ядра серого вещества. Строение белого вещества. Центральный канал спинного мозга и спинномозговая жидкость. Головной мозг. Мозжечок. Строение и нейронный состав коры мозжечка. Грушевидные клетки, корзинчатые и звездчатые нейроны, клетки-зерна. Аfferентные и эfferентные нервные волокна. Межнейрональные связи, тормозные нейроны. Клубочек мозжечка. Глиоциты мозжечка. Ствол мозга. Строение и нейронный состав. Головной мозг. Общая характеристика строения, особенности строения и взаимоотношения серого и белого вещества. Кора большого мозга. Эмбриональный и постэмбриональный гистогенез. Цитоархитектоника слоев (пластинок) коры больших полушарий. Нейронный состав, характеристика пирамидных нейронов. Представление о модульной организации коры. Межнейрональные связи, особенности строения синапсов. Тормозные нейроны. Глиоциты коры. Миелоархитектоника - радиальные и тангенциальные нервные волокна. Особенности строения коры в двигательных и чувствительных зонах. Гематоэнцефалический барьер, его строение и функция. Автономная (вегетативная) нервная система. Общая характеристика строения центральных и периферических отделов парасимпатической и симпатической систем. Строение и нейронный состав ганглиев (экстрамуральных и интрамуральных). Пре- и постганглионарные нервные волокна. <u>Сенсорная система (Органы чувств).</u> Классификация. Общий принцип клеточной организации рецепторных отделов. Нейросенсорные и сенсорэпителиальные рецепторные клетки. Орган зрения. Общая характеристика. Источники эмбрионального развития и гистогенез. Общий план строения глазного яблока. Оболочки, их отделы и производные, тканевой состав. Основные функциональные аппараты: диоптрический, аккомодационный и рецепторный. Строение и роль, составляющих их роговицы, хрусталика, стекловидного тела, радужки, сетчатки. Нейронный состав и глиоциты сетчатки, их морфофункциональная характеристика. Строение и патофизиология палочко- и колбочконосущих нейронов сетчатки. Особенности строения центральной ямки диска зрительного нерва. Пигментный эпителий сетчатки, строение и значение. Особенности кровоснабжения глазного яблока.</p>

			<p>Морфологические основы циркуляции внутриглазной жидкости. Возрастные изменения.</p> <p>Вспомогательные органы глаза (веки, слезный аппарат).</p> <p>Орган обоняния. Общая характеристика. Эмбриональное развитие. Строение и клеточный состав обонятельной выстилки: рецепторные, поддерживающие и базальные клетки. Гистофизиология органа обоняния. Возрастные изменения.</p> <p>Вомероназальный орган.</p> <p>Орган вкуса. Общая характеристика. Эмбриональное развитие. Строение и клеточный состав вкусовых почек: вкусовые, поддерживающие и базальные клетки. Иннервация вкусовых почек. Гистофизиология органа вкуса. Возрастные изменения.</p> <p>Органы слуха и равновесия. Общая характеристика. Эмбриональное развитие.</p> <p>Наружное ухо: строение наружного слухового прохода и барабанной перепонки.</p> <p>Среднее ухо: слуховые косточки, характеристика эпителия барабанной полости и слуховой трубы.</p> <p>Внутреннее ухо: костный и перепончатый лабиринты.</p> <p>Вестибулярная часть перепончатого лабиринта: эллиптический и сферический мешочки и полукружные каналы. Их рецепторные отделы: строение и клеточный состав пятна и ампулярных гребешков. Иннервация. Гистофизиология вестибулярного лабиринта.</p> <p>Улитковая часть перепончатого лабиринта: строение улиткового канала, строение и клеточный состав спирального органа, его иннервация. Гистофизиология восприятия звуков. Возрастные изменения.</p> <p><u>Сердечно-сосудистая система.</u></p> <p>Строение и эмбриональное развитие сердечно-сосудистой системы.</p> <p>Кровеносные сосуды. Общие принципы строения, тканевой состав. Классификация сосудов. Понятие о микроциркуляторном русле. Зависимость строения сосудов от гемодинамических условий. Васкуляризация сосудов (сосуды сосудов).</p> <p>Ангиогенез, регенерация сосудов. Возрастные изменения в сосудистой стенке.</p> <p>Артерии. Классификация. Особенности строения и функции артерий различного типа: мышечного, мышечно-эластического и эластического. Органные особенности артерий.</p> <p>Микроциркуляторное русло.</p> <p>Артериолы, их виды и роль в кровообращении. Строение. Значение эндотелиомиоцитных контактов в гистофизиологии артериол.</p> <p>Гемокапилляры. Классификация, функция и строение. Морфологические основы процесса проницаемости капилляров и регуляции их функций. Органные особенности капилляров.</p> <p>Венулы. Их виды, функциональное значение, строение.</p> <p>Артериоловеноулярные анастомозы. Значение для кровообращения. Классификация.</p> <p>Строение артериоловеноулярных анастомозов различного типа.</p> <p>Вены. Строение стенки вен в связи с гемодинамическими условиями. Классификация. Особенности строения вен различного типа (мышечного и безмышечного). Строение венозных клапанов. Органные особенности вен.</p> <p>Лимфатические сосуды. Строение и классификация. Строение лимфатических капилляров и различных видов лимфатических сосудов. Понятие о лимфангионе. Участие лимфатических капилляров в системе микроциркуляции.</p> <p>Сердце. Эмбриональное развитие. Строение стенки сердца, его оболочек, их тканевой состав. Эндокард и клапаны сердца. Миокард, рабочие, проводящие и секреторные кардиомиоциты. Особенности кровоснабжения, регенерации.</p> <p>Проводящая система сердца, ее морфофункциональная характеристика. Эпикард и перикард. Внутриорганные сосуды сердца. Иннервация сердца. Сердце новорожденного. Перестройка и развитие сердца после рождения. Возрастные изменения сердца.</p> <p><u>Система органов кроветворения и иммунной защиты.</u></p> <p>Общая характеристика системы кроветворения и иммунной защиты. Основные источники и этапы формирования органов кроветворения в онтогенезе человека.</p>
--	--	--	---

		<p>Мезобластический, гепатоспленотимический и медуллярный этапы становления системы кроветворения.</p> <p>Центральные органы кроветворения и иммуногенеза.</p> <p>Костный мозг. Строение, тканевой состав и функции красного костного мозга. Особенности васкуляризации и строение гемокapилляров. Понятие о микроокружении. Желтый костный мозг. Развитие костного мозга во внутриутробном периоде. Возрастные изменения. Регенерация костного мозга.</p> <p>Тимус. Эмбриональное развитие. Роль в лимфоцитопозе. Строение и тканевой состав коркового и мозгового вещества долек. Васкуляризация. Строение и значение гематотимического барьера. Временная (акцидентальная) и возрастная инволюция тимуса.</p> <p>Периферические органы кроветворения и иммуногенеза.</p> <p>Селезенка. Эмбриональное развитие. Строение и тканевой состав (белая и красная пульпа. Т- и В-зависимые зоны). Кровоснабжение селезенки. Структурные и функциональные особенности венозных синусов.</p> <p>Лимфатические узлы. Эмбриональное развитие. Строение и тканевой состав. Корковое и мозговое вещество. Их морфофункциональная характеристика, клеточный состав. Т- и В-зависимые зоны, Система синусов. Васкуляризация. Роль кровеносных сосудов в развитии и гистофизиологии лимфатических узлов. Возрастные изменения.</p> <p>Лимфоидные образования в составе слизистых оболочек: лимфоидные узелки и диффузные скопления в стенке воздухоносных путей, пищеварительного тракта (одиночные и множественные) и других органов. Их строение, клеточный состав и значение.</p> <p>Морфологические основы защитных реакций организма.</p> <p>Воспаление, заживление, восстановление. Клеточные основы воспалительной реакции (роль нейтрофильных и базофильных лейкоцитов, моноцитов) и процесса заживления ран.</p> <p>Иммунитет. Виды. Характеристика основных клеток, осуществляющих иммунные реакции - нейтрофильных лейкоцитов, макрофагов, антигенпредставляющих клеток, Т-лимфоцитов, В-лимфоцитов, плазмочитов. Понятие об антигенах и антителах. Антигеннезависимая и антигензависимая пролиферация лимфоцитов. Процессы лимфоцитопоза в Т- и В-зависимых зонах периферических лимфоидных органов. Понятие о циркуляции и рециркуляции Т- и В-лимфоцитов. Гуморальный и клеточный иммунитет - особенности кооперации макрофагов, антигенпредставляющих клеток, Т- и В-лимфоцитов. Эффекторные клетки и клетки памяти в гуморальном и клеточном иммунитете. Естественные киллеры. Плазматические клетки и стадии их дифференциации. Регуляция иммунных реакций: цитокины, гормоны.</p> <p><u>Эндокринная система.</u></p> <p>Общая характеристика и классификация эндокринной системы. Центральные и периферические звенья эндокринной системы. Понятие о гормонах, клетках-мишенях и их рецепторах к гормонам. Механизмы регуляции в эндокринной системе. Классификация эндокринных желез.</p> <p>Гипоталамо-гипофизарная нейросекреторная система.</p> <p>Гипоталамус. Нейроэндокринные нейроны крупноклеточных и мелкоклеточных ядер гипоталамуса. Гипоталамоаденогипофизарная и гипоталамонеуро-гипофизарная системы. Либерины и статины, их роль в регуляции эндокринной системы. Регуляция функций гипоталамуса центральной нервной системой.</p> <p>Гипофиз. Эмбриональное развитие. Строение и функции аденогипофиза. Цитофункциональная характеристика аденоцитов передней доли гипофиза. Гипоталамоаденогипофизарное кровообращение, его роль во взаимодействии гипоталамуса и гипофиза. Средняя (промежуточная) доля гипофиза и ее особенности у человека. Строение и функция нейрогипофиза, его связь с гипоталамусом. Васкуляризация и иннервация гипофиза. Возрастные изменения.</p> <p>Эпифиз мозга. Строение, клеточный состав, функция. Возрастные изменения.</p> <p>Периферические эндокринные железы.</p>
--	--	--

		<p>Щитовидная железа. Источники развития. Строение. Фолликулы как морфофункциональные единицы, строение стенки и состав коллоида фолликулов. Фолликулярные эндокриноциты (тироциты), их гормоны и фазы секреторного цикла. Роль гормонов тироцитов. Перестройка фолликулов в связи с различной функциональной активностью. Парафолликулярные эндокриноциты (кальцитониноциты, С-клетки). Источники развития, локализация и функция. Фолликулогенез. Васкуляризация и иннервация щитовидной железы.</p> <p>Околощитовидные железы. Источники развития. Строение и клеточный состав. Роль в регуляции минерального обмена. Васкуляризация, иннервация и механизмы регуляции околощитовидных желез. Структура околощитовидных желез у новорожденных и возрастные изменения.</p> <p>Надпочечники. Источники развития. Фетальная и дефинитивная кора надпочечников. Зоны коры и их клеточный состав. Особенности строения корковых эндокриноцитов в связи с синтезом и секрецией кортикостероидов. Роль гормонов коры надпочечников в регуляции водно-солевого равновесия, развитии общего адаптационного синдрома, регуляции белкового синтеза. Мозговое вещество надпочечников. Строение, клеточный состав, гормоны и роль мозговых эндокриноцитов (эпинефроцитов). Возрастные изменения надпочечника.</p> <p>Эндокринные структуры желез смешанной секреции.</p> <p>Эндокринные островки поджелудочной железы. Эндокринная функция гонад (яичек, яичников), плаценты.</p> <p>Одиночные гормонопродуцирующие клетки.</p> <p>Представление о диффузной эндокринной системе (ДЭС), локализация элементов, их клеточный состав. Нейроэндокринные клетки. Представления о АПУД системе.</p> <p><u>Пищеварительная система.</u></p> <p>Общая характеристика пищеварительной системы. Основные источники развития тканей пищеварительной системы в эмбриогенезе. Общий принцип строения стенки пищеварительного канала - слизистая оболочка, подслизистая основа, мышечная оболочка, наружная оболочка (серозная или адвентициальная), их тканевой и клеточный состав. Понятие о слизистой оболочке, ее строение и функция. Иннервация и васкуляризация стенки пищеварительного канала. Эндокринный аппарат пищеварительной системы. Лимфоидные структуры пищеварительного тракта. Строение брюшины.</p> <p>Передний отдел пищеварительной системы. Особенности строения стенки различных отделов, развитие.</p> <p>Ротовая полость. Строение слизистой оболочки в связи с функцией и особенностями пищеварения в ротовой полости.</p> <p>Строение губы, щеки, твердого и мягкого неба, языка, десны, миндалина.</p> <p>Большие слюнные железы. Классификация, источники развития, строение и функции. Строение секреторных отделов, выводных протоков. Эндокринная функция.</p> <p>Язык. Строение. Особенности строения слизистой оболочки на верхней и нижней поверхностях органа. Сосочки языка, их виды, строение, функции.</p> <p>Зубы. Строение. Эмаль, дентин и цемент, строение, функция и химический состав. Пульпа зуба - строение и значение. Периодонт - строение и значение. Кровоснабжение и иннервация зуба. Развитие и смена зубов. Возрастные изменения.</p> <p>Глотка и пищевод. Строение и тканевой состав стенки глотки и пищевода в различных его отделах. Железы пищевода, их гистофизиология.</p> <p>Средний и задний отделы пищеварительной системы. Особенности строения стенки различных отделов. Развитие.</p> <p>Желудок. Строение слизистой оболочки в различных отделах органа. Патологическая характеристика покровного эпителия, слизиобразование. Локализация, строение и клеточный состав желез в различных отделах желудка. Микро- и ультрамикроскопические особенности экзо- и эндокринных клеток. Регенерация покровного эпителия и эпителия желез желудка. Кровоснабжение и иннервация желудка. Возрастные особенности строения желудка.</p>
--	--	---

			<p>Тонкая кишка. Характеристика различных отделов тонкой кишки. Строение стенки, ее тканевый состав. Система "крипта-ворсинка" как структурно-функциональная единица. Виды клеток эпителия ворсинок и крипт, их строение и цитофизиология. Гистофизиология процесса пристеночного пищеварения и всасывания. Роль слизи и микроворсинок энтероцитов в пристеночном пищеварении. Цитофизиология экзо- и эндокринных клеток. Регенерация эпителия тонкой кишки. Кровоснабжение и иннервация стенки тонкой кишки. Возрастные изменения стенки тонкой кишки. Лимфоидные образования в стенке кишки.</p> <p>Толстая кишка. Характеристика различных отделов. Строение стенки, ее тканевый состав. Особенности строения слизистой оболочки в связи с функцией. Виды эпителиоцитов и эндокриноцитов, их цитофизиология. Лимфоидные образования в стенке. Кровоснабжение.</p> <p>Червеобразный отросток. Особенности строения и функции.</p> <p>Прямая кишка. Строение стенки.</p> <p>Поджелудочная железа. Общая характеристика. Строение экзокринного и эндокринного отделов. Цитофизиологическая характеристика ацинарных клеток. Типы эндокриноцитов островков и их морфофункциональная характеристика. Кровоснабжение. Иннервация. Регенерация. Особенности гистофизиологии в разные периоды детства. Изменения железы при старении организма.</p> <p>Печень. Общая характеристика. Особенности кровоснабжения. Строение классической долики как структурно-функциональной единицы печени. Представления о портальной долике и ацинусе. Строение внутривольковых синусоидных сосудов, цитофизиология их клеточных элементов: эндотелиоцитов, макрофагов. Перисинусоидальные пространства, их структурная организация. Липоциты, особенности строения и функции. Гепатоциты - основной клеточный элемент печени, представления об их расположении в доляках, строение в связи с функциями печени. Строение желчных канальцев (холангиол) и междольковых желчных протоков. Механизмы циркуляции по ним желчи. Иннервация. Регенерация. Особенности строения печени новорожденных. Возрастные особенности.</p> <p>Желчный пузырь и желчевыводящие пути. Строение и функция.</p> <p><u>Дыхательная система.</u></p> <p>Общая характеристика дыхательной системы. Воздухоносные пути и респираторный отдел. Развитие. Возрастные особенности. Регенерация.</p> <p>Внелегочные воздухоносные пути. Особенности строения стенки воздухоносных путей: носовой полости, гортани, трахеи и главных бронхов. Тканевой состав и гистофункциональная характеристика их оболочек. Клеточный состав эпителия слизистой оболочки.</p> <p>Легкие. Внутривольчные воздухоносные пути: бронхи и бронхиолы, строение их стенок в зависимости от их калибра.</p> <p>Ацинус как морфофункциональная единица легкого. Структурные компоненты ацинуса. Строение стенки альвеол. Типы пневмоцитов, их цитофункциональная характеристика. Структурно-химическая организация и функция сурфактантно-альвеолярного комплекса. Строение межальвеолярных перегородок. Аэрогематический барьер и его значение в газообмене. Макрофаги легкого. Кровоснабжение легкого.</p> <p>Плевра. Морфофункциональная характеристика.</p> <p><u>Кожа и ее производные.</u></p> <p>Кожа. Общая характеристика. Тканевой состав, развитие. Регенерация.</p> <p>Эпидермис. Основные диффероны клеток в эпидермисе. Слои эпидермиса. Их клеточный состав. Антигенпредставляющие клетки кожи. Особенности строения эпидермиса "толстой" и "тонкой" кожи. Понятие о процессе кератинизации, его значение. Клеточное обновление эпидермиса и представление о его пролиферативных единицах и колонковой организации. Местная система иммунного надзора эпидермиса - клетки Лангерганса и лимфоциты, их гистофункциональная характеристика. Пигментные клетки эпидермиса, их происхождение, строение и роль. Осозательные клетки. Базальная мембрана, дермальноеэпидермальное соединение.</p>
--	--	--	---

		<p>Дерма. Сосочковый и сетчатый слой, их тканевой состав. Особенности строения дермы в коже различных участков тела - стопы, ладоней, лица, суставов и др. Гистофункциональная характеристика иммунной системы в дерме. Вазуляризация кожи. Гиподерма.</p> <p>Железы кожи. Сальные и потовые железы (меро- и апокриновые), их развитие, строение, гистофизиология. Молочные железы - см. в разделе "Женская половая система". Возрастные особенности кожи и ее желез.</p> <p>Придатки кожи. Волосы. Развитие, строение, рост и смена волос, иннервация. Ногти. Развитие, строение и рост ногтей.</p> <p><u>Система органов мочеобразования и мочеисведения.</u></p> <p>Общая характеристика системы мочевых органов. Развитие.</p> <p>Почки. Кортикальное и мозговое вещество почки. Нефрон - как морфофункциональная единица почки, его строение. Типы нефронов, их топография в корковом и мозговом веществе. Вазуляризация почки - кортикальная и юкстамедулярная системы кровоснабжения. Почечные тельца, их основные компоненты. Строение сосудистых клубочков. Мезангий, его строение и функция. Структурная организация почечного фильтра и роль в мочеобразовании. Юкстагломерулярный аппарат. Гистофизиология канальцев нефронов и собирательных трубочек в связи с их участием в образовании окончательной мочи. Строма почек, ее гистофункциональная характеристика. Понятие о противоточной системе почки. Морфофункциональные основы регуляции процесса мочеобразования. Эндокринный аппарат почки (ренин-ангиотензиновая, интерстициальная простагландиновая и калликреин-кининовая системы), строение и функция. Иннервация почки. Регенеративные потенции. Особенности почки у новорожденного. Последующие возрастные изменения почки.</p> <p>Мочеисводящие пути. Строение стенки почечных чашечек и лоханки. Строение мочеточников. Строение мочевого пузыря. Понятие о цистоидах. Особенности строения мужского и женского мочеиспускательного канала.</p> <p><u>Половые системы.</u></p> <p>Развитие. Первичные гонациты, начальная локализация, пути миграции в зачаток гонады. Половая дифференцировка.</p> <p>Мужские половые органы. Гистогенетические процессы в зачатке гонады, ведущие к развитию яичка. Развитие семявыносящих путей.</p> <p>Яичко. Строение. Извитые семенные канальцы, строение стенки. Сперматогенез. Цитологическая характеристика его основных фаз. Роль sustentоцитов в сперматогенезе. Гематотестикулярный барьер. Эндокринная функция яичка: мужские половые гормоны и синтезирующие их гранулоциты (клетки Лейдига), их цитохимические особенности, участие в регуляции сперматогенеза. Гистофизиология прямых канальцев, канальцев сети и выносящих канальцев яичка. Регуляция генеративной и эндокринной функций яичка. Возрастные особенности. Семявыносящие пути. Придаток яичка. Семявыносящий проток. Семенные железы. Семяизвергательный канал. Бульбо-уретральные железы. Простата. Их строение и функции. Возрастные изменения. Половой член. Строение.</p> <p>Женские половые органы.</p> <p>Яичник. Развитие. Общая характеристика строения. Особенности строения коркового и мозгового вещества. Овогенез. Отличия овогенеза от сперматогенеза. Строение и развитие фолликулов. Овуляция. Понятие об овариальном цикле и его регуляции. Развитие, строение и функции желтого тела в течение овариального цикла и при беременности. Атрофия фолликулов. Эндокринная функция яичника: женские половые гормоны и вырабатывающие их клеточные элементы. Возрастные особенности.</p> <p>Матка. Развитие. Строение стенки матки в разных ее отделах. Менструальный цикл и его фазы. Особенности строения эндометрия в различные фазы цикла. Связь циклических изменений эндометрия и яичника. Перестройка матки при беременности и после родов. Вазуляризация и иннервация матки. Возрастные изменения.</p> <p>Маточные трубы. Развитие, строение и функции.</p>
--	--	--

			<p>Влагалище. Развитие. Строение его стенок. Изменение в связи с менструальным циклом.</p> <p>Молочная (грудная) железа. Происхождение. Развитие. Строение. Постнатальные изменения. Функциональная морфология лактирующей и нелактирующей (нефункционирующей и после лактации) молочной железы. Нейроэндокринная регуляция функций молочных желез. Изменение молочных желез в ходе овариально-менструального цикла и при беременности.</p>
5	ОПК-7 ОПК-9	Эмбриология человека	<p>Эмбриология млекопитающих как основа для понимания особенностей эмбрионального развития человека. Периодизация развития человека и животных. Представление о биологических процессах, лежащих в основе развития зародыша - индукция, детерминация, деление, миграция клеток, рост, дифференцировка, взаимодействие клеток, гибель клеток. Особенности эмбрионального развития человека. Критические периоды в развитии. Нарушение процессов детерминации как причина аномалий и уродств.</p> <p>Проигенез. Сперматогенез. Оогенез. Особенности структуры половых клеток. Оплодотворение. Биологическое значение оплодотворения, особенности и хронология процесса. Дистантные и контактные взаимодействия половых клеток. Преобразования в спермии: капацитация, акросомальная реакция, пенетрация спермием прозрачной зоны и плазмолеммы овоцита, сброс цитоплазматической оболочки спермия, поворот спермия, формирование мужского пронуклеуса.</p> <p>Преобразования в овоците: рассеивание клеток лучистого венца, кортикальная реакция, выброс ферментов кортикальных гранул, преобразование прозрачной зоны (зонная реакция), активация цитоплазматических процессов, окончание мейоза, полярные тельца.</p> <p>Мужской и женский пронуклеусы, распад их оболочек, установление связи хромосом пронуклеусов с центриолью спермия.</p> <p>Первая неделя развития. Зигота - одноклеточный зародыш, ее геном, активация внутриклеточных процессов.</p> <p>Дробление. Специфика дробления у человека и хронология процесса. Строение зародыша на разных стадиях дробления. Роль прозрачной зоны. Характеристика темных и светлых бластомеров, их межклеточных контактов. Уменьшение размеров бластомеров, их взаимодействие. Морула. Бластоциста. Внутренняя клеточная масса (эмбриобласт) и трофобласт. Стадия свободной бластоцисты. Состояние матки к началу имплантации. Начало 1-й фазы гастрюляции.</p> <p>Имплантация. Хронология процесса имплантации. Дифференцировка трофобласта на цитотрофобласт и синцитиотрофобласт. Активация синцитиотрофобласта. Образование лакун и их соединение с кровеносными сосудами эндометрия. Гистиотрофный тип питания. Формирование первичных и вторичных ворсин хориона.</p> <p>Вторая неделя развития. Гастрюляция. Разделение эмбриобласта на эпибласт и гипобласт. Преобразование гипобласта, формирование первичного желточного мешка.</p> <p>Преобразование эпибласта: образование амниотической полости и выделение амниотической эктодермы, формирование амниотического пузыря; начало 2-й фазы гастрюляции путем эмиграции - формирование первичной полоски и первичного узелка, образование зародышевой мезодермы, головного отростка, энтодермы зародыша, образование прехордальной пластинки. Образование внезародышевой мезодермы.</p> <p>Третья неделя развития. Дифференцировка зародышевой мезодермы (сомиты, нефрогонотомы, висцеральный и париетальный листки спланхнотомы, эмбриональный целом). Рост головного отростка, образование хорды. Формирование нервной трубки и нервных гребней, асинхронность развития головного и каудального отделов. Туловищная складка, образование первичной кишки.</p> <p>Дифференцировка внезародышевой мезодермы, аллантоиса, амниотического пузыря, желточного стебля, соединительной ножки, слоя, подстилающего трофобласт.</p>

			<p>Формирование первичных кровеносных сосудов и первичных клеток крови в мезодерме желточного мешка, соединительной ножки. Формирование первых кровеносных сосудов в мезодерме зародыша. Зачаток первичного сердца, начало функции. Закладка предпочки, легкого.</p> <p>Образование третичных ворсин хориона. Гемотрофный тип питания.</p> <p>Четвертая неделя развития. Изменение формы зародыша (образование поперечных и продольных складок). Завершение процессов нейруляции и сегментации мезодермы. Ушная и хрусталиковая плакоды. Развитие мезонефроса. Миграция гоноцитов из желточной энтодермы каудального конца зародыша. Образование рта (прорыв орофарингеальной мембраны), формирование позвоночного столба. Закладка аденогипофиза, щитовидной и околощитовидной желез, желудка, печени, дорзальной части поджелудочной железы.</p> <p>Эмбриональный органогенез.</p> <p>Внезародышевые органы.</p> <p>Плацента, формирование, особенности организации материнского и фетального компонентов на протяжении беременности. Опережающее развитие соединительной ткани плаценты и других внезародышевых органов. Структурные отличия терминальных и диферентивных ворсинок в разных триместрах беременности, функции плаценты.</p> <p>Амнион, его строение и значение.</p> <p>Пуповина, ее образование и структурные компоненты: студенистая (слизистая) ткань, сосуды, рудименты желточного мешка и аллантаоиса. Система мать-плацента-плод и факторы, влияющие на ее физиологию.</p> <p>Особенности организма новорожденного. Общая характеристика и периодизация постнатального развития.</p> <p>Факторы, влияющие на развитие: генетические, материнские, внешние (радиация, алкоголь, курение, наркотики, инфекция, химические и лекарственные вещества, пестициды и др.).</p>
6	ОПК-7 ОПК-9	Анатомия человека	<p>Анатомия. Введение в анатомию. Общая анатомия скелета. Классификация костей, их отличия по форме, строению, развитию. Кость как орган. Оси и плоскости. Анатомическая терминология. Скелет туловища. Кости осевого скелета. Позвоночный столб. Строение типичного (грудного) позвонка. Особенности строения позвонков в различных отделах позвоночного столба (шейные, грудные, поясничные, крестец и копчик). Ребра и грудина.</p> <p>Череп, деление на отделы. Строение непарных костей мозгового черепа (лобной, клиновидной, затылочной, решетчатой костей). Височная кость (каналы).</p> <p>Строение костей лицевого черепа (верхнечелюстная кость, нижняя челюсть, нижняя носовая раковина, сошник, носовая, небная, слезная, скуловая, подъязычная кости).</p> <p>Топография черепа: свод, основание, важнейшие образования наружного и внутреннего основания черепа.</p> <p>Скелет верхней конечности (кости пояса и свободной части верхней конечности). Названия костей, их анатомические особенности.</p> <p>Скелет нижней конечности (кости пояса и свободной части нижней конечности). Названия костей, их анатомические особенности.</p> <p>Соединения костей, их классификация по строению и функциям. Непрерывные соединения их разновидности. Соединения костей черепа (роднички, швы, синхондрозы черепа, височно-нижнечелюстной сустав). Синовиальные соединения костей (суставы). Анатомическая и биомеханическая классификация суставов.</p> <p>Соединения костей туловища и черепа с позвоночником. Соединение позвонков. Позвоночный столб в целом (изгибы, возрастные особенности). Соединение позвоночника с черепом. Реберно-позвоночные и грудино-реберные суставы. Грудная клетка в целом (особенности строения).</p> <p>Соединения костей верхней конечности: пояса (грудино-ключичный и акромиально-ключичный суставы, их строение, функции) и свободного отдела (плечевой, локтевой суставы; соединения костей предплечья: лучезапястный, межпястные, среднезапястный суставы; суставы кисти). Соединение костей нижней конечности. Соединение костей пояса нижних конечностей (соединения тазовых костей друг с другом (лобковый симфиз) и с крестцом, их форма). Таз как целое.</p>

			<p>Возрастные, половые, типовые и индивидуальные особенности таза; форма и размеры женского таза. Соединения костей свободной части нижней конечности. Тазобедренный сустав. Коленный сустав (особенности строения, топография связочного аппарата, менисков и синовиальных сумок коленного сустава); анатомические предпосылки их повреждений. Соединения костей голени. Голеностопный сустав и суставы стопы.</p> <p>Мышцы и фасции туловища. Границы, внешние ориентиры спины, груди, живота. Классификация мышц туловища по форме, функциям и по происхождению. Поверхностные и глубокие мышцы спины (топография, функции). Пояснично-грудная фасция (поверхностная, глубокая пластинки).</p> <p>Мышцы и фасции груди. Большая и малая грудные, передняя зубчатая и межреберные мышцы, подключичная мышца, их строение, топография и функции. Диафрагма, ее части, строение, топография, функции. «Слабые места» («треугольники») диафрагмы как области возможного образования внутренних грыж. Фасции и клетчаточные пространства груди.</p> <p>Мышцы и фасции живота. Косые, поперечная и прямая мышцы живота: их строение, топография, функции. Пирамидальная мышца. Влагалище прямой мышцы живота. Белая линия живота. Фасции и клетчаточные пространства живота.</p> <p>Мышцы и фасции шеи. Границы, внешние ориентиры, деление на области. Классификация мышц шеи по происхождению, расположению и по функции. Межфасциальные пространства и треугольники шеи, их связи с клетчаточными пространствами соседних областей.</p> <p>Мышцы и фасции головы. Мимические и жевательные мышцы. Особенности расположения и функции мимических и жевательных мышц.</p> <p>Мышцы верхней конечности. Классификация мышц и фасций верхней конечности по их расположению, строению и функциям. Мышцы пояса (плечевого) и свободной части верхней конечности (плеча, предплечья и кисти).</p> <p>Мышцы пояса нижних конечностей (тазового пояса). Мышцы свободной части нижней конечности (бедро, голени, стопы).</p> <p>Общие закономерности строения внутренних органов. Проекция внутренних органов на поверхности тела.</p> <p>Ротовая полость, строение. Глотка: ее топография, части, строение стенки. Мышцы глотки. Пищевод: его топография, части. Желудок: его топография, части, строение стенки. Формы желудка у людей разных типов телосложения и при различных положениях тела. Тонкая кишка: ее топография, части. Толстая кишка: ее топография, части. Взаимоотношения частей толстой кишки с соседними органами и с брюшиной. Червеобразный отросток (орган иммунной системы), его положение в брюшной полости.</p> <p>Печень: ее топография, части, строение, поверхности, проекция границ печени на переднюю брюшную стенку, отношение к брюшине.</p> <p>Желчный пузырь, пузырный проток, их топография, строение. Поджелудочная железа: строение, топография, сегменты, отношение к брюшине. Проток поджелудочной железы, особенности его топографии. Брюшина (париетальный и висцеральный листки). Топография сумок в верхнем этаже брюшинной полости. Производные брюшины: связки, брыжейки, большой и малый сальники; складки, разграничивающие паховые ямки.</p> <p>Общий обзор органов дыхательной системы. Наружный нос и полость носа. Околоносовые пазухи, сообщения их с полостью носа.</p> <p>Гортань, ее топография, строение, хрящи, полость гортани. Трахея, главные бронхи: их топография и строение стенок.</p> <p>Легкие: функции, топография, поверхности, строение. Бронхиальное дерево. Закономерности ветвления бронхов в легком: долевые и сегментарные бронхи, их отношения с ветвями легочной артерии. Бронхолегочные сегменты, дольки легкого. Структурная-функциональная единица легкого – ацинус. Плевра (висцеральная и париетальная): топография, полость, синусы. Проекция границы плевры и плевральных синусов на поверхности тела.</p>
--	--	--	---

		<p>Средостение (верхнее и нижнее - переднее, среднее и заднее). Топография органов, расположенных в различных отделах средостения.</p> <p>Общий обзор органов мочевой системы. Мочевые органы. Почки: функции, форма, строение, топография, оболочки, фасции, фиксирующий аппарат. Нефрон – структурно-функциональная единица почки. Мочевыводящие пути: почечные чашки (малые и большие), почечная лоханка, варианты их строения.</p> <p>Мочеточник: части, топография, строение стенок, отношение к брюшине и к крупным кровеносным сосудам.</p> <p>Мочевой пузырь: его топография, отношение к брюшине, части, строение стенок, отверстия мочеточников.</p> <p>Мочеиспускательный канал, мужской и женский. Отверстия и сужения мочеиспускательного канала.</p> <p>Половые органы. Строение и функции мужских и женских половых органов.</p> <p>Мужские половые органы: яичко, его топография, строение, оболочки; семенные канальцы, придаток яичка, семявыносящий проток и семенной канатик (топография, отношение к паховому каналу, составные элементы); семявыбрасывающий проток (топография в области предстательной части мочеиспускательного канала); предстательная железа (топография, части, строение, возрастные изменения); семенные пузырьки, бульбоуретральные железы (их расположение в полости малого таза, строение). Наружные мужские половые органы: половой член (строение); мошонка (оболочки).</p> <p>Женские половые органы: яичник (топография, строение, отношение к брюшине, циклические, возрастные изменения яичника); матка (топография, форма, части, отношение к брюшине, мочевому пузырю, прямой кишке, петлям тонкой кишки, строение стенки, связки); маточная труба (части, топография, строение стенки, отношение к брюшине); влагалище (задний и передний своды влагалища, строение стенок). Наружные женские половые органы: строение. Особенности топографии органов малого таза, их отношение к соседним органам и к брюшине у мужчин и женщин. Промежность. Диафрагма таза и мочеполая диафрагма (особенности строения и топографии у мужчин и женщин). Анатомия и топография седалищно-прямокишечной ямки.</p> <p>Общий обзор сердечно-сосудистой системы. Форма, положение и топография сердца в грудной полости. Предсердия и желудочки, строение их стенок. Эндокард, миокард, эпикард. Клапанный аппарат сердца. Проводящая система сердца, ее узлы и пучки. Артерии и вены сердца. Проекция границ сердца и его отверстий, клапанов на переднюю грудную стенку. Перикард.</p> <p>Артерии малого круга кровообращения (легочный ствол, его топография, легочные артерии, их топография). Артерии большого круга кровообращения. Аорта, ее топография, отдельные части: грудная часть аорты (луковица аорты, восходящая часть аорты, дуга аорты, нисходящая часть). (3 часа)</p> <p>Артерии головы и шеи. Общая сонная артерия. Особенности отхождения и топографии справа и слева. Наружная сонная артерия, ее топография, ветви. Артерии головного и спинного мозга. Артериальный (Виллизиев) круг большого мозга.</p> <p>Подключичная артерия, ее топография. Ветви подключичной артерии, отходящие от нее до входа в межлестничный промежуток, в межлестничном промежутке и по выходе из него.</p> <p>Артерии верхней конечности. Подмышечная артерия, ее топография, отделы, ветви. Плечевая, лучевая, локтевая артерии, их топография. Ладонные артериальные дуги кисти (поверхностная и глубокая), отходящие от них артерии. Топография артерий верхней конечности и их проекция на кожные покровы. Анастомозы между ветвями артерий верхней конечности.</p> <p>Грудная аорта. Грудная часть аорты, ее топография; париетальные (задние межреберные, верхние диафрагмальные, их ветви) и висцеральные (бронхиальные, пищеводные, перикардальные, медиастинальные) ветви и анастомозы между ними.</p> <p>Брюшная часть аорты, ее топография; париетальные (нижние диафрагмальные, поясничные артерии) и висцеральные непарные (чревный ствол, верхняя и нижняя</p>
--	--	--

			<p>брыжеечные) и парные (средние надпочечниковые, почечные, яичниковые, яичковые) артерии и их ветви. Артерии таза и свободной части нижней конечности. Общий обзор вен. Строение и функции вен, закономерности их топографии и формирования; отличия от артерий. Анатомо-топографические закономерности вен.</p> <p>Верхняя полая вена ее притоки, их топография. Синусы твердой мозговой оболочки. Вены головного мозга (поверхностные и глубокие). Соединения между внутричерепными и внечерепными венами (диплоические и эмиссарные вены). Поверхностные и глубокие вены головы и шеи, их притоки. Плечеголовые вены, их формирование, топография. Внутренняя яремная вена (внечерепные и внутричерепные притоки). Подключичная вена (притоки, топография, место слияния с внутренней яремной веной). Глубокие и поверхностные вены верхней конечности. Межреберные вены.</p> <p>Нижняя полая вена, ее топография, формирование. Поверхностные и глубокие вены нижней конечности. Бедренная вена (топография, притоки). Наружная подвздошная вена. Пристеночные и висцеральные притоки внутренней подвздошной вены, анастомозы между ними. Общая подвздошная вена. Висцеральные и париетальные притоки нижней полой вены. Анастомозы между системами верхней и нижней полых вен (кава-кавальные анастомозы) как пути коллатерального кровотока.</p> <p>Воротная вена, ее топография, формирование, притоки; анастомозы воротной вены с притоками верхней и нижней полых вен: порто-кавальные анастомозы, их роль в коллатеральном кровотоке.</p> <p>Нервная система. Рефлекторная дуга как анатомо-функциональная структура нервной системы (простая рефлекторная дуга, замыкающаяся в пределах спинного мозга и ствола головного мозга). Структурно-функциональные элементы нервной системы.</p> <p>Центральная нервная система: спинной мозг. Основание и срединный разрез головного мозга, его отделы. Места выхода 12 пар черепных нервов из мозга и черепа.</p> <p>Топография белого и серого вещества головного мозга на фронтальных, горизонтальных и сагиттальных разрезах, проведенных на разных уровнях. Продолговатый мозг (макростроение, топография белого и серого вещества). Мост (макростроение, топография белого и серого вещества). Ромбовидная ямка: проекция ядер черепных нервов на ее поверхность. IV желудочек. Мозжечок (макростроение, связи с другими отделами головного мозга).</p> <p>Средний мозг (макростроение, топография серого и белого вещества, полость среднего мозга). Промежуточный мозг (макростроение, топография серого и белого вещества, III желудочек его стенки, сообщения).</p> <p>Конечный мозг (макростроение: доли, борозды и извилины полушарий мозга; внутреннее строение полушарий, спайки, узлы, боковые желудочки, их формирование, сообщения).</p> <p>Оболочки спинного и головного мозга (твердая, паутинная, мягкая). Их развитие, топография и строение, функции. Особенности анатомо-топографических взаимоотношений твердой оболочки спинного мозга и надкостницы в позвоночном канале. Оболочки головного мозга, межоболочечные пространства. Взаимоотношения наружной пластинки твердой оболочки с внутренней поверхностью костей черепа. Сосудистые сплетения желудочков; подпаутинное пространство, продукция и пути оттока спинномозговой жидкости.</p> <p>Проводящие пути головного и спинного мозга. Функциональная характеристика проводящих путей.</p> <ol style="list-style-type: none"> 1. Ассоциативные пути, короткие и длинные. 2. Комиссуральные пути. 3. Проекционные пути: <ol style="list-style-type: none"> а) восходящие (афферентные) системы волокон. Экстероцептивные, проприоцептивные, интероцептивные пути; б) нисходящие (эфферентные) системы волокон (пирамидные и экстрапирамидные пути). Двигательные тракты, проводники экстероцептивной и проприоцептивной чувствительности и их расположение в различных отделах головного и спинного
--	--	--	---

			<p>мозга. Анатомия и топография черепных и спинномозговых нервов; закономерности их формирования. Строение и состав нервов, их функциональная характеристика.</p> <p>Черепные нервы. Анатомио-топографическая характеристика и классификация черепных нервов; места их выхода из мозга и черепа; развитие, связь с органами чувств (I, II, VIII), производными мезенхимы жаберных дуг (V, VII, IX, X, XII) и спинным мозгом (XI и XII).</p> <p>Анатомио-топографическая характеристика отдельных черепных нервов; топография ядер, мест выхода из мозга и черепа; их ветви, области иннервации; места проекции основных стволов нервов на наружные покровы; их связи (анастомозы) с другими нервами. Анатомия и топография III, IV, VI пар черепных нервов. Тройничный нерв (V), топография его чувствительного и двигательного корешков. Тройничный узел. Топография ветвей тройничного нерва, области иннервации.</p> <p>Лицевой нерв (VII), его топография на основании мозга, в канале лицевого нерва височной кости, в занижнечелюстной ямке и на лице; ветви, области иннервации. Промежуточный нерв и барабанная струна. Преддверно-улитковый нерв (VIII), его топография на основании мозга и в пределах внутреннего слухового прохода; части (преддверная и улитковая); места локализации. Языкоглоточный нерв (IX), топография на основании мозга, место выхода из черепа; ветви и области иннервации. Блуждающий нерв (X), топография на основании мозга, место выхода из черепа, топография на шее, в грудной и брюшной полостях (задний и передний блуждающие стволы), узлы, ветви блуждающего нерва, области иннервации. Добавочный нерв (XI), его топография, особенности формирования (церебральная и спинномозговая части), ветви и области иннервации. Подъязычный нерв (XII), его топография на основании мозга, в канале подъязычного нерва и в области шеи; ветви и области иннервации.</p> <p>Закономерности связей черепных нервов с вегетативной нервной системой. Черепные нервы, имеющие в своем составе волокна парасимпатической части нервной системы. Вегетативные (парасимпатические) волокна в составе глазодвигательного, лицевого, языкоглоточного и блуждающего нервов, их происхождение, ядра в стволовой части мозга.</p> <p>Спинномозговые нервы: Закономерности их формирования, места выхода из позвоночного канала, ветви: передняя, задняя, менингеальная, соединительная. Анатомия и топография задних ветвей шейных, грудных, поясничных, крестцовых и копчикового нервов. Передние ветви спинномозговых нервов, их участие в образовании шейного, плечевого, поясничного, крестцового, копчикового сплетений. Шейное сплетение, особенности его формирования, топография, ветви. Плечевое сплетение, его формирование, строение, топография, ветви.</p> <p>Поясничное сплетение, место его расположения, закономерности формирования, строения, анатомии; топографические взаимоотношения с большой поясничной и квадратной мышцами поясницы, его связи с крестцовым сплетением и симпатическими стволами; отходящие от поясничного сплетения ветви, нервы.</p> <p>Крестцовое сплетение, место его расположения, закономерности формирования, отношение к крестцовым отверстиям, грушевидной мышце, поясничному сплетению (пояснично-крестцовый ствол) и узлам симпатического ствола.</p> <p>Закономерности развития и функции вегетативной нервной системы, ее деление на симпатическую и парасимпатическую части, их анатомио-топографические особенности внутри ЦНС и на периферии.</p> <p>Вегетативная нервная система (симпатическая, парасимпатическая части).</p>
--	--	--	---

3.2. Разделы дисциплины (модуля) и междисциплинарные связи с обеспечиваемыми (последующими) дисциплинами

№ п/п	Наименование обеспечиваемых (последующих) дисциплин	№ разделов данной дисциплины, необходимых для изучения обеспечиваемых (последующих) дисциплин					
		1	2	3	4	5	6
1	Общая и клиническая иммунология	+	+	+	+		
2	Общая патология: патологическая анатомия, патофизиология	+	+	+	+	+	+
3	Фармакология		+	+	+		

3.3. Разделы дисциплины (модуля) и виды занятий

№ п/п	Наименование раздела дисциплины (модуля)			Л	ПЗ	ЛЗ	Сем	СРС	Всего часов
1	2			3	4	5	6	7	8
1	Введение в гистологию			2	6			3	11
2	Цитология			4	10			9	23
3	Общая гистология			18	42			25	85
4	Частная гистология			32	64			45	141
5	Эмбриология человека			1	7	-		8	16
6	Анатомия человека			45	129	-		90	264
	Вид промежуточной аттестации:	экзамен	контактная работа (ПА)	3					3
			самостоятельная работа	33					33
	Итого:			102	258	-	-	180	576

3.4. Тематический план лекций

№ п/п	№ раздела дисциплины	Тематика лекций	Содержание лекций	Трудоемкость (час)			
				сем I	сем II	сем III	сем IV
1	2	3	4	5	6	7	8
1.	1	Введение в курс гистологии	<p>Назначение, содержание, место цитологии в системе подготовки врача. Возникновение и развитие цитологии как самостоятельной науки. Современный этап в развитии цитологии.</p> <p><u>Методы изготовления препаратов для световой микроскопии.</u> Сущность и методы фиксации микрообъектов. Способы уплотнения (заливки). Микротомия с использованием салазочных, ротационных микротомов. Метод замораживания. Сущность и методы окраски микропрепаратов и их заключения в бальзам, смолы, желатин.</p> <p><u>Виды микропрепаратов</u> - срезы, мазки, отпечатки, пленки.</p> <p><u>Техника микроскопирования</u> в световых микроскопах. Особенности микроскопии в ультрафиолетовых лучах, люминесцентная микроскопия, фазовоконтрастная микроскопия, интерференционная микроскопия, лазерная конфокальная микроскопия.</p> <p><u>Электронная микроскопия</u> (трансмиссионная и сканирующая), методы изготовления микрообъектов для электронной микроскопии.</p> <p><u>Понятие о специальных методах изучения микрообъектов</u> - гистохимия (в том числе электронная гистохимия), радиоавтография, иммуногистохимия, фракционирование клеточного содержимого с помощью ультрацентрифугирования.</p>	2			

			<p>Методы исследования живых клеток - культуры тканей вне- и внутри организма, клонирование, образование гетерокарионов и гибридов клеток, прижизненная окраска.</p> <p><u>Количественные методы исследования:</u> цитофотометрия, электронная микрофотометрия, спектрофлуорометрия, денситометрия.</p>				
2.	2	Цитология 1.	<p>Цитология (клеточная биология). <u>Предмет и задачи цитологии</u>, ее значение в системе биологических и медицинских наук. Основные положения клеточной теории на современном этапе развития науки. Понятие о клетке, как основной единице живого. Общий план строения клеток эукариот: клеточная оболочка, цитоплазма, ядро. Неклеточные структуры как производные клеток. Взаимосвязь формы и размеров клеток с их функциональной специализацией.</p> <p><u>Биологическая мембрана</u> как основа строения клетки. Строение, основные свойства и функции. Понятие о компартментализации клетки и ее функциональное значение.</p> <p><u>Клеточная оболочка.</u> Внешняя клеточная (плазматическая) мембрана. Структурно-химические особенности. Характеристика надмембранного слоя (гликокаликса) и подмембранного (кортикального) слоя. Морфологическая характеристика и механизмы барьерной, рецепторной и транспортной функций. Структурные и химические механизмы взаимодействия клеток.</p> <p><u>Специализированные структуры клеточной оболочки:</u> микроворсинки, реснички, базальные инвагинации. Их строение и функции.</p> <p><u>Межклеточные соединения</u> (контакты): простые контакты, соединения типа замка, плотные соединения, десмосомы, щелевидные контакты (нексусы), синаптические соединения (синапсы).</p> <p><u>Цитоплазма.</u></p> <p>Гиалоплазма. Физико-химические свойства, химический состав. Участие в клеточном метаболизме.</p> <p>Органеллы. Определение, классификации. Органеллы общего и специального значения. Мембранные и немембранные органеллы.</p> <p>Органеллы общего значения.</p> <p>Мембранные:</p> <p>Эндоплазматическая сеть. Строение и функции гранулярной и гладкой эндоплазматической сети. Особенности строения в зависимости от специфики метаболических процессов в клетке. Пластинчатый комплекс (Комплекс Гольджи). Строение и функции. Его роль в выполнении железистыми клетками секреторной функции, в химической модификации поступающих белков. Значение во взаимодействии мембранных структур.</p> <p>Лизосомы. Строение, химический состав, функции. Понятие о лизосомах, протеосомах, эндосомах, об аутофагосомах и гетерофагосомах.</p> <p>Пероксисомы. Строение, химический состав, функции.</p> <p>Митохондрии. Строение, функции. Представление об автономной системе синтеза белка. Особенности митохондриального аппарата в клетках с различным уровнем биоэнергетических процессов.</p> <p>Немембранные:</p> <p>Рибосомы. Строение, химический состав, функции. Понятие о полисомах. Роль свободных и связанных с мембранами</p>	2			

			<p>эндоплазматической сети рибосом в биосинтезе клеточных белков.</p> <p>Центриоли. Строение и функции в неделящемся ядре и при митозе.</p> <p>Фибриллярные структуры цитоплазмы. Цитоскелет. Основные компоненты цитоскелета: микротрубочки, микрофиламенты, тонофиламенты (промежуточные филаменты). Их строение, химический состав.</p> <p>Органеллы специального значения: миофибриллы, микроворсинки, реснички, жгутики. Строение и функциональное значение в клетках, выполняющих специальные функции.</p> <p>Включения. Определение. Классификация. Значение в жизнедеятельности клеток и организма. Строение и химический состав различных видов включений.</p> <p>клеток и организма. Строение и химический состав различных видов включений.</p>				
3.	2	Цитология 2	<p><u>Ядро.</u> Роль ядра в хранении и передаче генетической информации и в синтезе белка.</p> <p>Форма и количество ядер. Понятие о ядерно-цитоплазматическом отношении. Общий план строения интерфазного ядра: хроматин, ядрышко, ядерная оболочка, кариоплазма (нуклеоплазма).</p> <p>Кариоплазма (нуклеоплазма). Физико-химические свойства, химический состав. Значение в жизнедеятельности ядра.</p> <p>Хроматин. Строение и химический состав. Структурно-химическая характеристика хроматиновых фибрилл, перихроматиновых фибрилл, перихроматиновых и интерхроматиновых гранул. Роль основных и кислых белков в структуризации и в регуляции метаболической активности хроматина. Понятие о нуклеосомах; механизм компактизации хроматиновых фибрилл. Понятие о деконденсированном и конденсированном хроматине (эухроматине, гетерохроматине, хромосомах), степень их участия в синтетических процессах. Строение хромосомы. Половой хроматин.</p> <p><u>Ядрышко.</u></p> <p>Ядрышко как производное хромосом. Понятие о ядрышковом организаторе. Количество и размер ядрышек. Химический состав, строение, функция. Характеристика фибриллярных и гранулярных компонентов, их взаимосвязь с интенсивностью синтеза РНК. Структурно-функциональная лабильность ядрышкового аппарата.</p> <p>Ядерная оболочка. Строение и функции. Структурно-функциональная характеристика наружной и внутренней мембран, перинуклеарного пространства, комплекса поры. Взаимосвязь количества ядерных пор и интенсивности метаболической активности клеток. Связь ядерной оболочки с эндоплазматической сетью; роль наружной мембраны, в процессе новообразования клеточных мембран.</p> <p>Основные проявления жизнедеятельности клеток.</p> <p>Синтетические процессы в клетке. Взаимосвязь компонентов клетки в процессах анаболизма и катаболизма. Понятие о секреторном цикле; механизмы поглощения и выделения продуктов в клетке.</p> <p>Внутриклеточная регенерация. Общая характеристика и биологическое значение.</p> <p>Информационные межклеточные взаимодействия. Гуморальные, синаптические, взаимодействия через внеклеточный матрикс и щелевые контакты.</p>	2			

			<p>Реакция клеток на внешние воздействия. Структурные и функциональные изменения клеток и отдельных клеточных компонентов в процессах реактивности и адаптации. Физиологическая и репаративная регенерация: сущность и механизмы.</p> <p><u>Воспроизведение клеток.</u></p> <p>Клеточный цикл. Определение понятия; этапы клеточного цикла для клеток, сохранивших способность к делению, и клеток, утративших способность к делению.</p> <p>Митотический цикл. Определение понятия. Фазы цикла (интерфаза, митоз). Биологическое значение митоза и его механизм. Преобразование структурных компонентов клетки на различных этапах митоза. Роль клеточного центра в митотическом делении клеток. Морфология митотических хромосом.</p> <p>Эндомитоз. Определение понятия. Основные формы, биологическое значение. Понятие о плоидности клеток. Полиплоидия; механизмы образования полиплоидных клеток (одноядерных, многоядерных), функциональное значение этого явления.</p> <p>Мейоз. Его механизм и биологическое значение.</p> <p>Морфофункциональная характеристика процессов роста и дифференцировки, периода активного функционирования, старения и гибели клеток.</p> <p><u>Гибель клеток.</u> Дегенерация, некроз. Определение понятия и его биологическое значение. Апоптоз (программированная гибель клеток). Определение понятия и его биологическое значение.</p>				
4.	3	Общая эмбриология.	<p>Эмбриология. Назначение, содержание, место эмбриологии в системе подготовки врача. Возникновение и развитие эмбриологии как самостоятельной науки. Роль отечественных ученых в развитии эмбриологии. Современный этап в развитии эмбриологии.</p> <p>Эмбриология млекопитающих как основа для понимания особенностей эмбрионального развития человека. Периодизация развития человека и животных. Представление о биологических процессах, лежащих в основе развития зародыша - индукция, детерминация, деление, миграция клеток, рост, дифференцировка, взаимодействие клеток, гибель клеток. Особенности эмбрионального развития человека.</p> <p><u>Критические периоды в развитии.</u> Нарушение процессов детерминации как причина аномалий и уродств.</p> <p><u>Прогенез.</u> Сперматогенез. Овогенез. Особенности структуры половых клеток.</p> <p><u>Оплодотворение.</u> Биологическое значение оплодотворения, особенности и хронология процесса. Дистантные и контактные взаимодействия половых клеток. Преобразования в спермии: капацитация, акросомальная реакция, пенетрация спермием прозрачной зоны и плазмолеммы овоцита, сброс цитоплазматической оболочки спермия, поворот спермия, формирование мужского пронуклеуса.</p> <p>Преобразования в овоците: рассеивание клеток лучистого венца, кортикальная реакция, выброс ферментов кортикальных гранул, преобразование прозрачной зоны (зонная реакция), активация цитоплазматических процессов, окончание мейоза, полярные тельца.</p>	2			

			<p>Мужской и женский пронуклеусы, распад их оболочек, установление связи хромосом пронуклеусов с центриолью спермия.</p> <p><u>Первая неделя развития.</u> Зигота - одноклеточный зародыш, ее геном, активация внутриклеточных процессов.</p> <p>Дробление. Специфика дробления у человека и хронология процесса. Строение зародыша на разных стадиях дробления. Роль прозрачной зоны. Характеристика темных и светлых бластомеров, их межклеточных контактов. Уменьшение размеров бластомеров, их взаимодействие. Морула. Бластоциста. Внутренняя клеточная масса (эмбриобласт) и трофобласт. Стадия свободной бластоцисты. Состояние матки к началу имплантации. Начало 1-й фазы гастрюляции.</p> <p>Имплантация. Хронология процесса имплантации. Дифференцировка трофобласта на цитотрофобласт и синцитиотрофобласт.</p> <p>Активация синцитиотрофобласта. Образование лакун и их соединение с кровеносными сосудами эндометрия. Гистиотрофный тип питания. Формирование первичных и вторичных ворсин хориона.</p>			
5.	3	<p>Понятия о тканях.</p> <p>Эпителиальные ткани.</p>	<p>Назначение, содержание, место гистологии в системе подготовки врача. Возникновение и развитие гистологии, как самостоятельной науки. Роль отечественных ученых в создании самостоятельных кафедр гистологии. Современный этап в развитии гистологии.</p> <p><u>Ткани как системы клеток и их производных</u> - один из иерархических уровней организации живого. Клетки как ведущие элементы ткани. Неклеточные структуры - симпласты и межклеточное вещество как производные клеток. Синцитии.</p> <p><u>Понятие о клеточных популяциях.</u> Клеточная популяция (клеточный тип, дифферон, клон). Статическая, растущая, обновляющаяся клеточные популяции.</p> <p><u>Стволовые клетки и их свойства.</u> Деерминация и дифференциация клеток в ряду последовательных делений, коммитирование потенций.</p> <p><u>Диффероны.</u> Тканевый тип, генез (гистогенез). Закономерности возникновения и эволюции тканей, теории параллелизма А.А.Заварзина и дивергентной эволюции Н.Г.Хлопина, их синтез на современном уровне развития науки.</p> <p><u>Принципы классификации тканей.</u> Классификация тканей.</p> <p><u>Восстановительные способности тканей</u> - типы физиологической регенерации в обновляющихся, растущих и стационарных клеточных популяциях, репаративная регенерация.</p> <p><u>Компенсаторно-приспособительные</u> и адаптационные изменения тканей, их пределы.</p> <p><u>Эпителиальные ткани.</u> <u>Общая характеристика.</u> Источники развития. Морфофункциональная и генетическая классификация эпителиальных тканей.</p> <p><u>Покровные эпителии.</u> Пограничность положения. Строение однослойных (однорядных и многорядных) и многослойных эпителиев (неороговевающего, ороговевающего, переходного). Принципы структурной организации и функции. Взаимосвязь морфофункциональных особенностей эпителиальной ткани с ее пограничным положением в организме.</p> <p><u>Базальная мембрана:</u> строение, функции, происхождение. Особенности межклеточных контактов в различных видах эпителия. Горизонтальная и вертикальная анизоморфность эпителиальных пластов. Полярность эпителиоцитов и формы</p>	2		

			<p>полярной дифференцировки их клеточной оболочки. Цитокератины как маркеры различных видов эпителиальных тканей.</p> <p><u>Физиологическая и репаративная регенерация эпителия.</u> Роль стволовых клеток в эпителиальных тканях обновляющегося типа; состав и скорость обновления клеточных дифферонов в различных эпителиальных тканях.</p> <p><u>Железистый эпителий.</u> Особенности строения секреторных эпителиоцитов. Цитологическая характеристика эпителиоцитов, выделяющих секрет по голокриновому, апокриновому и мерокриновому типу.</p>				
6.	3	Кровь и лимфа	<p>Ткани внутренней среды.</p> <p><u>Кровь</u> Основные компоненты крови как ткани - плазма и форменные элементы. Функции крови. Содержание форменных элементов в крови взрослого человека. Гемограмма. Возрастные и половые особенности крови.</p> <p><u>Эритроциты:</u> размеры, форма, строение и функции, классификация эритроцитов по форме, размерам и степени зрелости. Особенности строения плазмолеммы эритроцита и его цитоскелета. Виды гемоглобина и связь с формой эритроцита. Ретикулоциты.</p> <p><u>Лейкоциты:</u> классификация и общая характеристика. Лейкоцитарная формула. Гранулоциты - нейтрофилы, эозинофилы, базофилы, их содержание, размеры, форма, строение, основные функции. Особенности строения специфических гранул. Агранулоциты - моноциты, лимфоциты, количество, размеры, особенности строения и функции. Характеристика лимфоцитов - количество, морфофункциональные особенности, типы.</p> <p><u>Кровяные пластинки</u> (тромбоциты). Размеры, строение, функция.</p> <p><u>Лимфа.</u> Лимфоплазма и форменные элементы. Связь с кровью, понятие о рециркуляции лимфоцитов.</p>	2			
7.	3	Кроветворение	<p><u>Эмбриональный гемоцитопоз.</u> Развитие крови как ткани (гистогенез).</p> <p><u>Постэмбриональный гемоцитопоз:</u> физиологическая регенерация крови. Понятие о стволовых клетках крови (СКК) и колониеобразующих единицах (КОЕ). Характеристика плюрипотентных предшественников (стволовых, коммитированных клеток), унипотентных предшественников, бластных форм. Морфологически неидентифицируемые и морфологически идентифицируемые стадии развития клеток крови (характеристика клеток в дифферонах: эритроцитов, гранулоцитов, моноцитов, Т-лимфоцитов, В-лимфоцитов и кровяных пластинок (тромбоцитов). Регуляция гемоцитопоза и лимфопоэза, роль микроокружения.</p>	2			
8.	3	Соединительные ткани	<p>Соединительные ткани</p> <p><u>Общая характеристика соединительных тканей.</u> Классификация. Источники развития. Гистогенез.</p> <p><u>Рыхлая волокнистая соединительная ткань.</u> Клетки рыхлой волокнистой соединительной ткани. Фибробласты, их разновидности, фиброциты, миофибробласты, их происхождение, строение, участие в процессах фибриллогенеза. Макрофаги, их происхождение, виды, строение, роль в защитных реакциях организма. Понятие о системе мононуклеарных фагоцитов. Лейкоциты, их роль в защитных реакциях организма. Адипоциты (жировые клетки) белой и бурой жировой ткани, их происхождение, строение и значение.</p>	2			

			<p>Перициты, адвентициальные клетки, их происхождение, строение и функциональная характеристика. Плазматические клетки, их происхождение, строение, роль в иммунитете. Тучные клетки, их происхождение, строение, функции. Пигментные клетки, их происхождение, строение, функция. Межклеточное вещество. Общая характеристика и строение. Основное вещество, его физико-химические свойства и значение. Коллагеновые и эластические волокна, их роль, строение и химический состав. Представление о различных типах коллагена и их локализации в организме. Ретикулярные волокна. Происхождение межклеточного вещества. Возрастные изменения.</p> <p><u>Плотная волокнистая соединительная ткань</u>, ее разновидности, строение и функции. Сухожилие как орган.</p> <p><u>Специализированные соединительные ткани</u>. Ретикулярная ткань, строение, гистофизиология и значение. Жировая ткань, ее разновидности, строение и значение. Пигментная ткань, особенности строения и значение. Слизистая ткань, строение.</p>				
9.	3	Хрящевые ткани	<p>Скелетные ткани.</p> <p><u>Общая характеристика скелетных тканей</u>. Классификация.</p> <p><u>Хрящевые ткани</u>. Общая характеристика. Виды хрящевой ткани (гиалиновая, эластическая, волокнистая). Хрящевые клетки - хондробласты, хондроциты, (хондрокласты). Изогенные группы клеток. Гистохимическая характеристика и строение межклеточного вещества различных видов хрящевой ткани. Хондрогенез и возрастные изменения хрящевых тканей. Строение суставного хряща.</p>	2			
10.	3	Костные ткани	<p><u>Костные ткани</u>. Общая характеристика. Классификация. Клетки костной ткани: остеобласты, остеокласты. Их цито-функциональная характеристика. Межклеточное вещество костной ткани, его физико-химические свойства и строение. Ретикулофиброзная (грубо-волокнистая) костная ткань. Пластинчатая (тонковолокнистая) костная ткань. Их локализация в организме и морфофункциональные особенности. Гистогенез и регенерация костных тканей. Возрастные изменения. Факторы, оказывающие влияние на строение костных тканей. Кость как орган.</p>	2			
11.	3	Мышечные ткани	<p><u>Мышечные ткани</u>.</p> <p>Общая характеристика и гистогенетическая классификация. Соматическая поперечно-полосатая (исчерченная) мышечная ткань. Развитие, морфологическая и функциональная характеристики. Микроскопическое и электронно-микроскопическое строение. Строение миофибриллы, ее структурно-функциональная единица (саркомер). Механизм мышечного сокращения. Типы мышечных волокон и их иннервация. Моторная единица. Миосателлиты. Регенерация мышечной ткани, значение миосателлитов. Мышца как орган. Связь с сухожилием.</p> <p>Сердечная поперечно-полосатая (исчерченная) мышечная ткань. Источник развития, этапы гистогенеза. Морфофункциональная характеристика рабочих и проводящих кардиомиоцитов. Возможности регенерации.</p> <p>Гладкая (неисчерченная) мышечная ткань. Источник развития. Морфологическая и функциональная характеристика. Регенерация.</p> <p>Мионервальная ткань. Источник развития, строение и функция.</p>	2			

			Миоидные и мезэпителиальные клетки. Источники развития. Строение. Функции.				
12.	6	Введение в анатомию	<p>Анатомия. Введение в анатомию. Общая анатомия скелета. Классификация костей, их отличия по форме, строению, развитию. Кость как орган. Оси и плоскости. Анатомическая терминология. Скелет туловища. Кости осевого скелета. Позвоночный столб. Строение типичного (грудного) позвонка. Особенности строения позвонков в различных отделах позвоночного столба (шейные, грудные, поясничные, крестец и копчик). Ребра и грудина.</p> <p><u>Скелет верхней конечности (кости пояса и свободной части верхней конечности).</u> Названия костей, их анатомические особенности.</p> <p><u>Скелет нижней конечности (кости пояса и свободной части нижней конечности).</u> Названия костей, их анатомические особенности.</p> <p><u>Соединения костей, их классификация по строению и функциям.</u> Непрерывные соединения их разновидности. Соединения костей черепа (роднички, швы, синхондрозы черепа, височно-нижнечелюстной сустав). Синовиальные соединения костей (суставы). Анатомическая и биомеханическая классификация суставов. Соединения костей туловища и черепа с позвоночником. Соединение позвонков. Позвоночный столб в целом (изгибы, возрастные особенности). Соединение позвоночника с черепом. Реберно-позвоночные и грудно-реберные суставы. Грудная клетка в целом (особенности строения).</p>	2			
13.	6	Краниология	<p>Анатомия Череп, деление на отделы. Строение непарных костей мозгового черепа (лобной, клиновидной, затылочной, решетчатой костей). Височная кость (каналы). Строение костей лицевого черепа (верхнечелюстная кость, нижняя челюсть, нижняя носовая раковина, сошник, носовая, небная, слезная, скуловая, подъязычная кости). Топография черепа: свод, основание, важнейшие образования наружного и внутреннего основания черепа.</p>	2			
14.	6	Артрология.	<p>Анатомия. <u>Соединения костей, их классификация по строению и функциям.</u> Непрерывные соединения их разновидности. Соединения костей черепа (роднички, швы, синхондрозы черепа, височно-нижнечелюстной сустав). Синовиальные соединения костей (суставы). Анатомическая и биомеханическая классификация суставов. Соединения костей туловища и черепа с позвоночником. Соединение позвонков. Позвоночный столб в целом (изгибы, возрастные особенности). Соединение позвоночника с черепом. Реберно-позвоночные и грудно-реберные суставы. Грудная клетка в целом (особенности строения).</p> <p>Соединения костей верхней конечности: пояса (грудно-ключичный и акромиально-ключичный суставы, их строение, функции) и свободного отдела (плечевой, локтевой суставы; соединения костей предплечья: лучезапястный, межпястные, среднелучезапястный суставы; суставы кисти). Соединение костей нижней конечности. Соединение костей пояса нижних конечностей (соединения тазовых костей друг с другом (лобковый симфиз) и с крестцом, их форма). Таз как целое. Возрастные, половые, типовые и индивидуальные особенности таза; форма и размеры женского таза. Соединения костей</p>	2			

			свободной части нижней конечности. Тазобедренный сустав. Коленный сустав (особенности строения, топография связочного аппарата, менисков и синовиальных сумок коленного сустава); анатомические предпосылки их повреждений. Соединения костей голени. Голеностопный сустав и суставы стопы.				
15.	3	Нервная ткань	<p>Нервная ткань.</p> <p><u>Общая характеристика</u> нервной ткани. Эмбриональный гистогенез. Дифференцировка нейробластов и глиобластов. Понятие о регенерации структурных компонентов нервной ткани.</p> <p><u>Нейроциты (нейроны)</u>. Источники развития. Морфологическая и функциональная классификация. Общий план строения нейрона. Микро- и ультраструктура перикариона (тела нейрона), аксона, дендритов. Базофильное вещество (субстанция Ниссля). Особенности цитоскелета нейроцитов (нейрофиламенты и нейротрубочки). Роль плазмолеммы нейроцитов в рецепции, генерации и проведении нервного импульса. Понятие о нейромедиаторах. Секреторные нейроны, особенности их строения и функция. Физиологическая гибель нейронов. Регенерация нейронов.</p> <p><u>Нейроглия</u>. Общая характеристика. Источники развития глиоцитов. Классификация. Макроглия (олигодендроглия, астроглия и эпендимная глия). Микроглия.</p> <p><u>Нервные волокна</u>. Общая характеристика. Классификация. Особенности формирования, строения и функции безмиелиновых и миелиновых нервных волокон. Понятие об осевом цилиндре и мезаксоне. Ультрамикроскопическое строение миелиновой оболочки. Дегенерация и регенерация нервных волокон.</p> <p><u>Нервные окончания</u>. Общая характеристика. Классификация. Рецепторные (чувствительные) нервные окончания - свободные, несвободные и инкапсулированные, нервно-мышечные веретена, нервно-сухожильные веретена, комплекс клетки Меркеля с нервной терминалью. Эффекторные окончания - двигательные и секреторные. Нервно-мышечное окончание (моторная бляшка) в скелетных мышцах и в гладкой мышечной ткани. Секреторные (нейро-железистые) нервные окончания.</p> <p><u>Синапсы</u>. Классификации. Межнейрональные электрические, химические и смешанные синапсы, строение и механизмы передачи возбуждения. Ультраструктура химических синапсов - пресинаптическая и постсинаптическая части, синаптические пузырьки, синаптическая щель.</p> <p><u>Рефлекторные дуги</u>, их чувствительные, двигательные и ассоциативные звенья.</p>		2		
16.	4	Нервная система I.	<p>Нервная система.</p> <p>Общая характеристика. Источники и ход эмбрионального развития. Нервная трубка и ее дифференцировка на вентрикулярную, субвентрикулярную (камбиальную), промежуточную (плащевую) и маргинальную зоны. Нервный гребень и плакоды, их дифференцировка. Органогенез.</p> <p>Периферическая нервная система.</p> <p>Нерв. Строение, тканевой состав. Реакция на повреждение, регенерация.</p> <p>Чувствительные нервные узлы (спинномозговые и черепные). Строение, тканевой состав. Характеристика нейронов и нейроглии.</p> <p>Центральная нервная система.</p>		2		

			<p>Строение серого и белого вещества. Понятие о рефлекторной дуге (нейронный состав и проводящие пути) и о нервных центрах. Строение оболочек мозга - твердой, паутинной, мягкой. Субдуральное и субарахноидальное пространства, сосудистые сплетения. Особенности строения сосудов (синусы, гемокapилляры) центральной нервной системы.</p> <p>Спинной мозг. Общая характеристика строения. Строение серого вещества: виды нейронов и их участие в образовании рефлекторных дуг, типы глиоцитов. Ядра серого вещества. Строение белого вещества. Центральный канал спинного мозга и спинномозговая жидкость.</p>				
17.	4	Нервная система II.	<p><u>Головной мозг.</u></p> <p><u>Мозжечок.</u> Строение и нейронный состав коры мозжечка. Грушевидные клетки, корзинчатые и звездчатые нейроны, клетки-зерна. Аfferентные и эfferентные нервные волокна. Межнейронные связи, тормозные нейроны. Клубочек мозжечка. Глиоциты мозжечка.</p> <p>Ствол мозга. Строение и нейронный состав.</p> <p><u>Головной мозг.</u> Общая характеристика строения, особенности строения и взаимоотношения серого и белого вещества. Кора большого мозга. Эмбриональный и постэмбриональный гистогенез. Цитоархитектоника слоев (пластинок) коры больших полушарий. Нейронный состав, характеристика пирамидных нейронов. Представление о модульной организации коры. Межнейронные связи, особенности строения синапсов. Тормозные нейроны. Глиоциты коры. Миелоархитектоника - радиальные и тангенциальные нервные волокна. Особенности строения коры в двигательных и чувствительных зонах. Гематоэнцефалический барьер, его строение и функция.</p> <p><u>Автономная (вегетативная) нервная система.</u></p> <p>Общая характеристика строения центральных и периферических отделов парасимпатической и симпатической систем. Строение и нейронный состав ганглиев (экстрамуральных и интрамуральных). Пре- и постганглионарные нервные волокна.</p>		2		
18.	6	Миология I.	<p>Анатомия. <u>Мышцы и фасции туловища.</u> Границы, внешние ориентиры спины, груди, живота. Классификация мышц туловища по форме, функциям и по происхождению. Поверхностные и глубокие мышцы спины (топография, функции). Пояснично-грудная фасция (поверхностная, глубокая пластинки).</p>		2		
19.	6	Миология II	<p>Анатомия. Мышцы и фасции груди. Большая и малая грудные, передняя зубчатая и межреберные мышцы, подключичная мышца, их строение, топография и функции. Диафрагма, ее части, строение, топография, функции. «Слабые места» («треугольники») диафрагмы как области возможного образования внутренних грыж. Фасции и клетчаточные пространства груди.</p> <p>Мышцы и фасции живота. Косые, поперечная и прямая мышцы живота: их строение, топография, функции. Пирамидальная мышца. Влагалище прямой мышцы живота. Белая линия живота. Фасции и клетчаточные пространства живота.</p> <p>Мышцы и фасции шеи. Границы, внешние ориентиры, деление на области. Классификация мышц шеи по происхождению, расположению и по функции. Межфасциальные пространства и треугольники шеи, их связи с клетчаточными пространствами соседних областей.</p>		2		

			Мышцы и фасции головы. Мимические и жевательные мышцы. Особенности расположения и функции мимических и жевательных мышц.				
20.	6	Миология III	Анатомия. Мышцы верхней конечности. Классификация мышц и фасций верхней конечности по их расположению, строению и функциям. Мышцы пояса (плечевого) и свободной части верхней конечности (плеча, предплечья и кисти). Мышцы пояса нижних конечностей (тазового пояса). Мышцы свободной части нижней конечности (бедро, голени, стопы).		2		
21.	6	Нервная система I	Анатомия. Особенности анатомо-топографических взаимоотношений твердой оболочки спинного мозга и надкостницы в позвоночном канале. Оболочки головного мозга, межоболочечные пространства. Взаимоотношения наружной пластинки твердой оболочки с внутренней поверхностью костей черепа. Сосудистые сплетения желудочков; подпаутинное пространство, продукция и пути оттока спинномозговой жидкости.		2		
22.	6	Нервная система II	Анатомия. Конечный мозг (макростроение: доли, борозды и извилины полушарий мозга; внутреннее строение полушарий, спайки, узлы, боковые желудочки, их формирование, сообщения). Оболочки спинного и головного мозга (твердая, паутинная, мягкая). Их развитие, топография и строение, функции. Особенности анатомо-топографических взаимоотношений твердой оболочки спинного мозга и надкостницы в позвоночном канале. Оболочки головного мозга, межоболочечные пространства. Взаимоотношения наружной пластинки твердой оболочки с внутренней поверхностью костей черепа. Сосудистые сплетения желудочков; подпаутинное пространство, продукция и пути оттока спинномозговой жидкости.		2		
23.	6	Нервная система III	Анатомия. Проводящие пути головного и спинного мозга. Функциональная характеристика проводящих путей. 1. Ассоциативные пути, короткие и длинные. 2. Комиссуральные пути. 3. Проекционные пути: а) восходящие (афферентные) системы волокон. Экстероцептивные, проприоцептивные, интероцептивные пути; б) нисходящие (эфферентные) системы волокон (пирамидные и экстрапирамидные пути). Двигательные тракты, проводники экстероцептивной и проприоцептивной чувствительности и их расположение в различных отделах головного и спинного мозга. Анатомия и топография черепных и спинномозговых нервов; закономерности их формирования. Строение и состав нервов, их функциональная характеристика		2		
24.	6	Нервная система IV	Анатомия. Спинномозговые нервы: Закономерности их формирования, места выхода из позвоночного канала, ветви: передняя, задняя, менингеальная, соединительная. Анатомия и топография задних ветвей шейных, грудных, поясничных, крестцовых и копчикового нервов. Передние ветви спинномозговых нервов, их участие в образовании шейного, плечевого, поясничного, крестцового, копчикового сплетений. Шейное сплетение, особенности его формирования, топография, ветви. Плечевое сплетение, его формирование, строение, топография, ветви. Поясничное сплетение, место его расположения, закономерности формирования, строения, анатомии;		2		

			топографические взаимоотношения с большой поясничной и квадратной мышцами поясницы, его связи с крестцовым сплетением и симпатическими стволами; отходящие от поясничного сплетения ветви, нервы. Крестцовое сплетение, место его расположения, закономерности формирования, отношение к крестцовым отверстиям, грушевидной мышце, поясничному сплетению (пояснично-крестцовый ствол) и узлам симпатического ствола.				
25.	6	Нервная система V	Анатомия. Закономерности развития и функции вегетативной нервной системы, ее деление на симпатическую и парасимпатическую части, их анатомо-топографические особенности внутри ЦНС и на периферии. Вегетативная нервная система (симпатическая, парасимпатическая части).		2		
26.	4	Сердечно-сосудистая система	Сердечно-сосудистая система. <u>Кровеносные сосуды.</u> Общие принципы строения, тканевой состав. Классификация сосудов. Понятие о микроциркуляторном русле. Зависимость строения сосудов от гемодинамических условий. Вазодилатация сосудов (сосуды сосудов). Ангиогенез, регенерация сосудов. Возрастные изменения в сосудистой стенке. Артерии. Классификация. Особенности строения и функции артерий различного типа: мышечного, мышечно-эластического и эластического. Органные особенности артерий. Микроциркуляторное русло. Артериолы, их виды и роль в кровообращении. Строение. Значение эндотелиомиоцитных контактов в гистофизиологии артериол. Гемокапилляры. Классификация, функция и строение. Морфологические основы процесса проницаемости капилляров и регуляции их функций. Органные особенности капилляров. Венулы. Их виды, функциональное значение, строение. Понятие об артериоловеноулярных анастомозах. Значение для кровообращения. Вены. Строение стенки вен в связи с гемодинамическими условиями. Классификация. Особенности строения вен различного типа (мышечного и безмышечного). Строение венозных клапанов. Органные особенности вен. <u>Лимфатические сосуды.</u> Строение и классификация. Строение лимфатических капилляров и различных видов лимфатических сосудов. Понятие о лимфангионе. Участие лимфатических капилляров в системе микроциркуляции. <u>Сердце.</u> Эмбриональное развитие. Строение стенки сердца, его оболочек, их тканевой состав. Эндокард и клапаны сердца. Миокард, рабочие, проводящие и секреторные кардиомиоциты. Особенности кровоснабжения, регенерации. Проводящая система сердца, ее морфофункциональная характеристика. Эпикард и перикард. Внутриорганные сосуды сердца. Иннервация сердца. Сердце новорожденного. Перестройка и развитие сердца после рождения. Возрастные изменения сердца.			2	
27.	4	Дыхательная система	<u>Дыхательная система.</u> <u>Общая характеристика</u> дыхательной системы. Воздухоносные пути и респираторный отдел. Развитие. Возрастные особенности. Регенерация. <u>Внелегочные воздухоносные пути.</u> Особенности строения стенки воздухоносных путей: носовой полости, гортани, трахеи и главных бронхов. Тканевой состав и гистофункциональная			2	

			<p>характеристика их оболочек. Клеточный состав эпителия слизистой оболочки.</p> <p><u>Легкие.</u> Внутрилегочные воздухоносные пути: бронхи и бронхиолы, строение их стенок в зависимости от их калибра.</p> <p>Ацинус как морфофункциональная единица легкого. Структурные компоненты ацинуса. Строение стенки альвеол. Типы пневмоцитов, их цитофункциональная характеристика. Структурно-химическая организация и функция сурфактантно-альвеолярного комплекса. Строение межальвеолярных перегородок. Аэрогематический барьер и его значение в газообмене. Макрофаги легкого. Кровоснабжение легкого.</p> <p>Плевра. Морфофункциональная характеристика.</p>				
28.	4	Органы кроветворения и иммуногенеза	<p>Система органов кроветворения и иммунной защиты.</p> <p><u>Общая характеристика</u> системы кроветворения и иммунной защиты. Основные источники и этапы формирования органов кроветворения в онтогенезе человека. Мезобластический, гепатоспленотимический и медуллярный этапы становления системы кроветворения.</p> <p><u>Костный мозг.</u> Строение, тканевой состав и функции красного костного мозга. Особенности васкуляризации и строение гемокapилляров. Понятие о микроокружении. Желтый костный мозг. Развитие костного мозга во внутриутробном периоде. Возрастные изменения. Регенерация костного мозга.</p> <p><u>Тимус.</u> Эмбриональное развитие. Роль в лимфоцитопоезе. Строение и тканевой состав коркового и мозгового вещества долек. Васкуляризация. Строение и значение гематотимического барьера. Временная (акцидентальная) и возрастная инволюция тимуса.</p> <p><u>Селезенка.</u> Эмбриональное развитие. Строение и тканевой состав (белая и красная пульпа. Т- и В-зависимые зоны). Кровоснабжение селезенки. Структурные и функциональные особенности венозных синусов.</p> <p><u>Лимфатические узлы.</u> Эмбриональное развитие. Строение и тканевой состав. Корковое и мозговое вещество. Их морфофункциональная характеристика, клеточный состав. Т- и В-зависимые зоны, Система синусов. Васкуляризация. Роль кровеносных сосудов в развитии и гистофизиологии лимфатических узлов. Возрастные изменения.</p> <p><u>Лимфоидные образования в составе слизистых оболочек:</u> лимфоидные узелки и диффузные скопления в стенке воздухоносных путей, пищеварительного тракта (одиночные и множественные) и других органов. Их строение, клеточный состав и значение.</p>			2	
29.	4	Эндокринная система 1	<p>Эндокринная система.</p> <p><u>Общая характеристика</u> и классификация эндокринной системы. Центральные и периферические звенья эндокринной системы. Понятие о гормонах, клетках-мишенях и их рецепторах к гормонам. Механизмы регуляции в эндокринной системе. Классификация эндокринных желез.</p> <p><u>Гипоталамус.</u> Нейроэндокринные нейроны крупноклеточных и мелкоклеточных ядер гипоталамуса. Гипоталамо-аденогипофизарная и гипоталамо-нейрогипофизарная системы. Либерины и статины, их роль в регуляции эндокринной системы. Регуляция функций гипоталамуса центральной нервной системой.</p> <p><u>Гипофиз.</u> Эмбриональное развитие. Строение и функции аденогипофиза. Цитофункциональная характеристика аденоцитов передней доли гипофиза. Гипоталамо-</p>			2	

			<p>аденогипофизарное кровообращение, его роль во взаимодействии гипоталамуса и гипофиза. Средняя (промежуточная) доля гипофиза и ее особенности у человека. Строение и функция нейрогипофиза, его связь с гипоталамусом. Васкуляризация и иннервация гипофиза. Возрастные изменения. Эпифиз мозга. Строение, клеточный состав, функция. Возрастные изменения.</p> <p><u>Щитовидная железа.</u> Источники развития. Строение. Фолликулы как морфофункциональные единицы, строение стенки и состав коллоида фолликулов. Фолликулярные эндокриноциты (тироциты), их гормоны и фазы секреторного цикла. Роль гормонов тироцитов. Перестройка фолликулов в связи с различной функциональной активностью. Парафолликулярные эндокриноциты (кальцитониноциты, С-клетки). Источники развития, локализация и функция. Фолликулогенез. Васкуляризация и иннервация щитовидной железы.</p> <p><u>Околощитовидные железы.</u> Источники развития. Строение и клеточный состав. Роль в регуляции минерального обмена. Васкуляризация, иннервация и механизмы регуляции околощитовидных желез. Структура околощитовидных желез у новорожденных и возрастные изменения.</p>				
30.	4	Эндокринная система.2	<p>Надпочечники. Источники развития. Фетальная и дефинитивная кора надпочечников. Зоны коры и их клеточный состав. Особенности строения корковых эндокриноцитов в связи с синтезом и секрецией кортикостероидов. Роль гормонов коры надпочечников в регуляции водно-солевого равновесия, развитии общего адаптационного синдрома, регуляции белкового синтеза. Мозговое вещество надпочечников. Строение, клеточный состав, гормоны и роль мозговых эндокриноцитов (эпинефроцитов). Возрастные изменения надпочечника.</p> <p>Эндокринные структуры желез смешанной секреции.</p> <p>Эндокринные островки поджелудочной железы. Эндокринная функция гонад (яичек, яичников), плаценты.</p>			2	
31.	4,6	Анатомия эндокринной системы 1	<p>Анатомия. Одиночные гормонопродуцирующие клетки. Представление о диффузной эндокринной системе (ДЭС), локализация элементов, их клеточный состав. Нейроэндокринные клетки. Представления о АПУД</p> <p>Анатомия. Общая характеристика и классификация эндокринной системы. Центральные и периферические звенья эндокринной системы. Понятие о гормонах, клетках-мишенях и их рецепторах к гормонам. Механизмы регуляции в эндокринной системе. Классификация эндокринных желез.</p> <p>Гипоталамус. Нейроэндокринные нейроны крупноклеточных и мелкоклеточных ядер гипоталамуса. Гипоталамо-аденогипофизарная и гипоталамо-нейрогипофизарная системы. Либерины и статины, их роль в регуляции эндокринной системы. Регуляция функций гипоталамуса центральной нервной системой.</p> <p>Гипофиз. Эмбриональное развитие. Строение и функции аденогипофиза. Цитофункциональная характеристика аденоцитов передней доли гипофиза. Гипоталамо-аденогипофизарное кровообращение, его роль во взаимодействии гипоталамуса и гипофиза. Средняя (промежуточная) доля гипофиза и ее особенности у человека. Строение и функция нейрогипофиза, его связь с гипоталамусом. Васкуляризация и иннервация гипофиза. Возрастные изменения.</p>			2	

			Эпифиз мозга. Строение, клеточный состав, функция. Возрастные изменения.				
32.	6	Анатомия эндокринной системы 2	<p>Анатомия. Щитовидная железа. Источники развития. Строение. Фолликулы как морфофункциональные единицы, строение стенки и состав коллоида фолликулов. Фолликулярные эндокриноциты (тироциты), их гормоны и фазы секреторного цикла. Роль гормонов тироцитов. Перестройка фолликулов в связи с различной функциональной активностью. Парафолликулярные эндокриноциты (кальцитониноциты, С-клетки). Источники развития, локализация и функция. Фолликулогенез. Васкуляризация и иннервация щитовидной железы.</p> <p>Околощитовидные железы. Источники развития. Строение и клеточный состав. Роль в регуляции минерального обмена. Васкуляризация, иннервация и механизмы регуляции околощитовидных желез. Структура околощитовидных желез у новорожденных и возрастные изменения.</p>			2	
33.	6	Дыхательная система.	<p>Анатомия. Общий обзор органов дыхательной системы. Наружный нос и полость носа. Околоносовые пазухи, сообщения их с полостью носа.</p> <p>Гортань, ее топография, строение, хрящи, полость гортани. Трахея, главные бронхи: их топография и строение стенок.</p> <p>Легкие: функции, топография, поверхности, строение. Бронхиальное дерево. Закономерности ветвления бронхов в легком: долевые и сегментарные бронхи, их отношения с ветвями легочной артерии. Бронхолегочные сегменты, дольки легкого. Структурная-функциональная единица легкого – ацинус. Плевра (висцеральная и париетальная): топография, полость, синусы. Проекция границы плевры и плевральных синусов на поверхности тела.</p> <p>Средостение (верхнее и нижнее - переднее, среднее и заднее). Топография органов, расположенных в различных отделах средостения.</p>			2	
34.	4	Органы чувств	<p><u>Орган обоняния.</u> Общая характеристика. Эмбриональное развитие. Строение и клеточный состав обонятельной выстилки: рецепторные, поддерживающие и базальные клетки. Гистофизиология органа обоняния. Возрастные изменения. Вомероназальный орган.</p> <p><u>Орган вкуса.</u> Общая характеристика. Эмбриональное развитие. Строение и клеточный состав вкусовых почек: вкусовые, поддерживающие и базальные клетки. Иннервация вкусовых почек. Гистофизиология органа вкуса. Возрастные изменения.</p> <p><u>Органы слуха и равновесия.</u> Общая характеристика. Эмбриональное развитие.</p> <p>Наружное ухо: строение наружного слухового прохода и барабанной перепонки. Среднее ухо: слуховые косточки, характеристика эпителия барабанной полости и слуховой трубы.</p> <p>Внутреннее ухо: костный и перепончатый лабиринты.</p> <p>Вестибулярная часть перепончатого лабиринта: эллиптический и сферический мешочки и полукружные каналы. Их рецепторные отделы: строение и клеточный состав пятна и ампулярных гребешков. Иннервация. Гистофизиология вестибулярного лабиринта.</p> <p>Улитковая часть перепончатого лабиринта: строение улиткового канала, строение и клеточный состав спирального органа, его иннервация. Гистофизиология восприятия звуков. Возрастные изменения.</p>			2	

35.	4	Кожа и ее производные	<p>Кожа и ее производные.</p> <p><u>Кожа.</u> Общая характеристика. Тканевой состав, развитие. Регенерация.</p> <p>Эпидермис. Основные диффероны клеток в эпидермисе. Слои эпидермиса. Их клеточный состав. Антигенпредставляющие клетки кожи. Особенности строения эпидермиса "толстой" и "тонкой" кожи. Понятие о процессе кератинизации, его значение. Клеточное обновление эпидермиса и представление о его пролиферативных единицах и колонковой организации. Местная система иммунного надзора эпидермиса - клетки Лангерганса и лимфоциты, их гистофункциональная характеристика. Пигментные клетки эпидермиса, их происхождение, строение и роль. Осязательные клетки. Базальная мембрана, дермальноэпидермальное соединение.</p> <p>Дерма. Сосочковый и сетчатый слои, их тканевой состав. Особенности строения дермы в коже различных участков тела - стопы, ладоней, лица, суставов и др. Гистофункциональная характеристика иммунной системы в дерме. Васкуляризация кожи. Гиподерма.</p> <p><u>Железы кожи.</u> Сальные и потовые железы (меро- и апокриновые), их развитие, строение, гистофизиология. Молочные железы - см. в разделе "Женская половая система".</p> <p>Возрастные особенности кожи и ее желез.</p> <p><u>Придатки кожи.</u> Волосы. Развитие, строение, рост и смена волос, иннервация. Ногти. Развитие, строение и рост ногтей.</p>			2	
36.	6	Общая ангиология	<p>Анатомия. системе Анатомия. Общий обзор сердечно-сосудистой системы. Форма, положение и топография сердца в грудной полости. Предсердия и желудочки, строение их стенок. Эндокард, миокард, эпикард. Клапанный аппарат сердца. Проводящая система сердца, ее узлы и пучки. Артерии и вены сердца. Проекция границ сердца и его отверстий, клапанов на переднюю грудную стенку. Перикард. Артерии головы и шеи. Общая сонная артерия. Особенности отхождения и топографии справа и слева. Наружная сонная артерия, ее топография, ветви. Артерии головного и спинного мозга. Артериальный (Виллизиев) круг большого мозга.</p> <p>Подключичная артерия, ее топография. Ветви подключичной артерии, отходящие от нее до входа в межлестничный промежуток, в межлестничном промежутке и по выходе из него.</p> <p>Артерии верхней конечности. Подмышечная артерия, ее топография, отделы, ветви. Плечевая, лучевая, локтевая артерии, их топография. Ладонные артериальные дуги кисти (поверхностная и глубокая), отходящие от них артерии. Топография артерий верхней конечности и их проекция на кожные покровы. Анастомозы между ветвями артерий верхней конечности.</p> <p>Грудная аорта. Грудная часть аорты, ее топография; париетальные (задние межреберные, верхние диафрагмальные, их ветви) и висцеральные (бронхиальные, пищеводные, перикардиальные, медиастинальные) ветви и анастомозы между ними.</p> <p>Брюшная часть аорты, ее топография; париетальные (нижние диафрагмальные, поясничные артерии) и висцеральные непарные (чревный ствол, верхняя и нижняя брыжеечные) и парные (средние надпочечниковые, почечные, яичниковые, яичковые) артерии и их ветви. Артерии таза и свободной части нижней конечности.</p>			2	

			<p>Общий обзор вен. Строение и функции вен, закономерности их топографии и формирования; отличия от артерий. Анатомо-топографические закономерности вен.</p> <p>Верхняя полая вена ее притоки, их топография. Синусы твердой мозговой оболочки. Вены головного мозга (поверхностные и глубокие). Соединения между внутричерепными и внечерепными венами (диплоические и эмиссарные вены). Поверхностные и глубокие вены головы и шеи, их притоки. Плечеголовые вены, их формирование, топография. Внутренняя яремная вена (внечерепные и внутричерепные притоки). Подключичная вена (притоки, топография, место слияния с внутренней яремной веной). Глубокие и поверхностные вены верхней конечности. Межреберные вены.</p> <p>Нижняя полая вена, ее топография, формирование. Поверхностные и глубокие вены нижней конечности. Бедренная вена (топография, притоки). Наружная подвздошная вена. Пристеночные и висцеральные притоки внутренней подвздошной вены, анастомозы между ними. Общая подвздошная вена. Висцеральные и париетальные притоки нижней полой вены. Анастомозы между системами верхней и нижней полых вен (кава -кавальные анастомозы) как пути коллатерального кровотока.</p> <p>Воротная вена, ее топография, формирование, притоки; анастомозы воротной вены с притоками верхней и нижней полых вен: порто-кавальные анастомозы, их роль в коллатеральном кровотоке.</p>				
37.	6	Артерии большого круга кровообращения	<p>Анатомия. Артерии малого круга кровообращения (легочный ствол, его топография, легочные артерии, их топография).</p> <p>Артерии большого круга кровообращения. Аорта, ее топография, отдельные части: грудная часть аорты (луковица аорты, восходящая часть аорты, дуга аорты, нисходящая часть).</p>			2	
38.	6	Органы кроветворения	Строение, развитие и аномалии развития кроветворных органов. Строение селезенки и тимуса.			2	
39.	6	Закономерности строения пищеварительной системы.	<p>Анатомия. Общие закономерности строения внутренних органов. Проекция внутренних органов на поверхности тела.</p> <p>Ротовая полость, строение. Глотка: ее топография, части, строение стенки. Мышцы глотки. Пищевод: его топография, части. Желудок: его топография, части, строение стенки. Формы желудка у людей разных типов телосложения и при различных положениях тела.</p>				2
40.	6	Развитие и аномалии застенных пищеварительных желез	<p>Анатомия. Печень: ее топография, части, строение, поверхности, проекция границ печени на переднюю брюшную стенку, отношение к брюшине.</p> <p>Желчный пузырь, пузырный проток, их топография, строение. Поджелудочная железа: строение, топография, сегменты, отношение к брюшине. Проток поджелудочной железы, особенности его топографии.</p>				2
41.	6	Строение отделов пищеварительной системы	<p>Анатомия. Тонкая кишка: ее топография, части. Толстая кишка: ее топография, части. Взаимоотношения частей толстой кишки с соседними органами и с брюшиной. Червеобразный отросток (орган иммунной системы), его положение в брюшной полости</p>				2

42.	4	Пищеварительная система	<p>Пищеварительная система.</p> <p><u>Общая характеристика</u> пищеварительной системы. Основные источники развития тканей пищеварительной системы в эмбриогенезе. Общий принцип строения стенки пищеварительного канала - слизистая оболочка, подслизистая основа, мышечная оболочка, наружная оболочка (серозная или адвентициальная), их тканевой и клеточный состав. Понятие о слизистой оболочке, ее строение и функция. Иннервация и васкуляризация стенки пищеварительного канала. Эндокринный аппарат пищеварительной системы. Лимфоидные структуры пищеварительного тракта. Строение брюшины.</p> <p><u>Ротовая полость.</u> Строение слизистой оболочки в связи с функцией и особенностями пищеварения в ротовой полости. Строение губы, щеки, твердого и мягкого неба, языка, десны, миндалина.</p> <p><u>Пищеварительные железы.</u> Железы, их классификация. Характеристика концевых отделов и выводных протоков экзокринных желез.</p> <p>Большие слюнные железы. Классификация, источники развития, строение и функции. Строение секреторных отделов, выводных протоков. Эндокринная функция.</p> <p><u>Язык.</u> Строение. Особенности строения слизистой оболочки на верхней и нижней поверхностях органа. Сосочки языка, их виды, строение, функции.</p> <p><u>Зубы.</u> Строение. Эмаль, дентин и цемент, строение, функция и химический состав. Пульпа зуба - строение и значение. Периодонт - строение и значение. Кровоснабжение и иннервация зуба. Развитие и смена зубов. Возрастные изменения. <u>Глотка и пищевод.</u> Строение и тканевой состав стенки глотки и пищевода в различных его отделах. Железы пищевода, их гистофизиология.</p> <p><u>Желудок.</u> Строение слизистой оболочки в различных отделах органа. Патофизиологическая характеристика покровного эпителия, слизеобразование. Локализация, строение и клеточный состав желез в различных отделах желудка. Микро- и ультрамикроскопические особенности экзо- и эндокринных клеток. Регенерация покровного эпителия и эпителия желез желудка. Кровоснабжение и иннервация желудка. Возрастные особенности строения желудка.</p> <p><u>Тонкая кишка.</u> Характеристика различных отделов тонкой кишки. Строение стенки, ее тканевый состав. Система "криптоворсинка" как структурно-функциональная единица. Виды клеток эпителия ворсинок и крипт, их строение и цитофизиология. Гистофизиология процесса пристеночного пищеварения и всасывания. Роль слизи и микроворсинок энтероцитов в пристеночном пищеварении. Цитофизиология экзо- и эндокринных клеток. Регенерация эпителия тонкой кишки. Кровоснабжение и иннервация стенки тонкой кишки. Возрастные изменения стенки тонкой кишки. Лимфоидные образования в стенке кишки.</p> <p><u>Толстая кишка.</u> Характеристика различных отделов. Строение стенки, ее тканевый состав. Особенности строения слизистой оболочки в связи с функцией. Виды эпителиоцитов и эндокриноцитов, их цитофизиология. Лимфоидные образования в стенке. Кровоснабжение.</p> <p><u>Червеобразный отросток.</u> Особенности строения и функции.</p> <p><u>Прямая кишка.</u> Строение стенки.</p> <p>Поджелудочная железа. Общая характеристика. Строение экзокринного и эндокринного отделов. Цитофизиологическая характеристика ацинарных клеток. Типы эндокриноцитов</p>				2
-----	---	-------------------------	---	--	--	--	---

			<p>островков и их морфофункциональная характеристика. Кровоснабжение. Иннервация. Регенерация. Особенности гистофизиологии в разные периоды детства. Изменения железы при старении организма.</p> <p>Печень. Общая характеристика. Особенности кровоснабжения. Строение классической доли как структурно-функциональной единицы печени. Представления о портальной дольке и ацинусе. Строение внутридольковых синусоидных сосудов, цитофизиология их клеточных элементов: эндотелиоцитов, макрофагов. Перисинусоидальные пространства, их структурная организация. Липоциты, особенности строения и функции. Гепатоциты - основной клеточный элемент печени, представления об их расположении в дольках, строение в связи с функциями печени. Строение желчных канальцев (холангиол) и междольковых желчных протоков. Механизмы циркуляции по ним желчи. Иннервация. Регенерация. Особенности строения печени новорожденных. Возрастные особенности. Желчный пузырь и желчевыводящие пути. Строение и функция.</p>				
43.	4	Мочевыделительная система	<p>Система органов мочеобразования и мочевыведения. <u>Общая характеристика</u> системы мочевых органов. Развитие.</p> <p><u>Почки.</u> Кортикальное и мозговое вещество почки. Нефрон - как морфофункциональная единица почки, его строение. Типы нефронов, их топография в корковом и мозговом веществе. Вазкуляризация почки - кортикальная и юкстамедуллярная системы кровоснабжения. Почечные тельца, их основные компоненты. Строение сосудистых клубочков. Мезангий, его строение и функция. Структурная организация почечного фильтра и роль в мочеобразовании. Юкстагломерулярный аппарат. Гистофизиология канальцев нефронов и собирательных трубочек в связи с их участием в образовании окончательной мочи. Строма почек, ее гистофункциональная характеристика. Понятие о противоточной системе почки.</p> <p>Морфофункциональные основы регуляции процесса мочеобразования. Эндокринный аппарат почки (ренин-ангиотензиновая, интерстициальная простагландиновая и каликреин-кининовая системы), строение и функция. Иннервация почки. Регенеративные потенции. Особенности почки у новорожденного. Последующие возрастные изменения почки. <u>Мочевыводящие пути.</u> Строение стенки почечных чашечек и лоханки. Строение мочеточников. Строение мочевого пузыря. Понятие о цистоидах. Особенности строения мужского и женского мочеиспускательного канала.</p>				2
44.	4	Мужская половая система	<p>Половая система.</p> <p>Развитие. Первичные гонациты, начальная локализация, пути миграции в зачаток гонады. Половая дифференцировка.</p> <p><u>Мужские половые органы.</u> Гистогенетические процессы в зачатке гонады, ведущие к развитию яичка. Развитие семявыносящих путей. Яичко. Строение. Извитые семенные канальцы, строение стенки. Сперматогенез. Цитологическая характеристика его основных фаз. Роль sustentоцитов в сперматогенезе. Гематотестикулярный барьер. Эндокринная функция яичка: мужские половые гормоны и синтезирующие их гранулоциты (клетки Лейдига), их цитохимические особенности, участие в регуляции сперматогенеза. Гистофизиология прямых канальцев, канальцев сети и выносящих канальцев яичка. Регуляция генеративной и эндокринной функций яичка. Возрастные особенности.</p>				2

			<p><u>Семявыносящие пути.</u> Придаток яичка. Семявыносящий проток. Семенные железы. Семяизвергательный канал. Бульбоуретральные железы. Простата. Их строение и функции. Возрастные изменения. Половой член. Строение.</p>				
45.	4	Женская половая система	<p>Женские половые органы. Яичник. Развитие. Общая характеристика строения. Особенности строения коркового и мозгового вещества. Овогенез. Отличия овогенеза от сперматогенеза. Строение и развитие фолликулов. Овуляция. Понятие об овариальном цикле и его регуляции. Развитие, строение и функции желтого тела в течение овариального цикла и при беременности. Атрезия фолликулов. Эндокринная функция яичника: женские половые гормоны и вырабатываемые их клеточные элементы. Возрастные особенности. Матка. Развитие. Строение стенки матки в разных ее отделах. Менструальный цикл и его фазы. Особенности строения эндометрия в различные фазы цикла. Связь циклических изменений эндометрия и яичника. Перестройка матки при беременности и после родов. Васкуляризация и иннервация матки. Возрастные изменения. Маточные трубы. Развитие, строение и функции. Влагалище. Развитие. Строение его стенок. Изменение в связи с менструальным циклом. Молочная (грудная) железа. Происхождение. Развитие. Строение. Постнатальные изменения. Функциональная морфология лактирующей и нелактирующей (нефункционирующей и после лактации) молочной железы. Нейроэндокринная регуляция функций молочных желез. Изменение молочных желез в ходе овариально-менструального цикла и при беременности.</p>				2
46.	5,6	<p>Эмбриология человека</p> <p>Серозные оболочки грудной и брюшной полости. Производные плевры и брюшины.</p>	<p>Особенности эмбрионального развития человека. Критические периоды в развитии. Нарушение процессов детерминации как причина аномалий и уродств.</p> <p><u>Вторая неделя развития.</u> Гастрюляция. Разделение эмбриобласта на эпибласт и гипобласт. Преобразование гипобласта, формирование первичного желточного мешка. Преобразование эпибласта: образование амниотической полости и выделение амниотической эктодермы, формирование амниотического пузыря; начало 2-й фазы гастрюляции путем эмиграции - формирование первичной полоски и первичного узелка, образование зародышевой мезодермы, головного отростка, энтодермы зародыша, образование прехордальной пластинки. Образование внезародышевой мезодермы.</p> <p><u>Третья неделя развития.</u> Дифференцировка зародышевой мезодермы (сомиты, нефрогонотомы, висцеральный и париетальный листки спланхнотома, эмбриональный целом). Рост головного отростка, образование хорды. Формирование нервной трубки и нервных гребней, асинхронность развития головного и каудального отделов. Туловищная складка, образование первичной кишки. Дифференцировка внезародышевой мезодермы, аллантоиса, амниотического пузыря, желточного стебля, соединительной ножки, слоя, подстилающего трофобласт. Формирование первичных кровеносных сосудов и первичных клеток крови в мезодерме желточного мешка, соединительной ножки. Формирование первых кровеносных сосудов в мезодерме зародыша. Зачаток первичного сердца, начало функции. Закладка предпочки, легкого.</p>			1	1

			<p>Образование третичных ворсин хориона. Гемотрофный тип питания.</p> <p><u>Четвертая неделя развития.</u> Изменение формы зародыша (образование поперечных и продольных складок). Завершение процессов нейруляции и сегментации мезодермы. Эмбриональный органогенез.</p> <p><u>Внезародышевые органы.</u></p> <p>Плацента, формирование, особенности организации материнского и фетального компонентов на протяжении беременности. Опережающее развитие соединительной ткани плаценты и других внезародышевых органов.</p> <p>Амнион, его строение и значение.</p> <p>Пуповина, ее образование и структурные компоненты: студенистая (слизистая) ткань, сосуды, рудименты желточного мешка и аллантаоиса. Система мать-плацента-плод и факторы, влияющие на ее физиологию.</p> <p><u>Особенности организма новорожденного.</u> Общая характеристика и периодизация постнатального развития. <u>Факторы, влияющие на развитие:</u> генетические, материнские, внешней среды (радиация, алкоголь, курение, наркотики, инфекция, химические и лекарственные вещества, пестициды и др.).</p> <p>Анатомия. Наружные женские половые органы: строение. Особенности топографии органов малого таза, их отношение к соседним органам и к брюшине у мужчин и женщин. Промежность. Диафрагма таза и мочеполая диафрагма (особенности строения и топографии у мужчин и женщин). Анатомия и топография седалищно-прямокишечной ямки. Брюшина (париетальный и висцеральный листки). Топография сумок в верхнем этаже брюшинной полости. Производные брюшины: связки, брыжейки, большой и малый сальники; складки, разграничивающие паховые ямки.</p>				
47.	6	Анализаторы: зрительный, равновесно-слуховой.	<p>Строение, развитие и anomalies развития зрительного, равновесно-слухового анализатора. Органы чувств.</p> <p>Классификация. Общий принцип клеточной организации рецепторных отделов. Нейросенсорные и сенсоэпителиальные рецепторные клетки.</p> <p>Орган зрения. Общая характеристика. Источники эмбрионального развития и гистогенез.</p> <p>Общий план строения глазного яблока. Оболочки, их отделы и производные, тканевой состав. Основные функциональные аппараты: диоптрический, аккомодационный и рецепторный. Строение и роль, составляющих их роговицы, хрусталика, стекловидного тела, радужки, сетчатки. Нейронный состав и глиоциты сетчатки, их морфофункциональная характеристика. Строение и патофизиология палочко- и колбочконесущих нейронов сетчатки. Особенности строения центральной ямки диска зрительного нерва. Пигментный эпителий сетчатки, строение и значение. Особенности кровоснабжения глазного яблока. Возрастные изменения.</p> <p>Вспомогательные органы глаза (веки, слезный аппарат).</p>				2
48.	6	Анализаторы: вкусовой, тактильный, обонятельный	<p>Строение, развитие и anomalies развития вкусового, тактильного и обонятельного анализаторов.</p>				2

49.	6	Анатомия мочевой системы.	Анатомия. Общий обзор органов мочевой системы. Мочевые органы. Почки: функции, форма, строение, топография, оболочки, фасции, фиксирующий аппарат. Нефрон – структурно-функциональная единица почки. Мочевыводящие пути: почечные чашки (малые и большие), почечная лоханка, варианты их строения. Мочеточник: части, топография, строение стенок, отношение к брюшине и к крупным кровеносным сосудам. Мочевой пузырь: его топография, отношение к брюшине, части, строение стенок, отверстия мочеточников. Мочеиспускательный канал, мужской и женский. Отверстия и сужения мочеиспускательного канала.				2
50.	6	Анатомия мужской половой системы.	Анатомия. Наружные мужские половые органы: половой член (строение); мошонка (оболочки). Анатомия. Половые органы. Строение и функции мужских и женских половых органов. Мужские половые органы: яичко, его топография, строение, оболочки; семенные канальцы, придаток яичка, семявыносящий проток и семенной канатик (топография, отношение к паховому каналу, составные элементы); семявыбрасывающий проток (топография в области предстательной части мочеиспускательного канала); предстательная железа (топография, части, строение, возрастные изменения); семенные пузырьки, бульбоуретральные железы (их расположение в полости малого таза, строение).				2
51.	6	Анатомия женской половой системы.	Анатомия. Женские половые органы: яичник (топография, строение, отношение к брюшине, циклические, возрастные изменения яичника); матка (топография, форма, части, отношение к брюшине, мочевому пузырю, прямой кишке, петлям тонкой кишки, строение стенки, связки); маточная труба (части, топография, строение стенки, отношение к брюшине); влагалище (задний и передний своды влагалища, строение стенок).				2
		ИТОГО:		28	22	26	26
		ВСЕГО:		102			

3.5. Тематический план практических занятий (семинаров)

№ п/п	№ раздела дисциплины	Тематика практических занятий (семинаров)	Содержание практических (семинарских) занятий	Трудоемкость (час)			
				сем I	сем II	сем III	сем IV
1	2	3	4	5	6	7	8
1	1	Гистологическая и микроскопическая техника.	Морфология человека, как наука. Основы микроскопического метода исследования. Компьютерные системы анализа изображения.	4			
2	2	Цитология I.	Цитология, как наука. Понятие о клетке. Плазмолемма. Межклеточные соединения. Органеллы общего значения.	4			
3	2	Цитология II.	Ядро клетки. Жизненный цикл клетки. Старение клетки. Апоптоз.	4			
4	2(1)	Коллоквиум по цитологии.	Контрольная работа по теме «Цитология». Диагностика гистологических микропрепаратов и электронограмм. Тестовый контроль. Собеседование по ситуационным и графическим задачам.	4			

5	3	Общая эмбриология.	Устный опрос. Текущий тестовый контроль. Диагностика препаратов бластулы и гастролы амфибий, образования туловищных амниотических складок зародыша курицы.	4			
6	3	Эпителиальные ткани.	Устный опрос. Текущий тестовый контроль. Диагностика микропрепаратов различных видов эпителиев с последующей зарисовкой в альбом. Изучение электронограмм специализированных структур эпителиальных клеток.	4			
7	3	Кровь и лимфа.	Устный опрос. Текущий тестовый контроль. Изучение клеток крови в мазке человека, подсчет лейкоцитарной формулы. Зарисовка клеток крови учебного и демонстрационного препаратов.	4			
8	3	Кроветворение.	Контрольная работа по теме «Кровь и кроветворение». Текущий тестовый контроль. Диагностика демонстрационных препаратов эритропоэза и гранулопоэза.	4			
9	3	Коллоквиум по теме «Кровь и лимфа. Кроветворение».	Коллоквиум по теме «Кровь и кроветворение».	4			
10	3	Соединительные ткани.	Устный опрос. Текущий тестовый контроль. Диагностика гистологических препаратов сухожилия, лимфатического узла, гиподермы кожи пальца человека, пленочного препарата брыжейки.	4			
11	3	Хрящевые ткани. Костные ткани.	Устный опрос. Текущий тестовый контроль. Изучение и зарисовка учебных и демонстрационных препаратов по хрящевой ткани (гиалиновый, эластический, волокнистый хрящ). Устный опрос. Текущий тестовый контроль. Изучение и зарисовка учебных и демонстрационных препаратов по костной ткани (грубоволокнистая и пластинчатая кость) и гистогенез костной ткани (развитие кости на месте гиалинового хряща и развитие кости из мезенхимы).	4			
12	3	Итоговый коллоквиум по теме «Общая гистология» Часть I	Контрольные вопросы по теме «Общая гистология». Диагностика учебных микропрепаратов и электронных микрофотографий. Тестовый контроль. Собеседование по ситуационным и графическим задачам.	4			
13	6	Общая остеология.	Анатомия. Общая остеология. Кость как орган. Развитие в онтогенезе. Классификация костей. Позвоночник, ребра и грудина, строение. Грудная клетка.	4			
14	6	Скелет конечностей.	Анатомия. Скелет конечностей. Кости плечевого пояса (ключица, лопатка) и свободной верхней конечности (плечевая кость, кости предплечья и кисти). Таз, формирующие его кости. Скелет свободной нижней конечности (бедренная кость, кости голени и стопы).	4			
15	6	Череп.	Анатомия. Череп. Строение черепа. Лицевой отдел. Глазница, носовая полость. Мозговой отдел черепа.	4			
16	6	Топография черепа.	Анатомия. Топография черепа, свод черепа. Наружная и внутренняя поверхности черепа. Височная, подвисочная и крылонебная ямки. Возрастные, половые и типовые особенности строения черепа.	4			

17	6	Итоговое занятие по остеологии. Коллоквиум по остеологии	Анатомия. Итоговое занятие по остеологии. Строение осевого и периферического скелета.	4			
18	3	Мышечные ткани.	Устный опрос. Текущий тестовый контроль. Изучение и зарисовка учебных препаратов (поперечнополосатая мышечная ткань скелетного типа и сердца; гладкая мышечная ткань стенки внутренних органов). Изучение электронных микрофотографий сократительного аппарата мышечных тканей.		4		
199	3	Нервная ткань	Устный опрос. Текущий тестовый контроль. Изучение и зарисовка учебных препаратов: спинного мозга, смешанного нерва, спинального ганглия. Изучение схем рефлекторных дуг соматической и вегетативной нервной системы.		4		
20	4	Нервная система.	Устный опрос. Текущий тестовый контроль. Изучение и зарисовка учебных препаратов: спинного мозга, смешанного нерва, спинального ганглия. Изучение схем рефлекторных дуг соматической и вегетативной нервной системы.		4		
21	3(4)	Итоговый коллоквиум по теме «Общая гистология часть 2. Нервная система»	Контрольные вопросы по теме «Общая гистология». Диагностика учебных микропрепаратов и электронных микрофотографий. Тестовый контроль. Собеседование по ситуационным и графическим задачам. Коллоквиум по нервной системе.		4		
22	6	Мышцы и фасции головы и шеи. Коллоквиум по синдесмологии.	Анатомия. Мышца как орган: строение, части, сухожилия, апоневрозы. Мышцы и фасции головы и шеи. Строение сустава. Классификация суставов.		4		
23	6	Мышцы и фасции туловища	Анатомия. Мышцы и фасции туловища. Мышцы и фасции груди. Диафрагма: ее части, особенности строения и функции. Мышцы и фасции спины и живота.		4		
24	6	Мышцы и фасции конечностей.	Анатомия. Мышцы и фасции конечностей.		4		
25	6	Итоговое занятие по миологии. Коллоквиум по миологии.	Анатомия. Итоговое занятие по миологии. Классификации мышц.		4		
26	6	Центральная нервная система. Спинной мозг.	Анатомия. ЦНС. Спинной мозг.		4		
27	6	Центральная нервная система. Головной мозг 1.	Анатомия. ЦНС. Головной мозг. Задний мозг: продолговатый мозг, мост, мозжечок Средний мозг. Промежуточный мозг.		4		
28	6	Центральная нервная система. Головной мозг 2.	Анатомия. ЦНС. Головной мозг. Конечный мозг. Кора больших полушарий. Базальные ядра больших полушарий.		4		
29	6	Черепные нервы.	Анатомия. Органы периферической нервной системы: нервные узлы, стволы, сплетения. Черепные нервы.		4		
30	6	Итоговое занятие по центральной и	Анатомия. Итоговое занятие по нервной системе.		2		

		периферической нервной системам (ЦНС и ПНС) Коллоквиум по центральной (ЦНС) и периферической нервным системам (ПНС).	Деление головного мозга на отделы. Ядра ЦНС. Сплетения спинномозговых нервов.				
31	4	Сердечно-сосудистая система.	Устный опрос. Текущий тестовый контроль. Микроскопирование препаратов артерий, вен, микроциркуляторного русла, стенки сердца. Изучение электронных микрофотографий.			4	
32	4	Дыхательная система.	Устный опрос. Текущий тестовый контроль. Просмотр и зарисовка учебных препаратов трахеи и легкого. Зарисовка ультрамикроскопического строения клеточного состава эпителия воздухопроводящего и респираторного отделов по результатам изучения электронных микрофотографий.			4	
33	4	Органы кроветворения и иммуногенеза	Устный опрос. Текущий тестовый контроль. Зарисовка учебных препаратов и схем красного костного мозга, тимуса, Диагностика микропрепаратов тимуса красного костного мозга, Изучение электронных микрофотографий эритробластического островка. Зарисовка учебных препаратов и лимфатического узла, селезенки. Диагностика микропрепаратов тимуса, селезенки и лимфатических узлов. Изучение электронных микрофотографий.			4	
34	4	Эндокринная система.	Устный опрос. Текущий тестовый контроль. Микроскопическое исследование гистопрепаратов центральных и периферических эндокринных органов. Интерпретация электронных микрофотографий гипофиза, эпифиза, щитовидной железы, околощитовидных желез, надпочечников.			4	
35	4	Коллоквиум по «Частной гистологии», Часть 1.	Контрольные вопросы по данным темам. Диагностика учебных микропрепаратов и электронных микрофотографий. Тестовый контроль. Собеседование по ситуационным и графическим задачам.			4	
36	6	Эндокринные органы.	Анатомия. Анатомическая характеристика эндокринных органов			4	
37	6	Дыхательная система 1.	Анатомия. Строение, скелетотопия верхних дыхательных путей: полость носа, гортань			4	
38	6	Дыхательная система 2. Коллоквиум по эндокринной системе.	Анатомия. Строение трахеи, легких. Сегментарное строение легких. Плевра и её производные. Классификация, анатомия и топография эндокринных желез.			4	

39	4	Органы чувств.	Устный опрос. Текущий тестовый контроль. Изучение и зарисовка учебных препаратов задней стенки глаза, роговицы, слепого и желтого пятна, радужки. Изучение и зарисовка учебного препарата Кортиева органа. Сравнительный анализ электронных микрофотографий наружных и внутренних волосковых клеток Кортиева органа. Изучение цепи нейронов вестибулярного анализатора.			4	
40	4	Кожный покров и ее производные.	Устный опрос. Текущий тестовый контроль. Идентификация на микроскопическом уровне слоев кожи, их тканевых элементов и производных кожи (сальные и потовые железы, волосы). Зарисовка в альбоме кожи пальца человека и строения волоса. Разбор электронных микрофотографий кератиноцитов, пигментных клеток, клеток Меркеля и Лангерганса, волоса.			4	
41	4	Коллоквиум по «Частной гистологии» Часть 2.	Коллоквиум по «Частной гистологии» часть 3.			4	
42	6	Сердечно-сосудистая система. Коллоквиум по дыхательной системе.	Анатомия. Сердечно-Сосудистая система. Круги кровообращения. Строение, кровоснабжение и иннервация сердца. Развитие сердечно-сосудистой системы. Аномалии развития План строения и топографии органов дыхательной системы.			4	
43	6	Артерии головы, шеи	Анатомия. Артерии головы, головного мозга. Образование сосудистых сплетений.			4	
44	6	Артерии конечностей	Анатомия. Артерии верхней и нижней конечности.			4	
45	6	Артерии грудной и брюшной полости	Анатомия. Артерии грудной и брюшной полости. Грудная и брюшная аорта. Ветви грудной и брюшной арты.			4	
46	6	Вены.	Анатомия. Вены большого и малого кругов кровообращения. Система верхней и нижней полой вены. Венозные анастомозы. Ветви общей сонной а., грудной и брюшной арты.			4	
47	6	Лимфатическая система	Анатомия. План строения и функциональное значение лимфатической системы. Лимфоидные органы. Строение и классификация лимфоузлов. Пути оттока лимфы. Региональные лимфоузлы различных частей тела. Кроветворные органы.			4	
48	6	Итоговое занятие по ангиологии. Коллоквиум по сердечно-сосудистой системе	Анатомия. Итоговое занятие по ангиологии. Кровоснабжение внутренних органов грудной, брюшной и тазовой полости.			2	
49	6	Пищеварительная система I.	Анатомия. Строение и развитие органов ротовой полости, зубов, глотки, пищевода.				4
50	6	Пищеварительная система II.	Анатомия. Строение и развитие желудка, тонкого и толстого кишечника.				4
51	6	Пищеварительная система III	Анатомия. Строение и развитие печени. Строение и развитие желчных путей, желчного пузыря, поджелудочной железы. Брюшина.				4

52	4	Пищеварительная система 1.	Устный опрос. Текущий тестовый контроль. Заполнение в рабочей тетради таблицы: «Строение крупных слюнных желез». Изучение и зарисовка учебных препаратов (язык, небная миндалина, слюнные железы пищевод, дно желудка). Изучение электронной микрофотографии вкусовой луковицы.				4
53	4	Пищеварительная система 2	Устный опрос. Текущий тестовый контроль. Изучение и зарисовка учебных препаратов (тонкая и толстая кишка, аппендикс). Заполнение в рабочей тетради таблицы: «Строение слизистой оболочки различных отделов пищеварительной трубки». (строение и развитие зуба, печень, поджелудочная железа). Изучение электронных микрофотографий различных типов клеток эпителия кишечника. Изучение электронных микрофотографий печени, поджелудочной железы.				4
54	4	Итоговый коллоквиум по «Частной гистологии». Часть 3	Итоговый коллоквиум по «Частной гистологии». Часть 3.				4
55	4	Мочевыделительная система.	Устный опрос. Текущий тестовый контроль. Просмотр и зарисовка гистологических препаратов почки, мочевого пузыря, кровоснабжения почки, электронной микрофотографии почечного тельца и канальцев нефрона, ультрамикроскопического строения почечного фильтра. Устный опрос. Текущий тестовый контроль.				4
56	4	Мужская половая система.	Устный опрос. Текущий тестовый контроль. Диагностика микропрепаратов яичка, придатка яичек и предстательной железы с последующей зарисовкой в альбом. Изучение электронных микрофотографий сперматозоида, извитого канальца семенника и «текущего» интерстиция семенника.				4
57	6	Итоговое занятие по пищеварительной системе. Коллоквиум по пищеварительной системе	Коллоквиум по пищеварительной системе. Скелетопия, голотопия и синтопия органов пищеварительной системы.				4
58	6	Строение анализаторов.1.	Анатомия. Строение и развитие органа зрения. Схемы анализаторов.				4
59	6	Строение анализаторов 2.	Итоговое занятие по анализаторам. Строение и развитие органа слуха, равновесия, вкуса и обоняния. Схемы анализаторов.				4
60	6	Мочевыделительная система. Коллоквиум по анализаторам.	Анатомия. Анатомия и гистологическое строение органов выделительной системы. Развитие органов выделительной системы. Развитие половых систем. Коллоквиум по анализаторам: чувствительные рефлекторные дуги.				4
61	6	Мужская половая система.	Анатомия. Строение мужской половой системы.				4
62	6	Женская половая система.	Анатомия. Строение женской половой системы. Промежность.				4

63	4	Женская половая система.	Устный опрос. Текущий тестовый контроль. Изучение учебных препаратов яичника, матки и желтого тела беременности с их последующей зарисовкой. Изучение электронных микрофотографий лютеоцитов.				4
64	5	Эмбриология человека	Устный опрос. Текущий тестовый контроль. Изучение эмбриональных схем. Изучение и зарисовка гистологических препаратов. Изучение и зарисовка гистологических препаратов зародышей 9-суток, 13-суток, 21-суток, 27-суток. Изучение схем по зародышевому периоду эмбриогенеза человека. Микроскопирование и зарисовка гистологических препаратов материнской и плодной части плаценты. Составление таблицы: обменные процессы в системе мать-плод. Зарисовка различных этапов развития ворсинок хориона. Изучение электронных микрофотографий				4
65	4(5)	Итоговый коллоквиум по «Частной гистологии Часть 4. Эмбриология человека».	Диагностика учебных микропрепаратов. Тестовый контроль. Контрольные вопросы по данным темам. Диагностика учебных микропрепаратов и электронных микрофотографий.				4
66	6(5)	Итоговое занятие по висцеральным системам. Коллоквиум по мочеполовой системе / Коллоквиум по эмбриональным схемам и электронограммам	Анатомия. Скелетотопия, синтопия и голотопия органов мочеполовой системы 1 час. / Гистология. Диагностика эмбриональных схем и электронограмм 1 час.				2
ИТОГО:				68	50	70	70
ВСЕГО:				258			

3.6. Самостоятельная работа обучающегося

№ п/п	№ семестра	Наименование раздела дисциплины (модуля)	Виды СРС	Всего часов
1	2	3	4	5
1	I	Введение в гистологию	Подготовка к тематическим занятиям с использованием специального методического пособия «Гистологическая техника, цитология и общая эмбриология». Подготовка к текущему контролю с использованием ситуационных и графических задач и контрольных вопросов. Подготовка к итоговому тестированию по учебно-методическому пособию «Тестовые задания к переводному экзамену по гистологии». Подготовка к промежуточной аттестации	3
2		Цитология	Подготовка к тематическим занятиям с использованием специального методического пособия «Гистологическая техника, цитология и общая эмбриология». Подготовка к текущему контролю с использованием ситуационных и графических задач и контрольных вопросов. Подготовка к тестированию по учебно-методическому пособию «Тестовые задания к переводному экзамену по гистологии». Подготовка к промежуточной аттестации	9

3		Общая гистология	Подготовка к тематическим занятиям с использованием специального методического пособия «Общая гистология». Подготовка к текущему контролю с использованием ситуационных и графических задач и контрольных вопросов. Подготовка к итоговому тестированию по учебно-методическому пособию «Тестовые задания к переводному экзамену по гистологии».	21
4		Анатомия человека	Подготовка к тематическим занятиям с помощью основной и дополнительной литературы по анатомии человека – учебника и атласа. Подготовка к текущему контролю с использованием ситуационных задач и типовых контрольных вопросов. Подготовка к итоговому тестированию.	33
ИТОГО часов в I семестре:				66
5	II	Общая гистология	Подготовка к тематическим занятиям с использованием специального методического пособия «Общая гистология». Подготовка к текущему контролю с использованием ситуационных и графических задач и контрольных вопросов. Подготовка к итоговому тестированию по учебно-методическому пособию «Тестовые задания к переводному экзамену по гистологии». Подготовка к промежуточной аттестации	4
6		Частная гистология	Подготовка к тематическим занятиям с использованием специального методического пособия «Частная гистология». Подготовка к текущему контролю с использованием ситуационных и графических задач и контрольных вопросов. Подготовка к итоговому тестированию по учебно-методическому пособию «Тестовые задания к переводному экзамену по гистологии».	5
7		Анатомия человека	Подготовка к тематическим занятиям по темам практических занятий с помощью основной и дополнительной литературы по анатомии человека – учебника и атласа. Подготовка к текущему контролю с использованием ситуационных задач и типовых контрольных вопросов. Подготовка к итоговому тестированию.	9
ИТОГО часов в II семестре:				18
8	III	Частная гистология	Подготовка к тематическим занятиям с использованием специального методического пособия «Частная гистология». Подготовка к текущему контролю с использованием ситуационных и графических задач и контрольных вопросов. Подготовка к итоговому тестированию по учебно-методическому пособию «Тестовые задания к переводному экзамену по гистологии».	16
9		Эмбриология человека	Подготовка к тематическим занятиям с использованием специального методического пособия «Основы общей и сравнительной эмбриологии». Подготовка к текущему контролю с использованием ситуационных, эмбриональных схем и контрольных вопросов. Подготовка к итоговому тестированию по учебно-методическому пособию «Тестовые задания к переводному экзамену по гистологии». Подготовка к промежуточной аттестации	8
10		Анатомия человека	Подготовка к тематическим занятиям по темам практических занятий с помощью основной и дополнительной литературы по анатомии человека – учебника и атласа. Подготовка к текущему контролю с использованием ситуационных задач и типовых контрольных вопросов. Подготовка к итоговому тестированию.	24
ИТОГО часов в III семестре:				48
11	IV	Частная гистология	Подготовка к тематическим занятиям с использованием специального методического пособия «Частная гистология». Подготовка к текущему контролю с использованием ситуационных и графических задач и контрольных вопросов. Подготовка к итоговому тестированию по учебно-методическому пособию «Тестовые задания к переводному экзамену по гистологии». Подготовка к промежуточной аттестации	24

12	Анатомия человека	Подготовка к тематическим занятиям по темам практических занятий с помощью основной и дополнительной литературы по анатомии человека – учебника и атласа. Подготовка к текущему контролю с использованием ситуационных задач и типовых контрольных вопросов. Подготовка к промежуточной аттестации	24
ИТОГО часов в IV семестре:			48
Всего часов на самостоятельную работу:			180

Раздел 4. Перечень учебно-методического и материально-технического обеспечения дисциплины (модуля)

4.1. Перечень учебно-методического обеспечения для самостоятельной работы обучающихся по дисциплине (модулю)

- Тестовые задания для освоения цитологии, общей эмбриологии и гистологии: учебно-метод. пособие для студентов / ГБОУ ВПО "Кировская гос. мед. акад." Минздрава России. Коледаева Е.В., Зайцев В.Б., Гамулинская И.Н. 2013.

4.2. Перечень основной и дополнительной учебной литературы, необходимой для освоения дисциплины (модуля)

4.2.1. Основная литература

№ п/п	Наименование	Автор (ы)	Год, место издания	Кол-во экземпляров в библиотеке	Наличие в ЭБС
1	2	3	4	5	6
1.	Гистология, цитология и эмбриология	Кузнецов С.Л., Мушкабаров Н.Н.	2012, М.: МИА	52	-
2.	Гистология, эмбриология, цитология.	Э.Г. Улумбеков, Ю.А. Чельшева	2012, М.: ГЭОТАР-Медиа	50	ЭБС Консультант студента
3.	Морфогенез и гистофизиология системы мононуклеарных фагоцитов человека	Абдуллин Т.Г., Муслимов С.А., Коледаева Е.В., Мусина Л.А., Лебедева А.И.	Киров: «Дом печати - ВЯТКА», 2009.	100	ЭБС Кировского ГМУ
4.	Цитология и общая гистология. Функциональная морфология клеток и тканей человека: учебник для студентов мед. ин-тов.	Быков В. Л.	2007. СПб.: СОТИС.	5	-
5.	Основы общей и сравнительной эмбриологии. Учебно-методическое пособие по самостоятельной внеаудиторной работе студентов	Зайцев В.Б., Гамулинская И.Н. Коледаева Е.В.	2008, Киров: Кировская ГМА.	180	ЭБС Кировского ГМУ
6.	Анатомия человека: учебник	М. Г. Привес, Н. К. Лысенков, В. И. Бушкович	СПб. : ИД СПбМАПО, 2011	20	-
7.	Анатомия человека: учебник в 2 т.	под ред. И. В. Гайворонского	М.: ГЭОТАР-Медиа, 2014	4	ЭБС Консультант студента

4.2.2. Дополнительная литература

№ п/п	Наименование	Автор (ы)	Год, место издания	Кол-во экземпляров в библиотеке	Наличие в ЭБС
1	2	3	4	5	6
1	Гистология, эмбриология, цитология	Ю. И. Афанасьев, Н. А. Юрина, Е. Ф. Котовский и др.; под ред. Ю. И. Афанасьева, Н. А. Юриной.	2016. М.: ГЭОТАР - Медиа	-	ЭБС Консультант студента

№ п/п	Наименование	Автор (ы)	Год, место издания	Кол-во экземпляров в библиотеке	Наличие в ЭБС
1	2	3	4	5	6
2.	Частная гистология человека.	В.Л. Быков	СПб.: Сотис, 2002.	8	-
3	Атлас по гистологии, цитологии и эмбриологии.	С.Л. Кузнецов, Н.Н. Мушкамбаров, В.Л. Горячкина.	М.: МИА, 2002.	10	-
4	Гистология. Атлас для практических занятий.	Н.В. Бойчук, Р.Р. Исламов, С.Л. Кузнецов, Ю.А. Чельшев.	М.: «ГЭОТАР-Медиа», 2008.	5	-
5	Атлас микроскопического и ультрамикроскопического строения клеток тканей и органов	В.Г. Елисеев, Ю.И. Афанасьев, Е.Ф. Котовский, А.Н. Яцковский.	М.: «Медицина», 2004.	15	-
6	Гистология для будущих врачей: тесты для эффективного освоения цитологии, эмбриологии и гистологии : учеб. пособие для студентов	Павлов А.В., Гансбургский А.Н.	2011, СПб.: СпецЛит	5	-
7	Молекулярная биология. Введение в молекулярную цитологию и гистологию : учеб. пособие для студентов мед. вузов	Мушкамбаров Н.Н.	2016, М.: МИА	25	-
8	Terminologia Histologia. Международные термины по цитологии и гистологии человека с официальным списком русских эквивалентов	Банин В.В., Быков В.Л.	2009. М.: "ГЭОТАР - Медиа"	1	ЭБС Консультант студента
9	Гистология, цитология и эмбриология. Атлас.	Быков В.Л., Юшканцева С.И.	2015, М.: "ГЭОТАР - Медиа"	-	ЭБС Консультант студента
10	Гистология, цитология и эмбриология: атлас	В.В. Гемонов, Э.А. Лаврова	2013, М.: "ГЭОТАР - Медиа"	-	ЭБС Консультант студента
11	Руководство по гистологии: в 2-х т. Т. 1	Данилов Р.К.	2011. СПб. : СпецЛит	10	ЭБС Университетская библиотека онлайн
12	Анатомия человека с элементами гистологии	В. Н. Николенко, В. С. Сперанский	М. : "Академия", 2008	24	-
13	Атлас анатомии человека в 4-х томах	Синельников Р.Д.	М.: Новая волна, 2012	10	-

4.3. Перечень ресурсов информационно-телекоммуникационной сети «Интернет», необходимых для освоения дисциплины (модуля)

1. Гистология [Электронный ресурс]. - Режим доступа: <http://histol.ru/> - Загл. с экрана.
2. Гистология, цитология, эмбриология [Электронный ресурс]. - Режим доступа: <http://cytohistology.ru/> - Загл. с экрана.
3. С.Л. Кузнецов, Н.Н. Мушкамбаров, В.Л. Горячкина Руководство-атлас по гистологии, цитологии и эмбриологии (с приложением "Экзамен") [Электронный ресурс]. - Режим доступа: <https://nsau.edu.ru/images/vetfac/images/ebooks/histology/> - Загл. с экрана.
4. Гистология. RU [Электронный ресурс]. - Режим доступа: <http://histologybook.ru/> - Загл. с экрана.
5. Гистология. mp3 [Электронный ресурс]. - Режим доступа: <http://www.morphology.dp.ua/mp3/> - Загл. с экрана.
6. Атлас по гистологии [Электронный ресурс]. - Режим доступа: <http://ekbserver.ru/gista/page8.htm> - Загл. с экрана.

7. База знаний по молекулярной и общей биологии человека (HUMBIO) [Электронный ресурс]. - Режим доступа: <http://humbio.ru> - Загл. с экрана.

4.4. Перечень информационных технологий, используемых для осуществления образовательного процесса по дисциплине (модулю), программного обеспечения и информационно-справочных систем

В учебном процессе используется лицензионное программное обеспечение:

1. Договор Microsoft Office (версия 2003) №0340100010912000035_45106 от 12.09.2012г. (срок действия договора - бессрочный),
2. Договор Microsoft Office (версия 2007) №0340100010913000043_45106 от 02.09.2013г. (срок действия договора - бессрочный),
3. Договор Microsoft Office (версия 2010) № 340100010914000246_45106 от 23.12.2014г. (срок действия договора - бессрочный).
4. Договор Windows (версия 2003) №0340100010912000035_45106 от 12.09.2012г. (срок действия договора - бессрочный)
5. Договор Windows (версия 2007) №0340100010913000043_45106 от 02.09.2013г. (срок действия договора - бессрочный),
6. Договор Windows (версия 2010) № 340100010914000246_45106 от 23.12.2014г. (срок действия договора - бессрочный),
7. Договор Антивирус Kaspersky Endpoint Security для бизнеса – Стандартный Russian Edition. 100-149 Node 1 year Educational Renewal License от 03.07.2017, лицензии 273\620B-MY\05\2017 (срок действия – 1 год),
8. Автоматизированная система тестирования Indigo Договор № Д53783/2 от 02.11.2015 (срок действия бессрочный, 1 год технической поддержки),
9. ПО FoxitPhantomPDF Стандарт, 1 лицензия, бессрочная, дата приобретения 05.05.2016 г.

Обучающиеся обеспечены доступом (удаленным доступом) к современным профессиональным базам данных и информационно-справочным системам:

- 1) Научная электронная библиотека e-LIBRARY. Режим доступа: <http://www.e-library.ru/>.
- 2) Справочно-поисковая система Консультант Плюс – ООО «КонсультантКиров».
- 3) «Электронно-библиотечная система Кировского ГМУ». Режим доступа: <http://elib.kirovgma.ru/>.
- 4) ЭБС «Консультант студента» - ООО «ИПУЗ». Режим доступа: <http://www.studmedlib.ru>.
- 5) ЭБС «Университетская библиотека онлайн» - ООО «НексМедиа». Режим доступа: <http://www.biblioclub.ru>.
- 6) ЭБС «Консультант врача» - ООО ГК «ГЭОТАР». Режим доступа: <http://www.rosmedlib.ru/>
- 7) ЭБС «Айбукс» - ООО «Айбукс». Режим доступа: <http://ibooks.ru>.

4.5. Описание материально-технической базы, необходимой для осуществления образовательного процесса по дисциплине (модулю)

В процессе преподавания дисциплины (модуля) используются следующие специальные помещения:

- учебные аудитории для проведения занятий лекционного типа – каб. № 320, 1 корпус
- учебные аудитории для проведения занятий семинарского типа – каб. № 214-219 1 корпус; каб. № 205 2 корпус
- учебные аудитории для проведения групповых и индивидуальных консультаций – каб. № 219 1 корпус
- учебные аудитории для проведения текущего контроля и промежуточной аттестации – каб. № 214-219 1 корпус
- помещения для самостоятельной работы – читальный зал библиотеки г. Киров, ул. К.Маркса,137 (1 корпус).
- помещения для хранения и профилактического обслуживания учебного оборудования – каб. № 212.1-212.4. 1 корпус

Специальные помещения укомплектованы специализированной мебелью и техническими средствами обучения, служащими для представления учебной информации большой аудитории.

Для проведения занятий лекционного типа предлагаются наборы демонстрационного оборудования и учебно-наглядных пособий, обеспечивающие тематические иллюстрации, соответствующие рабочей программе дисциплины (модуля).

Помещения для самостоятельной работы обучающихся оснащены компьютерной техникой с возможностью подключения к сети "Интернет" и обеспечены доступом в электронную информационно-образовательную среду организации».

Раздел 5. Методические рекомендации по организации изучения дисциплины (модуля)

Процесс изучения дисциплины предусматривает: контактную (работа на лекциях и практических занятиях) и самостоятельную работу.

Основное учебное время выделяется на контактную работу.

В качестве основных форм организации учебного процесса по дисциплине выступают классические лекционные и практические занятия (с использованием интерактивных технологий обучения), а также самостоятельная работа обучающихся.

При изучении учебной дисциплины обучающимся необходимо освоить практические умения по работе со световым микроскопом, электронограммами, эмбриональными схемами, гистологическими и цитологическими препаратами.

При проведении учебных занятий кафедра обеспечивает развитие у обучающихся навыков командной работы, межличностной коммуникации, принятия решений, лидерских качеств (путем проведения интерактивных лекций, групповых дискуссий, ролевых игр, тренингов, анализа ситуаций и имитационных моделей, преподавания дисциплины (модуля) в форме курса, составленного на основе результатов научных исследований, проводимых Университетом, в том числе с учетом региональных особенностей профессиональной деятельности выпускников и потребностей работодателей).

Лекции:

В ходе освоения дисциплины применяется вид классических лекций. На лекциях излагаются темы дисциплины, предусмотренные рабочей программой, акцентируется внимание на наиболее принципиальных и сложных вопросах дисциплины, устанавливаются вопросы для самостоятельной проработки. Конспект лекций является базой при подготовке к практическим занятиям, к экзамену, а также для самостоятельной работы.

Изложение лекционного материала рекомендуется проводить в мультимедийной форме. Смысловая нагрузка лекции смещается в сторону от изложения теоретического материала к формированию мотивации самостоятельного обучения через постановку проблем обучения и показ путей решения профессиональных проблем в рамках той или иной темы. При этом основным методом ведения лекции является метод проблемного изложения материала.

Практические занятия:

Практические занятия по дисциплине проводятся с целью приобретения практических навыков в области гистологии, эмбриологии, цитологии.

Практические занятия проводятся в виде собеседований, обсуждений, дискуссий в микрогруппах, с использованием наглядных пособий, решения ситуационных задач, тестовых заданий.

Выполнение практической работы обучающиеся производят как в устном, так и в письменном виде, в виде презентаций и докладов.

Практическое занятие способствует более глубокому пониманию теоретического материала учебной дисциплины, а также развитию, формированию и становлению различных уровней составляющих профессиональной компетентности обучающихся.

Самостоятельная работа:

Самостоятельная работа студентов подразумевает подготовку по всем разделам дисциплины «Гистология, эмбриология, цитология» и включает подготовку к занятиям, подготовку к текущему контролю и промежуточной аттестации.

Работа с учебной литературой рассматривается как вид учебной работы по дисциплине «Гистология, эмбриология, цитология» и выполняется в пределах часов, отводимых на её изучение (в разделе СРС). Каждый обучающийся обеспечен доступом к библиотечным фондам университета и кафедры. Работа обучающегося в группе формирует чувство коллективизма и коммуникабельность.

Исходный уровень знаний, обучающихся определяется тестированием, собеседованием.

Текущий контроль освоения дисциплины проводится в форме устного опроса в ходе занятий, решения типовых ситуационных задач, тестового контроля, выполнения индивидуальных домашних заданий, коллоквиума.

В конце изучения дисциплины (модуля) проводится промежуточная аттестация с использованием собеседования, тестового контроля, проверки практических умений, решения ситуационных задач. Для текущего контроля освоения дисциплины используется рейтинговая система.

Вопросы по дисциплине включены в государственную итоговую аттестацию выпускников.

Раздел 6. Методические указания для обучающихся по освоению дисциплины (модуля) (приложение А)

Изучение дисциплины следует начинать с проработки данной рабочей программы, методических указаний, прописанных в программе, особое внимание уделяется целям, задачам, структуре и содержанию дисциплины.

Успешное изучение дисциплины требует от обучающихся посещения лекций, активной работы на практических занятиях, выполнения всех учебных заданий преподавателя, ознакомления с базовыми учебниками, основной и дополнительной литературой. Лекции имеют в основном обзорный характер и нацелены на освещение наиболее трудных вопросов, а также призваны способствовать формированию навыков работы с научной литературой. Предполагается, что обучающиеся приходят на лекции, предварительно проработав соответствующий учебный материал по источникам, рекомендуемым программой.

Основным методом обучения является самостоятельная работа студентов с учебно-методическими материалами, научной литературой, Интернет-ресурсами.

Правильная организация самостоятельных учебных занятий, их систематичность, целесообразное планирование рабочего времени позволяют обучающимся развивать умения и навыки в усвоении и систематизации приобретаемых знаний, обеспечивать высокий уровень успеваемости в период обучения, получить навыки повышения профессионального уровня.

Основной формой промежуточного контроля и оценки результатов обучения по дисциплине является экзамен. На экзамене обучающиеся должны продемонстрировать не только теоретические знания, но и практические навыки, полученные на практических занятиях.

Постоянная активность на занятиях, готовность ставить и обсуждать актуальные проблемы дисциплины - залог успешной работы и положительной оценки.

Подробные методические указания к практическим занятиям и внеаудиторной самостоятельной работе по каждой теме дисциплины представлены в приложении А.

Раздел 7. Оценочные средства для проведения текущего контроля и промежуточной аттестации обучающихся по дисциплине (модулю) (приложение Б)

Оценочные средства – комплект методических материалов, нормирующих процедуры оценивания результатов обучения, т.е. установления соответствия учебных достижений запланированным результатам обучения и требованиям образовательной программы, рабочей программы дисциплины.

ОС как система оценивания состоит из следующих частей:

1. Перечня компетенций с указанием этапов их формирования в процессе освоения образовательной программы.

2. Показателей и критерий оценивания компетенций на различных этапах их формирования, описание шкал оценивания.

3. Типовых контрольных заданий и иных материалов.

4. Методических материалов, определяющих процедуры оценивания знаний, умений, навыков и (или) опыта профессиональной деятельности, характеризующих этапы формирования компетенций.

Оценочные средства для проведения текущего контроля и промежуточной аттестации по дисциплине представлены в приложении Б.

Приложение А к рабочей программе дисциплины

**Методические указания для обучающихся по освоению дисциплины
«МОРФОЛОГИЯ: АНАТОМИЯ ЧЕЛОВЕКА, ГИСТОЛОГИЯ, ЦИТОЛОГИЯ»**

Специальность 30.05.01 Медицинская биохимия
Направленность (профиль) ОПОП - Медицинская биохимия

Раздел 1. Введение в гистологию

Тема 1.1: Гистологическая и микроскопическая техника.

Цель: способствовать формированию умений по технике фиксации, заливке материалов в уплотняющие среды, окраске и технике микроскопирования препаратов и формированию знаний по строению и функционированию клетки.

Задачи:

1. Рассмотреть содержание основных этапов изготовления, фиксированного и окрашенного гистологического препарата.
2. Изучить тинкториальные свойства структур в гистологическом препарате.
3. Изучить принципы работы и использования приборов специальной микроскопии в исследовательских целях.
4. Обучить навыку микроскопирования гистологического препарата.
5. Распознавать в клетках ядро, цитоплазму, цитолемму по тинкториальным, микро- и ультраструктурным различиям.

Обучающийся должен знать:

1. до изучения темы (базисные знания): Представление об основных оптических приборах, используемых для микроскопирования, принцип работы электронного микроскопа. Общее строение клетки.
2. после изучения темы: Технологию приготовления микропрепаратов, составные части светового микроскопа. Теоретическую основу методов - используемых в гистологии, правила и методы микроскопирования.

Обучающийся должен уметь:

Приготовить гистологический препарат, работать со световым микроскопом, оценивать результаты гистохимического, иммуно - цитохимического и др., методов исследований. Микроскопировать и диагностировать гистологические препараты и распознавать и диагностировать электронограммы.

Обучающийся должен владеть:

1. основами гистологической техники;
2. работой со световыми микроскопами на малом и большом увеличении, с использованием иммерсии.
3. подбором методик гистологического исследования для выполнения научных задач;
4. способами окрашивания гистологических препаратов для выявления специализированных структур.
5. подбором методик гистологических окрасок для выявления клеточных органелл.
6. диагностикой органелл на электронограммах.
7. гистологической терминологией по теме.
8. решением ситуационных задач по теме

Самостоятельная аудиторная работа обучающихся по теме:

1. Ответить на вопросы по теме занятия:

1. Что такое разрешающая способность микроскопа и от чего она зависит.
2. Чему равна разрешающая способность светового и электронного микроскопов
3. Назовите основные этапы изготовления гистологических препаратов.
4. В чем сущность фиксации, и какие требования предъявляют к фиксаторам.
5. Для чего уплотнение ткани при изготовлении гистологического препарата, и какие используют

- уплотняющие среды?
6. Какими преимуществами обладает заливка материала в парафин.
 7. Какова цель окрашивания гистологических препаратов.
 8. Какие группы красителей используют в гистологической практике. Примеры.
 9. Какие структуры при окрашивании называются «оксифильными» и «базофильными». От чего зависят тинкториальные свойства структур.
 10. Как называются приборы для получения срезов, и какие основные части в них выделяют?
 11. Назовите оптимальную толщину срезов при использовании заливки в парафин и целлоидин.
 12. Что является целью последнего этапа изготовления гистологического препарата?
 13. Какие среды применяют для уплотнения в электронной микроскопии? Чему равно оптимальная толщина срезов, используемая для электронной микроскопии?
 14. Фиксаторы, используемые в электронной микроскопии, которые стабилизируют белки и фосфолипиды.
 15. Как называется окрашивание в электронной микроскопии, и какие соединения используются для этих целей.

2. Практическая работа.

Записать или зарисовать в альбом:

1. Требования, предъявляемые к гистологическому препарату;
2. Основные этапы приготовления гистологических препаратов;
3. Методы окрашивания и основные типы красителей;
4. Требования при работе с микроскопом;
5. Методы исследования, применяемые в гистологии, цитологии, эмбриологии.
6. Освоить навыки работы со световым микроскопом на малом и большом увеличении.

Провести диагностику гистологических препаратов.

Алгоритм работы с микроскопом под контролем преподавателя:

- включение микроскопа;
- работа револьвера;
- помещение препарата на предметный столик микроскопа;
- работа с малым увеличением, перевод на большое увеличение, исследование отдельных структур;
- выключение микроскопа.

Список микропрепаратов для диагностики на практическом занятии:

Препарат № 3 Митохондрии в клетках канальцев почки. Окраска: гематоксилин-эозин.

Препарат № 2 Пластинчатый комплекс Гольджи в нервных клетках спинномозгового узла. Окраска: импрегнация азотнокислым серебром.

3. Решить ситуационные задачи

1) Алгоритм разбора задач

1. полный и точный ответ на все вопросы задачи;
2. представить комплексную оценку предложенной ситуации;
3. сделать выводы, привести дополнительные аргументы;
4. продемонстрировать знания теоретического материала с учетом междисциплинарных связей;
5. по возможности предложить альтернативные варианты решения проблемы.

2) Пример задачи с разбором по алгоритму

Задача: На занятии студент рассматривает микропрепарат под микроскопом с увеличением объектива в 40 раз и окуляра в 10 раз. Во сколько раз видимое изображение структур больше истинного.

Решение: Линейное увеличение микроскопа равно произведению увеличения объектива на увеличение окуляра. Рассчитаем: $40 \cdot 10 = 400$. Т.е. линейное увеличение - 400, а значит изображение объекта в 400 раз больше истинного.

3) Задачи для самостоятельного разбора на занятии

1. На занятии студент рассматривает микропрепарат под микроскопом с увеличением объектива в 40 раз и окуляра в 15 раз. Во сколько раз видимое изображение структур больше истинного.
2. При проведении хирургической операции возникла необходимость в гистологическом анализе оперируемого органа. Какие методы гистологического исследования следует при этом использовать?
3. На лабораторном занятии по гистологии студент изучил микропрепарат при малом увеличении микроскопа, а затем хотел рассмотреть интересующую его структуру при большом увеличении, но,

несмотря на попытки сфокусировать изображение, четкости он не добился, а стекло препарата разбилось. Какие ошибки были допущены при изучении микропрепарата?

4. При изучении микропрепарата в световом микроскопе интересующая структура находится у края поля зрения, справа. В какую сторону следует переместить микропрепарат на предметном столике микроскопа, чтобы она оказалась в центре поля зрения?

4. Задания для групповой работы

Заполнить таблицы в рабочей тетради:

1. Строение микроскопа. Назначение основных частей;
2. Техника работы с микроскопом;
3. Гистологическая техника;
4. Красители.

Самостоятельная внеаудиторная работа обучающихся по теме:

1) Ознакомиться с теоретическим материалом по теме занятия с использованием конспектов лекций и/или рекомендуемой учебной литературы.

2) Ответить на вопросы для самоконтроля

1. Какие виды гистологических препаратов вы знаете?
2. Каковы основные этапы приготовления гистологических срезов?
3. В чем заключается сущность фиксации тканей и органов? Какие бывают фиксаторы и каков механизм их действия?
4. Для чего используют заливку в твердые среды (парафин и др.) гистологических объектов?
5. С какой целью применяют замораживание кусочков органов?
6. С какой целью применяют окрашивание препаратов? Какие основные группы красителей используют в гистологических исследованиях? Почему структуры называют оксифильными или базофильными?
7. Для чего производят «заклочение» препарата, какие среды для этого применяют?
8. Какие методы называют гистохимическими, в чем их сущность?
9. Назовите методы прижизненного исследования клеток и тканей.
10. В чем состоят особенности приготовления препаратов для электронной микроскопии?

3) Проверить свои знания с использованием тестового контроля

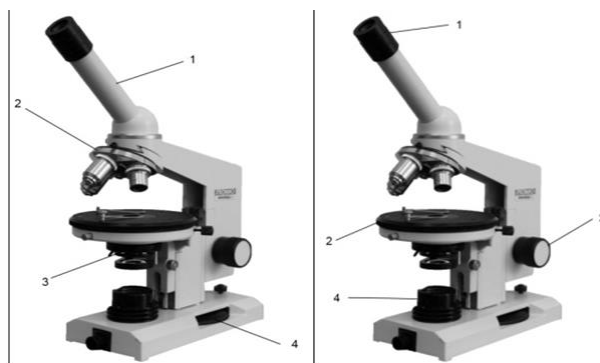


РИСУНОК 1

РИСУНОК 2

1. Назовите структурные части микроскопа (рисунок 1):

- 1 – тубус/монокулярная насадка
- 2 – револьвер
- 3 – конденсор
- 4 – микровинт/винт тонкой наводки

2. Назовите структурные части микроскопа (рисунок 2):

- 1 – окуляр
- 2 – предметный столик
- 3 – макровинт/винт грубой наводки
- 4 – осветитель

3. К оптическим частям микроскопа относятся:

- А) объектив, окуляр, зеркало, конденсор;*
- Б) объектив, зеркало, револьвер;

- В) объектив, окуляр, тубусодержатель;
 Г) конденсор, револьвер, макровинт, микровинт.

4. К механическим частям микроскопа относятся:

- А) объектив, окуляр, зеркало, конденсор;
 Б) объектив, зеркало, револьвер;
 В) объектив, окуляр, тубусодержатель;
 Г) револьвер, тубусодержатель, макровинт, микровинт.*

5. Микровинтом фокусируют объект на:

- А) большом увеличении;*
 Б) малом увеличении;
 Г) большом и малом увеличении;
 В) среднем увеличении.

6. Оптимальное освещение препарата обеспечивает:

- А) объектив;
 Б) микровинт;
 В) конденсор; *
 Г) зеркало.

7. Что такое разрешающая способность микроскопа?

Ответ: Расстояние между крайними, видимыми раздельно, точками микроскопического объекта.

8.Макровинтом фиксируют объект на

- А) большом увеличении;
 Б) малом увеличении;*
 Г) большом и малом увеличении;
 В) среднем увеличении

9. Во сколько раз могут увеличивать объекты наиболее часто используемые окуляры? (x5, x7, x10, x15)

Рекомендуемая литература:

Основная литература

№ п/п	Наименование	Автор (ы)	Год, место издания	Кол-во экземпляров в библиотеке	Наличие в ЭБС
1	2	3	4	5	6
	Гистология, цитология и эмбриология	Кузнецов С.Л., Мушкабаров Н.Н.	2012, М.: МИА	52	-
	Гистология, эмбриология, цитология.	Э.Г. Улумбеков, Ю.А. Чельшева	2012, М.: ГЭОТАР-Медиа	50	ЭБС Консультант студента
	Морфогенез и гистофизиология системы мононуклеарных фагоцитов человека	Абдуллин Т.Г., Муслимов С.А., Коледаева Е.В., Мусина Л.А., Лебедева А.И.	Киров: «Дом печати - ВЯТКА», 2009.	100	ЭБС Кировского ГМУ
	Цитология и общая гистология. Функциональная морфология клеток и тканей человека: учебник для студентов мед. ин-тов.	Быков В. Л.	2007. СПб.: СОТИС.	5	-
	Основы общей и сравнительной эмбриологии. Учебно-методическое пособие по	Зайцев В.Б., Гамулинская И.Н. Коледаева Е.В.	2008, Киров: Кировская ГМА.	180	ЭБС Кировского ГМУ

	самостоятельной внеаудиторной работе студентов				
	Анатомия человека: учебник	М. Г. Привес, Н. К. Лысенков, В. И. Бушкович	СПб. : ИД СПбМАПО, 2011	20	-
	Анатомия человека: учебник в 2 т.	под ред. И. В. Гайворонского	М.: ГЭОТАР- Медиа, 2014	4	ЭБС Консультант студента

Дополнительная литература

№ п/п	Наименование	Автор (ы)	Год, место издания	Кол-во экземп ляров в библиот еке	Наличи е в ЭБС
1	2	3	4	5	6
1	Гистология, эмбриология, цитология	Ю. И. Афанасьев, Н. А. Юрина, Е. Ф. Котовский и др.; под ред. Ю. И. Афанасьева, Н. А. Юриной.	2016. М.: ГЭОТАР - Медиа	-	ЭБС Консуль тант студента
2.	Частная гистология человека.	В.Л. Быков	СПб.: Сотис, 2002.	8	-
3	Атлас по гистологии, цитологии и эмбриологии.	С.Л. Кузнецов, Н.Н. Мушкамбаров, В.Л. Горячкина.	М.: МИА, 2002.	10	-
4	Гистология. Атлас для практических занятий.	Н.В. Бойчук, Р.Р. Исламов, С.Л. Кузнецов, Ю.А. Чельшев.	М.: «ГЭОТАР- Медиа», 2008.	5	-
5	Атлас микроскопического и ультрамикроскопического строения клеток тканей и органов	В.Г. Елисеев, Ю.И. Афанасьев, Е.Ф. Котовский, А.Н. Яцковский.	М.: «Медицина», 2004.	15	-
6	Гистология для будущих врачей: тесты для эффективного освоения цитологии, эмбриологии и гистологии : учеб. пособие для студентов	Павлов А.В., Гансбургский А.Н.	2011, СПб.: СпецЛит	5	-
7	Молекулярная биология. Введение в молекулярную цитологию и гистологию : учеб. пособие для студентов мед. вузов	Мушкамбаров Н.Н.	2016, М.: МИА	25	-
8	Terminologia Histologia. Международные термины по цитологии и гистологии человека с официальным списком русских эквивалентов	Банин В.В., Быков В.Л.	2009. М.: "ГЭОТАР - Медиа"	1	ЭБС Кон- сультант студента
9	Гистология, цитология и эмбриология. Атлас.	Быков В.Л., Юшканцева С.И.	2015, М.: "ГЭОТАР - Медиа"	-	ЭБС Кон- сультант студента
10	Гистология, цитология и эмбриология: атлас	В.В. Гемонов, Э.А. Лаврова	2013, М.: "ГЭОТАР - Медиа"	-	ЭБС Консуль тант студента

11	Руководство по гистологии: в 2-х т. Т. 1	Данилов Р.К.	2011. СПб. : СпецЛит	10	ЭБС Универс итетская библиот ека онлайн
12	Анатомия человека с элементами гистологии	В. Н. Николенко, В. С. Сперанский	М. : "Академия", 2008	24	-
13	Атлас анатомии человека в 4-х томах	Синельников Р.Д.	М.: Новая волна, 2012	10	-

Раздел 2. Цитология

Тема 2.1: Цитология I.

Цель: Способствовать формированию знаний о предмете и задачах цитологии, о роли цитологии в системе медико-биологических наук; о строении клетки как элементарной единицы живого, ее основных структурных компонентов.

Задачи:

1. Распознавать в клетках ядро, цитоплазму, цитолемму по тинкториальным, микро- и ультраструктурным различиям.
2. Распознавать при микрокопировании гистологических и цитологических препаратов основные структурные компоненты клеток (ядро, цитоплазму, плазмолемму) по тинкториальным, микро- и ультраструктурным различиям.
3. Характеризовать клеточную поверхность и мембранный принцип организации клеток на основе знания молекулярного строения клеточных мембран.
4. Различать структуры на свободной и контактирующей клеточной поверхности - микроворсинки, мерцательные реснички, межклеточные контакты.
5. Определять органеллы клеток, исходя из их структурных и цитохимических особенностей.
6. Объяснять роль органелл в жизнедеятельности клеток. Понимать принцип организации структурно-функциональных аппаратов клеток.
7. Идентифицировать различные виды включений в цитоплазме клеток - белковых, липидных, углеводных, пигментных.

Обучающийся должен знать:

3. до изучения темы (базисные знания): Общее строение клетки.
4. после изучения темы: Структуру, ультраструктуру и функции органелл цитоплазмы общего и специального назначения, а также методы выявления этих структур. Виды мембранного транспорта. Функции и строение плазмолеммы.

Обучающийся должен уметь:

Микроскопировать и диагностировать гистологические препараты и распознавать, и диагностировать электроннограммы. Микроскопировать гистологические препараты мембранных и немембранных органелл клетки и интерпретировать электронограммы.

Обучающийся должен владеть:

1. Подбором методик гистологических окрасок для выявления клеточных органелл.
2. Диагностикой органелл на электронограммах.
3. Гистологической терминологией по теме.
4. Решением ситуационных задач по теме.
5. Микроскопированием и диагностикой гистологических препаратов;
6. Подбором методик гистологических окрасок для выявления клеточных органелл;
7. Диагностикой клеточных органелл с помощью электронограмм;
8. Гистологической терминологией по теме;
9. Решением ситуационных задач по теме.

Самостоятельная аудиторная работа обучающихся по теме:

1. Ответить на вопросы по теме занятия.

1. Назовите органеллы клетки, участвующие в синтезе и транспорте веществ.
2. Какие органеллы участвуют в синтезе липидов и углеводов.
3. О какой функции клетки свидетельствует обилие фиксированных и свободных рибосом.
4. Чем обусловлена базофилия цитоплазмы клеток.

5. Какие функции выполняет пластинчатый комплекс Гольджи.
6. Каким образом в клетке преобразовывается энергия.
7. Что общего в строении центриолей, ресничек и жгутиков.
8. Какую функцию выполняют микротрубочки.
9. Назовите структурные функции цитоскелета.
10. Какие органеллы выполняют защитную и пищеварительную функции.
11. Назовите типы лизосом в клетке.
12. Как осуществляется биогенез органелл.
13. Чем отличаются биологические мембраны различных органелл.
14. Что такое «включения»? Назовите из разновидности.

2. Практическая работа.

1. Записать или зарисовать в альбом:
 - Понятие и классификация межклеточных контактов.
 - Таблица: типы неклеточных структур.
 - Строение клеточной оболочки.
 - Таблица: распределение промежуточных филаментов различных классов в клетках и тканях человека.
 - Схема: классификация органелл по строению и по функциям
2. Провести диагностику гистологических препаратов.
 - Препарат № 3 Митохондрии в клетках канальцев почки. Окраска: гематоксилин-эозин.
 - Препарат № 2 Пластинчатый комплекс Гольджи в нервных клетках спинномозгового узла. Окраска: импрегнация азотнокислым серебром.
 - Препарат № 11 Жировые включения в клетках печени аксолотля. Окраска: гематоксилин-эозин.
 - Препарат № 13 Гранулы гликогена в клетках печени аксолотля. Окраска: кармином по методу Беста (или гематоксилин-кармин).
 - Препарат № 15 Пигментные включения в клетках кожи головастика. Неокрашенные.
 - Препарат № 7 Нейрофибриллы в нервных клетках кожи головастика. Окраска: : импрегнация азотно-кислым серебром.
 - Препарат № 70 Симпласт. Поперечно-полосатые мышечные волокна языка кролика. Окраска: железный гематоксилин.
 - Препарат № 56. Синцитий. Ретикулярная ткань лимфатического узла. Окраска: гематоксилин-эозин.
 - Препарат № 62 Межклеточное вещество эластического хряща. Окраска: орсеин с докраской ядер гематоксилином.
3. Освоить диагностику электроннограмм.
 - Митохондрии с пластинчатыми и тубуло-везикулярными кристами
 - Комплекс Гольджи
 - Плазмолемма

3. Решить ситуационные задачи

1) Алгоритм разбора задач

1-определить функцию каждого органоида клетки

2-оценить состав органелл и сделать вывод о функциях клетки

3-ответить на вопрос задачи

2) Пример задачи с решением

В первой клетке хорошо выражен пластинчатый комплекс. Гранулярная ЭПС сильно развита, имеются митохондрии, клеточный центр, большое количество лизосом. Во второй клетке агранулярная ЭПС, аппарат Гольджи, липидные капли, митохондрии с тубуло-везикулярными кристами. Каковы функции этих клеток? Происходит ли в них синтез белка?

3) Задачи для самостоятельного разбора на занятии

1. За пределами плазмолеммы находятся ионы, концентрация которых ниже, чем в клетке. Возможно ли их поступление в клетку?
2. При исследовании мазка крови больного в лейкоцитах (нейтрофилах) обнаружены бактерии. Как они туда попали?
3. При экспериментальной работе с клетками в культуре тканей обнаружено, что клетки не изменяются при воздействии на них исследуемого гормона. Чем это можно объяснить?
4. В культуре ткани клетки могут прикрепляться к субстрату и друг к другу. Какие структуры клетки принимают в этом участие?

5. В области заживления раны исследователь обнаружил волокна из белка коллагена и большое количество клеток с лизосомами и фагосомами. Можно ли на основании этого наблюдения сделать вывод, что эти клетки участвуют в образовании коллагеновых волокон?
6. В результате действия токсичных веществ в клетках почечных канальцев отмечено снижение активности окислительно-восстановительных ферментов и процессов активного транспорта ионов. С нарушением каких внутренностных структур это связано?
7. В результате действия ионизирующей радиации в некоторых клетках происходит разрушение отдельных органелл. Каким образом будут утилизироваться клеткой их остатки?
8. В лимфатическом узле, где образуются антитела, выявлены клетки с большим числом свободных рибосом, клетки с многочисленными лизосомами, клетки сильно развитой гранулярной ЭПС. Число, каких клеток резко увеличивается в узле в случае повышения в крови и иммунных белков- антител?
9. Перед исследователем поставлена задача - изучить митохондрии и лизосомы клеток. Какими методами можно это сделать? По каким признакам можно различить эти органеллы?
10. В первой клетке хорошо выражен пластинчатый комплекс. Гранулярная ЭПС сильно развита, имеются митохондрии, клеточный центр, большое количество лизосом. Во второй клетке агранулярная ЭПС, аппарат Гольджи, липидные капли, митохондрии с тубуло-везикулярными кристами. Каковы функции этих клеток? Происходит ли в них синтез белка?

4. Задания для групповой работы

Заполнить таблицы в рабочей тетради:

1. Основные принципы работы с морфометрическими программами.

Самостоятельная внеаудиторная работа обучающихся, по теме:

1) Ознакомиться с теоретическим материалом по теме занятия с использованием конспектов лекций и/или рекомендуемой учебной литературы.

2) Ответить на вопросы для самоконтроля

1. Назовите основные проявления жизнедеятельности клетки?
2. Основные структурные части клетки?
3. Плазмолемма и её функции?
4. Структурные и неструктурные компоненты цитоплазмы?
5. Что называется органеллами? Их классификация?
6. Структура и функции мембранных органелл?
7. Структура и функции немембранных органелл?
8. Что называется включениями? Их классификация?
9. Что называется гиалоплазмой? Её функциональное назначение?

3) Проверить свои знания с использованием тестового контроля

1. Какой из структурных компонентов эукариотической клетки имеют две мембраны?

- А) оболочка клетки
- Б) клеточный центр
- В) митохондрия*
- Г) комплекс Гольджи
- Д) рибосома

2. Кто и когда сформулировал основные положения клеточной теории?

- А) К. Бер.
- Б) Т. Шванн и Шлейден. *
- В) В 1665 г.
- Г) В 1838 г.*
- Д) Роберт Гук

3. В клетке вырабатывающий белок на “экспорт” хорошо выражены, все КРОМЕ:

- А) гранулярная эндоплазматическая сеть
- Б) агранулярная эндоплазматическая сеть
- В) митохондрии
- Г) лизосомы*

Д) комплекс Гольджи

4. В гранулярной эндоплазматической сети синтезируются:

- А) экспортируемые белки *
- Б) белки лизосом *
- В) белки плазматической мембраны *
- Г) стероидные гормоны

5. Какой органоид клетки расположен около ядра, а при митозе формирует полюса веретена деления и участвует в расхождении к ним хромосом?

- А) комплекс Гольджи;
- Б) микротрубочка;
- В) клеточный центр*
- Г) рибосома;
- Д) эндоплазматическая сеть.

6. Гликокаликс:

- А) образован олигосахаридами *
- Б) обеспечивает пристеночное пищеварение *
- В) участвует в клеточной адгезии и клеточном узнавании *
- Г) содержит белки ионных каналов

7. На какой стадии митоза дочерние хромосомы расходятся к полюсам митотического веретена?

- А) профаза
- Б) прометафаза
- В) метафаза
- Г) анафаза
- Д) телофаза*

8. Цитоскелет клетки представлен:

- А) актиновыми микрофиламентами *
- Б) микротрубочками *
- В) промежуточными филаментами *
- Г) системой внутриклеточных мембран
- Д)

9. Пластинчатый комплекс участвует в ряде процессов кроме:

- А) образования лизосом
- Б) образования белково-полисахаридных комплексов
- В) обезвреживания перекисей*
- Г) накопление секретов
- Д) выведения секретов

10. Маркером каких органоидов является сукцинатдегидрогеназа?

- А) Лизосомы.
- Б) Пероксисомы.
- В) Митохондрии.*
- Г) Ядрышки.
- Д) Плазматическая мембрана.

11. Где образуются субъединицы рибосом?

- А) В гладкой эндоплазматической сети.
- Б) В гранулярной эндоплазматической сети.
- В) В комплексе Гольджи.
- Г) В ядрышковых организаторах.*
- Д) В цитоплазме.

12. Ферментами-маркерами ... являются ...

- А) (2) лизосом [1] каталаза
- Б) (1) пероксисом [2] кислая фосфатаза
- В) (3) митохондрий [3] сукцинатдегидрогеназа

Г) (4) надмембранного слоя щеточной каемки [4] щелочная фосфатаза
эпителиоцитов

[5] гиалуронидаза

13. Белки... входят в состав...

- А) (2) актин [1] промежуточных филаментов
 Б) (6) миозин [2] микрофиламентов
 В) (4) тропомиозин [3] промежуточных филаментов
 Г) (3) кератин [4] миофиламентов
 Д) (1) виментин [5] рибосом
 [6] миофиламентов
 [7] микротрубочек

14. Если в клетке много органелл ... то это может свидетельствовать об ее ...

- А) (2) свободных рибосом [1] повреждении
 Б) (5) связанных рибосом [2] росте и дифференцировке
 В) (1) аутофагосом [3] способности к детоксикации
 Г) (3) цистерн гладкой ЭПС [4] способности к фагоцитозу
 Д) (4) лизосом [5] синтезе экспортируемых белков

Рекомендуемая литература:

Основная литература

№ п/п	Наименование	Автор (ы)	Год, место издания	Кол-во экземпляров в библиотеке	Наличие в ЭБС
1	2	3	4	5	6
	Гистология, цитология и эмбриология	Кузнецов С.Л., Мушкабаров Н.Н.	2012, М.: МИА	52	-
	Гистология, эмбриология, цитология.	Э.Г. Улумбеков, Ю.А. Чельшева	2012, М.: ГЭОТАР-Медиа	50	ЭБС Консультант студента
	Морфогенез и гистофизиология системы мононуклеарных фагоцитов человека	Абдуллин Т.Г., Муслимов С.А., Колдаева Е.В., Мусина Л.А., Лебедева А.И.	Киров: «Дом печати - ВЯТКА», 2009.	100	ЭБС Кировского ГМУ
	Цитология и общая гистология. Функциональная морфология клеток и тканей человека: учебник для студентов мед. ин-тов.	Быков В. Л.	2007. СПб.: СОТИС.	5	-
	Основы общей и сравнительной эмбриологии. Учебно-методическое пособие по самостоятельной внеаудиторной работе студентов	Зайцев В.Б., Гамулинская И.Н. Колдаева Е.В.	2008, Киров: Кировская ГМА.	180	ЭБС Кировского ГМУ
	Анатомия человека: учебник	М. Г. Привес, Н. К. Лысенков, В. И. Бушкович	СПб. : ИД СПбМАПО, 2011	20	-
	Анатомия человека: учебник в 2 т.	под ред. И. В. Гайворонского	М.: ГЭОТАР-Медиа, 2014	4	ЭБС Консультант студента

Дополнительная литература

№ п/п	Наименование	Автор (ы)	Год, место издания	Кол-во экземпляров в библиотеке	Наличие в ЭБС
1	2	3	4	5	6
1	Гистология, эмбриология, цитология	Ю. И. Афанасьев, Н. А. Юрина, Е. Ф. Котовский и др.; под ред. Ю. И. Афанасьева, Н. А. Юриной.	2016. М.: ГЭОТАР - Медиа	-	ЭБС Консультант студента
2.	Частная гистология человека.	В.Л. Быков	СПб.: Сотис, 2002.	8	-
3	Атлас по гистологии, цитологии и эмбриологии.	С.Л. Кузнецов, Н.Н. Мушкамбаров, В.Л. Горячкина.	М.: МИА, 2002.	10	-
4	Гистология. Атлас для практических занятий.	Н.В. Бойчук, Р.Р. Исламов, С.Л. Кузнецов, Ю.А. Чельшев.	М.: «ГЭОТАР-Медиа», 2008.	5	-
5	Атлас микроскопического и ультрамикроскопического строения клеток тканей и органов	В.Г. Елисеев, Ю.И. Афанасьев, Е.Ф. Котовский, А.Н. Яцковский.	М.: «Медицина», 2004.	15	-
6	Гистология для будущих врачей: тесты для эффективного освоения цитологии, эмбриологии и гистологии : учеб. пособие для студентов	Павлов А.В., Гансбургский А.Н.	2011, СПб.: СпецЛит	5	-
7	Молекулярная биология. Введение в молекулярную цитологию и гистологию : учеб. пособие для студентов мед. вузов	Мушкамбаров Н.Н.	2016, М.: МИА	25	-
8	Terminologia Histologia. Международные термины по цитологии и гистологии человека с официальным списком русских эквивалентов	Банин В.В., Быков В.Л.	2009. М.: "ГЭОТАР - Медиа"	1	ЭБС Консультант студента
9	Гистология, цитология и эмбриология. Атлас.	Быков В.Л., Юшканцева С.И.	2015, М.: "ГЭОТАР - Медиа"	-	ЭБС Консультант студента
10	Гистология, цитология и эмбриология: атлас	В.В. Гемонов, Э.А. Лаврова	2013, М.: "ГЭОТАР - Медиа"	-	ЭБС Консультант студента
11	Руководство по гистологии: в 2-х т. Т. 1	Данилов Р.К.	2011. СПб. : СпецЛит	10	ЭБС Университетская библиотека онлайн
12	Анатомия человека с элементами гистологии	В. Н. Николенко, В. С. Сперанский	М. : "Академия", 2008	24	-
13	Атлас анатомии человека в 4-	Синельников Р.Д.	М.: Новая волна, 2012	10	-

	х томах				
--	---------	--	--	--	--

Раздел 2. Цитология.

Тема 2.2: Цитология 2.

Цель: способствовать формированию умений по светооптической и электронномикроскопической диагностике интерфазного ядра, фазам жизненного цикла клетки.

Задачи:

1. Идентифицировать структуры ядра на микро- и ультрамикроскопическом уровне.
2. Объяснить роль ядра в синтезе белка.
3. Определять основные фазы митоза: профазу, метафазу, анафазу, телофазу.
4. Воспроизводить график клеточного цикла и давать функциональную характеристику его периодам - постмитотическому, синтетическому, премитотическому, митотическому.
5. Использовать микроскопические, ультрамикроскопические и гистохимические данные для функциональной характеристики ядра.

Обучающийся должен знать:

1. **до изучения темы** (базисные знания): Строение и функции ядра клетки.
2. **после изучения темы:** Функции, светооптическое и электронномикроскопическое строение ядра в интерфазе, митоз, эндотоксикация, амитоз, клеточный и жизненный цикл клетки, виды хроматина, реакция клеток на повреждение.

Обучающийся должен уметь:

1. Микроскопировать гистологические препараты ядра, клеточного центра, митоза и амитоза животной клетки;
2. Интерпретировать электронограммы.

Обучающийся должен владеть:

1. Основами гистологической техники;
2. Работой со световыми микроскопами на малом и большом увеличении, с использованием иммерсии.
3. Подбором методик гистологического исследования для выполнения научных задач;
4. Диагностикой гистологических микропрепаратов и электронограмм ядра, ядрышка, ядерной оболочки.
5. Микроскопированием препаратов по делению клетки.
6. Оценкой гистологических окрасок для диагностики ядра, центриолей и фаз митоза.
7. Диагностикой клеточных органелл с помощью электронограмм.
8. Гистологической терминологией по теме.
9. Решением ситуационных задач.

Самостоятельная аудиторная работа обучающихся по теме:

1. Ответить на вопросы по теме занятия.

- 1) Перечислите структурные компоненты интерфазного ядра.
- 2) Что такое гетеро- и эухроматин.
- 3) Каков химический состав, строение и функции ядрышка.
- 4) Назовите структурные элементы хромосом.
- 5) Что такое ген.
- 6) Дайте характеристику основным этапам синтеза белка в клетке.
- 7) Что такое хромосомный набор.
- 8) Что представляет собой половой хроматин.
- 9) Из каких периодов складывается клеточный цикл.
- 10) В какие периоды клеточного цикла происходит удвоение ДНК, синтез белка, накопление АТФ.
- 11) Что происходит с органеллами при митозе.
- 12) Что происходит с ядрышком при митозе.
- 13) Что такое эндомитоз и полиплоидия.
- 14) В чем различия между некрозом клеток и апоптозом клеток.

2. Практическая работа.

1. Записать и/или зарисовать в альбом
 - Схема жизненного цикла клетки.

- Виды клеточных популяций.
 - Схема: уровни спирализации хромосом в ядре..
 - Схема образования ядрышка.
 - Схема: комплекс ядерной поры.
2. Провести диагностику гистологических препаратов.
 - Препарат №84 Ядро и ядрышко в нейронах спинномозгового узла. Окраска: гематоксилин- эозин.
 - Препарат № 18 Амитоз в покровных клетках переходного эпителия мочевого пузыря. Окраска: гематоксилин- эозин.
 - Препарат № 5 Центросома (клеточный центр) в оплодотворённых яйцеклетках аскариды. Окраска: гематоксилин- эозин.
 - Препарат № 17 Митоз животной клетки в краевой зоне пучении аксолотля. Окраска: железный гематоксилин.
 3. Освоить диагностику электроннограмм
 - Электроннограмма ядра.
 - Электроннограмма щеточной каёмки.
 - Электроннограмма базальной исчерченности.
 - Электроннограмма клеточного центра.
 - Электроннограмма реснички.
 4. Выполнение самостоятельных контрольных работ и разбор конкретных ситуаций в малых группах.

3. Решить ситуационные задачи

1) Алгоритм разбора задач

1. полный и точный ответ на все вопросы задачи;
2. представить комплексную оценку предложенной ситуации;
3. сделать выводы, привести дополнительные аргументы;
4. продемонстрировать знания теоретического материала с учетом междисциплинарных связей;
5. по возможности предложить альтернативные варианты решения проблемы.

2) Пример задачи с разбором по алгоритму

Задача: Перед исследователем два гистологических препарата отпечатков с поверхности слизистой оболочки ротовой полости. Отпечатки фиксированы над пламенем спиртовки и окрашены стандартной смесью щелочного и кислого красителя. С помощью светового микроскопа на первом препарате выявлена группа клеток с базофильным ядром и оксифильной цитоплазмой, на втором преобладают клетки с базофильным ядром и базофильной цитоплазмой.

В каких клетках преобладают процессы белковых синтезов? Какие клетки обладают высокой пролиферативной (митотической) активностью?

Решение: в клетках с базофильной цитоплазмой и базофильным ядром. Обоснование: цитоплазма окрашивается щелочными красителями вследствие ее собственной кислой реакции, которая обусловлена большим количеством РНК – следовательно в цитоплазме много рибосом, которые обеспечивают процессы белковых синтезов для внутренних нужд клетки – восстановления и новообразования структур после деления.

1) Задачи для самостоятельного разбора на занятии

1. Экспериментальным вмешательством клетку искусственно разделили на 2 части – с ядром и без ядра. Какова жизнеспособность этих частей клетки?
2. В клетки видны фигуры двух дочерних звезд. Какая это фаза митоза?
3. При митотическом делении соматической клетки человека образовались дочерние клетки. Какого набора хромосом они имеют?
4. Клетка находится в митозе. Происходит ли в ней при этом синтез белков на экспорт?
5. Количественным методом определили, что в ядре интерфазной клетки содержится удвоенное количество ДНК. В каком периоде клеточного цикла находится клетка?
6. При окраске пиронином цитоплазма клетки и ядрышко окрасились одинаково в малиновый цвет. Чем это можно объяснить?
7. Перед исследователем поставлена задача - выявить структуры, содержащие ДНК и РНК. Какие методы он должен использовать? На основании, каких признаков можно судить о содержании в структурах ДНК и РНК?
8. По ходу гистологического исследования возникла необходимость идентифицировать в ядрах клеток хроматин и ядрышки. Какие методы могут быть использованы?
9. В препарате видны нервные клетки с крупными светлыми ядрами и ядрышками. Оценить активность синтеза белка в этих клетках.
10. Цитофотометрические исследования выявили в печени одно и двухядерные тетраплоидные клетки. На какой фазе течения митоза было незавершено в том и другом случае?

11. Судебная экспертиза мазка крови определила, что кровь принадлежит женщине, по каким признакам было сделано заключение?
12. После обработке клеток в культуре ткани колхицином исследователи перестали находить делящиеся клетки. Чем это можно объяснить, если известно, что колхицин разрушает тубулиновые филаменты.

4. Задания для групповой работы

Заполнить таблицы в рабочей тетради

Самостоятельная внеаудиторная работа обучающихся по теме:

1) Ознакомиться с теоретическим материалом по теме занятия с использованием конспектов лекций и/или рекомендуемой учебной литературы.

2) Ответить на вопросы для самоконтроля

1. Основные компоненты ядра, их структурно-функциональная характеристика. Ядерно-цитоплазматические отношения как показатель функционального состояния клеток
2. Хроматин как форма существования хромосом в интерфазном ядре. Структурная организация хроматина. Понятие о конденсированном и деконденсированном хроматине, степень их участия в синтетических процессах.
3. Жизненный цикл клетки: этапы, морфофункциональная характеристика, особенности у различных типов клеток.
4. Способы репродукции клеток.
5. Определение и биологическая сущность митоза.
6. Специальные виды митоза (эндомитоз, мейоз, дробление, амитоз).
7. Внутриклеточная регенерация (эндорепродукция). Варианты течения эндорепродукции.
8. Апоптоз.
9. Реакция клеток на стресс.

3) Проверить свои знания с использованием тестового контроля

1. На какой стадии митоза дочерние хромосомы расходятся к полюсам митотического веретена
 - А) Профаза
 - Б) Прометафаза
 - В) Метафаза
 - Г) Анафаза*
 - Д) Телофаза
2. Какой органоид клетки расположен около ядра, а при митозе формирует полюса веретена деления и участвует в расхождении к ним хромосом
 - А) Микротрубочка
 - Б) Клеточный центр*
 - В) Рибосома
 - Г) Эндоплазматическая сеть
3. Чем отличается апоптоз от некроза
 - А) Это генетически запрограммированная гибель клетки*
 - Б) В начале апоптоза синтез РНК и белка возрастает*
 - В) Угнетаются эндонуклеазы
 - Г) Фрагментация ядра (микроядра)*
 - Д) Фрагментация цитоплазмы с образованием апоптических тел*
4. Что такое хроматин и где он обнаруживается
 - А) Фрагменты хромосом в делящейся клетке
 - Б) Выпавшие в осадок под действием фиксатора ДНК и гистоны*
 - В) В живых клетках
 - Г) В делящихся клетках
 - Д) В интерфазных клетках*
5. Термин... ЭТО...

А) (1) Пикноз	[1] Коагуляция хроматина
Б) (2) Кариолизис	[2] Растворение ядра

- В) (3) Кариорексис
Г) (4) Апоптоз

- [3] Распад ядра на части
[4] Биологическая гибель клетки

6. В стадии митоза ... Происходит...

- А) (1) Постмитотический (G1)
Б) (2) Синтетический (S)
В) (3) Премитотический (G2)
В) (4) Выход из цикла (G0)
Г) (5) Дифференцировка (D)

- [1] Синтез белков, рецепторов клетки
[2] Синтез ДНК, ядерных белков
[3] Синтез АТФ, тубулинов
[4] Снижение метаболизма
[5] Синтез специфических белков

Рекомендуемая литература:

Основная литература

№ п/п	Наименование	Автор (ы)	Год, место издания	Кол-во экземпляров в библиотеке	Наличие в ЭБС
1	2	3	4	5	6
	Гистология, цитология и эмбриология	Кузнецов С.Л., Мушкабаров Н.Н.	2012, М.: МИА	52	-
	Гистология, эмбриология, цитология.	Э.Г. Улумбеков, Ю.А. Чельшева	2012, М.: ГЭОТАР-Медиа	50	ЭБС Консультант студента
	Морфогенез и гистофизиология системы мононуклеарных фагоцитов человека	Абдуллин Т.Г., Муслимов С.А., Коледаева Е.В., Мусина Л.А., Лебедева А.И.	Киров: «Дом печати - ВЯТКА», 2009.	100	ЭБС Кировского ГМУ
	Цитология и общая гистология. Функциональная морфология клеток и тканей человека: учебник для студентов мед. ин-тов.	Быков В. Л.	2007. СПб.: СОТИС.	5	-
	Основы общей и сравнительной эмбриологии. Учебно-методическое пособие по самостоятельной внеаудиторной работе студентов	Зайцев В.Б., Гамулинская И.Н. Коледаева Е.В.	2008, Киров: Кировская ГМА.	180	ЭБС Кировского ГМУ
	Анатомия человека: учебник	М. Г. Привес, Н. К. Лысенков, В. И. Бушкович	СПб. : ИД СПбМАПО, 2011	20	-
	Анатомия человека: учебник в 2 т.	под ред. И. В. Гайворонского	М.: ГЭОТАР-Медиа, 2014	4	ЭБС Консультант студента

Дополнительная литература

№ п/п	Наименование	Автор (ы)	Год, место издания	Кол-во экземпляров в библиотеке	Наличие в ЭБС
1	2	3	4	5	6
1	Гистология, эмбриология, цитология	Ю. И. Афанасьев, Н. А. Юрина, Е. Ф. Котовский и др.; под ред. Ю. И. Афанасьева, Н. А.	2016. М.: ГЭОТАР - Медиа	-	ЭБС Консультант студента

		Юриной.			
2.	Частная гистология человека.	В.Л. Быков	СПб.: Сотис, 2002.	8	-
3	Атлас по гистологии, цитологии и эмбриологии.	С.Л. Кузнецов, Н.Н. Мушкамбаров, В.Л. Горячкина.	М.: МИА, 2002.	10	-
4	Гистология. Атлас для практических занятий.	Н.В. Бойчук, Р.Р. Исламов, С.Л. Кузнецов, Ю.А. Чельшев.	М.: «ГЭОТАР-Медиа», 2008.	5	-
5	Атлас микроскопического и ультрамикроскопического строения клеток тканей и органов	В.Г. Елисейев, Ю.И. Афанасьев, Е.Ф. Котовский, А.Н. Яцковский.	М.: «Медицина», 2004.	15	-
6	Гистология для будущих врачей: тесты для эффективного освоения цитологии, эмбриологии и гистологии : учеб. пособие для студентов	Павлов А.В., Гансбургский А.Н.	2011, СПб.: СпецЛит	5	-
7	Молекулярная биология. Введение в молекулярную цитологию и гистологию : учеб. пособие для студентов мед. вузов	Мушкамбаров Н.Н.	2016, М.: МИА	25	-
8	Terminologia Histologia. Международные термины по цитологии и гистологии человека с официальным списком русских эквивалентов	Банин В.В., Быков В.Л.	2009. М.: "ГЭОТАР - Медиа"	1	ЭБС Кон- сультант студента
9	Гистология, цитология и эмбриология. Атлас.	Быков В.Л., Юшканцева С.И.	2015, М.: "ГЭОТАР - Медиа"	-	ЭБС Кон- сультант студента
10	Гистология, цитология и эмбриология: атлас	В.В. Гемонов, Э.А. Лаврова	2013, М.: "ГЭОТАР - Медиа"	-	ЭБС Консультант студента
11	Руководство по гистологии: в 2-х т. Т. 1	Данилов Р.К.	2011. СПб. : СпецЛит	10	ЭБС Универс итетская библиот ека онлайн
12	Анатомия человека с элементами гистологии	В. Н. Николенко, В. С. Сперанский	М. : "Академия", 2008	24	-
13	Атлас анатомии человека в 4-х томах	Синельников Р.Д.	М.: Новая волна, 2012	10	-

Раздел 2: Цитология.

Тема 2.3: Коллоквиум по цитологии.

Цель: закрепить ранее пройденный материал через тестирование, решение ситуационных задач, диагностику микропрепаратов и электроннограмм.

Задачи:

1. Пройти контрольный тестовый контроль.
2. Решить 2 ситуационные задачи.
3. Продиагностировать 1 микропрепарат, определить представленную структуру, рассказать о строении и функции данной структуры.
4. Рассмотреть одну из предложенных электроннограмм, определить представленную структуру,

рассказать о строении и функции данной структуры.

Обучающийся должен знать:

1. **до изучения темы** (базисные знания): Материал пройденных тем из практических занятий, предшествующих контрольному занятию.
2. **после изучения темы:** Теоретическую основу методов - используемых в гистологии, правила и методы микроскопирования. Структуру, ультраструктуру и функции основных клеточных структур (плазмолемма, цитоплазма, ядро). Строение и функции неклеточных структур клетки. Функции, светооптическое и электронномикроскопическое строение ядра в интерфазе, митоз, эндопродукция, амитоз, клеточный и жизненный цикл клетки, виды хроматина, реакция клеток на повреждение.

Обучающийся должен уметь:

1. Приготовить гистологический препарат, работать со световым микроскопом, оценивать результаты гисто-химического, иммуно - цитохимического и др. методов исследований;
2. Микроскопировать гистологические препараты мембранных и немембранных органелл клетки и интерпретировать электронограммы;
3. Микроскопировать гистологические препараты ядра, клеточного центра, митоза и амитоза животной клетки;
4. Интерпретировать электронограммы.

Обучающийся должен владеть:

1. Основами гистологической техники;
2. Работой со световыми микроскопами на малом и большом увеличении, с использованием иммерсии.
3. Подбором методик гистологического исследования для выполнения научных задач;
4. Способами окрашивания гистологических препаратов для выявления специализированных структур.
5. Подбором методик гистологических окрасок для выявления клеточных органелл.
6. Микроскопированием и диагностикой гистологических препаратов.
7. Подбором методик гистологических окрасок для выявления клеточных органелл.
8. Диагностикой гистологических микропрепаратов и электронограмм ядра, ядрышка, ядерной оболочки.
9. Микроскопированием препаратов по делению клетки.
10. Оценкой гистологических окрасок для диагностики ядра, центриолей и фаз митоза.
11. Диагностикой клеточных органелл с помощью электронограмм.
12. Гистологической терминологией по теме.
13. Решением ситуационных задач.

Самостоятельная аудиторная работа обучающихся по теме:

1. Ответить на вопросы по теме занятия.

- 1) Что такое разрешающая способность микроскопа и от чего зависит.
- 2) Чему равна разрешающая способность светового и электронного микроскопов.
- 3) Назовите основные этапы изготовления гистологических препаратов.
- 4) Какова цель окрашивания гистологических препаратов.
- 5) Какие группы красителей используют в гистологической практике. Назовите примеры.
- 6) Какие структуры при окрашивании называются «оксифильными» и «базофильными». От чего зависит тинкториальные свойства структур.
- 7) Назовите фиксаторы, используемые в электронной микроскопии, которые стабилизируют белки и фосфолипиды.
- 8) Назовите органеллы клетки, участвующие в синтезе и транспорте углеводов.
- 9) Какие органеллы участвуют в синтезе липидов и углеводов.
- 10) О какой функции клетки свидетельствует обилие фиксированных и свободных рибосом.
- 11) Чем обусловлена базофилия цитоплазмы и клеток.
- 12) Какие функции выполняет пластинчатый комплекс Гольджи.
- 13) Каким образом в клетке преобразовывается энергия.
- 14) Что общего в строении центриолей, ресничек и жгутиков.
- 15) Какую функцию выполняют микротрубочки.
- 16) Назовите структурные функции цитоскелета.
- 17) Какие органеллы выполняют защитную и пищеварительную функции.
- 18) Назовите типы лизосом в клетке.

- 19) Как осуществляется биосинтез органелл.
- 20) Чем отличаются биологические мембраны разных органелл.
- 21) Что такое «включения»? Назовите их разновидности.
- 22) Перечислите структурные компоненты интерфазного ядра.
- 23) Что такое гетеро- и эухроматин.
- 24) Каков химический состав, строение и функции ядрышка.
- 25) Назовите структурные элементы хромосом.
- 26) Что такое ген.
- 27) Дайте характеристику основным этапам синтеза белка в клетке.
- 28) Что такое хромосомный набор.
- 29) Что представляет собой половой хроматин.
- 30) Из каких периодов складывается клеточный цикл.
- 31) В какие периоды клеточного цикла происходит удвоение ДНК, синтез белка, накопление АТФ.
- 32) Что происходит с органеллами при митозе.
- 33) Что происходит с ядрышком при митозе.
- 34) Что такое эндомитоз и полиплоидия.
- 35) В чем различия между некрозом клеток и апоптозом клеток.

2. Практическая работа

Выполнение заданий под контролем преподавателя

1) Тестовые задания (образец контрольного тестирования).



Рисунок 1

1. Назовите структурные части микроскопа отмеченные на картинке.
2. К механическим частям микроскопа относятся:
 - А) Объектив, окуляр, зеркало, конденсор;
 - Б) Объектив, зеркало, револьвер;
 - В) Объектив, окуляр, тубусодержатель;
 - Г) Револьвер, тубусодержатель, макровинт, микровинт.
3. Оптимальное освещение препарата обеспечивает:
 - А) Объектив;
 - Б) Микровинт;
 - В) Конденсор;
 - Г) Зеркало.
4. Во сколько раз могут увеличивать объекты наиболее часто используемые окуляры?
5. Наиболее употребляемый в гистологической практике фиксатор:
 - А) Формалин;
 - Б) Спирт;
 - В) Уксусная кислота;
 - Г) Алюмокалиевые квасцы.
6. Оптимальная толщина срезов, используемых для электронной микроскопии:
 - А) 30 – 40 нм;
 - Б) 0,4 – 0,7 нм;
 - В) 15 – 20 нм;

- Г) 8 – 15 нм.
7. Укажите правильную последовательность гистологических этапов:
- А) Фиксация, уплотнение, приготовление среза;
 - Б) Приготовление среза, фиксация, окраска, уплотнение;
 - В) Окраска, приготовление среза, заливка, обезвоживание;
 - Г) Фиксация, промывка, обезвоживание, уплотнение, заливка, приготовление среза, окраска, заключение.
8. Какой из структурных компонентов эукариотической клетки имеют две мембраны?
- А) Оболочка клетки
 - Б) Клеточный центр
 - В) Митохондрия
 - Г) Комплекс Гольджи
 - Д) Рибосома
9. В гранулярной эндоплазматической сети синтезируются:
- А) Экспортируемые белки
 - Б) Белки лизосом
 - В) Белки плазматической мембраны
 - Г) Стероидные гормоны
10. На какой стадии митоза дочерние хромосомы расходятся к полюсам митотического веретена?
- А) Профаза
 - Б) Метафаза
 - В) Анафаза
 - Г) Телофаза
11. Пластинчатый комплекс участвует в ряде процессов кроме:
- А) Образования лизосом
 - Б) Образования белково-полисахаридных комплексов
 - В) Обезвреживания перекисей
 - Г) Накопление секретов
 - Д) Выведения секретов
12. Что такое хроматин и где он обнаруживается?
- А) Фрагменты хромосом в делящейся клетке.
 - Б) Выпавшие в осадок под действием фиксатора ДНК и гистоны.
 - В) В живых клетках.
 - Г) В делящихся клетках.
 - Д) В интерфазных клетках.
13. Какие участки хромосом называются гетерохроматиновыми?
- А) Кольцевидные.
 - Б) Деспирализованные.
 - В) Ветвящиеся.
 - Г) Сохраняющие спирализацию в неделящемся ядре.
 - Д) Функционально неактивные.
14. Что такое нуклеосома?
- А) Малая субъединица рибосомы.
 - Б) Рибосома в составе полисомы.
 - В) Комплекс мРНК с белком.
 - Г) Петля ДНК вокруг молекул гистоновых белков.
 - Д) Участок ядрышка.
15. Где образуются субъединицы рибосом?
- А) В гладкой эндоплазматической сети.
 - Б) В гранулярной эндоплазматической сети.
 - В) В комплексе Гольджи.
 - Г) В ядрышковых организаторах.
 - Д) В цитоплазме.

16. Периоды интерфазы ... основные процессы ...

- | | |
|--------------------------|--------------------------------------|
| А) Постмитотический (G1) | [1] снижение метаболизма |
| Б) Синтетический (S) | [2] синтез белков, рецепторов клетки |
| В) Премитотический (G2) | [3] синтез ДНК, ядерных белков |
| Г) Выход из цикла (G0) | [4] синтез специфических белков |
| Д) Дифференцировка (D) | [5] синтез АТФ, тубулинов |

17. Термин ... это...

- | | |
|----------------|---------------------------------|
| А) пикноз | [1] коагуляция хроматина |
| Б) кариолизис | [2] растворение ядра |
| В) кариорексис | [3] распад ядра на части |
| Г) апоптоз | [4] биологическая гибель клеток |

1) Решить ситуационные задачи

1) Алгоритм разбора задач

1. полный и точный ответ на все вопросы задачи;
2. представить комплексную оценку предложенной ситуации;
3. сделать выводы, привести дополнительные аргументы;
4. продемонстрировать знания теоретического материала с учетом междисциплинарных связей;
5. по возможности предложить альтернативные варианты решения проблемы.

2) Пример задачи с разбором по алгоритму

Задача: Печень – жизненно важный орган, в составе которого интегрированы клетки различных функциональных назначений. При электронном микрофотографировании её ультратонкого среза выявлено несколько структурных разновидностей клеток (А, В, С, D). В ядрах клеток «А» содержится преимущественно эухроматин, в цитоплазме хорошо развиты комплекс Гольджи, шероховатая и гладкая эндоплазматическая сеть, много митохондрий. Ядра клеток «В» содержат преимущественно гетерохроматин, в цитоплазме относительно мало органелл, но среди них преобладают свободные рибосомы и митохондрии. Клетки «С» имеют псевдоподии, в цитоплазме много лизосом, митохондрий и эндоцитозных пузырьков. В клетках «D» развита гладкая ЭПС, относительно много пероксисом и митохондрий. Исходя из структурных особенностей выявленных клеток (А, В, С, D) сделайте предположение об их функциональном назначении в жизнедеятельности печени. Почему во всех выявленных клетках относительно много митохондрий? В чем заключается уникальность этих органелл?

- 2) **Решение:** клетки «А» осуществляют синтез и секрецию белковых и небелковых веществ. Клетки «В» молодые и малодифференцированные, обладают высокой митотической активностью, они являются источниками регенерации печени. Клетки «С» выполняют макрофагические функции. Клетки «D» принимают участие в процессах дезинтоксикации. Количество митохондрий повышено в связи с тем, что в клетках осуществляются энергоемкие процессы. Митохондрии – это двумембранные клеточные органеллы, и характеризуются следующими особенностями: относительной автономией, собственным генетическим аппаратом (представлен кольцевой молекулой ДНК), собственные рибосомы позволяют осуществлять собственные белковые и небелковые синтезы, способны к делению.

3) Задачи для самостоятельного разбора на занятии

Задача 1. У мужчины 42 лет для уточнения диагноза проведена биопсия печени. При исследовании биопсийного материала было обнаружено, что его клетки имеют повышенную базофилию цитоплазмы. Это свидетельствует о том, что в клетках происходит:

Активный синтез белков*

Задача 2. Клетку лабораторного животного поддали избыточному рентгеновскому излучению. В результате образовались белковые фрагменты в цитоплазме. Какая органелла клетки возьмет участие в их утилизации?

Лизосомы*

Задача 3. С помощью шпателя сделано соскоб из слизистой оболочки рта человека. В неразрушенных эпителиальных клетках окрашенного мазка хорошо видно овальные ядра, неодинаковые по размерам. Каким путем происходило деление этих клеток?

Амитоз *

Задача 4. В кабинет дерматовенеролога обратился больной. Из гнойного мазка уретры этого пациента врач приготовил мазки, окрасил их за Граммом. Во время микроскопии обнаружил большое количество грамнегативных диплококков бобовидной формы, которые располагались в цитоплазме лейкоцитов. Результаты какого процесса наблюдаются в препарате?

Незавершенного фагоцитоза*

- Задача 5.** У человека диагностировано галактоземию – болезнь накопления. В результате нарушения какой клеточной структуры возникла эта болезнь?
Лизосом*
- Задача 6.** При микроскопическом исследовании ткани печени было обнаружено, что некоторые клетки распались на небольшие фрагменты с отдельными органеллами и остатками ядра, окруженные мембраной. Воспалительная реакция отсутствует. Для какого патологического процесса характерны эти изменения?
Апоптоз *
- Задача 7.** За пределами цитолеммы и в цитоплазме клетки находятся ионы, концентрация которых в клетке больше, чем снаружи. Возможен ли транспорт этих ионов в клетку? Если это возможно, то каков механизм?
Возможен путём активного транспорта.*
- Задача 8.** При исследовании кариотипа человека и гориллы обнаружили два типа клеток. Одни из них имели 46 хромосом, а другие - 48. Какие из этих клеток принадлежат человеку?
Клетки с 46 хромосомами.*
- Задача 9.** Необходимо описать структуру в клетке, размеры которой меньше 0,1 мкм, но больше 100 нм. Какой метод микроскопии позволит это сделать?
Электронная микроскопия.*
- Задача 10.** На свободной поверхности клеток выявлена высокая активность фермента щелочной фосфатазы. Как будет выглядеть поверхность этих клеток под электронным микроскопом?
В виде микроворсинок.*
- Задача 11.** Женщине 67 лет удалена опухоль матки. При гистологическом исследовании в клетках опухоли обнаружены многополюсные митозы – картины расхождения не к двум, а к нескольким полюсам. С нарушением состояния каких органелл наиболее достоверное появление многополюсных митозов?
Центриолей*
- Задача 12.** В крови больного обнаружен низкий уровень альбуминов и фибриногена. Снижение активности каких органелл гепатоцитов печени наиболее достоверно обуславливает это явление?
Гранулярной эндоплазматической сети*
- Задача 13.** В питательную среду с клетками, которые культивируются, внесен раствор тимина (Т) с радиоактивной меткой. В каких структурах клеток обнаружат обозначенный тимин во время радиоавтографии?
Ядро*
- Задача 14.** Под электронным микроскопом в клетках обнаружена деструкция митохондрий. Какие процессы в клетках будут нарушены?
Энергетические процессы. *
- Задача 15.** Ядро клетки обработали препаратами, разрушающими белки - гистоны. Какая структура пострадает в первую очередь?
Изменится структура хроматина, а следовательно структура и функция хромосом. *
- Задача 16.** На электрокардиограмме мужчины 23 лет есть признаки нарушения проведения возбуждения от предсердий к желудочкам (что связано с нарушением обмена ионов между клетками), обусловленные ревматическим миокардитом. Изменением каких структур контактирующих поверхностей клеток сердца наиболее достоверно объясняются эти явления?
Щелевидных контактов*
- Задача 17.** В культуре тканей ядерным облучением повреждены ядрышки ядер. Возобновление каких органелл в цитоплазме клеток становится проблематичным?
Рибосом*
- Задача 18.** Во время деления клетки исследователю удалось наблюдать фазу, при которой отсутствовали мембрана ядра и ядрышко, а центриоли находились на полюсах клетки. Хромосомы имели вид клубка нитей, которые свободно расположены в цитоплазме. Для какой фазы это характерно?
Профазы*

Билет № 3

Задача 1. Клетку лабораторного животного поддали избыточному рентгеновскому излучению. В результате образовались белковые фрагменты в цитоплазме. Какая органелла клетки возьмет участие в их утилизации?

Задача 2. С помощью шпателя сделано соскоб из слизистой оболочки рта человека. В неразрушенных эпителиальных клетках окрашенного мазка хорошо видно овальные ядра, неодинаковые по размерам. Каким путем происходило деление этих клеток?

Задача 3. В кабинет дерматовенеролога обратился больной. Из гнойного мазка уретры этого пациента врач приготовил мазки, окрасил их по Грамму. Во время микроскопии обнаружил большое количество грамотрицательных диплококков бобовидной формы, которые располагались в цитоплазме лейкоцитов. Результаты какого процесса наблюдаются в препарате?

4) Провести диагностику 1-го гистологического препарата.

Список микропрепаратов для диагностики:

1. Митохондрии в клетках канальцев почки;
2. Пластинчатый комплекс Гольджи в нервных клетках спинномозгового узла;
3. Жировые включения в клетках печени аксолотля;
4. Гранулы гликогена в клетках печени аксолотля;
5. Пигментные включения в клетках кожи головастика;
6. Нейрофибриллы в нервных клетках головастика;
7. Симпласт. Поперечно-полосатые мышечные волокна языка кролика;
8. Синцитий. Ретикулярная ткань лимфатического узла;
9. Межклеточное вещество эластического хряща;
10. Ядро и ядрышко в нейронах спинномозгового узла;
11. Амитоз в покровных клетках переходного эпителия мочевого пузыря;
12. Центросома (клеточный центр) в оплодотворенных яйцеклетках аскариды;
13. Митоз животной клетки в краевой зоне печени аксолотля.

5) Провести диагностику 1-ой электронограммы.

Список электронограмм для диагностики:

1. Ультраструктура митохондрий;
2. Ультраструктура кариолеммы;
3. Ультраструктура реснички;
4. Ультраструктура центросомы;
5. Ультраструктура лизосом;
6. Ультраструктура миофибрилл поперечно-полосатой сердечной мышечной ткани;
7. Бокаловидная железистая клетка эпителия тонкой кишки;
8. Ультраструктура митохондрий и шероховатой ЭПС;
9. Клетка Панета;
10. Шероховатая эндоплазматическая сеть;
11. Ультраструктура ядра клетки;
12. Изогенная группа гиалиновой хрящевой ткани носовой перегородки;
13. Межклеточное вещество плотной оформленной соединительной ткани сухожилия

4. Задания для групповой работы.

Отсутствуют, так как обучающиеся работают самостоятельно.

Самостоятельная внеаудиторная работа обучающихся по теме:

1) Ознакомиться с теоретическим материалом по теме занятия с использованием конспектов лекций и/или рекомендуемой учебной литературы.

2) Ответить на вопросы для самоконтроля

1. Объекты исследования гистологии.
2. Методы, используемые в гистологии и эмбриологии.
3. Этапы приготовления гистологических препаратов.

4. Общая характеристика основных гистологических элементов: клеточных (клетка, симпласт, синцитий), и неклеточных (компоненты межклеточного вещества).
5. Жизненный цикл клетки: этапы, морфофункциональная характеристика, особенности у различных типов клеток.
6. Основные положения клеточной теории и её значение в развитии медицины.
7. Вклад Пуркинье, Шванна, Вирхова и др. в учение о клетке.
8. Включения цитоплазмы: понятие, классификация, химическая и морфо-функциональная характеристика
9. Основные компоненты ядра, их структурно-функциональная характеристика. Ядерно-цитоплазматические отношения как показатель функционального состояния клеток
10. Способы репродукции клеток.
11. Определение и биологическая сущность митоза.
12. Эндорепродукция.
13. Хроматин как форма существования хромосом в интерфазном ядре. Структурная организация хроматина. Понятие о конденсированном и деконденсированном хроматине, степень их участия в синтетических процессах.
14. Митохондрии, строение, основной ферментативный состав, функции. Особенности строения митохондрий в клетках с различным уровнем биоэнергетики и синтеза.
15. Органеллы цитоплазмы: понятие и классификация.
16. Структурная, химическая и функциональная характеристика органелл, составляющих цитоскелет клеток.
17. Строение и значение центриолей, ресничек и жгутиков.
18. Цитоплазма клетки. Общая структурно-химическая характеристика.
19. Переваривающий аппарат клеток. Определение, классификация.
20. Комплекс Гольджи, строение и функции.
21. Клетка как структурно-функциональная единица ткани.
22. Общий план строения эукариотических клеток.
23. Этапы приготовления гистологических препаратов.
24. Структурная, химическая и функциональная характеристика органелл, составляющих цитоскелет клеток.
25. Строение и значение центриолей, ресничек и жгутиков.
26. Общая характеристика межклеточных контактов. Классификация и строение контактов. Характеристика контактов разных типов.
27. Эндоплазматическая сеть (ЭПС). Разновидности ЭПС, их строение и функции.
28. Плазмолемма: строение, химический состав, функции. Характеристика надмембранного и субмембранного слоя клеточной оболочки.
29. Специальные виды митоза (эндомитоз, мейоз, дробление, амитоз).
30. Внутриклеточная регенерация (эндорепродукция). Варианты течения эндорепродукции.
31. Апоптоз.
32. Реакция клеток на стресс.

3) Проверить свои знания с использованием тестового контроля

Раздел 1. Гистологическая техника

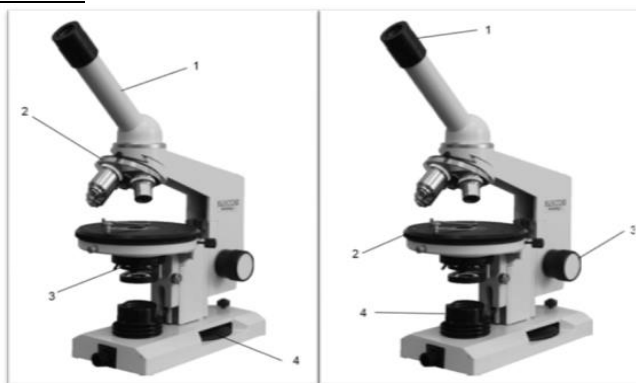


Рисунок 1

Рисунок 2

1. Назовите структурные части микроскопа (рисунок 1):

1 – тубус/монокулярная насадка

2 – револьвер

3 – конденсор

4 – микровинт/винт тонкой наводки

2. Назовите структурные части микроскопа (рисунок 2):

1 – окуляр

2 – предметный столик

3 – макровинт/винт грубой наводки

4 – осветитель

3. К оптическим частям микроскопа относятся:

А) объектив, окуляр, зеркало, конденсор;*

Б) объектив, зеркало, револьвер;

В) объектив, окуляр, тубусодержатель;

Г) конденсор, револьвер, макровинт, микровинт.

4. К механическим частям микроскопа относятся:

А) объектив, окуляр, зеркало, конденсор;

Б) объектив, зеркало, револьвер;

В) объектив, окуляр, тубусодержатель;

Г) револьвер, тубусодержатель, макровинт, микровинт.*

5. Микровинтом фокусируют объект на:

А) большом увеличении;*

Б) малом увеличении;

Г) большом и малом увеличении;

В) среднем увеличении.

6. Оптимальное освещение препарата обеспечивает:

А) объектив;

Б) микровинт;

В) конденсор; *

Г) зеркало.

7. Что такое разрешающая способность микроскопа?

Расстояние между крайними, видимыми раздельно, точками микроскопического объекта.

8. Макровинтом фокусируют объект на:

А) большом увеличении;

Б) малом увеличении; *

Г) большом и малом увеличении;

В) среднем увеличении

9. Во сколько раз могут увеличивать объекты наиболее часто используемые окуляры?

(x5, x7, x10, x15)

10. Во сколько раз могут увеличивать объекты наиболее часто используемые объективы?

(x4, x10, x20, x100)

11. Какова цель фиксации:

А) изменение структурного состава;

Б) сохранение структур соответственно прижизненному состоянию; *

В) удаление воды;

Г) уплотнение

12. Наиболее употребляемый в гистологической практике фиксатор:

А) формалин; *

Б) спирт;

Г) уксусная кислота;

В) алюмокалиевые квасцы.

13. После фиксации следует этап:

А) окраска;

- Б) обезвоживание;
- Г) промывка; *
- В) заливка.

14. Уплотнение и заливку материала для электронной микроскопии производят:

- А) парафином;
- Б) целлоидином;
- Г) желатином;
- В) эпоксидной смолой.*

15. Оптимальная толщина срезов, используемых для электронной микроскопии:

- А) 30 – 40 нм; *
- Б) 0,4 – 0,7 нм;
- Г) 15 – 20 нм;
- В) 8 – 15 нм.

16. Процесс депарафинирования проводят в:

- А) ксилоле;*
- Б) спирте;
- В) формалине;
- Г) воде.

17. В процессе фиксации происходит:

- А) необратимая коагуляция белка;*
- Б) обратимая коагуляция белка;
- В) синтез белка;
- Г) расщепление белка до аминокислот.

18. Обезвоживание гистологических препаратов проводят:

- А) в вытяжном шкафу;
- Б) в термостате;
- Г) через проведение по батарее спиртов восходящей концентрации; *
- В) через лиофилизирование.

19. Аппарат для изготовления гистологических срезов называется:

- А) Микротом.*
- Б) Криостат.*
- В) Объект-микромметр.
- Г) Термостат.
- Д) Замораживающий микротом.*

20. Укажите последовательность гистологических этапов:

- А) Фиксация, уплотнение, приготовление среза;
- Б) Приготовление среза, фиксация, окраска, уплотнение;
- В) Окраска, приготовление среза, заливка, обезвоживание;
- Г) Фиксация, промывка, обезвоживание, уплотнение, заливка, приготовление среза, окраска, заключение.*

21. Промывку объекта чаще всего проводят:

- А) проточной водой;*
- Б) спиртом;
- В) кислотами;
- Г) щелочами.

22. По химической природе основные красители это:

- А) основные соли; *
- Б) кислые соли;
- Г) кислоты;
- В) ферменты.

23. Базофилия цитоплазмы клетки:

- А) Связана с сильным развитием свободных рибосом. *
- Б) Связана с сильным развитием гранулярной эндоплазматической сети. *
- В) Свидетельствует об интенсивном биосинтезе липидов.
- Г) Свидетельствует об интенсивном биосинтезе белка. *
- Д) Свидетельствует о разрушении клетки.

24. Окрашивание срезов, используемых для электронной микроскопии, проводят:

- А) гематоксилином;
- Б) эозином;
- В) суданом;
- Г) солями тяжелых металлов.*

25. По химической природе кислые красители это:

- А) основные соли;
- Б) кислые соли и кислоты; *
- Г) кислоты;
- В) ферменты.

26. Как называется способность структур окрашиваться в цвет, отличающийся от цвета красителя в растворе?

- А) Оксифилия.
- Б) Нейтрофилия.
- В) Метахромазия.*
- Г) Базофилия.
- Д) Полихроматофилия.

Раздел 2. Цитология

1. Какой из структурных компонентов эукариотической клетки имеют две мембраны?

- А) оболочка клетки
- Б) клеточный центр
- В) митохондрия*
- Г) комплекс Гольджи
- Д) рибосома

2. Кто и когда сформулировал основные положения клеточной теории?

- А) К. Бер.
- Б) Т. Шванн и Шлейден. *
- В) В 1665 г.
- Г) В 1838 г.*
- Д) Роберт Гук

3. В клетке вырабатывающий белок на “экспорт” хорошо выражены, все КРОМЕ:

- А) Гранулярная эндоплазматическая сеть
- Б) Агранулярная эндоплазматическая сеть
- В) Митохондрии
- Г) Лизосомы*
- Д) Комплекс гольджи

4. В гранулярной эндоплазматической сети синтезируются:

- А) Экспортируемые белки *
- Б) Белки лизосом *
- В) Белки плазматической мембраны *
- Г) Стероидные гормоны

5. Какой органоид клетки расположен около ядра, а при митозе формирует полюса веретена деления и участвует в расхождении к ним хромосом?

- А) Комплекс Гольджи;
- Б) Микротрубочка;
- В) Клеточный центр*
- Г) Рибосома;
- Д) Эндоплазматическая сеть.

6. Гликокаликс:
- А) Образован олигосахаридами *
 - Б) Обеспечивает пристеночное пищеварение *
 - В) Участвует в клеточной адгезии и клеточном узнавании *
 - Г) Содержит белки ионных каналов
7. На какой стадии митоза дочерние хромосомы расходятся к полюсам митотического веретена?
- А) Профаза
 - Б) Прометафаза
 - В) Метафаза
 - Г) Анафаза
 - Д) Телофаза*
8. Цитоскелет клетки представлен:
- А) Актиновыми микрофиламентами *
 - Б) Микротрубочками *
 - В) Промежуточными филаментами *
 - Г) Системой внутриклеточных мембран
9. Пластинчатый комплекс участвует в ряде процессов кроме:
- А) Образования лизосом
 - Б) Образования белково-полисахаридных комплексов
 - В) Обезвреживания перекисей*
 - Г) Накопления секретов
 - Д) Выведения секретов
10. Клеточное ядро ограничено:
- А) наружной ядерной мембраной *
 - Б) перинуклеарным пространством *
 - В) внутренней ядерной мембраной *
 - Г) ядерной пластинкой *
11. Чем отличается апоптоз от некроза?
- А) Это генетически запрограммированная гибель клетки. *
 - Б) В начале апоптоза синтез РНК и белка возрастает. *
 - В) Угнетаются эндонуклеазы.
 - Г) Фрагментация ядра (микроядра). *
 - Д) Фрагментация цитоплазмы с образованием апоптических тел.*
12. Универсальные внутриклеточные сигнальные молекулы (вторичные посредники).
- А) ЦАМФ. *
 - Б) АТФ.
 - В) Са ++. *
 - Г) Глюкоза.
 - Д) Холестерин.
13. Что такое хроматин и где он обнаруживается?
- А) Фрагменты хромосом в делящейся клетке.
 - Б) Выпавшие в осадок под действием фиксатора ДНК и гистоны. *
 - В) В живых клетках.
 - Г) В делящихся клетках.
 - Д) В интерфазных клетках. *
14. Что такое ядерно-цитоплазматическое отношение и как оно меняется при повышении функциональной активности клетки?
- А) Положение ядра в цитоплазме.
 - Б) Форма ядра.
 - В) Отношение размера ядра к размеру цитоплазмы. *
 - Г) Снижено при повышенной функциональной активности клетки. *

15. Митохондрии:
- А) Имеют собственный генетический аппарат *
 - Б) Обновляются путем деления *
 - В) Участвуют в синтезе атф *
 - Г) В клетках бурого жира выделяют тепло *
16. Белки, предназначенные для выведения из клетки, синтезируют:
- А) Свободные цитоплазматические рибосомы;
 - Б) Митохондриальные рибосомы;
 - В) Свободные полирибосомы;
 - Г) Полирибосомы гранулярной эндоплазматической сети; *
 - Д) Комплекс гольджи.
17. Какие участки хромосом называются гетерохроматиновыми?
- А) Кольцевидные.
 - Б) Деспирализованные.
 - В) Ветвящиеся.
 - Г) Сохраняющие спирализацию в неделящемся ядре. *
 - Д) Функционально неактивные. *
18. Чем обусловлена базофилия ядер клеток?
- А) Гистоновыми белками
 - Б) ДНК*
 - В) РНК
 - Г) Ядрышком
 - Д) Кариолеммой
19. Реснички в отличие от микроворсинок содержат:
- А) Девять пар периферических микротрубочек *
 - Б) Две центральные микротрубочки *
 - В) Базальное тельце *
 - Г) Плазмолемму
20. Гликокаликс. (Выберите правильный ответ)
- А) Находится в гладкой эндоплазматической сети.
 - Б) Находится на наружной поверхности цитолеммы. *
 - В) Образован углеводами. *
 - Г) Участвует в клеточной адгезии и клеточном узнавании. *
 - Д) Находится на внутренней поверхности цитолеммы.
21. Реснички содержат:
- А) Две центральных микротрубочки. *
 - Б) Девять пар периферических микротрубочек. *
 - В) Плазмолемму. *
 - Г) Базальное тельце. *
 - Д) Митохондрии.
22. Какие процессы протекают в клетке в S- периоде?
- А) Синтез ДНК. *
 - Б) Синтез липидов.
 - В) Синтез тубулина и образование микротрубочек.
 - Г) Накопление энергии.
23. Что такое нуклеосома?
- А) Малая субъединица рибосомы.
 - Б) Рибосома в составе полисомы.
 - В) Комплекс мРНК с белком.
 - Г) Петля ДНК вокруг молекул гистоновых белков. *
 - Д) Участок ядрышка.
24. Маркером каких органоидов является сукцинатдегидрогеназа?

- А) Лизосомы.
- Б) Пероксисомы.
- В) Митохондрии. *
- Г) Ядрышки.
- Д) Плазматическая мембрана.

25. Где образуются субъединицы рибосом?

- А) В гладкой эндоплазматической сети.
- Б) В гранулярной эндоплазматической сети.
- В) В комплексе Гольджи.
- Г) В ядрышковых организаторах. *
- Д) В цитоплазме.

26. Периоды интерфазы ... основные процессы ...

- | | |
|------------------------------|--------------------------------------|
| А) (2) Постмитотический (G1) | [1] снижение метаболизма |
| Б) (3) Синтетический (S) | [2] синтез белков, рецепторов клетки |
| В) (5) Премитотический (G2) | [3] синтез ДНК, ядерных белков |
| Г) (1) Выход из цикла (G0) | [4] синтез специфических белков |
| Д) (4) Дифференцировка (D) | [5] синтез АТФ, тубулинов |

27. Участки хромосом ... это...

- | | |
|--------------------------------|---|
| А) (2) кинетохоры | [1] места образования ядрышек в интерфазе |
| Б) (1) ядрышковые организаторы | [2] места отхождения трубочек от веретена деления |
| В) (5) центромеры | [3] конечные участки плечей хромосом |
| Г) (3) теломеры | [4] маленькие участки хромосом, отделенные вторичной перетяжкой |
| Д) (4) спутники хромосом | [5] первичные перетяжки |

28. В процессах непосредственное участие принимают...

- | | |
|-------------------|----------------------------|
| А) (2) эндоцитоза | [1] ядро |
| Б) (2) экзоцитоза | [2] плазмолемма |
| | [3] лизосомы |
| | [4] гиалоплазма (цитозоль) |
| | [5] рибосомы |

29. Термин ... это...

- | | |
|--------------------|---------------------------------|
| А) (1) пикноз | [1] коагуляция хроматина |
| Б) (2) кариолизис | [2] растворение ядра |
| В) (3) кариорексис | [3] распад ядра на части |
| Г) (4) апоптоз | [4] биологическая гибель клеток |

30. Ферментами-маркерами ... являются ...

- | | |
|--|---------------------------|
| А) (2) лизосом | [1] каталаза |
| Б) (1) пероксисом | [2] кислая фосфатаза |
| В) (3) митохондрий | [3] сукцинатдегидрогеназа |
| Г) (4) надмембранного слоя щеточной каемки эпителиоцитов | [4] щелочная фосфатаза |
| | [5] гиалуронидаза |

31. Белки... входят в состав...

- | | |
|--------------------|------------------------------|
| А) (2) актин | [1] промежуточных филаментов |
| Б) (6) миозин | [2] микрофиламентов |
| В) (4) тропомиозин | [3] промежуточных филаментов |
| Г) (3) кератин | [4] миофиламентов |
| Д) (1) виментин | [5] рибосом |
| | [6] миофиламентов |
| | [7] микротрубочек |

32. Если в клетке много органелл ..., то это может свидетельствовать о ее ...

- | | |
|--------------------------|--------------------------------|
| А) (2) свободных рибосом | [1] повреждении |
| Б) (5) связанных рибосом | [2] росте и дифференцировке |
| В) (1) аутофагосом | [3] способности к детоксикации |

- Г) (3) цистерн гладкой ЭПС
Д) (4) лизосом

- [4] способности к фагоцитозу
[5] синтезе экспортируемых белков

33. Что означает термин

- А) (3) дифференцировка
Б) (1) дифферон

- [1] эмбриональный зачаток ткани
[2] клеточные включения
[3] стойкое структурно-функциональное изменение ранее однородных клеток с превращением их в специализированные клетки
[4] увеличение количества дифференцированных клеток в эмбриогенезе
[5] особенности клеточно-дифференной организации тканей

34. Белки ... входят в состав ...

- А) (5) тубулин
Б) (4) кератин
В) (3) виментин
Г) (2) десмин
Д) (1) актин

- [1] микрофиламентов
[2] промежуточных филаментов мышечных клеток
[3] промежуточных филаментов клеток мезенхимных тканей
[4] промежуточных филаментов эпителия
[5] микротрубочек

35. Что означает термин..

- А) (1) кейлоны

Б) (4) детерминация

- [1] тканеспецифические вещества, синтезируемые дифференцированными клетками и тормозящие развитие их предшественников
[2] структурное изменение ДНК хромосом
[3] объединение клеток в целостную систему специализированных клеток
[4] определение пути развития клеток на генетической основе
[5] клеточные органеллы

36. Процессы ... происходят ...

- А) (3) анаэробное окисление (гликолиз)
Б) (2) аэробное окисление
В) (1) окислительное фосфорилирование
Г) (5) синтез рибонуклеопротеидов

- [1] на мембранах крист митохондрий
[2] в матриксе митохондрий
[3] в гиалоплазме
[4] в лизосомах
[5] в ядрышках

37. Если дифференцированная специализированная клетка имеет ... то эта клетка вышла из цикла ...

- А) (1) диплоидный набор хромосом
Б) (2) тетраплоидный набор хромосом
В) (5) гаплоидный набор хромосом

- [1] в G1 периоде
[2] в G2 периоде
[3] в S периоде
[4] это аномальная клетка
[5] это половая клетка

38. Расположите стадии митоза в хронологической последовательности

1. профаза
2. метафаза
3. анафаза
4. телофаза
5. зиготена

Ответ: 1 2 3 4 5

39. Расположите процессы, протекающие при распаде клетки в правильной последовательности

1. кариорексис
2. кариопикноз
3. кариолизис

Ответ: 1 2 3

Рекомендуемая литература:

Основная литература

№ п/п	Наименование	Автор (ы)	Год, место издания	Кол-во экземпляров в библиотеке	Наличие в ЭБС
1	2	3	4	5	6
	Гистология, цитология и эмбриология	Кузнецов С.Л., Мушкабаров Н.Н.	2012, М.: МИА	52	-
	Гистология, эмбриология, цитология.	Э.Г. Улумбеков, Ю.А. Чельшева	2012, М.: ГЭОТАР-Медиа	50	ЭБС Консультант студента
	Морфогенез и гистофизиология системы мононуклеарных фагоцитов человека	Абдуллин Т.Г., Муслимов С.А., Коледаева Е.В., Мусина Л.А., Лебедева А.И.	Киров: «Дом печати - ВЯТКА», 2009.	100	ЭБС Кировского ГМУ
	Цитология и общая гистология. Функциональная морфология клеток и тканей человека: учебник для студентов мед. ин-тов.	Быков В. Л.	2007. СПб.: СОТИС.	5	-
	Основы общей и сравнительной эмбриологии. Учебно-методическое пособие по самостоятельной внеаудиторной работе студентов	Зайцев В.Б., Гамулинская И.Н. Коледаева Е.В.	2008, Киров: Кировская ГМА.	180	ЭБС Кировского ГМУ
	Анатомия человека: учебник	М. Г. Привес, Н. К. Лысенков, В. И. Бушкович	СПб. : ИД СПбМАПО, 2011	20	-
	Анатомия человека: учебник в 2 т.	под ред. И. В. Гайворонского	М.: ГЭОТАР-Медиа, 2014	4	ЭБС Консультант студента

Дополнительная литература

№ п/п	Наименование	Автор (ы)	Год, место издания	Кол-во экземпляров в библиотеке	Наличие в ЭБС
1	2	3	4	5	6
1	Гистология, эмбриология, цитология	Ю. И. Афанасьев, Н. А. Юрина, Е. Ф. Котовский и др.; под ред. Ю. И. Афанасьева, Н. А. Юриной.	2016. М.: ГЭОТАР - Медиа	-	ЭБС Консультант студента
2.	Частная гистология человека.	В.Л. Быков	СПб.: Сотис, 2002.	8	-
3	Атлас по гистологии, цитологии и эмбриологии.	С.Л. Кузнецов, Н.Н. Мушкабаров, В.Л. Горячкина.	М.: МИА, 2002.	10	-
4	Гистология. Атлас для практических занятий.	Н.В. Бойчук, Р.Р. Исламов, С.Л. Кузнецов, Ю.А. Чельшев.	М.: «ГЭОТАР-Медиа», 2008.	5	-
5	Атлас микроскопического и ультрамикроскопического	В.Г. Елисеев, Ю.И. Афанасьев, Е.Ф.	М.: «Медицина», 2004.	15	-

	строения клеток тканей и органов	Котовский, А.Н. Яцковский.			
6	Гистология для будущих врачей: тесты для эффективного освоения цитологии, эмбриологии и гистологии : учеб. пособие для студентов	Павлов А.В., Гансбургский А.Н.	2011, СПб.: СпецЛит	5	-
7	Молекулярная биология. Введение в молекулярную цитологию и гистологию : учеб. пособие для студентов мед. вузов	Мушкамбаров Н.Н.	2016, М.: МИА	25	-
8	Terminologia Histologia. Международные термины по цитологии и гистологии человека с официальным списком русских эквивалентов	Банин В.В., Быков В.Л.	2009. М.: "ГЭОТАР - Медиа"	1	ЭБС Консультант студента
9	Гистология, цитология и эмбриология. Атлас.	Быков В.Л., Юшканцева С.И.	2015, М.: "ГЭОТАР - Медиа"	-	ЭБС Консультант студента
10	Гистология, цитология и эмбриология: атлас	В.В. Гемонов, Э.А. Лаврова	2013, М.: "ГЭОТАР - Медиа"	-	ЭБС Консультант студента
11	Руководство по гистологии: в 2-х т. Т. 1	Данилов Р.К.	2011. СПб. : СпецЛит	10	ЭБС Университетская библиотека онлайн
12	Анатомия человека с элементами гистологии	В. Н. Николенко, В. С. Сперанский	М. : "Академия", 2008	24	-
13	Атлас анатомии человека в 4-х томах	Синельников Р.Д.	М.: Новая волна, 2012	10	-

Раздел 3. Общая гистология.

Тема 3.1: Общая эмбриология.

Цель: Способствовать формированию умений при помощи диагностики препаратов по теме.

Задачи:

1. Идентифицировать на микроскопическом уровне типы яйцеклеток, типы бластул.
2. Объяснить типы дробления.
3. Воспроизводить зародышевые листки и начальные этапы эмбриогенеза.

Обучающийся должен знать:

1. до изучения темы (базисные знания): Строение и функции половых клеток.
2. после изучения темы: Функции, типы яйцеклеток, типы дроблений, типы бластул, гастрюляцию.

Обучающийся должен уметь:

1. Микроскопировать гистологические препараты Яйцеклетки лягушки, сомиты, хорда и нервная трубка, яйцеклетка лягушки, гастрюла лягушки, дробление яйца аскариды, бластула, зародышевые листки, сперматозоиты морской свинки.

Обучающийся должен владеть:

1. Работой со световыми микроскопами на малом и большом увеличении, с использованием иммерсии;
2. методикой анализа гистологических препаратов;

3. подбором методик гистологического исследования для выполнения научных задач;
4. способами окрашивания гистологических препаратов для выявления специализированных структур;
5. методикой диагностики клеток и клеточных структур на электронограммах;
6. гистологической терминологией по теме;
7. методикой систематизацией материала по теме и составлением таблиц.

Самостоятельная аудиторная работа обучающихся по теме:

1. Ответить на вопросы по теме занятия.

1. Какие части различают в сперматозоиде
2. Что такое акросома и какую роль она играет.
3. По каким признакам классифицируют яйцеклетки, и какие типы яйцеклеток существуют? Какой тип яйцеклеток у человека.
4. Когда в овогенезе происходит размножение яйцеклеток. Где совершается их рост и созревание, и в какие периоды жизни женщины.
5. Что такое овуляция, на какой день менструального цикла женщины она совершается.
6. Как образуется желтое тело. Назовите его разновидности. Какое значение оно имеет для беременности.
7. На какой день менструального цикла вероятнее всего возможно оплодотворение и в какой части полового пути оно совершается.
8. Каковы этапы и механизмы процесса оплодотворения.
9. Перечислите основные этапы эмбрионального развития позвоночных животных.
10. В чем состоит отличие дробления blastomeres зародыша от митотического деления соматических клеток.
11. Какой тип дробления характерен для зародыша человека по сравнению с дроблением птиц. Чем обусловлены различия в типах дробления.
12. Что такое бластула. Какие части в ней различают.
13. Каков тип бластулы у птиц и большинства млекопитающих. Чем определяются различные типы бластул.
14. Опишите строение бластоцисты человека. В какой части женских половых путей она образуется и в какое время после оплодотворения.

1. Практическая работа.

Выполнение заданий под контролем преподавателя в виде графиков и таблиц.

1. Записать и/или зарисовать в альбом
 - Схема: виды яйцеклеток.
 - Схема: типы дроблений.
 - Схема: развитие птиц.
 - Схема: провизорные органы цыплёнка.
 - Сравнительная таблица особенностей раннего эмбриогенеза позвоночных.
 - Классификация типов яйцеклеток.
 2. Провести диагностику гистологических препаратов.
 - Препарат № 10. Яйцеклетка лягушки.
 - Препарат № 20. Яйцеклетка беззубки.
 - Препарат № 21. Дробление яйца лягушки.
 - Препарат № 23. Мезенхима.
 - Препарат № 22. Дробление яйца скарисы.
 - Препарат № 25. Гастрюла лягушки.
 - Препарат № 24. Зародышевые листки.
 - Препарат № 15. Образование осевых зачатков у зародыша курицы. Окраска: железный гематоксилин.
 - Препарат № 28 Формирование зародышевых оболочек, формирование туловищных и амнионных складок птицы. Окраска: железный гематоксилин.
 3. Заполнить таблицу по дифференцировке зародышевых листков и подписать в альбоме.
 4. Освоить диагностику электроннограмм
 - Электроннограмма сперматозоида.
 - Электроннограмма яйцеклетки.
- #### **3. Решить ситуационные задачи**
- 1) Алгоритм разбора задач*
1. полный и точный ответ на все вопросы задачи;
 2. представить комплексную оценку предложенной ситуации;
 3. сделать выводы, привести дополнительные аргументы;

4. продемонстрировать знания теоретического материала с учетом междисциплинарных связей;
5. по возможности предложить альтернативные варианты решения проблемы.

2) Пример задачи с разбором по алгоритму

Задача: У зародыша млекопитающего оказалась поврежденной стенка желточного мешка в области вентральной энтодермы. Какие нарушения в эмбриональном развитии можно ожидать в дальнейшем

Решение: Желточный мешок является временным провизорным органом, стенка которого образована внезародышевой эктодермой и висцеральным листком внезародышевой мезодермы. У птицы - резкотелолицетальная яйцеклетка, т.е. она содержит много желтка, а значит основной функцией желточного мешка является трофическая функция, однако будет нарушен процесс образования половых клеток, сосудов и клеток крови.

3) Задачи для самостоятельного разбора на занятии

1. В процессе сперматогенеза нарушено формирование акросомы. Какая функция сперматозоида будет изменена.
2. На микрофотографии представлена яйцеклетка, окруженная двумя структурами: блестящей оболочкой и лучистым венцом. Назовите тип этой яйцеклетки, и какому виду животных она может принадлежать. Какие клетки принимают участие в образовании указанных выше структур.
3. Будут ли существенно отличаться по массе два зародыша одного вида животных, находящихся на стадии двух бластомеров, на стадии восьми бластомеров.
4. На различных этапах дробления зародыши млекопитающего могут содержать четное и нечетное количество бластомеров. Как называется такой тип дробления.
5. При анализе зародыша на стадии бластулы обращает внимание многослойная стенка, наличие в ней крупных бластомеров в области дна и мелких – в области крыши, а так же эксцентричное расположение бластоцеля. Назовите, какому типу яйцеклетки соответствует данный этап бластулы.
6. На стадии первых этапов дробления бластомеры отделились друг от друга. К чему это может привести.
7. Дайте определение процесса гастрюляции и укажите клеточные реакции, обуславливающие процессы гастрюляции
8. Укажите способы гастрюляции, выделив при этом тип гастрюляции у птиц и млекопитающих.
9. В условном эксперименте у зародыша птиц блокировании процесс миграции клеток из первичной полоски и головного узелка. Нарушение развития каких структур зародыша, вызовет это воздействие.
10. Экспериментальным путем у зародыша поврежден нефротом. К нарушению развития каких органов в дальнейшем приведет это воздействие.
11. При развитии зародышей образуются складки, включающие эктодерму и париетальный листок мезодермы. Какой внезародышевый орган образуется при смыкании этих складок и у зародышей каких животных.
12. У зародыша птицы произошло недоразвитие аллантаоиса. К нарушению каких процессов у зародыша это приведет.
13. У зародыша млекопитающего оказалась поврежденной стенка желточного мешка в области вентральной энтодермы. Какие нарушения в эмбриональном развитии можно ожидать в дальнейшем.
14. У зародыша человека после деламинации не произошло иммиграции клеток, Как это отразилось на развитии эмбриона.

Самостоятельная внеаудиторная работа обучающихся по теме:

1) Ознакомиться с теоретическим материалом по теме занятия с использованием конспектов лекций и/или рекомендуемой учебной литературы.

2) Ответить на вопросы для самоконтроля

1. Место эмбриологии среди других в современной науке.
2. Назовите основные периоды развития зародыша: прогенез, собственно эмбриогенез, постнатальное развитие.
3. Что такое онтогенез, филогенез. Биогенетический закон, его значение для современной эмбриологии?
4. Опишите строение женских и мужских половых клеток; их главные отличия от соматических клеток.
5. В чем суть оплодотворения? Этапы, их суть.
6. В чем суть дробления? Виды дробления.

7. В чем заключается сущность гастрюляции.
8. Как происходит развитие ланцетника, лягушки?
9. Как происходит развитие высших позвоночных (птиц и млекопитающих)?
 - Тип яйцеклеток
 - Тип бластулы
 - Механизм гастрюляции
 - Дифференцировка зародышевых листков
11. Как происходит дифференцировка зародышевых листков: энтодермы, мезодермы, мезенхимы, эктодермы?

3) Проверить свои знания с использованием тестового контроля

ТЕСТ ПО ОБЩЕЙ ЭМБРИОЛОГИИ ВАРИАНТ I

1. Какой тип яйцеклетки у беспозвоночных животных?
2. У кого олиго –и изолецитальная яйцеклетка?
3. Какой тип дробления у поли –и умеренно телолецитальной яйцеклетки?
4. Какой способ гастрюляции у ланцетника?
5. Какой тип бластулы у амфибии?
6. Что такое оплодотворение?
7. Что такое положительный хемотаксис сперматозоидов?
8. В цитоплазме зрелой яйцеклетки присутствует клеточный центр?
9. Как называется наука о развитии зародыша?
10. Какой набор хромосом в зиготе: гаплоидный или диплоидный?

ТЕСТ ПО ОБЩЕЙ ЭМБРИОЛОГИИ ВАРИАНТ II

1. Какой способ гастрюляции у пресмыкающихся птиц и костистых рыб?
2. В чем генетический смысл оплодотворения?
 2. Какой тип бластулы у ланцетника?
3. Что такое пронуклеус?
 3. У животных каких классов яйцеклетка полилецитальная - резко телолецитальная?
 4. Какой тип дробления характерен для поли-и резко телолецитальной яйцеклетки?
 5. Какой способ гастрюляции у некоторых рыб и амфибий?
 6. Какие органеллы развиты в яйцеклетке?
 7. Что такое отрицательный реотаксис?
 8. В чем состоит суть гастрюляции?

Рекомендуемая литература:

Основная литература

№ п/п	Наименование	Автор (ы)	Год, место издания	Кол-во экземпляров в библиотеке	Наличие в ЭБС
1	2	3	4	5	6
	Гистология, цитология и эмбриология	Кузнецов С.Л., Мушкабаров Н.Н.	2012, М.: МИА	52	-
	Гистология, эмбриология, цитология.	Э.Г. Улумбеков, Ю.А. Чельшева	2012, М.: ГЭОТАР-Медиа	50	ЭБС Консультант студента
	Морфогенез и гистофизиология системы мононуклеарных фагоцитов человека	Абдуллин Т.Г., Муслимов С.А., Коледаева Е.В., Мусина Л.А., Лебедева А.И.	Киров: «Дом печати - ВЯТКА», 2009.	100	ЭБС Кировского ГМУ
	Цитология и общая гистология. Функциональная морфология клеток и тканей человека: учебник для студентов мед. ин-тов.	Быков В. Л.	2007. СПб.: СОТИС.	5	-
	Основы общей и сравнительной	Зайцев В.Б., Гамулинская И.Н.	2008, Киров: Кировская ГМА.	180	ЭБС Кировского ГМУ

эмбриологии. Учебно-методическое пособие по самостоятельной внеаудиторной работе студентов	Коледаева Е.В.			
Анатомия человека: учебник	М. Г. Привес, Н. К. Лысенков, В. И. Бушкович	СПб. : ИД СПбМАПО, 2011	20	-
Анатомия человека: учебник в 2 т.	под ред. И. В. Гайворонского	М.: ГЭОТАР-Медиа, 2014	4	ЭБС Консультант студента

Дополнительная литература

№ п/п	Наименование	Автор (ы)	Год, место издания	Кол-во экземпляров в библиотеке	Наличие в ЭБС
1	2	3	4	5	6
1	Гистология, эмбриология, цитология	Ю. И. Афанасьев, Н. А. Юрина, Е. Ф. Котовский и др.; под ред. Ю. И. Афанасьева, Н. А. Юриной.	2016. М.: ГЭОТАР - Медиа	-	ЭБС Консультант студента
2.	Частная гистология человека.	В.Л. Быков	СПб.: Сотис, 2002.	8	-
3	Атлас по гистологии, цитологии и эмбриологии.	С.Л. Кузнецов, Н.Н. Мушкамбаров, В.Л. Горячкина.	М.: МИА, 2002.	10	-
4	Гистология. Атлас для практических занятий.	Н.В. Бойчук, Р.Р. Исламов, С.Л. Кузнецов, Ю.А. Чельшев.	М.: «ГЭОТАР-Медиа», 2008.	5	-
5	Атлас микроскопического и ультрамикроскопического строения клеток тканей и органов	В.Г. Елисеев, Ю.И. Афанасьев, Е.Ф. Котовский, А.Н. Яцковский.	М.: «Медицина», 2004.	15	-
6	Гистология для будущих врачей: тесты для эффективного освоения цитологии, эмбриологии и гистологии : учеб. пособие для студентов	Павлов А.В., Гансбургский А.Н.	2011, СПб.: СпецЛит	5	-
7	Молекулярная биология. Введение в молекулярную цитологию и гистологию : учеб. пособие для студентов мед. вузов	Мушкамбаров Н.Н.	2016, М.: МИА	25	-
8	Terminologia Histologia. Международные термины по цитологии и гистологии человека с официальным списком русских эквивалентов	Банин В.В., Быков В.Л.	2009. М.: "ГЭОТАР - Медиа"	1	ЭБС Консультант студента
9	Гистология, цитология и эмбриология. Атлас.	Быков В.Л., Юшканцева С.И.	2015, М.: "ГЭОТАР - Медиа"	-	ЭБС Консультант студента
10	Гистология, цитология и эмбриология: атлас	В.В. Гемонов, Э.А. Лаврова	2013, М.: "ГЭОТАР - Медиа"	-	ЭБС Консультант студента

					тант студента
11	Руководство по гистологии: в 2-х т. Т. 1	Данилов Р.К.	2011. СПб. : СпецЛит	10	ЭБС Университетская библиотека онлайн
12	Анатомия человека с элементами гистологии	В. Н. Николенко, В. С. Сперанский	М. : "Академия", 2008	24	-
13	Атлас анатомии человека в 4-х томах	Синельников Р.Д.	М.: Новая волна, 2012	10	-

Раздел 3. Общая гистология.

Тема 3.2: Эпителиальные ткани.

Цель: Способствовать формированию умений по диагностике покровных и железистых эпителиев.

Задачи: Научиться

1. Определять эпителиальную ткань на микроскопическом уровне.
2. Идентифицировать различные виды покровного и железистого эпителия.
3. Характеризовать основные морфофункциональные и гистогенетические особенности эпителиальных тканей.
4. Определять тип экзокринных желез по их строению и характеру выделяемого секрета.
5. Объяснять механизм секреторного процесса в железистых эпителиальных клетках.
6. Сопоставлять микроскопические, ультрамикроскопические и гистохимические особенности различных видов эпителиальных тканей с выполняемой ими функцией.

Обучающийся должен знать:

1. до изучения темы (базисные знания): общие представления об эпителиальных и железистых тканях.
2. после изучения темы: определение понятия "ткань" фило- и онтогенез тканей, их классификацию. Общую характеристику эпителиальных тканей, их классификации, развитие, строение, распространение в организме и функции. Возрастные особенности эпителиальной ткани. Характеристика секреторного процесса, понятие о секреторном цикле. Строение и классификация экзокринных желез.

Обучающийся должен уметь:

Определить нормальное строение различных видов эпителиальных и железистых тканей путем микроскопирования гистологических препаратов, а также по микрофотографиям и электронограммам.

Обучающийся должен владеть:

8. работой со световыми микроскопами на малом и большом увеличении, с использованием иммерсии;
9. Методикой анализа гистологических препаратов;
10. подбором методик гистологического исследования для выполнения научных задач;
11. способами окрашивания гистологических препаратов для выявления специализированных структур;
12. методикой диагностики клеток и клеточных структур на электронограммах;
13. гистологической терминологией по теме;
14. решением ситуационных задач по теме;
15. методикой систематизацией материала по теме и составлением таблиц;

Самостоятельная аудиторная работа обучающихся по теме:

1. Ответить на вопросы по теме занятия

- 1) Что такое ткань.
- 2) Какие виды тканей различают в организме.
- 3) Какие общие закономерности в строении имеет покровный эпителий.
- 4) Из каких зародышевых листков образуется в эмбриогенезе различные виды эпителия.
- 5) Как классифицируют по строению покровный эпителий
- 6) С помощью, каких структур эпителиоциты связаны между собой.
- 7) Из каких слоев состоит многослойный ороговевающий эпителий.
- 8) Какие виды клеток различают в составе многорядного эпителия.
- 9) По каким критериям можно идентифицировать однослойный и многорядный эпителий.
- 10) В чем сущность процесса физиологической регенерации. Проиллюстрируйте это на

- примере эпителия.
- 11) Каковы основные фазы секреторного процесса.
 - 12) Назовите способы выведения секреторных продуктов из glanduloцитов.
 - 13) Какие органоиды и включения наиболее характерны для цитоплазмы glanduloцитов, вырабатывающий белковый либо гликопротеиновый секрет.
 - 14) Из каких отделов состоят экзокринные железы.
 - 15) Какие клеточные элементы, входящие в состав концевых отделов некоторых экзокринных желез, способствуют выведению из них секрета.
 - 16) На каких особенностях строения экзокринных желез основана их морфологическая классификация.

2. Практическая работа.

Выполнение заданий под контролем преподавателя в виде графиков и таблиц.

1. Записать и зарисовать в альбом
 - Особенности строения эпителиальных клеток.
 - Схема: классификация желез
 - Гистогенетическая классификация эпителиев
 - Морфофункциональная классификация эпителиев
2. Провести диагностику гистологических препаратов.
 - Препарат № 40 Однослойный плоский эпителий (мезотелий) сальника. Окраска: импрегнация азотнокислым серебром - гематоксилин.
 - Препарат № 41. Однослойный кубический эпителий канальцев почки. Окраска: гематоксилин- эозин.
 - Препарат № 43. Однослойный многорядный призматический эпителий трахеи. Окраска: гематоксилин- эозин.
 - Препарат № 44. Многослойный плоский неороговевающий эпителий роговицы глаза. Окраска: гематоксилин- эозин.
 - Препарат № 45. Многослойный плоский ороговевающий эпителий (эпидермис) кожи пальца. Окраска: гематоксилин- эозин.
 - Препарат № 46. Переходный эпителий слизистой оболочки мочевого пузыря. Окраска: гематоксилин- эозин.
3. Освоить диагностику электронограмм
 - Апикальная часть энтероцитов (структура щеточной каемки) [трансмиссионная электронная микроскопия];
 - Апикальная часть однослойного призматического реснитчатого эпителия трахеи (структура реснички) [трансмиссионная электронная микроскопия];
 - часть однослойного призматического реснитчатого эпителия трахеи [сканирующая электронная микроскопия];
 - Панетовская клетка однослойного призматического эпителия кишечника [трансмиссионная электронная микроскопия];
 - Кровеносный капилляр (Эндотелий, однослойный плоский эпителий) [трансмиссионная электронная микроскопия];
 - Эпителиальная клетка дистального отдела нефрона [трансмиссионная электронная микроскопия];

3. Решить ситуационные задачи

1) Алгоритм разбора задач

1. полный и точный ответ на все вопросы задачи;
2. представить комплексную оценку предложенной ситуации;
3. сделать выводы, привести дополнительные аргументы;
4. продемонстрировать знания теоретического материала с учетом междисциплинарных связей;
5. по возможности предложить альтернативные варианты решения проблемы.

2) Пример задачи с разбором по алгоритму

Задача: 1. В процессе жизнедеятельности многослойного плоского ороговевающего эпителия происходит постоянное слущивание поверхностных эпителиоцитов - кератоцитов и замена их новыми. Назовите локализацию этого эпителия (а) и его основной эмбриональный зачаток (б). Какие особенности трофики эпителия способствуют ороговению его верхних слоев (в)? Где расположен камбиальный слой этого эпителия (г)? Каким способом происходит размножение эпителиоцитов этого слоя (д)?

Решение: а) кожа; б) эктодерма; в) диффузия питательных веществ из подлежащей соединительной ткани; г) на базальной мембране; д) митоз.

В срезе кожи видны две ткани. Одна образована клетками, между которыми расположено волокнистое межклеточное вещество, лежит в глубине органа и содержит кровеносные сосуды; другая расположена на поверхности органа, представлена пластом клеток, между которыми нет межклеточного вещества, отделена резкой границей от подлежащей ткани и не содержит кровеносных сосудов. Являются ли эти ткани эпителиальными?

Решение:

1 ткань-залегает в глубине органа и содержит волокнистое межклеточное вещество.

2 ткань-залегает на поверхности, не содержит межклеточное вещество и сосуды.

Делаем вывод о том, что вторая ткань относится к эпителиальным тканям.

3) *Задачи для самостоятельного разбора на занятии:*

1. В срезе кожи видны две ткани. Одна образована клетками, между которыми расположено волокнистое межклеточное вещество, лежит в глубине органа и содержит кровеносные сосуды; другая расположена на поверхности органа, представлена пластом клеток, между которыми нет межклеточного вещества, отделена резкой границей от подлежащей ткани и не содержит кровеносных сосудов. Являются ли эти ткани эпителиальными?
2. Пласт эпителия образован клетками, ядра которых расположены неодинаково по отношению к базальной мембране. В то же время все они контактируют с последней. Какой это вид эпителия?
3. Пласт эпителия состоит из клеток, лежащих на базальной мембране, и клеток, не имеющих с ней контакта. Базальный слой пласта – многорядный. Клетки поверхностного слоя округлой формы, имеют одно – два округлых ядра. Какой это вид эпителия?
4. На срезе органа видны эпителиальные ткани, расположенные на его поверхности и в толще стенки. Какие это эпителии? Какая функция для них характерна?
5. В препарате железы видно, что ее выводной проток имеет разветвления. В каждой из них открывается несколько концевых отделов, имеющих вид мешочка. Какой это морфологический тип железы?
6. При исследовании железистой клетки в ней выявлен хорошо развитый пластинчатый комплекс, а секреторные гранулы заполняют большую часть цитоплазмы. Для какой стадии секреторного цикла характерна такая картина?
7. С помощью радиоактивной метки маркированы клетки эктодермы, энтодермы, а также вентральной мезодермы и нефротомы. В эпителии, каких органов будет в последующем обнаруживаться метка.
8. Кожа на ладонной поверхности кисти и волосистой части головы покрыта многослойным ороговевающим эпителием. Каких различий в строении этого эпителия следует ожидать и почему? Найти в препаратах.
9. В культуре ткани высеяны клетки: в первом флаконе - базального, во втором - блестящего слоя многослойного ороговевающего эпителия. В каком флаконе будет наблюдаться пролиферация клеток.
10. В переходном эпителии мочевого пузыря в зависимости от функционального состояния органа может меняться толщина слоев. Определить на препарате, растянут или сокращен орган.
11. Препарат железы обработан Шифф-йодной кислотой; в результате в клетках выявлен секрет, окрашенный в малиновый цвет. Какие химические компоненты содержит секрет этой железы?

4. Задания для групповой работы

Записать в рабочую тетрадь:

1. Таблица: Гистогенетическая классификация эпителиев по Хлопину;
2. Таблица: Морфофункциональная классификация эпителиев;

Зарисовать в альбом:

1. Схема: особенности строения эпителиальных клеток;
2. Схема: особенности клеточного строения различных типов покровных эпителиев.

Самостоятельная внеаудиторная работа обучающихся по теме:

1) Ознакомиться с теоретическим материалом по теме занятия с использованием конспектов лекций и/или рекомендуемой учебной литературы.

2) Ответить на вопросы для самоконтроля

1. Что называется биологической тканью?
2. Классификация тканей?
3. Основные свойства тканей
4. Источники эмбрионального гистогенеза и их производные?

5. Что называется диффероном?
6. Гистогенетический ряд клеток?
7. Источники эмбрионального происхождения эпителиальных тканей?
8. Общие структурные свойства эпителиев?
9. Морфофункциональные характеристики эпителиоцита?
10. Базальная мембрана эпителиев?
11. Морфологическая классификация эпителиев?
12. Функциональная классификация эпителиев?
13. Гистогенетическая классификация эпителиев?
14. Дифферонная организация эпидермиса (кожноэктодермальный, гематогенный, нейрогенные диффероны)?
15. Морфофункциональные характеристики кератиноцитов и их постклеточных форм?
16. Железистый эпителий. Типы секреции?

3) Проверить свои знания с использованием тестового контроля

1. Эпителиальным тканям кожи, роговицы глаза и полости рта свойственны все эти признаки, КРОМЕ
 - А) Многослойность
 - Б) Пограничное положение
 - В) Ороговение*
 - Г) Способность к регенерации

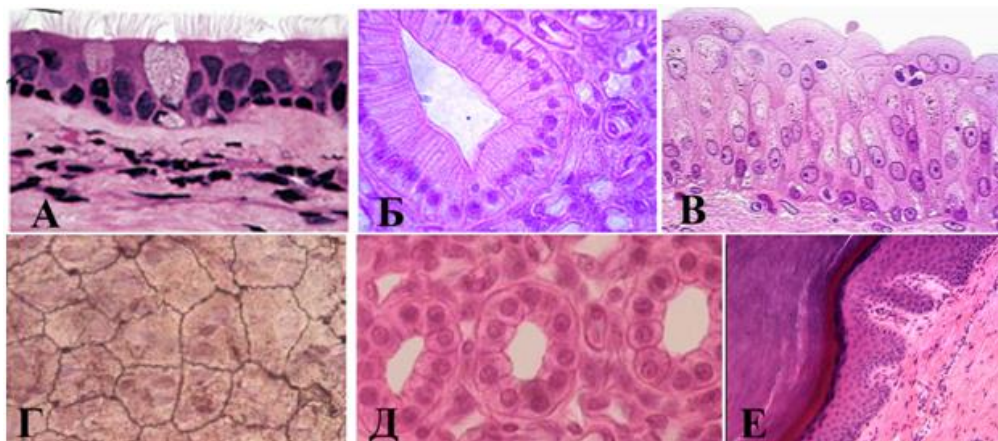
2. Эпителиоциты могут соединяться всеми названными контактами, КРОМЕ
 - А) Десмосом
 - Б) Нексусов
 - В) Синапсов*
 - Г) Интердигитаций

3. У мужчины, 48 лет, диагностирована доброкачественная эпителиальная опухоль висцеральной плевры верхней доли правого легкого. Какой эпителий является источником развития опухоли
 - А) Многослойный неороговевающий.
 - Б) Однослойный плоский
 - В) Однослойный многорядный реснитчатый
 - Г) Многослойный ороговевающий

4. Эпителий ... выстилает...

А) (1) Однослойный кубический	[1]	Дистальные каналцы нефрона
Б) (2) Многорядный мерцательный	[2]	Бронхи
В) (3) Многослойный неороговевающий	[3]	Пищевод
Г) (4) Переходный	[4]	Мочевой пузырь
Д) (5) Однослойный плоский	[5]	Серозные оболочки

5. Установите соответствия:



- | | | |
|----------|-----|--|
| А) (2) А | [1] | Многослойный плоский ороговевающий |
| Б) (5) Б | [2] | Однослойный многорядный цилиндрический |
| В) (6) В | [3] | Однослойный однорядный плоский |

- Г) (3) Г [4] Однослойный однорядный кубический
 Д) (4) Д [5] Однослойный однорядный цилиндрический
 Е) (1) Е [6] Многослойный переходный

6. Клеточный дифферон представлен клетками

- 1 Стволовые клетки
- 2 Клетки- предшественники
- 3 Дифференцированные клетки

Ответ: 1 2 3

7. Секреторный цикл glanduloцита включает в себя четыре стадии, расположите их в правильной последовательности

- 1 Поступление исходных продуктов биосинтеза в клетку
- 2 Синтез, созревание и накопление продуктов секреции
- 3 Выделение секрета из клетки
- 4 Восстановление исходного состояния клетки

Ответ: 1 2 3 4

8. Переходный плоский ороговевающий эпителий включает в себя следующие слои в последовательности

- 1 Базальный слой
- 2 Промежуточный слой
- 3 Покровные клетки

Ответ: 1 2 3

Рекомендуемая литература:

Основная литература

№ п/п	Наименование	Автор (ы)	Год, место издания	Кол-во экземпляров в библиотеке	Наличие в ЭБС
1	2	3	4	5	6
	Гистология, цитология и эмбриология	Кузнецов С.Л., Мушкабаров Н.Н.	2012, М.: МИА	52	-
	Гистология, эмбриология, цитология.	Э.Г. Улумбеков, Ю.А. Чельшева	2012, М.: ГЭОТАР-Медиа	50	ЭБС Консультант студента
	Морфогенез и гистофизиология системы мононуклеарных фагоцитов человека	Абдуллин Т.Г., Муслимов С.А., Коледаева Е.В., Мусина Л.А., Лебедева А.И.	Киров: «Дом печати - ВЯТКА», 2009.	100	ЭБС Кировского ГМУ
	Цитология и общая гистология. Функциональная морфология клеток и тканей человека: учебник для студентов мед. ин-тов.	Быков В. Л.	2007. СПб.: СОТИС.	5	-
	Основы общей и сравнительной эмбриологии. Учебно-методическое пособие по самостоятельной внеаудиторной работе студентов	Зайцев В.Б., Гамулинская И.Н. Коледаева Е.В.	2008, Киров: Кировская ГМА.	180	ЭБС Кировского ГМУ
	Анатомия человека: учебник	М. Г. Привес, Н. К. Лысенков, В. И. Бушкович	СПб. : ИД СПбМАПО, 2011	20	-
	Анатомия человека:	под ред. И. В.	М.: ГЭОТАР-	4	ЭБС

	учебник в 2 т.	Гайворонского	Медиа, 2014		Консультант студента
--	----------------	---------------	-------------	--	----------------------

Дополнительная литература

№ п/п	Наименование	Автор (ы)	Год, место издания	Кол-во экземпляров в библиотеке	Наличие в ЭБС
1	2	3	4	5	6
1	Гистология, эмбриология, цитология	Ю. И. Афанасьев, Н. А. Юрина, Е. Ф. Котовский и др.; под ред. Ю. И. Афанасьева, Н. А. Юриной.	2016. М.: ГЭОТАР - Медиа	-	ЭБС Консультант студента
2.	Частная гистология человека.	В.Л. Быков	СПб.: Сотис, 2002.	8	-
3	Атлас по гистологии, цитологии и эмбриологии.	С.Л. Кузнецов, Н.Н. Мушкамбаров, В.Л. Горячкина.	М.: МИА, 2002.	10	-
4	Гистология. Атлас для практических занятий.	Н.В. Бойчук, Р.Р. Исламов, С.Л. Кузнецов, Ю.А. Чельшев.	М.: «ГЭОТАР-Медиа», 2008.	5	-
5	Атлас микроскопического и ультрамикроскопического строения клеток тканей и органов	В.Г. Елисеев, Ю.И. Афанасьев, Е.Ф. Котовский, А.Н. Яцковский.	М.: «Медицина», 2004.	15	-
6	Гистология для будущих врачей: тесты для эффективного освоения цитологии, эмбриологии и гистологии : учеб. пособие для студентов	Павлов А.В., Гансбургский А.Н.	2011, СПб.: СпецЛит	5	-
7	Молекулярная биология. Введение в молекулярную цитологию и гистологию : учеб. пособие для студентов мед. вузов	Мушкамбаров Н.Н.	2016, М.: МИА	25	-
8	Terminologia Histologia. Международные термины по цитологии и гистологии человека с официальным списком русских эквивалентов	Банин В.В., Быков В.Л.	2009. М.: "ГЭОТАР - Медиа"	1	ЭБС Консультант студента
9	Гистология, цитология и эмбриология. Атлас.	Быков В.Л., Юшканцева С.И.	2015, М.: "ГЭОТАР - Медиа"	-	ЭБС Консультант студента
10	Гистология, цитология и эмбриология: атлас	В.В. Гемонов, Э.А. Лаврова	2013, М.: "ГЭОТАР - Медиа"	-	ЭБС Консультант студента
11	Руководство по гистологии: в 2-х т. Т. 1	Данилов Р.К.	2011. СПб. : СпецЛит	10	ЭБС Университетская библиотека онлайн
12	Анатомия человека с	В. Н. Николенко, В. С.	М. : "Академия", 2008	24	-

	элементами гистологии	Сперанский			
13	Атлас анатомии человека в 4-х томах	Синельников Р.Д.	М.: Новая волна, 2012	10	-

Раздел 3. Общая гистология.

Тема 3.3. Кровь и лимфа.

Цель: Способствовать формированию умений по микроскопированию мазков крови и составлению лейкоцитарной формулы.

Задачи:

1. Давать морфофункциональную характеристику крови как ткани.
2. Различать в препарате мазка крови, окрашенного азуром II и эозином, эритроциты, нейтрофильные, эозинофильные, базофильные гранулоциты, лимфоциты и моноциты.
3. Подсчитывать в мазке крови процентное соотношение лейкоцитов (лейкоцитарную формулу).

Обучающийся должен знать:

1. **до изучения темы** (базисные знания): Понятие о системе крови. Плазма крови. Лимфа.
2. **после изучения темы:** Морфологию эритроцитов, лейкоцитов и тромбоцитов. Роль тромбоцитов в тромбообразовании. Классификация лейкоцитов. Гемограмму и лейкоцитарную формулу взрослого человека и её возрастные особенности. Количество, размер, функции ФЭК. Понятия «цитоз» и «пения».

Обучающийся должен уметь:

Микроскопировать мазок крови с помощью масляной иммерсии; определять на мазке крови эритроциты, нейтрофилы, эозинофилы, базофилы, лимфоциты; читать анализ крови по гемограмме и лейкоцитарной формуле и определять отклонения от нормы.

Обучающийся должен владеть:

1. Работой со световыми микроскопами на малом и большом увеличении, с использованием иммерсии;
2. Методикой анализа гистологических и цитологических препаратов;
3. Подбором методик гистологического и цитологического исследования для выполнения научных задач;
4. Способами окрашивания гистологических и цитологических препаратов для выявления специализированных структур;
5. Методикой диагностики клеток и клеточных структур на электронограммах;
6. Гистологической терминологией по теме;
7. Решением ситуационных задач по теме;
8. Методикой систематизацией материала по теме и составлением таблиц.

Самостоятельная аудиторная работа обучающихся по теме:

1. Ответить на вопросы по теме занятия

- 1) Что такое гемограмма, и какова она у здорового человека.
- 2) Что такое лейкоцитарная формула здорового человека.
- 3) Каковы морфологическая и химическая характеристика гранулоцитов и их функциональное значение.
- 4) Что понимают под агранулоцитами, их морфологической и функциональной характеристиками.
- 5) Морфологические и химические особенности эритроцитов и кровяных пластинок.

2. Практическая работа.

Выполнение заданий под контролем преподавателя в виде графиков и таблиц.

1. Записать и/или зарисовать в альбом

- Пути дифференцировки мезенхимы.
- Лейкоцитарный перекрест.
- Гемограмма здорового человека.
- Таблица: классификация и образование лимфоцитов.
- Таблица: возрастная гемограмма.

2. Провести диагностику гистологических препаратов.

- Препарат № 66. Мезенхима (поперечный срез мордочки зародыша свиньи) Окраска: гематоксилин- эозин.
- Препарат № 48 Мазок крови человека. Окраска: азур- 2 – эозин по методу Романовского-Гимзы.

- Срез костного мозга человека.
- Мазок костного мозга человека.

3. Освоить диагностику электронограмм по алгоритму: диаметр клетки, характер клеточной поверхности, наличие клеточных органелл, включений, характеристика хроматина ядра.

- Тромбоциты [сканирующая электронная микроскопия]
- Эозинофил [трансмиссионная электронная микроскопия];
- Тромбоцит [трансмиссионная электронная микроскопия];
- Эритроциты [сканирующая электронная микроскопия];

4. Выполнение самостоятельных контрольных работ и разбор конкретных ситуаций в малых группах.

3. Решить ситуационные задачи

1) Алгоритм разбора задач

1. полный и точный ответ на все вопросы задачи;
2. представить комплексную оценку предложенной ситуации;
3. сделать выводы, привести дополнительные аргументы;
4. продемонстрировать знания теоретического материала с учетом междисциплинарных связей;
5. по возможности предложить альтернативные варианты решения проблемы.

2) Пример задачи с разбором по алгоритму

Задача: Исследуется кровь у жителей высокогорья и равнинной местности. Каких различий в гемограмме следует ожидать. Объясните причину.

Решение: основное различие по концентрации гемоглобина, это связано с тем, что в условиях высокогорья концентрация кислорода в атмосфере ниже, чем в низлежащих районах и, следовательно, необходимо большее количество гемоглобина для связывания кислорода.

3) Задачи для самостоятельного разбора на занятии

1. В мазке крови найдены базофилы, лимфоциты, нейтрофилы, моноциты, эозинофилы. Какие клетки Вы отнесете к агранулоцитам?
2. У одного из лейкоцитов ядро состоит из 2 сегментов, у другого из 4. какая клетка является эозинофилом? Какие дополнительные сведения нужны для подтверждения ответа?
3. При подсчете лейкоцитарной формулы у здорового человека установлено, что количество одного из типов лейкоцитов составило менее 1%. По каким морфологическим признакам были идентифицированы эти клетки?
4. Просматривая мазок крови, исследователь обнаружил клетки размером в 2-3 раза больше эритроцита, слабо базофильную цитоплазму и подковообразное ядро. Какие это клетки, и каково их функциональное значение?
5. Характеризуя кровяные пластинки, студенты дали следующие ответы:

высокоспециализированная клетка без ядра, 2- клетка с овальным ядром и узким ободком цитоплазмы, 3- фрагмент цитоплазмы мегакариоцита, 4- клетка с гранулами в цитоплазме и сегментированным ядром. Кто из них прав?

6. При подсчете лейкоцитарной формулы в мазке крови взрослого человека обнаружены лейкоциты с резко базофильным округлым ядром, вокруг которого имеется узкий ободок светло-голубой цитоплазмы. Их относительное количество составило 40 %. Какие это форменные элементы. Соответствует ли норме их число.
7. При подсчете лейкоцитарной формулы в мазке крови взрослого человека обнаружено 5 % лейкоцитов с бобовидным ядром и светлой цитоплазмой, содержащей едва различимые оксифильные гранулы. Похожие на них лейкоциты, но с палочковидным ядром составили 10 %, а с сегментированным ядром – 45 %. Какие это лейкоциты. Соответствует ли норме их число. Как в клинике называется подобное соотношение типов данных клеток.
8. При подсчете лейкоцитарной формулы в мазке крови ребенка обнаружено около 60 % лимфоцитов и 30 % нейтрофильных гранулоцитов. Как вы оцените подобный результат.

4. Задания для групповой работы

Записать в рабочую тетрадь:

1. Показатели гемограммы здорового человека;
2. Таблица: возрастная гемограмма;

Зарисовать в альбом:

1. Схема: лейкоцитарный перекрест;
2. Схема: пути дифференцировки мезенхимы.

Самостоятельная внеаудиторная работа обучающихся по теме:

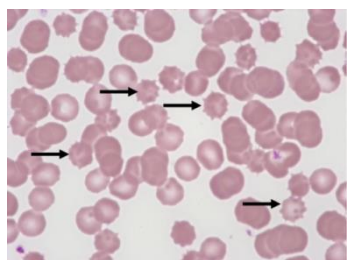
1) Ознакомиться с теоретическим материалом по теме занятия с использованием конспектов лекций и/или рекомендуемой учебной литературы.

2) Ответить на вопросы для самоконтроля

1. Общая характеристика тканей внутренней среды?
2. Кровь и лимфа как ткани – их структурный состав и функции?
3. Стволовая клетка крови (СКК), ее морфология и участие в кроветворении?
4. Эритроциты. Классификация, строение, количество, функции?
5. Лейкоциты. Классификация?
6. Строение и функции различных видов лейкоцитов?
7. Тромбоциты. Строение, количество, функции?
8. Гемограмма и лейкоцитарная формула здорового человека?

3) Проверить свои знания с использованием тестового контроля

1. Определите значение гематокрита, которое соответствует норме
А) 65-35 %
Б) 35-65 %
В) 15-85 %
Г) 45-55 %*
2. Если у человека взять на анализ кровь вскоре после выполнения тяжелой физической работы, то гемограмма будет отличаться от нормальной. Количество каких форменных элементов в связи с этим увеличится
А) В - лимфоцитов
Б) Эритроцитов*
В) Тромбоцитов
Г) Т - лимфоцитов
3. Какие клетки уничтожают микроорганизмы бактериальной природы на первой стадии воспаления
А) Моноциты
Б) Макрофаги
В) Нейтрофилы*
Г) Т-лимфоциты
4. Какой тип эритроцитов обозначен стрелками



- А) Стоматоцит
- Б) Дискоцит
- В) Эхиноцит*
- Г) Сфероцит

5. Эозинофилы

- А) Кристаллоид специфических гранул содержит главный щелочной белок (МВР)*
- Б) Мигрируют по градиенту концентрации гистамина и фактора хемотаксиса эозинофилов (ЕСF)*
- В) Секретируемые вещества блокируют дегрануляцию тучных клеток и инактивируют гистамин*
- Г) После дегрануляции вступают в апоптоз*

6. Количество ... в 1 литре крови ...

- | | |
|-------------------------------|---------------------------------------|
| А) (1) Эритроцитов у мужчин | [1] 4.0-5.5x 10 ¹² степени |
| Б) (2) Эритроцитов у женщин | [2] 3.9-4.7x 10 ¹² степени |
| В) (3) Лейкоцитов у человека | [3] 4.9-9.5x 10 ⁹ степени |
| Г) (4) Тромбоцитов у человека | [4] 200-400x 10 ¹¹ степени |
| Д) (5) Гемоглобина у человека | [5] 120-160 г |

7. Форменные элементы крови ... тинкториальные свойства цитоплазмы при окраске по методу Романовского ...

- | | |
|-------------------|--------------------------------------|
| Е) (1) Нейтрофилы | [1] Слабо оксифильна, многочисленные |
| Ж) (2) Эозинофилы | нейтрофильные гранулы |

3) (3) Базофилы

[2] Слабо базофильна, многочисленные крупные оксифильные гранулы

[3] Слабо базофильна, крупные метохрома-тические гранулы

[4] Нейтрофильная, мелкие азурофильные зерна

Рекомендуемая литература:

Основная литература

№ п/п	Наименование	Автор (ы)	Год, место издания	Кол-во экземпляров в библиотеке	Наличие в ЭБС
1	2	3	4	5	6
	Гистология, цитология и эмбриология	Кузнецов С.Л., Мушкабаров Н.Н.	2012, М.: МИА	52	-
	Гистология, эмбриология, цитология.	Э.Г. Улумбеков, Ю.А. Чельшева	2012, М.: ГЭОТАР-Медиа	50	ЭБС Консультант студента
	Морфогенез и гистофизиология системы мононуклеарных фагоцитов человека	Абдуллин Т.Г., Муслимов С.А., Коледаева Е.В., Мусина Л.А., Лебедева А.И.	Киров: «Дом печати - ВЯТКА», 2009.	100	ЭБС Кировского ГМУ
	Цитология и общая гистология. Функциональная морфология клеток и тканей человека: учебник для студентов мед. ин-тов.	Быков В. Л.	2007. СПб.: СОТИС.	5	-
	Основы общей и сравнительной эмбриологии. Учебно-методическое пособие по самостоятельной внеаудиторной работе студентов	Зайцев В.Б., Гамулинская И.Н. Коледаева Е.В.	2008, Киров: Кировская ГМА.	180	ЭБС Кировского ГМУ
	Анатомия человека: учебник	М. Г. Привес, Н. К. Лысенков, В. И. Бушкович	СПб. : ИД СПбМАПО, 2011	20	-
	Анатомия человека: учебник в 2 т.	под ред. И. В. Гайворонского	М.: ГЭОТАР-Медиа, 2014	4	ЭБС Консультант студента

Дополнительная литература

№ п/п	Наименование	Автор (ы)	Год, место издания	Кол-во экземпляров в библиотеке	Наличие в ЭБС
1	2	3	4	5	6
1	Гистология, эмбриология, цитология	Ю. И. Афанасьев, Н. А. Юрина, Е. Ф. Котовский и др.; под ред. Ю. И. Афанасьева, Н. А. Юриной.	2016. М.: ГЭОТАР - Медиа	-	ЭБС Консультант студента
2.	Частная гистология человека.	В.Л. Быков	СПб.: Сотис, 2002.	8	-
3	Атлас по гистологии,	С.Л. Кузнецов, Н.Н.	М.: МИА, 2002.	10	-

	цитологии и эмбриологии.	Мушкамбаров, В.Л. Горячкина.			
4	Гистология. Атлас для практических занятий.	Н.В. Бойчук, Р.Р. Исламов, С.Л. Кузнецов, Ю.А. Чельшев.	М.: «ГЭОТАР-Медиа», 2008.	5	-
5	Атлас микроскопического и ультрамикроскопического строения клеток тканей и органов	В.Г. Елисеев, Ю.И. Афанасьев, Е.Ф. Котовский, А.Н. Яцковский.	М.: «Медицина», 2004.	15	-
6	Гистология для будущих врачей: тесты для эффективного освоения цитологии, эмбриологии и гистологии : учеб. пособие для студентов	Павлов А.В., Гансбургский А.Н.	2011, СПб.: СпецЛит	5	-
7	Молекулярная биология. Введение в молекулярную цитологию и гистологию : учеб. пособие для студентов мед. вузов	Мушкамбаров Н.Н.	2016, М.: МИА	25	-
8	Terminologia Histologia. Международные термины по цитологии и гистологии человека с официальным списком русских эквивалентов	Банин В.В., Быков В.Л.	2009. М.: "ГЭОТАР - Медиа"	1	ЭБС Консультант студента
9	Гистология, цитология и эмбриология. Атлас.	Быков В.Л., Юшканцева С.И.	2015, М.: "ГЭОТАР - Медиа"	-	ЭБС Консультант студента
10	Гистология, цитология и эмбриология: атлас	В.В. Гемонов, Э.А. Лаврова	2013, М.: "ГЭОТАР - Медиа"	-	ЭБС Консультант студента
11	Руководство по гистологии: в 2-х т. Т. 1	Данилов Р.К.	2011. СПб. : СпецЛит	10	ЭБС Университетская библиотека онлайн
12	Анатомия человека с элементами гистологии	В. Н. Николенко, В. С. Сперанский	М. : "Академия", 2008	24	-
13	Атлас анатомии человека в 4-х томах	Синельников Р.Д.	М.: Новая волна, 2012	10	-

Раздел 3. Общая гистология.

Тема 3.4: Кроветворение.

Цель: приобрести и закрепить знания по изучению характеристики эмбрионального и постэмбрионального гемопоэза, периодов эмбрионального гемопоэза, характеристики лимфоидного и миелоидного кроветворения, стволовых, полустволовых и унипотентных клеток на основе схемы постэмбрионального гемопоэза, а также навыки микроскопирования гистологических препаратов.

Задачи:

1. Излагать унитарную теорию кроветворения.
2. Характеризовать особенности эмбрионального и постэмбрионального кроветворения.
3. Идентифицировать в мазке красного костного мозга клетки эритроидного и лейкоцитарного рядов.
4. Объяснять основные закономерности ультраструктурных и гистохимических изменений кроветворных клеток в процессе их дифференцировки.

Обучающийся должен знать:

1. **до изучения темы** (базисные знания): виды гемопоэза, унитарную теорию кроветворения; характеристику миелоидного и лимфоидного кроветворения.
2. **после изучения темы**: Унитарная теория кроветворения Максимова, эмбриональное и постнатальное кроветворение, схему кроветворения по Черткову и Воробьеву, свойства стволовых клеток, понятие миелоидной и лимфоидной ткани.

Обучающийся должен уметь:

Давать характеристику шести классам гемопоэтических клеток; определять морфологически идентифицируемые кроветворные клетки в препарате мазка красного костного мозга; зарисовать схему образования одной гемопоэтической клетки.

Характеризовать этапы эмбрионального гемопоэза. Расписывать цепочки эритропоэза, гранулоцитопоэза, лимфопоэза, монопоэза, тромбопоэза. Диагностировать на препаратах: эритробласт, базофильный, полихроматофильный, оксифильный нормобласт, ретикулоцит, миелобласт, метамиелоцит, палочкоядерный гранулоцит, сегментоядерный гранулоцит.

Обучающийся должен владеть:

1. Работой со световыми микроскопами на малом и большом увеличении, с использованием иммерсии;
2. Методикой анализа гистологических и цитологических препаратов;
3. Подбором методик гистологического и цитологического исследования для выполнения научных задач;
4. Способами окрашивания гистологических и цитологических препаратов для выявления специализированных структур;
5. Методикой диагностики клеток и клеточных структур на электронограммах;
6. Гистологической терминологией по теме;
7. Решением ситуационных задач по теме;
8. Методикой систематизацией материала по теме и составлением таблиц.

Самостоятельная аудиторная работа обучающихся по теме:

1. Ответить на вопросы по теме занятия

- 1) Где в эмбриогенезе впервые начинается гемоцитопоэз? Какие клетки крови при этом образуются?
- 2) В каких органах в эмбриональный период происходит гемоцитопоэз, и какие этапы при этом выделяют?
- 3) В каких органах происходит гемоцитопоэз в постэмбриональном периоде?
- 4) Чем отличается эмбриональный гемоцитопоэз от постэмбрионального?
- 5) Какие морфологические изменения наблюдаются в клетках при постэмбриональном эритропоэзе и как называются промежуточные стадии?
- 6) Назовите стадии развития гранулоцитов и сопровождающие их изменения ядра и цитоплазмы
- 7) Где и через какие стадии проходит образование тромбоцитов у взрослых?
- 8) Где и как образуются моноциты?
- 9) Какие клетки крови образуются в красном костном мозге до и после рождения?
- 10) Какие гемопоэтические клетки красного костного мозга содержат гемоглобин?
- 11) Какие гемопоэтические клетки красного костного мозга способны к делению?

2. Практическая работа.

1. Записать и/или зарисовать в альбом

- Схема кроветворения
- Схема созревания лимфоцитов
- Составить схемы: Т и В лимфопоэз.
- Составить схемы: гранулоцитопоэз, эритропоэз, моноцитопоэз, тромбоцитопоэз.

2. Диагностика гистологических препаратов.

- Препарат № 48 Мазок крови человека. Окраска: азур- 2 – эозин по методу Романовского-Гимзы.
- Мазок красного костного мозга.
- Срез костного мозга
- Кроветворение в желточном мешке

3. Диагностика электронограмм

- Тромбоциты [сканирующая электронная микроскопия]

- Эозинофил [трансмиссионная электронная микроскопия];
- Тромбоцит [трансмиссионная электронная микроскопия];
- Эритроциты [сканирующая электронная микроскопия];

4. Выполнение самостоятельных контрольных работ.

3. Решить ситуационные задачи

1) *Алгоритм разбора задач*

1. полный и точный ответ на все вопросы задачи;
2. представить комплексную оценку предложенной ситуации;
3. сделать выводы, привести дополнительные аргументы;
4. продемонстрировать знания теоретического материала с учетом междисциплинарных связей;
5. по возможности предложить альтернативные варианты решения проблемы.

2) *Пример задачи с разбором по алгоритму*

Задача: Исследуется кровь у жителей высокогорья и равнинной местности. Каких различий в гемограмме следует ожидать. Объясните причину.

Решение: основное различие по концентрации гемоглобина, это связано с тем, что в условиях высокогорья концентрация кислорода в атмосфере ниже, чем в низлежащих районах и, следовательно, необходимо большее количество гемоглобина для связывания кислорода.

3) *Задачи для самостоятельного разбора на занятии*

1. После пересадки облученным мышам клеток костного мозга от нормальных при вскрытии были обнаружены на поверхности селезенок мелкие узелки или пузырьки. Какие клетки дали начало этим образованиям. Каковы функции этих клеток.
2. Костный мозг пациента использовали для проведения цитогенетического анализа (выявление хромосом на стадии метафазы митоза). Какие клетки костного мозга пригодны для данного анализа. Почему кровь пациента не могла быть использована для проведения анализа.
3. Студент утверждает, что стволовые клетки в норме не выходят из костного мозга. Преподаватель предлагает студенту проверить это утверждение. Какими методами может воспользоваться студент.
4. После окраски и подсчета гемограммы студент показал увеличение количества ретикулоцитов. По каким признакам клеток он выявил этот факт. О каких изменениях в организме он сообщает.
5. В ходе исследования иммунитета в группе пациентов студент должен был определить, какой из типов иммунитета оказывает наибольшее влияние в данной группе пациентов. Какие клетки необходимо выявить. Какие методы исследования могут быть использованы.
6. Анализ крови пациента после острой кровопотери показал низкий уровень гемоглобина, увеличение числа ретикулоцитов, сдвиг лейкоцитарной формулы влево. Чем обусловлен низкий показатель гемоглобина? Какие лейкоцитарные гемопоэтические клетки будут видны в этом случае в мазке крови?
7. Форменные элементы крови были отделены от плазмы центрифугированием и помещены в питательную среду. Какие из них могут дать колонии?
8. Известно, что при лучевом поражении больше всего страдают функции красного костного мозга, желудочно-кишечного тракта и половых желез. Какие морфологические особенности сближают эти органы в отношении чувствительности к радиации?

4. Задания для групповой работы

Записать в рабочую тетрадь:

1. Таблица: основные этапы эмбрионального кроветворения;
2. Таблица: основные классы гемопоэтических клеток.
3. Зарисовать в альбом:
4. Схема: эритропоэз;
5. Схема: гранулоцитопоэз;
6. Схема: тромбоцитопоэз;
7. Схема: моноцитопоэз;
8. Схема: Т – лимфопоэз;
3. Схема: В – лимфопоэз.

Самостоятельная внеаудиторная работа обучающихся по теме:

1) *Ознакомиться с теоретическим материалом по теме занятия с использованием конспектов лекций*

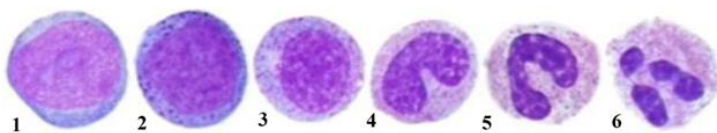
и/или рекомендуемой учебной литературы.

2) Ответить на вопросы для самоконтроля

1. Что называется кроветворением, его физиологическое значение?
2. Миелоидная и лимфоидная кроветворные ткани?
3. Пренатальное и постнатальное кроветворение?
4. В чем заключается биологический смысл унитарной теории кроветворения?
5. Миелоидное и лимфоидное постнатальное кроветворение?
6. Колонеобразующие единицы (КОЕ)?
7. Антигензависимая и антигеннезависимая дифференцировка лимфоцитов?
8. В какие клетки дифференцируются СКК, ПСК и УПК?
9. Общая характеристика клеток IV класса таблицы кроветворения (бластов)?
10. Общие характеристики клеток V класса таблицы кроветворения (созревающих)?
11. Виды гемоглобина и связь с формой эритроцита. Ретикулоциты.
12. Кроветворение в желточном мешке.
13. Охарактеризуйте мезобластический этап эмбрионального кроветворения.

3) Проверить свои знания с использованием тестового контроля (примерные вопросы)

1. Стволовая кроветворная клетка. Верно всё, КРОМЕ
 - А) Нечувствительна к запросу (делится с неизменной частотой)
 - Б) Неограниченное самоподдержание
 - В) Недифференцированная
 - Г) Может присутствовать в крови
 - Д) Цитоплазма содержит специфические азурофильные гранулы*
2. Эритропоэз. Верно всё, КРОМЕ
 - А) Происходит под действием эритропоэтина
 - Б) Клетки-предшественницы сначала базофильна, потом оксифильна
 - В) Происходят синтез глобинов и накопление Hb
 - Г) Происходит опосредуемый рецепторами эндоцитоз трансферрина
 - Д) Происходит сборка белоксинтезирующего аппарата*
3. В процессе ... происходит ...
 - А) (1) Антигеннезависимая дифференцировка лимфоцитов [1] Дифференцировка без участия антигенов под защитой гистогеметических барьеров
 - Б) (3) Антигензависимая дифференцировка лимфоцитов [2] Способность лимфоцитов возвращаться в кровеносное русло из соединительной и других тканей после встречи с антигеном, а затем вновь поступать в лимфоидные кроветворные органы для бласттрансформации
 - В) (2) Рециркуляция лимфоцитов [3] Дифференцировка после встречи с антигеном
 - Г) (4) Бласттрансформация лимфоцитов [4] Процесс превращения дифференцированных лимфоцитов после их встречи с антигеном в малодифференцированные формы, способные к пролиферации и повторному дифференцированию в иммуноциты
4. Клетки ... развиваются из:
 - А) (1) Звездчатые клетки печени [1] Моноцитов крови
 - Б) (2) Плазматические клетки [2] В-лимфоцитов
 - В) (1) Остеокласты [3] Т-лимфоцитов
 - [4] Базофилов
5. Расположите в правильной последовательности стадии гранулоцитопоэза



- 1 Миелобласт
- 2 Промиелоцит
- 3 Миелоцит
- 4 Метамиелоцит
- 5 Палочкоядерный гранулоцит

6 Сегментоядерный гранулоцит

Ответ: 1 2 3 4 5 6

Рекомендуемая литература:

Основная литература

№ п/п	Наименование	Автор (ы)	Год, место издания	Кол-во экземпляров в библиотеке	Наличие в ЭБС
1	2	3	4	5	6
	Гистология, цитология и эмбриология	Кузнецов С.Л., Мушкабаров Н.Н.	2012, М.: МИА	52	-
	Гистология, эмбриология, цитология.	Э.Г. Улумбеков, Ю.А. Чельшева	2012, М.: ГЭОТАР-Медиа	50	ЭБС Консультант студента
	Морфогенез и гистофизиология системы мононуклеарных фагоцитов человека	Абдуллин Т.Г., Муслимов С.А., Коледаева Е.В., Мусина Л.А., Лебедева А.И.	Киров: «Дом печати - ВЯТКА», 2009.	100	ЭБС Кировского ГМУ
	Цитология и общая гистология. Функциональная морфология клеток и тканей человека: учебник для студентов мед. ин-тов.	Быков В. Л.	2007. СПб.: СОТИС.	5	-
	Основы общей и сравнительной эмбриологии. Учебно-методическое пособие по самостоятельной внеаудиторной работе студентов	Зайцев В.Б., Гамулинская И.Н. Коледаева Е.В.	2008, Киров: Кировская ГМА.	180	ЭБС Кировского ГМУ
	Анатомия человека: учебник	М. Г. Привес, Н. К. Лысенков, В. И. Бушкович	СПб. : ИД СПбМАПО, 2011	20	-
	Анатомия человека: учебник в 2 т.	под ред. И. В. Гайворонского	М.: ГЭОТАР-Медиа, 2014	4	ЭБС Консультант студента

Дополнительная литература

№ п/п	Наименование	Автор (ы)	Год, место издания	Кол-во экземпляров в библиотеке	Наличие в ЭБС
1	2	3	4	5	6
1	Гистология, эмбриология, цитология	Ю. И. Афанасьев, Н. А. Юрина, Е. Ф. Котовский и др.; под ред. Ю. И. Афанасьева, Н. А.	2016. М.: ГЭОТАР - Медиа	-	ЭБС Консультант студента

		Юриной.			
2.	Частная гистология человека.	В.Л. Быков	СПб.: Сотис, 2002.	8	-
3	Атлас по гистологии, цитологии и эмбриологии.	С.Л. Кузнецов, Н.Н. Мушкамбаров, В.Л. Горячкина.	М.: МИА, 2002.	10	-
4	Гистология. Атлас для практических занятий.	Н.В. Бойчук, Р.Р. Исламов, С.Л. Кузнецов, Ю.А. Чельшев.	М.: «ГЭОТАР-Медиа», 2008.	5	-
5	Атлас микроскопического и ультрамикроскопического строения клеток тканей и органов	В.Г. Елисейев, Ю.И. Афанасьев, Е.Ф. Котовский, А.Н. Яцковский.	М.: «Медицина», 2004.	15	-
6	Гистология для будущих врачей: тесты для эффективного освоения цитологии, эмбриологии и гистологии : учеб. пособие для студентов	Павлов А.В., Гансбургский А.Н.	2011, СПб.: СпецЛит	5	-
7	Молекулярная биология. Введение в молекулярную цитологию и гистологию : учеб. пособие для студентов мед. вузов	Мушкамбаров Н.Н.	2016, М.: МИА	25	-
8	Terminologia Histologia. Международные термины по цитологии и гистологии человека с официальным списком русских эквивалентов	Банин В.В., Быков В.Л.	2009. М.: "ГЭОТАР - Медиа"	1	ЭБС Консультант студента
9	Гистология, цитология и эмбриология. Атлас.	Быков В.Л., Юшканцева С.И.	2015, М.: "ГЭОТАР - Медиа"	-	ЭБС Консультант студента
10	Гистология, цитология и эмбриология: атлас	В.В. Гемонов, Э.А. Лаврова	2013, М.: "ГЭОТАР - Медиа"	-	ЭБС Консультант студента
11	Руководство по гистологии: в 2-х т. Т. 1	Данилов Р.К.	2011. СПб. : СпецЛит	10	ЭБС Университетская библиотека онлайн
12	Анатомия человека с элементами гистологии	В. Н. Николенко, В. С. Сперанский	М. : "Академия", 2008	24	-
13	Атлас анатомии человека в 4-х томах	Синельников Р.Д.	М.: Новая волна, 2012	10	-

Раздел 3. Общая гистология.

Тема 3.5: Коллоквиум по теме «Кровь и лимфа. Кроветворение».

Цель: Закрепить полученные знания по «Крови и кроветворению» через диагностику микропрепаратов и электронограмм.

Задачи:

1. Рассмотреть одну из предложенных электронограмм, определить представленную структуру, рассказать о строении и функции данной структуры.

2. Продиагностировать мазок крови и костного мозга.
3. Ответить на ряд теоретических вопросов по ранее заявленным темам.

Обучающийся должен знать:

1) **до изучения темы (базисные знания):** материал пройденных тем из практических занятий, предшествующих контрольному занятию.

2) **после изучения темы:**

- а) определять изученные гистологические препараты, диагностировать на этих препаратах структурные элементы данной ткани;
- б) интерпретировать изученные электронограммы.

возрастные особенности

Обучающийся должен уметь:

Диагностировать микропрепараты по заявленным темам, диагностировать электронограммы.

Обучающийся должен владеть:

1. Работой со световыми микроскопами на малом и большом увеличении, с использованием иммерсии;
2. Дифференциальной диагностикой гистологических препаратов;
3. Подбором методик гистологического исследования для выполнения научных задач;
4. Способами окрашивания гистологических препаратов для выявления специализированных структур;
5. Методикой диагностики клеток и клеточных структур на электронограммах;
6. Гистологической терминологией по теме;
7. Решением ситуационных задач по теме;
8. Методикой систематизацией материала по теме и составлением таблиц.

Самостоятельная аудиторная работа обучающихся по теме:

1. Ответить на вопросы по теме занятия

1. Кровь. Основные компоненты крови как ткани – плазма и форменные элементы. Функции крови. Содержание форменных элементов в крови взрослого человека. Формула крови. Возрастные и половые особенности крови.
2. Гранулоциты – (нейтрофилы, эозинофилы, базофилы), их содержание, размеры, форма, строение, основные функции. Особенности строения специфических гранул.
3. Какие типы Hb синтезируют эритроциты на мезобластическом, печеночном и миелоидном этапах кроветворения.
4. Моноциты. Строение. Жизненный цикл (от начала развития до гибели).
5. Гемограмма взрослых мужчин и женщин.
6. Эритроциты: размеры, форма, строение и функции, классификация эритроцитов по форме, размерам и степени зрелости. Особенности строения плазмолеммы эритроцита и его цитоскелета.
7. Виды гемоглобина и связь с формой эритроцита. Ретикулоциты.
8. Опишите морфологическую характеристику при световой и эл/микроскопии и функции эозинофильных гранулоцитов.
9. Гемограмма взрослых мужчин и женщин.
10. Лейкоциты, их классификация. Лейкоцитарная формула. Зернистые лейкоциты (гранулоциты), их разновидности, количество, размеры, строение, функции.
11. Эритроциты, их строение, количество, размеры, форма, химический состав, продолжительность жизни.
12. Эозинофилия: количественные показатели, при каких состояниях она появляется.
13. Напишите лейкоцитарный перекресток у детей.
14. При каких случаях бывает повышение содержания ретикулоцитов в крови?
15. Агранулоциты – моноциты, лимфоциты, количество, размеры, особенности строения и функции.
16. Характеристика лимфоцитов – количество, морфофункциональные особенности, типы.
17. Гемограмма взрослых мужчин и женщин.
18. Кроветворение в желточном мешке.
19. Кровяные пластинки (тромбоциты). Размеры, строение, функция.
20. Лимфа. Лимфоплазма и форменные элементы. Связь с кровью, понятие о рециркуляции лимфоцитов.
21. Что означает «сдвиг лейкоцитарной формулы влево»? При каких состояниях здоровья он наблюдается?
22. При каких заболеваниях наблюдается эозинофилия и нейтрофилия?
23. Дайте определение гемограммы. Напишите возрастную гемограмму.
24. Кровь. Содержание форменных элементов в крови взрослого человека. Формула крови. Возрастные и половые особенности крови.
25. Характеристика лимфоцитов – количество, морфофункциональные особенности, типы.
26. Тромбоциты: строение на эл/микроск-ом уровне.
27. При каких случаях бывает повышение содержания ретикулоцитов в крови?

28. Напишите гемограмму взрослого мужчины и женщины.
29. Содержание форменных элементов в крови взрослого человека. Формула крови. Возрастные и половые особенности крови.
30. Незернистые лейкоциты (агранулоциты), их разновидности, количество, строение, функции, продолжительность жизни. Понятие о Т- и В-лимфоцитах.
31. Изложите сравнительную характеристику функций базофилов и эозинофилов при аллергических реакциях.
32. Охарактеризуйте мезобластический этап эмбрионального кроветворения.
33. Чем отличается термин анизоцитоз от пойкилоцитоза?
34. Функции крови. Содержание форменных элементов в крови взрослого человека. Формула крови.
35. Лейкоциты, их классификация. Лейкоцитарная формула. Зернистые лейкоциты (гранулоциты), их разновидности, количество, размеры, строение, функции.
36. Классификация лейкоцитов. Морфология и функция базофильных гранулоцитов. Характеристика их гранул и особенность их окрашивания.
37. К чему приводит тромбоцитопения. Какое при этом содержание тромбоцитов.
38. Эритроциты, их строение, количество, размеры, форма, химический состав. Жизненный цикл, признаки старения, разрушение эритроцитов.
39. Кровяные пластинки (тромбоциты), их количество, размеры, строение, функции, продолжительность жизни.
40. Опишите лейкоцитарный перекресток, нарисуйте его схему.
41. О чем свидетельствует эозинофилия?
42. Лейкоцитарная формула. Дайте определение, термина. Напишите лейкоцитарную формулу взрослого человека.
43. Кровь. Основные компоненты крови как ткани – плазма и форменные элементы. Содержание форменных элементов в крови взрослого человека. Формула крови.
44. Кровяные пластинки (тромбоциты), их количество, размеры, строение, функции, продолжительность жизни.
45. Опишите медуллярный этап кроветворения в эмбриогенезе: в каких органах и в какие сроки оно происходит, какие типы Hb синтезируются в эритроцитах.
46. К чему приводит тромбоцитопения. Какое при этом содержание тромбоцитов.
47. О чем свидетельствует эозинофилия?
48. Эритроциты: размеры, форма, строение и функции, классификация эритроцитов по форме, размерам и степени зрелости. Особенности строения плазмолеммы эритроцита и его цитоскелета. Виды гемоглобина и связь с формой эритроцита.
49. Старение тромбоцитов при электронной микроскопии (гиаломер, грануломер) и функция.
50. Напишите схему развития тромбоцитов.
51. Назовите основные белки плазмы крови и их функции. Чем отличается от плазмы крови сыворотка?
52. Опишите медуллярный этап кроветворения в эмбриогенезе: в каких органах и в какие сроки оно происходит, какие типы Hb синтезируются в эритроцитах.
53. К чему приводит тромбоцитопения. Какое при этом содержание тромбоцитов.
54. Морфологическая характеристика и функции нейтрофилов
55. Укажите отличия между оксигемоглобином, дезоксигемоглобином, метгемоглобином и карбоксигемоглобином.
56. Лейкоциты, их классификация. Лейкоцитарная формула. Зернистые лейкоциты (гранулоциты), их разновидности, количество, размеры, строение, функции.
57. Охарактеризуйте типы гемоглобина, содержание в эритроцитах человека на разных этапах онтогенеза (при эмбриональном и постнатальном кроветворении).
58. Основные компоненты плазмы крови (в %-ах). Назначение (функциональные) альбуминов, глобулинов, фибриногена, белков комплемента.
59. Морфологическая характеристика и функции нейтрофилов
60. Какие форменные элементы крови участвуют наиболее активно в аллергических реакциях и в чем проявляется их участие.
61. О чем свидетельствует повышенное содержание ретикулоцитов в крови взрослого человека?
62. Мезобластическое кроветворение, его место, сроки. Опишите формирование сосудов и клеток крови.
63. Печеночный этап кроветворения, сроки, где (внутри или вне сосудов) и какие форменные элементы образуются. Почему на этом этапе печень является центральным органом кроветворения плода?
64. Что означает термин тромбоцитопения и тромбоцитоз?
65. Раскройте смысл понятий анизоцитоз, пойкилоцитоз.

2. Практическая работа

Список микрорефератов для подготовки к диагностике препаратов:

Каждому обучающемуся необходимо диагностировать 2 препарата. На мазке крови определить форменные элементы препарата костного мозга дифференцировать различные ростки кроветворения.

1. Мезенхима (поперечный срез мордочки зародыша свиньи);
2. Мазок крови человека;
3. Мазок костного мозга;
4. Срез костного мозга.

3. Решить ситуационные задачи

1) Алгоритм разбора задач

1. полный и точный ответ на все вопросы задачи;
2. представить комплексную оценку предложенной ситуации;
3. сделать выводы, привести дополнительные аргументы;
4. продемонстрировать знания теоретического материала с учетом междисциплинарных связей;
5. по возможности предложить альтернативные варианты решения проблемы.

2) Пример задачи с разбором по алгоритму

Задача: Исследуется кровь у жителей высокогорья и равнинной местности. Каких различий в гемограмме следует ожидать. Объясните причину.

Решение: основное различие по концентрации гемоглобина, это связано с тем, что в условиях высокогорья концентрация кислорода в атмосфере ниже, чем в низлежащих районах и, следовательно, необходимо большее количество гемоглобина для связывания кислорода.

3) Задачи для самостоятельного разбора на занятии

4. Задания для групповой работы

Все работа выполняется индивидуально

Самостоятельная внеаудиторная работа обучающихся по теме:

1) Ознакомиться с теоретическим материалом по теме занятия с использованием конспектов лекций и/или рекомендуемой учебной литературы.

2) Ответить на вопросы для самоконтроля

1. Общая характеристика тканей внутренней среды?
2. Кровь и лимфа как ткани – их структурный состав и функции?
3. Стволовая клетка крови (СКК), ее морфология и участие в кроветворении?
4. Эритроциты. Классификация, строение, количество, функции?
5. Лейкоциты. Классификация?
6. Строение и функции различных видов лейкоцитов?
7. Тромбоциты. Строение, количество, функции?
8. Гемограмма и лейкоцитарная формула здорового человека?
9. Что называется кроветворением, его физиологическое значение?
10. Миелоидная и лимфоидная кроветворные ткани?
11. Пренатальное и постнатальное кроветворение?
12. В чем заключается биологический смысл унитарной теории кроветворения?
13. Миелоидное и лимфоидное постнатальное кроветворение?
14. Колониеобразующие единицы (КОЕ)?
15. Антигензависимая и антигеннезависимая дифференцировка лимфоцитов?
16. В какие клетки дифференцируются СКК, ПСК и УПК?
17. Общая характеристика клеток IV класса таблицы кроветворения (бластов)?
18. Общие характеристики клеток V класса таблицы кроветворения (созревающих)?
19. Виды гемоглобина и связь с формой эритроцита. Ретикулоциты.
20. Кроветворение в желточном мешке.
21. Охарактеризуйте мезобластический этап эмбрионального кроветворения.

3) Проверить свои знания с использованием тестового контроля (примерные вопросы)

1. Стволовая кроветворная клетка. Верно всё, КРОМЕ
Е) Нечувствительна к запросу (делится с неизменной частотой)
Ж) Неограниченное самоподдержание

- 3) Недифференцированная
- И) Может присутствовать в крови
- К) Цитоплазма содержит специфические азурофильные гранулы*

2. Эритропоэз. Верно всё, КРОМЕ

- Е) Происходит под действием эритропоэтина
- Ж) Клетки-предшественницы сначала базофильны, потом оксифильны
- З) Происходит синтез глобинов и накопление Hb
- И) Происходит опосредуемый рецепторами эндоцитоз трансферрина
- К) Происходит сборка белоксинтезирующего аппарата*

3. В процессе ... происходит ...

- А) (1) Антигенезависимая дифференцировка лимфоцитов
- Б) (3) Антигензависимая дифференцировка лимфоцитов
- В) (2) Рециркуляция лимфоцитов
- Г) (4) Бласттрансформация лимфоцитов

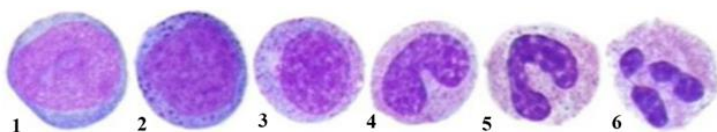
- [1] Дифференцировка без участия антигенов под защитой гистогеметических барьеров
- [2] Способность лимфоцитов возвращаться в кровеносное русло из соединительной и других тканей после встречи с антигеном, а затем вновь поступать в лимфоидные кроветворные органы для бласттрансформации
- [3] Дифференцировка после встречи с антигеном
- [4] Процесс превращения дифференцированных лимфоцитов после их встречи с антигеном в малодифференцированные формы, способные к пролиферации и повторному дифференцированию в иммуноциты

4. Клетки ... развиваются из:

- А) (1) Звездчатые клетки печени
- Б) (2) Плазматические клетки
- В) (1) Остеокласты

- [1] Моноцитов крови
- [2] В-лимфоцитов
- [3] Т-лимфоцитов
- [4] Базофилов

5. Расположите в правильной последовательности стадии гранулоцитопоэза



- 1 Миелобласт
- 2 Промиелоцит
- 3 Миелоцит
- 4 Метамиелоцит
- 5 Палочкоядерный гранулоцит

6 Сегментоядерный гранулоцит

Ответ: 1 2 3 4 5 6

Рекомендуемая литература:

Основная литература

№ п/п	Наименование	Автор (ы)	Год, место издания	Кол-во экземпляров в библиотеке	Наличие в ЭБС
1	2	3	4	5	6
	Гистология, цитология и эмбриология	Кузнецов С.Л., Мушкабаров Н.Н.	2012, М.: МИА	52	-
	Гистология, эмбриология, цитология.	Э.Г. Улумбеков, Ю.А. Чельшева	2012, М.: ГЭОТАР-Медиа	50	ЭБС Консультант студента
	Морфогенез и гистофизиология системы	Абдуллин Т.Г., Муслимов С.А.,	Киров: «Дом печати - ВЯТКА»,	100	ЭБС Кировского ГМУ

	моноклеарных фагоцитов человека	Коледаева Е.В., Мусина Л.А., Лебедева А.И.	2009.		
	Цитология и общая гистология. Функциональная морфология клеток и тканей человека: учебник для студентов мед. ин-тов.	Быков В. Л.	2007. СПб.: СОТИС.	5	-
	Основы общей и сравнительной эмбриологии. Учебно-методическое пособие по самостоятельной внеаудиторной работе студентов	Зайцев В.Б., Гамулинская И.Н. Коледаева Е.В.	2008, Киров: Кировская ГМА.	180	ЭБС Кировского ГМУ
	Анатомия человека: учебник	М. Г. Привес, Н. К. Лысенков, В. И. Бушкович	СПб. : ИД СПбМАПО, 2011	20	-
	Анатомия человека: учебник в 2 т.	под ред. И. В. Гайворонского	М.: ГЭОТАР-Медиа, 2014	4	ЭБС Консультант студента

Дополнительная литература

№ п/п	Наименование	Автор (ы)	Год, место издания	Кол-во экземпляров в библиотеке	Наличие в ЭБС
1	2	3	4	5	6
1	Гистология, эмбриология, цитология	Ю. И. Афанасьев, Н. А. Юрина, Е. Ф. Котовский и др.; под ред. Ю. И. Афанасьева, Н. А. Юриной.	2016. М.: ГЭОТАР - Медиа	-	ЭБС Консультант студента
2.	Частная гистология человека.	В.Л. Быков	СПб.: Сотис, 2002.	8	-
3	Атлас по гистологии, цитологии и эмбриологии.	С.Л. Кузнецов, Н.Н. Мушкамбаров, В.Л. Горячкина.	М.: МИА, 2002.	10	-
4	Гистология. Атлас для практических занятий.	Н.В. Бойчук, Р.Р. Исламов, С.Л. Кузнецов, Ю.А. Чельшев.	М.: «ГЭОТАР-Медиа», 2008.	5	-
5	Атлас микроскопического и ультрамикроскопического строения клеток тканей и органов	В.Г. Елисеев, Ю.И. Афанасьев, Е.Ф. Котовский, А.Н. Яцковский.	М.: «Медицина», 2004.	15	-
6	Гистология для будущих врачей: тесты для эффективного освоения цитологии, эмбриологии и гистологии : учеб. пособие для студентов	Павлов А.В., Гансбургский А.Н.	2011, СПб.: СпецЛит	5	-
7	Молекулярная биология. Введение в молекулярную цитологию и гистологию : учеб. пособие для студентов мед. вузов	Мушкамбаров Н.Н.	2016, М.: МИА	25	-
8	Terminologia Histologia. Международные термины по	Банин В.В., Быков В.Л.	2009. М.: "ГЭОТАР - Медиа"	1	ЭБС Кон-

	цитологии и гистологии человека с официальным списком русских эквивалентов				сультант студента
9	Гистология, цитология и эмбриология. Атлас.	Быков В.Л., Юшканцева С.И.	2015, М.: "ГЭОТАР - Медиа"	-	ЭБС Консультант студента
10	Гистология, цитология и эмбриология: атлас	В.В. Гемонов, Э.А. Лаврова	2013, М.: "ГЭОТАР - Медиа"	-	ЭБС Консультант студента
11	Руководство по гистологии: в 2-х т. Т. 1	Данилов Р.К.	2011. СПб. : СпецЛит	10	ЭБС Университетская библиотека онлайн
12	Анатомия человека с элементами гистологии	В. Н. Николенко, В. С. Сперанский	М. : "Академия", 2008	24	-
13	Атлас анатомии человека в 4-х томах	Синельников Р.Д.	М.: Новая волна, 2012	10	-

Раздел 3. Общая гистология.

Тема 3.6: Соединительные ткани.

Цель: Способствовать формированию умений по микропированию различных видов волокнистых соединительных тканей.

Задачи:

1. Определять разновидности волокнистых соединительных тканей на микроскопическом уровне.
2. Определять структурные компоненты (клетки и неклеточные структуры) в различных видах волокнистой соединительной ткани на микроскопическом и ультрамикроскопическом уровнях.
3. Объяснять роль волокнистой соединительной ткани в поддержании постоянства внутренней среды организма и выполняемые ею функции - трофическую, механическую, защитную, пластическую.
4. Объяснять функции клеток волокнистой соединительной ткани с учётом их ультрамикроскопического строения и цитохимической характеристики

Обучающийся должен знать:

1. **до изучения темы** (базисные знания): Общую морфофункциональную характеристику тканей внутренней среды.
2. **после изучения темы:** Общую характеристику, классификацию, источники развития, строение, распространение в организме, функции собственно соединительных тканей, волокнистых соединительных тканей и соединительных тканей со специальными свойствами. Ультрамикроскопическое строение различных компонентов волокнистых соединительных тканей и соединительных тканей со специальными свойствами. Возрастные изменения волокнистых соединительных тканей.

Обучающийся должен уметь:

1. Микропировать и зарисовывать гистологические препараты волокнистых соединительных тканей (рыхлые соединительные ткани, сухожилия, жировая ткань, ретикулярная ткань лимфатического узла), структурные различия между плотной и рыхлой волокнистыми тканями в окраске микропрепаратов.
2. Микропировать и зарисовывать гистологические препараты соединительных тканей со специальными свойствами.
3. Интерпретировать электронограммы клеток соединительной ткани.

Обучающийся должен владеть:

1. Работой со световыми микроскопами на малом и большом увеличении, с использованием иммерсии;
2. Методикой анализа гистологических и цитологических препаратов;
3. Подбором методик гистологического и цитологического исследования для выполнения научных задач;
4. Способами окрашивания гистологических и цитологических препаратов для выявления

- специализированных структур;
5. Методикой диагностики клеток и клеточных структур на электронограммах;
 6. Гистологической терминологией по теме;
 7. Решением ситуационных задач по теме;
 8. Методикой систематизацией материала по теме и составлением таблиц;

Самостоятельная аудиторная работа обучающихся по теме:

1. Ответить на вопросы по теме занятия.

- 1) Перечислите основные компоненты межклеточного вещества волокнистой соединительной ткани.
- 2) Назовите химический состав аморфного вещества и волокон соединительной ткани.
- 3) Объясните разницу в структурной организации и рыхлой и плотной волокнистой соединительной ткани, связав структурные особенности с функцией.
- 4) Какой вид специальной соединительной ткани образует строма органов кроветворения и создает микроокружение для развивающихся клеток.
- 5) Перечислите клеточные элементы соединительной ткани и крови. Какие из них принимают участие в защитных реакциях организма.
- 6) Какое функциональное значение имеют фибробласты, какие органеллы в них хорошо развиты.
- 7) Какое функциональное значение имеют фибробласты, какие органеллы в них хорошо развиты.
- 8) Каково функциональное значение макрофага, какие органеллы обеспечивают выполнение его функций, каков источник развития макрофагов.
- 9) Укажите основные цитологические особенности тучной клетки и химический состав ее гранул.
- 10) Назовите характерные черты строения плазматической клетки, объясните причину базофилии ее цитоплазмы, функцию и источник развития.
- 11) Назовите клетки соединительной ткани, располагающиеся в стенке мелких кровеносных сосудов.
- 12) Объясните структурные и функциональные различия белой и бурой жировой ткани.

2. Практическая работа

1. Записать и/или зарисовать в альбом

- Классификация клеток рыхлой волокнистой неоформленной соединительной ткани.
- Состав основного аморфного вещества.
- Основные типы коллагена в организме.
- Световая сравнительная характеристика волокон.
- Диффероны фиброцита, липоцита, тучной клетки, макрофага, плазмоцита.

2. Диагностика гистологических препаратов.

- Препарат № 50. Рыхлая волокнистая неоформленная соединительная ткань. Окраска: железный гематоксилин.
- Препарат № 45. Белая жировая ткань подкожной жировой клетчатки кожи пальца. Окраска: гематоксилин-эозин
- Препарат № 52 Плотная оформленная волокнистая соединительная ткань. Продольный срез сухожилия. Окраска: гематоксилин-эозин
- Препарат № 7 Белая жировая ткань. Окраска: Судан- гематоксилин
- Препарат № 56 Ретикулярная ткань лимфатического узла. Окраска: гематоксилин-эозин

3. Диагностика электроннограмм

- Бурый адипоцит [трансмиссионная электронная микроскопия];
- Плазмоцит [трансмиссионная электронная микроскопия];
- Фибробластоцит [трансмиссионная электронная микроскопия];
- Фибробластоцит [сканирующая электронная микроскопия];
- Тучная клетка [трансмиссионная электронная микроскопия].

5. Выполнение самостоятельных контрольных работ.

3. Решить ситуационные задачи

1) Алгоритм разбора задач

1. полный и точный ответ на все вопросы задачи;
2. представить комплексную оценку предложенной ситуации;
3. сделать выводы, привести дополнительные аргументы;
4. продемонстрировать знания теоретического материала с учетом междисциплинарных связей;
5. по возможности предложить альтернативные варианты решения проблемы.

2) Пример задачи с разбором по алгоритму

Задача: известно, что соединительные ткани отличаются от остальных тканей преобладанием межклеточного

над клетками. Какие клетки рыхлой волокнистой соединительной ткани обеспечивают процессы синтеза компонентов межклеточного вещества, гепарина?

Решение: Процессы синтеза компонентов межклеточного вещества обеспечивают фибробласты, гистамина и гепарина – тучные клетки (базофилы).

3) Задачи для самостоятельного разбора на занятии

1. В одной разновидности волокнистой соединительной ткани волокна ориентированы параллельно друг другу, а в другой располагаются без определенной ориентации. Назовите эти ткани.
2. При окраске специальным красителем, который выявляет маркерный фермент лизосом – кислую фосфатазу, в ряде клеток соединительной ткани обнаружена высокая активность этого фермента. Назовите эти клетки и их главную функцию.
3. В некоторых клетках рыхлой соединительной ткани наблюдается выраженная базофилия цитоплазмы, причем в околоядерной зоне выявляется неокрашенная зона (светлый «дворик»). Какие это клетки? Назовите их функцию.
4. Даны два препарата специальных видов соединительной ткани, окрашенных гематоксилином и эозином. В одном из них выделяют соединенные между собой клетки отростчатой формы, в другом – крупные клетки с узким ободком цитоплазмы и плоским ядром по периферии клетки. Назовите разновидности специальных видов соединительной ткани.
5. Дан препарат рыхлой соединительной ткани, окрашенный гематоксилином-эозином, в котором хорошо видны: а) округлая клетка с базофильной зернистостью в цитоплазме, б) округлые клетки с базофильной гомогенной цитоплазмой и светлым «двориком» около ядра, в) уплощенные клетки с менее выраженной базофилией цитоплазмы. Какие из перечисленных клеток относятся к фибробластическому ряду. Назовите их разновидности.
6. Два препарата окрашены специальными красителями (Судан 3) для выявления липидов. На одном из них видно, что суданом окрасилась вся цитоплазма клеток, на другом в цитоплазме клеток обнаруживается большое количество жировых включений разной величины. К каким разновидностям жировой ткани относятся эти препараты.

4. Задания для групповой работы

Записать в рабочую тетрадь:

1. Классификация клеток рыхлой волокнистой неоформленной соединительной ткани.
2. Состав основного аморфного вещества.
3. Основные типы коллагена в организме.
4. Световая сравнительная характеристика волокон.
5. Диффероны фиброцита, липоцита, тучной клетки, макрофага, плазмоцита.

Самостоятельная внеаудиторная работа обучающихся по теме:

1) Ознакомиться с теоретическим материалом по теме занятия с использованием конспектов лекций и/или рекомендуемой учебной литературы.

2) Ответить на вопросы для самоконтроля

1. Соединительные ткани – источник эмбрионального происхождения, классификация, общая характеристика?
2. Волокнистые соединительные ткани, их классификация?
3. Состав межклеточного вещества волокнистых соединительных тканей?
4. Состав и морфофункциональная характеристика клеток соединительной ткани?
5. Плотные волокнистые соединительные ткани, особенности строения и функции?
6. Специализированные соединительные ткани (разновидности, локализация, структурный состав функции)?

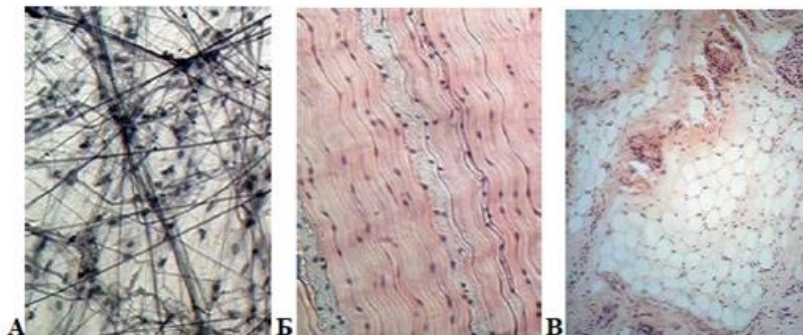
3) Проверить свои знания с использованием тестового контроля (примерные вопросы)

1. В развитии клинических проявлений аллергических реакций ведущая роль принадлежит гистамину. Какие клетки его вырабатывают

- А) В-Лимфоциты.
- Б) Тканевые базофилы (тучные клетки) *
- В) Т-Лимфоциты.
- Г) Макрофаги.
- Д) Плазмоциты

2. В межклеточном веществе какой соединительной ткани преобладают волокна
- Рыхлая волокнистая соединительная ткань
 - Плотная волокнистая соединительная ткань*
 - Ретикулярная соединительная ткань
 - Жировая соединительная ткань
3. К соединительным тканям относятся все, КРОМЕ
- Ретикулярная ткань
 - Кровь и лимфа
 - Лимфоидная ткань*
 - Белая и бурая жировая ткань
 - Скелетные ткани
4. Плазматическая клетка. Верно всё, КРОМЕ
- Обязательно присутствие комплекса Гольджи
 - Содержит хорошо развитую гранулярную эндоплазматическую сеть
 - Одна плазматическая клетка синтезирует АТ к нескольким антигенным детерминантам*
 - Присутствует в рыхлой соединительной ткани
 - Дифференцируется из активированного В-лимфоцита
5. Белый и бурый адипоциты отличаются по
- Содержанию термогенина в митохондриях*
 - Количеству и размерам липидных капель*
 - Количеству митохондрий*
 - Происхождению
6. Макрофаги
- В цитоплазме много лизосом, фагосом, фаголизосом, остаточных телец*
 - При слиянии образуют гигантские клетки инородных тел*
 - Цитолемма имеет рецепторы к иммуноглобулинам и белкам комплемента*
 - Продуцируют эндогенные пирогены*
7. В состав основного вещества соединительных тканей входят
- Сульфатированные гликозаминогликаны*
 - Гиалуроновая кислота*
 - Гликопротеины*
 - Протеогликаны*

8. Какие ткани представлены на фотографии



- (3) А – [1] Жировая ткань
- (2) Б – [2] Плотная оформленная соединительная ткань
- (1) В – [3] Рыхлая волокнистая неоформленная соединительная ткань

9. Клетки ... синтезируют или накапливают ...

- (1) Макрофаги [1] интерферон
- (2) Тучные клетки [2] Гепарин, гистамин
- (3) Фибробласты [3] Коллаген, эластин
[4] Иммуноглобулины
[5] Меланин

10. Соединительные ткани ... локализуются в ...

- А) (1) Плотная неоформленная соединительная ткань [1] Сетчатом слое дермы
[2] Сосочковом слое дермы
- Б) (2) Рыхлая волокнистая [3] Сухожилиях, связках
[4] Строне кроветворных органов
[5] Области лопаток, за грудиной у новорожденных

Рекомендуемая литература:

Основная литература

№ п/п	Наименование	Автор (ы)	Год, место издания	Кол-во экземпляров в библиотеке	Наличие в ЭБС
1	2	3	4	5	6
	Гистология, цитология и эмбриология	Кузнецов С.Л., Мушкабаров Н.Н.	2012, М.: МИА	52	-
	Гистология, эмбриология, цитология.	Э.Г. Улумбеков, Ю.А. Чельшева	2012, М.: ГЭОТАР-Медиа	50	ЭБС Консультант студента
	Морфогенез и гистофизиология системы мононуклеарных фагоцитов человека	Абдуллин Т.Г., Муслимов С.А., Коледаева Е.В., Мусина Л.А., Лебедева А.И.	Киров: «Дом печати - ВЯТКА», 2009.	100	ЭБС Кировского ГМУ
	Цитология и общая гистология. Функциональная морфология клеток и тканей человека: учебник для студентов мед. ин-тов.	Быков В. Л.	2007. СПб.: СОТИС.	5	-
	Основы общей и сравнительной эмбриологии. Учебно-методическое пособие по самостоятельной внеаудиторной работе студентов	Зайцев В.Б., Гамулинская И.Н. Коледаева Е.В.	2008, Киров: Кировская ГМА.	180	ЭБС Кировского ГМУ
	Анатомия человека: учебник	М. Г. Привес, Н. К. Лысенков, В. И. Бушкович	СПб. : ИД СПбМАПО, 2011	20	-
	Анатомия человека: учебник в 2 т.	под ред. И. В. Гайворонского	М.: ГЭОТАР-Медиа, 2014	4	ЭБС Консультант студента

Дополнительная литература

№ п/п	Наименование	Автор (ы)	Год, место издания	Кол-во экземпляров в библиотеке	Наличие в ЭБС
1	2	3	4	5	6
1	Гистология, эмбриология, цитология	Ю. И. Афанасьев, Н. А. Юрина, Е. Ф. Котовский и др.; под ред. Ю. И. Афанасьева, Н. А. Юриной.	2016. М.: ГЭОТАР - Медиа	-	ЭБС Консультант студента
2.	Частная гистология человека.	В.Л. Быков	СПб.: Сотис, 2002.	8	-

3	Атлас по гистологии, цитологии и эмбриологии.	С.Л. Кузнецов, Н.Н. Мушкамбаров, В.Л. Горячкина.	М.: МИА, 2002.	10	-
4	Гистология. Атлас для практических занятий.	Н.В. Бойчук, Р.Р. Исламов, С.Л. Кузнецов, Ю.А. Чельшев.	М.: «ГЭОТАР-Медиа», 2008.	5	-
5	Атлас микроскопического и ультрамикроскопического строения клеток тканей и органов	В.Г. Елисеев, Ю.И. Афанасьев, Е.Ф. Котовский, А.Н. Яцковский.	М.: «Медицина», 2004.	15	-
6	Гистология для будущих врачей: тесты для эффективного освоения цитологии, эмбриологии и гистологии : учеб. пособие для студентов	Павлов А.В., Гансбургский А.Н.	2011, СПб.: СпецЛит	5	-
7	Молекулярная биология. Введение в молекулярную цитологию и гистологию : учеб. пособие для студентов мед. вузов	Мушкамбаров Н.Н.	2016, М.: МИА	25	-
8	Terminologia Histologia. Международные термины по цитологии и гистологии человека с официальным списком русских эквивалентов	Банин В.В., Быков В.Л.	2009. М.: "ГЭОТАР - Медиа"	1	ЭБС Консультант студента
9	Гистология, цитология и эмбриология. Атлас.	Быков В.Л., Юшканцева С.И.	2015, М.: "ГЭОТАР - Медиа"	-	ЭБС Консультант студента
10	Гистология, цитология и эмбриология: атлас	В.В. Гемонов, Э.А. Лаврова	2013, М.: "ГЭОТАР - Медиа"	-	ЭБС Консультант студента
11	Руководство по гистологии: в 2-х т. Т. 1	Данилов Р.К.	2011. СПб. : СпецЛит	10	ЭБС Университетская библиотека онлайн
12	Анатомия человека с элементами гистологии	В. Н. Николенко, В. С. Сперанский	М. : "Академия", 2008	24	-
13	Атлас анатомии человека в 4-х томах	Синельников Р.Д.	М.: Новая волна, 2012	10	-

Раздел 3. Общая гистология.

Тема 3.7: Хрящевые ткани. Костные ткани.

Цель: способствовать формированию умений по диагностике микропрепаратов и расшифровке электронограмм хрящевой и костной ткани.

Задачи:

1. Определять разновидности хрящевых и костных тканей по структурным особенностям межклеточного вещества и знать их гистофункциональные особенности.
2. Характеризовать процессы гистогенеза и регенерации хрящевых и костной тканей

Обучающийся должен знать:

1. **до изучения темы** (базисные знания): анатомия опорно-двигательного аппарата, функции органелл, понятие «дифференцировка»
2. **после изучения темы:** общую характеристику скелетных соединительных тканей; характеристику хрящевой и костной ткани, классификацию, источник развития, строение, распространение в организме и функции, микроскопическое строение хрящевых и костных тканей в составе органов и частей скелета, а также развитие и рост, их регенерацию. Возрастные изменения.

Обучающийся должен уметь:

Распознавать гистологические препараты всех разновидностей хрящевых, костных тканей и их ультраструктурные элементы на электронограммах; распознавать дентин и цемент зуба на гистологических препаратах.

Обучающийся должен владеть:

1. Работой со световыми микроскопами на малом и большом увеличении, с использованием иммерсии;
2. Методикой анализа гистологических препаратов по теме занятия;
3. Подбором методик гистологического исследования для выполнения научных задач;
4. Способами окрашивания гистологических препаратов для выявления специализированных структур;
5. Методикой диагностики клеток и клеточных структур на электронограммах;
6. Гистологической терминологией по теме;
7. Решением ситуационных задач по теме;
8. Методикой систематизацией материала по теме и составлением таблиц.

Самостоятельная аудиторная работа обучающихся по теме:**1. Ответить на вопросы по теме занятия**

1. Из какого источника развиваются хрящевые ткани.
2. Как классифицируют хрящевые ткани.
3. Строение хрящевой ткани.
4. Каковы функции надхрящницы.
5. Какие клетки входят в состав хрящевой ткани и их функции?
6. Виды роста хрящевой ткани.
7. Хрящ как анатомическое образование.
8. Из какого источника развиваются костные ткани.
9. Каковы функции надкостницы.
10. Как классифицируют костные ткани.
11. Что является структурно-функциональной единицей компактного вещества трубчатой кости.
12. Что является структурно-функциональной единицей пластинчатой костной ткани.
13. Какие клетки костной ткани принимают участие в ее построении и разрушении.
14. Какие способы остеогенеза Вам известны, и какие стадии в них различают.
15. Остеогенный и гематогенный диффероны костной ткани.

2. Практическая работа

1. Изучить теоретический блок.
2. Записать и/или зарисовать в альбом

- Гистогенез хрящевой ткани.
- Дифферон хондроцита.
- Строение межклеточного вещества.
- Гистогенез костной ткани.
- Гематогенный и остеогенный дифферон.

3. Диагностика гистологических препаратов.

- Препарат № 43 Гиалиновый хрящ ребра кролика. Окраска: гематоксилин- эозин.
- Препарат № 62 Эластический хрящ. Поперечный срез ушной раковины. Окраска: орсеин.
- Препарат № 63. Волокнистая хрящевая ткань. Поперечный срез межпозвонкового диска. Окраска: гематоксилин- эозин.
- Препарат № 64 Грубоволокнистая костная ткань. Тотальный неокрашенный препарат жаберной крышки рыбы.
- Препарат № 65 Пластическая костная ткань. Окраска: тианин-пикриновая кислота.
- Препарат № 66 Развитие кости из мезенхимы. Поперечный срез мордочки зародыша

свиньи. Окраска: гематоксилин- эозин.

- Препарат № 67 Развитие кости на месте гиалинового хряща. Окраска: гематоксилин- эозин.

4 Диагностика электроннограмм.

- Малая берцовая кость человека [сканирующая электронная микроскопия]

5. Выполнение самостоятельных контрольных работ.

3. Решить ситуационные задачи

1) Алгоритм разбора задач

1. полный и точный ответ на все вопросы задачи;
2. представить комплексную оценку предложенной ситуации;
3. сделать выводы, привести дополнительные аргументы;
4. продемонстрировать знания теоретического материала с учетом междисциплинарных связей;
5. по возможности предложить альтернативные варианты решения проблемы.

2) Пример задачи с разбором по алгоритму

Задача: Суставные поверхности эпифизов трубчатых костей покрывают плотно прикрепленные к костной ткани хрящи. С возрастом они нередко подвергаются деструктивным изменениям, связанным с нарушением их трофики. Это приводит к серьезным повреждениям суставов. Какая хрящевая ткань входит в состав суставного хряща. Какими путями осуществляется трофика этого хряща? Может ли он с возрастом подвергаться минерализации?

Решение: Суставные поверхности эпифизов трубчатых костей покрывает гиалиновая хрящевая ткань, питание данной ткани может осуществляться из синовиальной жидкости, из сосудов суставной сумки. С возрастом гиалиновая хрящевая ткань подвергается процессу минерализации.

Задача: Суставные поверхности эпифизов трубчатых костей покрывают плотно прикрепленные к костной ткани хрящи. С возрастом они нередко подвергаются деструктивным изменениям, связанным с нарушением их трофики. Это приводит к серьезным повреждениям суставов. Какая хрящевая ткань входит в состав суставного хряща. Какими путями осуществляется трофика этого хряща? Может ли он с возрастом подвергаться минерализации?

Решение: Суставные поверхности эпифизов трубчатых костей покрывает гиалиновая хрящевая ткань, питание данной ткани может осуществляться из синовиальной жидкости, из сосудов суставной сумки. С возрастом гиалиновая хрящевая ткань подвергается процессу минерализации.

3) Задачи для самостоятельного разбора на занятии

1. Для изучения предложен препарат гиалинового хряща, окрашенный гематоксилином и эозином. В периферической зоне органа четко выражены два слоя: более плотный - наружный и менее плотный - внутренний. Где находятся малодифференцированные клетки-предшественники хондроцитов? Какая гистохимическая реакция помогла бы оценить интенсивность дифференцировки хондроцитов?
2. Один препарат окрашен гематоксилином и эозином, один - орсеином. Какие волокна и в какой разновидности хрящевой ткани будут выявляться при этих способах окрашивания. Какие функциональные свойства хрящевой ткани они обуславливают.
3. На препарате хрящевой ткани выявляются скопления клеток по 1-3. Что это за скопления? Каково их происхождение?
4. При окраске гематоксилином и эозином происходит слабое окрашивание межклеточного вещества. С какими химическими особенностями это связано? Как можно окрасить межклеточное вещество?
5. В ходе аллогенной трансплантации был пересажен хрящ носовой перегородки, будет ли наблюдаться отторжение хрящевой ткани?
6. Хрящ на препарате выглядит мутным, исходный материал был хрупким ломким. О каких изменениях хрящевой ткани это говорит?
7. Даны два препарата костных тканей. В одном из них хорошо видны концентрические костные пластинки, в другом костные пластинки отсутствуют. Определите разновидности костных тканей и место их локализации.
8. На электронной микрофотографии представлена клетка костной ткани, в цитоплазме которой интенсивно развита гранулярная цитоплазматическая сеть. С какими функциями связана такая ультраструктура клетки и как называется эта клетка?
9. На двух электронных микрофотографиях костной ткани демонстрируют: вокруг одной хорошо различимы коллагеновые фибриллы, а цитоплазме развита гранулярная эндоплазматическая сеть; другая клетка имеет слаборазвитую гранулярную эндоплазматическую сеть, а окружающее межклеточное вещество минерализовано. Назовите эти клетки.
10. В эксперименте у животных производят вылушивание малой берцовой кости. Происходит ли полное восстановление при условии, если надкостница сохранена или удалена вместе с костью.

4. Задания для групповой работы

Записать в рабочую тетрадь:

1. Таблица: гистогенез хрящевой ткани;
2. Таблица: дифферон хондроцита;
3. Таблица: строение межклеточного вещества хрящевых тканей.
4. Таблица: строение межклеточного вещества костных тканей;
5. Таблица: гистогенез костной ткани;
6. Таблица: гематогенный и остеогенный дифферон.

Самостоятельная внеаудиторная работа обучающихся по теме:

1) Ознакомиться с теоретическим материалом по теме занятия с использованием конспектов лекций и/или рекомендуемой учебной литературы.

2) Ответить на вопросы для самоконтроля

1. Назовите скелетные ткани, их эмбриональный источник развития и стволовые клетки?
2. Разновидности хрящевых тканей и примеры их локализаций?
3. Общий план строения хрящевых тканей. Клетки и межклеточное вещество?
4. Хондрогистогенез?
5. Хрящ в составе органов?
6. Общий план строения и разновидности костных тканей?
7. Клетки и межклеточное вещество костных тканей?
8. Костные пластинки и формы их компоновки в составе кости?
9. Кость как орган?
10. Структура компактного и губчатого вещества кости?
11. Структура и функции периоста и эндоста?
12. Биологическое значение и механизмы эмбрионального и постэмбрионального остеогистоорганогенеза?
13. Стадии остеогенеза?
14. Прямой и непрямой остеогистогенез?
15. Регенерация костной ткани?
16. Возрастные и половые особенности остеогистоорганогенеза особенности?

3) Проверить свои знания с использованием тестового контроля (примерные вопросы)

1. Хондробласты. Верны все утверждения, кроме
 - А) Располагаются в надхрящнице
 - Б) Участвуют в аппозиционном росте хряща
 - В) Способны к размножению
 - Г) Участвуют в резорбции (разрушении) хряща*
2. В зоне зрелого хряща присутствует всё перечисленное, кроме
 - А) Основное вещество
 - Б) Коллагенные волокна
 - В) Кровеносные сосуды*
 - Г) Изогенные группы клеток
3. Какую функцию выполняет метафизарная хрящевая пластинка
 - А) Обеспечивает рост и регенерацию суставных хрящей
 - Б) Служит для роста и трубчатых костей до 25 лет*
 - В) Является источником образования надкостницы
 - Г) Обеспечивает амортизацию при механическом давлении вдоль продольной оси
4. Характерными особенностями хрящевых тканей являются все следующие признаки, кроме
 - А) Отсутствием кровеносных сосудов
 - Б) Твердая консистенция, обусловленная минерализацией
 - В) Обменные процессы между ними и кровью осуществляются за счет сосудов окружающих тканей

Г) Отличаются от других типов соединительных тканей содержанием значительного количества несulfатированных гликозаминов*

5. ... хрящевая ткань локализуется в

- А) (2) Гиалиновая хрящевая ткань
- Б) (2) Эластическая хрящевая ткань
- В) (1) Волокнистая хрящевая ткань

- [1] Межпозвоночные диски, лонный симфиз, зоны прикрепления связок и сухожилий к костям
- [2] Стенка воздухоносных путей, суставные поверхности, скелет эмбриона, в зона роста формирующихся трубчатых костей
- [3] Ушные раковины, стенка наружного слухового прохода, надгортанник, стенка бронхов средних калибров

4) Проверить свои знания с использованием тестового контроля (примерные вопросы)

1. Какая костная ткань образует черепные швы

- А) Пластинчатая
- Б) Компактная
- В) Грубоволокнистая*
- Г) Зрелая

2. Какие клетки участвуют в синтезе компонентов межклеточного вещества костной ткани

- А) Остеоцит
- Б) Остеобласт*
- В) Остеокласт
- Г) Стволовая клетка остеогенеза

3. Что называется костной пластинкой

- А) Компактное вещество пластинчатой кости
- Б) Компактное вещество диафиза
- В) Организованное в пространстве межклеточное вещество пластинчатой костной ткани*
- Г) Остеон

4. Каналы фолькмана – это

- А) Гаверсов канал
- Б) Каналы, которые связывают каналы остеонов между собой
- В) Каналы, связывающие остеоны между собой, а также с сосудами и нервами надкостницы*
- Г) Остатки старых генераций остеонов

5. Что называется костной мозолью? Какими тканями она может быть представлена

- А) Временное образование в зоне сращения отломков кости*
- Б) Временное образование образующиеся в процессе непрямого остеогенеза
- В) Гиалиновая хрящевая*
- Г) Костная волокнистая
- Д) Эластическая хрящевая

6. Укажите последовательность этапов непрямого остеогенеза

- 1 Формирование хрящевой модели
- 2 Перихондральное окостенение диафиза
- 3 Эндохондральное окостенение диафиза
- 4 Эндохондральное окостенение эпифиза
- 5 Формирование метэпифизарной пластины роста
- 6 Формирование трубчатой кости

Ответ: 1 2 3 4 5 6

Рекомендуемая литература:

Основная литература

№ п/п	Наименование	Автор (ы)	Год, место издания	Кол-во экземпляров в библиоте	Наличие в ЭБС
-------	--------------	-----------	--------------------	-------------------------------	---------------

				ке	
1	2	3	4	5	6
	Гистология, цитология и эмбриология	Кузнецов С.Л., Мушкабаров Н.Н.	2012, М.: МИА	52	-
	Гистология, эмбриология, цитология.	Э.Г. Улумбеков, Ю.А. Чельшева	2012, М.: ГЭОТАР-Медиа	50	ЭБС Консультант студента
	Морфогенез и гистофизиология системы мононуклеарных фагоцитов человека	Абдуллин Т.Г., Муслимов С.А., Коледаева Е.В., Мусина Л.А., Лебедева А.И.	Киров: «Дом печати - ВЯТКА», 2009.	100	ЭБС Кировского ГМУ
	Цитология и общая гистология. Функциональная морфология клеток и тканей человека: учебник для студентов мед. ин-тов.	Быков В. Л.	2007. СПб.: СОТИС.	5	-
	Основы общей и сравнительной эмбриологии. Учебно-методическое пособие по самостоятельной внеаудиторной работе студентов	Зайцев В.Б., Гамулинская И.Н. Коледаева Е.В.	2008, Киров: Кировская ГМА.	180	ЭБС Кировского ГМУ
	Анатомия человека: учебник	М. Г. Привес, Н. К. Лысенков, В. И. Бушкович	СПб. : ИД СПбМАПО, 2011	20	-
	Анатомия человека: учебник в 2 т.	под ред. И. В. Гайворонского	М.: ГЭОТАР-Медиа, 2014	4	ЭБС Консультант студента

Дополнительная литература

№ п/п	Наименование	Автор (ы)	Год, место издания	Кол-во экземпляров в библиотеке	Наличие в ЭБС
1	2	3	4	5	6
1	Гистология, эмбриология, цитология	Ю. И. Афанасьев, Н. А. Юрина, Е. Ф. Котовский и др.; под ред. Ю. И. Афанасьева, Н. А. Юриной.	2016. М.: ГЭОТАР - Медиа	-	ЭБС Консультант студента
2.	Частная гистология человека.	В.Л. Быков	СПб.: Сотис, 2002.	8	-
3	Атлас по гистологии, цитологии и эмбриологии.	С.Л. Кузнецов, Н.Н. Мушкабаров, В.Л. Горячкина.	М.: МИА, 2002.	10	-
4	Гистология. Атлас для практических занятий.	Н.В. Бойчук, Р.Р. Исламов, С.Л. Кузнецов, Ю.А. Чельшев.	М.: «ГЭОТАР-Медиа», 2008.	5	-
5	Атлас микроскопического и ультрамикроскопического строения клеток тканей и органов	В.Г. Елисеев, Ю.И. Афанасьев, Е.Ф. Котовский, А.Н. Яцковский.	М.: «Медицина», 2004.	15	-

6	Гистология для будущих врачей: тесты для эффективного освоения цитологии, эмбриологии и гистологии : учеб. пособие для студентов	Павлов А.В., Гансбургский А.Н.	2011, СПб.: СпецЛит	5	-
7	Молекулярная биология. Введение в молекулярную цитологию и гистологию : учеб. пособие для студентов мед. вузов	Мушкамбаров Н.Н.	2016, М.: МИА	25	-
8	Terminologia Histologia. Международные термины по цитологии и гистологии человека с официальным списком русских эквивалентов	Банин В.В., Быков В.Л.	2009. М.: "ГЭОТАР - Медиа"	1	ЭБС Консультант студента
9	Гистология, цитология и эмбриология. Атлас.	Быков В.Л., Юшканцева С.И.	2015, М.: "ГЭОТАР - Медиа"	-	ЭБС Консультант студента
10	Гистология, цитология и эмбриология: атлас	В.В. Гемонов, Э.А. Лаврова	2013, М.: "ГЭОТАР - Медиа"	-	ЭБС Консультант студента
11	Руководство по гистологии: в 2-х т. Т. 1	Данилов Р.К.	2011. СПб. : СпецЛит	10	ЭБС Университетская библиотека онлайн
12	Анатомия человека с элементами гистологии	В. Н. Николенко, В. С. Сперанский	М. : "Академия", 2008	24	-
13	Атлас анатомии человека в 4-х томах	Синельников Р.Д.	М.: Новая волна, 2012	10	-

Раздел 3. Общая гистология.

Тема 3.8: Итоговый коллоквиум по теме «Общая гистология» Часть 1

Цель: Закрепить полученные знания по разделу «Общая гистология» через диагностику микропрепаратов и электронограмм.

Задачи:

4. Рассмотреть одну из предложенных электронограмм, определить представленную структуру, рассказать о строении и функции данной структуры.
5. Продиагностировать 3 микропрепарата.
6. Ответить на ряд теоретических вопросов по ранее заявленным темам.

Обучающийся должен знать:

- 3) **до изучения темы (базисные знания):** материал пройденных тем из практических занятий, предшествующих контрольному занятию.
- 4) **после изучения темы:**
 - в) определять изученные гистологические препараты, диагностировать на этих препаратах структурные элементы данной ткани;
 - г) интерпретировать изученные электронограммы.
 - д) возрастные особенности.

Обучающийся должен уметь:

Диагностировать микропрепараты по заявленным темам, диагностировать электронограммы.

Обучающийся должен владеть:

9. Работой со световыми микроскопами на малом и большом увеличении, с использованием иммерсии;
10. Дифференциальной диагностикой гистологических препаратов;
11. Подбором методик гистологического исследования для выполнения научных задач;
12. Способами окрашивания гистологических препаратов для выявления специализированных структур;
13. Методикой диагностики клеток и клеточных структур на электронограммах;
14. Гистологической терминологией по теме;
15. Решением ситуационных задач по теме;
16. Методикой систематизацией материала по теме и составлением таблиц.

Самостоятельная аудиторная работа обучающихся по теме:

1. Ответить на вопросы по теме занятия.

- 1) Какие части различают в сперматозоиде.
- 2) Что такое акросома и какую роль она играет.
- 3) По каким признакам классифицируют яйцеклетки, и какие типы яйцеклеток существуют? Какой тип яйцеклеток у человека?
- 4) Каковы этапы и механизмы процесса оплодотворения.
- 5) Перечислите основные этапы эмбрионального развития позвоночных животных.
- 6) В чем состоит отличие дробления бластомеров зародыша от митотического деления соматических клеток.
- 7) Какой тип дробления характерен для зародыша человека по сравнению с дроблением птиц. Чем обусловлены различия в типах дробления.
- 8) Что такое бластула. Какие части в ней различают.
- 9) Каков тип бластулы у птиц и большинства млекопитающих. Чем определяются различные типы бластул.
- 10) Опишите строение бластоцисты человека. В какой части женских половых путей она образуется и в какое время после оплодотворения.
- 11) Суть и типы гастрюляции.
- 12) Что такое ткань.
- 13) Какие виды тканей различают в организме.
- 14) Какие общие закономерности в строении имеет покровный эпителий.
- 15) Из каких зародышевых листков образуется в эмбриогенезе различные виды эпителия.
- 16) Как классифицируют по строению покровный эпителий
- 17) С помощью, каких структур эпителиоциты связаны между собой.
- 18) Из каких слоев состоит многослойный ороговевающий эпителий.
- 19) Какие виды клеток различают в составе многорядного эпителия.
- 20) По каким критериям можно идентифицировать однослойный и многорядный эпителий.
- 21) В чем сущность процесса физиологической регенерации. Проиллюстрируйте это на примере эпителия.
- 22) Каковы основные фазы секреторного процесса.
- 23) Назовите способы выведения секреторных продуктов из glanduloцитов.
- 24) Какие органоиды и включения наиболее характерны для цитоплазмы glanduloцитов, вырабатывающий белковый либо гликопротеиновый секрет.
- 25) Из каких отделов состоят экзокринные железы.
- 26) Какие клеточные элементы, входящие в состав концевых отделов некоторых экзокринных желез, способствуют выведению из них секрета.
- 27) На каких особенностях строения экзокринных желез основана их морфологическая классификация.
- 28) Перечислите основные компоненты межклеточного вещества волокнистой соединительной ткани.
- 29) Назовите химический состав аморфного вещества и волокон соединительной ткани.
- 30) Объясните разницу в структурной организации и рыхлой и плотной волокнистой соединительной ткани, связав структурные особенности с функцией.
- 31) Какой вид специальной соединительной ткани образует строму органов кроветворения и создает микроокружение для развивающихся клеток.
- 32) Перечислите клеточные элементы соединительной ткани и крови. Какие из них принимают участие в защитных реакциях организма.
- 33) Какое функциональное значение имеют фибробласты, какие органеллы в них хорошо развиты.
- 34) Какое функциональное значение имеют фибробласты, какие органеллы в них хорошо развиты.
- 35) Каково функциональное значение макрофага, какие органеллы обеспечивают выполнение его функций, каков источник развития макрофагов.
- 36) Укажите основные цитологические особенности тучной клетки и химический состав ее гранул.
- 37) Назовите характерные черты строения плазматической клетки, объясните причину базофилии ее цитоплазмы, функцию и источник развития.
- 38) Назовите клетки соединительной ткани, располагающиеся в стенке мелких кровеносных сосудов.

- 39) Объясните структурные и функциональные различия белой и бурой жировой ткани.
- 40) Из какого источника развиваются хрящевые ткани.
- 41) Как классифицируют хрящевые ткани.
- 42) Строение хрящевой ткани.
- 43) Каковы функции надхрящницы.
- 44) Какие клетки входят в состав хрящевой ткани и их функции?
- 45) Виды роста хрящевой ткани.
- 46) Хрящ как анатомическое образование.
- 47) Из какого источника развиваются костные ткани.
- 48) Каковы функции надкостницы.
- 49) Как классифицируют костные ткани.
- 50) Что является структурно-функциональной единицей компактного вещества трубчатой кости.
- 51) Что является структурно-функциональной единицей пластинчатой костной ткани.
- 52) Какие клетки костной ткани принимают участие в ее построении и разрушении.
- 53) Какие способы остеогенеза Вам известны, и какие стадии в них различают.
- 54) Остеогенный и гематогенный диффероны костной ткани.

2. Практическая работа.

1. Диагностика 3-х гистологических препаратов.
2. Диагностика 1 электроннограммы.
3. Написание тестовых заданий по теме.

Самостоятельная внеаудиторная работа обучающихся по теме:

1) Ознакомиться с теоретическим материалом по теме занятия с использованием конспектов лекций и/или рекомендуемой учебной литературы.

2) Ответить на вопросы для самоконтроля

1. Ткань как один из уровней организации живого. Структурные элементы тканей. Классификация тканей. Основы регенерации тканей.
2. Общая морфофункциональная характеристика эпителиальных тканей.
3. Классификация эпителиальных тканей.
4. Физиологическая и репаративная регенерация эпителиальных тканей, локализация камбиальных клеток у различных видов эпителия.
5. Однослойные эпителии. Источники эмбрионального происхождения, структурная организация, места локализации, функции.
6. Многослойные эпителии. Происхождение, принципы структурной организации, места локализации, функции.
7. Железистый эпителий. Классификация экзокринных желез. Особенности строения секреторных эпителиоцитов, секреторный цикл, типы секреции.
8. Волокнистая соединительная ткань. Морфофункциональная характеристика. Классификация и источники развития. Клеточные элементы и межклеточное вещество. Возрастные изменения.
9. Рыхлая волокнистая соединительная ткань. Морфофункциональная характеристика. Межклеточное вещество, строение, его значение. Морфология и функция фибробластов.
10. Плотная волокнистая соединительная ткань, ее разновидности, строение и функция. Сухожилие как орган. Особенности регенерации. Сухожилие как орган.
11. Специализированные соединительные ткани. Ретикулярная и пигментная ткани, строение, местоположение, функции. Жировая ткань, ее разновидности, строение, функции
12. Общая характеристика скелетных соединительных тканей. Классификация.
13. Хрящевые ткани. Развитие, тканеспецифические особенности, функции. Характеристика гистологических элементов: клеток, волокон, аморфного вещества. Виды хрящевой ткани, ее локализация в организме. Строение и функции надхрящницы. Виды роста и регенерации хряща.
14. Гиалиновая хрящевая ткань. Морфофункциональная характеристика, локализация в организме. Источники развития. Клеточные элементы и межклеточное вещество. Возрастные изменения.
15. Эластическая хрящевая ткань. Морфофункциональная характеристика, локализация в организме. Источники развития. Клеточные элементы и межклеточное вещество. Возрастные изменения.
16. Волокнистая хрящевая ткань. Морфофункциональная характеристика, локализация в организме. Источники развития. Клеточные элементы и межклеточное вещество. Возрастные изменения.
17. Костные ткани. Общая характеристика. Классификация.
18. Эмбриональный гистогенез костной ткани. Прямой и непрямой остеогенез, основные этапы и механизмы.
19. Клеточные диффероны. Межклеточное вещество костной ткани, физико-химические свойства,

- особенности пространственной организации в различных типах костной ткани. Регенерация.
20. Пластинчатая костная ткань. Источник эмбрионального развития. Локализация. Клетки и межклеточное вещество. Пространственная организация. Формы компакток костных пластинок. Остеоны и костные ячейки. Постэмбриональный гистогенез и регенерация.
 21. Кость как орган. Трубочатые и плоские кости. Тканевой состав. Компактное и губчатое вещество. Периост и эндост, остеон, его состав. Особенности внутриорганный кровоснабжения. Физиологическая и репаративная регенерация. Возрастные изменения.

3) Список микропрепаратов для подготовки к диагностике препаратов

1. Однослойный плоский эпителий. Мезотелий;
2. Однослойный кубический эпителий канальцев почки;
3. Многослойный плоский ороговевающий эпителий. Срез кожи пальца человека;
4. Многослойный плоский неороговевающий эпителий;
5. Однослойный многорядный призматический эпителий;
6. Переходный эпителий слизистой мочевого пузыря;
7. Оформленная плотная волокнистая соединительная ткань (сухожилие);
8. Неоформленная плотная волокнистая соединительная ткань;
9. Бурая жировая ткань;
10. Белая жировая ткань;
11. Ретикулярная ткань лимфатического узла;
12. Гиалиновая хрящевая ткань;
13. Волокнистая хрящевая ткань;
14. Грубоволокнистая костная ткань;
15. Пластичная костная ткань (срез трубчатой кости);
16. Развитие кости на месте гиалинового хряща;
17. Развитие кости из мезенхимы (прямой остеогистоорганогенез);
18. Рыхлая волокнистая неоформленная соединительная ткань;
19. Эластическая хрящевая ткань ушной раковины;

4) Список электронограмм для подготовки к диагностике электронограмм

1. Эритроциты с щеточной каемкой;
2. Бокаловидная железистая клетка эпителия тонкой кишки;
3. Эпидермальный макрофаг клетка Лангерганса;
4. Поверхность однослойного мерцательного эпителия.
5. Панетовская клетка однослойного призматического эпителия кишечника;
6. Эпителиальная клетка дистального отдела нефрона;
7. Бурый адипоцит;
8. Плазмоцит;
9. Фибробластоцит;
10. Фибробластоцит;
11. Тучная клетка;
12. Межклеточное вещество плотной неоформленной соединительной ткани;
13. Структурно-функциональная единица пластинчатой костной ткани – остеон;
14. Изогенная группа хондроцитов гиалиновой хрящевой ткани носовой перегородки;
15. Остеоцит в костной лакуне.

Рекомендуемая литература:

Основная литература

№ п/п	Наименование	Автор (ы)	Год, место издания	Кол-во экземпляров в библиотеке	Наличие в ЭБС
1	2	3	4	5	6
	Гистология, цитология и эмбриология	Кузнецов С.Л., Мушкабаров Н.Н.	2012, М.: МИА	52	-
	Гистология, эмбриология, цитология.	Э.Г. Улумбеков, Ю.А. Чельшева	2012, М.: ГЭОТАР-Медиа	50	ЭБС Консультант студента

Морфогенез и гистофизиология системы мононуклеарных фагоцитов человека	Абдуллин Т.Г., Муслимов С.А., Коледаева Е.В., Мусина Л.А., Лебедева А.И.	Киров: «Дом печати - ВЯТКА», 2009.	100	ЭБС Кировского ГМУ
Цитология и общая гистология. Функциональная морфология клеток и тканей человека: учебник для студентов мед. ин-тов.	Быков В. Л.	2007. СПб.: СОТИС.	5	-
Основы общей и сравнительной эмбриологии. Учебно-методическое пособие по самостоятельной внеаудиторной работе студентов	Зайцев В.Б., Гамулинская И.Н. Коледаева Е.В.	2008, Киров: Кировская ГМА.	180	ЭБС Кировского ГМУ
Анатомия человека: учебник	М. Г. Привес, Н. К. Лысенков, В. И. Бушкович	СПб. : ИД СПбМАПО, 2011	20	-
Анатомия человека: учебник в 2 т.	под ред. И. В. Гайворонского	М.: ГЭОТАР-Медиа, 2014	4	ЭБС Консультант студента

Дополнительная литература

№ п/п	Наименование	Автор (ы)	Год, место издания	Кол-во экземпляров в библиотеке	Наличие в ЭБС
1	2	3	4	5	6
1	Гистология, эмбриология, цитология	Ю. И. Афанасьев, Н. А. Юрина, Е. Ф. Котовский и др.; под ред. Ю. И. Афанасьева, Н. А. Юриной.	2016. М.: ГЭОТАР - Медиа	-	ЭБС Консультант студента
2.	Частная гистология человека.	В.Л. Быков	СПб.: Сотис, 2002.	8	-
3	Атлас по гистологии, цитологии и эмбриологии.	С.Л. Кузнецов, Н.Н. Мушкамбаров, В.Л. Горячкина.	М.: МИА, 2002.	10	-
4	Гистология. Атлас для практических занятий.	Н.В. Бойчук, Р.Р. Исламов, С.Л. Кузнецов, Ю.А. Чельшев.	М.: «ГЭОТАР-Медиа», 2008.	5	-
5	Атлас микроскопического и ультрамикроскопического строения клеток тканей и органов	В.Г. Елисеев, Ю.И. Афанасьев, Е.Ф. Котовский, А.Н. Яцковский.	М.: «Медицина», 2004.	15	-
6	Гистология для будущих врачей: тесты для эффективного освоения цитологии, эмбриологии и гистологии : учеб. пособие для студентов	Павлов А.В., Гансбургский А.Н.	2011, СПб.: СпецЛит	5	-
7	Молекулярная биология. Введение в молекулярную цитологию и гистологию : учеб. пособие для студентов мед. вузов	Мушкамбаров Н.Н.	2016, М.: МИА	25	-

8	Terminologia Histologia. Международные термины по цитологии и гистологии человека с официальным списком русских эквивалентов	Банин В.В., Быков В.Л.	2009. М.: "ГЭОТАР - Медиа"	1	ЭБС Консультант студента
9	Гистология, цитология и эмбриология. Атлас.	Быков В.Л., Юшканцева С.И.	2015, М.: "ГЭОТАР - Медиа"	-	ЭБС Консультант студента
10	Гистология, цитология и эмбриология: атлас	В.В. Гемонов, Э.А. Лаврова	2013, М.: "ГЭОТАР - Медиа"	-	ЭБС Консультант студента
11	Руководство по гистологии: в 2-х т. Т. 1	Данилов Р.К.	2011. СПб. : СпецЛит	10	ЭБС Университетская библиотека онлайн
12	Анатомия человека с элементами гистологии	В. Н. Николенко, В. С. Сперанский	М. : "Академия", 2008	24	-
13	Атлас анатомии человека в 4-х томах	Синельников Р.Д.	М.: Новая волна, 2012	10	-

Раздел 3. Общая гистология.

Тема 3.9: Мышечные ткани.

Цель: Сформировать умения по диагностике мышечных тканей на гистологических препаратах и электроннограммах.

Задачи:

1. Давать морфофункциональную характеристику мышечных тканей.
2. Идентифицировать гладкую и поперечнополосатую мышечные ткани.
3. Объяснять структурные различия в организации медленных и быстрых мышечных волокон.
4. Характеризовать строение мышц как органа.
5. Характеризовать этапы эмбрионального и репаративного гистогенеза поперечнополосатой мышечной ткани и участие в этих процессах клеток- сателлитов.
6. Характеризовать структурные особенности в строении поперечно-полосатой сердечной мышечной ткани.

Обучающийся должен знать:

1. **до изучения темы** (базисные знания): понятие о симпласте, строение актиновых и миозиновых филаментов, функции гладкой ЭПС.
2. **после изучения темы:** общую характеристику мышечных тканей, источники их развития и классификацию, строение, распространение в организме, функции, регенерацию и возрастные изменения. Ультрамикроскопическое строение сократительного аппарата мышечных тканей. Возрастные изменения. Особенности ультрамикроскопического строения сердечной поперечной полосатой мышечной ткани (сократительные кардиомиоциты, миоциты проводящей системы сердца).

Обучающийся должен уметь:

Микроскопировать гистологические препараты скелетной, сердечной и гладкой мышечной тканей. Интерпретировать электроннограммы ультрамикроскопического строения миофибрилл.

Обучающийся должен владеть:

1. Работой со световыми микроскопами на малом и большом увеличении, с использованием иммерсии;
2. Методикой анализа гистологических препаратов по теме занятия;
3. Подбором методик гистологического исследования для выполнения научных задач;
4. Способами окрашивания гистологических препаратов для выявления специализированных структур;
5. Методикой диагностики клеток и клеточных структур на электронограммах;
6. Гистологической терминологией по теме;

7. Решением ситуационных задач по теме;
8. Методикой систематизацией материала по теме и составлением таблиц.

Самостоятельная аудиторная работа обучающихся по теме:

2. Ответить на вопросы по теме занятия

1. Назовите источники развития поперечнополосатой соматической и гладкой мышечных тканей.
2. Что является структурно- функциональной единицей поперечнополосатой соматической, сердечной и гладкой мышечной тканей.
3. Что является структурно- функциональной единицей мышечного волокна.
4. Перечислите основные белки, образующие толстые и тонкие миофиламенты.
5. Напишите формулу саркомера.
6. Что такое «триада» поперечнополосатого мышечного волокна и каково ее значение в его жизнедеятельности.
7. Каковы основные этапы эмбрионального и репаративного гистогенеза поперечнополосатой мышечной ткани.
8. Перечислите функции гладкомышечных клеток.
9. Строение мышцы как органа и связь ее с сухожилием.

2. Практическая работа.

1. Записать и/или зарисовать в альбом

- Сравнительная характеристика видов мышечных тканей.
- Строение миофибрилл.
- Схема: кальций - зависимый механизм регуляции взаимодействия актина с миозином.
- Схема: клеточно-дифферонная организация сердечной мышечной ткани.
- Структурная организация толстого миофиламента
- Схема гистогенеза скелетной мышечной ткани.
- Схема ультраструктуры гладкого миоцита.

2. Диагностика гистологических препаратов.

- Препарат № 68 Гладкая мышечная ткань стенки мочевого пузыря. Окраска: гематоксилин-эозин.
- Препарат № 70. Поперечно-полосатая мышечная ткань языка. Окраска: железный гематоксилин
- Препарат № 71 Поперечно-полосатая мышечная ткань сердца. Окраска: железный гематоксилин.

3. Диагностика электроннограмм

- Электроннограмма миофибриллы.
- Ультраструктурные компоненты специфического мембранного аппарата миосимпласта.
- Электроннограмма саркомера.
- Ультраструктура гладкого миоцита.

4. Выполнение самостоятельных контрольных работ.

3. 3. Решить ситуационные задачи

1) Алгоритм разбора задач

1. полный и точный ответ на все вопросы задачи;
2. представить комплексную оценку предложенной ситуации;
3. сделать выводы, привести дополнительные аргументы;
4. продемонстрировать знания теоретического материала с учетом междисциплинарных связей;
5. по возможности предложить альтернативные варианты решения проблемы.

2) Пример задачи с разбором по алгоритму

Задача: Даны два препарата мышечной ткани. В одном хорошо видны оксифильные волокна с большим количеством ядер под оболочкой, а в другом - клетки веретеновидной формы с вытянутым в центре клетки. Какие это ткани?

Решение: В 1 препарате ядра по периферии, миофибриллы в центре, во 2-ядра в центре, отсутствует поперечная исчерченность, форма клеток веретеновидная. Значит, в 1 препарате- поперечно-полосатая скелетная мышечная ткань, а во 2-гладкая мышечная ткань.

3) Задачи для самостоятельного разбора на занятии

Даны два препарата мышечной ткани. В одном хорошо видны оксифильные волокна с большим количеством ядер под оболочкой, а в другом - клетки веретеновидной формы с вытянутым в центре клетки. Какие это ткани?

1. Представлены две электронные микрофотографии мышечных тканей. На одной из них видны параллельно расположенные миофибриллы, в которых четко выражены А- и I-диски; между миофибриллами - цепочки митохондрий и хорошо развитая агранулярная цитоплазматическая сеть. На другой микрофотографии видны также митохондрии и каналцы агранулярной цитоплазматической сети, однако чередование А- и I- дисков в миофибриллах не наблюдается. К каким разновидностям мышечной ткани они относятся?
2. Определите разновидность мышечной ткани: а) в препаратах, окрашенных гематоксилином и эозином, хорошо выявляются оксифильные волокна; многочисленные ядра таких волокон располагаются под сарколеммой; б) в препаратах, окрашенных гематоксилином и эозином, обнаруживается оксифилия саркоплазмы, но ядра располагаются в центре; помимо этого, выявляются перегородки, подразделяющие «волокна» на сегменты (клетки).
3. Дана электронная микрофотография периферического участка мышечного волокна, в котором обнаруживается небольшая клетка, расположенная между плазмолеммой и базальной мембраной. Как называется эта клетка, и какова ее функция?
4. Даны две микроэлектронные фотографии: на одной - клетки, тесно прилегающие друг к другу и связанные между собой десмосомами, на другой - тесно прилегающие друг к другу клетки, разделенные базальной мембраной, но связанные между собой нексусами. Определите тканевую принадлежность клеток.
5. При окраске препарата мышечной ткани железным гематоксилином выявлена поперечная исчерченность. По каким дополнительным морфологическим признакам можно идентифицировать сердечную мышечную ткань?
6. Даны два препарата, демонстрирующие регенерацию мышечных тканей. На одном из них хорошо видны трубкообразные крупные структуры вытянутой формы, в их центре - несколько ядер, располагающихся цепочкой; в другом обнаруживается скопление клеток вытянутой формы, напоминающих фибробласты. На каком из этих препаратов демонстрируется регенерация поперечнополосатой мышечной ткани.

4. Задания для групповой работы

Записать в рабочую тетрадь:

1. Таблица: сравнительная характеристика видов мышечных тканей.

Зарисовать в альбом:

Строение миофибрилл.

1. Схема: кальций - зависимый механизм регуляции взаимодействия актина с миозином;
2. Схема: клеточно- дифферонная организация сердечной мышечной ткани;
3. Схема: структурная организация толстых и тонких миофиламентов;
4. Схема: гистогенеза скелетной мышечной ткани;
5. Схема: ультраструктуры гладкого миоцита.

Самостоятельная внеаудиторная работа обучающихся по теме:

1) Ознакомиться с теоретическим материалом по теме занятия с использованием конспектов лекций и/или рекомендуемой учебной литературы.

2) Ответить на вопросы для самоконтроля

1. Назовите разновидности мышечные ткани, их классификацию и функции?
2. Какими структурами представлен сократительный аппарат мышечных клеток и мышечных волокон?
3. Какими структурами осуществляется транспорт кальция в рабочих элементах мышечной ткани?
4. Гладкая мышечная ткань? Источник происхождения, строение, топография, характер сокращения? Способы и механизмы регенерации?
5. Поперечнополосатая скелетная мышечная ткань? Источник происхождения, строение, место локализации, характеристика сокращения? Способы и механизмы регенерации?
6. Скелетная мышечная ткань в составе скелетных мышц?
7. Поперечнополосатая сердечная мышечная ткань? Источник происхождения, место локализации?
8. Структурно-функциональные разновидности кардиомиоцитов? Сократительные кардиомиоциты? Их сократительный аппарат и характеристика сокращения?

3) Проверить свои знания с использованием тестового контроля (примерные вопросы)

1. Триада скелетного мышечного волокна включает
 - А) Две половины I-диска и один А-диск*
 - Б) Две актиновые и одну миозиновую нити
 - В) Цистерны саркоплазматического ретикулума, L и T-трубочки
 - Г) Два ядра мышечного волокна и одну клетку-сателлит

2. Морфо-функциональная единица гладкой мышечной ткани
 - А) Миоцит*
 - Б) Мышечное волокно
 - В) Кардиомиоцит
 - Г) Миофибриллы

3. Эмбриональный источник развития поперечнополосатой мышечной ткани сердечного типа
 - А) Эктодерма*
 - Б) Миотомы
 - В) Спланхнотомы
 - Г) Склеротомы

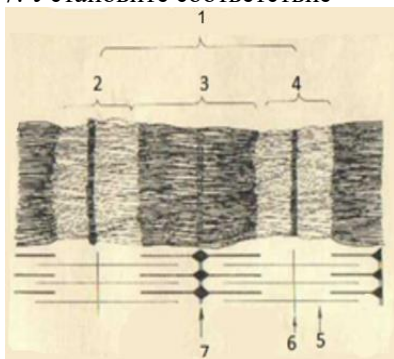
4. Определение саркомера в поперечнополосатом мышечном волокне
 - А) Расстояние между двумя мезофрагмами
 - Б) Участок миофибриллы, равный 6 нм
 - В) Расстояние между двумя телофрагмами*
 - Г) Расстояние между анизотропными дисками

5. Сердечная мышечная ткань
 - А) Кардиомиоциты не способны к делению*
 - Б) Сердечные мышечные волокна образуют функциональный синцитий
 - В) Пейсмекеры запускают сокращение типичных кардиомиоцитов
 - Г) Вегетативная нервная система влияет на частоту сокращения

6. Участок мышечного волокна ... структурные признаки ...

<ol style="list-style-type: none"> А) (2) Т-система Б) (3) Триада В) (4) Саркомер 	<ol style="list-style-type: none"> [1] Система канальцев саркотубулярной сети, оплетающих миофибриллы в продольном направлении [2] Система канальцев, образующаяся за счет впячивания плазмолеммы и оплетающих миофибриллу в поперечном направлении [3] Зона контакта одного канальца Т-системы с двумя канальцами саркоплазматической сети [4] Участок миофибриллы между двумя Z-линиями [5] Зона прикрепления тонких нитей
--	---

7. Установите соответствие



- | | |
|------------|-------------------------|
| А) (6) 1 – | [1] Тонкие миофиламенты |
| Б) (2) 2 – | [2] Диск I |
| В) (4) 3 – | [3] Линия Z |
| Г) (2) 4 – | [4] Диск А |
| | [5] Линия М |
| | [6] Саркомер |

Рекомендуемая литература:
Основная литература

№ п/п	Наименование	Автор (ы)	Год, место издания	Кол-во экземпляров в библиотеке	Наличие в ЭБС
1	2	3	4	5	6
	Гистология, цитология и эмбриология	Кузнецов С.Л., Мушкабаров Н.Н.	2012, М.: МИА	52	-
	Гистология, эмбриология, цитология.	Э.Г. Улумбеков, Ю.А. Чельшева	2012, М.: ГЭОТАР-Медиа	50	ЭБС Консультант студента
	Морфогенез и гистофизиология системы мононуклеарных фагоцитов человека	Абдуллин Т.Г., Муслимов С.А., Коледаева Е.В., Мусина Л.А., Лебедева А.И.	Киров: «Дом печати - ВЯТКА», 2009.	100	ЭБС Кировского ГМУ
	Цитология и общая гистология. Функциональная морфология клеток и тканей человека: учебник для студентов мед. ин-тов.	Быков В. Л.	2007. СПб.: СОТИС.	5	-
	Основы общей и сравнительной эмбриологии. Учебно-методическое пособие по самостоятельной внеаудиторной работе студентов	Зайцев В.Б., Гамулинская И.Н. Коледаева Е.В.	2008, Киров: Кировская ГМА.	180	ЭБС Кировского ГМУ
	Анатомия человека: учебник	М. Г. Привес, Н. К. Лысенков, В. И. Бушкович	СПб. : ИД СПбМАПО, 2011	20	-
	Анатомия человека: учебник в 2 т.	под ред. И. В. Гайворонского	М.: ГЭОТАР-Медиа, 2014	4	ЭБС Консультант студента

Дополнительная литература

№ п/п	Наименование	Автор (ы)	Год, место издания	Кол-во экземпляров в библиотеке	Наличие в ЭБС
1	2	3	4	5	6
1	Гистология, эмбриология, цитология	Ю. И. Афанасьев, Н. А. Юрина, Е. Ф. Котовский и др.; под ред. Ю. И. Афанасьева, Н. А. Юриной.	2016. М.: ГЭОТАР - Медиа	-	ЭБС Консультант студента
2.	Частная гистология человека.	В.Л. Быков	СПб.: Сотис, 2002.	8	-
3	Атлас по гистологии, цитологии и эмбриологии.	С.Л. Кузнецов, Н.Н. Мушкабаров, В.Л. Горячкина.	М.: МИА, 2002.	10	-
4	Гистология. Атлас для практических занятий.	Н.В. Бойчук, Р.Р. Исламов, С.Л. Кузнецов, Ю.А. Чельшев.	М.: «ГЭОТАР-Медиа», 2008.	5	-
5	Атлас микроскопического и ультрамикроскопического строения клеток тканей и	В.Г. Елисеев, Ю.И. Афанасьев, Е.Ф. Котовский, А.Н.	М.: «Медицина», 2004.	15	-

	органов	Яцковский.			
6	Гистология для будущих врачей: тесты для эффективного освоения цитологии, эмбриологии и гистологии : учеб. пособие для студентов	Павлов А.В., Гансбургский А.Н.	2011, СПб.: СпецЛит	5	-
7	Молекулярная биология. Введение в молекулярную цитологию и гистологию : учеб. пособие для студентов мед. вузов	Мушкамбаров Н.Н.	2016, М.: МИА	25	-
8	Terminologia Histologia. Международные термины по цитологии и гистологии человека с официальным списком русских эквивалентов	Банин В.В., Быков В.Л.	2009. М.: "ГЭОТАР - Медиа"	1	ЭБС Консультант студента
9	Гистология, цитология и эмбриология. Атлас.	Быков В.Л., Юшканцева С.И.	2015, М.: "ГЭОТАР - Медиа"	-	ЭБС Консультант студента
10	Гистология, цитология и эмбриология: атлас	В.В. Гемонов, Э.А. Лаврова	2013, М.: "ГЭОТАР - Медиа"	-	ЭБС Консультант студента
11	Руководство по гистологии: в 2-х т. Т. 1	Данилов Р.К.	2011. СПб. : СпецЛит	10	ЭБС Университетская библиотека онлайн
12	Анатомия человека с элементами гистологии	В. Н. Николенко, В. С. Сперанский	М. : "Академия", 2008	24	-
13	Атлас анатомии человека в 4-х томах	Синельников Р.Д.	М.: Новая волна, 2012	10	-

Раздел 3. Общая гистология.

Тема 3.10: Нервная ткань.

Цель: способствовать формированию знаний по микроскопическому исследованию и диагностике препаратов нервной ткани

Задачи:

1. Идентифицировать различные виды нейроцитов и глиоцитов.
2. Объяснять цитологические особенности нервных клеток и их отростков (нервных волокон) на микроскопическом и ультрамикроскопическом уровнях.
3. Применять данные о строении нейроцитов для суждения о степени их функциональной активности.
4. Объяснять микроскопические и ультрамикроскопические особенности миелиновых и безмиелиновых нервных волокон, содержание процесса миелинизации.
5. Объяснять структурные и функциональные особенности различных видов синапсов.
6. Идентифицировать нервные окончания.

Обучающийся должен знать:

1) **до изучения темы (базисные знания):** Морфофункциональная характеристика органелл, принимающих участие в биосинтезе и секреции; строение микротрубочек, микрофибрилл и микрофиламентов; морфологическая и функциональная классификация нейроцитов; функциональное значение отростков нейроцитов; морфофункциональная характеристика органелл синтеза и секреции нейроцитов; олигодендроциты и их функциональное значение; строение нервных волокон.

2) **после изучения темы:** Общую характеристику нервной ткани, развитие, строение,

локализацию в организме и функции. Классификацию нервных клеток. Типы и образование нервных волокон. Виды нейроглии и ее роль. Специфические окраски на препараты нервной системы. Возрастные изменения.

Обучающийся должен уметь:

Микроскопировать гистологические препараты спинного мозга, безмиелиновых и миелиновых нервных волокон. Различать на электронограммах характерные структурные признаки нервной ткани. Определять изученные гистологические препараты, диагностировать на этих препаратах структурные элементы данной ткани. Интерпретировать изученные электронограммы.

Обучающийся должен владеть:

1. Работой со световыми микроскопами на малом и большом увеличении, с использованием иммерсии;
2. Методикой анализа гистологических препаратов по теме занятия;
3. Подбором методик гистологического исследования для выполнения научных задач;
4. Способами окрашивания гистологических препаратов для выявления специализированных структур;
5. Методикой диагностики клеток и клеточных структур на электронограммах;
6. Гистологической терминологией по теме;
7. Решением ситуационных задач по теме;
8. Методикой систематизацией материала по теме и составлением таблиц.

Самостоятельная аудиторная работа обучающихся по теме:

1. Ответить на вопросы по теме занятия.

- 1) Назовите источники развития нейроцитов и глиоцитов.
- 2) Из каких видов клеток состоит нервная ткань и какую функцию они выполняют.
- 3) Какими морфологическими и функциональными признаками отличаются друг от друга аксон и дендриты нервных клеток.
- 4) Как классифицируются нервные клетки.
- 5) Морфология и функции нервных клеток.
- 6) Особенности строения перикариона нейрона.
- 7) Как изменяется гранулярная эндоплазматическая сеть нейрона в зависимости от его функционального состояния.
- 8) Как классифицируются клетки глии.
- 9) Назовите виды нервных волокон. Какие из них являются «быстрыми» и какие «медленными».
- 10) Из каких отделов состоит химический синапс. С помощью каких морфологических признаков его можно определить.
- 11) Какие отростки чувствительных нервных клеток закачиваются рецепторами.
- 12) Как классифицируют рецепторы.
- 13) Какой отросток двигательной нервной клетки заканчивается нервно-мышечным окончанием.
- 14) Что общего между нервно-мышечным окончанием и синапсом.
- 15)

2. Практическая работа

1. Записать и/или зарисовать в альбом

- Сравнительная характеристика миелиновых и безмиелиновых волокон.
- Схема: классификация нейроглии.
- Схема: соматическая 3х нейронная рефлекторная дуга.
- Классификация нервных окончаний.
- Гистогенез нервной ткани

2. Диагностика гистологических препаратов.

- Препарат № 72 Мультиполярные нервные клетки передних рогов спинного мозга. Окраска: импрегнация нитратом серебра.
- Препарат № 73 Тигроидное вещество в нейронах спинного мозга. Окраска: тионином по методу Ниссля.
- Препарат № 74 Миелиновые (мякотные нервные волокна). Окраска: импрегнация осмием.
- Препарат № 75 Безмиелиновые нервные волокна. Окраска: гематоксилин-эозин.

3. Выполнение самостоятельных контрольных работ.

3. Решить ситуационные задачи

1) Алгоритм разбора задач

1. полный и точный ответ на все вопросы задачи;
2. представить комплексную оценку предложенной ситуации;
3. сделать выводы, привести дополнительные аргументы;

4. продемонстрировать знания теоретического материала с учетом междисциплинарных связей;
5. по возможности предложить альтернативные варианты решения проблемы.

2) Пример задачи с разбором по алгоритму

Задача: В препарате нейроцитов, окрашенных метиленовым синим, виден отросток нейрона, содержащий глыбки темно- синего цвета. Как называются глыбки. К какому виду принадлежит отросток нейрона.

Решение: Эти глыбки относят хроматофильной субстанции, которое еще называют тигроидным веществом, оно представляет собой скопление цистерн грулярного эндоплазматического ретикула. Встречается в телах нейроцитов и в дендритах. Следовательно, данный отросток является дендритом.

3) Задачи для самостоятельного разбора на занятии

1. На фотографии видна нервная клетка, от которой отходит один отросток. В то же время в тексте указано, что дендрит этой клетки идет на периферию, а аксон — в центр. Объясните, может ли этот текст соответствовать фотографии?
2. На рисунке представлены три нейрона — мультиполярный, биполярный, псевдоуниполярный. Сколько аксонов (нейритов) у каждой из этих клеток?
3. В протоколе одного из опытов было указано, что в цепи из двух нейронов, связанных химическим синапсом, при возбуждении первого нейрона второй тормозится. Продумайте возможный механизм торможения.
4. На двух фотографиях, судя по общей подписи, — синапсы. Однако на первой фотографии видны синаптические пузырьки, а на второй — их нет. Соответствуют ли подписи фотографиям?
5. После перерезки нервных волокон обнаружили, что двигательные нервные окончания в скелетной мышечной ткани стали распадаться. Какие отростки и каких нейронов оказались перерезанными?
6. На микрофотографии во внутренней луковице пластинчатого тельца виден отросток нейрона. Какой отросток и какого нейрона, согласно функциональной классификации, приведен на фотографии?
7. На рисунке изображена трехчленная рефлекторная дуга, заканчивающаяся нервом мышечным окончанием, — "моторной мышечной". Нужно назвать функциональные типы нейронов и их отростки, которые образуют в дуге пресинаптические отделы.

4. Задания для групповой работы

Записать в рабочую тетрадь:

1. Таблица: морфологическая и функциональная классификация нейронов;
2. Таблица: клеточный состав и функции нейроглии;
3. Таблица: гистофункциональные особенности нервных волокон;
4. Таблица: основные виды синаптических контактов на теле и отростках нервных клеток;
5. Таблица: сравнительная характеристика миелиновых и безмиелиновых волокон.

Зарисовать в альбом:

1. Схема: основные части нейрона, указать стрелкой направление движения нервного импульса;
2. Схема: части химического синапса, их организация и направление передачи нервного импульса.

Самостоятельная внеаудиторная работа обучающихся по теме:

1) **Ознакомиться с теоретическим материалом по теме занятия с использованием конспектов лекций и/или рекомендуемой учебной литературы.**

2) **Ответить на вопросы для самоконтроля**

1. Нервная ткань. Эмбриональный гистогенез. Клеточные дифференции. Нейроны и глиоциты. Классификации, структурно-функциональные характеристики. Особенности физиологической и репаративной регенерации?
2. Глиоциты. Макро- и микроглиоциты, их разновидности, локализация, строение, функции. Регенерация?
3. Нейроны (нейроны). Источники эмбрионального развития. Морфологическая и функциональная классификация. Структура перикариона и отростков. Регенерация?
4. Ядро, органеллы и включения нейрона. Нейроны в составе рефлекторных дуг. Способность нейронов к регенерации. Особенности строения и функции секреторных нейронов?
5. Нервные волокна. Классификация. Особенности формирования, строения и функции безмиелиновых и миелиновых нервных волокон. Дегенерация и регенерация нервных волокон?

6. Безмиелиновые и миелиновые нервные волокна. Осевой цилиндр и мезаксон. Строение миелиновой оболочки: компактный миелин, насечки миелина, узловые перехваты (перехваты Ранвье). Гистофизиология проведения нервного импульса?
7. Нервные окончания. Классификация. Рецепторные (чувствительные) нервные окончания. Функциональная и морфологическая классификации. Строение и функция свободных и несвободных рецепторов?
8. Эффекторные нервные окончания (двигательные и секреторные). Нейромышечные окончания в скелетной и гладкой мускулатуре. Аксовазальные синапсы?
9. Синапсы химические, электрические, смешанные. Строение, локализация, механизмы передачи возбуждения. Синапсы в составе рефлекторных дуг?

3) Проверить свои знания с использованием тестового контроля (примерные вопросы)

1. Ультраструктурный эквивалент вещества Ниссля
 - А) Митохондрии
 - Б) Комплекс Гольджи
 - В) Лизосомы
 - Г) Гранулярная эндоплазматическая сеть*
2. Участки миелинового волокна, лишенные миелина
 - А) Перехваты Ранвье*
 - Б) Насечки Шмидт-Лантермана
 - В) Шванновские клетки
 - Г) Межузловой сегмент
 - Д) Осевой цилиндр
3. Категория биологически активных веществ, обеспечивающих передачу импульса в химических синапсах
 - А) Простагландины
 - Б) Нейромедиаторы (нейротрансмиттеры)*
 - В) Цитокины
 - Г) Гормоны
4. У больного полиомиелитом с поражением спинного мозга нарушена функция скелетных мышц. Деструкцией каких нейронов это можно объяснить
 - А) Псевдоуниполярных
 - Б) Вставочных
 - В) Моторных нейронов*
 - Г) Псевдоуниполярных и вставочных
5. Клетки, участвующие в образовании оболочек нервного волокна
 - А) Олигодендроциты*
 - Б) Астроциты
 - В) Фиброциты
 - Г) Эпендимоциты
6. Классификация нейронов по их месту в составе рефлекторной дуги
 - А) Аfferентные (рецепторные)*
 - Б) Ассоциативные (интернейроны)*
 - В) Эfferентные (двигательные)*
 - Г) Вспомогательные
 - Д) Секреторные
7. Соединительнотканые оболочки в составе нервного ствола
 - А) Эндоневрий*
 - Б) Периневрий*
 - В) Эпиневрий*
 - Г) Экзоневрий
8. Нейроциты ... развиваются из ...

А) (3) Спинальных ганглиев	[1] Нервной трубки
Б) (3) Вегетативных ганглиев	[2] Нейральных плакод

- [3] Нервного гребня
- [4] Нервных валиков
- [5] Хордального отростка

9. Нервные окончания ...характерные признаки ...

- А) (2) Свободные [1] Чувствительное, содержит поперечнополосатые мышечные волокна
- Б) (5) Осязательное тельце [2] Чувствительное, состоит только из ветвлений осевого цилиндра
- [3] Двигательное, нервно-мышечный синапс
- [4] Чувствительное, имеет слоистую соединительную капсулу
- [5] Чувствительное, с тонкой соединительной капсулой

10. Строение химического синапса

1 Пресинаптическая зона

2 Синаптическая щель

3 Постсинаптическая зона

Ответ: 1 2 3

Рекомендуемая литература:

Основная литература

№ п/п	Наименование	Автор (ы)	Год, место издания	Кол-во экземпляров в библиотеке	Наличие в ЭБС
1	2	3	4	5	6
	Гистология, цитология и эмбриология	Кузнецов С.Л., Мушкабаров Н.Н.	2012, М.: МИА	52	-
	Гистология, эмбриология, цитология.	Э.Г. Улумбеков, Ю.А. Чельшева	2012, М.: ГЭОТАР-Медиа	50	ЭБС Консультант студента
	Морфогенез и гистофизиология системы мононуклеарных фагоцитов человека	Абдуллин Т.Г., Муслимов С.А., Коледаева Е.В., Мусина Л.А., Лебедева А.И.	Киров: «Дом печати - ВЯТКА», 2009.	100	ЭБС Кировского ГМУ
	Цитология и общая гистология. Функциональная морфология клеток и тканей человека: учебник для студентов мед. ин-тов.	Быков В. Л.	2007. СПб.: СОТИС.	5	-
	Основы общей и сравнительной эмбриологии. Учебно-методическое пособие по самостоятельной внеаудиторной работе студентов	Зайцев В.Б., Гамулинская И.Н. Коледаева Е.В.	2008, Киров: Кировская ГМА.	180	ЭБС Кировского ГМУ
	Анатомия человека: учебник	М. Г. Привес, Н. К. Лысенков, В. И. Бушкович	СПб. : ИД СПбМАПО, 2011	20	-
	Анатомия человека: учебник в 2 т.	под ред. И. В. Гайворонского	М.: ГЭОТАР-Медиа, 2014	4	ЭБС Консультант студента

Дополнительная литература

№ п/п	Наименование	Автор (ы)	Год, место издания	Кол-во экземпляров в библиотеке	Наличие в ЭБС
1	2	3	4	5	6
1	Гистология, эмбриология, цитология	Ю. И. Афанасьев, Н. А. Юрина, Е. Ф. Котовский и др.; под ред. Ю. И. Афанасьева, Н. А. Юриной.	2016. М.: ГЭОТАР - Медиа	-	ЭБС Консультант студента
2.	Частная гистология человека.	В.Л. Быков	СПб.: Сотис, 2002.	8	-
3	Атлас по гистологии, цитологии и эмбриологии.	С.Л. Кузнецов, Н.Н. Мушкамбаров, В.Л. Горячкина.	М.: МИА, 2002.	10	-
4	Гистология. Атлас для практических занятий.	Н.В. Бойчук, Р.Р. Исламов, С.Л. Кузнецов, Ю.А. Чельшев.	М.: «ГЭОТАР-Медиа», 2008.	5	-
5	Атлас микроскопического и ультрамикроскопического строения клеток тканей и органов	В.Г. Елисеев, Ю.И. Афанасьев, Е.Ф. Котовский, А.Н. Яцковский.	М.: «Медицина», 2004.	15	-
6	Гистология для будущих врачей: тесты для эффективного освоения цитологии, эмбриологии и гистологии : учеб. пособие для студентов	Павлов А.В., Гансбургский А.Н.	2011, СПб.: СпецЛит	5	-
7	Молекулярная биология. Введение в молекулярную цитологию и гистологию : учеб. пособие для студентов мед. вузов	Мушкамбаров Н.Н.	2016, М.: МИА	25	-
8	Terminologia Histologia. Международные термины по цитологии и гистологии человека с официальным списком русских эквивалентов	Банин В.В., Быков В.Л.	2009. М.: "ГЭОТАР - Медиа"	1	ЭБС Консультант студента
9	Гистология, цитология и эмбриология. Атлас.	Быков В.Л., Юшканцева С.И.	2015, М.: "ГЭОТАР - Медиа"	-	ЭБС Консультант студента
10	Гистология, цитология и эмбриология: атлас	В.В. Гемонов, Э.А. Лаврова	2013, М.: "ГЭОТАР - Медиа"	-	ЭБС Консультант студента
11	Руководство по гистологии: в 2-х т. Т. 1	Данилов Р.К.	2011. СПб. : СпецЛит	10	ЭБС Университетская библиотека онлайн
12	Анатомия человека с элементами гистологии	В. Н. Николенко, В. С. Сперанский	М. : "Академия", 2008	24	-
13	Атлас анатомии человека в 4-х томах	Синельников Р.Д.	М.: Новая волна, 2012	10	-

Раздел 4. Частная гистология

Тема 4. 1: Нервная система. Часть 1.

Цель: Способствовать формированию умений по диагностике препаратов спинного мозга, спинномозговых узлов и периферического нерва.

Задачи:

1. Давать общую морфофункциональную характеристику нервной системы, классификацию нервной системы (морфологическую, функциональную).
2. Характеризовать источники развития нервной системы.
3. Изображать трехчленную рефлекторную дугу.
4. Давать морфофункциональную характеристику спинномозговым ганглиям и спинному мозгу.

Обучающийся должен знать:

1. **до изучения темы** (базисные знания): Современные представления о микростроении и функциях нервов, спинномозговых узлов и спинного мозга.
2. **после изучения темы:** Развитие, микроскопическое строение и функции названных выше структурных компонентов нервной системы. Возрастные особенности.

Обучающийся должен уметь:

1. Распознавать на гистологических препаратах поперечный срез спинного мозга.
2. Распознавать на гистологических препаратах поперечный срез спинномозгового ганглия.
3. Распознавать на гистологических препаратах поперечный срез смешанного нерва.
4. Графически изображать соматические рефлекторные дуги.

Обучающийся должен владеть:

1. Микроскопированием и диагностикой следующих препаратов: спинальный ганглий, нейрофибриллы - срез спинного мозга, нервные волокна в поперечном разрезе.
2. Описанием схем рефлекторных дуг соматической и вегетативной нервной системы.
3. Гистологической терминологией по теме.
4. Решением ситуационных задач.
5. Методикой систематизацией материала по теме и составлением таблиц.

Самостоятельная аудиторная работа обучающихся по теме:

1. Ответить на вопросы по теме занятия:

1. По каким характеристикам отличаются нервные волокна, составляющие смешанный нерв?
2. Каково назначение спинномозговых нервных узлов?
3. Где и чем оканчиваются центральные и периферические отростки псевдополярных нейронов узлов?
4. Охарактеризуйте нейроны и глию спинномозговых узлов.
5. Раскройте понятие пластины Рекседа. Что нового они внесли в познание строения спинного мозга.
6. Какие волокна образуют аксоны нейронов симпатических ядер боковых рогов, как они выходят из спинного мозга и где оканчиваются.
7. Какие функции выполняет мозжечок?
8. Назовите слои и основные типы нейроцитов в коре мозжечка.
9. Что такое цито- и миелоархитектоника коры больших полушарий головного мозга?
10. В чем различия агранулярного и гранулярного типов организации коры больших полушарий?

2. Практическая работа.

Провести диагностику гистологических препаратов.

Алгоритм работы с микроскопом под контролем преподавателя:

- включение микроскопа;
- работа револьвера;
- помещение препарата на предметный столик микроскопа;
- работа с малым увеличением, перевод на большое увеличение, исследование отдельных структур;
- выключение микроскопа.

Список микропрепаратов для диагностики на практическом занятии с последующей зарисовкой препаратов в альбом:

1. Поперечный срез спинного мозга;
2. Спинномозговые ганглии;
3. Поперечный срез смешанного нерва.
4. Мякотные нервные волокна.
5. Безмякотные нервные волокна.

Освоить диагностику электронограмм.

Список электронограмм для диагностики на практическом занятии:

1. Срез миелиновых нервных волокон;
1. Электронограмма клеток Беца;
2. Электронограмма клеток Пуркинье.

3. Решить ситуационные задачи

1) Алгоритм разбора задач

1. полный и точный ответ на все вопросы задачи;
2. представить комплексную оценку предложенной ситуации;
3. сделать выводы, привести дополнительные аргументы;
4. продемонстрировать знания теоретического материала с учетом междисциплинарных связей;
5. по возможности предложить альтернативные варианты решения проблемы.

2) Пример задачи с разбором по алгоритму

Задача: При микроскопическом исследовании спинного мозга обнаружена дегенерация (перерождение) нервных волокон дорсальных канатиков. В результате повреждения каких нервных клеток это возможно? Какие отростки этих нервных клеток образуют осевые цилиндры нервных волокон дорсальных канатиков?

Решение: дорсальные канатики относятся к задним рогам спинного мозга, у которых заходят аксоны чувствительных нейронов соматических рефлекторных дуг. Повреждения этих клеток и ведет к дегенерации, аксоны этих клеток образуют осевые цилиндры нервных волокон дорсальных канатиков.

3) Задачи для самостоятельного разбора на занятии

1. Лекарственное вещество, введенное в межоболочечное пространство спинного мозга, оказывает лечебный эффект при воспалительных процессах головного мозга. Объясните этот феномен с морфологических позиций.
2. В эксперименте перерезаны передние корешки спинного мозга, какие нервные окончания (чувствительные или двигательные) перестанут функционировать в результате этой перерезки.
3. Перед исследователем поставлена задача изучить чувствительные нейроны периферической нервной системы. В составе каких органов периферической нервной системы они находятся? По каким морфологическим признакам можно их отличить от двигательных нейроцитов?
4. В нейронах коры больших полушарий человека с возрастом накапливается бурый пигмент липофусцин («пигмент старения»). Раньше других его отложение отмечается в пирамидных нейронах пятого слоя двигательных зон коры. Абсолютное количество самих нервных клеток постепенно уменьшается, однако в случаях физиологической старости оно сохраняется достаточным для обеспечения полноценной жизнедеятельности организма. Как называется послойное расположение тел нейронов в коре головного мозга? Какой тип нейронов по морфологической и функциональной классификациям входит в состав коры больших полушарий? К какой разновидности цитоплазматических структур относится липофусцин? Какие клетки нервной ткани осуществляют уничтожение отживших нейронов, а какие замещают их местоположение в коре? Какие функции организма у пожилых и старых людей могут быть нарушенными в первую очередь в связи с анализируемыми изменениями в структуре коры больших полушарий?

4. Задания для групповой работы

Записать в рабочую тетрадь:

1. Таблица: понятие о «нервном центре», его виды;
2. Таблица: цитоархитектоника коры больших полушарий головного мозга.

Зарисовать в альбом:

1. Схему строения простой рефлекторной дуги;
2. Схему строения сложной рефлекторной дуги;
3. Схема: строения коры мозжечка;
4. Схема: гематоэнцефалический барьер.

Самостоятельная внеаудиторная работа обучающихся по теме:

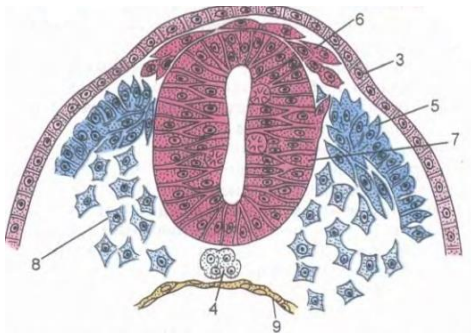
1) Ознакомиться с теоретическим материалом по теме занятия с использованием конспектов лекций и/или рекомендуемой учебной литературы.

2) Ответить на вопросы для самоконтроля

1. Основные функции нервной системы и источники эмбрионального развития её органов?
2. Классификации нервной системы с анатомических и функциональных позиций?
3. Рефлекторные дуги – определение, звенья, виды?
4. Нервные стволы; функция, строение паренхимы и стромы?
5. Спинномозговые ганглии, функции, строение паренхимы и стромы?
6. Вегетативные ганглии: локализация, строение стромы симпатических и парасимпатических ганглиев. Паренхима симпатических и парасимпатических ганглиев: типы нейронов, их значение в рефлекторных дугах?
7. Спинной мозг: общий план строения?
8. Гистологический состав серого вещества спинного мозга?
9. Нейроны спинного мозга: корешковые, внутренние, пучковые?
10. Задние рога спинного мозга: гистологический состав, ядра?
11. Боковые рога спинного мозга: нейронный состав?
12. Передние рога спинного мозга: нейронный состав?
13. Глиocyты спинного мозга?
14. Белое вещество спинного мозга: гистологическое строение?
15. Проводящие пути спинного мозга: определение, виды (короткие, длинные восходящие и нисходящие)?
16. Оболочки и межоболочечные пространства спинного мозга?

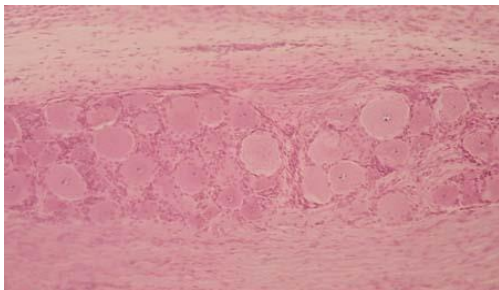
3) Проверить свои знания с использованием тестового контроля (примерные вопросы)

1. Где располагаются чувствительные нейроны
 - А) Кора больших полушарий
 - Б) Спинномозговые узлы*
 - В) Задние рога спинного мозга
 - Г) Передние рога спинного мозга
2. Какими клетками выстилается спинномозговой канал
 - А) Астроциты;
 - Б) Эпендимоглиocyты*
 - В) Олигодендроглиocyты
 - Г) Мантийные клетки
3. Какие нейроны входят в состав спинномозговых узлов
 - А) Псевдоуниполярные чувствительные*
 - Б) Биполярные ассоциативные
 - В) Мультиполярные эфферентные
 - Г) Мультиполярные ассоциативные
4. Назовите СТРУКТУРУ, отмеченную на картинке цифрой 7



- А) Нервные валики;
- Б) Кожная эктодерма
- В) Мезодерма
- Г) Нервная трубка*

5. Препарат какого органа представлен на снимке



- А) Спинномозговой ганглий*
- Б) Артериовентрикулярный узел
- В) Наружное тангенциальное сплетение
- Г) Интраганглионарное сплетения

РАСПОЛОЖЕННЫЙ между...

- А) (1) Гематонейральный
- Б) (3) Ликворонейральный
- В) (2) Гематоликворный

6. Биологический барьер... Это морфофункциональный комплекс,

- [1] Кровью в капилляре и структурными элементами нейронов
- [2] Кровью в капилляре и ликвором в ликворосодержащих полостях
- [3] Ликвором в ликворосодержащих полостях и структурными элементами нейронов

Нервная система. Часть 2. Мозжечок. Головной мозг.

Цель: Способствовать формированию умений по диагностике препаратов коры больших полушарий и мозжечка.

Задачи:

5. Давать морфологическую характеристику мозжечка.
6. Различать в мозжечке кору, белое вещество, слои коры мозжечка и характерные для них нейроны.
7. Формулировать представление о рефлекторной деятельности коры мозжечка с участием тормозных и возбуждающих нейронов.
8. Давать морфологическую характеристику структуры коры больших полушарий.
9. Различать в коре больших полушарий, серое и белое вещество, слои коры больших полушарий и характерные для них нейроны.
10. Объяснять строение и роль биологических барьеров в составе органов нервной системы.

Обучающийся должен знать:

3. **до изучения темы** (базисные знания): Современные представления о развитии, строении основных функциях органов ЦНС.
4. **после изучения темы:** Развитие, микроскопическое строение и функции названных выше структурных компонентов нервной системы. Возрастные особенности.

Обучающийся должен уметь:

5. Распознавать на гистологических препаратах мозжечка кору, белое вещество, слои коры мозжечка и характерные для них нейроны.
6. Давать характеристику гистологической структуры коры больших полушарий.
7. Объяснять строение и роль биологических барьеров в составе органов нервной системы.

Обучающийся должен владеть:

6. Микроскопированием и диагностикой следующих препаратов: мозжечок собаки, кора больших

- полушарий.
7. Диагностикой электронных микрофотографий клеток Беца и Пуркинье.
 8. Методикой гистологической окраски по Кахалю для диагностики тканевых и клеточных структур коры больших полушарий и мозжечка.
 9. Гистологической терминологией по теме.
 10. Решением ситуационных задач.
 11. Методикой систематизацией материала по теме и составлением таблиц.

Самостоятельная аудиторная работа обучающихся по теме:

1. Ответить на вопросы по теме занятия:

1. По каким характеристикам отличаются нервные волокна, составляющие смешанный нерв?
2. Каково назначение спинномозговых нервных узлов?
3. Где и чем оканчиваются центральные и периферические отростки псевдополярных нейронов узлов?
4. Охарактеризуйте нейроны и глию спинномозговых узлов.
5. Раскройте понятие пластины Рекседа. Что нового они внесли в познание строения спинного мозга.
6. Какие волокна образуют аксоны нейронов симпатических ядер боковых рогов, как они выходят из спинного мозга и где оканчиваются.
7. Какие функции выполняет мозжечок?
8. Назовите слои и основные типы нейроцитов в коре мозжечка.
9. Что такое цито- и миелоархитектоника коры больших полушарий головного мозга?
10. В чем различия агранулярного и гранулярного типов организации коры больших полушарий?

2. Практическая работа.

Провести диагностику гистологических препаратов.

Алгоритм работы с микроскопом под контролем преподавателя:

- включение микроскопа;
- работа револьвера;
- помещение препарата на предметный столик микроскопа;
- работа с малым увеличением, перевод на большое увеличение, исследование отдельных структур;
- выключение микроскопа.

Список микропрепаратов для диагностики на практическом занятии с последующей зарисовкой препаратов в альбом:

1. Поперечный срез смешанного нерва.
2. Срез коры мозжечка;
3. Срез коры больших полушарий.

Освоить диагностику электронограмм.

Список электронограмм для диагностики на практическом занятии:

3. Срез миелиновых нервных волокон;
2. Электронограмма клеток Беца;
4. Электронограмма клеток Пуркинье.

3. Решить ситуационные задачи

1) Алгоритм разбора задач

1. полный и точный ответ на все вопросы задачи;
2. представить комплексную оценку предложенной ситуации;
3. сделать выводы, привести дополнительные аргументы;
4. продемонстрировать знания теоретического материала с учетом междисциплинарных связей;
5. по возможности предложить альтернативные варианты решения проблемы.

2) Пример задачи с разбором по алгоритму

Задача: При микроскопическом исследовании спинного мозга обнаружена дегенерация (перерождение) нервных волокон дорсальных канатиков. В результате повреждения каких нервных клеток это возможно? Какие отростки этих нервных клеток образуют осевые цилиндры нервных волокон дорсальных канатиков?

Решение: дорсальные канатики относятся к задним рогам спинного мозга, у которых заходят аксоны чувствительных нейронов соматических рефлекторных дуг. Повреждения этих клеток и ведет к дегенерации, аксоны этих клеток образуют осевые цилиндры нервных волокон дорсальных канатиков.

3) Задачи для самостоятельного разбора на занятии

1. Лекарственное вещество, введенное в межоболочечное пространство спинного мозга, оказывает лечебный эффект при воспалительных процессах головного мозга. Объясните этот феномен с морфологических позиций.
2. В эксперименте перерезаны передние корешки спинного мозга, какие нервные окончания (чувствительные или двигательные) перестанут функционировать в результате этой перерезки.
3. Перед исследователем поставлена задача изучить чувствительные нейроны периферической нервной системы. В составе каких органов периферической нервной системы они находятся? По каким морфологическим признакам можно их отличить от двигательных нейронов?
4. В нейронах коры больших полушарий человека с возрастом накапливается бурый пигмент липофусцин («пигмент старения»). Раньше других его отложение отмечается в пирамидных нейронах пятого слоя двигательных зон коры. Абсолютное количество самих нервных клеток постепенно уменьшается, однако в случаях физиологической старости оно сохраняется достаточным для обеспечения полноценной жизнедеятельности организма. Как называется послойное расположение тел нейронов в коре головного мозга? Какой тип нейронов по морфологической и функциональной классификациям входит в состав коры больших полушарий? К какой разновидности цитоплазматических структур относится липофусцин? Какие клетки нервной ткани осуществляют уничтожение отживших нейронов, а какие замещают их местоположение в коре? Какие функции организма у пожилых и старых людей могут быть нарушенными в первую очередь в связи с анализируемыми изменениями в структуре коры больших полушарий?

4. Задания для групповой работы

Записать в рабочую тетрадь:

3. Таблица: понятие о «нервном центре», его виды;
4. Таблица: цитоархитектоника коры больших полушарий головного мозга.

Зарисовать в альбом:

5. Схему строения простой рефлекторной дуги;
6. Схему строения сложной рефлекторной дуги;
7. Схема: строения коры мозжечка;
8. Схема: гематоэнцефалический барьер.

Самостоятельная внеаудиторная работа обучающихся по теме:

1) Ознакомиться с теоретическим материалом по теме занятия с использованием конспектов лекций и/или рекомендуемой учебной литературы.

2) Ответить на вопросы для самоконтроля

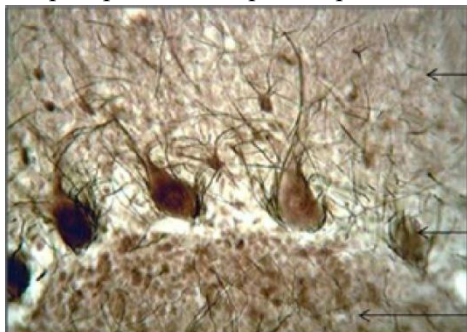1. Анатомические части головного мозга?
2. Развитие головного мозга?
3. Функции головного мозга?
4. Общий план гистологического строения головного мозга: паренхима, строма?
5. Модуль коры головного мозга: определение, звенья модуля?
6. Определение цито- и миелоархитектоники коры головного мозга?
7. Мозжечок: функции, общий план гистологического строения?
8. Цитоархитектоника коры мозжечка?
9. Молекулярный слой коры мозжечка: нейронный состав?
10. Ганглионарный слой коры мозжечка: нейронный состав?
11. Зернистый слой коры мозжечка, нейронный состав?
12. Аfferентные волокна коры мозжечка?
13. Гистологическое строение коры полушарий большого мозга?
14. Пирамидные нейроны, строение, функции?
15. Непирамидные нейроны, функции, разновидности?
16. Цитоархитектоника коры полушарий большого мозга?

3) Проверить свои знания с использованием тестового контроля (примерные вопросы)

1. Какие клетки не являются составной частью цитоархитектоники молекулярного слоя мозжечка
 - А) Корзинчатые нейроны
 - Б) Малые звездчатые нейроны
 - В) Глиocyты

- Г) Корзинчатые нейроны
- Д) Грушевидные клетки Пуркинье*

2. Препарат какого органа представлен на фотографии



- А) Головной мозг
- Б) Спинальный мозг
- В) Гипоталамус
- Г) Мозжечок*

3. Какие структуры формируют миелоархитектонику мозжечка

- А) Наружное тангенциальное сплетение*
- Б) Супраганглионарное сплетение*
- В) Интраганглионарные сплетения*
- Г) Радиальные сплетения*

4. Слой коры больших полушарий... Виды нейронов входящих в состав данного слоя

- | | |
|----------------------------------|--|
| А) (1) Молекулярный слой | [1] Веретеновидные нейроны |
| Б) (2) Наружный зернистый слой | [2] Звездчатые нейроны |
| В) (3) Пирамидный слой | [3] Малые и средние пирамидные нейроны |
| Г) (4) Внутренний зернистый слой | [4] Звездчатые нейроны |
| Д) (5) Ганглиозный слой | [5] Клетки Беца |
| Е) (6) Полиморфный слой | [6] Все виды вышеперечисленных клеток |

5. Модуль коры мозжечка... Функции...

- | | |
|-----------------------------|---|
| А) (2) Приносящее звено | [1] Распространяет импульс по площади молекулярного слоя |
| Б) (3) Воспринимающее звено | [2] Приносит импульс от спинного мозга |
| В) (1) Интегрирующее звено | [3] Воспринимает импульс и направляет его в молекулярный слой |
| Г) (4) Отводящее звено | [4] Отведение импульса от коры |
| Д) (5) Тормозящее звено | [5] Блокирует распространение импульса |

Рекомендуемая литература:

Основная литература

№ п/п	Наименование	Автор (ы)	Год, место издания	Кол-во экземпляров в библиотеке	Наличие в ЭБС
1	2	3	4	5	6
	Гистология, цитология и эмбриология	Кузнецов С.Л., Мушкабаров Н.Н.	2012, М.: МИА	52	-
	Гистология, эмбриология, цитология.	Э.Г. Улумбеков, Ю.А. Чельшева	2012, М.: ГЭОТАР-Медиа	50	ЭБС Консультант студента
	Морфогенез и гистофизиология системы мононуклеарных фагоцитов человека	Абдуллин Т.Г., Муслимов С.А., Коледаева Е.В., Мусина Л.А., Лебедева А.И.	Киров: «Дом печати - ВЯТКА», 2009.	100	ЭБС Кировского ГМУ
	Цитология и общая гистология. Функциональная морфология клеток и тканей человека: учебник	Быков В. Л.	2007. СПб.: СОТИС.	5	-

	для студентов мед. ин-тов.				
	Основы общей и сравнительной эмбриологии. Учебно-методическое пособие по самостоятельной внеаудиторной работе студентов	Зайцев В.Б., Гамулинская И.Н. Коледаева Е.В.	2008, Киров: Кировская ГМА.	180	ЭБС Кировского ГМУ
	Анатомия человека: учебник	М. Г. Привес, Н. К. Лысенков, В. И. Бушкович	СПб. : ИД СПбМАПО, 2011	20	-
	Анатомия человека: учебник в 2 т.	под ред. И. В. Гайворонского	М.: ГЭОТАР-Медиа, 2014	4	ЭБС Консультант студента

Дополнительная литература

№ п/п	Наименование	Автор (ы)	Год, место издания	Кол-во экземпляров в библиотеке	Наличие в ЭБС
1	2	3	4	5	6
1	Гистология, эмбриология, цитология	Ю. И. Афанасьев, Н. А. Юрина, Е. Ф. Котовский и др.; под ред. Ю. И. Афанасьева, Н. А. Юриной.	2016. М.: ГЭОТАР - Медиа	-	ЭБС Консультант студента
2.	Частная гистология человека.	В.Л. Быков	СПб.: Сотис, 2002.	8	-
3	Атлас по гистологии, цитологии и эмбриологии.	С.Л. Кузнецов, Н.Н. Мушкамбаров, В.Л. Горячкина.	М.: МИА, 2002.	10	-
4	Гистология. Атлас для практических занятий.	Н.В. Бойчук, Р.Р. Исламов, С.Л. Кузнецов, Ю.А. Чельшев.	М.: «ГЭОТАР-Медиа», 2008.	5	-
5	Атлас микроскопического и ультрамикроскопического строения клеток тканей и органов	В.Г. Елисеев, Ю.И. Афанасьев, Е.Ф. Котовский, А.Н. Яцковский.	М.: «Медицина», 2004.	15	-
6	Гистология для будущих врачей: тесты для эффективного освоения цитологии, эмбриологии и гистологии : учеб. пособие для студентов	Павлов А.В., Гансбургский А.Н.	2011, СПб.: СпецЛит	5	-
7	Молекулярная биология. Введение в молекулярную цитологию и гистологию : учеб. пособие для студентов мед. вузов	Мушкамбаров Н.Н.	2016, М.: МИА	25	-
8	Terminologia Histologia. Международные термины по цитологии и гистологии человека с официальным списком русских эквивалентов	Банин В.В., Быков В.Л.	2009. М.: "ГЭОТАР - Медиа"	1	ЭБС Консультант студента
9	Гистология, цитология и эмбриология. Атлас.	Быков В.Л., Юшканцева С.И.	2015, М.: "ГЭОТАР - Медиа"	-	ЭБС Консультант

					студента
10	Гистология, цитология и эмбриология: атлас	В.В. Гемонов, Э.А. Лаврова	2013, М.: "ГЭОТАР - Медиа"	-	ЭБС Консультант студента
11	Руководство по гистологии: в 2-х т. Т. 1	Данилов Р.К.	2011. СПб. : СпецЛит	10	ЭБС Университетская библиотека онлайн
12	Анатомия человека с элементами гистологии	В. Н. Николенко, В. С. Сперанский	М. : "Академия", 2008	24	-
13	Атлас анатомии человека в 4-х томах	Синельников Р.Д.	М.: Новая волна, 2012	10	-

Раздел 3. 4. Общая гистология. Частная гистология

Тема 3.4.2: Итоговый коллоквиум по теме «Общая гистология часть 2. Нервная система»

Цель: закрепить полученные знания по разделу «Общая гистология» через диагностику микропрепаратов и электронограмм;

закрепить полученные знания по темам: нервная система и органы чувств

Задачи:

1. Рассмотреть одну из предложенных электронограмм, определить представленную структуру, рассказать о строении и функции данной структуры.
2. Продиагностировать 4 микропрепарата.
3. Ответить на ряд теоретических вопросов по ранее заявленным темам

Обучающийся должен знать: Обучающийся должен знать:

1. **До изучения темы (базисные знания):** Материал пройденных тем из практических занятий, предшествующих контрольному занятию.
 - е) **После изучения темы:** определять изученные гистологические препараты, диагностировать на этих препаратах структурные элементы данной ткани;
 - ж) интерпретировать изученные электронограммы.
 - з) возрастные особенности.
 - и) Развитие, классификация и строение органов нервной системы. Источник их эмбрионального развития. Геронтологические особенности органов нервной системы.

Обучающийся должен уметь:

Диагностировать микропрепараты по заявленным темам, диагностировать электронограммы.

Обучающийся должен владеть:

1. Работой со световыми микроскопами на малом и большом увеличении, с использованием иммерсии;
2. Дифференциальной диагностикой гистологических препаратов;
3. Подбором методик гистологического исследования для выполнения научных задач;
4. Способами окрашивания гистологических препаратов для выявления специализированных структур;
5. Методикой диагностики клеток и клеточных структур на электронограммах;
6. Гистологической терминологией по теме;
7. Решением ситуационных задач по теме;
8. Методикой систематизацией материала по теме и составлением таблиц;

Самостоятельная аудиторная работа обучающихся по теме:

Беседа по теме занятия

1. Назовите источники развития поперечнополосатой соматической и гладкой мышечных тканей.
2. Что является структурно- функциональной единицей поперечнополосатой соматической, сердечной и гладкой мышечной тканей.
3. Что является структурно- функциональной единицей мышечного волокна.
4. Перечислите основные белки, образующие толстые и тонкие миофиламенты.
5. Напишите формулу саркомера.
6. Что такое «триада» поперечнополосатого мышечного волокна и каково ее значение в его жизнедеятельности.

7. Каковы основные этапы эмбрионального и репаративного гистогенеза поперечнополосатой мышечной ткани.
8. Перечислите функции гладкомышечных клеток.
9. Строение мышцы как органа и связь ее с сухожилием.
10. Назовите источники развития нейроцитов и глиоцитов.
11. Из каких видов клеток состоит нервная ткань и какую функцию они выполняют.
12. Какими морфологическими и функциональными признаками отличаются друг от друга аксон и дендриты нервных клеток.
13. Как классифицируются нервные клетки.
14. Морфология и функции нервных клеток.
15. Особенности строения перикариона нейрона.
16. Как изменяется гранулярная эндоплазматическая сеть нейрона в зависимости от его функционального состояния.
17. Как классифицируются клетки глиии.
18. Назовите виды нервных волокон. Какие из них являются «быстрыми» и какие «медленными».
19. Из каких отделов состоит химический синапс. С помощью каких морфологических признаков его можно определить.
20. Какие отростки чувствительных нервных клеток закачиваются рецепторами.
21. Как классифицируют рецепторы.
22. Какой отросток двигательной нервной клетки заканчивается нервно- мышечным окончанием.
23. Что общего между нервно- мышечным окончанием и синапсом.
24. Мозжечок. Строение и функциональная характеристика. Нейронный состав коры мозжечка и глиоциты. Межнейрональные связи.
25. Спинномозговые узлы. Источники развития, тканевые компоненты. Микроскопическое строение. Морфологическая характеристика нейронов (перикариона и отростков) и их оболочек.
26. Орган равновесия. Рецепторные участки в мешочке, маточке и полукружных каналах. Их строение, развитие, функции. Морфофункциональная характеристика рецепторных клеток.
27. Спинальный мозг. Многофункциональная характеристика. Развитие. Строение белого и серого вещества. Цитоархитектоника спинного мозга. Чувствительные и двигательные пути; примеры спинномозговых рефлекторных дуг.
28. Кора больших полушарий головного мозга. Общая морфофункциональная характеристика. Эмбриогенез. Нейронная организация коры больших полушарий. Миело- и цитоархитектоника. Возрастные изменения. Представления о колончатом строении коры.

2. Практическая работа

1. Диагностика 4-х гистологических препаратов.
2. Диагностика 1 электроннограммы.
3. Написание тестовых заданий по теме.

Самостоятельная внеаудиторная работа обучающихся по теме:

1) Ознакомиться с теоретическим материалом по теме занятия с использованием конспектов лекций и/или рекомендуемой учебной литературы.

2) Ответить на вопросы для самоконтроля

1. Мышечные ткани. Общая морфофункциональная характеристика и классификации. Диффероны мышечных тканей. Источники эмбрионального гистогенеза. Локализация. Особенности строения и функции. Регенерация.
2. Гладкая мышечная ткань. Миоцит, особенности строения. Сокращение гладкой мускулатуры. Физиологическая и репаративная регенерация.
3. Поперечно-полосатая мышечная ткань. Миосимпласт. Строение миофибриллы, саркомер. Морфофункциональные основы теории мышечного сокращения. Миосателлиты, участие в регенерации. Особенности сокращения скелетной мускулатуры
4. Сердечная поперечно-полосатая мышечная ткань. Кардиомиоциты, разновидности и источник эмбрионального гистогенеза. Межклеточные контакты кардиомиоцитов (вставочные диски), их структура и значение. Регенерация.
5. Сократительные кардиомиоциты, их структурно-функциональные особенности.
6. Скелетная мышца как орган. Аfferентная и эfferентная иннервация, двигательные и чувствительные нервные окончания. Связь мышцы с сухожилием. Регенерация.
7. Нервная ткань. Эмбриональный гистогенез. Клеточные диффероны. Нейроны и глиоциты. Классификации, структурно-функциональные характеристики. Особенности физиологической и

- репаративной регенерации.
8. Глиоциты. Макро- и микроглиоциты, их разновидности, локализация, строение, функции. Регенерация.
 9. Нейроциты (нейроны). Источники эмбрионального развития. Морфологическая и функциональная классификации. Структура перикариона и отростков. Регенерация.
 10. Ядро, органеллы и включения нейрона. Нейроны в составе рефлекторных дуг. Способность нейронов к регенерации. Особенности строения и функции секреторных нейроцитов.
 11. Нервные волокна. Классификация. Особенности формирования, строения и функции безмиелиновых и миелиновых нервных волокон. Дегенерация и регенерация нервных волокон.
 12. Безмиелиновые и миелиновые нервные волокна. Осевого цилиндр и мезаксон. Строение миелиновой оболочки: компактный миелин, насечки миелина, узловые перехваты (перехваты Ранвье). Гистофизиология проведения нервного импульса.
 13. Нервные окончания. Классификация. Рецепторные (чувствительные) нервные окончания. Функциональная и морфологическая классификации. Строение и функция свободных и несвободных рецепторов.
 14. Эффекторные нервные окончания (двигательные и секреторные). Нейромышечные окончания в скелетной и гладкой мускулатуре. Аксовазальные синапсы.
 15. Синапсы химические, электрические, смешанные. Строение, локализация, механизмы передачи возбуждения. Синапсы в составе рефлекторных дуг.
 16. Мозжечок. Строение и функциональная характеристика. Нейронный состав коры мозжечка и глиоциты. Межнейрональные связи.
 17. Спинномозговые узлы. Источники развития, тканевые компоненты. Микроскопическое строение. Морфологическая характеристика нейронов (перикариона и отростков) и их оболочек.
 18. Спинальный мозг. Многофункциональная характеристика. Развитие. Строение белого и серого вещества. Цитоархитектоника спинного мозга. Чувствительные и двигательные пути; примеры спинномозговых рефлекторных дуг.
 19. Кора больших полушарий головного мозга. Общая морфофункциональная характеристика. Эмбриогенез. Нейронная организация коры больших полушарий. Миело- и цитоархитектоника. Возрастные изменения. Представления о колончатом строении коры.

3) Список препаратов для диагностики

1. Гладкая мышечная ткань мочевого пузыря;
2. Поперечно - полосатая скелетная мышечная ткань языка кролика;
3. Поперечно - полосатая сердечная мышечная ткань;
4. Безмиелиновые нервные волокна;
5. Миелиновые нервные волокна;
6. Миелиновые нервные волокна в поперечном срезе;
7. Тигроид в нервных клетках.
8. Срез мозжечка;
9. Срез коры больших полушарий;
10. Поперечный срез спинного мозга;
11. Спинномозговые ганглии;
12. Поперечный срез смешанного нерва
13. Безмиелиновые нервные волокна;
14. Миелиновые нервные волокна;
15. Миелиновые нервные волокна в поперечном срезе;
16. Тигроид в нервных клетках.

4) Список электронограмм для подготовки к диагностике электронограмм

1. Электронограмма миофибриллы.
2. Ультрасетруктурные компоненты мембранного аппарата миосимпласта.
3. Электронограмма саркомера;
4. Ультрасетруктура гладкого миоцита;
5. Мышечное волокно и питающий его сосуд – мион;
6. Вставочный диск в миокарде;
7. Поперечный срез смешанного нерва
8. Электронограмма клеток Беца;

Рекомендуемая литература:

Основная литература

№ п/п	Наименование	Автор (ы)	Год, место издания	Кол-во экземпляров в библиотеке	Наличие в ЭБС
1	2	3	4	5	6
	Гистология, цитология и эмбриология	Кузнецов С.Л., Мушкабаров Н.Н.	2012, М.: МИА	52	-
	Гистология, эмбриология, цитология.	Э.Г. Улумбеков, Ю.А. Чельшева	2012, М.: ГЭОТАР-Медиа	50	ЭБС Консультант студента
	Морфогенез и гистофизиология системы мононуклеарных фагоцитов человека	Абдуллин Т.Г., Муслимов С.А., Коледаева Е.В., Мусина Л.А., Лебедева А.И.	Киров: «Дом печати - ВЯТКА», 2009.	100	ЭБС Кировского ГМУ
	Цитология и общая гистология. Функциональная морфология клеток и тканей человека: учебник для студентов мед. ин-тов.	Быков В. Л.	2007. СПб.: СОТИС.	5	-
	Основы общей и сравнительной эмбриологии. Учебно-методическое пособие по самостоятельной внеаудиторной работе студентов	Зайцев В.Б., Гамулинская И.Н. Коледаева Е.В.	2008, Киров: Кировская ГМА.	180	ЭБС Кировского ГМУ
	Анатомия человека: учебник	М. Г. Привес, Н. К. Лысенков, В. И. Бушкович	СПб. : ИД СПбМАПО, 2011	20	-
	Анатомия человека: учебник в 2 т.	под ред. И. В. Гайворонского	М.: ГЭОТАР-Медиа, 2014	4	ЭБС Консультант студента

Дополнительная литература

№ п/п	Наименование	Автор (ы)	Год, место издания	Кол-во экземпляров в библиотеке	Наличие в ЭБС
1	2	3	4	5	6
1	Гистология, эмбриология, цитология	Ю. И. Афанасьев, Н. А. Юрина, Е. Ф. Котовский и др.; под ред. Ю. И. Афанасьева, Н. А. Юриной.	2016. М.: ГЭОТАР - Медиа	-	ЭБС Консультант студента
2.	Частная гистология человека.	В.Л. Быков	СПб.: Сотис, 2002.	8	-
3	Атлас по гистологии, цитологии и эмбриологии.	С.Л. Кузнецов, Н.Н. Мушкабаров, В.Л. Горячкина.	М.: МИА, 2002.	10	-
4	Гистология. Атлас для практических занятий.	Н.В. Бойчук, Р.Р. Исламов, С.Л. Кузнецов, Ю.А. Чельшев.	М.: «ГЭОТАР-Медиа», 2008.	5	-
5	Атлас микроскопического и ультрамикроскопического строения клеток тканей и	В.Г. Елисеев, Ю.И. Афанасьев, Е.Ф. Котовский, А.Н.	М.: «Медицина», 2004.	15	-

	органов	Яцковский.			
6	Гистология для будущих врачей: тесты для эффективного освоения цитологии, эмбриологии и гистологии : учеб. пособие для студентов	Павлов А.В., Гансбургский А.Н.	2011, СПб.: СпецЛит	5	-
7	Молекулярная биология. Введение в молекулярную цитологию и гистологию : учеб. пособие для студентов мед. вузов	Мушкамбаров Н.Н.	2016, М.: МИА	25	-
8	Terminologia Histologia. Международные термины по цитологии и гистологии человека с официальным списком русских эквивалентов	Банин В.В., Быков В.Л.	2009. М.: "ГЭОТАР - Медиа"	1	ЭБС Консультант студента
9	Гистология, цитология и эмбриология. Атлас.	Быков В.Л., Юшканцева С.И.	2015, М.: "ГЭОТАР - Медиа"	-	ЭБС Консультант студента
10	Гистология, цитология и эмбриология: атлас	В.В. Гемонов, Э.А. Лаврова	2013, М.: "ГЭОТАР - Медиа"	-	ЭБС Консультант студента
11	Руководство по гистологии: в 2-х т. Т. 1	Данилов Р.К.	2011. СПб. : СпецЛит	10	ЭБС Университетская библиотека онлайн
12	Анатомия человека с элементами гистологии	В. Н. Николенко, В. С. Сперанский	М. : "Академия", 2008	24	-
13	Атлас анатомии человека в 4-х томах	Синельников Р.Д.	М.: Новая волна, 2012	10	-

Раздел 4. Частная гистология.

Тема 4.3: Сердечно-сосудистая система

Цель: сформировать умения по микродиагностике различных отделов сердечнососудистой системы.

Задачи:

1. Идентифицировать на микроскопическом уровне различные типы артерий. Характеризовать тканевый состав оболочек артерий
2. Идентифицировать на тотальном препарате артериолы, капилляры, вены.
3. Объяснить общий принцип взаимозависимости строения стенки сосуда и гемодинамики.
4. Характеризовать органоспецифичность кровеносных сосудов и их возрастные изменения.
5. Идентифицировать вены, лимфатические сосуды.
6. Идентифицировать вены различного типа.
7. Идентифицировать эндокард, миокард, а также ткани, составляющие оболочки стенки сердца.
8. Характеризовать морфофункциональные особенности сократительной и проводящей систем сердца.
9. Идентифицировать мышечную ткань миокарда (типичную и атипичную) на электронно - микроскопическом уровне

Обучающийся должен знать:

1. до изучения темы (базисные знания): Представления о 2-х кругах кровообращения (малый и

большой круги кровообращения), направление и циркуляция артериальной и венозной крови по сосудам, ритм сокращения сердца, строение стенки сердца.

2. **после изучения темы:** Развитие кровеносных сосудов. Классификация и строение артерий. Микроциркуляторное русло. Строение капилляров. Классификация капилляров. Классификация артериоло-веноулярных анастомозов. Классификация и строение вен. Классификация и строение лимфатических сосудов. Возрастные изменения сосудов. Источник развития трех оболочек сердца. Строение эндокарда. Строение миокарда и эпикарда. Строение проводящей системы сердца. Иннервация сердца. Геронтологические особенности сердца и сосудов.

Обучающийся должен уметь:

Диагностировать препараты (артериолы, вены, капилляры; артерия мышечного типа; бедренная вена; артерия эластического типа (аорта); стенка сердца (эндокард, волокна Пуркинье, миокард). Интерпретировать электроннограммы стенки артериолы и миокарда сердца.

Обучающийся должен владеть:

1. Микроскопированием и диагностикой следующих препаратов: бедренная вена кошки, артерия эластического типа, аорта кошки, волокна Пуркинье, сердце быка, артериолы, вены, капилляры, артерия мышечного типа, бедренная артерия кошки.
2. Подбором методик гистологического исследования для выполнения научных задач;
3. Способами окрашивания гистологических препаратов для выявления специализированных структур;
4. Методикой диагностики клеток и клеточных структур на электронограммах;
5. Гистологической терминологией по теме;
6. Решением ситуационных задач по теме;
7. Методикой систематизацией материала по теме и составлением таблиц.

Самостоятельная аудиторная работа обучающихся по теме:

1. Ответить на вопросы по теме занятия:

1. Перечислите органы сердечно-сосудистой системы и назовите источники их эмбрионального развития?
2. Назовите типы кровеносных сосудов?
3. Каков общий принцип строения сосудистой стенки?
4. Особенности строения стенки различных типов артерий и вен?
5. Строение стенки гемокapилляра, его функции?
6. Особенности строения и функции лимфатических капилляров?
7. Назовите сосуды микроциркуляторного русла?
8. Что называется «чудесной капиллярной сетью»?
9. Сосуды лимфатической системы, их основная функция?
10. Оболочки стенки сердца и эмбриональные источники их тканей?
11. Строение и тканевой состав эндокарда?
12. Клапаны сердца и их фиброзные кольца?
13. Миокард, его строение и функция?
14. Проводящая система сердца?
15. Особенности строения, топографии и функции секреторных кардиомиоцитов?
16. Эпикард и перикард?

2. Практическая работа.

Провести диагностику гистологических препаратов.

Алгоритм работы с микроскопом под контролем преподавателя:

- включение микроскопа;
- работа револьвера;
- помещение препарата на предметный столик микроскопа;
- работа с малым увеличением, перевод на большое увеличение, исследование отдельных структур;
- выключение микроскопа.

Список микропрепаратов для диагностики на практическом занятии:

1. Артериолы, вены, капилляры;
2. Артерия мышечного типа;
3. Бедренная вена;
4. Артерия эластического типа (аорта);
5. Стенка сердца.

6. Стенка сердца. Волокна Пуркинье.

Освоить диагностику электронограмм.

Список электронограмм для диагностики на практическом занятии:

1. Миграция нейтрофильного лейкоцита через стенку капилляра;
2. Вставочный диск в миокарде;
3. Ультраструктура миофибрилл поперечно-полосатой сердечной мышечной ткани;
4. Артериола;
5. Кровеносный капилляр.

3. Решить ситуационные задачи

1) Алгоритм разбора задач

1. полный и точный ответ на все вопросы задачи;
2. представить комплексную оценку предложенной ситуации;
3. сделать выводы, привести дополнительные аргументы;
4. продемонстрировать знания теоретического материала с учетом междисциплинарных связей;
5. по возможности предложить альтернативные варианты решения проблемы.

2) Пример задачи с разбором по алгоритму

Задача: Даны два препарата поперечнополосатой мышечной ткани. В одном из них многочисленные ядра располагаются под оболочкой волокон, в другом видны клетки с центрально расположенным ядром. Какой из этих препаратов относится к миокарду?

Решение: Клетки, имеющие поперечную исчерченность и ядро, расположенное в центре относятся к поперечнополосатой сердечной мышечной ткани, которая образует миокард.

3) Задачи для самостоятельного разбора на занятии

1. При развитии тканевого отека при воспалении кровеносные капилляры спадаются, а лимфатические могут расширяться. Какое структурное отличие лимфатических капилляров определяет особенность их состояния при отеке? С морфофункциональных позиций объясните биологическое значение этих сосудистых реакций.
2. С помощью электронного микроскопа исследовано строение стенки двух капилляров. В стенке первого обнаружено три вида клеток. Один вид образует внутреннюю поверхность сосуда, другой находится в расщеплении базальной мембраны, а третий примыкает к наружному контуру сосуда. В стенке второго капилляра – только один вид клеток без базальной мембраны. Какие капилляры исследованы. Назовите обнаруженные клетки. Каковы основные функции этих капилляров.
3. Варикозное расширение вен нижних конечностей – серьезное заболевание сосудистой системы, в развитии которого имеет значение целый ряд факторов. Какой тип вен находится в нижних конечностях. Почему при этом заболевании развиваются отеки тканей нижних конечностей.
4. Известно, что дефекты сократительного миокарда, возникшие после повреждения (ранения, инфаркты), могут закрываться соединительнотканью рубцами, а не новыми кардиомиоцитами. Как можно объяснить это явление с гистогенетических позиций.
5. Патологический процесс (например, инфаркт) в области синусно-предсердного узла миокарда может привести к смерти человека вследствие остановки сердца. Какие клетки составляют функциональную основу данного узла? В состав какой системы включается этот узел? Почему в описанной ситуации возможна остановка сердца.

4. Задания для групповой работы

Записать в рабочую тетрадь:

1. Таблица: классификация кровеносных сосудов;
2. Таблица классификация лимфатических сосудов;
3. Таблица: оболочки сердца и их морфологические характеристики.
4. Таблица: структурные компоненты проводящей системы сердца.

Зарисовать в альбом:

1. Схема: общий план строения кровеносных и лимфатических сосудов;
2. Схема: артериоловеноулярные анастомозы;
3. Схема: сравнительная характеристика капилляров.
4. Схема: Проводящая система сердца.

Самостоятельная внеаудиторная работа обучающихся по теме:

1) Ознакомиться с теоретическим материалом по теме занятия с использованием конспектов лекций

и/или рекомендуемой учебной литературы.

2) Ответить на вопросы для самоконтроля

1. Перечислите органы сердечно-сосудистой системы и назовите источники их эмбрионального развития?
2. Назовите типы кровеносных сосудов?
3. Каков общий принцип строения сосудистой стенки?
4. Особенности строения стенки различных типов артерий и вен?
5. Строение стенки гемокапилляра, его функции?
6. Особенности строения и функции лимфатических капилляров?
7. Назовите сосуды микроциркуляторного русла?
8. Что называется, «чудесной капиллярной сетью»?
9. Сосуды лимфатической системы, их основная функция?
10. Оболочки стенки сердца и эмбриональные источники их тканей?
11. Строение и тканевой состав эндокарда?
12. Клапаны сердца и их фиброзные кольца?
13. Миокард, его строение и функция?
14. Проводящая система сердца?
15. Особенности строения, топографии и функции секреторных кардиомиоцитов?
16. Эпикард и перикард?

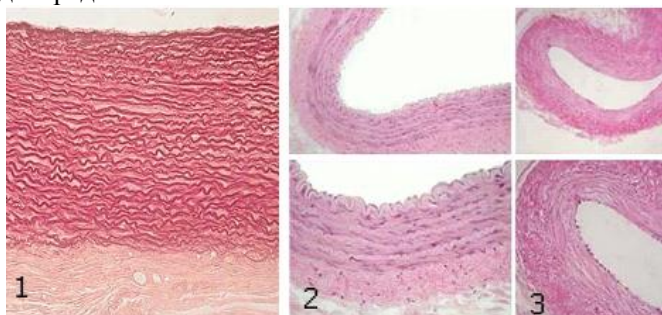
3) Проверить свои знания с использованием тестового контроля (примерные вопросы)

1. Наружная оболочка аорты. Верно все, кроме
 - А) Присутствуют vasa vasorum
 - Б) Имеет нервные волокна и окончания
 - В) Содержит клетки волокнистой соединительной ткани
 - Г) Покрыта мезотелием*
2. Для артерий мышечного типа верно все, кроме
 - А) Наружная эластическая мембрана выражена сильнее внутренней*
 - Б) Гладкомышечные клетки в средней оболочке ориентированы спирально
 - В) В адвентиции присутствуют многочисленные нервные волокна
 - Г) Контролируют интенсивность кровотока в органах
3. Первые кровеносные сосуды образуются в
 - А) Мезодерме амниона
 - Б) Энтодерме желточного мешка
 - В) Мезодерме ворсинчатого хориона
 - Г) Мезодерме желточного мешка*
4. Стенка вены
 - А) В средней оболочке подкожных вен нижних конечностей много гладкомышечных клеток*
 - Б) Количество vasa vasorum в наружной оболочке больше, чем в артерий*
 - В) В безмышечных венах отсутствует средняя оболочка*
 - Г) Клапаны образованы внутренней и средней оболочками
5. К микроциркулярному руслу относят
 - А) Артериолы*
 - Б) Вены*
 - В) Капилляры*
 - Г) Анастомозы*
6. "Чудесная" сеть капилляров
 - А) Синусоидные капилляры, расположенные между артериолами и венами
 - Б) Сеть капилляров расположенная между двумя артериолами*
 - В) Сеть капилляров расположенная между двумя венами*
 - Г) Фенестрированные капилляры
7. Оболочки артерии эластического типа ... содержат

- А) (3) Внутренняя
 Б) (4) Средняя
 В) (1) Наружная

- [1] Рыхлую соединительную ткань сосуда, нервные аппарат
 [2] Рыхлую соединительную ткань, миоциты
 [3] Эндотелий, базальную мембрану, рыхлую соединительную ткань, сплетение эластических волокон
 [4] Эластические окончатые мембраны, миоциты, эластические и коллагеновые волокна
 [5] Внутреннюю и наружную эластические мембраны

8. Какие кровеносные сосуды представлены на снимке



- А) (1) Артерия эластического типа
 Б) (2) Артерия мышечного типа
 В) (3) Вена

- [1] 1
 [2] 2
 [3] 3

9. Артерии... относятся к типу ...

- А) (3) Легочная артерия
 Б) (2) Сонная артерия
 В) (2) Подключичная артерия
 Г) (1) Артерии внутренних органов
 Д) (1) Артерии конечностей

- [1] Мышечному
 [2] Мышечно-эластическому
 [3] Эластическому
 [4] Волокнистому
 [5] Мышечному со слабым развитием мышечных элементов

Рекомендуемая литература:

Основная литература

№ п/п	Наименование	Автор (ы)	Год, место издания	Кол-во экземпляров в библиотеке	Наличие в ЭБС
1	2	3	4	5	6
	Гистология, цитология и эмбриология	Кузнецов С.Л., Мушкабаров Н.Н.	2012, М.: МИА	52	-
	Гистология, эмбриология, цитология.	Э.Г. Улумбеков, Ю.А. Чельшева	2012, М.: ГЭОТАР-Медиа	50	ЭБС Консультант студента
	Морфогенез и гистофизиология системы мононуклеарных фагоцитов человека	Абдуллин Т.Г., Муслимов С.А., Коледаева Е.В., Мусина Л.А., Лебедева А.И.	Киров: «Дом печати - ВЯТКА», 2009.	100	ЭБС Кировского ГМУ
	Цитология и общая гистология. Функциональная морфология клеток и тканей человека: учебник для студентов мед. ин-тов.	Быков В. Л.	2007. СПб.: СОТИС.	5	-

	Основы общей и сравнительной эмбриологии. Учебно-методическое пособие по самостоятельной внеаудиторной работе студентов	Зайцев В.Б., Гамулинская И.Н. Коледаева Е.В.	2008, Киров: Кировская ГМА.	180	ЭБС Кировского ГМУ
	Анатомия человека: учебник	М. Г. Привес, Н. К. Лысенков, В. И. Бушкович	СПб. : ИД СПбМАПО, 2011	20	-
	Анатомия человека: учебник в 2 т.	под ред. И. В. Гайворонского	М.: ГЭОТАР-Медиа, 2014	4	ЭБС Консультант студента

Дополнительная литература

№ п/п	Наименование	Автор (ы)	Год, место издания	Кол-во экземпляров в библиотеке	Наличие в ЭБС
1	2	3	4	5	6
1	Гистология, эмбриология, цитология	Ю. И. Афанасьев, Н. А. Юрина, Е. Ф. Котовский и др.; под ред. Ю. И. Афанасьева, Н. А. Юриной.	2016. М.: ГЭОТАР - Медиа	-	ЭБС Консультант студента
2.	Частная гистология человека.	В.Л. Быков	СПб.: Сотис, 2002.	8	-
3	Атлас по гистологии, цитологии и эмбриологии.	С.Л. Кузнецов, Н.Н. Мушкамбаров, В.Л. Горячкина.	М.: МИА, 2002.	10	-
4	Гистология. Атлас для практических занятий.	Н.В. Бойчук, Р.Р. Исламов, С.Л. Кузнецов, Ю.А. Чельшев.	М.: «ГЭОТАР-Медиа», 2008.	5	-
5	Атлас микроскопического и ультрамикроскопического строения клеток тканей и органов	В.Г. Елисеев, Ю.И. Афанасьев, Е.Ф. Котовский, А.Н. Яцковский.	М.: «Медицина», 2004.	15	-
6	Гистология для будущих врачей: тесты для эффективного освоения цитологии, эмбриологии и гистологии : учеб. пособие для студентов	Павлов А.В., Гансбургский А.Н.	2011, СПб.: СпецЛит	5	-
7	Молекулярная биология. Введение в молекулярную цитологию и гистологию : учеб. пособие для студентов мед. вузов	Мушкамбаров Н.Н.	2016, М.: МИА	25	-
8	Terminologia Histologia. Международные термины по цитологии и гистологии человека с официальным списком русских эквивалентов	Банин В.В., Быков В.Л.	2009. М.: "ГЭОТАР - Медиа"	1	ЭБС Консультант студента
9	Гистология, цитология и эмбриология. Атлас.	Быков В.Л., Юшканцева С.И.	2015, М.: "ГЭОТАР - Медиа"	-	ЭБС Консультант студента

10	Гистология, цитология и эмбриология: атлас	В.В. Гемонов, Э.А. Лаврова	2013, М.: "ГЭОТАР - Медиа"	-	ЭБС Консультант студента
11	Руководство по гистологии: в 2-х т. Т. 1	Данилов Р.К.	2011. СПб. : СпецЛит	10	ЭБС Университетская библиотека онлайн
12	Анатомия человека с элементами гистологии	В. Н. Николенко, В. С. Сперанский	М. : "Академия", 2008	24	-
13	Атлас анатомии человека в 4-х томах	Синельников Р.Д.	М.: Новая волна, 2012	10	-

Раздел 4. Частная гистология.

Тема 4.4: Дыхательная система.

Цель: Сформировать умения по микродиагностике срезов легкого и воздухопроводящих путей

Задачи:

1. Определять органы дыхания на микроскопическом уровне.
2. Идентифицировать воздухоносные пути, респираторные отделы и их структурно-функциональные единицы на микроскопическом уровне.
3. Объяснять роль структурных компонентов стенки воздухоносных путей и респираторного отдела в осуществлении дыхательных функций легких.
4. Определять структурные элементы аэрогематического барьера на ультрамикроскопическом уровне.

Обучающийся должен знать:

1. **До изучения темы (базисные знания):** Представления о 2-х отделах дыхательной системы, строение гиалинового хряща и многорядного мерцательного эпителия.
2. **После изучения темы:** Классификацию органов дыхательной системы. Этапы эмбрионального гистогенеза органов дыхательной системы. Особенности изменения строения стенки и клеточного состава эпителия слизистой оболочки дыхательных путей. Строение и функции респираторного отдела легких. Морфо-функциональная характеристика аэро-гематического барьера. Строение и функции трех типов альвеолоцитов. Возрастные особенности дыхательной системы

Обучающийся должен уметь:

Микроскопировать гистологические препараты среза трахеи и среза легкого, по строению стенки бронхов проводить сравнительную диагностику бронхов среднего и мелкого калибра, читать электронограмму ацинуса.

Обучающийся должен владеть:

1. Микроскопированием и диагностикой следующих препаратов: трахея, легкое;
2. Методикой гистологической окраски легкого для диагностики тканевых и клеточных структур;
3. Подбором методик гистологического исследования для выполнения научных задач;
4. Способами окрашивания гистологических препаратов для выявления специализированных структур;
5. Методикой диагностики клеток и клеточных структур на электронограммах;
6. Решением ситуационных задач по теме;
7. Методикой систематизацией материала по теме и составлением таблиц;
8. Решением ситуационных задач.

Самостоятельная аудиторная работа обучающихся по теме:

1. Ответить на вопросы по теме занятия:

1. Какие клетки вырабатывают слизь, покрывающую внутреннюю поверхность трахеи и бронхов?
2. В чем особенность соединительной ткани, входящей в состав стенок воздухоносных путей и респираторного отдела легкого?
3. Какой из бронхов содержит в своей стенке железы и хрящ в виде островков?
4. Какие отделы воздухоносных путей наиболее способны к изменению просвета и почему?
5. Из каких отделов состоят ацинусы легкого? Какие структуры являются общими для всех отделов ацинуса?
6. Какие структуры составляют воздушно-кровяной барьер?
7. Какими видами тканей выстланы воздухоносные пути и альвеолы легкого?

8. Что такое сурфактант, в чем его значение и какие клетки вырабатывают его составные компоненты?

2. Практическая работа.

Провести диагностику гистологических препаратов.

Алгоритм работы с микроскопом под контролем преподавателя:

- включение микроскопа;
- работа револьвера;
- помещение препарата на предметный столик микроскопа;
- работа с малым увеличением, перевод на большое увеличение, исследование отдельных структур;
- выключение микроскопа.

Список микропрепаратов для диагностики на практическом занятии с последующей зарисовкой препаратов в альбом:

1. Срез трахеи собаки (поперечный разрез);
2. Срез трахеи собаки (продольный разрез);
3. Срез легкого.

Освоить диагностику электронограмм.

Список электроннограмм для диагностики на практическом занятии:

1. Апоикальный участки клеткой однослойного многоядного призматического мерцательного эпителия трахеи;
2. Респираторный отдел легкого.

3. Решить ситуационные задачи

1) Алгоритм разбора задач

1. полный и точный ответ на все вопросы задачи;
2. представить комплексную оценку предложенной ситуации;
3. сделать выводы, привести дополнительные аргументы;
4. продемонстрировать знания теоретического материала с учетом междисциплинарных связей;
5. по возможности предложить альтернативные варианты решения проблемы.

2) Пример задачи с разбором по алгоритму

Задача: Ребенку дали лекарственное средство, он покраснел и начал задыхаться. Что явилось причиной? Определить морфологический уровень «поломки».

Решение: По симптомам можно предположить аллергическую реакцию. Она может выражаться в виде бронхоспазма. Бронхоспазм может проявляться на уровне мелких бронхов, так как в этих структурах отсутствует фиброзно-хрящевая оболочка и подслизистая, а хорошо развита мышечная пластинка слизистой оболочки.

3) Задачи для самостоятельного разбора на занятии

1. У людей ряда профессий (стеклодувы, музыканты на духовых инструментах) нередко развивается заболевание (эмфизема легких), которое характеризуется хроническим «перераздуванием» легких, на фоне которого невозможно сделать глубокий выдох. При гистологическом исследовании легких определяется резкое расширение всех структурных компонентов ацинусов, массовое разрушение стенок альвеол и слияние их в большие полости. Назовите структурные компоненты ацинусов. Что составляет стенку альвеолы у здорового человека? Нарушение каких структур затрудняет полноценный выдох, дайте морфофункциональное обоснование.
2. Во вдыхаемом воздухе в том или ином количестве присутствуют микропылевые частицы. В процессе эволюции у человека выработалась целая система защитных механизмов, препятствующих их проникновению через аэрогематический барьер в гемокапилляры малого круга кровообращения. Какие факторы «противопылевой защиты» Вы можете назвать.
3. При анализе структуры различных отделов воздухоносных путей обнаружено, что в некоторых из них отсутствует мышечная пластинка слизистой оболочки. Какие это отделы?
4. На электронной микрофотографии альвеолы легкого виден эпителиоцит, содержащий в цитоплазме многочисленные осмиофильные тельца. Какая это клетка и какую функцию она выполняет?
5. При обсуждении причин устойчивости эпителиоцитов альвеол к воздействию кислорода воздуха высказано мнение, что их защищает слизь, выделяемая бокаловидными клетками эпителия воздухоносных путей. Как Вы относитесь к этому мнению?
6. На срезах легкого рядом с бронхами видны кровеносные сосуды. К какому кругу кровообращения (большому или малому) принадлежат эти сосуды?

7. При вдыхании воздуха, загрязненного пылью, в воздухоносные пути и альвеолы попадают инородные частицы. Какие клетки дыхательных путей принимают участие в очищении воздуха, и каким способом? Каким образом инородные частицы попадают в межальвеолярную соединительную ткань?

4. Задания для групповой работы

Записать в рабочую тетрадь:

1. Таблица – морфологические особенности строения бронхов различных калибров.

Зарисовать в альбом:

1. Клеточное строение однослойного мерцательного эпителия;
2. Схема – строение респираторного отдела легкого;

Схема – строение аэрогематического барьера легких

Самостоятельная внеаудиторная работа обучающихся по теме:

1) Ознакомиться с теоретическим материалом по теме занятия с использованием конспектов лекций и/или рекомендуемой учебной литературы.

2) Ответить на вопросы для самоконтроля

1. Дыхательная система, органнй состав и основные функции (дыхательные и недыхательные).
2. Воздухоносный и респираторный отделы
3. Общий план гистологического строения стенки воздухоносных путей.
4. Тканевой состав оболочек стенки воздухоносных путей и эмбриональные источники их гистогенеза.
5. Трахея, ее отделы, строение стенки, функции
6. Легкие, эмбриональные источники развития и их производные.
7. Строма и паренхима легких.
8. Бронхиальное дерево легких. Особенности строения стенки бронхов разных калибров.
9. Респираторный отдел легкого. Ацинус.
10. Альвеолы, их структура, функция, разновидности альвеолярных эпителиоцитов, сурфактант.
11. Эластический каркас легкого.
12. Аэро-гематический барьер, структурные компоненты, функциональное назначение.

3) Проверить свои знания с использованием тестового контроля (примерные вопросы)

1. Какие клетки из перечисленных входят в состав аэрогематического барьера

- А) Секреторные клетки Клара
- Б) Безреснитчатые клетки бронхов
- В) Безъядерные участки респираторных альвеолоцитов*
- Г) Альвеолярные макрофаги

2. Какие структуры из перечисленных относятся к воздухоносным путям

- А) Носовая полость*
- Б) Гортань*
- В) Трахея*
- Г) Бронхи*
- Д) Альвеолы

3. Какие клетки образуют сурфактант

- А) Секреторные альвеолоциты*
- Б) Безреснитчатые клетки бронхов
- В) Респираторные альвеолоциты
- Г) Альвеолярные макрофаги

4. В каких структурах из перечисленных, происходит газообмен между альвеолярным воздухом и кровью

- А) Терминальные бронхиолы
- Б) Респираторные бронхиолы*
- В) Альвеолярные ходы*
- Г) Альвеолярные мешочки*

5. Из каких слоев состоит слизистая оболочка трахеи и бронхов

- А) Однослойный многорядный призматический реснитчатый эпителий*
- Б) Собственная пластинка слизистой оболочки*
- В) Мышечная пластинка слизистой*

Г) Подслизистая основа*

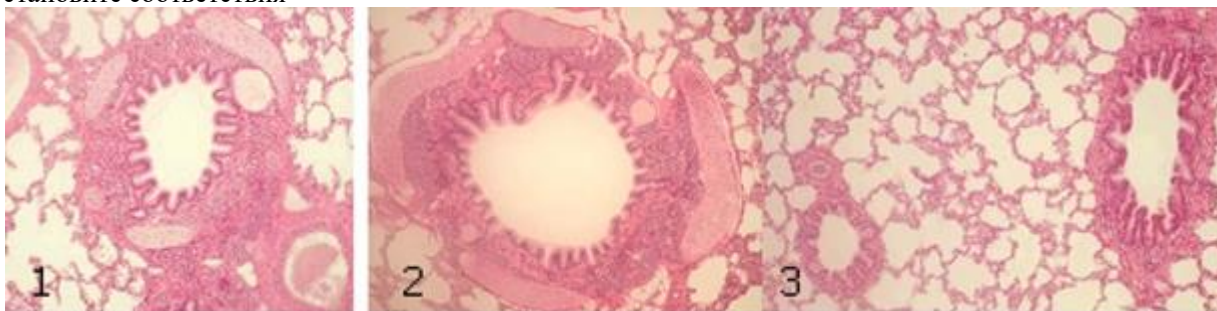
6. Чем образован аэрогематический барьер легких

- А) Безъядерными участками респираторных альвеолоцитов*
- Б) Безъядерными участками эндотелиоцитов прилежащих кровеносных капилляров*
- В) Общей базальной мембраной альвеолоцитов и кровеносных капилляров*
- Г) Альвеолоцитами II типа*

7. Воздухоносные пути... Отличительными признаками являются...

- А) (1) Трахеи [1] Многорядный мерцательный эпителий, незамкнутые хрящевые кольца, отсутствие мышечной пластинки, железы
- Б) (3) Бронхов крупного калибра [2] Двурядный эпителий, развитая мышечная пластинка, отсутствие хрящевых пластин и желез
- В) (4) Бронхов среднего калибра [3] Многорядный мерцательный эпителий, хрящевые пластины, мышечная пластинка, железы
- Г) (2) Бронхов мелкого калибра [4] Многорядный эпителий, островки хряща, мышечная пластинка, железы
- Д) (5) Терминальных бронхиол [5] Однорядный кубический эпителий, эластические волокна, гладкие миоциты, отсутствие хряща и желез

8. Установите соответствия



- А) (1) 1- [1] Бронх среднего калибра
- Б) (2) 2- [2] Бронх крупного калибра
- В) (3) 3 - [3] Бронх мелкого калибра

Рекомендуемая литература:

Основная литература

№ п/п	Наименование	Автор (ы)	Год, место издания	Кол-во экземпляров в библиотеке	Наличие в ЭБС
1	2	3	4	5	6
	Гистология, цитология и эмбриология	Кузнецов С.Л., Мушкабаров Н.Н.	2012, М.: МИА	52	-
	Гистология, эмбриология, цитология.	Э.Г. Улумбеков, Ю.А. Чельшева	2012, М.: ГЭОТАР-Медиа	50	ЭБС Консультант студента
	Морфогенез и гистофизиология системы мононуклеарных фагоцитов человека	Абдуллин Т.Г., Муслимов С.А., Коледаева Е.В., Мусина Л.А., Лебедева А.И.	Киров: «Дом печати - ВЯТКА», 2009.	100	ЭБС Кировского ГМУ
	Цитология и общая гистология. Функциональная морфология клеток и тканей человека: учебник для студентов мед. ин-тов.	Быков В. Л.	2007. СПб.: СОТИС.	5	-
	Основы общей и сравнительной	Зайцев В.Б., Гамулинская И.Н.	2008, Киров: Кировская ГМА.	180	ЭБС Кировского ГМУ

эмбриологии. Учебно-методическое пособие по самостоятельной внеаудиторной работе студентов	Коледаева Е.В.			
Анатомия человека: учебник	М. Г. Привес, Н. К. Лысенков, В. И. Бушкович	СПб. : ИД СПбМАПО, 2011	20	-
Анатомия человека: учебник в 2 т.	под ред. И. В. Гайворонского	М.: ГЭОТАР-Медиа, 2014	4	ЭБС Консультант студента

Дополнительная литература

№ п/п	Наименование	Автор (ы)	Год, место издания	Кол-во экземпляров в библиотеке	Наличие в ЭБС
1	2	3	4	5	6
1	Гистология, эмбриология, цитология	Ю. И. Афанасьев, Н. А. Юрина, Е. Ф. Котовский и др.; под ред. Ю. И. Афанасьева, Н. А. Юриной.	2016. М.: ГЭОТАР - Медиа	-	ЭБС Консультант студента
2.	Частная гистология человека.	В.Л. Быков	СПб.: Сотис, 2002.	8	-
3	Атлас по гистологии, цитологии и эмбриологии.	С.Л. Кузнецов, Н.Н. Мушкамбаров, В.Л. Горячкина.	М.: МИА, 2002.	10	-
4	Гистология. Атлас для практических занятий.	Н.В. Бойчук, Р.Р. Исламов, С.Л. Кузнецов, Ю.А. Чельшев.	М.: «ГЭОТАР-Медиа», 2008.	5	-
5	Атлас микроскопического и ультрамикроскопического строения клеток тканей и органов	В.Г. Елисеев, Ю.И. Афанасьев, Е.Ф. Котовский, А.Н. Яцковский.	М.: «Медицина», 2004.	15	-
6	Гистология для будущих врачей: тесты для эффективного освоения цитологии, эмбриологии и гистологии : учеб. пособие для студентов	Павлов А.В., Гансбургский А.Н.	2011, СПб.: СпецЛит	5	-
7	Молекулярная биология. Введение в молекулярную цитологию и гистологию : учеб. пособие для студентов мед. вузов	Мушкамбаров Н.Н.	2016, М.: МИА	25	-
8	Terminologia Histologia. Международные термины по цитологии и гистологии человека с официальным списком русских эквивалентов	Банин В.В., Быков В.Л.	2009. М.: "ГЭОТАР - Медиа"	1	ЭБС Консультант студента
9	Гистология, цитология и эмбриология. Атлас.	Быков В.Л., Юшканцева С.И.	2015, М.: "ГЭОТАР - Медиа"	-	ЭБС Консультант студента
10	Гистология, цитология и эмбриология: атлас	В.В. Гемонов, Э.А. Лаврова	2013, М.: "ГЭОТАР - Медиа"	-	ЭБС Консультант студента

					тант студента
11	Руководство по гистологии: в 2-х т. Т. 1	Данилов Р.К.	2011. СПб. : СпецЛит	10	ЭБС Университетская библиотека онлайн
12	Анатомия человека с элементами гистологии	В. Н. Николенко, В. С. Сперанский	М. : "Академия", 2008	24	-
13	Атлас анатомии человека в 4-х томах	Синельников Р.Д.	М.: Новая волна, 2012	10	-

Раздел 4. Частная гистология.

Тема 4.5: Органы кроветворения и иммуногенеза

Цель: Способствовать формированию умений по диагностике препаратов центральных и периферических органов кроветворения.

Задачи:

1. Изучить сходные черты строения органов кроветворения.
2. Рассмотреть классификацию органов гемопоэза.
3. Изучить строение и гистофизиологию красного костного мозга, тимуса, лимфатических узлов, селезенки.
4. Создать таблицу по центральным и периферическим органам кроветворения согласно антигенезависимой и антигензависимой стадиям дифференцировки Т - и В- лимфоцитов.
5. Изучить понятие иммунная система и клеточные взаимодействия в иммунных реакциях.

Обучающийся должен знать:

1. **До изучения темы (базисные знания):** Понятие «ретикулярная ткань». Миелопоэз и лимфопоэз. Понятие о гемопоэтическом диффероне.
2. **После изучения темы:** Строение красного костного мозга как основы миелопоэза. Особенности строения стромального, сосудистого и гемопоэтического компонентов красного костного мозга. Особенности эритропоэза, гранулопоэза и тромбопоэза в красном костном мозге. Гистогенез и строение тимуса, особенности его стромального компонента. Строение гематотимусного барьера. Возрастная и акцидентальная инволюция тимуса. Источники развития и строения лимфатических узлов. Тимусзависимые и тимуснезависимые зоны периферических лимфоидных органов. Значение тока лимфы по синусам в лимфатических узлах. Источники развития, строения и кровообращение селезенки. Геронтологические особенности. понятие иммунная система и клеточные взаимодействия в иммунных реакциях.

Обучающийся должен уметь:

Проводить диагностику микропрепаратов срезов тимуса, лимфатического узла и селезенки. Определять на срезе препарата тимуса: корковое, мозговое вещество, тельца Гассалья, соединительнотканнные капсулы и септы. Определять на срезе лимфатического узла: краевой, промежуточный, воротный синусы, ретикулярную ткань, вторичные лимфоидные узелки, герминативный центр, тимусзависимую зону, мозговые тяжи. Определять на срезе селезенки: красную, белую пульпу, трабекулярные вену и артерию, зоны лимфоидного узелка, соединительнотканнную капсулу, мезотелий, центральную артерию.

Обучающийся должен владеть:

1. Микроскопированием и диагностикой следующих препаратов: зобная железа, селезенка, лимфатический узел;
2. Диагностикой электронных микрофотографий эритробластического островка Т и В-лимфоцитов;
3. Подбором методик гистологического исследования для выполнения научных задач;
4. Способами окрашивания гистологических препаратов для выявления специализированных структур;
5. Методикой диагностики клеток и клеточных структур на электронограммах;
6. Гистологической терминологией по теме;
7. Решением ситуационных задач по теме;
8. Методикой систематизацией материала по теме и составлением таблиц.

Самостоятельная аудиторная работа обучающихся по теме:

1. Ответить на вопросы по теме занятия:

1. В каких органах происходит гемоцитопоэз в эмбриональном периоде?
2. В каких органах происходит гемоцитопоэз в постэмбриональном периоде?
3. Чем отличается эмбриональный гемоцитопоэз от постэмбрионального?
4. Назовите стадии развития гранулоцитов и сопровождающие их изменение ядра и цитоплазмы.
5. Перечислите негемопоэтические клетки красного костного мозга и определите их значение.
6. В чем отличие возрастной и аксодентальной инволюции вилочковой железы?
7. Какие гемопоэтические клетки красного костного мозга содержат гемоглобин?
8. Каково участие вилочковой железы в процессах кроветворения и иммуногенеза?
9. Чем отличаются корковое и мозговое вещества вилочковой железы?
10. Какие изменения и перемещения претерпевают в вилочковой железе лимфоидные клетки?

2. Практическая работа.

Провести диагностику гистологических препаратов.

Алгоритм работы с микроскопом под контролем преподавателя:

- включение микроскопа;
- работа револьвера;
- помещение препарата на предметный столик микроскопа;
- работа с малым увеличением, перевод на большое увеличение, исследование отдельных структур;
- выключение микроскопа.

Список микропрепаратов для диагностики на практическом занятии с последующей зарисовкой препаратов в альбом:

1. Срез костного мозга;
2. Срез тимуса.

Освоить диагностику электронограмм.

Список электроннограмм для диагностики на практическом занятии:

1. Эритробластический островок костного мозга.

3. Решить ситуационные задачи

1) Алгоритм разбора задач

1. полный и точный ответ на все вопросы задачи;
2. представить комплексную оценку предложенной ситуации;
3. сделать выводы, привести дополнительные аргументы;
4. продемонстрировать знания теоретического материала с учетом междисциплинарных связей;
5. по возможности предложить альтернативные варианты решения проблемы.

2) Пример задачи с разбором по алгоритму

Задача: При характеристике красного костного мозга и вилочковой железы один из студентов отметил, что основу их (стромы) составляет ретикулярная ткань, согласны или не согласны Вы с этим мнением?

Решение: Полностью согласиться с этим утверждением нельзя. Ретикулярная ткань костного мозга является соединительной тканью со специальными свойствами и имеет мезенхимное происхождение, тогда как стромальный компонент вилочковой железы образован эпителиоретикулярной тканью имеющей энтодермальное происхождение.

3) Задачи для самостоятельного разбора на занятии

1. В кроветворном органе взрослого человека обнаружены мегакариоциты. Какой это орган? Какую роль выполняют мегакариоциты?
2. Установлено, что в красном костном мозге развивающиеся эритроциты располагаются островками и связаны с макрофагами. Какую роль в эритропоэзе играют макрофаги и как они называются в таких островках?
3. При изучении под микроскопом костного мозга, взятого из диафиза трубчатой кости, оказалось, что он содержит много жировых клеток. О чем свидетельствует этот факт - о норме или патологии? Продумайте объяснение своему мнению.
4. Если у новорожденного животного удалить вилочковую железу, а затем сделать ему пересадку чужеродного трансплантата (например, почки от другого животного), то реакция отторжения пересаженного органа не развивается. В чем причина этого явления?
5. Назовите структуры, которые появляются в тимусе с возрастом и связаны с процессами ороговения стромы органа.

4. Задания для групповой работы

Записать в рабочую тетрадь:

2. Таблица: характеристика иммунокомпетентных клеток и их производных;
3. Схема: развитие иммунокомпетентных клеток.

Зарисовать в альбом:

1. Схема: кооперация клеток при иммунном ответе.

Самостоятельная внеаудиторная работа обучающихся по теме:

1) Ознакомиться с теоретическим материалом по теме занятия с использованием конспектов лекций и/или рекомендуемой учебной литературы.

2) Ответить на вопросы для самоконтроля

1. Что называется кроветворением? Биологическое значение этих процессов.
2. В чем заключается биологический смысл унитарной теории кроветворения?
3. Стволовая клетка крови, место её изначального образования, путь миграции и направления дифференцировки.
4. Колонии гемопоэтических клеток, КОЕ, клетки-предшественники?
5. В какие клетки дифференцируются унипотентные клетки-предшественники?
6. Назовите органы кроветворения. В каких органах протекает миелоидное и лимфоидное кроветворение, какие форменные элементы при этом образуются?
7. Красный костный мозг, локализация, строение, участие в кроветворении?
8. Центральные и периферические органы лимфопоэза?
9. Антигензависимая и антигеннезависимая дифференцировка лимфоцитов?
10. Тимус (вилочковая железа), источники эмбрионального происхождения, строение, участие в кроветворении, эндокринная функция?
11. Гемато-тимусный барьер, его физиологическое значение?
12. Возрастная и акцидентальная инволюции тимуса?
13. Формы компоновки лимфоидной ткани (лимфоидные фолликулы, лимфоидные тяжи, периартериальные влагалища, лимфоидные тяжи)?
14. Лимфатические узлы, источники эмбрионального происхождения, строение, функция?
15. Селезенка, источники эмбрионального происхождения, строение, функция?

3) Проверить свои знания с использованием тестового контроля (примерные вопросы)

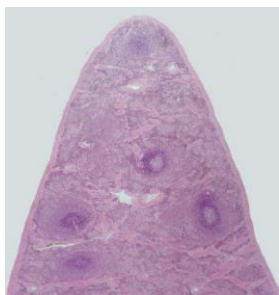
1. Какие органы относятся к центральным органам кроветворения и иммунной защиты
 - А) Лимфатические узлы
 - Б) Тимус*
 - В) Селезенка
 - Г) Красный костный мозг*
 - Д) Лимфатические фолликулы слизистой оболочки пищеварительного тракта
2. Какие процессы происходят в красном костном мозге
 - А) Образование эритроцитов, гранулоцитов, тромбоцитов, моноцитов*
 - Б) Образование предшественников лимфоцитов*
 - В) Превращение предшественников Т - лимфобластов в Т-лимфоциты
 - Г) Размножение Т- и В-лимфоцитов и специализация их в эффекторные клетки
3. Функции селезенки
 - А) Удаление бактерий из кровотока*
 - Б) Разрушение эритроцитов*
 - В) Фагоцитоз*
 - Г) Синтез иммуноглобулинов*
4. При участии каких клеточных элементов осуществляется эритропоэз
 - А) Эпителиальных
 - Б) Osteобластов
 - В) Макрофагов*
 - Г) Фибробластов
 - Д) Эритробластов*
 - Е) Ретикулярных клеток и эндоста*
5. Какие морфологические изменения сопровождают созревание клеток гранулоцитарного ряда

- А) Исчезновение ядра
- Б) Накопление в цитоплазме специфической зернистости*
- В) Изменение формы ядра от округлой до сегментированной*
- Г) Накопление гемоглобина

6. Каковы функции гематотимусного барьера

- А) Предотвращение выхода Т-лимфоцитов*
- Б) Предотвращение выхода В-лимфоцитов
- В) Предотвращение поступления избытка антигенов*
- Г) Предотвращение проникновения плазматических клеток*

7. Препарат какого органа представлен на фотографии



- А) Селезенка*
- Б) Тимус
- В) Миндалины
- Г) Аппендикс

8. В зонах лимфоузла...происходит...

- | | |
|--|--|
| А) (2) Центрах размножения лимфатических узелков | [1] Дифференцировка В-лимфоцитов плазмocyты |
| Б) (1) Мозговых тяжах | [2] Пролиферация В-лимфоцитов |
| В) (3) Паракортикальной зоне | [3] Кооперативные взаимодействия иммунокомпетентных клеток |
| Г) (4) Синусах | [4] Накопление В-лимфоцитов памяти |
| | [5] Фильтрация лимфы |

9. Иммуноглобулины... относятся к классу...

- | | |
|---|-------|
| А) (3) Основные антитела плазмы крови | [1] А |
| Б) (1) Основные антитела слизи слизистых оболочек | [2] М |
| В) (2) Самые первые антитела появляющиеся в начале иммунного ответа | [3] G |
| Г) (4) Антитела при аллергических реакциях | [4] E |
| | [5] D |

Рекомендуемая литература:

Основная литература

№ п/п	Наименование	Автор (ы)	Год, место издания	Кол-во экземпляров в библиотеке	Наличие в ЭБС
1	2	3	4	5	6
	Гистология, цитология и эмбриология	Кузнецов С.Л., Мушкабаров Н.Н.	2012, М.: МИА	52	-
	Гистология, эмбриология, цитология.	Э.Г. Улумбеков, Ю.А. Чельшева	2012, М.: ГЭОТАР-Медиа	50	ЭБС Консультант студента
	Морфогенез и гистофизиология системы мононуклеарных фагоцитов человека	Абдуллин Т.Г., Муслимов С.А., Коледаева Е.В., Мусина Л.А., Лебедева А.И.	Киров: «Дом печати - ВЯТКА», 2009.	100	ЭБС Кировского ГМУ
	Цитология и общая гистология. Функциональная морфология клеток и тканей человека: учебник для студентов мед. ин-тов.	Быков В. Л.	2007. СПб.: СОТИС.	5	-

Основы общей и сравнительной эмбриологии. Учебно-методическое пособие по самостоятельной внеаудиторной работе студентов	Зайцев В.Б., Гамулинская И.Н. Коледаева Е.В.	2008, Киров: Кировская ГМА.	180	ЭБС Кировского ГМУ
Анатомия человека: учебник	М. Г. Привес, Н. К. Лысенков, В. И. Бушкович	СПб. : ИД СПбМАПО, 2011	20	-
Анатомия человека: учебник в 2 т.	под ред. И. В. Гайворонского	М.: ГЭОТАР-Медиа, 2014	4	ЭБС Консультант студента

Дополнительная литература

№ п/п	Наименование	Автор (ы)	Год, место издания	Кол-во экземпляров в библиотеке	Наличие в ЭБС
1	2	3	4	5	6
1	Гистология, эмбриология, цитология	Ю. И. Афанасьев, Н. А. Юрина, Е. Ф. Котовский и др.; под ред. Ю. И. Афанасьева, Н. А. Юриной.	2016. М.: ГЭОТАР - Медиа	-	ЭБС Консультант студента
2.	Частная гистология человека.	В.Л. Быков	СПб.: Сотис, 2002.	8	-
3	Атлас по гистологии, цитологии и эмбриологии.	С.Л. Кузнецов, Н.Н. Мушкамбаров, В.Л. Горячкина.	М.: МИА, 2002.	10	-
4	Гистология. Атлас для практических занятий.	Н.В. Бойчук, Р.Р. Исламов, С.Л. Кузнецов, Ю.А. Чельшев.	М.: «ГЭОТАР-Медиа», 2008.	5	-
5	Атлас микроскопического и ультрамикроскопического строения клеток тканей и органов	В.Г. Елисеев, Ю.И. Афанасьев, Е.Ф. Котовский, А.Н. Яцковский.	М.: «Медицина», 2004.	15	-
6	Гистология для будущих врачей: тесты для эффективного освоения цитологии, эмбриологии и гистологии : учеб. пособие для студентов	Павлов А.В., Гансбургский А.Н.	2011, СПб.: СпецЛит	5	-
7	Молекулярная биология. Введение в молекулярную цитологию и гистологию : учеб. пособие для студентов мед. вузов	Мушкамбаров Н.Н.	2016, М.: МИА	25	-
8	Terminologia Histologia. Международные термины по цитологии и гистологии человека с официальным списком русских эквивалентов	Банин В.В., Быков В.Л.	2009. М.: "ГЭОТАР - Медиа"	1	ЭБС Консультант студента
9	Гистология, цитология и эмбриология. Атлас.	Быков В.Л., Юшканцева С.И.	2015, М.: "ГЭОТАР - Медиа"	-	ЭБС Консультант студента

10	Гистология, цитология и эмбриология: атлас	В.В. Гемонов, Э.А. Лаврова	2013, М.: "ГЭОТАР - Медиа"	-	ЭБС Консультант студента
11	Руководство по гистологии: в 2-х т. Т. 1	Данилов Р.К.	2011. СПб. : СпецЛит	10	ЭБС Университетская библиотека онлайн
12	Анатомия человека с элементами гистологии	В. Н. Николенко, В. С. Сперанский	М. : "Академия", 2008	24	-
13	Атлас анатомии человека в 4-х томах	Синельников Р.Д.	М.: Новая волна, 2012	10	-

Раздел 4. Частная гистология.

Тема 4.6: Эндокринная система.

Цель: Сформировать умения по микродиагностике центральных и периферических органов эндокринной системы

Задачи:

1. Идентифицировать органы эндокринной системы на микроскопическом уровне и составляющие их тканевые элементы на микроскопическом и ультрамикроскопическом уровнях.
2. Характеризовать эмбриональные источники развития и общие закономерности строения эндокринных органов.
3. Объяснять механизмы гипоталамического контроля эндокринных функций и морфологию структур, обеспечивающих его.
4. Использовать методы микроскопического, ультрамикроскопического и гистохимического анализа органов эндокринной системы для суждения об их функциональной активности.

Обучающийся должен знать:

1. **До изучения темы (базисные знания):** Понятие об эндокринных и экзокринных железах.
2. **После изучения темы:** Структурно-функциональную характеристику желёз внутренней секреции. Классификацию органов эндокринной системы. Источники развития эндокринных желёз. Строение и функции нейросекреторных ядер гипоталамуса. Органное строение и клеточный состав эпифиза, гипофиза, щитовидной и паращитовидной желёз, надпочечников; гормоны, их химизм и значение; возрастные особенности: щитовидной железы, паращитовидной железы, надпочечника, гипоталамуса, гипофиза и эпифиза. Геронтологические особенности эндокринной системы.

Обучающийся должен уметь:

Микроскопировать гистологические препараты: гипофиза, щитовидной и паращитовидной желёз, надпочечников, эпифиза

Обучающийся должен владеть:

1. Микроскопированием и диагностикой следующих препаратов: паращитовидная железа быка, щитовидная железа собаки, эпифиз, надпочечник млекопитающего, гипофиз кошки;
2. Интерпретацией электронных микрофотографий аденоцитов гипофиза, пинеалцитов эпифиза, тироцитов и кальцитониноцитов щитовидной железы, паратироцитов околощитовидных желёз, клеток коркового и мозгового вещества надпочечников;
3. Подбором методик гистологического исследования для выполнения научных задач;
4. Способами окрашивания гистологических препаратов для выявления специализированных структур;
5. Методикой диагностики клеток и клеточных структур на электронограммах;
6. Гистологической терминологией по теме;
7. Решением ситуационных задач по теме;
8. Методикой систематизацией материала по теме и составлением таблиц.

Самостоятельная аудиторная работа обучающихся по теме:

1. Ответить на вопросы по теме занятия:

1. По каким принципам классифицируют органы внутренней секреции?

2. Какие особенности строения характерны для желез внутренней секреции?
3. Из каких эмбриональных источников развиваются различные железы Внутренней секреции?
4. Какое строение имеют нейросекреторные клетки гипоталамуса? Что они секретируют?
5. Каковы строение гипофиза и его связь с другими эндокринными железами организма?
6. Каковы строение щитовидной железы и ее роль в организме?
7. Какие фазы секреторного цикла различают в структурно-функциональной единице щитовидной железы? В чем они проявляются морфологически?
8. Каковы микроскопическое строение надпочечника и его роль в организме?
9. Каковы ультраструктурные, цитохимические и функциональные особенности клеток коры надпочечника?
10. Каковы строение эпифиза и его роль в нейроэндокринной регуляции?
11. Что такое диффузная эндокринная система?

2. Практическая работа.

Провести диагностику гистологических препаратов.

Алгоритм работы с микроскопом под контролем преподавателя:

- включение микроскопа;
- работа револьвера;
- помещение препарата на предметный столик микроскоп;
- работа с малым увеличением, перевод на большое увеличение, исследование отдельных структур;
- выключение микроскопа.

Список микропрепаратов для диагностики на практическом занятии с последующей зарисовкой препаратов в альбом:

1. Срез гипофиза;
2. Срез эпифиза;
3. Срез надпочечника;
4. Срез щитовидной железы;
5. Срез околощитовидной (парощитовинной) железы.

Освоить диагностику электронограмм.

Список электроннограмм для диагностики на практическом занятии:

1. Клетка с дольчатым ядром – кортикотропоцит;
2. Ацидофильные клетки: соматотропоцит и лактотропоцит;
3. Базофильные клетки 1-го типа – тиреотропоцит;
4. Базофильные клетки второго типа – гонадотропоцит;
5. Клетка клубочковой зоны надпочечника;
6. Надпочечник крысы.

3. Решить ситуационные задачи

1) Алгоритм разбора задач

1. полный и точный ответ на все вопросы задачи;
2. представить комплексную оценку предложенной ситуации;
3. сделать выводы, привести дополнительные аргументы;
4. продемонстрировать знания теоретического материала с учетом междисциплинарных связей;
5. по возможности предложить альтернативные варианты решения проблемы.

2) Пример задачи с разбором по алгоритму

Задача: В эксперименте вызвано снижение уровня кальция в крови. С изменением деятельности каких эндокринных желез это может быть связано? Какие клетки в составе этих желез желательнее подвергнуть морфологическому анализу? Какие гормоны секретируют эти клетки?

Решение: За регуляцию концентрации кальция в крови отвечают щитовидная и паращитовидная железы. В щитовидной железе в составе эпителия фолликула встречаются С- клетки, выделяющие гормон кальцитонин, снижающий концентрацию кальция в крови, в паращитовидной железе главные паратироциты выделяют паратгормон, повышающий концентрацию кальция в крови. Именно эти клетки и необходимо подвергнуть морфологическому анализу.

3) Задачи для самостоятельного разбора на занятии

1. В препаратах представлены две железы. В одном препарате железа имеет развитые секреторные отделы, из которых секрет по выводному протоку выделяется в близлежащую полость; во втором железа представлена скоплением секреторных клеток, пронизанным густой сетью кровеносных капилляров, в которые транспортируется секрет. Какая из желез является эндокринной?

2. Трём группам животных в эксперименте вводили соответственно соматостатин, гонадолиберин и тиролиберин. В какой эндокринной железе следует ожидать изменение функций? Какие функции и в каком направлении будут изменяться?
3. Один срез щитовидной железы исследуют после окраски нитратом серебра, другой — после введения в организм радиоактивного йода. Какие клетки Железы будут выявляться в каждом срезе? Какие гормоны они секретируют?
4. Просматривая серию препаратов надпочечника, исследователь отметил, что на разных срезах обнаруживаются участки органа, состоящие из: 1- тяжёлой эпителиоцитов, расположенных вблизи соединительнотканной капсулы в виде округлых скоплений; 2 — более светлых клеток, которые формируют тяжи, ориентированные в одном, продольном направлении; 3 скоплений крупных базофильных клеток, которые на специально окрашенных препаратах проявляют сродство к солям хрома, серебра и осмия. Какие отделы надпочечника подвергались анализу в каждом случае? Каково функциональное значение составляющих клеток?
5. После различных экспериментальных воздействий на лабораторных животных в одной группе отмечено снижение концентрации соматотропного гормона в крови, в другой — тиротропного, в третьей — паратиринина, в четвертой — минералокортикоидов, в пятой кальцитонина. В каких эндокринных железах произошли изменения после использованных воздействий? Уточните (где необходимо) разновидность клеток данной железы, изменивших свою функциональную активность. Могли ли быть связаны отмеченные сдвиги с функциональной перестройкой в аденогипофизе?
6. В эмбриогенезе экспериментально нарушен процесс миграции нейробластов из ганглиозных пластинок. На структуре каких эндокринных органов и каким образом отразится подобное вмешательство?
7. Исследователь анализирует в препарате гипофиза два поля зрения. В одном — видны мелкие отростчатые клетки и нервные волокна между ними. В другом — тяжи эпителиальных клеток, имеющих различные тинкториальные признаки. Какие части гипофиза анализируются?
8. При анализе клеточного состава аденогипофиза с помощью общеморфологических и гистохимических методов окраски установлено, что часть аденоцитов избирательно окрашивается альдегидфуксином и даёт положительную реакцию на гликопротеины. Какие аденоциты гипофиза обладают подобными тинкториальными и гистохимическими признаками? Какой гормон они секретируют?

4. Задания для групповой работы

Записать в рабочую тетрадь:

1. Схема: классификация желез эндокринной системы желез по гистогенезу и морфологии;
2. Таблица: гормоны центральных органов эндокринной системы, перечень и основные эффекты;
3. Таблица: гормоны периферических органов эндокринной системы, перечень и основные эффекты;
4. Таблица: гормоны органов выполняющих эндокринные и неэндокринные функции, перечень и основные эффекты;
5. Таблица: гормоны одиночных эндокриноцитов, перечень и основные эффекты.

Зарисовать в альбом:

1. Схема: гипоталамо-гипофизарная система;
2. Схема: образование тиреоидных гормонов.

Самостоятельная внеаудиторная работа обучающихся по теме:

1) Ознакомиться с теоретическим материалом по теме занятия с использованием конспектов лекций и/или рекомендуемой учебной литературы.

2) Ответить на вопросы для самоконтроля

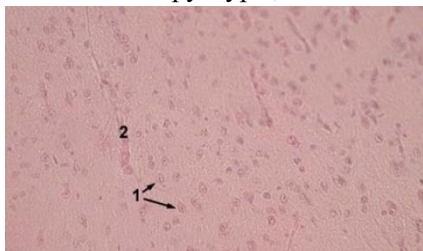
1. Эндокринная система. Морфофункциональная характеристика. Классификация. Понятие о клетках-мишенях и рецепторах к гормонам. Эпифиз: источники развития, строения, функции, инволюция?
2. Гипофиз. Источники и основные этапы эмбрионального развития. Строение адено- и нейрогипофиза. Морфофункциональная характеристика аденоцитов, регуляция функций?
3. Гипоталамус. Нейросекреторные отделы. Источники развития. Строение: крупноклеточные и мелкоклеточные ядра, особенности организации и функция нейросекреторных клеток. Регуляторные функции гипоталамуса?
4. Гипоталамо-аденогипофизарная и гипоталамо-нейрогипофизарная системы, строение и функциональное значение. Характеристика нейросекреторных клеток. Аксовазальные синапсы?
5. Щитовидная железа. Источники и основные этапы эмбрионального развития. Строение: тканевой и клеточный состав. Функциональное значение. Особенности секретного процесса в тироцитах, его регуляция. Структурные изменения в железе при её гипер- и гипофункции?
6. Надпочечники. Источники и основные этапы развития. Строение коркового и мозгового вещества. Морфофункциональная характеристика аденкортикоцитов, их изменения в связи с уровнем

биосинтеза и секреции гормонов. Регуляция функции коркового и мозгового вещества. Возрастные изменения?

7. Диффузная эндокринная система. История создания концепции диффузной эндокринной системы. Классификация эндокринных клеток, их локализация в организме. Морфофункциональная характеристика гормонпродуцирующих клеток?

3) Проверить свои знания с использованием тестового контроля (примерные вопросы)

1. Назовите структуры, отмеченные на фотографии цифрой 1



- А) Ацидофильные клетки
Б) Базофильные клетки
В) Хромофобные клетки
Г) Ядра питуцитов

2. Какими клетками образована паренхима околощитовидной железы

- А) Хромофобными и хромофильными эндокриноцитами
Б) Главными и оксифильными паратироцитами*
В) Оксифильными и нейтрофильными эндокриноцитами
Г) Фолликулярными и парафолликулярными эндокриноцитами

3. Какие морфологические признаки из перечисленных характерны для гонадотропocитов гипофиза

- А) Отсутствие гранул в цитоплазме
Б) Экцентричное расположение ядра*
В) Наличие крупных базофильных гранул в цитоплазме*
Г) Наличие оксифильных гранул в цитоплазме
Д) Наличие макулы (неокрашенного пятна, где располагается комплекс Гольджи)*

4. Какие структуры из перечисленных входят в состав задней доли гипофиза

- А) Кровеносные капилляры*
Б) Ацидофильные эндокриноциты
В) Базофильные эндокриноциты
Г) Глиальные клетки (питуциты)*
Д) Аксоны крупных нейросекреторных клеток гипоталамуса (тельца Херринга)*

5. Изменение функции... вызывает в организме...

- | | |
|--|--|
| А) (2) Гиперфункция ацидофильных клеток | [1] Снижение содержания кальция в крови |
| Б) (1) Гиперфункция парафолликулярных клеток щитовидной железы | [2] Чрезмерный рост тела или его части |
| | [3] Повышение основного обмена |
| | [4] Снижение сопротивляемости к стрессорным факторам |
| | [5] Снижение минерализации костной ткани |

6. Гормоны ... их биологическое действие ...

- | | |
|------------------------|---|
| А) (5) Соматостатин | [1] Общий сосудосуживающий эффект |
| Б) (4) Глюкокортикоиды | [2] Стимуляция деятельности сердца |
| | [3] Регуляция водно-солевого обмена |
| | [4] Регуляция метаболизма углеводов белков, липидов |
| | [5] Подавление секреции эндокринных и экзокринных желез |

7. Расположите в правильном порядке структурные элементы гипоталамо-гипофизарной системы

- 1 Аркуантные ядра
- 2 Медиальное возвышение
- 3 Аксовазальные синапсы
- 4 Первичные капилляры портальной системы
- 5 Перикапиллярное пространство
- 6 Портальные вены
- 7 Передняя доля гипофиза

Ответ: 1 2 3 4 5 6 7

Рекомендуемая литература:**Основная литература**

№ п/п	Наименование	Автор (ы)	Год, место издания	Кол-во экземпляров в библиотеке	Наличие в ЭБС
1	2	3	4	5	6
	Гистология, цитология и эмбриология	Кузнецов С.Л., Мушкабаров Н.Н.	2012, М.: МИА	52	-
	Гистология, эмбриология, цитология.	Э.Г. Улумбеков, Ю.А. Чельшева	2012, М.: ГЭОТАР-Медиа	50	ЭБС Консультант студента
	Морфогенез и гистофизиология системы мононуклеарных фагоцитов человека	Абдуллин Т.Г., Муслимов С.А., Коледаева Е.В., Мусина Л.А., Лебедева А.И.	Киров: «Дом печати - ВЯТКА», 2009.	100	ЭБС Кировского ГМУ
	Цитология и общая гистология. Функциональная морфология клеток и тканей человека: учебник для студентов мед. ин-тов.	Быков В. Л.	2007. СПб.: СОТИС.	5	-
	Основы общей и сравнительной эмбриологии. Учебно-методическое пособие по самостоятельной внеаудиторной работе студентов	Зайцев В.Б., Гамулинская И.Н. Коледаева Е.В.	2008, Киров: Кировская ГМА.	180	ЭБС Кировского ГМУ
	Анатомия человека: учебник	М. Г. Привес, Н. К. Лысенков, В. И. Бушкович	СПб. : ИД СПбМАПО, 2011	20	-
	Анатомия человека: учебник в 2 т.	под ред. И. В. Гайворонского	М.: ГЭОТАР-Медиа, 2014	4	ЭБС Консультант студента

Дополнительная литература

№ п/п	Наименование	Автор (ы)	Год, место издания	Кол-во экземпляров в библиотеке	Наличие в ЭБС
1	2	3	4	5	6
1	Гистология, эмбриология, цитология	Ю. И. Афанасьев, Н. А. Юрина, Е. Ф. Котовский и др.; под ред. Ю. И. Афанасьева, Н. А. Юриной.	2016. М.: ГЭОТАР - Медиа	-	ЭБС Консультант студента
2.	Частная гистология человека.	В.Л. Быков	СПб.: Сотис, 2002.	8	-
3	Атлас по гистологии, цитологии и эмбриологии.	С.Л. Кузнецов, Н.Н. Мушкабаров, В.Л. Горячкина.	М.: МИА, 2002.	10	-
4	Гистология. Атлас для практических занятий.	Н.В. Бойчук, Р.Р. Исламов, С.Л. Кузнецов, Ю.А. Чельшев.	М.: «ГЭОТАР-Медиа», 2008.	5	-

5	Атлас микроскопического и ультрамикроскопического строения клеток тканей и органов	В.Г. Елисеев, Ю.И. Афанасьев, Е.Ф. Котовский, А.Н. Яцковский.	М.: «Медицина», 2004.	15	-
6	Гистология для будущих врачей: тесты для эффективного освоения цитологии, эмбриологии и гистологии : учеб. пособие для студентов	Павлов А.В., Гансбургский А.Н.	2011, СПб.: СпецЛит	5	-
7	Молекулярная биология. Введение в молекулярную цитологию и гистологию : учеб. пособие для студентов мед. вузов	Мушкамбаров Н.Н.	2016, М.: МИА	25	-
8	Terminologia Histologia. Международные термины по цитологии и гистологии человека с официальным списком русских эквивалентов	Банин В.В., Быков В.Л.	2009. М.: "ГЭОТАР - Медиа"	1	ЭБС Консультант студента
9	Гистология, цитология и эмбриология. Атлас.	Быков В.Л., Юшканцева С.И.	2015, М.: "ГЭОТАР - Медиа"	-	ЭБС Консультант студента
10	Гистология, цитология и эмбриология: атлас	В.В. Гемонов, Э.А. Лаврова	2013, М.: "ГЭОТАР - Медиа"	-	ЭБС Консультант студента
11	Руководство по гистологии: в 2-х т. Т. 1	Данилов Р.К.	2011. СПб. : СпецЛит	10	ЭБС Университетская библиотека онлайн
12	Анатомия человека с элементами гистологии	В. Н. Николенко, В. С. Сперанский	М. : "Академия", 2008	24	-
13	Атлас анатомии человека в 4-х томах	Синельников Р.Д.	М.: Новая волна, 2012	10	-

Раздел 4: Частная гистология.

Тема 4.7: Итоговое занятие по теме «Частная гистология», часть 2

Цель: закрепить полученные знания по темам - нервная система, органы чувств, кожа и ее производные, система органов кроветворения и иммунной защиты, эндокринная система, сердечно-сосудистая система через диагностику микропрепаратов и электронограмм.

Задачи:

4. Рассмотреть одну из предложенных электронограмм, определить представленную структуру, рассказать о строении и функции данной структуры.
5. Продиагностировать 4 микропрепарата.
6. Ответить на ряд теоретических вопросов по ранее заявленным темам.

Обучающийся должен знать:

2. **До изучения темы (базисные знания):** Материал пройденных тем из практических занятий, предшествующих контрольному занятию.
3. **После изучения темы:** Развитие, классификация и строение органов, органов кроветворения и иммуногенеза, эндокринной системы, сердечно-сосудистой системы, кожи и ее производных. Источник их эмбрионального развития. Геронтологические особенности органов, органов кроветворения иммуногенеза, эндокринной системы, сердечно-сосудистой системы.

Обучающийся должен уметь:

Диагностировать микропрепараты по заявленным темам, диагностировать электронограммы.

Обучающийся должен владеть:

9. Работой со световыми микроскопами на малом и большом увеличении, с использованием иммерсии;
10. Дифференциальной диагностикой гистологических препаратов;
11. Подбором методик гистологического исследования для выполнения научных задач;
12. Способами окрашивания гистологических препаратов для выявления специализированных структур;
13. Методикой диагностики клеток и клеточных структур на электронограммах;
14. Гистологической терминологией по теме;
15. Решением ситуационных задач по теме;
16. Методикой систематизацией материала по теме и составлением таблиц;

Самостоятельная аудиторная работа обучающихся по теме:

1. Перечислите органы сердечно-сосудистой системы и назовите источники их эмбрионального развития?
2. Каков общий принцип строения сосудистой стенки?
3. Особенности строения стенки различных типов артерий и вен?
4. Строение стенки гемокapилляра, его функции?
5. Особенности строения и функции лимфатических капилляров?
6. Назовите сосуды микроциркуляторного русла?
7. Сосуды лимфатической системы, их основная функция?
8. Оболочки стенки сердца и эмбриональные источники их тканей?
9. Строение и тканевой состав эндокарда?
10. Миокард, его строение и функция?
11. Проводящая система сердца?
12. Эпикард и перикард?
13. Какие клетки вырабатывают слизь, покрывающую внутреннюю поверхность трахеи и бронхов?
14. В чем особенность соединительной ткани, входящей в состав стенок воздухоносных путей и респираторного отдела легкого?
15. Какой из бронхов содержит в своей стенке железы и хрящ в виде островков?
16. Какие отделы воздухоносных путей наиболее способны к изменению просвета и почему?
17. Из каких отделов состоят ацинусы легкого? Какие структуры являются общими для всех отделов ацинуса?
18. Какими видами тканей выстланы воздухоносные пути и альвеолы легкого?
19. Что такое сурфактант, в чем его значение и какие клетки вырабатывают его составные компоненты?
20. В чем отличие возрастной и аксодентальной инволюции вилочковой железы?
21. Какие гемопоэтические клетки красного костного мозга содержат гемоглобин?
22. Каково участие вилочковой железы в процессах кроветворения и иммуногенеза?
23. Чем отличаются корковое и мозговое вещества вилочковой железы?
24. Какие изменения и перемещения претерпевают в вилочковой железе лимфоидные клетки?
25. По каким принципам классифицируют органы внутренней секреции?
26. Какие особенности строения характерны для желез внутренней секреции?
27. Какое строение имеют нейросекреторные клетки гипоталамуса? Что они секретируют?
28. Каковы строение гипофиза и его связь с другими эндокринными железами организма?
29. Каковы строение щитовидной железы и ее роль в организме?
30. Каковы микроскопическое строение надпочечника и его роль в организме?
31. Каковы строение эпифиза и его роль в нейроэндокринной регуляции?
32. Что такое диффузная эндокринная система?

1. Практическая работа.**Выполнение заданий под контролем преподавателя**

1. Диагностика 4-х гистологических препаратов.

Список гистологических препаратов для диагностики:

1. Срез костного мозга;
2. Срез тимуса;
3. Срез лимфатического узла;
4. Срез селезенки;
5. Срез гипофиза;
6. Срез эпифиза;

7. Срез надпочечника;
8. Срез щитовидной железы;
9. Срез околощитовидной (парашитовинной) железы;
10. Артериолы, вены, капилляры;
11. Артерия мышечного типа;
12. Бедренная вена;
13. Артерия эластического типа (аорта);
14. Стенка сердца. Волокна Пуркинье.
15. Респираторный отдел легкого. Ацинус, его структурные компоненты. Строение стенки альвеол. Типы альвеоцитов, гистофункциональная характеристика. Альвеолярные макрофаги.
16. Дыхательная система. Морфофункциональная характеристика. Источники развития. Воздухоносные пути. Строение легких.

2. Диагностика 1 электронограммы.

Список электроннограмм для диагностики:

1. Электронограмма клеток Пуркинье
2. Эритробластический островок костного мозга;
3. Клетка с дольчатым ядром – кортикотропоцит;
4. Ацидофильные клетки: соматотропоцит и лактоотропоцит;
5. Базофильные клетки 1-го типа – тиреотропоцит;
6. Базофильные клетки второго типа – гонадотропоцит;
7. Клетка клубочковой зоны надпочечника;
8. Надпочечник крысы;
9. Миграция нейтрофильного лейкоцита через стенку капилляра;
10. Вставочный диск в миокарде;
11. Ультраструктура миофибрилл поперечно-полосатой сердечной мышечной ткани;
12. Артериола;
13. Кровеносный капилляр.
14. Апоикальный участки клеткой однослойного многорядного призматического мерцательного эпителия трахеи;
15. Респираторный отдел легкого;

Самостоятельная внеаудиторная работа обучающихся по теме:

1) Ознакомиться с теоретическим материалом по теме занятия с использованием конспектов лекций и/или рекомендуемой учебной литературы.

2) Ответить на вопросы для самоконтроля

1. Вены. Особенности строения вен различного типа. Органные особенности вен. Сравнительная характеристика строения артерий и вен.
2. Капилляры. Классификация. Строение. Органоспецифичность капилляров. Понятие о гистогематическом барьере. Вены, строение и функциональное значение.
3. Общая морфофункциональная характеристика миокарда. Понятие о функциональном синцитии миокарда. Сократительные, проводящие кардиомиоциты. Особенности строения. Гистофизиология сокращения кардиомиоцитов.
4. Сердце. Источники развития. Строение оболочек стенки сердца в предсердиях и желудочках. Васкуляризация. Иннервация. Регенерация. Возрастные изменения.
5. Гипоталамус. Нейросекреторные отделы. Источники развития. Строение: крупноклеточные и мелкоклеточные ядра, особенности организации и функция нейросекреторных клеток. Регуляторные функции гипоталамуса.
6. Надпочечники. Источники и основные этапы развития. Строение коркового и мозгового вещества. Морфофункциональная характеристика аденокортикоцитов, их изменения в связи с уровнем биосинтеза и секреции гормонов. Регуляция функции коркового и мозгового вещества. Возрастные изменения.
7. Диффузная эндокринная система. История создания концепции диффузной эндокринной системы. Классификация эндокринных клеток, их локализация в организме. Морфофункциональная характеристика гормонпродуцирующих клеток.
8. Гипофиз. Источники и основные этапы эмбрионального развития. Строение адено- и нейрогипофиза. Морфофункциональная характеристика аденоцитов, регуляция функций.
9. Гипоталамо-аденогипофизарная и гипоталамо-нейрогипофизарная системы, строение и функциональное значение. Характеристика нейросекреторных клеток. Аксовазальные синапсы.
10. Артерии. Морфофункциональная характеристика. Классификация, развитие, строение и функции.

- взаимосвязь структуры артерий и гемодинамических условий. Возрастные изменения.
11. Щитовидная железа. Источники и основные этапы эмбрионального развития. Строение: тканевой и клеточный состав. Функциональное значение. Особенности секретного процесса в тироцитах, его регуляция. Структурные изменения в железе при ее гипер- и гиподисфункции.
 12. Эндокринная система. Морфофункциональная характеристика. Классификация. Понятие о клетках-мишенях и рецепторах к гормонам. Эпифиз: источники развития, строения, функции, инволюция.
 13. Сосуды микроциркуляторного русла. Морфофункциональная характеристика. Артериолы. Особенности структурной организации и регуляции деятельности артериол.
 14. Тимус как центральный орган иммунопоэза, строение. Гематотимусный барьер. Антигеннезависимая и антигензависимая дифференцировка Т-лимфоцитов.
 15. Артериоло-веноулярные анастомозы. Классификация. Строение и функция различных типов артериоло-веноулярных анастомозов. Значение для кровообращения.
 16. Тимус. Строение и функциональное значение. Характеристика постэмбрионального лимфопоэза в тимусе. Взаимодействие эпителиальных, стромальных и гемопоэтических элементов. Эндокринная функция тимуса. Понятие о возрастной и акцидентальной инволюции тимуса.
 17. Строение и функциональное значение лимфатических узлов и лимфоидных узелков слизистых оболочек различных органов. Представление о кишечно-ассоциированной лимфоидной ткани (КАЛТ). Участие лимфоидных органов в пролиферации, дифференцировке и созревании Т- и В-лимфоцитов.
 18. Селезенка. Строение, кровоснабжение. Красная и белая пульпа селезенки. Т- и В- зоны белой пульпы. Гемопоэз и лимфопоэз в селезенке в процессе онтогенеза.
 19. Классификация и характеристика иммунокомпетентных клеток. Их взаимодействие в реакциях клеточного и гуморального иммунитета. Роль макрофагов в иммунных реакциях: характеристика их рецепторов.
 20. Костный мозг как центральный орган иммунопоэза, его роль в образовании В-лимфоцитов. Разновидности В-лимфоцитов. Антигеннезависимая и антигензависимая дифференцировка В-лимфоцитов. Плазмацитопоэз. Строение и функции плазмацитов.
 21. Морфофункциональная характеристика кожи. Источники эмбрионального развития. Тканевой состав кожи. Отличия «тонкой» и «толстой» кожи. Васкуляризация, иннервация и её рецепторы. Регенерация кожи.
 22. Понятие о системе иммунитета и её тканевых композитах. Механизмы взаимодействия элементов этой системы.
 23. Строение красного костного мозга. Постэмбриональное кроветворение в красном костном мозге. Роль стромальных элементов в гемопоэзе. Возрастные изменения.
 24. Макрофаги, источники развития, строение. Понятие о системе мононуклеарных фагоцитов. Вклад русских ученых в гистофизиологию соединительных тканей.
 25. Респираторный отдел легкого. Ацинус, его структурные компоненты. Строение стенки альвеол. Типы альвеоцитов, гистофункциональная характеристика. Альвеолярные макрофаги.
 26. Дыхательная система. Морфофункциональная характеристика. Источники развития. Воздухоносные пути. Строение трахеи, бронхов различного калибра и бронхиол.

3) Список микропрепаратов для подготовки к диагностике препаратов

1. Срез костного мозга;
2. Срез тимуса;
3. Срез лимфатического узла;
4. Срез селезенки;
5. Срез гипофиза;
6. Срез эпифиза;
7. Срез надпочечника;
8. Срез щитовидной железы;
9. Срез околощитовидной (парашитовидной) железы;
10. Артериолы, вены, капилляры;
11. Артерия мышечного типа;
12. Бедренная вена;
13. Артерия эластического типа (аорта);
14. Стенка сердца. Волокна Пуркинье.
15. Срез трахеи собаки (поперечный разрез);
16. Срез трахеи собаки (продольный разрез);
17. Срез легкого.

4) Список электронграм для подготовки к диагностике электронограмм

1. Электронограмма клеток Беца;
2. Электронограмма клеток Пуркинью
3. Палочковый фоторецептор;
4. Эритробластический островок костного мозга;
5. Клетка с дольчатым ядром – кортикотропоцит;
6. Ацидофильные клетки: соматотропоцит и лакотропоцит;
7. Базофильные клетки 1-го типа – тиреотропоцит;
8. Базофильные клетки второго типа – гонадотропоцит;
9. Клетка клубочковой зоны надпочечника;
10. Надпочечник крысы;
11. Миграция нейтрофильного лейкоцита через стенку капилляра;
12. Вставочный диск в миокарде;
13. Ультраструктура миофибрилл поперечнополосатой сердечной мышечной ткани;
14. Артериола;
15. Кровеносный капилляр.
16. Апоикальный участки клеткой однослойного многорядного призматического мерцательного эпителия трахеи;
17. Респираторный отдел легкого;

Рекомендуемая литература:

Основная литература

№ п/п	Наименование	Автор (ы)	Год, место издания	Кол-во экземпляров в библиотеке	Наличие в ЭБС
1	2	3	4	5	6
	Гистология, цитология и эмбриология	Кузнецов С.Л., Мушкабаров Н.Н.	2012, М.: МИА	52	-
	Гистология, эмбриология, цитология.	Э.Г. Улумбеков, Ю.А. Чельшева	2012, М.: ГЭОТАР-Медиа	50	ЭБС Консультант студента
	Морфогенез и гистофизиология системы мононуклеарных фагоцитов человека	Абдуллин Т.Г., Муслимов С.А., Коледаева Е.В., Мусина Л.А., Лебедева А.И.	Киров: «Дом печати - ВЯТКА», 2009.	100	ЭБС Кировского ГМУ
	Цитология и общая гистология. Функциональная морфология клеток и тканей человека: учебник для студентов мед. ин-тов.	Быков В. Л.	2007. СПб.: СОТИС.	5	-
	Основы общей и сравнительной эмбриологии. Учебно-методическое пособие по самостоятельной внеаудиторной работе студентов	Зайцев В.Б., Гамулинская И.Н. Коледаева Е.В.	2008, Киров: Кировская ГМА.	180	ЭБС Кировского ГМУ
	Анатомия человека: учебник	М. Г. Привес, Н. К. Лысенков, В. И. Бушкович	СПб. : ИД СПбМАПО, 2011	20	-
	Анатомия человека: учебник в 2 т.	под ред. И. В. Гайворонского	М.: ГЭОТАР-Медиа, 2014	4	ЭБС Консультант студента

Дополнительная литература

№ п/п	Наименование	Автор (ы)	Год, место издания	Кол-во экземпляров в библиотеке	Наличие в ЭБС
1	2	3	4	5	6
1	Гистология, эмбриология, цитология	Ю. И. Афанасьев, Н. А. Юрина, Е. Ф. Котовский и др.; под ред. Ю. И. Афанасьева, Н. А. Юриной.	2016. М.: ГЭОТАР - Медиа	-	ЭБС Консультант студента
2.	Частная гистология человека.	В.Л. Быков	СПб.: Сотис, 2002.	8	-
3	Атлас по гистологии, цитологии и эмбриологии.	С.Л. Кузнецов, Н.Н. Мушкамбаров, В.Л. Горячкина.	М.: МИА, 2002.	10	-
4	Гистология. Атлас для практических занятий.	Н.В. Бойчук, Р.Р. Исламов, С.Л. Кузнецов, Ю.А. Чельшев.	М.: «ГЭОТАР-Медиа», 2008.	5	-
5	Атлас микроскопического и ультрамикроскопического строения клеток тканей и органов	В.Г. Елисеев, Ю.И. Афанасьев, Е.Ф. Котовский, А.Н. Яцковский.	М.: «Медицина», 2004.	15	-
6	Гистология для будущих врачей: тесты для эффективного освоения цитологии, эмбриологии и гистологии : учеб. пособие для студентов	Павлов А.В., Гансбургский А.Н.	2011, СПб.: СпецЛит	5	-
7	Молекулярная биология. Введение в молекулярную цитологию и гистологию : учеб. пособие для студентов мед. вузов	Мушкамбаров Н.Н.	2016, М.: МИА	25	-
8	Terminologia Histologia. Международные термины по цитологии и гистологии человека с официальным списком русских эквивалентов	Банин В.В., Быков В.Л.	2009. М.: "ГЭОТАР - Медиа"	1	ЭБС Консультант студента
9	Гистология, цитология и эмбриология. Атлас.	Быков В.Л., Юшканцева С.И.	2015, М.: "ГЭОТАР - Медиа"	-	ЭБС Консультант студента
10	Гистология, цитология и эмбриология: атлас	В.В. Гемонов, Э.А. Лаврова	2013, М.: "ГЭОТАР - Медиа"	-	ЭБС Консультант студента
11	Руководство по гистологии: в 2-х т. Т. 1	Данилов Р.К.	2011. СПб. : СпецЛит	10	ЭБС Университетская библиотека онлайн
12	Анатомия человека с элементами гистологии	В. Н. Николенко, В. С. Сперанский	М. : "Академия", 2008	24	-
13	Атлас анатомии человека в 4-х томах	Синельников Р.Д.	М.: Новая волна, 2012	10	-

Раздел 4: Частная гистология.

Тема 4.8: Органы чувств.

Цель: Способствовать формированию умений по диагностике препаратов органа слуха и равновесия, составных частей глазного яблока.

Задачи:

1. Определять под микроскопом периферические отделы анализаторов, их рецепторные и вспомогательные отделы.
2. Идентифицировать рецепторные клетки органов чувств на ультрамикроскопическом уровне.
3. Объяснять гистогенетические и структурные особенности первично- и вторично-чувствующих рецепторов. Объяснять структурные и цитохимические основы рецепции.
4. Рассмотреть общий план строения предверно - улиткового органа.
5. Изучить строение и происхождение наружного и среднего уха.
6. Изучить строение и происхождение внутреннего уха.
7. Изучить строение органа равновесия.

Обучающийся должен знать:

1. **До изучения темы (базисные знания):** общий план строения органа зрения. Общий план строения органа слуха и равновесия.
2. **После изучения темы:** Источники развития структур органа зрения. Общий план строения глазного яблока. Диоптрический, рецепторный и аккомодационный аппараты глаза. Микроструктура вспомогательного аппарата глаза. Нейронный состав сетчатки глаза. Возрастные особенности.

Строение наружного и среднего уха. Строение и развитие внутреннего уха (улиткового канала). Клеточный состав и функции кортиева органа. Строение, функции, расположение органа равновесия (нейронный состав). Классификационное положение органа слуха и равновесия. Возрастные особенности.

Обучающийся должен уметь:

1. Микроскопировать гистологические препараты среза роговицы, желтого пятна сетчатки, слепого пятна, задней стенки глаза, радужной оболочки;
2. Диагностировать электронограммы палочконесущей и колбочконесущей фоторецепторных клеток.
3. Распознавать на гистологических препаратах поперечного среза височной кости Кортиев орган;
4. Проводить сравнительный анализ электронограмм наружных и внутренних волосковых клеток кортиева органа;
5. Уметь записать цепь нейронов вестибулярного аппарата;
6. Отличать слуховое пятно от слухового гребешка;

Обучающийся должен владеть:

1. Микроскопированием и диагностикой следующих препаратов: задняя стенка глаза, роговица, слепое и желтое пятна, радужка;
2. Составлением цепи нейронов зрительного анализатора;
3. Микроскопированием и диагностикой следующих препаратов: кортиев орган, ампулярный гребешок и макулы.
4. Сравнительным анализом электронных микрофотографий наружных и внутренних волосковых клеток кортиева органа;
5. Описанием цепи нейронов вестибулярного анализатора;
6. Методикой гистологической окраски кортиева органа для диагностики тканевых и клеточных структур;
7. Гистологической терминологией по теме;
8. Решением ситуационных задач;
9. Методикой систематизацией материала по теме и составлением таблиц.

Самостоятельная аудиторная работа обучающихся по теме:

1. Беседа по теме занятия.

1. Назовите морфофункциональные признаки, характеризующие органы чувств с первично-чувствующими рецепторными клетками?
2. Какие оболочки входят в состав глазного яблока и каковы их производные?
3. Какими структурно- функциональными особенностями характеризуется рецепторный аппарат глазного яблока?
4. Какими ультрамикроскопическими особенностями характеризуется фоторецепторные клетки сетчатки?
5. Назовите ассоциативные нейроны сетчатки и укажите их функциональное значение.

6. Какими структурно- функциональными особенностями характеризуется центральная ямка и диск зрительного нерва?
7. Какие изменения происходят в рецепторном и аккомодационном аппаратах глаза при световой и темновой адаптации?
8. Назовите структурно- функциональные особенности склеры и роговицы. Какие факторы обуславливают прозрачность роговицы?
9. Какими структурно- функциональными особенностями характеризуется сосудистая оболочка?
10. Какие изменения происходят в диоптрическом и аккомодационном аппаратах глаза при рассмотрении объектов на близком и дальнем расстояниях?
11. Какие структуры входят в состав обонятельного анализатора?
12. Какими морфофункциональными особенностями характеризуются клетки, входящие в состав обонятельной выстилки?
13. Эмбриогенез внутреннего уха?
14. Строение улиткового канала?
15. Микроструктура и функции кортиева органа и ультраструктурная. организация волосковых клеток?
16. Микроструктура и функции макулы?
17. Микроструктура и функции кристы?
18. Геронтологические особенности органа слуха и равновесия новорожденных и детей разного возраста?
19. Назовите морфофункциональные признаки, характеризующие органы чувств с первично - чувствующими рецепторными клетками?
20. Назовите морфофункциональные признаки, характеризующие органы чувств с первично - чувствующими рецепторными клетками?
21. Какие оболочки входят в состав глазного яблока и каковы их производные?
22. Какими ультрамикроскопическими особенностями характеризуется фоторецепторные клетки сетчатки?
23. Назовите ассоциативные нейроны сетчатки и укажите их функциональное значение.
24. Какие изменения происходят в рецепторном и аккомодационном аппаратах глаза при световой и темновой адаптации?

2. Практическая работа.

Провести диагностику гистологических препаратов.

Алгоритм работы с микроскопом под контролем преподавателя:

- включение микроскопа;
- работа револьвера;
- помещение препарата на предметный столик микроскопа;
- работа с малым увеличением, перевод на большое увеличение, исследование отдельных структур;
- выключение микроскопа.

Список микропрепаратов для диагностики на практическом занятии с последующей зарисовкой препаратов в альбом:

1. Срез роговицы глаза;
2. Задняя стенка глаза.
3. Поперечный срез улитки внутреннего уха.

Освоить диагностику электронограмм.

Список электроннограмм для диагностики на практическом занятии:

1. Палочковый фоторецептор.
2. Строение апикального полюса наружной сенсорной клетки спирального органа.

3. Решить ситуационные задачи

1) Алгоритм разбора задач

1. полный и точный ответ на все вопросы задачи;
2. представить комплексную оценку предложенной ситуации;
3. сделать выводы, привести дополнительные аргументы;
4. продемонстрировать знания теоретического материала с учетом междисциплинарных связей;
5. по возможности предложить альтернативные варианты решения проблемы.

2) Пример задачи с разбором по алгоритму

Задача: У больного нарушено восприятие раздражений, связанных с положением тела по отношению к гравитационному полю. Функция, каких рецепторных клеток утрачена?

Решение: утрачена в данном случае функция волосковых клеток органа равновесия, расположенных в слуховых пятнах сферического и эллиптического мешочков перепончатого лабиринта внутреннего уха.

3) Задачи для самостоятельного разбора на занятии

1. После механического удара в область виска у человека часто наступает головокружение, потеря ориентировки в пространстве, нарушение слуха или глухота. Дайте два варианта морфофункциональных объяснений сочетанию этих симптомов.
2. Нарушение регуляции кривизны хрусталика и его помутнение приводит к возникновению серьезных дефектов зрения. Назовите основную структуру, которая регулирует кривизну хрусталика. Производной какой оболочки глазного яблока она является? Объясните частые возрастные изменения, связанные с его помутнением (катаракта) и нарушением эластичности.
3. Одной из причин глаукомы являются застой и повышение давления внутриглазной жидкости. Какая оболочка глазного яблока преимущественно участвует в её образовании? В каких отделах глаза находится глазная жидкость? Как называется и где располагается система оттока внутриглазной жидкости? Почему гимнастика глазного яблока, включающая в себя ритмические изменения фокусировки зрения на ближние и дальние предметы, является профилактикой глаукомы? Дайте морфофункциональное объяснение.
4. На гистологическом препарате задней стенки глаза, окрашенном гематоксилином-эозином, обнаружен локальный участок истончения всех слоев сетчатой оболочки кроме тех, в которых локализируются структурные элементы нейросенсорных клеток. Как называется этот участок сетчатой оболочки? Какие нейросенсорные фоторецепторные клетки в нем преобладают и какое функциональное назначение они имеют? В какое время суток они наиболее активны?

4. Задания для групповой работы

Записать в альбом:

1. Схема: эмбриональное развитие глаза;
2. Схема: расположения нейронов в сетчатой оболочке глаза.
3. Схема: рецепторное поле органа слуха;
4. Схема: рецепторные поля органа равновесия.

Самостоятельная внеаудиторная работа обучающихся по теме:

1) Ознакомиться с теоретическим материалом по теме занятия с использованием конспектов лекций и/или рекомендуемой учебной литературы.

2) Ответить на вопросы для самоконтроля

1. Глазное яблоко, его оболочки и эмбриональные источники их развития, структурно-функциональные аппараты?
2. Склера и её производные. Роговица, лимб, конъюнктив?
3. Сосудистая оболочка глаза и её производные. Радужка и цилиарное тело?
4. Сетчатая оболочка глаза, её нейронная цепь. Зрительный нерв. Коровое представительство зрительного анализатора?
5. Хрусталик и его связь с цилиарным телом. Что называется аккомодацией глаза?
6. Стекловидное тело и его функциональное назначение?
7. Вспомогательный аппарат глаза?
8. Структурный состав наружного и среднего уха?
9. Костный и перепончатый лабиринты внутреннего уха. Рецепторные поля. Перилимфа и эндолимфа?
10. Источники эмбрионального происхождения, строение и функция органа слуха, его корковое представительство?
11. Источники эмбрионального происхождения, строение и функция органа равновесия, его корковое представительство?
12. Что называется анализатором? В чем заключается функциональное назначение органов чувств?

3) Проверить свои знания с использованием тестового контроля (примерные вопросы)

1. Что закрывает стремечко
А) Овальное окно*
Б) Круглое окно
В) Сферический мешочек
Г) Просвет полукружного канальца
2. Чем ограничен перепончатый канал улитки
А) Вестибулярной мембраной*

- Б) Базилярной мембраной*
- В) Спиральной связкой с сосудистой полоской*
- Г) Барабанной перепонкой

3. Клетки Кортиева органа... Характеристика...

- А) (1) Наружные волосковые клетки [1] Цилиндрические
- Б) (3) Внутренние волосковые клетки [2] Грушевидные
- [3] Лежат в один ряд
- [4] Лежат в 3-5 рядов

4. Улитковый канал перепончатого лабиринта... образован тканями...

- А) (2) Спиральная связка [1] Многослойный призматический эпителий
- Б) (1) Сосудистая полоска [2] Плотная оформленная соединительная ткань
- В) (3) Вестибулярная мембрана [3] Тонкофибриллярная соединительнотканная пластинка
- Г) (4) Базилярная пластинка [4] Тонкие коллагеновые и эластические волокна
- Д) (5) Лимб [5] Надкостница спиральной костной пластинки

1. Питание роговицы осуществляется

- А) Из собственных кровеносных сосудов
- Б) За счет диффузии из жидкости передней камеры глаза*
- В) За счет диффузии из жидкости задней камеры глаза
- Г) Из лимфатических сосудов

2. Роговица глаза

- А) Покрыта многослойным эпителием*
- Б) Фибробласты стромы происходят из нервного гребня*
- В) Задняя поверхность выстлана эндотелием*
- Г) Собственное вещество содержит гемокapилляры

3. Слои сетчатки ... содержат...

- А) (1) Наружный сетчатый [1] Синаптические контакты нейритов с дендритами биполярных клеток фоторецепторных клеток
- Б) (2) Внутренний сетчатый [2] Синаптические контакты нейритов биполярных клеток с дендритами ганглиозных клеток
- В) (3) Слой нервных волокон [3] Нейриты ганглиозных клеток
- Г) (4) Наружная и внутренняя пограничные мембраны [4] Отростки глиальных клеток
- Д) (5) Фотосенсорный [5] Наружные сегменты фоторецепторных клеток

4. Структуры глаза... развиваются из ...

- А) (3) Хрусталик [1] Внутренней стенки глазного бокала
- Б) (1) Сетчатка [2] Наружной стенки глазного бокала
- В) (2) Пигментный слой сетчатки [3] Эктодермы
- Г) (4) Склера [4] Мезенхимы
- Д) (5) Сосудистая оболочка [5] Краевых утолщений глазного бокала

Рекомендуемая литература:

Основная литература

№ п/п	Наименование	Автор (ы)	Год, место издания	Кол-во экземпляров в библиотеке	Наличие в ЭБС
1	2	3	4	5	6
	Гистология, цитология и эмбриология	Кузнецов С.Л., Мушкабаров Н.Н.	2012, М.: МИА	52	-
	Гистология, эмбриология, цитология.	Э.Г. Улумбеков, Ю.А. Чельшева	2012, М.: ГЭОТАР-	50	ЭБС Консультант

			Медиа		студента
	Морфогенез и гистофизиология системы мононуклеарных фагоцитов человека	Абдуллин Т.Г., Муслимов С.А., Коледаева Е.В., Мусина Л.А., Лебедева А.И.	Киров: «Дом печати - ВЯТКА», 2009.	100	ЭБС Кировского ГМУ
	Цитология и общая гистология. Функциональная морфология клеток и тканей человека: учебник для студентов мед. ин-тов.	Быков В. Л.	2007. СПб.: СОТИС.	5	-
	Основы общей и сравнительной эмбриологии. Учебно-методическое пособие по самостоятельной внеаудиторной работе студентов	Зайцев В.Б., Гамулинская И.Н. Коледаева Е.В.	2008, Киров: Кировская ГМА.	180	ЭБС Кировского ГМУ
	Анатомия человека: учебник	М. Г. Привес, Н. К. Лысенков, В. И. Бушкович	СПб. : ИД СПбМАПО, 2011	20	-
	Анатомия человека: учебник в 2 т.	под ред. И. В. Гайворонского	М.: ГЭОТАР-Медиа, 2014	4	ЭБС Консультант студента

Дополнительная литература

№ п/п	Наименование	Автор (ы)	Год, место издания	Кол-во экземпляров в библиотеке	Наличие в ЭБС
1	2	3	4	5	6
1	Гистология, эмбриология, цитология	Ю. И. Афанасьев, Н. А. Юрина, Е. Ф. Котовский и др.; под ред. Ю. И. Афанасьева, Н. А. Юриной.	2016. М.: ГЭОТАР - Медиа	-	ЭБС Консультант студента
2.	Частная гистология человека.	В.Л. Быков	СПб.: Сотис, 2002.	8	-
3	Атлас по гистологии, цитологии и эмбриологии.	С.Л. Кузнецов, Н.Н. Мушкамбаров, В.Л. Горячкина.	М.: МИА, 2002.	10	-
4	Гистология. Атлас для практических занятий.	Н.В. Бойчук, Р.Р. Исламов, С.Л. Кузнецов, Ю.А. Чельшев.	М.: «ГЭОТАР-Медиа», 2008.	5	-
5	Атлас микроскопического и ультрамикроскопического строения клеток тканей и органов	В.Г. Елисеев, Ю.И. Афанасьев, Е.Ф. Котовский, А.Н. Яцковский.	М.: «Медицина», 2004.	15	-
6	Гистология для будущих врачей: тесты для эффективного освоения цитологии, эмбриологии и гистологии : учеб. пособие для студентов	Павлов А.В., Гансбургский А.Н.	2011, СПб.: СпецЛит	5	-
7	Молекулярная биология. Введение в молекулярную цитологию и гистологию : учеб. пособие для студентов	Мушкамбаров Н.Н.	2016, М.: МИА	25	-

	мед. вузов				
8	Terminologia Histologia. Международные термины по цитологии и гистологии человека с официальным списком русских эквивалентов	Банин В.В., Быков В.Л.	2009. М.: "ГЭОТАР - Медиа"	1	ЭБС Консультант студента
9	Гистология, цитология и эмбриология. Атлас.	Быков В.Л., Юшканцева С.И.	2015, М.: "ГЭОТАР - Медиа"	-	ЭБС Консультант студента
10	Гистология, цитология и эмбриология: атлас	В.В. Гемонов, Э.А. Лаврова	2013, М.: "ГЭОТАР - Медиа"	-	ЭБС Консультант студента
11	Руководство по гистологии: в 2-х т. Т. 1	Данилов Р.К.	2011. СПб. : СпецЛит	10	ЭБС Университетская библиотека онлайн
12	Анатомия человека с элементами гистологии	В. Н. Николенко, В. С. Сперанский	М. : "Академия", 2008	24	-
13	Атлас анатомии человека в 4-х томах	Синельников Р.Д.	М.: Новая волна, 2012	10	-

Раздел 4: Частная гистология.

Тема 4.9: Кожный покров и его производные.

Цель: сформировать умения по диагностике гистологических микропрепаратов толстой и тонкой кожи.

Задачи:

1. Идентифицировать на микроскопическом уровне слои кожи, их тканевые элементы и производные кожи (железы, волосы, ногти).
2. Объяснять структурные особенности кожи и ее производных в различных топографических зонах в связи с выполняемой функцией.
3. Объяснять особенности структурной организации кожи в связи с действием факторов окружающей среды.

Обучающийся должен знать:

1. **До изучения темы (базисные знания):** Строение эпителиальной ткани. Строение собственно соединительной ткани.
2. **После изучения темы:** Источники развития трёх частей кожи. Общий план строения и тканевой состав кожи. Структурно-функциональные особенности производных кожи: потовые и сальные железы. Строение волоса: функциональное значение волосяной луковицы, волосяного сосочка, волосяной сумки, эпителиального волосяного влагалища. Геронтологические особенности кожи и ее производных.

Обучающийся должен уметь:

Диагностировать микропрепараты тонкой и толстой кожи с волосом. На микропрепаратах уметь показать слои эпидермиса, концевые отделы и выводные протоки потовых желёз, сальную железу, гиподерму, волосяную луковицу, слои внутреннего эпителиального влагалища. Охарактеризовать рецепторную функцию кожи.

Обучающийся должен владеть:

1. Микроскопированием и диагностикой следующих препаратов: кожа пальца, кожа с волосом;
2. Определением электронных микрофотографий кератиноцитов, пигментных клеток, клеток Меркеля и Лангерганса, волоса;
3. Идентификацией на микроскопическом уровне слоев кожи, их тканевых элементов и производных кожи (сальные и потовые железы, волосы);
4. Подбором методик гистологического исследования для выполнения научных задач;
5. Способами окрашивания гистологических препаратов для выявления специализированных структур;

6. Методикой диагностики клеток и клеточных структур на электронограммах;
7. Гистологической терминологией по теме;
8. Решением ситуационных задач по теме;
9. Методикой систематизацией материала по теме и составлением таблиц.

Самостоятельная аудиторная работа обучающихся по теме:

1. Ответить на вопросы по теме занятия:

1. Назовите источники развития эпидермиса и дермы.
2. Чем отличается "толстая" кожа от "тонкой"?
3. Какие клетки являются источником регенерации эпидермиса?
4. С какими изменениями эпидермиса связан процесс ороговения кожи?
5. Какими структурами обусловлен рисунок кожи на подушечках пальцев?
6. Что является источником роста волоса и ногтя?
7. Каково функциональное значение кожного покрова?

2. Практическая работа.

Провести диагностику гистологических препаратов.

Алгоритм работы с микроскопом под контролем преподавателя:

- включение микроскопа;
- работа револьвера;
- помещение препарата на предметный столик микроскопа;
- работа с малым увеличением, перевод на большое увеличение, исследование отдельных структур;
- выключение микроскопа.

Список микропрепаратов для диагностики на практическом занятии с последующей зарисовкой препаратов в альбом:

1. Срез кожи пальца человека;
2. Срез кожи с волосом.

Освоить диагностику электронограмм.

Список электроннограмм для диагностики на практическом занятии:

1. Корень волоса

3. Решить ситуационные задачи

1) Алгоритм разбора задач

1. полный и точный ответ на все вопросы задачи;
2. представить комплексную оценку предложенной ситуации;
3. сделать выводы, привести дополнительные аргументы;
4. продемонстрировать знания теоретического материала с учетом междисциплинарных связей;
5. по возможности предложить альтернативные варианты решения проблемы.

2) Пример задачи с разбором по алгоритму

Задача: Какой участок кожи нужно взять исследователю, чтобы изучить железы с апокриновой и голокриновой секрецией? Какие это виды кожных желез?

Решение: Апокриновым типом секреции обладают апокриновые потовые железы, эти железы располагаются в коже подмышечных впадин. Голокриновым типом секреции обладают сальные железы, располагающиеся в тонкой коже и связанные с волосом.

3) Задачи для самостоятельного разбора на занятии

1. Кожа на ладонной поверхности кисти и волосистой части головы покрыта многослойным ороговевающим эпителием. Каких различий в строении этого эпителия следует ожидать и почему? Найти в препаратах.
2. На микрофотографиях представлены различные участки кожи. По каким признакам можно отобрать фото с "тонкой" кожей?
3. В эпидермисе пигмент меланин может встречаться в меланоцитах и кератиноцитах. В каких случаях это наблюдается? Одинаково ли происхождение данных клеток и возможно ли развитие одних из других?
4. При механическом повреждении эпидермиса происходит его восстановление. Какие диффероны принимают в этом участие, и в каких слоях эпидермиса клетки способны к делению?
5. Один из студентов утверждал, что дерма представлена плотной соединительной тканью, другой, что дерма представлена рыхлой соединительной тканью. Кто из студентов прав?
6. На коже пальца есть папиллярный рисунок, а на коже лица его нет. Какими особенностями строения

- кожи можно объяснить это?
- На таблице кожи с волосом художник изобразил два вида желез — простые альвеолярные и простые трубчатые. Как Вы прокомментируете этот рисунок, соответствует ли он действительности?
 - Известно, что волосы способны расти. В какой части волоса происходит пролиферация клеток, обеспечивающая их рост?
 - Один из студентов утверждал, что в эпидермисе есть макрофаги и лимфоциты, другой это отрицал, утверждая, что в эпидермисе нет кровеносных сосудов. В чем правы студенты?
 - При микроскопическом анализе биоптата кожи было обнаружено 5 четко выраженных слоев эпидермиса и простые трубчатые железы в дерме. Какой участок кожи подвергался анализу? Какие железы в нем обнаружены?

4. Задания для групповой работы

Записать в рабочую тетрадь:

- Таблица: этапы роста волоса.

Зарисовать в альбом:

- Схема: поперечный срез волоса.

Самостоятельная внеаудиторная работа обучающихся по теме:

1) *Ознакомиться с теоретическим материалом по теме занятия с использованием конспектов лекций и/или рекомендуемой учебной литературы.*

2) Ответить на вопросы для самоконтроля

- Морфофункциональная характеристика кожи?
- Источники эмбрионального развития?
- Тканевой состав кожи?
- Отличия «тонкой» и «толстой» кожи?
- Васкуляризация, иннервация и её рецепторы?
- Регенерация кожи?
- Производные кожи. Волос. Морфологическое строение, эмбриональное развитие, возрастные особенности?
- Производные кожи Сальные и потовые железы?

3) Проверить свои знания с использованием тестового контроля (примерные вопросы)

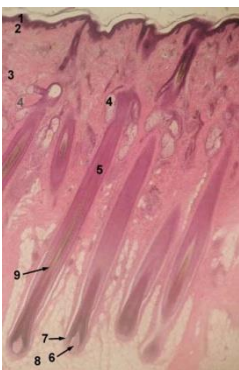
1. Какие клетки образуют кожный пигмент и дают положительную реакцию на дофа-оксидазы

- Клетки Меркеля
- Клетки Лангерганса
- Кератиноциты
- Меланоциты*

2. Какой пигмент определяет светлый Цвет волос у человека

- Эумеланин
- Меланин
- Феомеланин*
- Количество меланина в волосе

3. Известно, что рост волос происходит за счет волосяной луковицы. Какой цифрой отмечена данная структура на представленной фотографии препарата



- 5
- 9
- 6
- 7*

4. Нервные окончания в коже, связанные с ощущением... представлены..

- (2) Боли [1] Пластинчатыми тельцами
- (3) Прикосновения [2] Свободными нервными окончаниями

В) (1) Давления

[3] Осязательными тельцами и дисками

[4] Моторными бляшками

[5] Нервномышечными веретенами

5. Производные кожи ... образованы ..

А) (3) Корковое вещество волоса

[1] Рыхлой волокнистой соединительной тканью

Б) (2) Наружное корневое влагалище волоса

[2] Ростковым слоем эпидермиса

В) (1) Волосяной сосочек

[3] Роговыми чешуйками

[4] Плотной неоформленной соединительной тканью

[5] Минерализованным аморфным веществом

6. Части волоса ... образованы ...

А) (5) Мозговое вещество

[1] Ростковым слоем эпидермиса

Б) (4) Корковое вещество

[2] Ороговевшими клетками с твердым кератином, без пигментных зерен

В) (2) Кутикула

[3] Ороговевшими клетками с мягким кератином

[4] Роговыми чешуйками с зёрнами пигмента

[5] Медленно ороговевшими клетками с гранулами трихогиалина и меланина

Рекомендуемая литература:

Основная литература

№ п/п	Наименование	Автор (ы)	Год, место издания	Кол-во экземпляров в библиотеке	Наличие в ЭБС
1	2	3	4	5	6
	Гистология, цитология и эмбриология	Кузнецов С.Л., Мушкабаров Н.Н.	2012, М.: МИА	52	-
	Гистология, эмбриология, цитология.	Э.Г. Улумбеков, Ю.А. Чельшева	2012, М.: ГЭОТАР-Медиа	50	ЭБС Консультант студента
	Морфогенез и гистофизиология системы мононуклеарных фагоцитов человека	Абдуллин Т.Г., Муслимов С.А., Коледаева Е.В., Мусина Л.А., Лебедева А.И.	Киров: «Дом печати - ВЯТКА», 2009.	100	ЭБС Кировского ГМУ
	Цитология и общая гистология. Функциональная морфология клеток и тканей человека: учебник для студентов мед. ин-тов.	Быков В. Л.	2007. СПб.: СОТИС.	5	-
	Основы общей и сравнительной эмбриологии. Учебно-методическое пособие по самостоятельной внеаудиторной работе студентов	Зайцев В.Б., Гамулинская И.Н. Коледаева Е.В.	2008, Киров: Кировская ГМА.	180	ЭБС Кировского ГМУ
	Анатомия человека: учебник	М. Г. Привес, Н. К. Лысенков, В. И. Бушкович	СПб. : ИД СПбМАПО, 2011	20	-
	Анатомия человека: учебник в 2 т.	под ред. И. В. Гайворонского	М.: ГЭОТАР-Медиа, 2014	4	ЭБС Консультант студента

Дополнительная литература

№ п/п	Наименование	Автор (ы)	Год, место издания	Кол-во экземпляров в библиотеке	Наличие в ЭБС
1	2	3	4	5	6
1	Гистология, эмбриология, цитология	Ю. И. Афанасьев, Н. А. Юрина, Е. Ф. Котовский и др.; под ред. Ю. И. Афанасьева, Н. А. Юриной.	2016. М.: ГЭОТАР - Медиа	-	ЭБС Консультант студента
2.	Частная гистология человека.	В.Л. Быков	СПб.: Сотис, 2002.	8	-
3	Атлас по гистологии, цитологии и эмбриологии.	С.Л. Кузнецов, Н.Н. Мушкамбаров, В.Л. Горячкина.	М.: МИА, 2002.	10	-
4	Гистология. Атлас для практических занятий.	Н.В. Бойчук, Р.Р. Исламов, С.Л. Кузнецов, Ю.А. Чельшев.	М.: «ГЭОТАР-Медиа», 2008.	5	-
5	Атлас микроскопического и ультрамикроскопического строения клеток тканей и органов	В.Г. Елисеев, Ю.И. Афанасьев, Е.Ф. Котовский, А.Н. Яцковский.	М.: «Медицина», 2004.	15	-
6	Гистология для будущих врачей: тесты для эффективного освоения цитологии, эмбриологии и гистологии : учеб. пособие для студентов	Павлов А.В., Гансбургский А.Н.	2011, СПб.: СпецЛит	5	-
7	Молекулярная биология. Введение в молекулярную цитологию и гистологию : учеб. пособие для студентов мед. вузов	Мушкамбаров Н.Н.	2016, М.: МИА	25	-
8	Terminologia Histologia. Международные термины по цитологии и гистологии человека с официальным списком русских эквивалентов	Банин В.В., Быков В.Л.	2009. М.: "ГЭОТАР - Медиа"	1	ЭБС Консультант студента
9	Гистология, цитология и эмбриология. Атлас.	Быков В.Л., Юшканцева С.И.	2015, М.: "ГЭОТАР - Медиа"	-	ЭБС Консультант студента
10	Гистология, цитология и эмбриология: атлас	В.В. Гемонов, Э.А. Лаврова	2013, М.: "ГЭОТАР - Медиа"	-	ЭБС Консультант студента
11	Руководство по гистологии: в 2-х т. Т. 1	Данилов Р.К.	2011. СПб. : СпецЛит	10	ЭБС Университетская библиотека онлайн
12	Анатомия человека с элементами гистологии	В. Н. Николенко, В. С. Сперанский	М. : "Академия", 2008	24	-
13	Атлас анатомии человека в 4-х томах	Синельников Р.Д.	М.: Новая волна, 2012	10	-

Раздел 4. Частная гистология.

Тема 4.10: Коллоквиум по «Частной гистологии». часть 3.

Цель: закрепить полученные знания по темам: нервная система и органы чувств

Задачи:

1. Рассмотреть одну из предложенных электронограмм, определить представленную структуру, рассказать о строении и функции данной структуры.
2. Продиagnosticировать 2 микропрепарата.
3. Ответить на ряд теоретических вопросов по ранее заявленным темам

Обучающийся должен знать: Обучающийся должен знать:

4. **До изучения темы (базисные знания):** Материал пройденных тем из практических занятий, предшествующих контрольному занятию.
5. **После изучения темы:** Геронтологические особенности органов органов чувств, нервной системы.

Обучающийся должен уметь:

Диагностировать микропрепараты по заявленным темам, диагностировать электронограммы.

Обучающийся должен владеть:

1. Работой со световыми микроскопами на малом и большом увеличении, с использованием иммерсии;
2. Дифференциальной диагностикой гистологических препаратов;
3. Подбором методик гистологического исследования для выполнения научных задач;
4. Способами окрашивания гистологических препаратов для выявления специализированных структур;
5. Методикой диагностики клеток и клеточных структур на электронограммах;
6. Гистологической терминологией по теме;
7. Решением ситуационных задач по теме;
8. Методикой систематизацией материала по теме и составлением таблиц;

Самостоятельная аудиторная работа обучающихся по теме:

1. Беседа по теме занятия

1. источники развития эпидермиса и дермы.
2. Источники роста волоса и ногтя.
3. функциональное значение кожного покрова
4. Орган равновесия. Рецепторные участки в мешочке, маточке и полукружных каналах. Их строение, развитие, функции. Морфофункциональная характеристика рецепторных клеток.
5. Орган слуха. Морфофункциональная характеристика. Развитие, строение, цитофизиология рецепторных клеток внутреннего уха. Гистофизиология восприятия звуков.
6. Глаз. Источники развития и основные этапы эмбрионального развития, строение функциональных аппаратов глазного яблока, их возрастные изменения. Адаптивные процессы в сетчатке на свету и в темноте.
7. Рецепторный аппарат глаза. Нейронный состав сетчатки. Строение и физиология фоторецепторных клеток. Механизм фоторецепции. Строение и функции пигментного слоя сетчатки.
8. Диоптрический и аккомодационный аппараты глаза. Радужка, ресничное тело, функции и возрастные изменения.

2. Практическая работа

Выполнение заданий под контролем преподавателя

1. Диагностика 3-х гистологических препаратов.

Самостоятельная внеаудиторная работа обучающихся по теме:

1) Ознакомиться с теоретическим материалом по теме занятия с использованием конспектов лекций и/или рекомендуемой учебной литературы.

2) Ответить на вопросы для самоконтроля

1. Орган равновесия. Рецепторные участки в мешочке, маточке и полукружных каналах. Их строение, развитие, функции. Морфофункциональная характеристика рецепторных клеток.

2. Орган слуха. Морфофункциональная характеристика. Развитие, строение, цитофизиология рецепторных клеток внутреннего уха. Гистофизиология восприятия звуков.
3. Глаз. Источники развития и основные этапы эмбрионального развития, строение функциональных аппаратов глазного яблока, их возрастные изменения. Адаптивные процессы в сетчатке на свету и в темноте.
4. Рецепторный аппарат глаза. Нейронный состав сетчатки. Строение и физиология фоторецепторных клеток. Механизм фоторецепции. Строение и функции пигментного слоя сетчатки.
5. Диоптрический и аккомодационный аппараты глаза. Радужка, ресничное тело, функции и возрастные изменения.
6. Железы кожи. Развитие, строение, гистофизиология. Строение, рост и смена волос.
7. Эпидермис. Его дифференциальная организация. Дермо-эпидермальное соединение. Слои дермы, их тканевой состав.

3) Список электронограм для подготовки к диагностике электронограмм

1. Палочковый фоторецептор;
2. Строение апикального полюса наружной сенсорной клетки спирального органа.

4) Список препаратов для диагностики

1. Срез роговицы глаза;
2. Задняя стенка глаза;
3. Поперечный срез улитки внутреннего уха;
4. Срез кожи пальца человека;
5. Срез кожи с волосом;

Рекомендуемая литература:

Основная литература

№ п/п	Наименование	Автор (ы)	Год, место издания	Кол-во экземпляров в библиотеке	Наличие в ЭБС
1	2	3	4	5	6
	Гистология, цитология и эмбриология	Кузнецов С.Л., Мушкабаров Н.Н.	2012, М.: МИА	52	-
	Гистология, эмбриология, цитология.	Э.Г. Улумбеков, Ю.А. Чельшева	2012, М.: ГЭОТАР-Медиа	50	ЭБС Консультант студента
	Морфогенез и гистофизиология системы мононуклеарных фагоцитов человека	Абдуллин Т.Г., Муслимов С.А., Коледаева Е.В., Мусина Л.А., Лебедева А.И.	Киров: «Дом печати - ВЯТКА», 2009.	100	ЭБС Кировского ГМУ
	Цитология и общая гистология. Функциональная морфология клеток и тканей человека: учебник для студентов мед. ин-тов.	Быков В. Л.	2007. СПб.: СОТИС.	5	-
	Основы общей и сравнительной эмбриологии. Учебно-методическое пособие по самостоятельной внеаудиторной работе студентов	Зайцев В.Б., Гамулинская И.Н. Коледаева Е.В.	2008, Киров: Кировская ГМА.	180	ЭБС Кировского ГМУ
	Анатомия человека: учебник	М. Г. Привес, Н. К. Лысенков, В. И. Бушкович	СПб. : ИД СПбМАПО, 2011	20	-
	Анатомия человека:	под ред. И. В.	М.: ГЭОТАР-	4	ЭБС

	учебник в 2 т.	Гайворонского	Медиа, 2014		Консультант студента
--	----------------	---------------	-------------	--	----------------------

Дополнительная литература

№ п/п	Наименование	Автор (ы)	Год, место издания	Кол-во экземпляров в библиотеке	Наличие в ЭБС
1	2	3	4	5	6
1	Гистология, эмбриология, цитология	Ю. И. Афанасьев, Н. А. Юрина, Е. Ф. Котовский и др.; под ред. Ю. И. Афанасьева, Н. А. Юриной.	2016. М.: ГЭОТАР - Медиа	-	ЭБС Консультант студента
2.	Частная гистология человека.	В.Л. Быков	СПб.: Сотис, 2002.	8	-
3	Атлас по гистологии, цитологии и эмбриологии.	С.Л. Кузнецов, Н.Н. Мушкамбаров, В.Л. Горячкина.	М.: МИА, 2002.	10	-
4	Гистология. Атлас для практических занятий.	Н.В. Бойчук, Р.Р. Исламов, С.Л. Кузнецов, Ю.А. Чельшев.	М.: «ГЭОТАР-Медиа», 2008.	5	-
5	Атлас микроскопического и ультрамикроскопического строения клеток тканей и органов	В.Г. Елисеев, Ю.И. Афанасьев, Е.Ф. Котовский, А.Н. Яцковский.	М.: «Медицина», 2004.	15	-
6	Гистология для будущих врачей: тесты для эффективного освоения цитологии, эмбриологии и гистологии : учеб. пособие для студентов	Павлов А.В., Гансбургский А.Н.	2011, СПб.: СпецЛит	5	-
7	Молекулярная биология. Введение в молекулярную цитологию и гистологию : учеб. пособие для студентов мед. вузов	Мушкамбаров Н.Н.	2016, М.: МИА	25	-
8	Terminologia Histologia. Международные термины по цитологии и гистологии человека с официальным списком русских эквивалентов	Банин В.В., Быков В.Л.	2009. М.: "ГЭОТАР - Медиа"	1	ЭБС Консультант студента
9	Гистология, цитология и эмбриология. Атлас.	Быков В.Л., Юшканцева С.И.	2015, М.: "ГЭОТАР - Медиа"	-	ЭБС Консультант студента
10	Гистология, цитология и эмбриология: атлас	В.В. Гемонов, Э.А. Лаврова	2013, М.: "ГЭОТАР - Медиа"	-	ЭБС Консультант студента
11	Руководство по гистологии: в 2-х т. Т. 1	Данилов Р.К.	2011. СПб. : СпецЛит	10	ЭБС Университетская библиотека онлайн
12	Анатомия человека с	В. Н. Николенко, В. С.	М. : "Академия", 2008	24	-

	элементами гистологии	Сперанский			
13	Атлас анатомии человека в 4-х томах	Синельников Р.Д.	М.: Новая волна, 2012	10	-

Раздел 4. Частная гистология.

Тема 4.11: Пищеварительная система 1

Цель: Сформировать умения по диагностике органов переднего отдела пищеварительной системы.

Задачи:

1. Изучить общий принцип морфологического строения стенки органов пищеварительной системы человека.
2. Изучить особенности морфологического строения ротовая полость.
3. Изучить строение и гистофизиологию губ, щек, твердого и мягкого неба, десен.
4. Изучить виды сосочков языка, их строение и функции.
5. Характеризовать клеточный состав вкусовой луковицы.
6. Изучить классификацию и строение слюнных желез. Отличительные особенности строения околоушной, подчелюстной и подъязычной желез.
7. Изучить строение и гистофизиологию миндалин.
8. Изучить строение и гистофизиологию глотки и пищевода.

Обучающийся должен знать:

1. **До изучения темы (базисные знания):** Морфофункциональные и гистогенетические особенности многослойных эпителиев. Типы секреции желез. Строение и классификация экзокринных желез. Строение поперечнополосатой и гладкой мышечной тканей. Строение вегетативных ганглиев и периферических нервов. Строение и функциональное значение лимфоидной ткани.
2. **После изучения темы:** Общий план строения полых органов пищеварительной системы. Эмбриональные источники развития органов переднего отдела пищеварительного аппарата. Понятие "слизистая оболочка", ее строение. Строение и функциональное значение миндалин. Общий план строения мелких и крупных слюнных желез. Геронтологические особенности органов полости рта, миндалин и слюнных желез.

Обучающийся должен уметь:

Диагностировать следующие гистологические препараты: губы, щеки, десны, язык листовидные сосочки, язык нитевидные сосочки, околоушная, подчелюстная и подъязычная слюнные железы, миндалины, пищевод. Выявлять жевательные поверхности и определять их структуру.

Обучающийся должен владеть:

1. Диагностикой следующих гистологических препаратов: губы, щеки, десны, язык листовидные сосочки, язык нитевидные сосочки, околоушная, подчелюстная и подъязычная слюнные железы, миндалины, пищевод
2. Подбором методик гистологического исследования для выполнения научных задач;
3. Способами окрашивания гистологических препаратов для выявления специализированных структур;
4. Методикой диагностики клеток и клеточных структур на электронограммах;
5. Гистологической терминологией по теме;
6. Решением ситуационных задач по теме;
7. Методикой систематизацией материала по теме и составлением таблиц.

Самостоятельная аудиторная работа обучающихся по теме:

1. Ответить на вопросы по теме занятия:

1. Три типа слизистой оболочки полости рта?
2. Губы. Губные железы. Строение уздечки верхней губы?
3. Щеки. Щечные железы?
4. Особенности строения различных частей твердого неба?
5. Мягкое небо и язычок?
6. Десна. Строение и гистохимия десны. Десна свободная и прикрепленная?
7. Строение дна полости рта, уздечка нижней губы?
8. Строение пульпы?
9. Строение поддерживающего аппарата?

10. Понятие о периодонте и пародонте?
11. Ультраструктура клеток пульпы зуба?
12. Гистофизиологические особенности строения вышеперечисленных клеток?
13. Кровоснабжение и иннервация пульпы?
14. Возрастные изменения пульпы и периодонта?
15. Строение дентина, эмали и цемента?
16. Эмалевые призмы, беспризмная эмаль, эмалевые веретена, пучки и пластинки?
17. Дентинные каналы, плащевой и околопульпарный, глобулярный и интерглобулярный дентин?
18. Ультраструктура амелобластов, одонтобластов, цементобластов?
19. Гистофизиологические особенности строения вышеперечисленных клеток?
20. Этапы гистогенеза зуба и морфофункциональные характеристики каждого из них?
21. Образование дентина и эмали?
22. Развитие и строение коронки и корня зуба?
23. Сроки прорезывания зубов?
24. Теории прорезывания зубов?

2. Практическая работа.

Провести диагностику гистологических препаратов.

Алгоритм работы с микроскопом под контролем преподавателя:

- включение микроскопа;
- работа револьвера;
- помещение препарата на предметный столик микроскопа;
- работа с малым увеличением, перевод на большое увеличение, исследование отдельных структур;
- выключение микроскопа.

Список микропрепаратов для диагностики на практическом занятии с последующей зарисовкой препаратов в альбом:

1. Срез губы;
2. Нитевидные сосочки срез языка;
3. Листовидные сосочки, срез языка;
4. Срез небной миндалины;
5. Срез околоушной слюнной железы;
6. Срез подчелюстной (смешанной; слюнной железы);
7. Шлиф зуба;
8. Развитие зуба (срез мордочки зародыша свиньи, бокаловидный орган);
9. Развитие эмали и дентина (срез мордочки зародыша свиньи).

Освоить диагностику электронограмм.

Список электроннограмм для диагностики на практическом занятии:

1. Нитевидные сосочки языка;
2. Листовидные сосочки языка;
3. Желобоватые сосочки языка.
4. Ультрамикроскопическое строение энамелобласта;
5. Ультрамикроскопическое строение дентинобласта;
6. Эмалевые призмы зуба;

3. Решить ситуационные задачи

1) Алгоритм разбора задач

1. полный и точный ответ на все вопросы задачи;
2. представить комплексную оценку предложенной ситуации;
3. сделать выводы, привести дополнительные аргументы;
4. продемонстрировать знания теоретического материала с учетом междисциплинарных связей;
5. по возможности предложить альтернативные варианты решения проблемы.

2) Пример задачи с разбором по алгоритму

Задача: В роддоме во время первого кормления у новорожденного было замечено постоянное вытекание молока из носа. О какой аномалии развития может свидетельствовать этот симптом.

Решение: данный симптом может свидетельствовать о патологии развития ротовой полости в эмбриональном периоде, таком как несращивание верхней губы. При этом нарушается развитие медиальных носовых отростков.

3) Задачи для самостоятельного разбора на занятии

1. Препараты приготовлены из внутренней поверхности губы и десны. По каким особенностям строения их можно различить?
2. В микропрепарате губы видны многослойный плоский ороговевающий эпителий, волосы, сальные и потовые железы. По каким структурным признакам вы отличаете ее от других частей губы?
3. Произошла атрофия слизистой оболочки языка. Какая чувствительность потеряна? Какие структуры при этом повреждены?
4. У человека выделяется мало густой слюны, снижена ее ферментативная активность, увеличено содержание слизи. Что является наиболее вероятной причиной этого нарушения.
5. На гистологическом препарате представлен поперечный срез стенки полого органа, слизистая оболочка которого покрыта многослойным плоским неороговевающим эпителием. Какой это орган?
6. Стоматолог в кабинете поликлиники дал задание интерну обследовать у пациента участки слизистой оболочки ротовой полости, которые ороговевают. Какие это участки?
7. На гистопрепарате железистого органа определяются только серозные концевые отделы. В междольковой соединительной ткани есть протоки, высланные двухслойным или многослойным эпителием. Определите данный орган.
8. При остром воспалении околоушной слюнной железы нарушаются процессы секреции и выделения. Какие клетки страдают при этом?
9. При хронических воспалительных процессах слюнных желез наблюдается повреждение эпителия выводных протоков. Какой эпителий будет повреждаться при этом в исчерпанных протоках больших слюнных желез?
10. При микроскопическом изучении шлифа зуба обнаружено, что одна его твердая ткань в радиальном направлении пронизана большим количеством тонких трубочек, а другая - содержит отростчатые полости для клеток. Назовите эти клетки. В какой части зуба содержатся обе эти ткани?
11. Недостаточность витамина С в пище отрицательно сказывается на развитии и дифференцировке одонтобластов, а это вызывает нарушение образования дентина в определенных участках зуба. В этих участках не происходит и образования эмали, хотя структура энамелобластов не изменяется. С чем это связано?
12. При рассмотрении пульпы зуба обнаружено. Что в одной части зуба пульпа построена по типу рыхлой неоформленной соединительной, а другой - состоит из плотной соединительной ткани, богатой межклеточным веществом и лишь в наружных отделах имеет более рыхлое строение. Какие это части зуба? Чем объясняются различия в строении пульпы различных частей зуба?

4. Задания для групповой работы

Записать в рабочую тетрадь:

1. Таблица: общий план гистологического строения стенки пищеварительной трубки;
2. Таблица железы пищевода;
3. Таблица: классификация слюнных желез.
4. Таблица: ткани зуба: общая характеристика;
5. Схема: развитие зуба;
6. Таблица: теории прорезывания зубов.

Зарисовать в альбом:

1. Схема: строение вкусовой луковицы.
2. Схема: строение слюнных желез.
3. Схема: дентин и пульпа зуба.

Самостоятельная внеаудиторная работа обучающихся по теме:

1) Ознакомиться с теоретическим материалом по теме занятия с использованием конспектов лекций и/или рекомендуемой учебной литературы.

2) Ответить на вопросы для самоконтроля

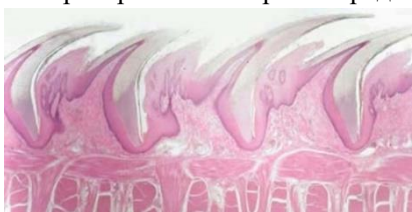1. Ротовая полость. Общая морфофункциональная характеристика слизистой оболочки. Источники развития. Губы, мягкое и твердое небо строение и функции. Возрастные изменения?
2. Язык строение и функции?

3. Гистофизиологическая характеристика вторично-чувствующих сенсоэпителиальных рецепторных клеток. Орган вкуса. Развитие, строение и функции. Иннервация. Регенерация. Гистофизиология органа вкуса?
4. Околоушные слюнные железы. Развитие, строение, функции. Регенерация. Возрастные изменения?
5. Подчелюстные слюнные железы. Развитие, строение, функции. Особенности строения различных типов слюнных желез. Регенерация. Возрастные изменения?
6. Подъязычные слюнные железы. Развитие, строение, функции. Регенерация. Возрастные изменения?
7. Особенности строения различных типов крупных и мелких слюнных желез. Регенерация. Возрастные изменения?
8. Пищевод; строение и функции. Источник и эмбриональное развитие. Строение различных отделов стенки пищевода, железы пищевода?

3) Проверить свои знания с использованием тестового контроля (примерные вопросы)

1. Лимфатические узелки небных миндалин располагаются в
 - А) Собственной пластинке слизистой оболочки*
 - Б) Подслизистой основе
 - В) Мышечной оболочке
 - Г) Адвентициальной оболочке
2. Мышечная оболочка пищевода в верхней трети содержит
 - А) Поперечно-полосатую мышечную ткань*
 - Б) Гладкую мышечную ткань
 - В) Поперечнополосатую и гладкую мышечную ткань
3. Нервное сплетение мейснера локализуется в
 - А) Слизистой оболочке
 - Б) Подслизистой основе*
 - В) Мышечной оболочке
 - Г) Адвентициальной оболочке
4. Максиллярная и мандибулярная зоны щеки аналогичны по строению части губы
 - А) Кожной части
 - Б) Промежуточного отдела
 - В) Слизистой части*
 - Г) Мышечного слоя

5. Препарат какого органа представлен на снимке



- А) Грибовидные сосочки языка
- Б) Листовидные сосочки языка
- В) Желобоватые сосочки языка
- Г) Нитевидные сосочки языка*

6. Кардиальные железы пищевода залегают
 - А) На уровне перстневидного хряща гортани и 5-го кольца трахеи*
 - Б) В средней части пищевода
 - В) В месте перехода пищевода в желудок*
 - Г) По всей длине собственной пластинки слизистой оболочки

7. Оболочки стенки... Вид ткани...

- | | |
|----------------------------|---|
| А) (1) Слизистая | [1] Однослойный призматический эпителий |
| Б) (2) Подслизистая основа | [2] Рыхлая волокнистая соединительная ткань |
| В) (3) Мышечная | [3] Гладкая мышечная ткань |
| Г) (4) Серозная | [4] Однослойный плоский эпителий |

8. Вид слюнной железы ... Характеристика ...

- | | |
|---------------------|---|
| А) (1) Околоушная | [1] Сложная альвеолярная разветвленная |
| Б) (2) Подъязычная | [2] Сложная альвеолярно – трубчатая разветвленная |
| В) (2) Подчелюстная | |

9. Ткани губы ... Источники развития ...
- А) (1) Эпидермис [1] Эктодерма
 Б) (2) Сосочковый слой дермы [2] Дерматом мезодермы
 В) (2) Сетчатый слой дермы

10. Производные ротовой полости ... Тип слизистой ...
- А) (2) Губа [1] Жевательного типа
 Б) (2) Щека [2] Слизистого типа
 В) (1) Десна [3] Специализированного типа
 Г) (3) Дорзальная часть языка

Рекомендуемая литература:

Основная литература

№ п/п	Наименование	Автор (ы)	Год, место издания	Кол-во экземпляров в библиотеке	Наличие в ЭБС
1	2	3	4	5	6
	Гистология, цитология и эмбриология	Кузнецов С.Л., Мушкабаров Н.Н.	2012, М.: МИА	52	-
	Гистология, эмбриология, цитология.	Э.Г. Улумбеков, Ю.А. Чельшева	2012, М.: ГЭОТАР-Медиа	50	ЭБС Консультант студента
	Морфогенез и гистофизиология системы мононуклеарных фагоцитов человека	Абдуллин Т.Г., Муслимов С.А., Коледаева Е.В., Мусина Л.А., Лебедева А.И.	Киров: «Дом печати - ВЯТКА», 2009.	100	ЭБС Кировского ГМУ
	Цитология и общая гистология. Функциональная морфология клеток и тканей человека: учебник для студентов мед. ин-тов.	Быков В. Л.	2007. СПб.: СОТИС.	5	-
	Основы общей и сравнительной эмбриологии. Учебно-методическое пособие по самостоятельной внеаудиторной работе студентов	Зайцев В.Б., Гамулинская И.Н. Коледаева Е.В.	2008, Киров: Кировская ГМА.	180	ЭБС Кировского ГМУ
	Анатомия человека: учебник	М. Г. Привес, Н. К. Лысенков, В. И. Бушкович	СПб. : ИД СПбМАПО, 2011	20	-
	Анатомия человека: учебник в 2 т.	под ред. И. В. Гайворонского	М.: ГЭОТАР-Медиа, 2014	4	ЭБС Консультант студента

Дополнительная литература

№ п/п	Наименование	Автор (ы)	Год, место издания	Кол-во экземпляров в библиотеке	Наличие в ЭБС
1	2	3	4	5	6
1	Гистология, эмбриология, цитология	Ю. И. Афанасьев, Н. А. Юрина, Е. Ф. Котовский и др.; под ред. Ю. И.	2016. М.: ГЭОТАР - Медиа	-	ЭБС Консультант

		Афанасьева, Н. А. Юриной.			студента
2.	Частная гистология человека.	В.Л. Быков	СПб.: Сотис, 2002.	8	-
3	Атлас по гистологии, цитологии и эмбриологии.	С.Л. Кузнецов, Н.Н. Мушкамбаров, В.Л. Горячкина.	М.: МИА, 2002.	10	-
4	Гистология. Атлас для практических занятий.	Н.В. Бойчук, Р.Р. Исламов, С.Л. Кузнецов, Ю.А. Чельшев.	М.: «ГЭОТАР-Медиа», 2008.	5	-
5	Атлас микроскопического и ультрамикроскопического строения клеток тканей и органов	В.Г. Елисеев, Ю.И. Афанасьев, Е.Ф. Котовский, А.Н. Яцковский.	М.: «Медицина», 2004.	15	-
6	Гистология для будущих врачей: тесты для эффективного освоения цитологии, эмбриологии и гистологии : учеб. пособие для студентов	Павлов А.В., Гансбургский А.Н.	2011, СПб.: СпецЛит	5	-
7	Молекулярная биология. Введение в молекулярную цитологию и гистологию : учеб. пособие для студентов мед. вузов	Мушкамбаров Н.Н.	2016, М.: МИА	25	-
8	Terminologia Histologia. Международные термины по цитологии и гистологии человека с официальным списком русских эквивалентов	Банин В.В., Быков В.Л.	2009. М.: "ГЭОТАР - Медиа"	1	ЭБС Консультант студента
9	Гистология, цитология и эмбриология. Атлас.	Быков В.Л., Юшканцева С.И.	2015, М.: "ГЭОТАР - Медиа"	-	ЭБС Консультант студента
10	Гистология, цитология и эмбриология: атлас	В.В. Гемонов, Э.А. Лаврова	2013, М.: "ГЭОТАР - Медиа"	-	ЭБС Консультант студента
11	Руководство по гистологии: в 2-х т. Т. 1	Данилов Р.К.	2011. СПб. : СпецЛит	10	ЭБС Университетская библиотека онлайн
12	Анатомия человека с элементами гистологии	В. Н. Николенко, В. С. Сперанский	М. : "Академия", 2008	24	-
13	Атлас анатомии человека в 4-х томах	Синельников Р.Д.	М.: Новая волна, 2012	10	-

Раздел 4. Частная гистология.

Тема 4.12. Пищеварительная система 2

Цель: Способствовать формированию умений по диагностике гистологических препаратов различных отделов желудка, тонкого и толстого кишечника.

Задачи:

1. Изучить сходные черты в строении органов среднего и заднего отделов пищеварительной трубки.
2. Изучить строение и гистофизиологию различных отделов желудка.
3. Изучить строение и гистофизиологию двенадцатиперстной кишки.
4. Изучить строение и гистофизиологию тонкого кишечника.

5. Изучить строение и гистофизиологию толстого кишечника.

Обучающийся должен знать:

1. **До изучения темы (базисные знания):** Современные представления о строении и функциях пищевода, желудка, толстого и тонкого кишечника, аппендикса.
2. **После изучения темы:** Развитие, микро- и ультрамикроскопическое строение и функции желудка, толстого и тонкого кишечника, аппендикса. Геронтологические особенности.

Обучающийся должен уметь:

Диагностировать препараты: дно желудка, пилорическая часть желудка, двенадцатиперстная кишка, тонкий кишечник, толстый кишечник. Распознавать в электронограммах их основные структурные элементы.

Обучающийся должен владеть:

1. Диагностикой гистологических препаратов дно желудка, пилорическая часть желудка, двенадцатиперстная кишка, тонкий кишечник, толстый кишечник;
2. Подбором методик гистологического исследования для выполнения научных задач;
3. Способами окрашивания гистологических препаратов для выявления специализированных структур;
4. Методикой диагностики клеток и клеточных структур на электронограммах;
5. Гистологической терминологией по теме;
6. Решением ситуационных задач по теме;
7. Методикой систематизацией материала по теме и составлением таблиц.

Самостоятельная аудиторная работа обучающихся по теме:

1. Ответить на вопросы по теме занятия:

1. Типы клеток, входящих в состав фундальных, кардиальных и пилорических желез желудка и выделяемый ими секрет?
2. Слизисто - бикарбонатный барьер желудка?
3. Элементы рельефа слизистой оболочки тонкой кишки, их значение?
4. Компоненты желудочного сока?
5. Функции толстой кишки?
6. Особенности мышечной оболочки толстой кишки?
7. Особенности распределения бокаловидных клеток в эпителии толстой кишки и отличительные признаки ее крипт?
8. Структурные элементы лимфоидной ткани в тонком кишечнике?
9. Структурные элементы лимфоидной ткани в толстом кишечнике?
10. Типы эндокринных клеток желудка, тонкой и толстой кишки?
11. Особенности слизистой и подслизистой оболочек пищевода?

2. Практическая работа.

Провести диагностику гистологических препаратов.

Алгоритм работы с микроскопом под контролем преподавателя:

- включение микроскопа;
- работа револьвера;
- помещение препарата на предметный столик микроскопа;
- работа с малым увеличением, перевод на большое увеличение, исследование отдельных структур;
- выключение микроскопа.

Список микропрепаратов для диагностики на практическом занятии с последующей зарисовкой препаратов в альбом:

1. Срез пищевода;
2. Срез переход пищевода в желудок;
3. Срез дна желудка;
4. Срез двенадцатиперстной кишки;
5. Срез тонкой кишки;
6. Срез толстой кишки.

Освоить диагностику электронограмм.

Список электроннограмм для диагностики на практическом занятии:

1. Ультрамикроскопическое строение поверхностных эпителиоцитов желудка;

2. Энтероциты с щёточной каемкой;
3. Бокаловидная железистая клетка эпителия тонкой кишки;
4. Свод пейеровой бляшки;
5. Вид сверху на поверхность желудочных ямок фундальной части желудка человека;
6. Ворсинки тонкой кишки.

3. Решить ситуационные задачи

1) Алгоритм разбора задач

1. полный и точный ответ на все вопросы задачи;
2. представить комплексную оценку предложенной ситуации;
3. сделать выводы, привести дополнительные аргументы;
4. продемонстрировать знания теоретического материала с учетом междисциплинарных связей;
5. по возможности предложить альтернативные варианты решения проблемы.

2) Пример задачи с разбором по алгоритму

Задача: Среди микрофотографий препаратов желудка и тонкой кишки нужно отобрать те, на которых представлена двенадцатиперстная кишка. С помощью какого признака можно это сделать?

Решение: Идентифицировать двенадцатиперстную кишку можно по следующим признакам: 1) каемчатый эпителий слизистой; 2) появление образованных собственной пластинкой слизистой; 3) отсутствие желез в собственной пластинке слизистой; 4) наличие желез в подслизистой основе; 5) два слоя мышечных клеток в мышечной оболочке.

3) Задачи для самостоятельного разбора на занятии

1. На гистологическом срезе дна желудка в составе желез видны сравнительно большие клетки с ацидофильной цитоплазмой, электронномикроскопически в этих клетках определяется сложная система внутриклеточных канальцев. Какой компонент желудочного сока образуется вследствие деятельности этих клеток?
2. На микропрепарате тонкой кишки в собственной пластинке слизистой оболочки обнаружили скопление клеток шаровидной формы с большими базофильными ядрами, которые окружены узким ободком цитоплазмы. В большинстве таких скоплений центральная часть светлая и содержит меньше клеток, чем периферическая. К какой морфологической структуре принадлежат такие скопления?
3. На электронной микрофотографии собственных желез желудка определяется большая клетка овальной формы, в цитоплазме которой есть система внутриклеточных секреторных канальцев, большое количество митохондрий. Назовите данную клетку.
4. У больного хроническим энтероколитом (воспаление кишечника) обнаружено нарушение пищеварения и всасывания белков в тонкой кишке в результате недостаточного количества в кишечном соке дипептидаз. В каких клетках нарушается синтез этих ферментов?
5. При обследовании больного с заболеванием тонкой кишки обнаружено нарушение процессов пристеночного и мембранного пищеварения. С нарушением функции каких клеток это связано?
6. При ректороманоскопии обнаружена опухоль, которая происходит из слизистой оболочки конечного отдела прямой кишки. Из какого эпителия образовалась эта опухоль?
7. При гистологическом обследовании аспирационного биоптата слизистой оболочки желудка у больного, который страдает язвенной болезнью, обнаружено увеличение количества glanduloцитов, которые имеют оксифильные свойства цитоплазмы. Образование какого компонента желудочного сока обеспечивают эти клетки?
8. На гистологическом препарате представлен орган пищеварительной системы, стенка которого имеет 4 оболочки: слизистую, подслизистую, мышечную и серозную. Слизистая оболочка имеет складки и ямки. Определите, какой орган имеет такой рельеф?
9. У больного хроническим атрофическим гастритом обнаружили признаки гипохромной анемии. Нарушением функций каких клеток желез желудка можно объяснить развитие анемии?
10. Врач-инфекционист обнаружил у больного синдром острого энтероколита с нарушением процессов пищеварения и всасывания продуктов расщепления. При повреждении каких клеток кишечного эпителия наблюдаются такие нарушения?
11. Больной С. 45 лет госпитализирован с жалобами на боль в желудке. Гастроскопия обнаружила наличие небольших по размеру язв в участке дна желудка. Нарушение функции каких клеток слизистой оболочки желудка стало одной из причин повреждения?

4. Задания для групповой работы

Записать в рабочую тетрадь:

1. Таблица: одиночные гормонпродуцирующие клетки пищеварительного тракта;
2. Таблица: сравнительная морфологическая характеристика эпителиоцитов различных отделов желудка;
3. Таблица: железы желудка.

4. Схема: развитие эпителия пищевода.

Самостоятельная внеаудиторная работа обучающихся по теме:

1) Ознакомиться с теоретическим материалом по теме занятия с использованием конспектов лекций и/или рекомендуемой учебной литературы.

2) Ответить на вопросы для самоконтроля

1. Тонкая кишка. Развитие. Общая морфофункциональная характеристика. Строение и функции ворсинок и крипт. Особенности строения различных отделов. Иннервация и васкуляризация. Регенерация. Возрастные изменения.
2. Желудок. Пилорический отдел. Общая морфофункциональная характеристика. Развитие и строение оболочек. Структурные особенности различных отделов. Железы желудка, строение и функции. Иннервация и васкуляризация. Регенерация. Возрастные особенности.
3. Желудок. Дно желудка. Общая морфофункциональная характеристика. Развитие и строение оболочек. Структурные особенности различных отделов. Железы желудка, строение и функции. Иннервация и васкуляризация. Регенерация. Возрастные особенности.
4. Толстая кишка. Червеобразный отросток. Общая характеристика. Развитие и строение. Возрастные особенности. Регенерации эпителия.

3) Проверить свои знания с использованием тестового контроля (примерные вопросы)

1. Эпителий, покрывающий поверхность слизистой оболочки желудка по строению является
 - А) Однослойным плоским
 - Б) Однослойным кубическим
 - В) Однослойным призматическим железистый*
 - Г) Многослойным плоским ороговевающим
2. Ямки, складки и поля являются характерными образованиями слизистой оболочки
 - А) Пищевода
 - Б) Желудка*
 - В) Тонкой кишки
 - Г) Толстой кишки
3. Гаустры-структуры, характерные для
 - А) Пищевода
 - Б) Желудка
 - В) Тонкого кишечника
 - Г) Толстого кишечника*
4. Кишечная ворсинка состоит из следующих структур
 - А) Однослойного призматического каемчатого эпителия*
 - Б) Собственной пластинки слизистой*
 - В) Отдельных гладкомышечных клеток или их пучков*
 - Г) Подслизистой основы
5. Витамин В12
 - А) Антианемический фактор*
 - Б) В желудке связывается с внутренним фактором*
 - В) Всасывается в тонком кишечнике*
 - Г) Накапливается в печени*
6. Ткани стенки желудка ... Источники развития ...

А) (2) Однослойный призматический	[1] Мезенхима железистый эпителий
Б) (1) Соединительная ткань	[2] Энтодерма
В) (1) Гладкая мышечная ткань	[3] Мезодерма
Г) (3) Мезотелий	
7. Тип эпителиальных клеток тонкого кишечника ... Функция...

А) (3) Столбчатые эпителиоциты	[1] Секреция гормонов
Б) (4) Бокаловидные клетки	[2] Секреция слизи
В) (4) Клетки Панета	[3] Участие в пищеварении
Г) (5) Стволовые клетки	[4] Секреция лизоцима, дипептидаз

8. Гормоны, выделяемые эндокриноцитами кишечника ... Их биологическое действие ...

- | | |
|---------------------------------|--|
| А) (4) Секретин(S-клетки) | [1] Стимулирует секрецию пищеварительных ферментов и слизи |
| Б) (3) Энтероглокагон(А-клетки) | [2] Стимулирует функции печени и поджелудочной железы |
| | [3] Стимулирует расщепление гликогена в печени |
| | [4] Увеличивает содержание бикарбонатов в панкреатическом соке |
| | [5] Тормозит функции печени и поджелудочной железы |

9. Клетки крипт толстой кишки ... Осуществляют функции ...

- | | |
|----------------------------------|--------------------------------------|
| А) (4) Каемчатые эпителиоциты | [1] Секретируют серотонин |
| Б) (3) Бескаемчатые эпителиоциты | [2] Секретируют слизь |
| | [3] Являются камбием для эпителия |
| | [4] Участвуют во всасывании жидкости |
| | [5] Секретируют вазоактивный пептид |

Пищеварительная система. Часть 3.

Цель: Способствовать формированию умений по диагностике препаратов печени, поджелудочной железы, твердых и мягких тканей зуба и его поддерживающего аппарата.

Задачи:

1. Рассмотреть гистологические препараты и изучить электронограммы печени и поджелудочной железы
2. Рассмотреть гистологические препараты, изготовленные из шлифов эмали, дентина и цемента.
3. Изучить физико-химические свойства межклеточного вещества, формирующего эмаль, дентин и цемент.
4. Рассмотреть электронограммы амелобластов, одонтобластов, цементобластов.
5. Изучить особенности пульпы коронковой и корневой частей зуба.
6. Изучить понятия «периодонт» и «парадонт»
7. Рассмотреть гистологические препараты различных стадий эмбрионального развития зубов развития зубов
8. Сформировать представление о смене зубов и знания теорий прорезывания зубов.

Обучающийся должен знать:

1. **До изучения темы (базисные знания):** Понятие о молочных и коренных зубах. Современные представления о развитии, строении и функциях печени и поджелудочной железы. Понятие о твердых и мягких тканях зуба.
2. **После изучения темы:** Развитие, строение и функции печени и поджелудочной железы. Основные стадии гистогенеза молочных и постоянных зубов. Суть ранней стадии развития зуба, стадии формирования эмалевого органа, стадии формирования твердых тканей зуба. Строение эмали, дентина, цемента и пульпы. Строение поддерживающего аппарата зуба, отличия однокорневого от многокорневого зубов.

Обучающийся должен уметь:

Диагностировать микропрепараты печени и поджелудочной железы. Диагностировать препараты шлифов однокорневого и многокорневого зубов. Диагностировать учебные препараты шлифов однокорневого и многокорневого зубов. На препаратах выявлять эмалевые призмы, дентиновые каналы, одонтобласты, пульпу, периодонт, зубную альвеолу. Идентифицировать электронограммы амелобластов, одонтобластов, цементобластов. Диагностировать препараты ранней стадии развития зуба, стадии формирования эмалевого органа, стадии формирования твердых тканей зуба, Характеризовать морфофункциональные характеристики каждого из них.

Обучающийся должен владеть:

1. Диагностировать гистологические препараты печени и поджелудочной железы;
2. Диагностикой гистологических препаратов твердых и мягких тканей зуба и его поддерживающего аппарата.
3. Подбором методик гистологического исследования для выполнения научных задач;
4. Способами окрашивания гистологических препаратов для выявления специализированных структур;
5. Методикой диагностики клеток и клеточных структур на электронограммах;

6. Гистологической терминологией по теме;
7. Решением ситуационных задач по теме;
8. Методикой систематизацией материала по теме и составлением таблиц.

Самостоятельная аудиторная работа обучающихся по теме:

1. Ответить на вопросы по теме занятия:

1. Какие вещества содержат секрет ациноцитов поджелудочной железы?
2. Перечислите функции печени.
3. Опишите строение классической печеночной дольки.
4. Назовите морфологические характеристики и функции макрофагов печени, перисинусоидных липоцитов и pit - клеток.
5. Какие типы клеток имеются в островках Лангерганса, и какие гормоны они вырабатывают?

2. Практическая работа.

Провести диагностику гистологических препаратов.

Алгоритм работы с микроскопом под контролем преподавателя:

- включение микроскопа;
- работа револьвера;
- помещение препарата на предметный столик микроскопа;
- работа с малым увеличением, перевод на большое увеличение, исследование отдельных структур;
- выключение микроскопа.

Список микропрепаратов для диагностики на практическом занятии с последующей зарисовкой препаратов в альбом:

1. Срез поджелудочной железы;
2. Срез печени человека;

Освоить диагностику электронограмм.

Список электроннограмм для диагностики на практическом занятии:

1. Ультраструктура гепатоцита;
2. Гепатоциты и клетки синусоидных капилляров;
3. Участок дольки печени;
4. Печеночная долька.

3. Решить ситуационные задачи

1) Алгоритм разбора задач

1. полный и точный ответ на все вопросы задачи;
2. представить комплексную оценку предложенной ситуации;
3. сделать выводы, привести дополнительные аргументы;
4. продемонстрировать знания теоретического материала с учетом междисциплинарных связей;
5. по возможности предложить альтернативные варианты решения проблемы.

2) Пример задачи с разбором по алгоритму

Задача: Многие люди потребляют большое количество сахара. Какие клетки поджелудочной железы в этих условиях функционируют с большим напряжением?

Решение: В таких условиях наиболее активно функционируют В-клетки островков Лангерганса, которые синтезируют инсулин, гормон который обеспечивает всасывание клетками организма глюкозы.

3) Задачи для самостоятельного разбора на занятии

1. Для изучения защитных реакций в кровь экспериментальному животному ввели коллоидную краску. Где в печени можно обнаружить частицы этой краски?
2. При микроскопировании препарата печени студенты заспорили по поводу вены, расположенной между классическими печеночными дольками. Один студент называл ее междольковой, другой — поддольковой. Помогите студентам решить спор: по каким признакам можно отличить эти вены?
3. На вопрос о желчных капиллярах студент ответил, что это пространство между стенкой внутридольковых гемокапилляров и печеночными балками; другой назвал ответ неправильным, так как такого пространства нет. Оцените ответы и приведите обоснование.
4. Перед исследователем поставлена задача изучить в поджелудочной железе клетки, вырабатывающие гормон инсулин. Какие клетки надлежит изучить, где они располагаются в железе?
5. Больной возрастом 50 лет жалуется на повышение аппетита, жажду, снижение веса тела, утомляемость. При лабораторном обследовании обнаружено повышение количества сахара в крови. С нарушением

- функции каких клеток связано развитие данного заболевания?
6. При разрастании соединительной ткани в паренхиме печени (фиброз) в результате хронических заболеваний наблюдается нарушение циркуляции крови в классических дольках. Какое направление движения крови в таких дольках?
 7. На гистологическом препарате представлена железа. В дольках железы определяются ацинусы, секреторные клетки которых имеют две зоны: базальную - гомогенную базофильную и апикальную - зимогенную оксифильную. Какой орган имеет такие морфологические признаки?
 8. В клинику госпитализирован больной с отравлением. Установлено, что в печени нарушены механизмы детоксикации. Какие из органелл гепатоцитов в первую очередь обусловили это состояние?

4. Задания для групповой работы

Записать рабочую тетрадь:

1. Схема: кровеносные и желчевыводящие системы печени;
2. Таблица: типы инсулоцитов и продуцируемые ими гормоны;

Зарисовать в альбом:

1. Схема: строение печеночной дольки;
2. Схема: строение печеночной балки;
3. Схема: строение поджелудочной железы;
4. Схема: строение желчного пузыря.

Самостоятельная внеаудиторная работа обучающихся по теме:

1) Ознакомиться с теоретическим материалом по теме занятия с использованием конспектов лекций и/или рекомендуемой учебной литературы.

2) Ответить на вопросы для самоконтроля

1. Зубы - строение и значение. Источники и ход эмбрионального развития. Регенерация тканей зуба, возрастные изменения?
2. Эмаль. Структура, происхождение, ход эмбрионального развития, возрастные изменения, гипоплазия, метаплазия, изменение цвета?
3. Дентин - строение и функции. Ход эмбрионального развития. Регенерация, возрастные изменения?
4. Пульпа зуба - строение и функции. Ход эмбрионального развития. Регенерация, возрастные изменения?
5. Цемент, клеточный и бесклеточный. Строение и функции. Ход эмбрионального развития. Регенерация, возрастные изменения?
6. Печень. Общая морфофункциональная характеристика. Развитие и строение. Классическая печеночная долька. Представление о портальной дольке и ацинусе. Структурно-функциональная характеристика гепатоцитов и клеток синусоидальных гемокапилляров. Пространство Диссе. Регенерация. Особенности кровоснабжения печени. Возрастные особенности. Желчный пузырь, строение и функции?
7. Поджелудочная железа. Развитие, строение экзо- и эндокринных частей, их гистофизиология. Регенерация. Возрастные изменения. АРУД система – её значение?

3) Проверить свои знания с использованием тестового контроля (примерные вопросы)

1. Эмалевые пучки располагаются
 - А) Пронизывает всю толщу эмали
 - Б) У эмалево-дентинной границы в виде пучков травы*
 - В) В пульпе
 - Г) У дентинно-цементной границы
2. Островки Малассе являются производными
 - А) Эмали
 - Б) Дентина
 - В) Цемента
 - Г) Эпителия*
3. На 5 месяце эмбриогенеза формируется
 - А) Эмаль*
 - Б) Дентин
 - В) Цемент
 - Г) Пульпа

4. Питание дифференцирующихся энамелобластов происходит за счет
А) Сосудов зубного мешочка*
Б) Сосудов зубного сосочка
В) Сосудов периодонта

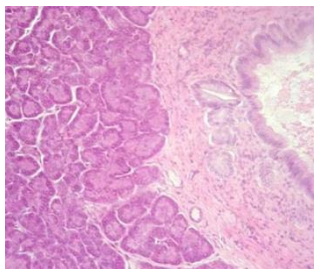
5. Питание цемента здорового зуба осуществляется
А) Диффузно из сосудов периодонта*
Б) Из слюны ротовой полости
В) Из пульпы

6. Обызвествление в виде глобул или калькосферитов происходит в
А) Эмали
Б) Дентине*
В) Цементе
Г) Периодонте

7. Процент органических веществ содержащихся в эмали
А) 5-8%
Б) 3-5%
В) 2-3%*
Г) 1-3%

8. В печёночной дольке локализованы
А) Печёночные пластинки*
Б) Кровеносные капилляры*
В) Жёлчные капилляры*
Г) Центральная вена*

9. Препарат какого органа представлен на снимке



- А) Печень
Б) Слюнная железа
В) Поджелудочная железа
Г) Миндалины

10. Эндокриноциты поджелудочной железы ... Секретируемый гормон ...

- | | |
|------------------|--|
| А) (3) А-клетки | [1] Панкреатический полипептид |
| Б) (2) В-клетки | [2] Инсулин |
| В) (4) D-клетки | [3] Глюкагон |
| Г) (5) D1-клетки | [4] Соматостатин |
| Д) (1) PP-клетки | [5] Вазоактивный интерстициальный полипептид |

11. В сосудах печени ... Содержится ...

- | | |
|-------------------------------|--|
| А) (3) Междольковой вене | [1] Артериальная кровь |
| Б) (4) Синусоидных капиллярах | [2] Венозная кровь, богатая питательными веществами |
| | [3] Смешанная кровь |
| | [4] Венозная кровь, бедная питательными веществами, но богатая продуктами обмена веществ |

12. Клетки периодонта ... Расположение...

- | | |
|---|--------------------------------------|
| А) (3) Преобладание клеток остеобластического ряда | [1] В среднем слое |
| Б) (2) Малодифференцированные клетки, цементобласты | [2] На границе с цементом корня |
| В) (1) Фибробласты, макрофаги, тучные клетки | [3] На границе с альвеолярной костью |

13. Ткани зуба ... Источники развития ...

- А) (1) Эмаль
 Б) (2) Дентин
 В) (2) Цемент
 Г) (2) Пульпа
 Д) (2) Периодонт

- [1] Кожная эктодерма
 [2] Мезенхима

Рекомендуемая литература:

Основная литература

№ п/п	Наименование	Автор (ы)	Год, место издания	Кол-во экземпляров в библиотеке	Наличие в ЭБС
1	2	3	4	5	6
	Гистология, цитология и эмбриология	Кузнецов С.Л., Мушкабаров Н.Н.	2012, М.: МИА	52	-
	Гистология, эмбриология, цитология.	Э.Г. Улумбеков, Ю.А. Чельшева	2012, М.: ГЭОТАР-Медиа	50	ЭБС Консультант студента
	Морфогенез и гистофизиология системы мононуклеарных фагоцитов человека	Абдуллин Т.Г., Муслимов С.А., Коледаева Е.В., Мусина Л.А., Лебедева А.И.	Киров: «Дом печати - ВЯТКА», 2009.	100	ЭБС Кировского ГМУ
	Цитология и общая гистология. Функциональная морфология клеток и тканей человека: учебник для студентов мед. ин-тов.	Быков В. Л.	2007. СПб.: СОТИС.	5	-
	Основы общей и сравнительной эмбриологии. Учебно-методическое пособие по самостоятельной внеаудиторной работе студентов	Зайцев В.Б., Гамулинская И.Н. Коледаева Е.В.	2008, Киров: Кировская ГМА.	180	ЭБС Кировского ГМУ
	Анатомия человека: учебник	М. Г. Привес, Н. К. Лысенков, В. И. Бушкович	СПб. : ИД СПбМАПО, 2011	20	-
	Анатомия человека: учебник в 2 т.	под ред. И. В. Гайворонского	М.: ГЭОТАР-Медиа, 2014	4	ЭБС Консультант студента

Дополнительная литература

№ п/п	Наименование	Автор (ы)	Год, место издания	Кол-во экземпляров в библиотеке	Наличие в ЭБС
1	2	3	4	5	6
1	Гистология, эмбриология, цитология	Ю. И. Афанасьев, Н. А. Юрина, Е. Ф. Котовский и др.; под ред. Ю. И.	2016. М.: ГЭОТАР - Медиа	-	ЭБС Консультант

		Афанасьева, Н. А. Юриной.			студента
2.	Частная гистология человека.	В.Л. Быков	СПб.: Сотис, 2002.	8	-
3	Атлас по гистологии, цитологии и эмбриологии.	С.Л. Кузнецов, Н.Н. Мушкамбаров, В.Л. Горячкина.	М.: МИА, 2002.	10	-
4	Гистология. Атлас для практических занятий.	Н.В. Бойчук, Р.Р. Исламов, С.Л. Кузнецов, Ю.А. Чельшев.	М.: «ГЭОТАР-Медиа», 2008.	5	-
5	Атлас микроскопического и ультрамикроскопического строения клеток тканей и органов	В.Г. Елисеев, Ю.И. Афанасьев, Е.Ф. Котовский, А.Н. Яцковский.	М.: «Медицина», 2004.	15	-
6	Гистология для будущих врачей: тесты для эффективного освоения цитологии, эмбриологии и гистологии : учеб. пособие для студентов	Павлов А.В., Гансбургский А.Н.	2011, СПб.: СпецЛит	5	-
7	Молекулярная биология. Введение в молекулярную цитологию и гистологию : учеб. пособие для студентов мед. вузов	Мушкамбаров Н.Н.	2016, М.: МИА	25	-
8	Terminologia Histologia. Международные термины по цитологии и гистологии человека с официальным списком русских эквивалентов	Банин В.В., Быков В.Л.	2009. М.: "ГЭОТАР - Медиа"	1	ЭБС Консультант студента
9	Гистология, цитология и эмбриология. Атлас.	Быков В.Л., Юшканцева С.И.	2015, М.: "ГЭОТАР - Медиа"	-	ЭБС Консультант студента
10	Гистология, цитология и эмбриология: атлас	В.В. Гемонов, Э.А. Лаврова	2013, М.: "ГЭОТАР - Медиа"	-	ЭБС Консультант студента
11	Руководство по гистологии: в 2-х т. Т. 1	Данилов Р.К.	2011. СПб. : СпецЛит	10	ЭБС Университетская библиотека онлайн
12	Анатомия человека с элементами гистологии	В. Н. Николенко, В. С. Сперанский	М. : "Академия", 2008	24	-
13	Атлас анатомии человека в 4-х томах	Синельников Р.Д.	М.: Новая волна, 2012	10	-

Раздел 4. Частная гистология.

Тема 4.13: Итоговый коллоквиум по «Частной гистологии». Часть 4

Цель: Закрепить полученные знания по темам: пищеварительная система, дыхательная система через диагностику микропрепаратов и электронограмм.

Задачи:

1. Рассмотреть одну из предложенных электронограмм, определить представленную структуру, рассказать о строении и функции данной структуры.
2. Продиагностировать 3 микропрепарата.

3. Ответить на ряд теоретических вопросов по ранее заявленным темам.

Обучающийся должен знать:

1. **До изучения темы (базисные знания):** Материал пройденных тем из практических занятий, предшествующих контрольному занятию.
2. **После изучения темы:** Определять изученные гистологические препараты, диагностировать на этих препаратах структурные элементы данной ткани; интерпретировать изученные электронограммы, возрастные особенности.

Обучающийся должен уметь:

Диагностировать микропрепараты по заявленным темам, диагностировать электронограммы.

Обучающийся должен владеть:

1. Работой со световыми микроскопами на малом и большом увеличении, с использованием иммерсии;
2. Дифференциальной диагностикой гистологических препаратов;
3. Подбором методик гистологического исследования для выполнения научных задач;
4. Способами окрашивания гистологических препаратов для выявления специализированных структур;
5. Методикой диагностики клеток и клеточных структур на электронограммах;
6. Гистологической терминологией по теме;
7. Решением ситуационных задач по теме;
8. Методикой систематизацией материала по теме и составлением таблиц.

Самостоятельная аудиторная работа обучающихся по теме:

1. Ответить на вопросы по теме занятия

1. Гистофизиологическая характеристика вторично-чувствующих сенсоэпителиальных рецепторных клеток. Орган вкуса. Развитие, строение и функции. Иннервация. Регенерация. Гистофизиология органа вкуса.
2. Печень. Микроскопическое и ультрамикроскопическое строение гепатоцитов. Характеристика составляющих их клеток. Желчевыводящие пути и желчный пузырь: микроскопическое строение, функции.
3. Поджелудочная железа. Развитие, строение экзо- и эндокринных частей, их гистофизиология. Регенерация. Возрастные изменения. Понятие о гастропанкреатической (ГЭП) эндокринной системе.
4. Ротовая полость. Общая морфофункциональная характеристика слизистой оболочки. Источники развития. Язык, строение и функции. Возрастные изменения.
5. Околоушные, подчелюстные и подъязычные слюнные железы. Развитие, строение, функции. Особенности строения различных типов слюнных желез. Регенерация. Возрастные изменения.
6. Зубы. Эмаль, дентин, цемент и пульпа зуба - строение и значение. Источники и ход эмбрионального развития. Регенерация тканей зуба, возрастные изменения.
7. Пищевод; строение и функции. Источник и эмбриональное развитие. Строение различных отделов стенки пищевода, железы пищевода.
8. Толстая кишка. Червеобразный отросток. Общая характеристика. Развитие и строение. Возрастные особенности. Регенерации эпителия.
9. Желудок. Общая морфофункциональная характеристика. Развитие и строение оболочек. Структурные особенности различных отделов. Железы желудка, строение и функции. Иннервация и васкуляризация. Регенерация. Возрастные особенности.
10. Тонкая кишка. Развитие. Общая морфофункциональная характеристика. Строение и функции ворсинок и крипт. Особенности строения различных отделов. Иннервация и васкуляризация. Регенерация. Возрастные изменения.
11. Печень. Общая морфофункциональная характеристика. Развитие и строение. Классическая печеночная долька. Представление о портальной дольке и ациносе. Структурно-функциональная характеристика гепатоцитов и клеток синусоидальных гемокапилляров. Пространство Диссе. Регенерация. Особенности кровоснабжения печени. Возрастные особенности. Желчный пузырь, строение и функции.

2. Практическая работа

1) Провести диагностику трех гистологических препаратов

2) Провести диагностику двух электронограмм

Список микропрепаратов для подготовки к диагностике препаратов

1. Нитевидные сосочки срез языка;
2. Листовидные сосочки, срез языка;
3. Срез небной миндалины;
4. Срез околоушной слюнной железы;
5. Срез подчелюстной (смешанной; слюнной железы);

6. Поперечный срез пищевода;
7. Переход пищевода в желудок
8. Срез дно желудка;
9. Пилорический отдел желудка;
10. Срез двенадцатиперстной кишки;
11. Срез тощей кишки;
12. Срез толстой кишки;
13. Срез поджелудочной железы;
14. Срез печени человека;
15. Шлиф зуба;
16. Развитие зуба (срез мордочки зародыша свиньи, эмалевый орган);
17. Развитие эмали и дентина (срез мордочки зародыша свиньи);

2) Список электронограм для подготовки к диагностике электронограмм

1. Нитевидные сосочки языка;
2. Листовидные сосочки языка;
3. Желобоватые сосочки языка;
4. Ультрамикроскопическое строение поверхностных эпителиоцитов желудка;
5. Энтероциты с щеточной каемкой;
6. Бокаловидная железистая клетка эпителия тонкой кишки;
7. Свод пейеровой бляшки;
8. Вид сверху на поверхность желудочных ямок фундальной части желудка человека;
9. Ворсинки тонкой кишки;
10. Ультрамикроскопическое строение энамелобласта;
11. Ультрамикроскопическое строение дентинобласта;
12. Эмалевые призмы зуба;
13. Ультрамикроскопическое строение синусоидного капилляра печени;
14. Эмалевые призмы зуба;
15. Ультраструктура гепатоцита;
16. Гепатоциты и клетки синусоидных капилляров;
17. Участок дольки печени;
18. Печеночная долька;

Самостоятельная внеаудиторная работа обучающихся по теме:

1) Ознакомиться с теоретическим материалом по теме занятия с использованием конспектов лекций и/или рекомендуемой учебной литературы.

2) Ответить на вопросы для самоконтроля

1. Гистофизиологическая характеристика вторично-чувствующих сенсоэпителиальных рецепторных клеток. Орган вкуса. Развитие, строение и функции. Иннервация. Регенерация. Гистофизиология органа вкуса.
2. Печень. Микроскопическое и ультрамикроскопическое строение гепатоцитов. Характеристика составляющих их клеток. Желчевыводящие пути и желчный пузырь: микроскопическое строение, функции.
3. Поджелудочная железа. Развитие, строение экзо- и эндокринных частей, их гистофизиология. Регенерация. Возрастные изменения. Понятие о гастропанкреатической (ГЭП) эндокринной системе.
4. Ротовая полость. Общая морфофункциональная характеристика слизистой оболочки. Источники развития. Язык, строение и функции. Возрастные изменения.
5. Околоушные, подчелюстные и подъязычные слюнные железы. Развитие, строение, функции. Особенности строения различных типов слюнных желез. Регенерация. Возрастные изменения.
6. Зубы. Эмаль, дентин, цемент и пульпа зуба - строение и значение. Источники и ход эмбрионального развития. Регенерация тканей зуба, возрастные изменения.
7. Пищевод; строение и функции. Источник и эмбриональное развитие. Строение различных отделов стенки пищевода, железы пищевода.
8. Толстая кишка. Червеобразный отросток. Общая характеристика. Развитие и строение. Возрастные особенности. Регенерации эпителия.
9. Желудок. Общая морфофункциональная характеристика. Развитие и строение оболочек. Структурные особенности различных отделов. Железы желудка, строение и функции. Иннервация и васкуляризация. Регенерация. Возрастные особенности.
10. Тонкая кишка. Развитие. Общая морфофункциональная характеристика. Строение и функции ворсинок

и крипт. Особенности строения различных отделов. Иннервация и васкуляризация. Регенерация. Возрастные изменения.

11. Печень. Общая морфофункциональная характеристика. Развитие и строение. Классическая печеночная долька. Представление о портальной дольке и ацинусе. Структурно-функциональная характеристика гепатоцитов и клеток синусоидальных гемокапилляров. Пространство Диссе. Регенерация. Особенности кровоснабжения печени. Возрастные особенности. Желчный пузырь, строение и функции.

Рекомендуемая литература:

Основная литература

№ п/п	Наименование	Автор (ы)	Год, место издания	Кол-во экземпляров в библиотеке	Наличие в ЭБС
1	2	3	4	5	6
	Гистология, цитология и эмбриология	Кузнецов С.Л., Мушкабаров Н.Н.	2012, М.: МИА	52	-
	Гистология, эмбриология, цитология.	Э.Г. Улумбеков, Ю.А. Чельшева	2012, М.: ГЭОТАР-Медиа	50	ЭБС Консультант студента
	Морфогенез и гистофизиология системы мононуклеарных фагоцитов человека	Абдуллин Т.Г., Муслимов С.А., Коледаева Е.В., Мусина Л.А., Лебедева А.И.	Киров: «Дом печати - ВЯТКА», 2009.	100	ЭБС Кировского ГМУ
	Цитология и общая гистология. Функциональная морфология клеток и тканей человека: учебник для студентов мед. ин-тов.	Быков В. Л.	2007. СПб.: СОТИС.	5	-
	Основы общей и сравнительной эмбриологии. Учебно-методическое пособие по самостоятельной внеаудиторной работе студентов	Зайцев В.Б., Гамулинская И.Н. Коледаева Е.В.	2008, Киров: Кировская ГМА.	180	ЭБС Кировского ГМУ
	Анатомия человека: учебник	М. Г. Привес, Н. К. Лысенков, В. И. Бушкович	СПб. : ИД СПбМАПО, 2011	20	-
	Анатомия человека: учебник в 2 т.	под ред. И. В. Гайворонского	М.: ГЭОТАР-Медиа, 2014	4	ЭБС Консультант студента

Дополнительная литература

№ п/п	Наименование	Автор (ы)	Год, место издания	Кол-во экземпляров в библиотеке	Наличие в ЭБС
1	2	3	4	5	6
1	Гистология, эмбриология, цитология	Ю. И. Афанасьев, Н. А. Юрина, Е. Ф. Котовский и др.; под ред. Ю. И. Афанасьева, Н. А. Юриной.	2016. М.: ГЭОТАР - Медиа	-	ЭБС Консультант студента
2.	Частная гистология человека.	В.Л. Быков	СПб.: Сотис, 2002.	8	-

3	Атлас по гистологии, цитологии и эмбриологии.	С.Л. Кузнецов, Н.Н. Мушкамбаров, В.Л. Горячкина.	М.: МИА, 2002.	10	-
4	Гистология. Атлас для практических занятий.	Н.В. Бойчук, Р.Р. Исламов, С.Л. Кузнецов, Ю.А. Чельшев.	М.: «ГЭОТАР-Медиа», 2008.	5	-
5	Атлас микроскопического и ультрамикроскопического строения клеток тканей и органов	В.Г. Елисеев, Ю.И. Афанасьев, Е.Ф. Котовский, А.Н. Яцковский.	М.: «Медицина», 2004.	15	-
6	Гистология для будущих врачей: тесты для эффективного освоения цитологии, эмбриологии и гистологии : учеб. пособие для студентов	Павлов А.В., Гансбургский А.Н.	2011, СПб.: СпецЛит	5	-
7	Молекулярная биология. Введение в молекулярную цитологию и гистологию : учеб. пособие для студентов мед. вузов	Мушкамбаров Н.Н.	2016, М.: МИА	25	-
8	Terminologia Histologia. Международные термины по цитологии и гистологии человека с официальным списком русских эквивалентов	Банин В.В., Быков В.Л.	2009. М.: "ГЭОТАР - Медиа"	1	ЭБС Консультант студента
9	Гистология, цитология и эмбриология. Атлас.	Быков В.Л., Юшканцева С.И.	2015, М.: "ГЭОТАР - Медиа"	-	ЭБС Консультант студента
10	Гистология, цитология и эмбриология: атлас	В.В. Гемонов, Э.А. Лаврова	2013, М.: "ГЭОТАР - Медиа"	-	ЭБС Консультант студента
11	Руководство по гистологии: в 2-х т. Т. 1	Данилов Р.К.	2011. СПб. : СпецЛит	10	ЭБС Университетская библиотека онлайн
12	Анатомия человека с элементами гистологии	В. Н. Николенко, В. С. Сперанский	М. : "Академия", 2008	24	-
13	Атлас анатомии человека в 4-х томах	Синельников Р.Д.	М.: Новая волна, 2012	10	-

Раздел 4. Частная гистология.

Тема 4.14: Мочевыделительная система

Цель: Сформировать умения по микродиагностике гистологических препаратов органов мочевыделительной системы.

Задачи:

1. Определять в корковом и мозговом веществе почек различные части нефронов (структурно-функциональных единиц почек), собирательные трубки и кровеносные сосуды.
2. Определять в составе нефронов структурные элементы, участвующие в процессах фильтрация, реабсорбции и секреции.

3. Анализировать структурные и цитохимические особенности основных частей нефронов в связи с их функцией.
4. Различать короткие (корковые), длинные (юкстагломерулярные) и промежуточные нефроны на основе их гистофункциональных особенностей.
5. Объяснять эндокринную роль почек и различать структурные элементы, выполняющие эту функцию.
6. Определять в стенках почечных лоханок, мочеточников, мочевого пузыря оболочки, а также ткани, из которых они состоят.

Обучающийся должен знать:

1. **До изучения темы (базисные знания):** Общий план строения и кровоснабжения почки.
2. **После изучения темы:** Источники развития органов мочевыделительной системы. Строение, функции нефрона, специфика локализации его отделов, виды нефронов. Понятие о биологическом барьере почки и его ультрамикроскопическое строение. Механизм клубочковой фильтрации, облигатной и факультативной реабсорбции, подкисления и концентрации мочи. Понятие о противоточно-множительном механизме почки. Особенности кровоснабжения почки. Строение и функции эндокринной системы почек. Структурно-функциональная характеристика органов мочевыделительной системы. Геронтологические особенности органов мочевыделительной системы.

Обучающийся должен уметь:

Микроскопировать гистологические препараты: почки, стенки мочевого пузыря, диагностировать электронограммы подоцита, почечного фильтра, проводить сравнительное микроскопирование дистального и проксимального отделов извитых канальцев почки.

Обучающийся должен владеть:

1. Микроскопированием и диагностикой следующих препаратов: почка, мочеточник быка, мочевой пузырь.
2. Диагностикой электронных микрофотографий почечного тельца и канальцев нефрона, ультрамикроскопического строения почечного фильтра.
3. Методикой гистологической окраски по маллори для диагностики клеточных структур почки.
4. Подбором методик гистологического исследования для выполнения научных задач;
5. Способами окрашивания гистологических препаратов для выявления специализированных структур;
6. Методикой диагностики клеток и клеточных структур на электронограммах;
7. Решением ситуационных задач по теме;
8. Методикой систематизацией материала по теме и составлением таблиц;
9. Решением ситуационных задач.

Самостоятельная аудиторная работа обучающихся по теме:

1. Ответить на вопросы по теме занятия:

1. Из каких источников в эмбриогенезе образуются окончательные почки и мочевыводящие пути?
2. Из каких отделов состоит нефрон? Воспроизведите рисунок нефрона.
3. Какие отделы нефронов располагаются в корковом и мозговом веществе почки?
4. По каким признакам можно отличить короткие (корковые) нефроны от длинных (юкстамедуллярных)?
5. Какое строение имеет почечное тельце? Назовите два его основных компонента и три вида клеток в их составе.
6. Где находится фильтрационный барьер почек, и из каких гистологических элементов он состоит? Назовите три его элемента.
7. В каком процессе мочеобразования участвует фильтрационный барьер, и какие условия необходимы для этого процесса?
8. Какова причина того, что короткие и промежуточные нефроны участвуют в мочеобразовании более активно, чем юкстамедуллярные?
9. Какую роль играет юкстамедуллярное кровообращение в почках?
10. Какие процессы происходят в дистальных извитых канальцах нефронов, как это проявляется в строении клеток и цитохимических особенностях? Назовите структуры клеток и ферменты, участвующие в этих процессах.
11. По каким морфологическим признакам можно отличить проксимальные извитые канальцы нефронов от дистальных?
12. Каковы строение и функция собирательных почечных трубочек?
13. Из каких гистологических структур состоит юкстагломерулярный комплекс почки, и какие из его структур вырабатывают ренин?
14. Какие оболочки различают в стенках мочеточников и мочевого пузыря?

2. Практическая работа.

Провести диагностику гистологических препаратов.

Алгоритм работы с микроскопом под контролем преподавателя:

- включение микроскопа;
- работа револьвера;
- помещение препарата на предметный столик микроскопа;
- работа с малым увеличением, перевод на большое увеличение, исследование отдельных структур;
- выключение микроскопа.

Список микропрепаратов для диагностики на практическом занятии с последующей зарисовкой препаратов в альбом:

1. Почка;
2. Мочеточник быка;
3. Мочевой пузырь.

Освоить диагностику электронограмм.

Список электроннограмм для диагностики на практическом занятии:

1. Базальный лабиринт эпителиальной клетки дистального отдела нефрона;
2. Фильтрационный барьер почки;
3. Клетка висцерального эпителия капсулы почечного тельца нефрона;
4. Поверхность слизистой оболочки мочевого пузыря;
5. Подоцит висцерального листка капсулы Шумлянскогo – Боумена.

3. Решить ситуационные задачи

1) Алгоритм разбора задач

1. полный и точный ответ на все вопросы задачи;
2. представить комплексную оценку предложенной ситуации;
3. сделать выводы, привести дополнительные аргументы;
4. продемонстрировать знания теоретического материала с учетом междисциплинарных связей;
5. по возможности предложить альтернативные варианты решения проблемы.

2) Пример задачи с разбором по алгоритму

Задача: При некоторых заболеваниях почек происходят стимуляция и пролиферация мезангиоцитов. В каких отделах почки в результате этого наступят структурнофункциональные изменения и какие?

Решение: Мезангиальные клетки входят в состав почечного или мальпигиевого тельца, в котором и будут происходить морфологические изменения. Мальпигиевы тельца располагаются в корковом веществе почки.

3) Задачи для самостоятельного разбора на занятии

1. У больного после тяжелой травмы развился шок, и появились признаки острой почечной недостаточности (ОПН). Что является ведущим механизмом развития ОПН в данном случае?
2. В анализе мочи больного отмечено присутствие эритроцитов. Обследование мочевыводящих путей не выявило в них кровотечения. При нарушениях в каких отделах нефронов могли появиться в моче?
3. У больного хроническим гломерулонефритом обнаружены симптомы анемии. Что обусловило появление этих симптомов?
4. В результате усиленного потовыделения и обезвоживания организма у пациента выросла осмолярность мочи и уменьшился диурез. Изменение продукции какого гормона обеспечивает в первую очередь компенсаторную задержку воды?
5. При электронной микроскопии в корковом веществе почки определяются структуры, высланные призматическим эпителием с щеточной каемкой и складками плазмолеммы в базальной части. Между складками есть большое количество митохондрий. Какому отделу нефрона принадлежат описанные структуры?
6. Пороки развития мочевой системы встречаются, по статистическим данным, в 10-14% новорожденных детей. Из которых из отмеченных ниже источников идет развитие почки?
7. Во время клинического обследования у 35-летней женщины с заболеванием почек в моче обнаружены клетки крови, фибриноген, что достоверно связано с нарушением почечного фильтра. Из каких структур состоит этот фильтр?

4. Задания для групповой работы

Записать в рабочую тетрадь:

1. Таблица: строение нефрона.

Зарисовать в альбом:

1. Строение почечного тельца с юкстагломерулярным аппаратом;

2. Схема: строение фильтрационного барьера почек.

Самостоятельная внеаудиторная работа обучающихся по теме:

1) Ознакомиться с теоретическим материалом по теме занятия с использованием конспектов лекций и/или рекомендуемой учебной литературы.

2) Ответить на вопросы для самоконтроля

1. Почки. Стадии развития в онтогенезе человека?
2. Окончательная почка, строение и функции?
3. Типы и гистофизиология нефронов. Особенности кровоснабжения?
4. Структурная организация почечного фильтра и его роль в мочеобразовании. Фазы мочеобразования и их структурное обеспечение?
5. Гистофизиология мочеобразования?
6. Эндокринный аппарат почки. Юкстагломерулярный, простагландиновый и калликреинкининовый аппараты, участие в регуляции общего и почечного кровообращения?
7. Мочевыводящие пути. Строение стенки почечных чашек, лоханок, мочеточников.
8. Мочевой пузырь, тканевый состав стенки?
9. Особенности строения мужского и женского мочеиспускательных каналов?

3) Проверить свои знания с использованием тестового контроля (примерные вопросы)

1. Мозговое вещество почки человека состоит из
 - А) 1-2 мозговых пирамид
 - Б) 4-6 мозговых пирамид
 - В) 6-8 мозговых пирамид
 - Г) 8-12 мозговых пирамид*
2. Юкстагломерулярный аппарат почек принимает участие в синтезе
 - А) Ренина*
 - Б) Простагландинов
 - В) Кининов
 - Г) Эритропоэтинов*
3. Структурными компонентами фильтрационного барьера являются
 - А) Эндотелий сосудистого клубочка*
 - Б) Рыхлая волокнистая соединительная ткань
 - В) Гломерулярная базальная мембрана*
 - Г) Подоциты внутреннего листка капсулы нефрона*
4. Кортикальное вещество почки состоит из
 - А) Почечных телец*
 - Б) Прямых нисходящих и восходящих частей петель нефрона
 - В) Проксимальных и дистальных извитых канальцев*
 - Г) Собирательных трубочек
5. Важным условием для процесса фильтрации (первой фазы мочеобразования) является
 - А) Диаметр выносящих артериол меньше диаметра приносящих артериол*
 - Б) Диаметр выносящих артериол больше диаметра приносящих артериол
 - В) Диаметр выносящих и приносящих артериол одинаков
 - Г) Кровяное давление в капиллярах клубочков корковых нефронов выше 50 мм рт.ст.*
6. Функции нефрона регулируют следующие гормоны
 - А) Вазопрессин (антидиуретический гормон)*
 - Б) Прогестерон
 - В) Альдостерон*
 - Г) Тестостерон
7. Какие клетки юкстагломерулярного аппарата содержат осморорецепторы (рецепторы натрия)
 - А) Юкстагломерулярные клетки артериол
 - Б) Клетки плотного пятна дистального извитого канальца*
 - В) Юкставаскулярные клетки
 - Г) Мезангиальные клетки

8. В почках... выстланы эпителием ...

- | | |
|--------------------------------|--|
| А) (3) Проксимальные каналцы | [1] Однослойным плоским |
| Б) (2) Дистальные каналцы | [2] Однослойным низким призматическим с базальной исчерченностью |
| В) (1) Тонкие каналцы петли | [3] Однослойным кубическим с базальной исчерченностью и щеточной каемкой |
| Г) (4) Собираательные трубочки | [4] Однослойным кубическим |

9. Клетки почки ... характеризуются наличием ...

- | | |
|----------------------------------|---|
| А) (4) Подоциты | [1] Щеточной каемки и базальной исчерченности |
| Б) (2) Юкстагломерулярные клетки | [2] Секреторных ШИК-положительных гранул |
| В) (1) Проксимальных каналцев | [3] Только базальной исчерченности |
| Г) (3) Дистальных каналцев | [4] Крупных и мелких отростков |
| Д) (5) Интерстициальные клетки | [5] Липидных гранул |

10. Расположите в правильном порядке элементы, входящие в состав структурно-функциональной единицы почки

- А) Капсула Шумлянского - Боумена
 Б) Проксимальный извитой каналец
 В) Проксимальный прямой каналец
 Г) Дистальный прямой каналец
 Д) Дистальный извитой каналец

Ответ: а б в г д

Рекомендуемая литература:

Основная литература

№ п/п	Наименование	Автор (ы)	Год, место издания	Кол-во экземпляров в библиотеке	Наличие в ЭБС
1	2	3	4	5	6
	Гистология, цитология и эмбриология	Кузнецов С.Л., Мушкабаров Н.Н.	2012, М.: МИА	52	-
	Гистология, эмбриология, цитология.	Э.Г. Улумбеков, Ю.А. Чельшева	2012, М.: ГЭОТАР-Медиа	50	ЭБС Консультант студента
	Морфогенез и гистофизиология системы мононуклеарных фагоцитов человека	Абдуллин Т.Г., Муслимов С.А., Коледаева Е.В., Мусина Л.А., Лебедева А.И.	Киров: «Дом печати - ВЯТКА», 2009.	100	ЭБС Кировского ГМУ
	Цитология и общая гистология. Функциональная морфология клеток и тканей человека: учебник для студентов мед. ин-тов.	Быков В. Л.	2007. СПб.: СОТИС.	5	-
	Основы общей и сравнительной эмбриологии. Учебно-методическое пособие по самостоятельной внеаудиторной работе студентов	Зайцев В.Б., Гамулинская И.Н. Коледаева Е.В.	2008, Киров: Кировская ГМА.	180	ЭБС Кировского ГМУ
	Анатомия человека: учебник	М. Г. Привес, Н. К. Лысенков, В. И. Бушкович	СПб. : ИД СПбМАПО, 2011	20	-
	Анатомия человека: учебник в 2 т.	под ред. И. В. Гайворонского	М.: ГЭОТАР-Медиа, 2014	4	ЭБС Консультант

					студента
--	--	--	--	--	----------

Дополнительная литература

№ п/п	Наименование	Автор (ы)	Год, место издания	Кол-во экземпляров в библиотеке	Наличие в ЭБС
1	2	3	4	5	6
1	Гистология, эмбриология, цитология	Ю. И. Афанасьев, Н. А. Юрина, Е. Ф. Котовский и др.; под ред. Ю. И. Афанасьева, Н. А. Юриной.	2016. М.: ГЭОТАР - Медиа	-	ЭБС Консультант студента
2.	Частная гистология человека.	В.Л. Быков	СПб.: Сотис, 2002.	8	-
3	Атлас по гистологии, цитологии и эмбриологии.	С.Л. Кузнецов, Н.Н. Мушкамбаров, В.Л. Горячкина.	М.: МИА, 2002.	10	-
4	Гистология. Атлас для практических занятий.	Н.В. Бойчук, Р.Р. Исламов, С.Л. Кузнецов, Ю.А. Чельшев.	М.: «ГЭОТАР-Медиа», 2008.	5	-
5	Атлас микроскопического и ультрамикроскопического строения клеток тканей и органов	В.Г. Елисеев, Ю.И. Афанасьев, Е.Ф. Котовский, А.Н. Яцковский.	М.: «Медицина», 2004.	15	-
6	Гистология для будущих врачей: тесты для эффективного освоения цитологии, эмбриологии и гистологии : учеб. пособие для студентов	Павлов А.В., Гансбургский А.Н.	2011, СПб.: СпецЛит	5	-
7	Молекулярная биология. Введение в молекулярную цитологию и гистологию : учеб. пособие для студентов мед. вузов	Мушкамбаров Н.Н.	2016, М.: МИА	25	-
8	Terminologia Histologia. Международные термины по цитологии и гистологии человека с официальным списком русских эквивалентов	Банин В.В., Быков В.Л.	2009. М.: "ГЭОТАР - Медиа"	1	ЭБС Консультант студента
9	Гистология, цитология и эмбриология. Атлас.	Быков В.Л., Юшканцева С.И.	2015, М.: "ГЭОТАР - Медиа"	-	ЭБС Консультант студента
10	Гистология, цитология и эмбриология: атлас	В.В. Гемонов, Э.А. Лаврова	2013, М.: "ГЭОТАР - Медиа"	-	ЭБС Консультант студента
11	Руководство по гистологии: в 2-х т. Т. 1	Данилов Р.К.	2011. СПб. : СпецЛит	10	ЭБС Университетская библиотека онлайн
12	Анатомия человека с элементами гистологии	В. Н. Николенко, В. С. Сперанский	М. : "Академия", 2008	24	-

13	Атлас анатомии человека в 4-х томах	Синельников Р.Д.	М.: Новая волна, 2012	10	-
----	-------------------------------------	------------------	-----------------------	----	---

Раздел 4. Частная гистология.

Тема 4. 15: Мужская половая система

Цель: Сформировать умения по диагностике гистологических препаратов органов мужской половой системы.

Задачи:

1. Определять органы мужской половой системы и их тканевые элементы на микроскопическом уровне.
2. Идентифицировать типы клеток в составе сперматогенного эпителия и гормонпродуцирующие клетки яичка.
3. Объяснять содержание и сущность фаз сперматогенеза.
4. Объяснять механизмы регуляции генеративной и эндокринной функции яичка.
5. Объяснять особенности эмбрионального развития органов мужской половой системы.

Обучающийся должен знать:

1. **До изучения темы (базисные знания):** Схему мейоза; стадии сперматогенеза и отличия от овогенеза; общий план строения мочеполовой системы.
2. **После изучения темы:** Развитие органов мужской половой системы; микростроение семенника; общий план строения семявыносящих путей; структурно-функциональная характеристика желез мужской половой системы; клеточный состав и функции клеток, образующих сперматогенный эпителий; фазы сперматогенеза и их характеристика; микростроение и функции сперматозоида; микроструктура и функции гемато-тестикулярного барьера; гормоны, участвующие в регуляции сперматогенеза. Геронтологические особенности.

Обучающийся должен уметь:

Микроскопировать гистопрепараты среза семенника и придатка семенника, определять на препарате срезы канальцев на стадиях: размножения, роста и формирования, читать электронограммы строения сперматозоида, извитого канальца семенника и «текущего» интерстиция семенника.

Обучающийся должен владеть:

1. Микроскопированием и диагностикой следующих препаратов: семенник крысы, придаток семенника, простата;
2. Диагностикой электронных микрофотографий сперматозоида, извитого канальца семенника и «текущего» интерстиция семенника;
3. Методикой гистологической окраски по папа-николау для диагностики тканевых и клеточных структур семенника;
4. Подбором методик гистологического исследования для выполнения научных задач;
5. Способами окрашивания гистологических препаратов для выявления специализированных структур;
6. Методикой диагностики клеток и клеточных структур на электронограммах;
7. Гистологической терминологией по теме;
8. Решением ситуационных задач по теме;
9. Методикой систематизацией материала по теме и составлением таблиц.

Самостоятельная аудиторная работа обучающихся по теме:

1. Ответить на вопросы по теме занятия:

1. Эмбриональный гистогенез органов мужской половой системы?
2. Морфо - функциональная характеристика яичника, особенности строения и функции клеток Сертоли и клеток Лейдига?
3. Морфо - функциональная характеристика желез мужской половой системы?
4. Особенности строения эпителия семявыносящих извитых канальцев?
5. Возрастные особенности строения семенника и придатка семенника?
6. Схема гормональной регуляции: гипоталамус гипофиз яички?

2. Практическая работа.

Провести диагностику гистологических препаратов.

Алгоритм работы с микроскопом под контролем преподавателя:

- включение микроскопа;
- работа револьвера;
- помещение препарата на предметный столик микроскопа;
- работа с малым увеличением, перевод на большое увеличение, исследование отдельных структур;
- выключение микроскопа.

Список микропрепаратов для диагностики на практическом занятии с последующей зарисовкой препаратов в альбом:

1. Срез семенника;
2. Срез придатка семенника;
3. Срез простаты.

Освоить диагностику электронограмм.

Список электроннограмм для диагностики на практическом занятии:

1. Гонадотропоцит;
2. Суспендоцит.

3. Решить ситуационные задачи

1) Алгоритм разбора задач

1. полный и точный ответ на все вопросы задачи;
2. представить комплексную оценку предложенной ситуации;
3. сделать выводы, привести дополнительные аргументы;
4. продемонстрировать знания теоретического материала с учетом междисциплинарных связей;
5. по возможности предложить альтернативные варианты решения проблемы.

2) Пример задачи с разбором по алгоритму

Задача: При обследовании ребенка обнаружено не опущение яичка в полость мошонки (крипторхизм). Какая из функций органа пострадает, если не прибегнуть к хирургической операции, и почему?

Решение: В результате нарушится сперматогенная функция органа, так как для нормального сперматогенеза необходима температура ниже температуры тела.

3) Задачи для самостоятельного разбора на занятии

1. Семейная пара жалуется на бесплодный брак. После обследования мужчины обнаружена аспермия. Какой отдел половой системы пострадал?
2. На гистологическом срезе видим орган, который внешне покрыт серозной и белочной оболочками. Строму органа составляет рыхлая соединительная ткань, в которой содержатся клетки Лейдига, паренхима представлена канальцами, внутреннюю поверхность канальцев выстилает сперматогенный эпителий. Что это за орган?
3. В эксперименте у двух зародышей мужского пола удалили соответственно гонобласт и мезонефральный проток. Какие нарушения развития органов половой системы вызовут эти воздействия?
4. У зародыша мужского пола нарушена эндокринная функция эмбриональной гонады.

Изменится ли развитие половых органов? Если изменится, то каким образом?

5. Одна из клеток сперматогенного эпителия в процессе развития увеличивается в размере, в ней становятся заметны хромосомы, которые конъюгируют, образуя пары-биваленты. Назовите клетку и стадию сперматогенеза.
6. При анализе среза яичка были выявлены клетки, занимающие наиболее периферическое (базальное) положение в сперматогенном эпителии. Многие из них делятся. Назовите клетки и стадию сперматогенеза.
7. В одной из клеток сперматогенного эпителия в процессе дифференцировки наблюдается уплотнение ядра, формирование акробласта и жгутика. Назовите клетку и стадию сперматогенеза.
8. С помощью меченых антител к тестостерону и ингибину выявлены клетки в срезах мужской гонады. Назовите соответствующие клетки и место их локализации в органе.
9. На срезе одного из органов мужской половой системы исследователь обнаружил мощные пучки гладкой мышечной ткани, между которыми расположены железистые концевые отделы. Выводные протоки открываются в полость, выстланную переходным эпителием. Какой это орган?
10. В эксперименте у 2х самцов крыс вызвано соответственно снижение выработки фолликулостимулирующего и лютеинизирующего гормонов. Какие структуры мужской гонады и каким образом будут преимущественно реагировать в каждом случае?
11. При микроскопическом анализе участка стенки извитого семенного канальца отмечено преобладание в составе сперматогенного эпителия сперматид, появление в просвете канальца зрелых сперматозоидов. Для какого периода сперматогенеза характерна такая картина?

12. При анализе пост травматических изменений яичка установлено запустение извитых семенных канальцев в результате нарушения сперматогенеза. С нарушением каких структур стенки канальца связаны эти изменения? Какой процесс лежит в их основе?

4. Задания для групповой работы

Записать в рабочую тетрадь:

1. Таблица: этапы сперматогенеза;
2. Таблица: семявыносящие пути, морфологические особенности.
3. Схема: развитие яичек.

Зарисовать в альбом:

1. Схема: структура сперматозоида;
2. Схема: строение сперматогенного эпителия извитых семенных канальцев.

Самостоятельная внеаудиторная работа обучающихся по теме:

1) Ознакомиться с теоретическим материалом по теме занятия с использованием конспектов лекций и/или рекомендуемой учебной литературы.

2) Ответить на вопросы для самоконтроля

1. Мужская половая система. Источники эмбрионального развития и функции?
2. Половая дифференцировка в онтогенезе человека?
3. Семенник: строма и паренхима?
4. Извитые семенные канальцы. Гематотестикулярный барьер. Эндокринный аппарат?
5. Регуляция генеративной и эндокринной функций семенника. Гипоталамо-гипофизарно-тестикулярная система?
6. Морфофункциональная характеристика клеток яичка. Возрастные особенности сперматогенеза?
7. Половые клетки. Морфофункциональная характеристика. Мейоз – характеристика, биологическая сущность. Отличие половых клеток от соматических?
8. Сперматогенез и овогенез. Их сравнительная характеристика. Гормональная регуляция спермато - и овогенеза?
9. Простата. Морфологические особенности. Возрастные изменения?
10. Бульбоуретральные железы. Морфологические особенности. Возрастные изменения?
11. Половой член. Морфологические особенности. Возрастные изменения?

3) Проверить свои знания с использованием тестового контроля (примерные вопросы)

1. Сколько времени необходимо для превращения сперматогоний в сперматозоиды
А) 7 - 8 часов*
Б) 2 недели
В) 75 дней
Г) 14 лет
2. Клетка Сертоли
А) Секретирует эстрогены*
Б) Имеет рецепторы фоллитропина*
В) Накапливает тестостерон в адлюминальном пространстве*
Г) Синтезирует андрогенсвязывающий белок*
3. Сперматогенный эпителий
А) Сперматоциты первого порядка образуются из сперматогоний типа В
Б) Сперматогонии типа А (светлые) – стволовые клетки*
В) Клетки имеют рецепторы лютропина
Г) Состоит из сперматогенных и поддерживающих клеток*
4. Гормональная регуляция сперматогенеза
А) Нейросекреторные клетки выделяют гонадолиберин с интервалом 90 -120 минут*
Б) Повышение уровня люлиберина в крови усиливает секрецию тестостерона*
В) Фоллитропин в клетках Сертоли стимулирует синтез андрогенсвязывающего белка*
Г) Лютропин стимулирует секреторную активность клеток Лейдига*
5. Тестостерон стимулирует
А) Дифференцировку половых органов*
Б) Развитие вторичных половых признаков*

- В) Секретию железистых клеток предстательной железы, семенных пузырьков*
- Г) Сперматогенез*

6. Предстательная железа

- А) Паренхима состоит из 30-50 отдельных разветвленных трубчато-альвеолярных желёз*
- Б) Выводные протоки желёз простаты открываются в семявыбрасывающий проток
- В) В секрете присутствует кислая фосфатаза*
- Г) Сокращение поперечнополосатой скелетной мышцы предстательной железы способствует высвобождению секрета при эякуляции

7. Гематотестикулярный барьер

- А) Разделяет сперматогенный эпителий на базальное и адлюминальное пространство*
- Б) Выполняет барьерную роль между половыми клетками и внутренней средой организма*
- В) Изолирует половые клетки от токсинов*
- Г) Препятствует развитию аутоиммунного ответа против антигенов в мембране созревающих гамет*

8. Какие структуры (тканевые элементы) входят в состав гематотестикулярного барьера

- А) Эндотелий капилляра*
- Б) Базальные мембраны капилляра и извитого семенного канальца*
- В) Клетки Сертоли*
- Г) Собственная оболочка извитого семенного канальца*

9. Клетки семенника ... их локализация ...

- А) (3) Сустентоциты [1] В межканальцевой соединительной ткани
- Б) (4) Сперматогонии [2] В оболочке извитых канальцев
- В) (5) Сперматиды [3] На базальной мембране извитого канальца, соединены отростками друг с другом
- [4] В базальном отсеке канальца
- [5] В адлюминальном отсеке канальца

10. Отделы мужского полового тракта ... выстланы эпителием ..

- А) (3) Извитые семенные каналцы [1] Двурядным, состоящим из призматических со стереоцилиями вставочных клеток
- Б) (2) Прямые каналцы семенника [2] Однослойным призматическим
- В) (4) Канальцы сети семенника [3] Сперматогенным
- Г) (5) Выносящие каналцы семенника [4] Однослойным из кубических или плоских клеток
- [5] Однослойным, в котором группы реснитчатых клеток чередуются с железистыми

11. Расположите в правильном порядке компоненты гематотестикулярного барьера

- А) Фенестрированный эндотелий капилляров яичка
- Б) Базальная мембрана эндотелия капилляров
- В) Интерстициальная ткань
- Г) Синусоидные лимфососуды
- Д) Собственная оболочка семенных каналов
- Е) Базальная мембрана сперматогенного эпителия
- Ж) Плотные контакты между отростками клеток Сертоли

Ответ: а б в г д е ж

Рекомендуемая литература:

Основная литература

№ п/п	Наименование	Автор (ы)	Год, место издания	Кол-во экземпляров в библиотеке	Наличие в ЭБС
1	2	3	4	5	6

	Гистология, цитология и эмбриология	Кузнецов С.Л., Мушкабаров Н.Н.	2012, М.: МИА	52	-
	Гистология, эмбриология, цитология.	Э.Г. Улумбеков, Ю.А. Чельшева	2012, М.: ГЭОТАР-Медиа	50	ЭБС Консультант студента
	Морфогенез и гистофизиология системы мононуклеарных фагоцитов человека	Абдуллин Т.Г., Муслимов С.А., Коледаева Е.В., Мушина Л.А., Лебедева А.И.	Киров: «Дом печати - ВЯТКА», 2009.	100	ЭБС Кировского ГМУ
	Цитология и общая гистология. Функциональная морфология клеток и тканей человека: учебник для студентов мед. ин-тов.	Быков В. Л.	2007. СПб.: СОТИС.	5	-
	Основы общей и сравнительной эмбриологии. Учебно-методическое пособие по самостоятельной внеаудиторной работе студентов	Зайцев В.Б., Гамулинская И.Н. Коледаева Е.В.	2008, Киров: Кировская ГМА.	180	ЭБС Кировского ГМУ
	Анатомия человека: учебник	М. Г. Привес, Н. К. Лысенков, В. И. Бушкович	СПб. : ИД СПбМАПО, 2011	20	-
	Анатомия человека: учебник в 2 т.	под ред. И. В. Гайворонского	М.: ГЭОТАР-Медиа, 2014	4	ЭБС Консультант студента

Дополнительная литература

№ п/п	Наименование	Автор (ы)	Год, место издания	Кол-во экземпляров в библиотеке	Наличие в ЭБС
1	2	3	4	5	6
1	Гистология, эмбриология, цитология	Ю. И. Афанасьев, Н. А. Юрина, Е. Ф. Котовский и др.; под ред. Ю. И. Афанасьева, Н. А. Юриной.	2016. М.: ГЭОТАР - Медиа	-	ЭБС Консультант студента
2.	Частная гистология человека.	В.Л. Быков	СПб.: Сотис, 2002.	8	-
3	Атлас по гистологии, цитологии и эмбриологии.	С.Л. Кузнецов, Н.Н. Мушкабаров, В.Л. Горячкина.	М.: МИА, 2002.	10	-
4	Гистология. Атлас для практических занятий.	Н.В. Бойчук, Р.Р. Исламов, С.Л. Кузнецов, Ю.А. Чельшев.	М.: «ГЭОТАР-Медиа», 2008.	5	-
5	Атлас микроскопического и ультрамикроскопического строения клеток тканей и органов	В.Г. Елисеев, Ю.И. Афанасьев, Е.Ф. Котовский, А.Н. Яцковский.	М.: «Медицина», 2004.	15	-
6	Гистология для будущих врачей: тесты для эффективного освоения цитологии, эмбриологии и гистологии : учеб. пособие для студентов	Павлов А.В., Гансбургский А.Н.	2011, СПб.: СпецЛит	5	-

7	Молекулярная биология. Введение в молекулярную цитологию и гистологию : учеб. пособие для студентов мед. вузов	Мушкамбаров Н.Н.	2016, М.: МИА	25	-
8	Terminologia Histologia. Международные термины по цитологии и гистологии человека с официальным списком русских эквивалентов	Банин В.В., Быков В.Л.	2009. М.: "ГЭОТАР - Медиа"	1	ЭБС Консультант студента
9	Гистология, цитология и эмбриология. Атлас.	Быков В.Л., Юшканцева С.И.	2015, М.: "ГЭОТАР - Медиа"	-	ЭБС Консультант студента
10	Гистология, цитология и эмбриология: атлас	В.В. Гемонов, Э.А. Лаврова	2013, М.: "ГЭОТАР - Медиа"	-	ЭБС Консультант студента
11	Руководство по гистологии: в 2-х т. Т. 1	Данилов Р.К.	2011. СПб. : СпецЛит	10	ЭБС Университетская библиотека онлайн
12	Анатомия человека с элементами гистологии	В. Н. Николенко, В. С. Сперанский	М. : "Академия", 2008	24	-
13	Атлас анатомии человека в 4-х томах	Синельников Р.Д.	М.: Новая волна, 2012	10	-

Раздел 4. Частная гистология.

Тема 4.16: Женская половая система.

Цель: Сформировать умения по диагностике органов женской половой системы

Задачи:

1. Определять на микроскопическом уровне органы женской половой системы и их тканевые элементы.
2. Определять фазу менструального цикла по строению эндометрия.
3. Объяснять механизмы циклической деятельности органов женской половой системы и их гормональную регуляцию.
4. Объяснять особенности эмбрионального развития органов женской половой системы.

Обучающийся должен знать:

1. **До изучения темы (базисные знания):** Стадии овогенеза. Морфологию и тип яйцеклетки человека. Тип секреции молочных желез.
2. **После изучения темы:** Морфологию, гистогенез и функцию яичника. Морфологию, гистогенез матки и маточных труб. Гормональную регуляцию женской половой системы. Фазы овариально-менструального цикла. Строение и особенности секреции молочных желез. Отличие овогенеза от сперматогенеза. Геронтологические особенности органов женской половой системы.

Обучающийся должен уметь:

Диагностировать препараты яичника, матки и желтого тела беременности. Определить на препарате яичника следующие структуры: различные типы фолликулов, атретические тела, желтые тела. Определять фазу овариально-менструального цикла по микропрепаратам матки. Расписывать стадии эмбриогенеза яичника. Характеризовать стадии эмбриогенеза яичника.

Обучающийся должен владеть:

1. Микроскопированием и диагностикой следующих препаратов: матка, яичник, желтое тело, молочная железа, маточные трубы;
2. Определением электронных микрофотографий лютеоцитов и текоцитов;
3. Методикой гистологической окраски яичника и матки для диагностики тканевых и клеточных

- структур;
4. Подбором методик гистологического исследования для выполнения научных задач;
 5. Способами окрашивания гистологических препаратов для выявления специализированных структур;
 6. Методикой диагностики клеток и клеточных структур на электронограммах;
 7. Гистологической терминологией по теме;
 8. Решением ситуационных задач по теме;
 9. Методикой систематизацией материала по теме и составлением таблиц.

Самостоятельная аудиторная работа обучающихся по теме:

1. Ответить на вопросы по теме занятия:

1. Гистофизиология женской гонады?
2. Эмбриогенез яичника?
3. Гистофизиология матки и маточных труб?
4. Эмбриогенез матки и маточных труб?
5. Особенности развития молочной железы?
6. Гистофизиология молочной железы?
7. Гормональная регуляция овариально-менструального цикла?
8. Биосинтез стероидных гормонов, эстрогена и прогестерона?
9. Роль теки в образовании половых гормонов?
10. Типы фолликулов яичника?
11. Суть процесса овуляции?

2. Практическая работа.

Провести диагностику гистологических препаратов.

Алгоритм работы с микроскопом под контролем преподавателя:

- включение микроскопа;
- работа револьвера;
- помещение препарата на предметный столик микроскопа;
- работа с малым увеличением, перевод на большое увеличение, исследование отдельных структур;
- выключение микроскопа.

Список микропрепаратов для диагностики на практическом занятии с последующей зарисовкой препаратов в альбом:

1. Срез матки;
2. Срез яичника;
3. Срез яичника, желтое тело беременности;
4. Срез маточной трубы;
5. Срез лактирующей молочной железы.

Освоить диагностику электронограмм.

Список электроннограмм для диагностики на практическом занятии:

1. Лютеоциты
2. Текоциты.

Провести диагностику эмбриональной схемы.

Требования по диагностике эмбриональных схем:

- Название схемы;
- Описать строение или ход процесса.

Список эмбриональных схем для диагностики на практическом занятии

1. Схематическое изображение строения яичника.
2. Стадии созревания фолликулов.

3. Решить ситуационные задачи

1) Алгоритм разбора задач

1. полный и точный ответ на все вопросы задачи;
2. представить комплексную оценку предложенной ситуации;
3. сделать выводы, привести дополнительные аргументы;
4. продемонстрировать знания теоретического материала с учетом междисциплинарных связей;
5. по возможности предложить альтернативные варианты решения проблемы.

2) Пример задачи с разбором по алгоритму

Задача: В фолликулиновую фазу овариального цикла в части фолликулов, которые растут происходит гибель овоцитов и образуются атретические фолликулы. Какое биологическое значение этого явления?

Решение: Поддержание уровня эстрогенов.

3) Задачи для самостоятельного разбора на занятии

1. У женщины наблюдается гиперемия яичника, повышение проницаемости гемато-фолликулярного барьера с последующим развитием отека, инфильтрация стенки фолликула сегментоядерными лейкоцитами. Объем фолликула большой. Стенка его истончена. Какому периоду полового цикла отвечает описанная картина?
2. У больной проведена операция кесаревого сечения, при этом была разрезана стенка матки и изъят плод. Каким механизмом состоится заживление в участке шитого миометрия?
3. У больной аденомой гипофиза (новообразование в передней доле гипофиза) наблюдается увеличение длительности фазы большого роста фолликулов. Какая длительность периода большого роста овоцитов в процессе овогенеза в норме?
4. Гистологическая картина эндометрия имеет следующие характерные признаки: утолщение, отек, наличие извилистых желез с расширенным просветом, которые секреторируют большое количество слизи, митозы в клетках не наблюдаются, в строме имеются децидуальные клетки. Какая стадия менструального цикла отвечает описанной картине?
5. Больная 35 лет, с диагнозом бесплодия в гинекологическом отделении сделана диагностическая биопсия эндометрия. При микроскопическом исследовании выяснилось, что слизистая оболочка с явлениями отека, маточные железы извилисты, заполнены густым секретом. Какой гормон обуславливает такие изменения в эндометрии?
6. В гистопрепарате яичника женщины определяются структуры, которые имеют большую полость. Овоцит II порядка в них окружен прозрачной оболочкой, лучистым венцом и располагается в яйценосном бугорке. Стенка образована слоем фолликулярных клеток и текой. Укажите, какой структуре яичника принадлежат данные морфологические признаки.
7. В гистопрепарате яичника женщины обнаружена структура округлой формы, которая состоит из крупных железистых клеток, содержащих пигмент лютеин. В центре данной структуры находится небольших размеров соединительнотканый рубец. Укажите структуру яичника. Какую функцию выполняет данная структура.
8. В крови женщины обнаружили увеличенное количество эстрогенов. Что является причиной данного изменения.
9. При биопсии молочной железы обнаружены клетки звездчатой формы, расположенные между базальной мембраной и лактоцитами. Назовите источник развития этих клеток?

4. Задания для групповой работы

Записать в рабочую тетрадь:

1. Схема: развитие женской половой системы;
2. Схема: стадии овогенеза;
3. Схема: регуляция функций молочной железы;
4. Таблица: основные события овариально-менструального цикла и его гормональная регуляция.

Зарисовать в альбом:

1. Схема: виды и строение фолликулов;
2. Схема: изменения эндометрия матки в период овариально-менструального цикла.

Самостоятельная внеаудиторная работа обучающихся по теме:

1) Ознакомиться с теоретическим материалом по теме занятия с использованием конспектов лекций и/или рекомендуемой учебной литературы.

2) Ответить на вопросы для самоконтроля

1. Женская половая система. Половая дифференцировка в онтогенезе человека. Источники эмбрионального развития. Общий план строения и функции яичников. Корковое вещество, структурный состав в различные периоды овариально-менструального цикла?
2. Матка. Источники эмбрионального развития, функции. Оболочки стенки и их тканевой состав. Строение стенки матки в разных отделах. Эндометрий, функциональный и базальный слой, особенности кровоснабжения, строение в различные фазы овариально-менструального цикла. Нейрогуморальная регуляция маточного цикла?
3. Матка. Миометрий, тканевой состав. Особенности васкуляризации. Структурно-функциональные перестройки матки в овариально-менструальном цикле, при беременности, родах и послеродовом периоде, нейрогуморальная регуляция?

4. Яичники. Репродуктивная и эндокринная функции. Строение и развитие фолликулов. Овуляция и атрезия. Желтое тело, стадии развития, функции в течение овариального цикла и при беременности. Гормонпродуцирующие клетки яичников, локализация и их функциональные взаимосвязи в процессе синтеза стероидных половых гормонов. Регуляция генеративной и эндокринной функции яичников. Гипоталамо-гипофизарно-яичниковая система?
5. Маточные трубы, влагалище, канал шейки матки. Строение и функции?
6. Молочная железа. Источники эмбрионального развития. Общий план строения, функции. Постнатальные структурные изменения, их связь с овариально-менструальным циклом и беременностью. Функциональная морфология нелактующей и лактирующей железы. Нейроэндокринная регуляция функции?

3) Проверить свои знания с использованием тестового контроля (примерные вопросы)

1. Яйцеклетка человека
 - А) Вторично олиголецитальная*
 - Б) Изолецитальная*
 - В) Окружена блестящей оболочкой*
 - Г) Окружена фолликулярными клетками*
2. Первичный фолликул характеризуется следующими признаками
 - А) Содержит овоцит 1 порядка*
 - Б) Содержит овоцит 2 порядка
 - В) Образуется после овуляции
 - Г) Окружен 1-2 слоями клеток фолликулярного эпителия*
 - Д) Не содержит полостей*
3. Что верно для яичника
 - А) Состоит из трех оболочек
 - Б) Паренхиматозный орган*
 - В) Состоит из стромы и паренхимы*
 - Г) Покрыт мезотелием*
4. Что верно для примордиальных фолликулов яичника
 - А) Овоцит окружен блестящей оболочкой
 - Б) Фолликулярный эпителий вокруг овоцита - однослойный плоский*
 - В) Овоцит 1-го порядка находится в диплотене профазы мейоза*
 - Г) Овоцит содержит гаплоидный набор хромосом
 - Д) Их 300 - 400 тыс. при рождении девочки*
5. Что характерно для вторичных фолликулов яичника
 - А) Фолликулярные клетки интенсивно размножаются*
 - Б) Фолликулоциты секретируют эстрогены*
 - В) Образуется полость фолликула, заполненная жидкостью, содержащей эстрогены*
 - Г) Образуются только после полового созревания*
6. Что верно для атретических фолликулов
 - А) Образуются из вторичных фолликулов*
 - Б) В центре содержат сморщенную блестящую оболочку на месте погибшего овоцита*
 - В) В окружающей теке обилие интерстициальных клеток*
 - Г) Секретируют эстрогены
7. Какие структуры можно найти в яичнике в предменструальную фазу
 - А) Примордиальные фолликулы*
 - Б) Желтое тело*
 - В) Атретические фолликулы*
 - Г) Белые тела*
8. Для строения матки характерны следующие признаки
 - А) Слоистый орган*
 - Б) Орган паренхиматозного типа
 - В) Эндометрий состоит из двух слоев*
 - Г) Имеется подслизистая основа
 - Д) Имеются простые трубчатые железы*

9. Для строения яйцеводов характерно
- Наличие слизистой, мышечной и адвентициальной оболочек
 - Наличие слизистой, мышечной и серозной оболочек*
 - Мышечная оболочка состоит из 2 слоев гладких миоцитов*
 - Слизистая оболочка состоит из однослойного призматического эпителия и собственной пластинки слизистой*
10. Как изменяется строение молочной железы при беременности
- Разрастаются млечные ходы*
 - Разрастаются концевые (секреторные) отделы*
 - Увеличивается количество жировой ткани
 - Уменьшается количество жировой ткани*
11. Гормоны ... вырабатываются ...
- (1) Эстрогены [1] Растущими фолликулами яичника
 - (2) Прогестерон [2] Желтыми телами яичника
[3] Ацидофилами гипофиза
[4] Базофилами гипофиза
[5] Нейроцитами гипоталамуса
12. После рождения фолликулы яичника ... содержат ...
- (1) Примордиальные [1] Овоцит I порядка
 - (2) Зрелые [2] Овоцит II порядка
 - (3) Атрегические [3] Гибнущий овоцит
[4] Овогоний
[5] Яйцеклетку
13. Структуры яичника ... продуцируют ...
- (2) Растущие фолликулы [1] Прогестерон
 - (2) Зрелые фолликулы [2] Эстрогены
 - (2) Атрегические тела [3] Пролактин
 - (1) Желтые тела [4] Гонадотропины
 - (5) Белые тела [5] Гормонально неактивны
14. Изменения преимущественно влияют на ... Гормоны ...
- (4) Развитие фолликулов [1] Эстрогены
 - (3) Развитие желтого тела [2] Прогестерон
 - (1) Регенерацию эндометрия [3] Лютеинизирующий
 - (2) Секрецию желез матки [4] Фолликулостимулирующий
 - (3) Овуляцию [5] Секретин

Рекомендуемая литература:

Основная литература

№ п/п	Наименование	Автор (ы)	Год, место издания	Кол-во экземпляров в библиотеке	Наличие в ЭБС
1	2	3	4	5	6
	Гистология, цитология и эмбриология	Кузнецов С.Л., Мушкабаров Н.Н.	2012, М.: МИА	52	-
	Гистология, эмбриология, цитология.	Э.Г. Улумбеков, Ю.А. Чельшева	2012, М.: ГЭОТАР-Медиа	50	ЭБС Консультант студента
	Морфогенез и гистофизиология системы мононуклеарных фагоцитов человека	Абдуллин Т.Г., Муслимов С.А., Коледаева Е.В., Мусина Л.А., Лебедева А.И.	Киров: «Дом печати - ВЯТКА», 2009.	100	ЭБС Кировского ГМУ
	Цитология и общая гистология.	Быков В. Л.	2007. СПб.: СОТИС.	5	-

Функциональная морфология клеток и тканей человека: учебник для студентов мед. ин-тов.					
Основы общей и сравнительной эмбриологии. Учебно-методическое пособие по самостоятельной внеаудиторной работе студентов	Зайцев В.Б., Гамулинская И.Н. Коледаева Е.В.	2008, Киров: Кировская ГМА.	180	ЭБС Кировского ГМУ	
Анатомия человека: учебник	М. Г. Привес, Н. К. Лысенков, В. И. Бушкович	СПб. : ИД СПбМАПО, 2011	20	-	
Анатомия человека: учебник в 2 т.	под ред. И. В. Гайворонского	М.: ГЭОТАР-Медиа, 2014	4	ЭБС Консультант студента	

Дополнительная литература

№ п/п	Наименование	Автор (ы)	Год, место издания	Кол-во экземпляров в библиотеке	Наличие в ЭБС
1	2	3	4	5	6
1	Гистология, эмбриология, цитология	Ю. И. Афанасьев, Н. А. Юрина, Е. Ф. Котовский и др.; под ред. Ю. И. Афанасьева, Н. А. Юриной.	2016. М.: ГЭОТАР - Медиа	-	ЭБС Консультант студента
2.	Частная гистология человека.	В.Л. Быков	СПб.: Сотис, 2002.	8	-
3	Атлас по гистологии, цитологии и эмбриологии.	С.Л. Кузнецов, Н.Н. Мушкамбаров, В.Л. Горячкина.	М.: МИА, 2002.	10	-
4	Гистология. Атлас для практических занятий.	Н.В. Бойчук, Р.Р. Исламов, С.Л. Кузнецов, Ю.А. Чельшев.	М.: «ГЭОТАР-Медиа», 2008.	5	-
5	Атлас микроскопического и ультрамикроскопического строения клеток тканей и органов	В.Г. Елисеев, Ю.И. Афанасьев, Е.Ф. Котовский, А.Н. Яцковский.	М.: «Медицина», 2004.	15	-
6	Гистология для будущих врачей: тесты для эффективного освоения цитологии, эмбриологии и гистологии : учеб. пособие для студентов	Павлов А.В., Гансбургский А.Н.	2011, СПб.: СпецЛит	5	-
7	Молекулярная биология. Введение в молекулярную цитологию и гистологию : учеб. пособие для студентов мед. вузов	Мушкамбаров Н.Н.	2016, М.: МИА	25	-
8	Terminologia Histologia. Международные термины по цитологии и гистологии человека с официальным списком русских эквивалентов	Банин В.В., Быков В.Л.	2009. М.: "ГЭОТАР - Медиа"	1	ЭБС Консультант студента

9	Гистология, цитология и эмбриология. Атлас.	Быков В.Л., Юшканцева С.И.	2015, М.: "ГЭОТАР - Медиа"	-	ЭБС Консультант студента
10	Гистология, цитология и эмбриология: атлас	В.В. Гемонов, Э.А. Лаврова	2013, М.: "ГЭОТАР - Медиа"	-	ЭБС Консультант студента
11	Руководство по гистологии: в 2-х т. Т. 1	Данилов Р.К.	2011. СПб. : СпецЛит	10	ЭБС Университетская библиотека онлайн
12	Анатомия человека с элементами гистологии	В. Н. Николенко, В. С. Сперанский	М. : "Академия", 2008	24	-
13	Атлас анатомии человека в 4-х томах	Синельников Р.Д.	М.: Новая волна, 2012	10	-

Раздел 5. Эмбриология человека

Тема 5. 1: Эмбриология человека

Цель: Способствовать формированию знаний и умений по диагностике основных начальных этапов эмбрионального развития человека.

Задачи:

1. Давать цитофункциональную и генетическую характеристику общих и частных особенностей мужских и женских половых клеток человека.
2. Определить половые клетки и их структуры на микропрепаратах и электронных микрофотографиях.
3. Объяснить этапы развития зародыша человека.
4. Распознать зародыши на ранних стадиях эмбриогенеза - оплодотворения, дробления, бластулы.

Обучающийся должен знать:

1. **до изучения темы** (базисные знания): Биологические особенности ланцетника, амфибий и птиц.
2. **после изучения темы:** Основные этапы эмбриогенеза человека. Прогенез. Оплодотворение. Отличительные особенности развития человеческого зародыша на ранних этапах эмбриогенеза. Гастрюляция.

Обучающийся должен уметь:

Микроскопировать гистологические препараты по эмбриональному развитию ланцетника, лягушки и птицы; интерпретировать схемы различных этапов эмбриогенеза позвоночных животных; проводить сравнительный анализ эмбриогенеза амфибий, птиц и млекопитающих.

Обучающийся должен владеть:

1. Микроскопированием и диагностикой следующих препаратов: бластулы и гастрюлы амфибий, сомиты, хорда и нервная трубка, туловищная и амниотическая складка зародыша курицы.
2. Методикой окраски препаратов по эмбриологии.
3. Гистологической терминологией по теме.
4. Решением ситуационных задач.
5. Методикой систематизацией материала по теме и составлением таблиц.

Самостоятельная аудиторная работа обучающихся по теме:

1. Ответить на вопросы по теме занятия:

1. Эмбриология как наука?
2. Факты из истории, законы и теории эмбриологии?
3. Методы эмбриологического исследования?
4. Общая характеристика и периодизация индивидуального развития: предзародышевый, эмбриональный, постэмбриональный?
5. Основные закономерности эволюции организмов?
6. Законы К.М. Бера, Ф.Мюллера, Э.Геккеля?
7. Теория филэмбриогенеза?

8. Какова краткая характеристика раннего онтогенеза хордовых животных?
9. Какие части различают в сперматозоиде?
10. Что такое акросома и какую роль она играет?
11. По каким признакам классифицируют яйцеклетки, и какие типы яйцеклеток существуют? Какой тип яйцеклеток у человека?
12. Когда в овогенезе происходит размножение яйцеклеток? Где совершается их рост и созревание, и в какие периоды жизни женщины?
13. Что такое овуляция, на какой день менструального цикла женщины она совершается?

2. Практическая работа.

Провести диагностику гистологических препаратов.

Алгоритм работы с микроскопом под контролем преподавателя:

- включение микроскопа;
- работа револьвера;
- помещение препарата на предметный столик микроскопа;
- работа с малым увеличением, перевод на большое увеличение, исследование отдельных структур;
- выключение микроскопа.

Список микропрепаратов для диагностики на практическом занятии:

1. Пуповина человека.
2. Амнион человека;
3. Срез зародыша крысы;
4. Срез ворсинок хориона;
5. Аллантоис курицы;
6. Желточный мешок форели.

Освоить диагностику электронограмм.

Список микропрепаратов для диагностики на практическом занятии:

1. Электронограмма сперматозоида;
2. Электронограмма яйцеклетки.

Провести диагностику эмбриональной схемы.

Требования по диагностике эмбриональных схем:

- Название схемы;
- Описать строение или ход процесса.

Список эмбриональных схем для диагностики на практическом занятии:

1. Строение мужских и женских половых клеток.
2. Схематическое изображение строения яичника.
3. Стадии созревания фолликулов.
4. Период формирования (схема). Дифференцировка сперматиды и образование спермия (А - Ж)

3. Решить ситуационные задачи

1) Алгоритм разбора задач

1. полный и точный ответ на все вопросы задачи;
2. представить комплексную оценку предложенной ситуации;
3. сделать выводы, привести дополнительные аргументы;
4. продемонстрировать знания теоретического материала с учетом междисциплинарных связей;
5. по возможности предложить альтернативные варианты решения проблемы.

2) Пример задачи с разбором по алгоритму

Задача: У зародыша млекопитающего оказалась поврежденной стенка желточного мешка в области вентральной энтодермы. Какие нарушения в эмбриональном развитии можно ожидать в дальнейшем

Решение: Желточный мешок является временным провизорным органов, стенка которого образована внезародышевой эктодермой и висцеральным листком внезародышевой мезодермы. У птицы - резкотелолитическая яйцеклетка, т.е. она содержит много желтка, а значит основной функцией желточного мешка является трофическая функция, однако будет нарушен процесс образования половых клеток, сосудов и клеток крови.

3) Задачи для самостоятельного разбора на занятии

1. В процессе сперматогенеза нарушено формирование акросомы. Какая функция сперматозоида будет изменена.
2. На микрофотографии представлена яйцеклетка, окруженная двумя структурами: блестящей оболочкой и лучистым венцом. Назовите тип этой яйцеклетки, и какому виду животных она может принадлежать. Какие клетки принимают участие в образовании указанных выше структур.

4. Задания для групповой работы

Записать в рабочую тетрадь:

1. Таблица: краткая характеристика вклада отечественных и зарубежных ученых в развитие эмбриологии (К.В. Вольф, К.М. Бэр, А.О. Ковалевский, И.И. Мечников, В. Ру, Г. Шпеман, Д.П. Филатов, М.М. Завадовский, Д.П. Филатов)
2. Таблица: сравнительная морфологическая характеристика половых и соматических клеток;
3. Таблица: последовательность стадий сперматогенеза;
4. Таблица: последовательность стадий овогенеза, вителлогенез;
5. Таблица: мейоз, значение стадий мейоза для индивидуального развития организма.

Зарисовать в альбом:

1. Схема: строение сперматозоида человека;
2. Схема: строение яйцеклетки человека;
3. Дифференцировка сперматиды и образование спермия.

Самостоятельная внеаудиторная работа обучающихся по теме:

1) Ознакомиться с теоретическим материалом по теме занятия с использованием конспектов лекций и/или рекомендуемой учебной литературы.

2) Ответить на вопросы для самоконтроля

1. Предмет и задачи эмбриологии. Взаимоотношения фило - и онтогенеза. Основные стадии развития зародыша человека. Теория критических периодов развития зародыша.
2. Оплодотворение. Биологическое значение. Основные фазы процесса оплодотворения. Механизм проникновения сперматозоида в яйцеклетку. Характеристика зиготы.
3. Дробление зиготы: определение, особенности этого вида клеточного деления. Биологическое значение дробления. Тип дробления у человека. Хронология процесса. Строение бластулы у человека.
4. Связь зародыша человека с материнским организмом. Имплантация.
5. Гастрюляция. Определение. Типы гастрюляции. Особенности гастрюляции у человека.
6. Особенности этапов гастрюляции. Хронология гастрюляции у человека.
7. Дифференцировка зародышевых листков у человека.
8. Ранний эмбриогенез у человека. Гистогенез и органогенез на 2-й, 3-й и 4-й неделе развития.
9. Дифференцировка зародышевых листков. Образование осевого комплекса зачатков органов и их дальнейшая дифференцировка.

3) Проверить свои знания с использованием тестового контроля (примерные задания)

1. Назовите начальный период развития индивидуума
 - А) Филогенез
 - Б) Эмбриогенез*
 - В) Онтогенез
 - Г) Гаметогенез
2. Каковы обычные сроки имплантации у человека после оплодотворения
 - А) 1-3 сутки
 - Б) 3-5 сутки
 - В) 7-8 сутки*
 - Г) 5-6 сутки
3. Дайте название процессу, при помощи которого зародыш устанавливает связь с телом матери
 - А) Гастрюляция
 - Б) Имплантация*
 - В) Гистогенез

- Г) Оплодотворение
- Д) Плацентация*

4. Назовите основные свойства зрелых половых клеток

- А) Дифференцированные*
- Б) Диплоидные
- В) Гаплоидные*
- Г) Недифференцированные
- Д) Не способны к делению*

5. К первому этапу гаструляции относятся стадии

- А) Создание осевой организации
- Б) Формирование эктодермы*
- В) Формирование мезодермы
- Г) Формирование энтодермы*
- Д) Образование зародышевой мезенхимы

6. Оплодотворение яйцеклетки человека протекает в

- А) Брюшной полости
- Б) Полости матки
- В) Ампулярной части яйцевода*
- Г) Области шейки матки

7. Дробление оплодотворенной яйцеклетки ... заканчивается образованием...

- А) (1) Первично олиголецитальной [1] Однослойной бластулы
- Б) (2) Вторично олиголецитальной [2] Бластоцисты
- В) (3) Умеренно телолецитальной [3] Многослойной бластулы
- Г) (4) Резко телолецитальной [4] Дискобластулы

8. Зародыш человека имеет к концу... следующие структуры...

- А) (1) 1-й фазы гаструляции мезодерму, [1] Эпибласт, гипобласт, амниотический и амниотический пузырек желточный пузырек
- Б) (2) 2-й фазы гаструляции и желточный пузырек [2] Эктодерму, первичную полосу, энтодерму
- В) (3) Пресомитного периода [3] Эктодерму, энтодерму, хорду
- Г) (4) Сомитного периода [4] Эктодерму, сегментированную мезодерму, хорду, энтодерму, нервную трубку

9. Путь миграции первичных половых гонад в эмбриогенезе

- 1 Гензеновский узелок
- 2 Дорзальная брыжейка
- 3 Стенка каудального отдела кишечной трубки
- 4 Стенка желточного мешка
- 5 Индифферентная половая железа

Ответ: 1 4 3 2 5

10. Укажите правильное чередование основных стадий развития эмбриона

- 1 Органогенез
- 2 Морула
- 3 Гаструла
- 4 Бластоциста
- 5 Зигота

Ответ: 5 2 4 3 1

Эмбриология человека. Часть 2.

Цель: Способствовать формированию знаний по гистофизиологии плаценты и внезародышевых органов, а также знаний основных этапов органогенеза у зародыша.

Задачи:

1. Изучить дифференцировку трофобласта и образование ворсинчатого хориона.
2. Рассмотреть на препаратах желточный мешок, аллантоис, амнион.
3. Изучить основные функции плаценты, взаимоотношения в системе мать - плод.
4. Изучить основные этапы органогенеза с помощью эмбриональных схем.

Обучающийся должен знать:

1. **До изучения темы (базисные знания):** Строение бластоцисты человека. Типы плацент.
2. **После изучения темы:** Развитие и строение голого и ворсинчатого хориона. Строение материнской части плаценты. Строение пуповины. Гормональную функцию плаценты. Строение и функции желточного мешка. Основные этапы органогенеза.

Обучающийся должен уметь:

Распознавать гистологическую структуру материнской и плодной части плаценты, пупочного канатика, внезародышевых органов. Давать характеристику основных этапов раннего развития эмбриона, процессов органогенеза.

Обучающийся должен владеть:

1. Диагностикой гистологических препаратов материнской и плодной плаценты, пупочного канатика;
1. Диагностикой эмбриональных схем;
2. Подбором методик гистологического исследования для выполнения научных задач;
3. Способами окрашивания гистологических препаратов для выявления специализированных структур;
4. Гистологической терминологией по теме;
5. Решением ситуационных задач по теме;
6. Методикой систематизацией материала по теме и составлением таблиц.

Самостоятельная аудиторная работа обучающихся по теме:

1. Ответить на вопросы по теме занятия:

1. Дифференцировка трофобласта, образование первичных, вторичных и третичных ворсинок?
2. Образование голого и ворсинчатого хориона?
3. Формирование внезародышевых органов и источники их развития?
4. Материнская и плодная часть плаценты? Строение пуповины?
5. Котиледон - структурно-функциональная единица плаценты?
6. Трофическая, эндокринная, иммунорегуляторная и нейрогуморальная функции плаценты?

2. Практическая работа.

Провести диагностику гистологических препаратов.

Алгоритм работы с микроскопом под контролем преподавателя:

- включение микроскопа;
- работа револьвера;
- помещение препарата на предметный столик микроскопа;
- работа с малым увеличением, перевод на большое увеличение, исследование отдельных структур;
- выключение микроскопа.

Список микропрепаратов для диагностики на практическом занятии с последующей зарисовкой препаратов в альбом:

1. Плацента, плодная часть;
2. Плацента, материнская часть;

Провести диагностику эмбриональной схемы.

Требования по диагностике эмбриональных схем:

- Название схемы;
- Описать строение или ход процесса.

Список эмбриональных схем для диагностики на практическом занятии:

1. Плацента гемохориального типа.
2. Развитие ворсин хориона.

3. Типы плацент.
4. Взаимоотношения развивающегося эмбриона человека с эндометрием матки в различные сроки беременности. Формирование плаценты (по Гамильтону, Бойду и Моссману).
5. Развитие внезародышевых органов у зародыша человека (схема).
6. Схема развития желточного мешка и зародышевых оболочек у млекопитающих (шесть последовательных стадий) (по А.А. Заварзину).
7. Срез пупочного канатика.
8. Плодная и материнская части плаценты.

3. Решить ситуационные задачи

1) Алгоритм разбора задач

1. полный и точный ответ на все вопросы задачи;
2. представить комплексную оценку предложенной ситуации;
3. сделать выводы, привести дополнительные аргументы;
4. продемонстрировать знания теоретического материала с учетом междисциплинарных связей;
5. по возможности предложить альтернативные варианты решения проблемы.

2) Пример задачи с разбором по алгоритму

Задача: На микрофотографии изображены несколько ворсинок хориона, а между ними форменные элементы крови. Откуда появились эти элементы? Можно ли полагать, что это кровь плода?

Решение: так как человек имеет гемохориальный тип плаценты, которая устанавливает тесный контакт плода с материнским организмом, происходят глубокие изменения в матке: частично разрушается соединительная ткань и даже стенки сосудов. На месте разрушенных тканей образуются большие полости, наполненные кровью, которая изливается из сосудов. Ворсинки хориона омываются кровью и всасывают из нее питательные вещества. Таким образом можно сделать вывод о том, что это кровь матери.

3) Задачи для самостоятельного разбора на занятии

1. На рисунке изображены зародыш человека, находящийся в полости амниона, плацента с ворсинками хориона и пуповина с сосудами, но не показаны желточный мешок и аллантоис. Правильно ли выполнен рисунок?
2. На микрофотографии изображены несколько ворсинок хориона, а между ними форменные элементы крови. Откуда появились эти элементы? Можно ли полагать, что это кровь плода?
3. Беременная женщина перенесла вирусное заболевание (например, корь). Можно ли ожидать появления этого вируса в организме плода? Если "да", то каким путем вирус может попасть в организм плода?
4. Студент изобразил на рисунке пуповины кровь в пупочной вене красным цветом, а в пупочных артериях синим. Как Вы думаете, почему он так поступил?
5. На занятии студентам демонстрировали свежую плаценту человека. Ее плодная поверхность была покрыта тонкой и блестящей оболочкой. Какая это оболочка и каково ее строение?
6. При осмотре последа акушер обнаружил отсутствие нескольких долек на материнской части плаценты. Можно ли считать это нормой и в чем возможная причина такого явления?
7. Во время беременности возникла угроза отслоения плаценты. Чем это опасно для матери и для плода?
8. У беременной женщины выявлено предлежание плаценты в области внутреннего маточного зева. Какова возможная причина подобного положения плаценты?
9. У женщины на 3 месяце беременности началось отслоение плаценты. Врач-гинеколог срочно направил ее в стационар на сохранение беременности. Чем опасно для беременной женщины и для плода отслоение плаценты в это срок беременности? Для решения необходимо ответить на вопросы: Какие функции выполняет плацента? Какое строение имеет плацента? Чья кровь (плода или матери) заполняет лакуны плаценты? Как кровь удерживается в лакунах? Какие органы и системы закладываются на 3 месяце эмбрионального развития?

4. Задания для групповой работы

Записать в рабочую тетрадь:

1. Таблица: тканевой состав плодных оболочек;
2. Таблица: гематоплацентарный барьер.

Зарисовать в альбом:

1. Схема: развитие ворсин хориона;
2. Схема: типы плацент;
3. Схема: плацента человека.

Самостоятельная внеаудиторная работа обучающихся по теме:

1) *Ознакомиться с теоретическим материалом по теме занятия с использованием конспектов лекций*

и/или рекомендуемой учебной литературы.

2) Ответить на вопросы для самоконтроля

1. Ранний эмбриогенез у человека. Гистогенез и органогенез на 2-й, 3-й и 4-й неделе развития?
2. Дифференцировка зародышевых листков. Образование осевого комплекса зачатков органов и их дальнейшая дифференцировка?
3. Хорион. Развитие ворсин. Гладкий и ворсинчатый хорион. Цитотрофобласт, симпластотрофобласт. Функции хориона?
4. Провизорные органы человека. Источники развития, механизм образования, строение и функции?
5. Образование, строение и функции плодных оболочек и провизорных органов у человека?
6. Плацента человека, развитие, функции. Гормоны плаценты. Типы плацент млекопитающих?
7. Понятие о гистофизиологии плацентарного барьера человека. Избирательная проницаемость плаценты для различных веществ. Плацента и лекарственные вещества. Ее роль в иммунной защите плода и матери?
8. Понятие о критических периодах во внутриутробном и постнатальном развитии человека. Влияние экзо- и эндогенных факторов на развитие?

3) Проверить свои знания с использованием тестового контроля (примерные вопросы)

1. Назовите начальный период развития индивидуума
 - А) Филогенез
 - Б) Эмбриогенез*
 - В) Онтогенез
 - Г) Гаметогенез
2. К провизорным органам человека относятся – все верно КРОМЕ
 - А) Желточный мешок
 - Б) Аллантаоис
 - В) Амнион
 - Г) Хорион
 - Д) Плацента
 - Е) Печень*
3. Когда заканчивается зародышевый и начинается плодный период внутриутробного развития человека
 - А) В конце первого месяца
 - Б) В начале третьего месяца*
 - В) В конце третьего месяца
 - Г) В начале четвертого месяца
4. К первому этапу гастрюляции относятся стадии
 - А) Создание осевой организации
 - Б) Формирование эктодермы*
 - В) Формирование мезодермы
 - Г) Формирование энтодермы*
5. Зачатками дефинитивных тканей являются
 - А) Мезодерма*
 - Б) Мезенхима*
 - В) Прехордальная пластинка*
 - Г) Мочеполовой синус*
6. Укажите части составляющие бластоцисту
 - А) Трофобласт*
 - Б) Эктодерма
 - В) Эмбриобласт*
 - Г) Энтодерма
 - Д) Экзоцелом*
7. Провизорные органы ... состоят из ...
 - А) (1) Желточный мешок (у птиц)
 - Б) (1) Амнион (у птиц)
 - В) (2) Серозная оболочка (у птиц)
 - [1] Внезародышевой энтодермы и висцерального листка
 - [2] Внезародышевой эктодермы и париетального листка

Г) (4) Аллантаис (у птиц)
 Д) (3) Хорион (у млекопитающих)
 внезародышевой мезодермы

[3] Внезародышевой энтодермы и висцерального листка
 [4] Трофобласта и внезародышевой мезодермы

8. Зародыш человека имеет к концу... следующие структуры...

- А) (1) 1-й фазы гастрюляции мезодерму, амниотический пузырек [1] Эпибласт, гипобласт, амниотический и желточный пузырек
 Б) (2) 2-й фазы гастрюляции и желточный пузырек [2] Эктодерму, первичную полосу, энтодерму [3] Эктодерму, энтодерму, хорду
 В) (3) Пресомитного периода [4] Эктодерму, сегментированную мезодерму, хорду, энтодерму, нервную трубку
 Г) (4) Сомитного периода

Рекомендуемая литература:

Основная литература

№ п/п	Наименование	Автор (ы)	Год, место издания	Кол-во экземпляров в библиотеке	Наличие в ЭБС
1	2	3	4	5	6
	Гистология, цитология и эмбриология	Кузнецов С.Л., Мушкабаров Н.Н.	2012, М.: МИА	52	-
	Гистология, эмбриология, цитология.	Э.Г. Улумбеков, Ю.А. Чельшева	2012, М.: ГЭОТАР-Медиа	50	ЭБС Консультант студента
	Морфогенез и гистофизиология системы мононуклеарных фагоцитов человека	Абдуллин Т.Г., Муслимов С.А., Коледаева Е.В., Мусина Л.А., Лебедева А.И.	Киров: «Дом печати - ВЯТКА», 2009.	100	ЭБС Кировского ГМУ
	Цитология и общая гистология. Функциональная морфология клеток и тканей человека: учебник для студентов мед. ин-тов.	Быков В. Л.	2007. СПб.: СОТИС.	5	-
	Основы общей и сравнительной эмбриологии. Учебно-методическое пособие по самостоятельной внеаудиторной работе студентов	Зайцев В.Б., Гамулинская И.Н. Коледаева Е.В.	2008, Киров: Кировская ГМА.	180	ЭБС Кировского ГМУ
	Анатомия человека: учебник	М. Г. Привес, Н. К. Лысенков, В. И. Бушкович	СПб. : ИД СПбМАПО, 2011	20	-
	Анатомия человека: учебник в 2 т.	под ред. И. В. Гайворонского	М.: ГЭОТАР-Медиа, 2014	4	ЭБС Консультант студента

Дополнительная литература

№ п/п	Наименование	Автор (ы)	Год, место издания	Кол-во экземпляров в библиотеке	Наличие в ЭБС
1	2	3	4	5	6
1	Гистология, эмбриология,	Ю. И. Афанасьев, Н. А.	2016. М.: ГЭОТАР -	-	ЭБС

	цитология	Юрина, Е. Ф. Котовский и др.; под ред. Ю. И. Афанасьева, Н. А. Юриной.	Медиа		Консультант студента
2.	Частная гистология человека.	В.Л. Быков	СПб.: Сотис, 2002.	8	-
3	Атлас по гистологии, цитологии и эмбриологии.	С.Л. Кузнецов, Н.Н. Мушкамбаров, В.Л. Горячкина.	М.: МИА, 2002.	10	-
4	Гистология. Атлас для практических занятий.	Н.В. Бойчук, Р.Р. Исламов, С.Л. Кузнецов, Ю.А. Чельшев.	М.: «ГЭОТАР-Медиа», 2008.	5	-
5	Атлас микроскопического и ультрамикроскопического строения клеток тканей и органов	В.Г. Елисеев, Ю.И. Афанасьев, Е.Ф. Котовский, А.Н. Яцковский.	М.: «Медицина», 2004.	15	-
6	Гистология для будущих врачей: тесты для эффективного освоения цитологии, эмбриологии и гистологии : учеб. пособие для студентов	Павлов А.В., Гансбургский А.Н.	2011, СПб.: СпецЛит	5	-
7	Молекулярная биология. Введение в молекулярную цитологию и гистологию : учеб. пособие для студентов мед. вузов	Мушкамбаров Н.Н.	2016, М.: МИА	25	-
8	Terminologia Histologia. Международные термины по цитологии и гистологии человека с официальным списком русских эквивалентов	Банин В.В., Быков В.Л.	2009. М.: "ГЭОТАР - Медиа"	1	ЭБС Консультант студента
9	Гистология, цитология и эмбриология. Атлас.	Быков В.Л., Юшканцева С.И.	2015, М.: "ГЭОТАР - Медиа"	-	ЭБС Консультант студента
10	Гистология, цитология и эмбриология: атлас	В.В. Гемонов, Э.А. Лаврова	2013, М.: "ГЭОТАР - Медиа"	-	ЭБС Консультант студента
11	Руководство по гистологии: в 2-х т. Т. 1	Данилов Р.К.	2011. СПб. : СпецЛит	10	ЭБС Университетская библиотека онлайн
12	Анатомия человека с элементами гистологии	В. Н. Николенко, В. С. Сперанский	М. : "Академия", 2008	24	-
13	Атлас анатомии человека в 4-х томах	Синельников Р.Д.	М.: Новая волна, 2012	10	-

Раздел 4. 5. Эмбриология человека.

Тема 5.4.4: Итоговый коллоквиум по «Частной гистологии Часть 4. Эмбриология человека».

Цель: Закрепить полученные знания по разделу «Частная гистология» и «Эмбриология человека» через диагностику микропрепаратов, электронограмм и эмбриональных схем.

Задачи:

1. Рассмотреть одну из предложенных электронограмм, определить представленную структуру,

- рассказать о строении и функции данной структуры.
2. Продиагностировать 2 микропрепарата.
 3. Рассмотреть одну из предложенных эмбриональных схем, определить представленную структуру, схему процесса, описать представленную структуру или процесс.
 4. Ответить на ряд теоретических вопросов по ранее заявленным темам.

Обучающийся должен знать:

1. **До изучения темы (базисные знания):** материал пройденных тем из практических занятий, предшествующих контрольному занятию.
2. **После изучения темы:** Определять изученные гистологические препараты, диагностировать на этих препаратах структурные элементы данной ткани; Интерпретировать изученные электронограммы. Возрастные особенности. Интерпретировать изученные эмбриональные схемы.

Обучающийся должен уметь:

Диагностировать микропрепараты по заявленным темам, диагностировать электронограммы, эмбриональные схемы.

Обучающийся должен владеть:

1. Работой со световыми микроскопами на малом и большом увеличении, с использованием иммерсии;
2. Дифференциальной диагностикой гистологических препаратов;
3. Подбором методик гистологического исследования для выполнения научных задач;
4. Способами окрашивания гистологических препаратов для выявления специализированных структур;
5. Методикой диагностики клеток и клеточных структур на электронограммах;
6. Гистологической терминологией по теме;
7. Работой с эмбриональными схемами;
8. Методикой систематизацией материала по теме и составлением таблиц.

Самостоятельная аудиторная работа обучающихся по теме:

1. Ответить на вопросы по теме занятия

1. Почки. Стадии развития в онтогенезе человека. Окончательная почка, строение и функции. Типы и гистофизиология нефронов. Особенности кровоснабжения. Структурная организация почечного фильтра и его роль в мочеобразовании. Фазы мочеобразования и их структурное обеспечение.
2. Гистофизиология мочеобразования. Эндокринный аппарат почки. Юкстагломерулярный, простагландиновый и калликреинкининовый аппараты, участие в регуляции общего и почечного кровообращения.
3. Мочевыводящие пути. Строение стенки почечных чашек, лоханок, мочеточников.
4. Мочевой пузырь, тканевой состав стенки. Особенности строения мужского и женского мочеиспускательных каналов.
5. Женская половая система. Половая дифференцировка в онтогенезе человека. Источники эмбрионального развития. Общий план строения и функции яичников. Корковое вещество, структурный состав в различные периоды овариально-менструального цикла.
6. Матка. Источники эмбрионального развития, функции. Оболочки стенки и их тканевой состав. Строение стенки матки в разных отделах. Эндометрий, функциональный и базальный слои, особенности кровоснабжения, строение в различные фазы овариально-менструального цикла. Нейрогуморальная регуляция маточного цикла.
7. Матка. Миометрий, тканевой состав. Особенности васкуляризации. Структурно-функциональные перестройки матки в овариально-менструальном цикле, при беременности, родах и послеродовом периоде, нейрогуморальная регуляция.
8. Яичники. Репродуктивная и эндокринная функции. Строение и развитие фолликулов. Овуляция и атрезия. Желтое тело, стадии развития, функции в течение овариального цикла и при беременности. Гормонпродуцирующие клетки яичников, локализация и их функциональные взаимосвязи в процессе синтеза стероидных половых гормонов. Регуляция генеративной и эндокринной функции яичников. Гипоталамо-гипофизарно-яичниковая система.
9. Маточные трубы, влагалище, канал шейки матки. Строение и функции.
10. Молочная железа. Источники эмбрионального развития. Общий план строения, функции. Постнатальные структурные изменения, их связь с овариально-менструальным циклом и беременностью. Функциональная морфология нелактующей и лактирующей железы. Нейроэндокринная регуляция функции.
11. Мужская половая система. Источники эмбрионального развития и функции. Половая дифференцировка в онтогенезе человека. Семенник: строма и паренхима. Извитые семенные каналы. Гематотестикулярный барьер. Эндокринный аппарат. Регуляция генеративной и

- эндокринной функций семенника. Гипоталамо-гипофизарно-тестикулярная система.
12. Морфофункциональная характеристика клеток яичка. Возрастные особенности сперматогенеза.
 13. Половые клетки. Морфофункциональная характеристика. Мейоз – характеристика, биологическая сущность. Отличие половых клеток от соматических.
 14. Сперматогенез и овогенез. Их сравнительная характеристика. Гормональная регуляция спермато- и овогенеза.
 15. Женские половые клетки. Общая морфофункциональная характеристика. Классификация. Строение яйцеклетки человека.
 16. Предмет и задачи эмбриологии. Взаимоотношения филогенеза и онтогенеза. Основные стадии развития зародыша человека. Теория критических периодов развития зародыша.

2. Практическая работа

Выполнение заданий под контролем преподавателя

1. Диагностика 2-х гистологических препаратов.

Список гистологических препаратов для диагностики:

1. Почка;
2. Мочеточник быка;
3. Мочевой пузырь
4. Срез семенника;
5. Срез придатка семенника;
6. Срез простаты;
7. Срез матки;
8. Срез яичника;
9. Срез яичника, желтое тело беременности;
10. Срез лактирующей молочной железы;
11. Плодная часть плаценты;
12. Материнская часть плаценты.

Самостоятельная внеаудиторная работа обучающихся по теме:

1) Ознакомиться с теоретическим материалом по теме занятия с использованием конспектов лекций и/или рекомендуемой учебной литературы.

2) Ответить на вопросы для самоконтроля

1. Почки. Стадии развития в онтогенезе человека. Окончательная почка, строение и функции. Типы и гистофизиология нефронов. Особенности кровоснабжения. Структурная организация почечного фильтра и его роль в мочеобразовании. Фазы мочеобразования и их структурное обеспечение.
2. Гистофизиология мочеобразования. Эндокринный аппарат почки. Юкстагломерулярный, простагландиновый и калликреинкининовый аппараты, участие в регуляции общего и почечного кровообращения.
3. Мочевыводящие пути. Строение стенки почечных чашек, лоханок, мочеточников.
4. Мочевой пузырь, тканевой состав стенки. Особенности строения мужского и женского мочеиспускательных каналов.
5. Женская половая система. Половая дифференцировка в онтогенезе человека. Источники эмбрионального развития. Общий план строения и функции яичников. Корковое вещество, структурный состав в различные периоды овариально-менструального цикла.
6. Матка. Источники эмбрионального развития, функции. Оболочки стенки и их тканевой состав. Строение стенки матки в разных отделах. Эндометрий, функциональный и базальный слои, особенности кровоснабжения, строение в различные фазы овариально-менструального цикла. Нейрогуморальная регуляция маточного цикла.
7. Матка. Миометрий, тканевой состав. Особенности васкуляризации. Структурно-функциональные перестройки матки в овариально-менструальном цикле, при беременности, родах и послеродовом периоде, нейрогуморальная регуляция.
8. Яичники. Репродуктивная и эндокринная функции. Строение и развитие фолликулов. Овуляция и атрезия. Желтое тело, стадии развития, функции в течение овариального цикла и при беременности. Гормонпродуцирующие клетки яичников, локализация и их функциональные взаимосвязи в процессе синтеза стероидных половых гормонов. Регуляция генеративной и эндокринной функции яичников. Гипоталамо-гипофизарно-яичниковая система.
9. Маточные трубы, влагалище, канал шейки матки. Строение и функции.
10. Молочная железа. Источники эмбрионального развития. Общий план строения, функции.

Постнатальные структурные изменения, их связь с овариально-менструальным циклом и беременностью. Функциональная морфология нелактующей и лактирующей железы. Нейроэндокринная регуляция функции.

11. Мужская половая система. Источники эмбрионального развития и функции Половая дифференцировка в онтогенезе человека. Семенник: строма и паренхима. Извитые семенные каналцы. Гематотестикулярный барьер. Эндокринный аппарат. Регуляция генеративной и эндокринной функций семенника. Гипоталамо-гипофизарно-тестикулярная система.
12. Морфофункциональная характеристика клеток яичка. Возрастные особенности сперматогенеза.
13. Половые клетки. Морфофункциональная характеристика. Мейоз – характеристика, биологическая сущность. Отличие половых клеток от соматических.
14. Сперматогенез и овогенез. Их сравнительная характеристика. Гормональная регуляция спермато- и овогенеза.
15. Женские половые клетки. Общая морфофункциональная характеристика. Классификация. Строение яйцеклетки человека.
16. Предмет и задачи эмбриологии. Взаимоотношения филогенеза и онтогенеза. Основные стадии развития зародыша человека. Теория критических периодов развития зародыша.

4) Список микропрепаратов для подготовки к диагностике препаратов

1. Почка;
2. Мочеточник быка;
3. Мочевой пузырь
4. Срез семенника;
5. Срез придатка семенника;
6. Срез простаты;
7. Срез матки;
8. Срез яичника;
9. Срез яичника, желтое тело беременности;
10. Срез лактирующей молочной железы;
11. Плодная часть плаценты;
12. Материнская часть плаценты.

5) Список электронограмм для подготовки к диагностике электронограмм

1. Базальный лабиринт эпителиальной клетки дистального отдела нефрона;
2. Фильтрационный барьер почки;
3. Клетка висцерального эпителия капсулы почечного тельца нефрона;
4. Поверхность слизистой оболочки мочевого пузыря;
5. Подоцит висцерального листка капсулы Шумлянского – Боумана.
6. Гонадотропоцит;
7. Яйцеклетка человека;
8. Суспендоцит.

Рекомендуемая литература:

Основная литература

№ п/п	Наименование	Автор (ы)	Год, место издания	Кол-во экземпляров в библиотеке	Наличие в ЭБС
1	2	3	4	5	6
	Гистология, цитология и эмбриология	Кузнецов С.Л., Мушкабаров Н.Н.	2012, М.: МИА	52	-
	Гистология, эмбриология, цитология.	Э.Г. Улумбеков, Ю.А. Чельшева	2012, М.: ГЭОТАР-Медиа	50	ЭБС Консультант студента
	Морфогенез и гистофизиология системы мононуклеарных	Абдуллин Т.Г., Муслимов С.А., Коледаева Е.В., Мусина	Киров: «Дом печати - ВЯТКА», 2009.	100	ЭБС Кировского ГМУ

	фагоцитов человека	Л.А., Лебедева А.И.			
	Цитология и общая гистология. Функциональная морфология клеток и тканей человека: учебник для студентов мед. ин-тов.	Быков В. Л.	2007. СПб.: СОТИС.	5	-
	Основы общей и сравнительной эмбриологии. Учебно-методическое пособие по самостоятельной внеаудиторной работе студентов	Зайцев В.Б., Гамулинская И.Н. Коледаева Е.В.	2008, Киров: Кировская ГМА.	180	ЭБС Кировского ГМУ
	Анатомия человека: учебник	М. Г. Привес, Н. К. Лысенков, В. И. Бушкович	СПб. : ИД СПбМАПО, 2011	20	-
	Анатомия человека: учебник в 2 т.	под ред. И. В. Гайворонского	М.: ГЭОТАР-Медиа, 2014	4	ЭБС Консультант студента

Дополнительная литература

№ п/п	Наименование	Автор (ы)	Год, место издания	Кол-во экземпляров в библиотеке	Наличие в ЭБС
1	2	3	4	5	6
1	Гистология, эмбриология, цитология	Ю. И. Афанасьев, Н. А. Юрина, Е. Ф. Котовский и др.; под ред. Ю. И. Афанасьева, Н. А. Юриной.	2016. М.: ГЭОТАР - Медиа	-	ЭБС Консультант студента
2.	Частная гистология человека.	В.Л. Быков	СПб.: Сотис, 2002.	8	-
3	Атлас по гистологии, цитологии и эмбриологии.	С.Л. Кузнецов, Н.Н. Мушкхамбаров, В.Л. Горячкина.	М.: МИА, 2002.	10	-
4	Гистология. Атлас для практических занятий.	Н.В. Бойчук, Р.Р. Исламов, С.Л. Кузнецов, Ю.А. Чельшев.	М.: «ГЭОТАР-Медиа», 2008.	5	-
5	Атлас микроскопического и ультрамикроскопического строения клеток тканей и органов	В.Г. Елисеев, Ю.И. Афанасьев, Е.Ф. Котовский, А.Н. Яцковский.	М.: «Медицина», 2004.	15	-
6	Гистология для будущих врачей: тесты для эффективного освоения цитологии, эмбриологии и гистологии : учеб. пособие для студентов	Павлов А.В., Гансбургский А.Н.	2011, СПб.: СпецЛит	5	-
7	Молекулярная биология. Введение в молекулярную цитологию и гистологию : учеб. пособие для студентов мед. вузов	Мушкхамбаров Н.Н.	2016, М.: МИА	25	-
8	Terminologia Histologia. Международные термины по цитологии и гистологии	Банин В.В., Быков В.Л.	2009. М.: "ГЭОТАР - Медиа"	1	ЭБС Консультант

	человека с официальным списком русских эквивалентов				студента
9	Гистология, цитология и эмбриология. Атлас.	Быков В.Л., Юшканцева С.И.	2015, М.: "ГЭОТАР - Медиа"	-	ЭБС Консультант студента
10	Гистология, цитология и эмбриология: атлас	В.В. Гемонов, Э.А. Лаврова	2013, М.: "ГЭОТАР - Медиа"	-	ЭБС Консультант студента
11	Руководство по гистологии: в 2-х т. Т. 1	Данилов Р.К.	2011. СПб. : СпецЛит	10	ЭБС Университетская библиотека онлайн
12	Анатомия человека с элементами гистологии	В. Н. Николенко, В. С. Сперанский	М. : "Академия", 2008	24	-
13	Атлас анатомии человека в 4-х томах	Синельников Р.Д.	М.: Новая волна, 2012	10	-

Раздел 5. Эмбриология человека.

Тема 5. 2: Коллоквиум по эмбриональным схемам и электронограммам

Цель: Закрепить полученные знания по теме эмбриональные схемы.

Задачи:

1. Рассмотреть две из предложенных эмбриональных схем описать строение и функции описать представленную структуру или процесс, данной структуры.
2. Ответить на ряд теоретических вопросов по ранее заявленным темам.

Обучающийся должен знать:

1. **До изучения темы (базисные знания):** материал пройденных тем из практических занятий, предшествующих контрольному занятию.
2. **После изучения темы:** Интерпретировать изученные эмбриональные схемы.

Обучающийся должен уметь:

Диагностировать эмбриональные схемы.

Обучающийся должен владеть:

1. Гистологической терминологией по теме;
2. Работой с эмбриональными схемами;
3. Методикой систематизацией материала по теме и составлением таблиц.

Самостоятельная аудиторная работа обучающихся по теме:

1. Практическая работа.

Провести диагностику 2-х электронограмм.

Требования по диагностике эмбриональных схем:

- Название схемы;
- Описать строение или ход процесса.

Список электроннограмм:

1. Ультраструктура ядра клетки;
2. Ультраструктура митохондрий;
3. Ультраструктура кариолеммы и ядра клетки;
4. Ультраструктура эндоплазматической сети
5. Ультраструктура реснички;

6. Ультраструктура центросомы;
7. Ультраструктура лизосом;
8. Ультраструктура миофибрилл поперечно-полосатой сердечной мышечной ткани;
9. Бокаловидная железистая клетка эпителия тонкой кишки;
10. Ультраструктура митохондрий и шероховатой ЭПС;
11. Шероховатая эндоплазматическая сеть;
12. Изогенная группа гиалиновой хрящевой ткани носовой перегородки;
13. Межклеточное вещество плотной оформленной соединительной ткани сухожилия;
14. В, Т - лимфоцит крови;
15. Тканевой базофил;
16. Эозинофил
17. эритроциты (явление пойкилоцитоза)
18. Тромбоциты
19. Апоикальные участки клеткой однослойного многорядного призматического мерцательного эпителия трахеи;
20. Остеоцит в костной лакуне;
21. Изогенная группа гиалиновой хрящевой ткани носовой перегородки;
22. Межклеточное вещество плотной оформленной соединительной ткани сухожилия;
23. Остеон;
24. Поперечный срез смешанного нерва
25. Вставочный диск в миокарде;
26. Артериола;
27. Миграция нейтрофильного лейкоцита через стенку капилляра;
28. Кровеносный капилляр;
29. Апоикальные участки клеткой однослойного многорядного призматического мерцательного эпителия трахеи;
30. Респираторный отдел легкого;
31. Красный костный мозг;
32. Клетка клубочковой зоны надпочечника;
33. Надпочечник крысы;
34. Мышечное волокно и питающий его кровеносный сосуд;
35. Корень волоса;
36. Палочковый рецептор;
37. Поверхность эпителия спирального органа;
38. Поверхность однослойного мерцательного эпителия;
39. Клетка Панета;
40. Энтероциты с щёточной каемкой;
41. Гепатоцит;
42. Эпидермальный макрофаг;
43. Эмалевые призмы зуба;
44. Ультраструктура гепатоцита;
45. Свод пейеровой бляшки;
46. Эритробластический островок костного мозга;
47. Участок дольки печени;
48. Печеночная долька;
49. Вид сверху на поверхность желудочных ямок фундальной части желудка человека;
50. Сосочки языка;
51. Ворсинки тонкой кишки;
52. Базальный лабиринт эпителиальной клетки дистального отдела нефрона;
53. Фильтрационный барьер почки;
54. Поверхность слизистой оболочки мочевого пузыря;
55. Клетка висцерального эпителия капсулы почечного тельца нефрона;
56. Гонадотропоцит;
57. Яйцеклетка человека;
58. Суспендоцит;

Провести диагностику 2-х эмбриональных схем.

Требования по диагностике эмбриональных схем:

- Название схемы;
- Описать строение или ход процесса.

Список эмбриональных схем для диагностики:

1. Строение извитого семенного канальца (поперечный срез).
2. Строение мужских и женских половых клеток.
3. 18-21 день эмбрионального развития. Образование сердца.
4. Плацента гемохориального типа.
5. Схематическое изображение строения яичника.
6. Эмбрион на 5-й неделе эмбрионального развития (схема по О.В. Волковой).
7. Начало второй фазы гастрюляции 14 сутки развития.
8. Последовательные стадии имплантации и развития зародыша человека в конце первой и начале второй недели эмбрионального развития.
9. Эмбрион на 4-й недели развития (схема по О.В. Волковой).
10. Развитие ворсин хориона.
11. Типы плацент.
12. Взаимоотношения развивающегося эмбриона человека с эндометрием матки в различные сроки беременности. Формирование плаценты (по Гамильтону, Бойду и Моссману).
13. Зародыш человека спустя примерно 9-10 суток после оплодотворения, схематизировано.
14. Зигота человека на стадии синкариона (по Б.П.Хватову)
15. Имплантация зародыша в полость матки.
16. Конец второй недели развития зародыша (12-13 сутки).
17. Нейруляция у зародыша человека.
18. Стадии созревания фолликулов.
19. Развитие внезародышевых органов у зародыша человека (схема).
20. Схема развития желточного мешка и зародышевых оболочек у млекопитающих (шесть последовательных стадий) (по А.А. Заварзину).
21. По стадийное развитие зиготы по Воробьевой О.А.
22. Эмбриональное развитие зародыша 4 неделя – 70 день.
23. Эмбрион на 4-5 неделях эмбрионального развития.
24. Эмбрион на 7-8 неделях эмбрионального развития.
25. Овуляция, оплодотворение и человеческий зародыш на первой неделе развития.
26. Период формирования (схема). Дифференцировка сперматиды и образование спермия (А - Ж)
27. Срез пупочного канатика.
28. Схема имплантации зародыша.
29. Плодная и материнская части плаценты.
30. Зародыш человека на стадии образования туловищной складки и внезародышевых органов (по П. Петкову).
31. Дробление, гастрюляция.
32. Вторая стадия гастрюляции.

Самостоятельная внеаудиторная работа обучающихся по теме:

1) Ознакомиться с теоретическим материалом по теме занятия с использованием конспектов лекций и/или рекомендуемой учебной литературы.

2) Ответить на вопросы для самоконтроля

17. Оплодотворение. Биологическое значение. Основные фазы процесса оплодотворения. Механизм проникновения сперматозоида в яйцеклетку. Характеристика зиготы.
18. Дробление зиготы: определение, особенности этого вида клеточного деления. Биологическое значение дробления. Тип дробления у человека. Хронология процесса. Строение бластулы у человека
19. Связь зародыша человека с материнским организмом. Имплантация. Образование плаценты, строение плодной и материнской частей.
20. Гастрюляция. Определение. Типы гастрюляции. Особенности гастрюляции у человека. Особенности этапов гастрюляции. Хронология гастрюляции у человека.
21. Дифференцировка зародышевых листков у человека.
22. Ранний эмбриогенез у человека. Гистогенез и органогенез на 2-й, 3-й и 4-й неделе развития.
23. Дифференцировка зародышевых листков. Образование осевого комплекса зачатков органов и их дальнейшая дифференцировка.
24. Хорион. Развитие ворсин. Гладкий и ворсинчатый хорион. Цитотрофобласт, симпластотрофобласт. Функции хориона.
25. Провизорные органы человека. Источники развития, механизм образования, строение и функции.
26. Образование, строение и функции плодных оболочек и провизорных органов у человека.

27. Плацента человека, развитие, функции. Гормоны плаценты. Типы плацент млекопитающих.
28. Понятие о гистофизиологии плацентарного барьера человека. Избирательная проницаемость плаценты для различных веществ. Плацента и лекарственные вещества. Ее роль в иммунной защите плода и матери.
29. Понятие о критических периодах во внутриутробном и постнатальном развитии человека. Влияние экзо - и эндогенных факторов на развитие.

3) Список эмбриональных схем для подготовки к диагностике эмбриональных схем

1. Строение извитого семенного канальца (поперечный срез).
2. Строение мужских и женских половых клеток.
3. 18-21 день эмбрионального развития. Образование сердца.
4. Плацента гемохориального типа.
5. Схематическое изображение строения яичника.
6. Эмбрион на 5-й неделе эмбрионального развития (схема по О.В. Волковой).
7. Начало второй фазы гастрюляции 14 сутки развития.
8. Последовательные стадии имплантации и развития зародыша человека в конце первой и начале второй недели эмбрионального развития.
9. Эмбрион на 4-й недели развития (схема по О.В. Волковой).
10. Развитие ворсин хориона.
11. Типы плацент.
12. Взаимоотношения развивающегося эмбриона человека с эндометрием матки в различные сроки беременности. Формирование плаценты (по Гамильтону, Бойду и Моссману).
13. Зародыш человека спустя примерно 9-10 суток после оплодотворения, схематизировано.
14. Зигота человека на стадии синкариона (по Б.П.Хватову)
15. Имплантация зародыша в полость матки.
16. Конец второй недели развития зародыша (12-13 сутки).
17. Нейруляция у зародыша человека.
18. Стадии созревания фолликулов.
19. Развитие внезародышевых органов у зародыша человека (схема).
20. Схема развития желточного мешка и зародышевых оболочек у млекопитающих (шесть последовательных стадий) (по А.А. Заварзину).
21. По стадийное развитие зиготы по Воробьевой О.А.
22. Эмбриональное развитие зародыша 4 неделя – 70 день.
23. Эмбрион на 4-5 неделях эмбрионального развития.
24. Эмбрион на 7-8 неделях эмбрионального развития.
25. Овуляция, оплодотворение и человеческий зародыш на первой неделе развития.
26. Период формирования (схема). Дифференцировка сперматиды и образование спермия (А - Ж)
27. Срез пупочного канатика.
28. Схема имплантации зародыша.
29. Плодная и материнская части плаценты.
30. Зародыш человека на стадии образования туловищной складки и внезародышевых органов (по П. Петкову).
31. Дробление, гастрюляция.
32. Вторая стадия гастрюляции.

Рекомендуемая литература:

Основная литература

№ п/п	Наименование	Автор (ы)	Год, место издания	Кол-во экземпляров в библиотеке	Наличие в ЭБС
1	2	3	4	5	6
	Гистология, цитология и эмбриология	Кузнецов С.Л., Мушкабаров Н.Н.	2012, М.: МИА	52	-
	Гистология, эмбриология, цитология.	Э.Г. Улумбеков, Ю.А. Чельшева	2012, М.: ГЭОТАР-Медиа	50	ЭБС Консультант студента

Морфогенез и гистофизиология системы мононуклеарных фагоцитов человека	Абдуллин Т.Г., Муслимов С.А., Коледаева Е.В., Мусина Л.А., Лебедева А.И.	Киров: «Дом печати - ВЯТКА», 2009.	100	ЭБС Кировского ГМУ
Цитология и общая гистология. Функциональная морфология клеток и тканей человека: учебник для студентов мед. ин-тов.	Быков В. Л.	2007. СПб.: СОТИС.	5	-
Основы общей и сравнительной эмбриологии. Учебно-методическое пособие по самостоятельной внеаудиторной работе студентов	Зайцев В.Б., Гамулинская И.Н. Коледаева Е.В.	2008, Киров: Кировская ГМА.	180	ЭБС Кировского ГМУ
Анатомия человека: учебник	М. Г. Привес, Н. К. Лысенков, В. И. Бушкович	СПб. : ИД СПбМАПО, 2011	20	-
Анатомия человека: учебник в 2 т.	под ред. И. В. Гайворонского	М.: ГЭОТАР-Медиа, 2014	4	ЭБС Консультант студента

Дополнительная литература

№ п/п	Наименование	Автор (ы)	Год, место издания	Кол-во экземпляров в библиотеке	Наличие в ЭБС
1	2	3	4	5	6
1	Гистология, эмбриология, цитология	Ю. И. Афанасьев, Н. А. Юрина, Е. Ф. Котовский и др.; под ред. Ю. И. Афанасьева, Н. А. Юриной.	2016. М.: ГЭОТАР - Медиа	-	ЭБС Консультант студента
2.	Частная гистология человека.	В.Л. Быков	СПб.: Сотис, 2002.	8	-
3	Атлас по гистологии, цитологии и эмбриологии.	С.Л. Кузнецов, Н.Н. Мушкамбаров, В.Л. Горячкина.	М.: МИА, 2002.	10	-
4	Гистология. Атлас для практических занятий.	Н.В. Бойчук, Р.Р. Исламов, С.Л. Кузнецов, Ю.А. Чельшев.	М.: «ГЭОТАР-Медиа», 2008.	5	-
5	Атлас микроскопического и ультрамикроскопического строения клеток тканей и органов	В.Г. Елисеев, Ю.И. Афанасьев, Е.Ф. Котовский, А.Н. Яцковский.	М.: «Медицина», 2004.	15	-
6	Гистология для будущих врачей: тесты для эффективного освоения цитологии, эмбриологии и гистологии : учеб. пособие для студентов	Павлов А.В., Гансбургский А.Н.	2011, СПб.: СпецЛит	5	-
7	Молекулярная биология. Введение в молекулярную цитологию и гистологию : учеб. пособие для студентов мед. вузов	Мушкамбаров Н.Н.	2016, М.: МИА	25	-

8	Terminologia Histologia. Международные термины по цитологии и гистологии человека с официальным списком русских эквивалентов	Банин В.В., Быков В.Л.	2009. М.: "ГЭОТАР - Медиа"	1	ЭБС Консультант студента
9	Гистология, цитология и эмбриология. Атлас.	Быков В.Л., Юшканцева С.И.	2015, М.: "ГЭОТАР - Медиа"	-	ЭБС Консультант студента
10	Гистология, цитология и эмбриология: атлас	В.В. Гемонов, Э.А. Лаврова	2013, М.: "ГЭОТАР - Медиа"	-	ЭБС Консультант студента
11	Руководство по гистологии: в 2-х т. Т. 1	Данилов Р.К.	2011. СПб. : СпецЛит	10	ЭБС Университетская библиотека онлайн
12	Анатомия человека с элементами гистологии	В. Н. Николенко, В. С. Сперанский	М. : "Академия", 2008	24	-
13	Атлас анатомии человека в 4-х томах	Синельников Р.Д.	М.: Новая волна, 2012	10	-

Раздел 6. Анатомия человека.

Тема 6.1: Общая остеология.

Цель занятия: способствовать формированию представлений:

- об организации учебного процесса на кафедре анатомии человека, основных вопросах анатомической терминологии, плоскостях и осях;
- о классификации костей, относящихся к осевому и добавочному скелету.
- о строении позвонков, ребер, грудины и грудной клетки в целом;
- об основах понимания рентгенограмм.

Задачи:

1. Изучить оси и плоскости, проводимые через тело человека, строение и классификацию костей скелета, общий план строения позвонков, групповые признаки шейных, грудных, поясничных, крестцовых и копчиковых позвонков.
2. Рассмотреть и изучить особенности строения I, II, VI, VII шейных позвонков, I, X, XI, XII грудных позвонков.
3. Научиться располагать препараты в правильном анатомическом положении.
4. Научиться последовательности действий при работе с рентгенограммой.

Обучающийся должен знать:

- 1) до изучения темы (базисные знания): из курса средней школы должны знать русские названия костей, общую характеристику строения кости, основы строения позвоночника основы строения позвоночника; основы строения ребер, грудины, грудной клетки в целом.
- 2) после изучения темы:
 - о структуре кафедры анатомии и организации на ней учебного процесса в течение 4-х семестров, о системном подходе к изучению строения человеческого организма, об анатомической терминологии, об осевом скелете и типичном строении его составных частей;
 - основные анатомические термины, анатомические оси и плоскости;
 - общий план строения позвонков, анатомические особенности строения позвонков разных отделов, атипичные позвонки;
 - анатомическое строение ребер и грудины, классификацию ребер, строение грудной клетки, типы грудной клетки;
 - о рентгеновском изображении позвонков, грудины и ребер;
 - варианты строения позвонков, крестца, грудины, ребер;

Обучающийся должен уметь:

- дать определение анатомии как науки и назвать ее составные части;
- показать анатомические плоскости и оси на скелете, муляже, живом человеке, правильно употреблять анатомические термины;
- находить и описывать любой позвонок, правильно называть (по-русски и по-латыни) все анатомические образования позвонков, показывать изгибы позвоночника;
- рассказывать и показывать детали анатомического строения позвонков разных отделов в строгой логической последовательности от главной к второстепенной части, учитывая функциональное предназначение их.

Обучающийся должен владеть:

- Анатомической терминологией по теме;
- методами анатомического изучения и описания костей, определения половых и возрастных отличий;
- описанием рентгенограмм костей;
- обязательной и дополнительной литературой;
- решением ситуационных задач по теме.

Самостоятельная аудиторная работа обучающихся по теме:

1. Ответить на вопросы по теме занятия:

- 1) Определение анатомии как науки, виды анатомии и методы изучения анатомических объектов.
- 2) Значение анатомической номенклатуры для подготовки врача, на каких языках она применяется.
- 3) Наиболее часто употребляемые анатомические слова (термины).
- 4) Какие анатомические оси и плоскости применяются в анатомии, дать их определение.
- 5) Названия позвонков и их количество в разных отделах позвоночного столба.
- 6) Общие признаки позвонка.
- 7) Групповые признаки шейных, грудных и поясничных позвонков.
- 8) Отличительные особенности позвонков шейного, грудного и поясничного отделов.
- 9) Типичные и атипичные позвонки.
- 10) Строение шейных позвонков, особенности I, II, VI, VII позвонков.
- 11) Строение грудных позвонков, особенности I, X, XI, XII позвонков.
- 12) Особенности строения поясничных позвонков.
- 13) Рудименты ребер в позвоночном столбе.
- 14) Особенности строения крестца и копчика.
- 15) Строение ребер и грудины, классификация ребер, типичные и атипичные ребра.
- 16) Строение I, II, XI и XII ребра, ложные и колеблющиеся ребра, сроки окостенения ребер и грудины.
- 17) Анатомическая характеристика грудной клетки в целом.
- 18) Рентгеноанатомия позвонков, ребер и грудины.
- 19) Возрастные особенности строения изучаемых костей.

2. Выполнение заданий под контролем преподавателя

Препараты и учебные пособия:

- 1) Скелет.
- 2) Набор костей скелета (шейные, грудные, поясничные позвонки, крестец, ребра, грудина).
- 3) Таблицы.
- 4) Рентгенограммы (прямая и боковая проекция позвоночного столба в разных отделах, грудной клетки).
- 5) Атлас, учебник.

Студенты с помощью учебника и атласа самостоятельно, под руководством и при консультации преподавателя на препаратах и рентгенограммах закрепляют знания, полученные при выполнении самостоятельной (внеаудиторной) работе по строению и анатомическим образованиям костей, используя план характеристики кости.

План ответа по описанию кости, на занятии по анатомии человека по разделу «остеология».

1. Русское и латинское название кости.
2. Правильно расположить кость по отношению к себе.
3. Основные части кости.
4. Описание каждой части: поверхности, отростки и т. п.
5. Описание рентгенограмм кости.

3. Решить ситуационные задачи

1) Алгоритм разбора задач заключается в выборе правильного ответа и его пояснении.

2) Пример задачи с разбором по алгоритму:

Обследование ребенка 11,5 месяцев. Ребенок развит нормально, движения активны, может стоять. Какие изгибы позвоночного столба сформировались?

- A. Грудной и крестцовый.
- B. Шейный и поясничный.
- C. Грудной и поясничный.
- D. Шейный, грудной и крестцовый.
- E. Шейный, грудной, поясничный, крестцовый. *

Выбор правильного ответа: E. Шейный, грудной, поясничный, крестцовый. *

Пояснение выбранного ответа: Изгибы позвоночного столба в сагиттальной плоскости – шейный и поясничный лордозы, грудной и крестцовый кифозы, развиваются постепенно, по мере того, как ребенок начинает держать голову, сидеть, стоять. При нормальном развитии к году сформированы все выше перечисленные изгибы.

3) Задачи для самостоятельного разбора на занятии

1. У пострадавшего ранение в области шеи. Отмечается кровотечение из общей сонной артерии. К какому анатомическому образованию нужно прижать артерию, чтобы остановить кровотечение?

A. К телу VII шейного позвонка.

B. К переднему бугорку поперечного отростка VI шейного позвонка.

C. К переднему бугорку поперечного отростка V шейного позвонка.

D. К поперечному отростку VII шейного позвонка.

E. К заднему бугорку поперечного отростка VI шейного позвонка.

2. Во время прохождения медкомиссии у пациента 25 лет был выявлен патологический тип грудной клетки. При этом поперечные размеры были уменьшены, а грудина сильно выступала вперед.

Определите тип грудной клетки.

A. Килевидная грудная клетка.

B. Воронкообразная грудная клетка.

C. Плоская грудная клетка.

D. Цилиндрическая грудная клетка.

E. Бочкообразная грудная клетка.

3. Больной при ДТП получили травму в области рукоятки грудины. Отмечается при пальпации болезненность припухлость. Повреждение каких ребер из перечисленных возможно?

A. II – III - IV ребра.

B. II - III ребра.

C. I - II ребра.

D. I – II - III ребра

E. IV ребра

4. У пациента при осмотре в клинике был выявлен патологический тип грудной клетки. При этой аномалии мечевидный отросток был сильно смещен кзади, образуя углубление в нижней части передней грудной стенки.

Определите тип аномалии.

A. Воронкообразная грудная клетка (сапожника).

B. Бочкообразная грудная клетка.

C. Килевидная грудная клетка.

D. Коническая грудная клетка.

E. Цилиндрическая грудная клетка.

5. У пациента при осмотре в клинике был выявлен патологический тип грудной клетки. При этом ребра занимали более горизонтальное положение (в норме около 45 градусов) Передне-задние размеры грудной клетки примерно равны ее поперечному размеру. Определите тип грудной клетки.

A. Плоская грудная клетка.

B. Бочкообразная грудная клетка.

C. Воронкообразная грудная клетка.

D. Килевидная грудная клетка.

E. Коническая грудная клетка.

4. Задания для групповой работы

- показать анатомические плоскости и оси на скелете, муляже, живом человеке, правильно употреблять анатомические термины;
- найти и описать любой позвонок, правильно назвать (по-русски и по-латыни) все анатомические

- образования позвонков, показывать изгибы позвоночника;
- рассказывать и показать детали анатомического строения позвонков разных отделов в строгой логической последовательности от главной к второстепенной части, учитывая функциональное предназначение их.

Самостоятельная внеаудиторная работа обучающихся по теме:

1) *Ознакомиться с теоретическим материалом по теме занятия с использованием конспектов лекций и/или рекомендуемой учебной литературы.*

2) *Ответить на вопросы для самоконтроля*

1. Какие органы относят к опорно-двигательному аппарату?
2. Какие образования называют твёрдым скелетом, какие мягким скелетом?
3. По каким основным признакам классифицируют кости?
4. Какие образования можно увидеть на поверхности кости?
5. Чем обеспечивается прочность кости (механические свойства)?
6. Как построен остеон?
7. Какие стадии в своём развитии проходят кости скелета?
8. Объясните, почему позвонки, ребра и грудина относятся к осевому скелету человека.
9. Назовите и покажите основные части позвонка.
10. Назовите и покажите отделы позвоночного столба, сколько позвонков входит в состав каждого отдела?
11. Назовите и покажите отличительные особенности строения шейных, грудных и поясничных позвонков.
12. Чем отличаются I и II шейные позвонки от остальных позвонков?
13. Какие позвонки относятся к группе «атипичных»? Объясните, почему.
14. Объясните, почему крестцовые и копчиковые позвонки являются ложными.
15. Назовите и покажите части крестца и его поверхности, а также основные анатомические образования, расположенные на них.
16. Сколько точек окостенения появляется в позвонке?
17. Объясните, по какому признаку ребра подразделяются на истинные, ложные, колеблющиеся; какие ребра относятся к каждой группе?
18. Назовите и покажите основные элементы костной части ребра.
19. Какими признаками I, X и XI рёбра отличаются от остальных рёбер?
20. Назовите и покажите части грудины, опишите детали ее строения.
21. Сколько ямок («вырезок») имеется на боковых краях грудины, для чего они предназначены?
22. Определите, к какому типу костей относятся позвонки, ребра, грудина (объясните, по каким признакам проводится анатомическая классификация костей).
23. Назовите возможные аномалии развития рёбер и грудины.
24. Назовите, какие структуры образуют грудную клетку и ограничивают ее апертуры.

3) *Проверить свои знания с использованием тестового контроля*

1. Укажите основные функции скелета человека.

А. Депо минеральных веществ.*

Б. Опорная.*

В. Защитная.*

Г. Локомоторная.*

2. Что является структурной единицей кости?

А. Оссеин.

Б. Остеон.*

В. Красный костный мозг.

Г. Остеоцит.

3. Укажите составные части позвонков:

А. Processus articularis*.

Б. Arcus.*

В. Processus coronoideus.

Г. Corpus*.

4. Укажите, какие отростки имеют позвонки.

А. Processus styloideus

- Б. Processus spinosus.*
- В. Processus articularis superior.*
- Г. Processus transversus.*

5. Укажите анатомические образования, характерные для типичных шейных позвонков.

- А. Foramen processus transversus.*
- Б. Tuberculum caroticum.
- В. Processus spinosus (раздвоенный на конце).*
- Г. Processus mamillaris.

6. Укажите анатомические образования I^{го} шейного позвонка.

- А. Massae laterals.*
- Б. Processus accessorius.
- В. Fovea dentis.*
- Г. Arcus posterior.*

7. Какие анатомические образования характерны для типичных грудных позвонков?

- А. Foveae costales superiores et inferiores. *
- Б. Processus costotransversarius
- В. Foveae costalis processus transversus.*
- Г. Processus accessorii

8. Какие грудные позвонки имеют на теле полные реберные ямки?

- А. Th12.*
 Б. Th10.
 В. Th1.*
 Г. Th11.*

Рекомендуемая литература:

Основная литература

№ п/п	Наименование	Автор (ы)	Год, место издания	Кол-во экземпляров в библиотеке	Наличие в ЭБС
1	2	3	4	5	6
	Гистология, цитология и эмбриология	Кузнецов С.Л., Мушкабаров Н.Н.	2012, М.: МИА	52	-
	Гистология, эмбриология, цитология.	Э.Г. Улумбеков, Ю.А. Чельшева	2012, М.: ГЭОТАР-Медиа	50	ЭБС Консультант студента
	Морфогенез и гистофизиология системы мононуклеарных фагоцитов человека	Абдуллин Т.Г., Муслимов С.А., Коледаева Е.В., Мусина Л.А., Лебедева А.И.	Киров: «Дом печати - ВЯТКА», 2009.	100	ЭБС Кировского ГМУ
	Цитология и общая гистология. Функциональная морфология клеток и тканей человека: учебник для студентов мед. ин-тов.	Быков В. Л.	2007. СПб.: СОТИС.	5	-
	Основы общей и сравнительной эмбриологии. Учебно-методическое пособие по самостоятельной внеаудиторной работе студентов	Зайцев В.Б., Гамулинская И.Н. Коледаева Е.В.	2008, Киров: Кировская ГМА.	180	ЭБС Кировского ГМУ
	Анатомия человека: учебник	М. Г. Привес, Н. К. Лысенков, В. И. Бушкович	СПб. : ИД СПбМАПО, 2011	20	-
	Анатомия человека: учебник в 2 т.	под ред. И. В. Гайворонского	М.: ГЭОТАР-Медиа, 2014	4	ЭБС Консультант студента

Дополнительная литература

№ п/п	Наименование	Автор (ы)	Год, место издания	Кол-во экземпляров в библиотеке	Наличие в ЭБС
1	2	3	4	5	6
1	Гистология, эмбриология, цитология	Ю. И. Афанасьев, Н. А. Юрина, Е. Ф. Котовский и др.; под ред. Ю. И. Афанасьева, Н. А. Юриной.	2016. М.: ГЭОТАР - Медиа	-	ЭБС Консультант студента
2.	Частная гистология человека.	В.Л. Быков	СПб.: Сотис, 2002.	8	-
3	Атлас по гистологии, цитологии и эмбриологии.	С.Л. Кузнецов, Н.Н. Мушкабаров, В.Л. Горячкина.	М.: МИА, 2002.	10	-
4	Гистология. Атлас для практических занятий.	Н.В. Бойчук, Р.Р. Исламов, С.Л. Кузнецов, Ю.А. Чельшев.	М.: «ГЭОТАР-Медиа», 2008.	5	-

5	Атлас микроскопического и ультрамикроскопического строения клеток тканей и органов	В.Г. Елисеев, Ю.И. Афанасьев, Е.Ф. Котовский, А.Н. Яцковский.	М.: «Медицина», 2004.	15	-
6	Гистология для будущих врачей: тесты для эффективного освоения цитологии, эмбриологии и гистологии : учеб. пособие для студентов	Павлов А.В., Гансбургский А.Н.	2011, СПб.: СпецЛит	5	-
7	Молекулярная биология. Введение в молекулярную цитологию и гистологию : учеб. пособие для студентов мед. вузов	Мушкамбаров Н.Н.	2016, М.: МИА	25	-
8	Terminologia Histologia. Международные термины по цитологии и гистологии человека с официальным списком русских эквивалентов	Банин В.В., Быков В.Л.	2009. М.: "ГЭОТАР - Медиа"	1	ЭБС Консультант студента
9	Гистология, цитология и эмбриология. Атлас.	Быков В.Л., Юшканцева С.И.	2015, М.: "ГЭОТАР - Медиа"	-	ЭБС Консультант студента
10	Гистология, цитология и эмбриология: атлас	В.В. Гемонов, Э.А. Лаврова	2013, М.: "ГЭОТАР - Медиа"	-	ЭБС Консультант студента
11	Руководство по гистологии: в 2-х т. Т. 1	Данилов Р.К.	2011. СПб. : СпецЛит	10	ЭБС Университетская библиотека онлайн
12	Анатомия человека с элементами гистологии	В. Н. Николенко, В. С. Сперанский	М. : "Академия", 2008	24	-
13	Атлас анатомии человека в 4-х томах	Синельников Р.Д.	М.: Новая волна, 2012	10	-

Раздел 6. Анатомия человека.

Тема 6.2: Скелет конечностей.

Цель: способствовать формированию представлений о строении костей нижней конечности для последующего использования этих знаний при изучении других разделов анатомии человека и клинических дисциплин.

Задачи: Изучить общую схему строения скелета верхней и нижней конечностей, строение тазовой, бедренной, надколенника, большеберцовой, малоберцовой и костей стопы, принципы рентгеновского изображения костей.

Обучающийся должен знать:

- 1) до изучения темы (базисные знания): из курса средней школы студенты должны знать русские названия костей и основы строения костей нижней конечности;
- 2) после изучения темы:
 - анатомическое строение костей пояса верхней конечности и костей свободной верхней конечности, называть кости, их основные части и детали строения на русском и латинском языках, знать место каждой кости в общем скелете;
 - проекции костей верхней конечности на поверхность руки;
 - аномалии развития костей верхних конечностей;
 - знать строение тазовой, бедренной костей, костей голени и стопы, их взаимоотношения между собой, место их в скелете, функциональную роль, классификацию, рентгеновское изображение;
 - проекцию костей нижней конечности на поверхность тела;
 - основные аномалии развития костей нижних конечностей.

Обучающийся должен уметь:

- рассказать и показать на препарате строение любой кости верхней конечности по схеме: название кости, основные части, детали анатомического строения;
- находить кости верхней конечности в наборе препаратов, на скелете, отличать правую от левой,

- правильно назвать и показать каждую кость нижней конечности в целом, ее основные части и анатомические детали строения;
- находить и различать кости нижней конечности в наборе препаратов, отличать правые кости от левых;
- измерять и описывать кости, находить половые и возрастные отличия;
- описывать рентгенограммы костей (таза и костей нижней конечности).

Обучающийся должен владеть:

- Анатомической терминологией по теме;
- методами анатомического изучения и описания костей, определения половых и возрастных отличий;
- описанием рентгенограмм костей;
- обязательной и дополнительной литературой;
- решением ситуационных задач по теме.

Самостоятельная аудиторная работа обучающихся по теме:

1. Ответить на вопросы по теме занятия:

- 1) Кости плечевого пояса и их назначение.
- 2) Строение лопатки и ключицы.
- 3) Строение плечевой кости, костей предплечья.
- 4) Строение костей кисти: запястья, запястья, фаланг пальцев.
- 5) Особенность строения кисти человека.
- 6) Влияние труда и спорта на развитие костей верхней конечности.
- 7) Части скелета нижней конечности.
- 8) Положение в скелете тазовой кости, ее части.
- 9) Строение вертлужной впадины.
- 10) Строение подвздошной кости.
- 11) Строение лобковой кости.
- 12) Строение седалищной кости.
- 13) Положение в скелете бедренной кости.
- 14) Строение проксимального эпифиза бедренной кости.
- 15) Строение тела бедренной кости.
- 16) Строение дистального эпифиза бедренной кости..
- 17) Возрастные и половые отличия костей.
- 18) Кости голени, их правильное анатомическое положение.
- 19) Общий план строения большеберцовой кости; строение проксимального эпифиза.
- 20) Строение тела большеберцовой кости.
- 21) Строение дистального эпифиза большеберцовой кости.
- 22) Малоберцовая кость, ее строение и правильное анатомическое положение.
- 23) Отделы стопы. Какие кости относятся к каждому отделу стопы?
- 24) Строение таранной кости.
- 25) Строение пяточной кости.
- 26) Строение кубовидной, ладьевидной и клиновидных костей предплюсны.
- 27) Общий план строения костей плюсны и фаланг пальцев стопы.
- 28) Точки окостенения, сроки их появления в костях нижних конечностей.
- 29) Рентгеновское изображение костей нижних конечностей.

2. Выполнение заданий под контролем преподавателя

Препараты и учебные пособия:

- 1) Скелет костей пояса верхней конечности (ключицы, лопатки) и свободной верхней конечности (плечевой кости, костей предплечья и кисти)
- 2) Набор костей скелета (таз, тазовая кость, бедренная, надколенник, большеберцовая и малоберцовая кости, стопа).
- 3) Таблицы.
- 4) Рентгенограммы (таза и костей нижней конечности).
- 5) Атлас, учебник.

Студенты с помощью учебника и атласа самостоятельно, под руководством и при консультации преподавателя на препаратах и рентгенограммах закрепляют знания, полученные при выполнении самостоятельной (внеаудиторной) работе по строению и анатомическим образованиям костей, используя план характеристики кости.

Препараты и учебные пособия:

3. Решить ситуационные задачи

- 1) Алгоритм разбора задач заключается в выборе правильного ответа и его пояснении.
- 2) Пример задачи с разбором по алгоритму:
Обследование ребенка 11,5 месяцев. Ребенок развит нормально, движения активны, может стоять. Какие изгибы позвоночного столба сформировались?
А. Грудной и крестцовый.
В. Шейный и поясничный.
С. Грудной и поясничный.
D. Шейный, грудной и крестцовый.
E. Шейный, грудной, поясничный, крестцовый.*
Выбор правильного ответа: E. Шейный, грудной, поясничный, крестцовый.*
Пояснение выбранного ответа: Изгибы позвоночного столба в сагиттальной плоскости – шейный и поясничный лордозы, грудной и крестцовый кифозы, развиваются постепенно, по мере того, как ребенок начинает держать голову, сидеть, стоять. При нормальном развитии к году сформированы все выше перечисленные изгибы.
- 3) Задачи для самостоятельного разбора на занятии:
 1. Произошло ДТП, после которого у женщины 30 лет наблюдается припухлость и болезненность при пальпации в области передней части тазовой кости. Какая из костей таза повреждена?
А. Бедренная.
В. Седалищная.
С. Подвздошная.
D. Крестцовая.
E. Лобковая.
 2. У мужчины 70 лет вследствие падения случился перелом бедренной кости. Какое наиболее распространенное место перелома этой кости в данном возрасте?
А. Верхняя треть.
В. Тело.
С. Вертел.
D. Шейка.
E. Нижняя треть
 3. В результате травмы у пострадавшего произошел перелом в наружной нижней трети правой голени. В какой кости произошел перелом?
А. Малоберцовой
В. Большеберцовой.
С. Таранной.
D. Пяточной.
E. Латеральной клиновидной.
 4. На рентгенограмме перелом кости, находящейся на латеральной стороне предплечья. Какая кость сломана?
А. Плечевая
В. Локтевая
С. Лучевая
D. Ладьевидная
E. Первая запястная
 5. У больного перелом лучевой кости по типу «зеленой ветки». Какая часть кости при этом не пострадала?
А. Надкостница
В. Тело
С. эпифиз
D. Метафиз
E. Апофиз
 6. Больной доставлен в клинику с переломом плечевой кости. В каком месте скорее всего, произошло повреждение?
А. В области латерального надмыщелка.
В. В области тела.
С. В области анатомической шейки.
D. В области хирургической шейки.
E. В области головки плеча.

4. Задания для групповой работы

- рассказать и показать на препарате строение любой кости верхней конечности по схеме: название кости, основные части, детали анатомического строения;
- найти кости верхней конечности в наборе препаратов, на скелете, отличать правую от левой,
- правильно назвать и показать каждую кость нижней конечности в целом, ее основные части и анатомические детали строения;
- найти и различать кости нижней конечности в наборе препаратов, отличать правые кости от левых;
- измерять и описывать кости, находить половые и возрастные отличия;

- описывать рентгенограммы костей (таза и костей нижней конечности).

Самостоятельная внеаудиторная работа обучающихся по теме:

1) Ознакомиться с теоретическим материалом по теме занятия с использованием конспектов лекций и/или рекомендуемой учебной литературы.

2) Ответить на вопросы для самоконтроля

1. Назовите и покажите отделы скелета верхней конечности, какие кости они включают?
2. Определите, к какому типу костей относятся ключица, лопатка, плечевая, локтевая, лучевая кости, кости запястья, пясти, фаланги.
3. Назовите и покажите основные части ключицы, плечевой, локтевой, лучевой, бедренной, больше- и малоберцовых костей как длинных трубчатых.
4. Назовите признаки, по которым можно определить латерализацию парных костей конечностей (принадлежность правой или левой стороне). Потренируйте это умение на препаратах костей.
5. Назовите и покажите, какими анатомическими образованиями сочленяются изучаемые кости между собой (например, суставная впадина лопатки и головка плечевой кости и т.д.). Обратите внимание на форму суставных поверхностей костей.
6. Назовите наиболее выступающие части костей верхней конечности: отростки, гребни, бугры (бугристости).
7. Назовите и покажите апофизы костей конечностей, которые служат для прикрепления мышц.
8. Какие кости кисти принимают участие в образовании борозды запястья?
9. Сколько костей входит в состав кисти? Как называется каждая из этих костей?
10. Назовите кости, входящие в состав проксимального и дистального рядов костей запястья.
11. Какими костными образованиями ограничена с медиальной и латеральной сторон борозда запястья?
12. Назовите и покажите отделы скелета верхней и нижней конечностей, какие кости они включают?
13. Определите, к какому типу костей относятся тазовая, бедренная, надколенник, большеберцовая, малоберцовая кости, кости предплюсны, плюсневые кости и фаланги.
14. Назовите и покажите основные части бедренной, больше- и малоберцовых костей как длинных трубчатых.
15. Назовите и покажите контур костей, образующих тазовую кость. Почему тазовую кость выделяют как самостоятельную кость пояса нижней конечности?
16. Назовите признаки, по которым можно определить латерализацию парных костей конечностей (принадлежность правой или левой стороне). Потренируйте это умение на препаратах костей.
17. Назовите и покажите, какими анатомическими образованиями сочленяются изучаемые кости между собой. Обратите внимание на форму суставных поверхностей костей.
18. Назовите и покажите апофизы костей конечностей, которые служат для прикрепления мышц.
19. Назовите и покажите анатомические образования, ограничивающие запирающее отверстие тазовой кости.
20. Сколько костей входят в состав стопы? Какие это кости?
21. Какие кости стопы имеют борозды – места прилегания сухожилий мышц? Как называются эти борозды?
22. В каких проекциях на рентгенограммах хорошо просматриваются кости верхних и нижних конечностей?
23. Проведите сравнение костей отделов верхней и нижней конечностей, обратите внимание на гомологию и отличие в строении, связанное с выполнением разных функций.

3) Проверить свои знания с использованием тестового контроля

1. Укажите основные отделы skeleton membri superioris.

A. Cingulum.*

Б. Brachium.

В. Manus.

Г. Skeleton membri superioris liberi.*

2. Какие части формируют skeleton membri superioris liberi?

A. Antebrachium.*

Б. Humerus.

В. Manus.*

Г. Brachium.*

3. Какие кости формируют cingulum membri superioris?

A. Sternum.

Б. Clavicula.*

В. Humerus.

Г. Scapula.*

4. Какие анатомические образования находятся на дорсальной поверхности лопатки?

- A. Acromion.*
- Б. Fossa supraspinata.*
- В. Processus coracoideus.
- Г. Spina scapulae.*

5. Какие анатомические образования находятся в области латерального угла лопатки?

- A. Angulus acromii.
- Б. Fossa infraspinata.
- В. Cavitas glenoidalis.*
- Г. Tuberculum supraglenoidale.*

6. Какие анатомические образования находятся на акромиальном конце ключицы?

- A. Facies articularis acromialis.*
- Б. Tuberculum conoideum.*
- В. Linea trapezoidea.*
- Г. Facies articularis sternalis.

7. Назовите анатомические образования на проксимальном конце плечевой кости?

- A. Collum anatomicum.*
- Б. Epicondylus lateralis.
- В. Sulcus intertubercularis.*
- Г. Caput humeri.*

8. По какой поверхности тела плечевой кости проходит sulcus nervi radialis?

- A. Facies medialis.
- Б. Facies lateralis.*
- В. Facies anterior.
- Г. Facies posterior.*

9. Укажите анатомические образования мыщелка плечевой кости.

- A. Trochlea humeri.*
- Б. Tuberculum majus.
- В. Sulcus nervi ulnaris.
- Г. Fossa olecrani.*

10. Какие кости образуют скелет предплечья?

- A. Radius.*
- Б. Humerus.
- В. Fibula.
- Г. Ulna.*

11. Назовите анатомические образования на проксимальном конце локтевой кости.

- A. Olecranon.*
- Б. Caput.
- В. Incisura radialis.*
- Г. Incisura trochlearis.*

12. Какие кости верхней конечности имеют суставную окружность?

- A. Humerus.
- Б. Ulna.*
- В. Clavicula.
- Г. Radius.*

13. Какие из перечисленных костей имеют шиловидный отросток?

- A. Os hamatum.
- Б. Humerus.
- В. Ulna.*
- Г. Radius.*

14. Какие основные отделы скелета нижней конечности?

- A. Femur.
- Б. Pes.
- В. Cingulum.*

Г. Skeleton membri inferioris liberi.*

15. Какие кости формируют os coxae?

- A. Os pubis.*
- Б. Os sacrum.
- В. Os ischii.*
- Г. Os ilium.*

16. Какие анатомические образования принадлежат подвздошной кости?

- A. Sulcus obturatorius.
- Б. Facies auricularis.*
- В. Facies symphysialis.
- Г. Ala osis ilii.*

17. Какие анатомические образования находятся на подвздошном гребне?

- A. Tuberositas iliaca.
- Б. Spina iliaca anterior superior.*
- В. Spina iliaca posterior inferior.*
- Г. Linea arcuata.

18. Укажите анатомические образования вертлужной впадины.

- A. Facies lunata.*
- Б. Fossa acetabuli.*
- В. Incisura acetabuli.*
- Г. Fovea capitis femoris.

19. Укажите анатомические образования os pubis.

- A. Tuberculum pubicum.*
- Б. Sulcus obturatorius.*
- В. Eminentia iliopubica.*
- Г. Crista pubica.*

20. Какое анатомическое образование разделяет большую и малую седалищные вырезки?

- A. Tuber ischiadicum.
- Б. Tuberculum pubicum.
- В. Spina iliaca posterior inferior.
- Г. Spina ischiadica.*

21. Какие анатомические образования находятся на проксимальном эпифизе бедренной кости?

- A. Trochanter major.*
- Б. Condylus medialis.
- В. Linea pectinea.
- Г. Linea intertrochanterica.*

22. Какие анатомические образования находятся на дистальном эпифизе бедренной кости?

- A. Epicondylus lateralis.*
- Б. Condylus lateralis.*
- В. Facies poplitea.
- Г. Facies patellaris.*

23. Укажите, какие кости нижней конечности имеют лодыжки.

- A. Tibia.*
- Б. Talus.
- В. Fibula.*
- Г. Calcaneus

24. Какие анатомические образования находятся на проксимальном эпифизе большеберцовой кости?

- A. Area intercondylaris anterior.*
- Б. Facies articularis fibularis.*
- В. Incisura fibularis.
- Г. Eminentia intercondylaris

Рекомендуемая литература:

Основная литература

№ п/п	Наименование	Автор (ы)	Год, место издания	Кол-во экземпляров в библиотеке	Наличие в ЭБС
1	2	3	4	5	6
	Гистология, цитология и эмбриология	Кузнецов С.Л., Мушкабаров Н.Н.	2012, М.: МИА	52	-
	Гистология, эмбриология, цитология.	Э.Г. Улумбеков, Ю.А. Чельшева	2012, М.: ГЭОТАР-Медиа	50	ЭБС Консультант студента
	Морфогенез и гистофизиология системы мононуклеарных фагоцитов человека	Абдуллин Т.Г., Муслимов С.А., Коледаева Е.В., Мусина Л.А., Лебедева А.И.	Киров: «Дом печати - ВЯТКА», 2009.	100	ЭБС Кировского ГМУ
	Цитология и общая гистология. Функциональная морфология клеток и тканей человека: учебник для студентов мед. ин-тов.	Быков В. Л.	2007. СПб.: СОТИС.	5	-
	Основы общей и сравнительной эмбриологии. Учебно-методическое пособие по самостоятельной внеаудиторной работе студентов	Зайцев В.Б., Гамулинская И.Н. Коледаева Е.В.	2008, Киров: Кировская ГМА.	180	ЭБС Кировского ГМУ
	Анатомия человека: учебник	М. Г. Привес, Н. К. Лысенков, В. И. Бушкович	СПб. : ИД СПбМАПО, 2011	20	-
	Анатомия человека: учебник в 2 т.	под ред. И. В. Гайворонского	М.: ГЭОТАР-Медиа, 2014	4	ЭБС Консультант студента

Дополнительная литература

№ п/п	Наименование	Автор (ы)	Год, место издания	Кол-во экземпляров в библиотеке	Наличие в ЭБС
1	2	3	4	5	6
1	Гистология, эмбриология, цитология	Ю. И. Афанасьев, Н. А. Юрина, Е. Ф. Котовский и др.; под ред. Ю. И. Афанасьева, Н. А. Юриной.	2016. М.: ГЭОТАР - Медиа	-	ЭБС Консультант студента
2.	Частная гистология человека.	В.Л. Быков	СПб.: Сотис, 2002.	8	-
3	Атлас по гистологии, цитологии и эмбриологии.	С.Л. Кузнецов, Н.Н. Мушкабаров, В.Л. Горячкина.	М.: МИА, 2002.	10	-
4	Гистология. Атлас для практических занятий.	Н.В. Бойчук, Р.Р. Исламов, С.Л. Кузнецов, Ю.А. Чельшев.	М.: «ГЭОТАР-Медиа», 2008.	5	-
5	Атлас микроскопического и ультрамикроскопического строения клеток тканей и органов	В.Г. Елисеев, Ю.И. Афанасьев, Е.Ф. Котовский, А.Н. Яцковский.	М.: «Медицина», 2004.	15	-
6	Гистология для будущих врачей: тесты для эффективного освоения цитологии,	Павлов А.В., Гансбургский А.Н.	2011, СПб.: СпецЛит	5	-

	эмбриологии и гистологии : учеб. пособие для студентов				
7	Молекулярная биология. Введение в молекулярную цитологию и гистологию : учеб. пособие для студентов мед. вузов	Мушкамбаров Н.Н.	2016, М.: МИА	25	-
8	Terminologia Histologia. Международные термины по цитологии и гистологии человека с официальным списком русских эквивалентов	Банин В.В., Быков В.Л.	2009. М.: "ГЭОТАР - Медиа"	1	ЭБС Консультант студента
9	Гистология, цитология и эмбриология. Атлас.	Быков В.Л., Юшканцева С.И.	2015, М.: "ГЭОТАР - Медиа"	-	ЭБС Консультант студента
10	Гистология, цитология и эмбриология: атлас	В.В. Гемонов, Э.А. Лаврова	2013, М.: "ГЭОТАР - Медиа"	-	ЭБС Консультант студента
11	Руководство по гистологии: в 2-х т. Т. 1	Данилов Р.К.	2011. СПб. : СпецЛит	10	ЭБС Университетская библиотека онлайн
12	Анатомия человека с элементами гистологии	В. Н. Николенко, В. С. Сперанский	М. : "Академия", 2008	24	-
13	Атлас анатомии человека в 4-х томах	Синельников Р.Д.	М.: Новая волна, 2012	10	-

Раздел 6. Анатомия человека.

Тема 6.3: Череп.

Цель: способствовать формированию представлений о строении костей лицевого и мозгового отдела черепа для последующего использования этих знаний при изучении других разделов анатомии человека и клинических дисциплин.

Задачи: изучить анатомическое строение костей мозгового и лицевого черепа в связи с их развитием и функцией.

Обучающийся должен знать:

- 1) до изучения темы (базисные знания): из курса средней школы студенты должны знать русские названия костей черепа;
- 2) после изучения темы:
 - отделы черепа;
 - кости, входящие в состав мозгового отдела черепа;
 - строение затылочной, теменной, лобной, клиновидной, височной, решетчатой костей;
 - топографию каналов височной кости, образование входных и выходных отверстий;
 - функциональные особенности отделов височной кости;
 - кости, входящие в состав лицевого отдела черепа;
 - строение верхней и нижней челюсти;
 - строение небной, скуловой, носовой, слезной костей;
 - строение нижней носовой раковины, сошника, подъязычной кости.

Обучающийся должен уметь:

- ставить в правильное анатомическое положение затылочную, лобную, теменную и решетчатую кости;
- называть и показывать на препаратах анатомические детали строения лобной, теменной, затылочной, клиновидной, височной и решетчатой костей;
- показывать на препаратах и описывать ход каналов височной кости;
- ориентироваться в положении костей на целом черепе;
- находить на рентгеновских снимках анатомические детали строения изучаемых костей.

Обучающийся должен владеть:

- анатомической терминологией по теме;
- методами анатомического изучения и описания костей, определения половых и возрастных отличий;

- описанием рентгенограмм костей;
- обязательной и дополнительной литературой;
- решением ситуационных задач по теме.

Самостоятельная аудиторная работа обучающихся по теме:

1. Ответить на вопросы по теме занятия:

- 1) Отделы черепа.
- 2) Кости входящие в состав мозгового отдела черепа.
- 3) Лобная кость, ее части, положение в скелете.
- 4) Строение чешуи лобной кости.
- 5) Строение носовой части лобной кости, лобная пазуха.
- 6) Строение глазничной части лобной кости.
- 7) Теменная кость, строение, положение в черепе.
- 8) Затылочная кость, ее части, положение в черепе.
- 9) Строение чешуи затылочной кости.
- 10) Строение латеральной части затылочной кости.
- 11) Строение базилярной части затылочной кости.
- 12) Решетчатая кость, ее части, положение в черепе.
- 13) Строение решетчатой и перпендикулярной пластинок решетчатой кости.
- 14) Строение лабиринтов решетчатой кости.
- 15) Височная кость, ее части, положение в черепе.
- 16) Строение чешуи височной кости.
- 17) Общий план строения каменистой части височной кости. Строение передней поверхности каменистой части височной кости.
- 18) Строение задней поверхности верхнего и нижнего краев каменистой части височной кости.
- 19) Строение нижней поверхности каменистой части височной кости.
- 20) Внешнее и внутреннее строение сосцевидного отростка.
- 21) Строение барабанной части височной кости.
- 22) Перечислить каналы височной кости.
- 23) Топография мышечно-трубного канала.
- 24) Топография сонного канала.
- 25) Топография лицевого канала.
- 26) Топография барабанного каналца.
- 27) Клиновидная кость, ее положение в черепе, основные части клиновидной кости.
- 28) Тело клиновидной кости, поверхности, образования.
- 29) Клиновидная пазуха, ее положение, функциональное значение.
- 30) Большие крылья клиновидной кости, поверхности, образования.
- 31) Малые крылья клиновидной кости, поверхности, образования.
- 32) Крыловидные отростки клиновидной кости, их строение.
- 33) Кости входящие в состав лицевого отдела черепа.
- 34) Верхняя челюсть, ее части, положение в черепе.
- 35) Строение тела верхней челюсти. Верхнечелюстная пазуха.
- 36) Отростки верхней челюсти, их строение.
- 37) Нижняя челюсть, ее части, положение в черепе.
- 38) Строение тела нижней челюсти.
- 39) Строение ветвей нижней челюсти.
- 40) Небная кость, ее части, положение в черепе.
- 41) Строение небной кости.
- 42) Слезная и носовая кости, их строение и положение в черепе.
- 43) Нижняя носовая раковина и сошник, их строение и положение в черепе.
- 44) Скуловая кость, ее строение, положение в черепе. Чем образована скуловая дуга?
- 45) Подъязычная кость, ее строение, положение в скелете.

2. Выполнение заданий под контролем преподавателя

Студенты с помощью учебника и атласа самостоятельно, под руководством и при консультации преподавателя на препаратах и рентгенограммах закрепляют знания, полученные при выполнении самостоятельной (внеаудиторной) работе по строению и анатомическим образованиям костей, используя план характеристики кости.

Препараты и учебные пособия:

- 1) Череп.

- 2) Кости мозгового отдела черепа (затылочная, теменная, лобная, решетчатая, височная, клиновидная).
- 3) Таблицы и схемы.
- 4) Учебник, атлас.
- 5) Рентгенограммы.

3. Решить ситуационные задачи

1) Алгоритм разбора задач заключается в выборе правильного ответа и его пояснении.

2) Пример задачи с разбором по алгоритму:

Обследование ребенка 11,5 месяцев. Ребенок развит нормально, движения активны, может стоять. Какие изгибы позвоночного столба сформировались?

- A. Грудной и крестцовый.
- B. Шейный и поясничный.
- C. Грудной и поясничный.
- D. Шейный, грудной и крестцовый.
- E. Шейный, грудной, поясничный, крестцовый. *

Выбор правильного ответа: E. Шейный, грудной, поясничный, крестцовый. *

Пояснение выбранного ответа: Изгибы позвоночного столба в сагиттальной плоскости – шейный и поясничный лордозы, грудной и крестцовый кифозы, развиваются постепенно, по мере того, как ребенок начинает держать голову, сидеть, стоять. При нормальном развитии к году сформированы все выше перечисленные изгибы.

3) Задачи для самостоятельного разбора на занятии

1. При травме затылочной области определяется трещина в области поперечного синуса. Какая часть затылочной кости повреждена?

- A. Левая боковая
- B. Правая боковая
- C. Чешуя.
- D. Основная
- E. Мыщелок

2. Вследствие травмы черепа произошёл перелом клиновидной кости в области основания крыловидного отростка. Содержимое какого из названных каналов может быть повреждено?

- A. Барабанный.
- B. Крыловидный.
- C. Мышечно-трубный
- D. Сонный.
- E. Лицевой.

3. При травме головы у пострадавшего повреждена пирамида височной кости. Линия перелома прошла перпендикулярно оси пирамиды, латеральнее внутреннего слухового отверстия. Какой канал височной кости вероятнее всего поврежден?

- A. Сонный канал.
- B. Мышечно-трубный канал.
- C. Барабанный каналец.
- D. Канал лицевого нерва.
- E. Каналец барабанной струны.

4. При травме головы в участке височной кости возник отрыв ее чешуи. Какой канал височной кости вероятнее всего поврежден?

- A. Мышечно-трубный канал.
- B. Лицевой канал.
- C. Барабанный каналец.
- D. Сонный канал.
- E. Каналец барабанной струны.

4. Задания для групповой работы

- поставить в правильное анатомическое положение затылочную, лобную, теменную и решетчатую кости;
- назвать и показать на препаратах анатомические детали строения лобной, теменной, затылочной, клиновидной, височной и решетчатой костей;
- показать на препаратах и описывать ход каналов височной кости;
- ориентироваться в положении костей на целом черепе;
- найти на рентгеновских снимках анатомические детали строения изучаемых костей.

Самостоятельная внеаудиторная работа обучающихся по теме:

1) Ознакомиться с теоретическим материалом по теме занятия с использованием конспектов лекций и/или рекомендуемой учебной литературы.

2) Ответить на вопросы для самоконтроля

1. Перечислите кости, относящиеся к мозговому отделу черепа.

2. Определите, к какому типу костей относятся лобная, теменная, затылочная, височная и клиновидная кости.
3. Определите положение лобной, теменной, затылочной, височной и клиновидной костей в черепе; на препарате черепа покажите их контур.
4. Назовите признаки, по которым можно отличить правую теменную кость от левой.
5. Назовите и покажите части и поверхности лобной кости, опишите детали их строения.
6. Где расположена лобная пазуха, в чем состоит ее функциональное значение?
7. Назовите и покажите части затылочной кости, опишите детали их строения.
8. Назовите и покажите части клиновидной кости, опишите детали их строения.
9. Укажите признаки, по которым можно отличить правую височную кость от левой.
10. Назовите и покажите части височной кости, охарактеризуйте детали строения каждой из них.
11. Назовите и покажите поверхности пирамиды височной кости.
12. Какому анатомическому образованию, расположенному внутри пирамиды височной кости, соответствует дугообразное возвышение на ее передней поверхности?
13. На какой поверхности пирамиды височной кости расположена крыша барабанной полости?
14. Назовите и покажите каналы височной кости, при помощи которых осуществляется сообщение ее барабанной полости.
15. Назовите и покажите, где берет начало и заканчивается канал лицевого нерва.
16. Назовите и покажите, где берет начало и заканчивается барабанный каналец.
17. Назовите и покажите, где берет начало и заканчивается сосцевидный каналец.
18. Назовите и покажите, где берет начало и заканчивается канал барабанной струны.
19. Назовите и покажите, где берут начало и заканчиваются сонно-барабанные каналы.
20. Охарактеризуйте функциональную роль каналов височной кости.
21. Перечислите кости, относящиеся к лицевому отделу черепа.
22. Определить, к какому типу костей относится верхняя челюсть, а к какому – нижняя.
23. Назовите и покажите поверхности тела верхней челюсти, детализируйте их строение.
24. Назовите и покажите отростки верхней челюсти, какие анатомические образования они несут на себе?
25. Какие части выделяют на нижней челюсти, покажите и опишите их строение.
26. Назовите и покажите, какими образованиями начинается и заканчивается подглазничный канал.
27. Назовите и покажите, какими образованиями начинается и заканчивается канал нижней челюсти.
28. Какие образования на нижней челюсти соответствуют местам прикрепления мышц, расположению слюнных желез?
29. Охарактеризуйте, как меняется величина угла нижней челюсти на протяжении жизни человека.
30. Определите, к какому типу костей относятся решетчатая кость, скуловая кость, небная кость, носовая кость, слезная кость, сошник, нижняя носовая раковина, подъязычная кость.
31. Определите положение в черепе и покажите контур костей лицевого черепа.
32. Назовите и покажите части решетчатой кости, опишите детали их строения.
33. Назовите и покажите части небной кости, опишите детали их строения.
34. Назовите и покажите поверхности и отростки скуловой кости, опишите ход скулового канала.
35. Назовите функциональную роль носовой, слезной, подъязычной костей, нижней носовой раковины и сошника.

3) Проверить свои знания с использованием тестового контроля

1. Укажите кости, участвующие в формировании мозгового черепа (нейрокраниума).
 - A. Os sphenoidale.*
 - Б. Os occipitale.*
 - В. Os frontale.*
 - Г. Os parietale.*

2. Какие кости черепа имеют воздухоносные пазухи?
 - A. Mandibula.
 - Б. Os sphenoidale.*
 - В. Os frontale.*
 - Г. Maxilla.*

3. Укажите основные части лобной кости.
 - A. Squama frontalis.*
 - Б. Sinus frontalis.
 - В. Pars orbitalis.*
 - Г. Pars nasalis.*

4. Укажите анатомические образования внутренней поверхности чешуи лобной кости.
 - A. Sulcus sinus sagittalis superioris.*
 - Б. Sulcus sinus sigmoidei.

- В. Crista galli.
- Г. Foramen caecum.*

5. Укажите анатомические образования наружной поверхности чешуи лобной кости.

- А. Arcus superficialis.
- Б. Incisura ethmoidalis.
- В. Glabella.*
- Г. Linea temporalis.*

6. Укажите основные части затылочной кости.

- А. Pars basilaris.*
- Б. Clivus.
- В. Squama occipitalis.*
- Г. Foramen magnum.

7. Укажите анатомические образования внутренней поверхности чешуи затылочной кости.

- А. Sulcus sinus petrosi inferioris.
- Б. Sulcus sinus transversi.*
- В. Linea nuchae superior.
- Г. Sulcus sinus sagittalis superioris.*

8. Какие анатомические образования находятся на боковых частях затылочной кости?

- А. Incisura jugularis*.
- Б. Sulcus sinus sigmoidei.*
- В. Condylus occipitalis.*
- Г. Canalis nervi hypoglossi.*

9. Назовите анатомические образования на внутренней поверхности теменной кости.

- А. Linea temporalis.
- Б. Tuber parietale.
- В. Sulci arteriosi.*
- Г. Sulcus sinus sagittalis superioris.*

10. Укажите основные части клиновидной кости.

- А. Ala major.*
- Б. Processus pterygoideus.*
- В. Sinus sphenoidalis.
- Г. Ala minor*.

11. Какое анатомическое образование расположено по бокам турецкого седла?

- А. Fossa hypophysialis.
- Б. Canalis opticus.
- В. Sulcus caroticus.*
- Г. Processus clinoides posteriores.

12. Куда открывается apertura sinus sphenoidalis?

- А. Meatus nasi medius.
- Б. Meatus nasi superior.*
- В. Fossa pterygopalatina.
- Г. Fossa cranii media.

13. Укажите основные части решетчатой кости.

- А. Lamina cribrosa.*
- Б. Labyrinthus ethmoidalis.*
- В. Lamina perpendicularis.*
- Г. Cellulae ethmoidales.

14. Укажите анатомическое образование, в которое открываются передние и средние ячейки решетчатой кости.

- А. Orbita.
- Б. Meatus nasi communis.
- В. Fossa cranii anterior.

Г. Meatus nasi medius.*

15. Укажите основные части височной кости.

- А. Pars petrosa.*
- Б. Processus mastoideus.
- В. Pars tympanica.*
- Г. Pars squamosa.*

16. Укажите анатомические образования на передней поверхности пирамиды височной кости.

- А. Eminentia arcuata.*
- Б. Impressio trigeminalis.*
- В. Fossula petrosa.
- Г. Sulcus sinus petrosi inferioris.

17. Какие анатомические образования находятся на задней поверхности пирамиды височной кости?

- А. Tegmen tympani.
- Б. Sulcus sinus sigmoidei.
- В. Apertura canaliculi vestibuli.*
- Г. Porus acusticus internus.*

18. Какие анатомические образования находятся на нижней поверхности пирамиды?

- А. Fossa subarcuata.
- Б. Canaliculus tympanicus.*
- В. Foramen jugulare.
- Г. Apertura externa canalis carotici.*

19. Какие отростки имеет височная кость?

- А. Processus frontalis.
- Б. Processus zygomaticus.*
- В. Processus pterygoideus.
- Г. Processus mastoideus.*

20. Укажите тип строения сосцевидного отростка в зависимости от размеров и числа ячеек.

- А. Пневматический.*
- Б. Склеротический.*
- В. Диплоический.*
- Г. Смешанный

Рекомендуемая литература:

Основная литература

№ п/п	Наименование	Автор (ы)	Год, место издания	Кол-во экземпляров в библиотеке	Наличие в ЭБС
1	2	3	4	5	6
	Гистология, цитология и эмбриология	Кузнецов С.Л., Мушкабаров Н.Н.	2012, М.: МИА	52	-
	Гистология, эмбриология, цитология.	Э.Г. Улумбеков, Ю.А. Чельшева	2012, М.: ГЭОТАР-Медиа	50	ЭБС Консультант студента
	Морфогенез и гистофизиология системы мононуклеарных фагоцитов человека	Абдуллин Т.Г., Муслимов С.А., Коледаева Е.В., Мусина Л.А., Лебедева А.И.	Киров: «Дом печати - ВЯТКА», 2009.	100	ЭБС Кировского ГМУ
	Цитология и общая гистология. Функциональная морфология клеток и тканей человека: учебник для студентов мед. ин-тов.	Быков В. Л.	2007. СПб.: СОТИС.	5	-

	Основы общей и сравнительной эмбриологии. Учебно-методическое пособие по самостоятельной внеаудиторной работе студентов	Зайцев В.Б., Гамулинская И.Н. Коледаева Е.В.	2008, Киров: Кировская ГМА.	180	ЭБС Кировского ГМУ
	Анатомия человека: учебник	М. Г. Привес, Н. К. Лысенков, В. И. Бушкович	СПб. : ИД СПбМАПО, 2011	20	-
	Анатомия человека: учебник в 2 т.	под ред. И. В. Гайворонского	М.: ГЭОТАР-Медиа, 2014	4	ЭБС Консультант студента

Дополнительная литература

№ п/п	Наименование	Автор (ы)	Год, место издания	Кол-во экземпляров в библиотеке	Наличие в ЭБС
1	2	3	4	5	6
1	Гистология, эмбриология, цитология	Ю. И. Афанасьев, Н. А. Юрина, Е. Ф. Котовский и др.; под ред. Ю. И. Афанасьева, Н. А. Юриной.	2016. М.: ГЭОТАР - Медиа	-	ЭБС Консультант студента
2.	Частная гистология человека.	В.Л. Быков	СПб.: Сотис, 2002.	8	-
3	Атлас по гистологии, цитологии и эмбриологии.	С.Л. Кузнецов, Н.Н. Мушкамбаров, В.Л. Горячкина.	М.: МИА, 2002.	10	-
4	Гистология. Атлас для практических занятий.	Н.В. Бойчук, Р.Р. Исламов, С.Л. Кузнецов, Ю.А. Чельшев.	М.: «ГЭОТАР-Медиа», 2008.	5	-
5	Атлас микроскопического и ультрамикроскопического строения клеток тканей и органов	В.Г. Елисеев, Ю.И. Афанасьев, Е.Ф. Котовский, А.Н. Яцковский.	М.: «Медицина», 2004.	15	-
6	Гистология для будущих врачей: тесты для эффективного освоения цитологии, эмбриологии и гистологии : учеб. пособие для студентов	Павлов А.В., Гансбургский А.Н.	2011, СПб.: СпецЛит	5	-
7	Молекулярная биология. Введение в молекулярную цитологию и гистологию : учеб. пособие для студентов мед. вузов	Мушкамбаров Н.Н.	2016, М.: МИА	25	-
8	Terminologia Histologia. Международные термины по цитологии и гистологии человека с официальным списком русских эквивалентов	Банин В.В., Быков В.Л.	2009. М.: "ГЭОТАР - Медиа"	1	ЭБС Консультант студента
9	Гистология, цитология и эмбриология. Атлас.	Быков В.Л., Юшканцева С.И.	2015, М.: "ГЭОТАР - Медиа"	-	ЭБС Консультант студента
10	Гистология, цитология и эмбриология: атлас	В.В. Гемонов, Э.А. Лаврова	2013, М.: "ГЭОТАР - Медиа"	-	ЭБС Консультант студента
11	Руководство по гистологии: в 2-х т. Т. 1	Данилов Р.К.	2011. СПб. : СпецЛит	10	ЭБС Университетская библиотека

					ка онлайн
12	Анатомия человека с элементами гистологии	В. Н. Николенко, В. С. Сперанский	М. : "Академия", 2008	24	-
13	Атлас анатомии человека в 4-х томах	Синельников Р.Д.	М.: Новая волна, 2012	10	-

Раздел 6. Анатомия человека.

Тема 6.4: Топография черепа.

Цель: способствовать формированию представлений о строении черепа в целом, его полостей, стенок и сообщений височной, подвисочной и крыловидно-небной ямок для последующего использования этих знаний при изучении других разделов анатомии человека и клинических дисциплин.

Задачи:

- изучить филогенез и онтогенез черепа, возрастные, половые и индивидуальные особенности черепа;
- изучить строение наружного и внутреннего основания черепа, глазницы, носовой полости, скелета полости рта, височной, подвисочной и крыловидно-небной ямки;
- рассмотреть стенки и сообщения наружного и внутреннего основания черепа, глазницы, носовой полости, скелета полости рта, височной, подвисочной и крыловидно-небной ямки;
- рассмотреть кости черепа в рентгенологическом изображении;

Обучающийся должен знать:

- 1) до изучения темы (базисные знания): особенности строения костей мозгового и лицевого черепа, их положение в черепе, развитие костей черепа в фило - и онтогенезе.
- 2) после изучения темы:
 - отделы черепа,
 - строение свода и основания черепа;
 - структурные образования свода и основания черепа;
 - границы, стенки и сообщения передней, средней и задней черепных ямок;
 - строение и сообщения глазницы, носовой полости, скелета полости рта;
 - границы, стенки и сообщения височной, подвисочной и крыловидно-небной ямок;
 - филогенез и онтогенез черепа, возрастные половые и индивидуальные особенности черепа.

Обучающийся должен уметь:

- называть и показывать образования, образующие границу между основанием и сводом черепа;
- определять границы, стенки и сообщения передней, средней и задней черепных ямок;
- называть и показывать образования на основании и своде черепа;
- показывать на препаратах границы, стенки и сообщения передней средней и задней черепных ямок, глазницы, полости носа, скелета полости рта, височной, подвисочной и крыловидно-небной ямок.

Обучающийся должен владеть:

- анатомической терминологией по теме;
- методами анатомического изучения и описания костей, определения половых и возрастных отличий;
- описанием рентгенограмм костей;
- обязательной и дополнительной литературой;
- решением ситуационных задач по теме.

Самостоятельная аудиторная работа обучающихся по теме:

1. Ответить на вопросы по теме занятия:

- 1) Отделы черепа.
- 2) Образования, по которым проходит граница между основанием и сводом черепа.
- 3) Кости свода черепа.
- 4) Рельеф наружной и внутренней поверхностей свода черепа.
- 5) Внутреннее основание черепа, его рельеф.
- 6) Передняя черепная ямка, ее границы, образования, сообщения.
- 7) Средняя черепная ямка, ее границы, образования, сообщения.
- 8) Задняя черепная ямка, ее границы, образования, сообщения.
- 9) Строение наружного основания черепа.
- 10) Глазница, ее стенки.
- 11) Сообщения глазницы.

- 12) Носовая полость, стенки, положение в черепе.
- 13) Носовые ходы и их сообщения.
- 14) Скелет полости рта.
- 15) Образование твердого неба.
- 16) Крыловидно-небная ямка, ее стенки.
- 17) Сообщения крыловидно-небной ямки.
- 18) Височная ямка, ее стенки, сообщения.
- 19) Подвисочная ямка, ее стенки, сообщения.

2. Выполнение заданий под контролем преподавателя

Студенты с помощью учебника и атласа самостоятельно, под руководством и при консультации преподавателя на препаратах и рентгенограммах закрепляют знания, полученные при выполнении самостоятельной (внеаудиторной) работе по строению и анатомическим образованиям костей, используя план характеристики кости.

Препараты и учебные пособия:

- 1) Череп.
- 2) Препараты костей мозгового и лицевого отделов черепа.
- 3) Таблицы, схемы, муляжи.
- 4) Рентгеновские снимки черепа.
- 5) Атлас, учебник.

3. Решить ситуационные задачи

- 1) Алгоритм разбора задач заключается в выборе правильного ответа и его пояснении.
- 2) Пример задачи с разбором по алгоритму:
Обследование ребенка 11,5 месяцев. Ребенок развит нормально, движения активны, может стоять. Какие изгибы позвоночного столба сформировались?
А. Грудной и крестцовый.
В. Шейный и поясничный.
С. Грудной и поясничный.
D. Шейный, грудной и крестцовый.
E. Шейный, грудной, поясничный, крестцовый.*
Выбор правильного ответа: E. Шейный, грудной, поясничный, крестцовый.*
Пояснение выбранного ответа: Изгибы позвоночного столба в сагиттальной плоскости – шейный и поясничный лордозы, грудной и крестцовый кифозы, развиваются постепенно, по мере того, как ребенок начинает держать голову, сидеть, стоять. При нормальном развитии к году сформированы все выше перечисленные изгибы.
- 3) Задачи для самостоятельного разбора на занятии:
 1. Больной госпитализирован в связи с опасностью распространения воспалительного процесса из затылочной области в полость черепа. Сквозь какое анатомическое образование возможно это распространение?
А. Овальное отверстие.
В. Теменное отверстие.
С. Остистое отверстие.
D. Круглое отверстие.
E. Мыщелковый канал.
 2. Нейрохирург при планировании оперативного вмешательства определил индекс мозгового черепа. Какой тип черепа определяется при показателе 85. 0?
А. Мезокrania.
В. Долихокрания.
С. Брахиокrania.
D. Клинообразный череп.
E. Лодкообразный череп.
 3. Больной 45 лет госпитализирован с угрозой распространения воспалительного процесса с теменного участка в полость черепа. Сквозь какое анатомическое образование возможно это распространение?
А. Остистое отверстие.
В. Мыщелковый канал.
С. Сосцевидное отверстие.
D. Теменное отверстие.
E. Овальное отверстие.
 4. У больного 69 лет при гнойной инфекции носовой полости возник абсцесс лобной части мозга. Врач установил, что наиболее вероятный путь распространения инфекции в переднюю черепную ямку из носовой полости был:
А. Foramen incisivum.
В. Foramen ethmoidalae posterior.
С. Foramen sphenopalatinum.

- D. Foramen palatinum major.
E. Foramen cribrosae.
5. Больной 45 лет госпитализирован с угрозой распространения воспалительного процесса с участка позади ушной раковины в полость черепа. Сквозь какое анатомическое образование возможно это распространение?
A. Овальное отверстие.
B. Теменное отверстие.
C. Мыщелковый канал.
D. Остистое отверстие.
E. Сосцевидное отверстие.
6. При гнойном отите повреждена верхняя стенка барабанной полости. В какую ямку черепа распространился гной из барабанной полости?
A. В глазную ямку.
B. В крылонёбную ямку.
C. В переднюю черепную ямку
D. В заднюю черепную ямку.
E. В среднюю черепную ямку.
7. В лор-отделение поступила больная с диагнозом воспалительного процесса в лобной и верхнечелюстной пазухах. В какой отдел будет выделяться экссудат из этих пазух?
A. В носо-слезный канал.
B. В верхний носовой ход.
C. В нижний носовой ход.
D. В преддверье носа.
E. В средний носовой ход.
8. У ребенка 8 лет, госпитализированного по поводу травмы нижней челюсти, в отделении челюстно-лицевой хирургии при рентгенологическом обследовании выявили в участке подбородка хрящевую перемычку, которая соединяет две симметричные половины нижней челюсти. В каком возрасте в норме срастаются две половины нижней челюсти?
A. До 18 лет.
B. К рождению.
C. На протяжении первых 3 месяцев жизни.
D. До 5 лет.
E. До 1-2 лет.
9. Недоразвитость каких отделов лицевого черепа в эмбриональном периоде приводит к появлению такого порока развития, как «волчья пасть»?
A. Небные отростки.
B. Нижнечелюстные и небные отростки.
C. Лобные и верхнечелюстные отростки.
D. Лобные отростки.
E. Нижнечелюстные отростки.
10. Больному, с диагностической целью, предписана задняя риноскопия (задний осмотр) полости носа, в которой выявлены искривления задней части носовой перегородки. Какая кость искривлена?
A. Сошник.
B. Медиальная пластинка крыловидного отростка.
C. Латеральная пластинка крыловидного отростка.
D. Перпендикулярная пластинка решетчатой кости.
E. Перпендикулярная пластинка небной кости.
11. У больного ринит, который осложнился конъюнктивитом. По какому пути скорей всего произошло распространение инфекции.
A. Подглазничный канал
B. Верхняя глазная щель
C. Нижняя глазная щель
D. Носослезный канал.
E. Резцовый канал
12. У больного 28-ми лет диагностирован острый воспалительный процесс слизистой оболочки носослезного протока. Из анамнеза известно, что после перенесенного гриппа в течение 10-ти дней были выделения из носа. Из какого отдела носовой полости инфекция могла попасть в носослезный проток?
A. Верхнего носового хода.
B. Лобной пазухи.
C. Нижнего носового хода.
D. Среднего носового хода.
E. Преддверия носа.

4. Задания для групповой работы

- назвать и показать образования, образующие границу между основанием и сводом черепа;

- определить границы, стенки и сообщения передней, средней и задней черепных ямок;
- назвать и показать образования на основании и своде черепа;
- показать на препаратах границы, стенки и сообщения передней средней и задней черепных ямок, глазницы, полости носа, скелета полости рта, височной, подвисочной и крыловидно-небной ямок.

Самостоятельная внеаудиторная работа обучающихся по теме:

1) Ознакомиться с теоретическим материалом по теме занятия с использованием конспектов лекций и/или рекомендуемой учебной литературы.

2) Ответить на вопросы для самоконтроля

1. Охарактеризуйте функциональную роль каналов височной кости.
2. Перечислите кости, относящиеся к лицевому отделу черепа.
3. Определить, к какому типу костей относится верхняя челюсть, а к какому – нижняя.
4. Назовите и покажите поверхности тела верхней челюсти, детализируйте их строение.
5. Назовите и покажите отростки верхней челюсти, какие анатомические образования они несут на себе?
6. Какие части выделяют на нижней челюсти, покажите и опишите их строение.
7. Назовите и покажите, какими образованиями начинается и заканчивается подглазничный канал.
8. Назовите и покажите, какими образованиями начинается и заканчивается канал нижней челюсти.
9. Какие образования на нижней челюсти соответствуют местам прикрепления мышц, расположению слюнных желез?
10. Охарактеризуйте, как меняется величина угла нижней челюсти на протяжении жизни человека.
11. Определите, к какому типу костей относятся решетчатая кость, скуловая кость, небная кость, носовая кость, слезная кость, сошник, нижняя носовая раковина, подъязычная кость.
12. Определите положение в черепе и покажите контур костей лицевого черепа.
13. Назовите и покажите части решетчатой кости, опишите детали их строения.
14. Назовите и покажите части небной кости, опишите детали их строения.

3) Проверить свои знания с использованием тестового контроля

1. Какие каналы проходят через пирамиду височной кости?

- A. Canalis caroticus.*
- B. Canalis opticus.
- B. Canalis facialis.*
- Г. Canaliculus mastoideus.*

2. Какие анатомические образования находятся на верхушке пирамиды височной кости?

- A. Apertura externa canalis carotici.
- B. Porus acusticus internus.
- B. Apertura interna canalis carotici.*
- Г. Canalis pterygoideus.

3. Укажите выходное отверстие canalis nervi facialis.

- A. Hiatus canalis nervi petrosi majors.
- B. Porus acusticus internus.
- B. Foramer stylomastoideum.*
- Г. Fissura petrosquamosa.

4. Назовите стенки верхнечелюстной пазухи.

- A. Верхняя.*
- B. Нижняя.*
- B. Переднелатеральная.*
- Г. Заднелатеральная.*

5. Укажите отростки верхней челюсти.

- A. Processus palatinus.*
- B. Processus pyramidalis.
- B. Processus frontalis.*
- Г. Processus orbitalis.

6. Какие отростки имеет небная кость?

- A. Processus pyramidalis.*
- B. Processus orbitalis.*
- B. Processus sphenoidalis.*

Г. Processus palatines.

7. Какие поверхности имеет скуловая кость?

- A. Facies medialis.
 Б. Facies orbitalis.*
 В. Facies temporalis.*
 Г. Facies lateralis.*

8. Какие анатомические образования находятся на ветви нижней челюсти?

- A. Tuberositas pterygoidea.*
 Б. Foramen mentale.
 В. Processus coronoideus.*
 Г. Sulcus mylohyoideus

Рекомендуемая литература:

Основная литература

№ п/п	Наименование	Автор (ы)	Год, место издания	Кол-во экземпляров в библиотеке	Наличие в ЭБС
1	2	3	4	5	6
	Гистология, цитология и эмбриология	Кузнецов С.Л., Мушкабаров Н.Н.	2012, М.: МИА	52	-
	Гистология, эмбриология, цитология.	Э.Г. Улумбеков, Ю.А. Чельшева	2012, М.: ГЭОТАР-Медиа	50	ЭБС Консультант студента
	Морфогенез и гистофизиология системы мононуклеарных фагоцитов человека	Абдуллин Т.Г., Муслимов С.А., Коледаева Е.В., Мусина Л.А., Лебедева А.И.	Киров: «Дом печати - ВЯТКА», 2009.	100	ЭБС Кировского ГМУ
	Цитология и общая гистология. Функциональная морфология клеток и тканей человека: учебник для студентов мед. ин-тов.	Быков В. Л.	2007. СПб.: СОТИС.	5	-
	Основы общей и сравнительной эмбриологии. Учебно-методическое пособие по самостоятельной внеаудиторной работе студентов	Зайцев В.Б., Гамулинская И.Н. Коледаева Е.В.	2008, Киров: Кировская ГМА.	180	ЭБС Кировского ГМУ
	Анатомия человека: учебник	М. Г. Привес, Н. К. Лысенков, В. И. Бушкович	СПб. : ИД СПбМАПО, 2011	20	-
	Анатомия человека: учебник в 2 т.	под ред. И. В. Гайворонского	М.: ГЭОТАР-Медиа, 2014	4	ЭБС Консультант студента

Дополнительная литература

№ п/п	Наименование	Автор (ы)	Год, место издания	Кол-во экземпляров в библиотеке	Наличие в ЭБС
1	2	3	4	5	6
1	Гистология, эмбриология, цитология	Ю. И. Афанасьев, Н. А. Юрина, Е. Ф. Котовский и др.; под ред. Ю. И. Афанасьева, Н. А. Юриной.	2016. М.: ГЭОТАР - Медиа	-	ЭБС Консультант студента
2.	Частная гистология человека.	В.Л. Быков	СПб.: Сотис, 2002.	8	-
3	Атлас по гистологии, цитологии и эмбриологии.	С.Л. Кузнецов, Н.Н. Мушкабаров, В.Л.	М.: МИА, 2002.	10	-

		Горячкина.			
4	Гистология. Атлас для практических занятий.	Н.В. Бойчук, Р.Р. Исламов, С.Л. Кузнецов, Ю.А. Чельшев.	М.: «ГЭОТАР-Медиа», 2008.	5	-
5	Атлас микроскопического и ультрамикроскопического строения клеток тканей и органов	В.Г. Елисеев, Ю.И. Афанасьев, Е.Ф. Котовский, А.Н. Яцковский.	М.: «Медицина», 2004.	15	-
6	Гистология для будущих врачей: тесты для эффективного освоения цитологии, эмбриологии и гистологии : учеб. пособие для студентов	Павлов А.В., Гансбургский А.Н.	2011, СПб.: СпецЛит	5	-
7	Молекулярная биология. Введение в молекулярную цитологию и гистологию : учеб. пособие для студентов мед. вузов	Мушкамбаров Н.Н.	2016, М.: МИА	25	-
8	Terminologia Histologia. Международные термины по цитологии и гистологии человека с официальным списком русских эквивалентов	Банин В.В., Быков В.Л.	2009. М.: "ГЭОТАР - Медиа"	1	ЭБС Консультант студента
9	Гистология, цитология и эмбриология. Атлас.	Быков В.Л., Юшканцева С.И.	2015, М.: "ГЭОТАР - Медиа"	-	ЭБС Консультант студента
10	Гистология, цитология и эмбриология: атлас	В.В. Гемонов, Э.А. Лаврова	2013, М.: "ГЭОТАР - Медиа"	-	ЭБС Консультант студента
11	Руководство по гистологии: в 2-х т. Т. 1	Данилов Р.К.	2011. СПб. : СпецЛит	10	ЭБС Университетская библиотека онлайн
12	Анатомия человека с элементами гистологии	В. Н. Николенко, В. С. Сперанский	М. : "Академия", 2008	24	-
13	Атлас анатомии человека в 4-х томах	Синельников Р.Д.	М.: Новая волна, 2012	10	-

Раздел 6. Анатомия человека.

Тема 6.5: Итоговое занятие по остеологии. Коллоквиум по остеологии.

Цель:

- закрепить и систематизировать изученный материал по пройденным темам занятий по разделу «остеология»;
- контроль теоретических знаний и практических умений по разделу «остеология»

Задачи:

- определить уровень теоретических знаний и практических умений по разделу «остеология».

Обучающийся должен знать:

- лекционный и теоретический материал.
- названия анатомических образований на латинском и русском языках, анатомические детали строения, топографию изученных образований и структур по разделу «остеология»;
- развитие, возрастные особенности костей, а также некоторые аномалии их развития

Обучающийся должен уметь:

- показать анатомические детали строения костей и топографию изученных образований и структур по разделу «остеология».

Обучающийся должен владеть:

- анатомической терминологией по теме;
- методами анатомического изучения и описания костей, определения половых и возрастных отличий;

- описанием рентгенограмм костей;
- обязательной и дополнительной литературой;
- решением ситуационных задач по теме.

Самостоятельная аудиторная работа обучающихся по теме:

Контроль знаний на отчетном занятии осуществляется в 3 этапа:

1. Тестовый контроль знаний студентов проводится с использованием тестовых заданий по анатомии человека. Подготовку к тестовому контролю рекомендуется проходить с использованием тестовых заданий для самоконтроля и самообучения студентов по заданной теме, а также с использованием материалов лекции и учебника.
2. Сдача практических навыков. Студент должен ответить на вопросы преподавателя по анатомическим образованиям, которые ему необходимо правильно показать на препаратах костей и черепа (вопросы практических навыков см. в приложении) и назвать на латинском языке, а также ответить на заданные вопросы по материалам лекций.
3. Ответ на теоретические вопросы на усмотрение преподавателя по материалам практических занятий (перечень вопросов см. в конце каждого занятия соответствующей темы методических указаний).

4. Задания для групповой работы

- показать анатомические детали строения костей и топографию изученных образований и структур по разделу «остеология».

Самостоятельная внеаудиторная работа обучающихся по теме:

1) ознакомиться с теоретическим материалом по разделу «Остеология» с использованием конспектов лекций и рекомендуемой учебной литературой.

2) Ответить на вопросы для самоконтроля

1. Положение человека в природе.
2. Уровни организации человека.
3. Что такое система органов и аппарат органов.
4. Методы изучения тела.
5. Какова скорость движения сперматозоида в половых путях женщины.
6. Какое количество сперматозоидов попадает в половые пути женщины после полового сношения.
7. Что такое овоспермий.
8. Что такое эмбриогенез.
9. Стадии эмбриогенеза.
10. Что такое трофобласт.
11. Когда образуется зародышевый щиток.
12. Что такое нотогенез.
13. Какие зародышевые листки.
14. Что такое сомит. Их количество.
15. Части сомита.
16. Что развивается из эктодермы, энтодермы, мезодермы.
17. Почему кость является органом.
18. Классификация костей.
19. Состав кости.
20. Чем объясняется прочность кости, какие механические свойства кости.
21. Филогенез кости.
22. Эмбриогенез кости: виды окостенений.
23. Костный и паспортный возраст, половой диморфизм (примеры).
24. Что такое диплоэ.
25. Что такое lamina vitrea.
26. Что такое фолькмановский канал, гаверсов канал.
27. Что такое остеон.
28. Какое количество костей у человека.
29. Какие кости являются первичными, вторичными.
30. Что такое диафиз, метафиз, эпифиз, апофиз. Показать на кости эти части. (Кость дает преподввагель).
31. Какие части кости, как органа, известны.
32. Варианты и аномалии костей (примеры).
33. Череп новорожденного.
34. Контрфорсы черепа.
35. Околоносовые пазухи черепа и их значение.
36. Развитие черепа (филогенез).
37. Развитие черепа (эмбриогенез).
38. Этапы развития черепа.

- 39. Половые особенности черепа.
- 40. Расовые особенности черепа.

3) Проверить свои знания с использованием тестового контроля

1. Какие отверстия находятся на дне fossa cranii media?

- A. Foramen spinosum.*
- Б. Porus acusticus internus.
- В. Foramen lacerum.*
- Г. Foramen jugulare.

2. Какие анатомические образования сообщают fossa cranii media с глазницей?

- A. Canalis opticus.*
- Б. Fissura orbitalis inferior.
- В. Fissura orbitalis superior.*
- Г. Foramen ovale.

3. Какие отверстия сообщают заднюю черепную ямку с наружным основанием черепа?

- A. Foramen ovale.
- Б. Foramen jugulare.*
- В. Apertura canaliculi vestibuli.
- Г. Foramen magnum.*

4. Какие отверстия сообщают fossa infratemporalis с соседними полостями черепа?

- A. Fissura pterygomaxillaris.*
- Б. Fissura orbitalis inferior.*
- В. Foramen sphenopalatinum.
- Г. Fissura orbitalis superior.

5. Какие анатомические образования формируют стенки крыловиднонёбной ямки?

- A. Lamina perpendicularis os palatini.*
- Б. Tuber maxillae.*
- В. Facies maxillaris.*
- Г. Ramus mandibulae.

6. Какое отверстие сообщает крыловиднонёбную ямку с полостью носа?

- A. Foramen rotundum.
- Б. Foramen sphenopalatinum.*
- В. Foramen ovale.
- Г. Fissura pterygomaxillaris.

7. Какое анатомическое образование сообщает крыловиднонёбную ямку с полостью рта?

- A. Foramen sphenopalatinum.
- Б. Canalis pterygoideus.
- В. Foramen rotundum.
- Г. Canalis palatinus major.*

Перечень вопросов к коллоквиуму по остеологии:

- 1) Положение человека в природе.
- 2) Уровни организации человека.
- 3) Что такое система органов и аппарат органов.
- 4) Методы изучения тела.
- 5) Почему кость является органом.
- 6) Классификация костей.
- 7) Состав кости.
- 8) Чем объясняется прочность кости, какие механические свойства кости.
- 9) Филогенез кости.
- 10) Эмбриогенез кости: виды окостенений.
- 11) Костный и паспортный возраст, половой диморфизм (примеры).
- 12) Что такое диплоэ.
- 13) Что такое lamina vitrea.
- 14) Что такое фолькмановский канал, гаверсов канал.
- 15) Что такое остеон.
- 16) Какое количество костей у человека.
- 17) Какие кости являются первичными, вторичными.
- 18) Что такое диафиз, метафиз, эпифиз, апофиз. Показать на кости эти части. (Кость дает преподаватель).
- 19) Какие части кости, как органа, известны.
- 20) Варианты и аномалии костей (примеры).
- 21) Череп новорожденного.
- 22) Контрфорсы черепа.
- 23) Околоносовые пазухи черепа и их значение.
- 24) Развитие черепа (филогенез).
- 25) Развитие черепа (эмбриогенез).
- 26) Этапы развития черепа.
- 27) Половые особенности черепа.
- 28) Расовые особенности черепа.

Раздел 6. Анатомия человека.

Тема 6.6: Мышцы и фасции головы и шеи. Коллоквиум по синдесмологии.

Цель: способствовать формированию представлений о классификации, строении, функции мышц головы и топографии областей головы для последующего использования этих знаний при изучении других разделов анатомии человека и клинических дисциплин.

Задачи: изучить строение мышц, ход фасций и топографические образования областей головы.

Обучающийся должен знать:

- 1) до изучения темы (базисные знания): строение костей и соединений черепа, классификацию мышц.
- 2) после изучения темы.
 - классификацию мышц головы;
 - места начала, прикрепления и функцию мышц головы;
 - особенности строения мимических мышц;
 - фасции головы.

Обучающийся должен уметь:

- называть и показывать на препаратах мышцы и фасции головы;
- препарировать мышцы шеи и головы.

Обучающийся должен владеть:

- анатомической терминологией по теме;
- методами анатомического препарирования мышц;
- определением топографии мышц на скелете;
- обязательной и дополнительной литературой;
- решением ситуационных задач по теме.

Самостоятельная аудиторная работа обучающихся по теме:

1. Ответить на вопросы по теме занятия:

- 1) Классификация мышц головы.

- 2) Особенности мимических мышц.
- 3) Мышцы свода черепа – места начала, прикрепления, функция.
- 4) Мышцы, окружающие глазную щель – места начала, прикрепления функция.
- 5) Мышцы, окружающие носовые отверстия – места начала, прикрепления, функция.
- 6) Мышцы, окружающие ротовую щель – места начала, прикрепления, функция.
- 7) Места начала, прикрепления и функция жевательных мышц.
- 8) Ход и прикрепление фасций головы.

2. Выполнение заданий под контролем преподавателя

Студенты с помощью учебника и атласа самостоятельно, под руководством и при консультации преподавателя на мышечном трупe, муляжах мышц и планшетах закрепляют знания, полученные при выполнении самостоятельной (внеаудиторной) работе по строению и анатомическим образованиям костей, используя план ответа по мышцам.

Препараты и учебные пособия:

- 1) Скелет.
- 2) Труп с отпрепарированными мышцами головы.
- 3) Муляж и планшет мышц головы.
- 4) Таблицы, схемы.
- 5) Атлас, учебник.

План описания мышцы:

- 1) Наименование мышцы (русское и латинское)
- 2) Начало мышцы.
- 3) Прикрепление мышцы.
- 4) Функция мышцы.

3. Решить ситуационные задачи:

- 1) Алгоритм разбора задач заключается в выборе правильного ответа и его пояснении.
- 2) Пример задачи с разбором по алгоритму:
Обследование ребенка 11,5 месяцев. Ребенок развит нормально, движения активны, может стоять. Какие изгибы позвоночного столба сформировались?
А. Грудной и крестцовый.
В. Шейный и поясничный.
С. Грудной и поясничный.
D. Шейный, грудной и крестцовый.
E. Шейный, грудной, поясничный, крестцовый.*
Выбор правильного ответа: E. Шейный, грудной, поясничный, крестцовый.*
Пояснение выбранного ответа: Изгибы позвоночного столба в сагиттальной плоскости – шейный и поясничный лордозы, грудной и крестцовый кифозы, развиваются постепенно, по мере того, как ребенок начинает держать голову, сидеть, стоять. При нормальном развитии к году сформированы все выше перечисленные изгибы.
- 3) Задачи для самостоятельного разбора на занятии:
 1. У больного верхняя бровь не поднимается вверх, не принимает дугообразную форму, не получают поперечные складки на лбу. Повреждением иннервации какой мышцы можно это объяснить?
А. Мышца гордецов.
В. Затылочное брюшко надчерепной мышцы.
С. Круговая мышца глаза.
D. Мышцы, сморщивающей брови.
E. Лобное брюшко надчерепной мышцы.
 2. Во время ДТП водитель получил многочисленные повреждения боковой поверхности головы, среди которых был перелом скуловой дуги. Функция какой из мышц будет страдать?
А. M. buccinator.
В. M. procerus.
С. M. risorius.
D. M. orbicularis oris.
E. M. masseter.
 3. После продолжительных концертов у нетренированного трубача возникла боль в обеих щеках. Напряжение какой мышцы привело к боли?
А. Щечной мышцы.
В. Жевательной мышцы.
С. Мышцы гордецов.
D. Височной мышцы.
E. Крыловидной мышцы.

4. При обследовании у больного выявлено нарушение смыкания век. Повреждение какой мышцы можно заподозрить?
- A. m. procerus.
 - B. m. orbicularis oculi.
 - C. m. orbicularis oris .
 - D. m. corrugator supercilii.
 - E. m. depressor supercilii.
5. По просьбе врача пациент не смог сложить губы трубочкой. Какая мышца не функционирует?
- A. Мышца смеха.
 - B. Подбородочная мышца.
 - C. Мышца, опускающая угол рта.
 - D. Круговая мышца рта.
 - E. Мышца, поднимающая угол рта.
6. Больной не может поднять опущенную нижнюю челюсть. Какие мышцы не выполняют своих функций?
- A. Мышца, поднимающая угол рта
 - B. Круговая мышца рта.
 - C. Жевательная мышца.
 - D. Мимические мышцы.
 - E. Надчерепная мышца.
7. У больного возникают боли при жевании, затруднения при закрытии рта. Функция каких мышц нарушена?
- A. Височная, жевательная, латеральная крыловидная.
 - B. Височная, латеральная и медиальная крыловидные.
 - C. Височная, жевательная, медиальная крыловидная.
 - D. Латеральная и медиальная крыловидные, жевательная.
 - E. Височная, жевательная, челюстно-подъязычная.
8. Вследствие травмы в области венечного отростка нижней челюсти у больного наблюдается нарушение смещения нижней челюсти кзади. Какая мышца повреждена вероятнее всего?
- A. m. temporalis.
 - B. m. masseter
 - C. m. pterygoideus lateralis
 - D. m. pterygoideus medialis
 - E. m. levator anguli oris
9. Мужчина 65-ти лет обратился к стоматологу с жалобой, что у него нижняя челюсть не двигается назад. Установлено, что у него после падения повреждена мышца:
- A. двубрюшная.
 - B. медальная крылонебная.
 - C. боковая крылонебная.
 - D. жевательная.
 - E. височная.
10. Больной жалуется на боли при жевании, особенно при выдвигении нижней челюсти вперед и смещении её в сторону. Функция каких мышц нарушена?
- A. Медиальной крыловидной.
 - B. Жевательной.
 - C. Челюстно-подъязычной.
 - D. Латеральной крыловидной.
 - E. Височной.

4.Задания для групповой работы

- назвать и показать на препаратах мышцы и фасции головы;
- препарировать мышцы шеи и головы.

Самостоятельная внеаудиторная работа обучающихся по теме:

1) Ознакомиться с теоретическим материалом по теме занятия с использованием конспектов лекций и рекомендуемой учебной литературой.

2) Ответить на вопросы для самоконтроля:

1. Назовите, на какие группы подразделяют мышцы спины по топографии и развитию. Перечислите мышцы, относящиеся к каждой из этих групп.
2. Дайте характеристику (назовите начало, прикрепление и функцию) трапецевидной мышце, широчайшей мышце спины, ромбовидным мышцам, мышце, поднимающей лопатку, верхней и нижней задним зубчатым мышцам.
3. Назовите, какие мышцы относятся к группе глубоких мышц спины; какую функцию они выполняют?
4. Перечислите фасции спины, для каких мышц они формируют фасциальные футляры?
5. Назовите, на какие группы подразделяют мышцы груди по топографии и развитию. Перечислите мышцы,

- относящиеся к каждой из этих групп; дайте им краткую характеристику.
6. Перечислите фасции груди, для каких мышц они формируют фасциальные футляры?
 7. Назовите и покажите части диафрагмы, определите ее функцию.
 8. Назовите и покажите отверстия диафрагмы; какова их функциональная роль?
 9. Назовите, на какие группы подразделяют мышцы живота по топографии и развитию. Перечислите мышцы, относящиеся к каждой из этих групп; дайте им краткую характеристику.
 10. Перечислите фасции живота, для каких мышц они формируют фасциальные футляры?
 11. Перечислите мышцы, образующие брюшной пресс. Какие функции выполняют эти мышцы при одновременном сокращении?
 12. Перечислите «слабые места» спины, передней брюшной стенки. Каково их клиническое значение?
 13. Назовите, чем образовано влагалище прямой мышцы живота. Одинаково ли это строение на всем протяжении влагалища прямой мышцы живота?
 14. Охарактеризуйте строение белой линии и пупочного кольца.
 15. Назовите, чем образованы стенки пахового канала; какова его функциональная роль?

3) Проверить свои знания с использованием тестового контроля

1. Укажите кости, на которых берет начало трапециевидная мышца.
 - A. остистые отростки нижних грудных позвонков *
 - B. остистые отростки шейных позвонков *
 - C. ключица
 - D. поперечные отростки шейных позвонков
2. Укажите место прикрепления широчайшей мышцы спины.
 - A. медиальный край лопатки
 - B. гребень малого бугорка плечевой кости *
 - C. анатомическая шейка плечевой кости
 - D. гребень большого бугорка плечевой кости
3. Укажите функцию широчайшей мышцы спины.
 - A. приведение плеча *
 - B. вращение плеча кнаружи
 - C. отведение плеча
 - D. вращение плеча кнутри *
4. Обозначьте кости, к которым прикрепляется большая ромбовидная мышца.
 - A. угол 2-5 ребер
 - B. тело плечевой кости
 - C. медиальный край лопатки *
 - D. латеральный край лопатки
5. Укажите части мышцы, выпрямляющей позвоночник.
 - A. подвздошно-реберная мышца *
 - B. ременная мышца головы и шеи
 - C. поперечно-остистая мышца
 - D. остистая мышца *
6. Укажите части поперечно-остистой мышцы.
 - A. мышцы-вращатели *
 - B. многораздельные мышцы *
 - C. остистая мышца
 - D. полуостистая мышца *
7. Назовите стенки поясничного треугольника - место возможного образования поясничных грыж.
 - A. латеральный край широчайшей мышцы спины *
 - B. мышца-разгибатель спины
 - C. гребень подвздошной кости *
 - D. поперечные отростки поясничных позвонков
8. Укажите кости, к которым прикрепляется малая грудная мышца.
 - A. гребень малого бугорка плечевой кости
 - B. гребень большого бугорка плечевой кости

- C. акромион
D. клювовидный отросток лопатки *
9. Укажите кости, к которым прикрепляется передняя зубчатая мышца.
A. медиальный край лопатки *
B. гребень большого бугорка плечевой кости
C. латеральный край лопатки
D. гребень лопатки
10. Укажите мышцы поднимающие ребра (участвующие в акте вдоха).
A. верхняя задняя зубчатая мышца *
B. передняя зубчатая мышца *
C. поперечная мышца груди
D. наружные межреберные мышцы *
11. Укажите мышцы, которые прикрепляются к медиальному краю и нижнему углу лопатки, образуя при этом своеобразную мышечную петлю.
A. передняя зубчатая мышца *
B. верхняя задняя зубчатая мышца
C. трапецевидная мышца
D. малая и большая ромбовидные мышцы *
12. Укажите мышцы, участвующие в акте дыхания.
A. верхняя задняя зубчатая мышца *
B. передняя лестничная мышца *
C. ременная мышца
D. малая грудная мышца *
13. Укажите анатомические образования, к которым прикрепляется внутренняя косая мышца живота.
A. паховая связка *
B. лобковая кость
C. хрящи нижних ребер *
D. мечевидный отросток грудины
14. Укажите слабые места в диафрагме - места образования диафрагмальных грыж.
A. пищеводное отверстие *
B. грудинная часть диафрагмы
C. пояснично-реберный треугольник *
D. грудинно-реберный треугольник *
15. Укажите анатомические структуры, которые проходят через отверстия в сухожильном центре диафрагмы.
A. грудной лимфатический проток
B. аорта
C. нижняя полая вена *
D. пищевод
16. Какие анатомические структуры участвуют в образовании передней стенки влагалища прямой мышцы живота?
A. грудино-поясничная фасция
B. апоневроз наружной косой мышцы живота *
C. апоневроз внутренней косой мышцы живота *
D. поперечная фасция
17. Укажите слабые места в стенках брюшной полости.
A. белая линия живота *
B. пупочное кольцо *
C. медиальная паховая ямка *
D. латеральная паховая ямка *
18. Укажите структуры, участвующие в образовании стенок пахового канала.
A. внутренняя косая мышца живота *

- В. прямая мышца живота
- С. поперечная фасция *
- Д. паховая связка *

19. Укажите структуры, участвующие в образовании поверхностного кольца пахового канала.

- А. паховая связка
- В. загнутая связка *
- С. гребенчатая связка
- Д. межжелезистые волокна *

Перечень вопросов к коллоквиуму по синдесмологии:

1. Типы соединения костей.
2. Непрерывное соединение костей скелета.
3. Строение сустава.
4. Классификация суставов по строению
5. Классификация суставов по форме.
6. Классификация суставов по функции.
7. Строение суставов осевого скелета.
8. Соединение костей черепа.
9. Соединение костей верхней конечности.
10. Соединение костей нижней конечности.

Рекомендуемая литература:

Основная литература

№ п/п	Наименование	Автор (ы)	Год, место издания	Кол-во экземпляров в библиотеке	Наличие в ЭБС
1	2	3	4	5	6
	Гистология, цитология и эмбриология	Кузнецов С.Л., Мушкабаров Н.Н.	2012, М.: МИА	52	-
	Гистология, эмбриология, цитология.	Э.Г. Улумбеков, Ю.А. Чельшева	2012, М.: ГЭОТАР-Медиа	50	ЭБС Консультант студента
	Морфогенез и гистофизиология системы мононуклеарных фагоцитов человека	Абдуллин Т.Г., Муслимов С.А., Коледаева Е.В., Мусина Л.А., Лебедева А.И.	Киров: «Дом печати - ВЯТКА», 2009.	100	ЭБС Кировского ГМУ
	Цитология и общая гистология. Функциональная морфология клеток и тканей человека: учебник для студентов мед. ин-тов.	Быков В. Л.	2007. СПб.: СОТИС.	5	-
	Основы общей и сравнительной эмбриологии. Учебно-методическое пособие по самостоятельной внеаудиторной работе студентов	Зайцев В.Б., Гамулинская И.Н. Коледаева Е.В.	2008, Киров: Кировская ГМА.	180	ЭБС Кировского ГМУ
	Анатомия человека: учебник	М. Г. Привес, Н. К. Лысенков, В. И. Бушкович	СПб. : ИД СПбМАПО, 2011	20	-
	Анатомия человека: учебник в 2 т.	под ред. И. В. Гайворонского	М.: ГЭОТАР-Медиа, 2014	4	ЭБС Консультант студента

Дополнительная литература

№ п/п	Наименование	Автор (ы)	Год, место издания	Кол-во экземпляров в	Наличие в ЭБС
-------	--------------	-----------	--------------------	----------------------	---------------

				библиотеке	
1	2	3	4	5	6
1	Гистология, эмбриология, цитология	Ю. И. Афанасьев, Н. А. Юрина, Е. Ф. Котовский и др.; под ред. Ю. И. Афанасьева, Н. А. Юриной.	2016. М.: ГЭОТАР - Медиа	-	ЭБС Консультант студента
2.	Частная гистология человека.	В.Л. Быков	СПб.: Сотис, 2002.	8	-
3	Атлас по гистологии, цитологии и эмбриологии.	С.Л. Кузнецов, Н.Н. Мушкамбаров, В.Л. Горячкина.	М.: МИА, 2002.	10	-
4	Гистология. Атлас для практических занятий.	Н.В. Бойчук, Р.Р. Исламов, С.Л. Кузнецов, Ю.А. Чельшев.	М.: «ГЭОТАР-Медиа», 2008.	5	-
5	Атлас микроскопического и ультрамикроскопического строения клеток тканей и органов	В.Г. Елисеев, Ю.И. Афанасьев, Е.Ф. Котовский, А.Н. Яцковский.	М.: «Медицина», 2004.	15	-
6	Гистология для будущих врачей: тесты для эффективного освоения цитологии, эмбриологии и гистологии : учеб. пособие для студентов	Павлов А.В., Гансбургский А.Н.	2011, СПб.: СпецЛит	5	-
7	Молекулярная биология. Введение в молекулярную цитологию и гистологию : учеб. пособие для студентов мед. вузов	Мушкамбаров Н.Н.	2016, М.: МИА	25	-
8	Terminologia Histologia. Международные термины по цитологии и гистологии человека с официальным списком русских эквивалентов	Банин В.В., Быков В.Л.	2009. М.: "ГЭОТАР - Медиа"	1	ЭБС Консультант студента
9	Гистология, цитология и эмбриология. Атлас.	Быков В.Л., Юшканцева С.И.	2015, М.: "ГЭОТАР - Медиа"	-	ЭБС Консультант студента
10	Гистология, цитология и эмбриология: атлас	В.В. Гемонов, Э.А. Лаврова	2013, М.: "ГЭОТАР - Медиа"	-	ЭБС Консультант студента
11	Руководство по гистологии: в 2-х т. Т. 1	Данилов Р.К.	2011. СПб. : СпецЛит	10	ЭБС Университетская библиотека онлайн
12	Анатомия человека с элементами гистологии	В. Н. Николенко, В. С. Сперанский	М. : "Академия", 2008	24	-
13	Атлас анатомии человека в 4-х томах	Синельников Р.Д.	М.: Новая волна, 2012	10	-

Раздел 6. Анатомия человека.

Тема 6.7: Мышцы и фасции туловища.

Цель: способствовать формированию представлений о топографии мышц груди, живота и спины для последующего использования этих знаний при изучении других разделов анатомии человека и клинических дисциплин.

Задачи: изучить строение мышц, фасций и топографических образований груди, живота и спины.

Обучающийся должен знать:

- 1) до изучения темы (базисные знания): строение костей и соединений костей туловища, классификацию мышцы груди, спины и живота.

- 2) после изучения темы.
 - классификацию мышц груди, спины и живота;
 - места начала, прикрепления и функцию мышц груди, спины и живота;
 - строение и образование белой линии живота и влагалища прямой мышцы живота;
 - строение и содержимое пахового канала;
 - топографические образования области груди, спины, живота, и их значение;

Обучающийся должен уметь:

- называть и показывать на препаратах мышцы груди, спины и живота;
- находить и показывать белую линию живота, паховую связку, стенки влагалища прямой мышцы живота;
- показывать на препаратах стенки, отверстия и содержимое пахового канала;
- показывать на препаратах топографические образования области груди, спины, живота и их границы;
- препарировать мышцы груди, спины и живота.

Обучающийся должен владеть:

- анатомической терминологией по теме;
- методами анатомического препарирования мышц;
- определением топографии мышц на скелете;
- обязательной и дополнительной литературой;
- решением ситуационных задач по теме.

Самостоятельная аудиторная работа обучающихся по теме:

1. Ответить на вопросы по теме занятия:

- 1) Классификация мышц груди.
- 2) Фасции груди.
- 3) Топография подмышечной ямки.
- 4) Диафрагма, её строение, значение.
- 5) Области спины.
- 6) Классификацию мышц спины.
- 7) Поверхностные мышцы спины.
- 8) Глубокие мышцы спины.
- 9) Короткие глубокие мышцы спины.
- 10) Классификация мышц живота.
- 11) Мышцы боковой стенки живота, их начало, прикрепление, функция.
- 12) Мышцы передней стенки живота, их начало, прикрепление, функция.
- 13) Мышцы задней стенки живота, начало, прикрепление, функция.
- 14) Фасции живота, их ход и места прикрепления.
- 15) Белая линия живота, ее практическое значение.
- 16) Влагалище прямой мышцы живота выше и ниже дугообразной линии.
- 17) Паховый канал, его стенки, содержимое пахового канала.
- 18) Глубокое паховое кольцо, топография, стенки.
- 19) Поверхностное паховое кольцо, топография, стенки.

2. Выполнение заданий под контролем преподавателя

Студенты с помощью учебника и атласа самостоятельно, под руководством и при консультации преподавателя на мышечном трупe, муляжах мышц и планшетах закрепляют знания, полученные при выполнении самостоятельной (внеаудиторной) работе по строению и анатомическим образованиям костей, используя план ответа по мышцам.

Препараты и учебные пособия:

- 1) Скелет.
- 2) Труп с отпрепарированными мышцами.
- 3) Муляж диафрагмы.
- 4) Таблицы, схемы, муляжи.
- 5) Атлас, учебник.

3. Решить ситуационные задачи

- 1) Алгоритм разбора задач заключается в выборе правильного ответа и его пояснении.
- 2) Пример задачи с разбором по алгоритму:
Обследование ребенка 11,5 месяцев. Ребенок развит нормально, движения активны, может стоять. Какие изгибы позвоночного столба сформировались?

- A. Грудной и крестцовый.
- B. Шейный и поясничный.
- C. Грудной и поясничный.
- D. Шейный, грудной и крестцовый.
- E. Шейный, грудной, поясничный, крестцовый.*

Выбор правильного ответа: E. Шейный, грудной, поясничный, крестцовый.*

Пояснение выбранного ответа: Изгибы позвоночного столба в сагиттальной плоскости – шейный и поясничные лордозы, грудной и крестцовый кифозы, развиваются постепенно, по мере того, как ребенок начинает держать голову, сидеть, стоять. При нормальном развитии к году сформированы все выше перечисленные изгибы.

3) Задачи для самостоятельного разбора на занятии:

1. Большая прооперирована по поводу бедренной грыжи. Где проецируются входные ворота для этой грыжи?

- A. Лобковый участок.
- B. Бедренный канал.
- C. Паховый участок.
- D. Бедренное кольцо.
- E. Седалищный участок.

2. В клинику скорой помощи поступил больной с ножевым ранением левой поясничной области. В ходе операции хирург установил, что внутренние органы не повреждены, но лезвие ножа повредило одну из мышц почечного ложа. Назовите эту мышцу.

- A. Наружная косая мышца живота.
- B. Малая поясничная мышца.
- C. Выпрямитель позвоночника.
- D. Внутренняя косая мышца живота.
- E. Большая поясничная мышца.

4. Задания для классной работы.

- назвать и показать на препаратах мышцы груди, спины и живота;
- найти и показывать белую линию живота, паховую связку, стенки влагалища прямой мышцы живота;
- показать на препаратах стенки, отверстия и содержимое пахового канала;
- показать на препаратах топографические образования области груди, спины, живота и их границы;
- препарировать мышцы груди, спины и живота.

Самостоятельная внеаудиторная работа обучающихся по теме:

1) *Ознакомиться с теоретическим материалом по теме занятия с использованием конспектов лекций и рекомендуемой учебной литературой.*

2) *Ответить на вопросы для самоконтроля:*

16. Назовите, на какие группы подразделяют мышцы спины по топографии и развитию. Перечислите мышцы, относящиеся к каждой из этих групп.
17. Дайте характеристику (назовите начало, прикрепление и функцию) трапецевидной мышце, широчайшей мышце спины, ромбовидным мышцам, мышце, поднимающей лопатку, верхней и нижней задним зубчатым мышцам.
18. Назовите, какие мышцы относятся к группе глубоких мышц спины; какую функцию они выполняют?
19. Перечислите фасции спины, для каких мышц они формируют фасциальные футляры?
20. Назовите, на какие группы подразделяют мышцы груди по топографии и развитию. Перечислите мышцы, относящиеся к каждой из этих групп; дайте им краткую характеристику.
21. Перечислите фасции груди, для каких мышц они формируют фасциальные футляры?
22. Назовите и покажите части диафрагмы, определите ее функцию.
23. Назовите и покажите отверстия диафрагмы; какова их функциональная роль?
24. Назовите, на какие группы подразделяют мышцы живота по топографии и развитию. Перечислите мышцы, относящиеся к каждой из этих групп; дайте им краткую характеристику.
25. Перечислите фасции живота, для каких мышц они формируют фасциальные футляры?
26. Перечислите мышцы, образующие брюшной пресс. Какие функции выполняют эти мышцы при одновременном сокращении?
27. Перечислите «слабые места» спины, передней брюшной стенки. Каково их клиническое значение?
28. Назовите, чем образовано влагалище прямой мышцы живота. Одинаково ли это строение на всем протяжении влагалища прямой мышцы живота?
29. Охарактеризуйте строение белой линии и пупочного кольца.
30. Назовите, чем образованы стенки пахового канала; какова его функциональная роль?

3) *Проверить свои знания с использованием тестового контроля*

1. Укажите кости, на которых берет начало трапецевидная мышца.

- A. остистые отростки нижних грудных позвонков *
- B. остистые отростки шейных позвонков *
- C. ключица
- D. поперечные отростки шейных позвонков

2. Укажите место прикрепления широчайшей мышцы спины.

- A. медиальный край лопатки
- B. гребень малого бугорка плечевой кости *
- C. анатомическая шейка плечевой кости
- D. гребень большого бугорка плечевой кости

3. Укажите функцию широчайшей мышцы спины.

- A. приведение плеча *
- B. вращение плеча кнаружи
- C. отведение плеча
- D. вращение плеча кнутри *

4. Обозначьте кости, к которым прикрепляется большая ромбовидная мышца.

- A. угол 2-5 ребер
- B. тело плечевой кости
- C. медиальный край лопатки *
- D. латеральный край лопатки

5. Укажите части мышцы, выпрямляющей позвоночник.

- A. подвздошно-реберная мышца *
- B. ременная мышца головы и шеи
- C. поперечно-остистая мышца
- D. остистая мышца *

6. Укажите части поперечно-остистой мышцы.

- A. мышцы-вращатели *
- B. многораздельные мышцы *
- C. остистая мышца
- D. полуостистая мышца *

Рекомендуемая литература:

Основная литература

№ п/п	Наименование	Автор (ы)	Год, место издания	Кол-во экземпляров в библиотеке	Наличие в ЭБС
1	2	3	4	5	6
	Гистология, цитология и эмбриология	Кузнецов С.Л., Мушкабаров Н.Н.	2012, М.: МИА	52	-
	Гистология, эмбриология, цитология.	Э.Г. Улумбеков, Ю.А. Чельшева	2012, М.: ГЭОТАР-Медиа	50	ЭБС Консультант студента
	Морфогенез и гистофизиология системы мононуклеарных фагоцитов человека	Абдуллин Т.Г., Муслимов С.А., Коледаева Е.В., Мусина Л.А., Лебедева А.И.	Киров: «Дом печати - ВЯТКА», 2009.	100	ЭБС Кировского ГМУ
	Цитология и общая гистология. Функциональная морфология клеток и тканей человека: учебник для студентов мед. ин-тов.	Быков В. Л.	2007. СПб.: СОТИС.	5	-
	Основы общей и сравнительной эмбриологии. Учебно-методическое пособие по самостоятельной	Зайцев В.Б., Гамулинская И.Н. Коледаева Е.В.	2008, Киров: Кировская ГМА.	180	ЭБС Кировского ГМУ

	внеаудиторной работе студентов				
	Анатомия человека: учебник	М. Г. Привес, Н. К. Лысенков, В. И. Бушкович	СПб. : ИД СПбМАПО, 2011	20	-
	Анатомия человека: учебник в 2 т.	под ред. И. В. Гайворонского	М.: ГЭОТАР-Медиа, 2014	4	ЭБС Консультант студента

Дополнительная литература

№ п/п	Наименование	Автор (ы)	Год, место издания	Кол-во экземпляров в библиотеке	Наличие в ЭБС
1	2	3	4	5	6
1	Гистология, эмбриология, цитология	Ю. И. Афанасьев, Н. А. Юрина, Е. Ф. Котовский и др.; под ред. Ю. И. Афанасьева, Н. А. Юриной.	2016. М.: ГЭОТАР - Медиа	-	ЭБС Консультант студента
2.	Частная гистология человека.	В.Л. Быков	СПб.: Сотис, 2002.	8	-
3	Атлас по гистологии, цитологии и эмбриологии.	С.Л. Кузнецов, Н.Н. Мушкамбаров, В.Л. Горячкина.	М.: МИА, 2002.	10	-
4	Гистология. Атлас для практических занятий.	Н.В. Бойчук, Р.Р. Исламов, С.Л. Кузнецов, Ю.А. Чельшев.	М.: «ГЭОТАР-Медиа», 2008.	5	-
5	Атлас микроскопического и ультрамикроскопического строения клеток тканей и органов	В.Г. Елисеев, Ю.И. Афанасьев, Е.Ф. Котовский, А.Н. Яцковский.	М.: «Медицина», 2004.	15	-
6	Гистология для будущих врачей: тесты для эффективного освоения цитологии, эмбриологии и гистологии : учеб. пособие для студентов	Павлов А.В., Гансбургский А.Н.	2011, СПб.: СпецЛит	5	-
7	Молекулярная биология. Введение в молекулярную цитологию и гистологию : учеб. пособие для студентов мед. вузов	Мушкамбаров Н.Н.	2016, М.: МИА	25	-
8	Terminologia Histologia. Международные термины по цитологии и гистологии человека с официальным списком русских эквивалентов	Банин В.В., Быков В.Л.	2009. М.: "ГЭОТАР - Медиа"	1	ЭБС Консультант студента
9	Гистология, цитология и эмбриология. Атлас.	Быков В.Л., Юшканцева С.И.	2015, М.: "ГЭОТАР - Медиа"	-	ЭБС Консультант студента
10	Гистология, цитология и эмбриология: атлас	В.В. Гемонов, Э.А. Лаврова	2013, М.: "ГЭОТАР - Медиа"	-	ЭБС Консультант студента
11	Руководство по гистологии: в 2-х т. Т. 1	Данилов Р.К.	2011. СПб. : СпецЛит	10	ЭБС Университетская библиотека онлайн
12	Анатомия человека с элементами гистологии	В. Н. Николенко, В. С. Сперанский	М. : "Академия", 2008	24	-
13	Атлас анатомии человека в 4-х	Синельников Р.Д.	М.: Новая волна, 2012	10	-

томах				
-------	--	--	--	--

Раздел 6. Анатомия человека.

Тема 6.8: Мышцы и фасции конечностей.

Цель: способствовать формированию представлений о топографии мышц верхней конечности для последующего использования этих знаний при изучении других разделов анатомии человека и клинических дисциплин.

Задачи: изучить строение мышц, фасций, топографических образований плечевого пояса и плеча, предплечья, кисти.

Обучающийся должен знать:

- 1) до изучения темы (базисные знания): строение костей и суставов верхней конечности, классификацию мышц плечевого пояса и плеча, предплечья, кисти.
- 2) классификацию мышц таза, бедра голени и стопы;
- 3) начало, прикрепление, функцию мышц таза и бедра;
- 4) фасции таза и бедра;
- 5) места начала, прикрепления, функцию мышц голени и стопы;
- 6) анатомо-топографические образования в области таза, бедра, голени и стопы.
- 7) после изучения темы.
 - классификацию мышц плечевого пояса и плеча, предплечья, кисти;
 - начало, прикрепление, функцию мышц плечевого пояса и плеча, предплечья, кисти;
 - топографические образования в области плечевого пояса и плеча, предплечья, кисти;
 - фасции плечевого пояса и плеча, предплечья, кисти.

Обучающийся должен уметь:

- называть и показывать на препаратах отдельные мышцы плечевого пояса и плеча, предплечья, кисти;
- называть и показывать фасции, костно-фиброзные и синовиальные влагалища мышц плечевого пояса и плеча, предплечья, кисти;
- препарировать мышцы плечевого пояса и плеча, предплечья, кисти.
- называть и показывать на препаратах отдельные мышцы таза, бедра, голени и стопы;
- находить и показывать на препаратах анатомо-топографические образования области таза, бедра, голени и стопы;
- препарировать мышцы нижней конечности.

Обучающийся должен владеть:

- анатомической терминологией по теме;
- методами анатомического препарирования мышц;
- определением топографии мышц на скелете;
- обязательной и дополнительной литературой;
- решением ситуационных задач по теме.

Самостоятельная аудиторная работа обучающихся по теме:

1. Ответить на вопросы по теме занятия:

- 1) Классификация мышц верхней конечности.
- 2) Места начала, прикрепления и функция мышц плечевого пояса.
- 3) Классификация мышц плеча.
- 4) Места начала, прикрепления и функция мышц передней группы плеча.
- 5) Места начала, прикрепления и функция мышц задней группы плеча.
- 6) Границы и стенки подмышечной ямки и подмышечной полости.
- 7) Границы и содержимое трех- и четырехстороннего отверстий.
- 8) Треугольники груди, их содержимое, значение.
- 9) Стенки, входное и выходное отверстие канала лучевого нерва.
- 10) Границы борозд в области плеча и их содержимое.
- 11) Классификация мышц предплечья и кисти.
- 12) Места начала, прикрепления, функция мышц поверхностного слоя задней группы мышц предплечья.
- 13) Места начала, прикрепления, функция мышц глубокого слоя задней группы мышц предплечья.
- 14) Мышцы первого слоя передней группы мышц предплечья: места начала, прикрепления, функция.
- 15) Мышцы второго слоя передней группы мышц предплечья: места начала, прикрепления, функция.
- 16) Мышцы третьего и четвертого слоев передней группы мышц предплечья: места начала, прикрепления, функция.
- 17) Мышцы возвышения большого пальца: места начала, прикрепления, функция.
- 18) Мышцы возвышения мизинца: места начала, прикрепления, функция.

- 19) Мышцы средней группы кисти: места начала, прикрепления, функция.
- 20) Ход фасций предплечья и их образования.
- 21) Локтевая ямка, границы, борозды и их образования.
- 22) Образование и содержимое канала запястья.
- 23) Синовиальные влагалища ладонной поверхности кисти.
- 24) Удерживатель разгибателей. Костно-фиброзные влагалища тыльной поверхности кисти.
- 25) Синовиальные влагалища тыльной поверхности кисти.
- 26) Классификация мышц таза. Наружная группа мышц таза – места начала, прикрепления, функция.
- 27) Внутренняя группа мышц таза – места начала, прикрепления, функция.
- 28) Классификация мышц бедра. Места начала, прикрепления, функция мышц передней группы бедра.
- 29) Начало, прикрепление, функция мышц задней группы бедра.
- 30) Начало, прикрепление, функция мышц медиальной группы бедра.
- 31) Ход фасций таза и бедра.
- 32) Над- и подгрушевидные отверстия, запирающий канал, их границы и образования.
- 33) Сосудистая и мышечная лакуны – их образование и содержимое.
- 34) Бедренный треугольник и подвздошно-гребенчатая борозда.
- 35) Стенки, входное и выходное отверстия приводящего канала, содержимое.
- 36) Бедренный канал: его стенки, образования, содержимое.
- 37) Мышцы голени, их классификация.
- 38) Поверхностный слой мышц задней группы голени, места начала, прикрепления, функция.
- 39) Глубокий слой мышц задней группы голени, места начала, прикрепления, функция.
- 40) Латеральная группа мышц голени, место начала, прикрепления, функция.
- 41) Передняя группа мышц голени, места начала, прикрепления, функция.
- 42) Подошвенные мышцы, места начала, прикрепления, функция.
- 43) Мышцы тыла стопы, места начала, прикрепления, функция.
- 44) Границы и содержимое подколенной ямки.
- 45) Голеноподколенный канал, его стенки и отверстия.
- 46) Верхний и нижний мышечно-малоберцовые каналы, их стенки, содержимое.
- 47) Подошвенные борозды.

2. Выполнение заданий под контролем преподавателя

Студенты с помощью учебника и атласа самостоятельно, под руководством и при консультации преподавателя на мышечном трупe, муляжах мышц и планшетах закрепляют знания, полученные при выполнении самостоятельной (внеаудиторной) работе по строению и анатомическим образованиям костей, используя план ответа по мышцам.

Препараты и учебные пособия:

- 1) Скелет.
- 2) Труп с отпрепарированными мышцами.
- 3) Таблицы, схемы, муляжи.

3. Решить ситуационные задачи

- 1) Алгоритм разбора задач заключается в выборе правильного ответа и его пояснении.
- 2) Пример задачи с разбором по алгоритму:
Обследование ребенка 11,5 месяцев. Ребенок развит нормально, движения активны, может стоять. Какие изгибы позвоночного столба сформировались?

- A. Грудной и крестцовый.
- B. Шейный и поясничный.
- C. Грудной и поясничный.
- D. Шейный, грудной и крестцовый.
- E. Шейный, грудной, поясничный, крестцовый. *

Выбор правильного ответа: E. Шейный, грудной, поясничный, крестцовый. *

Пояснение выбранного ответа: Изгибы позвоночного столба в сагиттальной плоскости – шейный и поясничный лордозы, грудной и крестцовый кифозы, развиваются постепенно, по мере того, как ребенок начинает держать голову, сидеть, стоять. При нормальном развитии к году сформированы все выше перечисленные изгибы.

- 3) Задачи для самостоятельного разбора на занятии:

1. После травмы больной не может отвести плечо. Нарушением функции какой мышцы это может быть вызвано?
 - A. *Musculus infraspinatus*.
 - B. *Musculus deltoideus*.
 - C. *Musculus levator scapulae*.
 - D. *Musculus teres major*.
 - E. *Musculus subscapularis*.
2. Мужчина 42 лет обратился в медпункт по поводу резаной раны передней поверхности плеча. Объективно: затруднено

сгибание предплечья. Какие из названных мышц повреждены у больного?

- A. M.biceps brachii, m. anconeus.
- B. M. brachialis, m. biceps brachii.
- C. M.coracobrachialis, m. supraspinatus.
- D. M. deltoideus, m. infraspinatus.
- E. M. deltoideus, m. biceps brachii.

3. В травмпункт поступил больной, который не может разогнуть предплечье в локтевом суставе. Какая мышца повреждена?

- A. Двуглавая мышца плеча.
- B. Трехглавая мышца плеча.
- C. Плече-лучевая мышца.
- D. Клювовидно-плечевая мышца.
- E. Плечевая мышца.

4. Больная 40 лет обратилась с жалобами на невозможность сводить и разводить пальцы кисти после травмы. Какие мышцы утратили свою функцию?

- A. Поверхностный сгибатель пальцев.
- B. Червеобразные.
- C. Межкостные.
- D. Глубокий сгибатель пальцев.
- E. Разгибатель пальцев.

5. У больного с травмой верхней конечности в участке локтевого сустава выявлен перелом медиального надмыщелка плечевой кости. Функция какой мышцы не пострадает при этой травме?

- A. m.flexor carpi ulnaris.
- B. m. flexor carpi radialis.
- C. m. extensor carpi ulnaris.
- D. m. pronator teres.
- E. m. palmaris longus.

6. Больная прооперирована по поводу бедренной грыжи. Где проецируются входные ворота для этой грыжи?

- A. Лобковый участок.
- B. Бедренный канал.
- C. Паховый участок.
- D. Бедренное кольцо.
- E. Седалищный участок.

7. После падения больной стал жаловаться на невозможность разогнуть ногу в коленном суставе. Какие мышцы повреждены?

- A. Полусухожильная.
- B. Четырехглавая мышца бедра.
- C. Полуперепончатая.
- D. Двуглавая мышца бедра.
- E. Трёхглавая мышца голени.

4. Задание для групповой работы.

- назвать и показать на препаратах отдельные мышцы плечевого пояса и плеча, предплечья, кисти;
- назвать и показать фасции, костно-фиброзные и синовиальные влагалища мышц плечевого пояса и плеча, предплечья, кисти;
- препарировать мышцы плечевого пояса и плеча, предплечья, кисти.
- назвать и показать на препаратах отдельные мышцы таза, бедра, голени и стопы;
- найти и показать на препаратах анатомо-топографические образования области таза, бедра, голени и стопы;
- препарировать мышцы нижней конечности.

Самостоятельная внеаудиторная работа обучающихся по теме:

1) Ознакомиться с теоретическим материалом по теме занятия с использованием конспектов лекций, рекомендуемой учебной литературой.

2) Ответить на вопросы для самоконтроля:

1. Перечислите мышцы плечевого пояса; дайте им характеристику.
2. Назовите, на какие группы подразделяют мышцы плеча по топографии и функции. Перечислите мышцы, относящиеся к каждой из этих групп.
3. Назовите, на какие группы подразделяют мышцы предплечья по топографии и функции. Перечислите мышцы, относящиеся к каждой из этих групп.
4. Назовите, на какие группы подразделяют мышцы кисти по топографии и функции. Перечислите мышцы, относящиеся к каждой из этих групп.
5. Перечислите фасции плеча, предплечья и кисти; какие их производные вы знаете?

6. Определите, чем отличаются понятия «подмышечная ямка» и «подмышечная полость».
7. Назовите стенки подмышечной полости, чем они образованы?
8. Как топографически делится подмышечная полость? Перечислите ее сообщения.
9. Назовите, чем ограничен плечемышечный канал. Какова его функциональная роль?
10. Назовите, чем ограничена локтевая ямка.
11. Назовите и покажите борозды плеча и предплечья; чем они ограничены?
12. Охарактеризуйте костно-фиброзные и синовиальные влагалища кисти.
13. Назовите, на какие группы подразделяют мышцы таза по топографии и функции. Перечислите мышцы, относящиеся к каждой из этих групп.
14. Назовите, на какие группы подразделяют мышцы бедра по топографии и функции. Перечислите мышцы, относящиеся к каждой из этих групп.
15. Назовите, на какие группы подразделяют мышцы голени по топографии и функции. Перечислите мышцы, относящиеся к каждой из этих групп.
16. Назовите, на какие группы подразделяют мышцы стопы по топографии и функции. Перечислите мышцы, относящиеся к каждой из этих групп.
17. Перечислите фасции бедра, голени и стопы; какие их производные вы знаете?
18. Назовите, чем ограничены над- и подгрушевидные отверстия; в чем их функциональная роль?
19. Охарактеризуйте бедренный канал, назовите, чем образованы его стенки и отверстия.
20. Покажите бедренный треугольник; назовите, чем он ограничен.
21. Назовите, чем образован приводящий и голеноподколенный каналы; для чего они служат?

3) Проверить свои знания с использованием тестового контроля

1. Укажите мышцы отводящие верхнюю конечность выше горизонтального уровня.
 - A. большая круглая мышца
 - B. передняя зубчатая мышца *
 - C. подлопаточная мышца
 - D. трапецевидная мышца *
2. Какие мышцы одновременно поворачивают плечо внутрь (пронация) и приводят его к туловищу?
 - A. дельтовидная мышца
 - B. клювовидно-плечевая мышца
 - C. большая круглая мышца *
 - D. подлопаточная мышца *
3. Укажите мышцы, которые отводят плечо.
 - A. подостная мышца
 - B. надостная мышца *
 - C. подлопаточная мышца
 - D. дельтовидная мышца *
4. На каких костях начинается двуглавая мышца плеча?
 - A. акромион
 - B. надсуставной бугорок лопатки *
 - C. клювовидный отросток лопатки *
 - D. подсуставной бугорок лопатки
5. Укажите топографические образования, имеющиеся на передней стенке подмышечной полости.
 - A. ключично-грудной треугольник *
 - B. трехстороннее отверстие
 - C. грудной треугольник *
 - D. подгрудной треугольник *
6. Укажите структуры, образующие стенки канала лучевого нерва.
 - A. клювовидно-плечевая мышца
 - B. плечевая кость *
 - C. трехглавая мышца плеча *
 - D. плечелучевая мышца
7. Укажите пальцы руки, где сухожилия сгибателей пальцев имеют собственное, изолированное от общего, синовиальное влагалище.
 - A. 5-й палец
 - B. 4-й палец *

- C. 3-й палец *
 - D. 2-й палец *
8. На каких костях начинается трехглавая мышца плеча?
- A. клювовидный отросток лопатки
 - B. задняя поверхность плечевой кости *
 - C. надсуставной бугорок лопатки
 - D. подсуставной бугорок лопатки *
9. Укажите мышцы, образующие поверхностный слой передней группы мышц предплечья.
- A. поверхностный сгибатель пальцев кисти
 - B. локтевой сгибатель запястья *
 - C. круглый пронатор *
 - D. лучевой сгибатель запястья *
10. Укажите мышцы, приводящие кисть в медиальную сторону.
- A. поверхностный сгибатель запястья
 - B. разгибатель пальцев
 - C. локтевой сгибатель запястья *
 - D. локтевой разгибатель запястья *
11. Укажите мышцы возвышения большого пальца кисти
- A. мышца, противопоставляющая большой палец кисти *
 - B. короткий сгибатель большого пальца кисти *
 - C. первая тыльная межкостная мышца
 - D. короткий разгибатель большого пальца кисти *
12. Какие части имеет мышца короткий сгибатель большого пальца кисти?
- A. косая головка
 - B. поверхностная головка *
 - C. поперечная головка
 - D. глубокая головка *
13. Укажите сухожилия мышц, которые проходят в общем синовиальном влагалище сгибателей запястья.
- A. сухожилие длинного сгибателя большого пальца кисти
 - B. сухожилие лучевого сгибателя запястья
 - C. сухожилие поверхностного сгибателя пальцев *
 - D. сухожилие глубокого сгибателя пальцев *
14. Укажите функции, которые выполняют ладонные межкостные мышцы кисти.
- A. приводят 2, 4, 5-й пальцы к среднему *
 - B. отводят 1, 2, 4-й пальцы от среднего
 - C. сгибают 2, 3, 4, 5-й пальцы
 - D. разгибают 2-й) 5-й пальцы
15. Укажите анатомические образования, к которым прикрепляется подвздошно-поясничная мышца.
- A. надколенник
 - B. большой вертел
 - C. малый вертел *
 - D. межвертельный гребень
16. Укажите мышцы, которые одновременно разгибают бедро и поворачивают его кнаружи.
- A. средняя ягодичная мышца
 - B. малая ягодичная мышца
 - C. большая ягодичная мышца *
 - D. квадратная мышца бедра
17. Укажите мышцы которые приводят бедро.
- A. полуперепончатая мышца
 - B. гребенчатая мышца *

- C. тонкая мышца *
- D. портняжная мышца

18. Укажите мышцы задней группы мышц бедра.

- A. большая ягодичная мышца
- B. двуглавая мышца бедра *
- C. полусухожильная мышца *
- D. тонкая мышца

19. Какая мышца проходит через большое седалищное отверстие?

- A. малая ягодичная мышца
- B. внутренняя запирательная мышца
- C. грушевидная мышца *
- D. наружная запирательная мышца

20. Укажите структуры, образующие стенки бедренного канала.

- A. паховая связка *
- B. поперечная фасция
- C. бедренная вена *
- D. глубокая пластинка широкой фасции бедра *

Рекомендуемая литература:

Основная литература

№ п/п	Наименование	Автор (ы)	Год, место издания	Кол-во экземпляров в библиотеке	Наличие в ЭБС
1	2	3	4	5	6
	Гистология, цитология и эмбриология	Кузнецов С.Л., Мушкабаров Н.Н.	2012, М.: МИА	52	-
	Гистология, эмбриология, цитология.	Э.Г. Улумбеков, Ю.А. Чельшева	2012, М.: ГЭОТАР-Медиа	50	ЭБС Консультант студента
	Морфогенез и гистофизиология системы мононуклеарных фагоцитов человека	Абдуллин Т.Г., Муслимов С.А., Коледаева Е.В., Мусина Л.А., Лебедева А.И.	Киров: «Дом печати - ВЯТКА», 2009.	100	ЭБС Кировского ГМУ
	Цитология и общая гистология. Функциональная морфология клеток и тканей человека: учебник для студентов мед. ин-тов.	Быков В. Л.	2007. СПб.: СОТИС.	5	-
	Основы общей и сравнительной эмбриологии. Учебно-методическое пособие по самостоятельной внеаудиторной работе студентов	Зайцев В.Б., Гамулинская И.Н. Коледаева Е.В.	2008, Киров: Кировская ГМА.	180	ЭБС Кировского ГМУ
	Анатомия человека: учебник	М. Г. Привес, Н. К. Лысенков, В. И. Бушкович	СПб. : ИД СПбМАПО, 2011	20	-
	Анатомия человека: учебник в 2 т.	под ред. И. В. Гайворонского	М.: ГЭОТАР-Медиа, 2014	4	ЭБС Консультант студента

Дополнительная литература

№ п/п	Наименование	Автор (ы)	Год, место издания	Кол-во экземпляров в библиотеке	Наличие в ЭБС
-------	--------------	-----------	--------------------	---------------------------------	---------------

				ке	
1	2	3	4	5	6
1	Гистология, эмбриология, цитология	Ю. И. Афанасьев, Н. А. Юрина, Е. Ф. Котовский и др.; под ред. Ю. И. Афанасьева, Н. А. Юриной.	2016. М.: ГЭОТАР - Медиа	-	ЭБС Консультант студента
2.	Частная гистология человека.	В.Л. Быков	СПб.: Сотис, 2002.	8	-
3	Атлас по гистологии, цитологии и эмбриологии.	С.Л. Кузнецов, Н.Н. Мушкамбаров, В.Л. Горячкина.	М.: МИА, 2002.	10	-
4	Гистология. Атлас для практических занятий.	Н.В. Бойчук, Р.Р. Исламов, С.Л. Кузнецов, Ю.А. Чельшев.	М.: «ГЭОТАР-Медиа», 2008.	5	-
5	Атлас микроскопического и ультрамикроскопического строения клеток тканей и органов	В.Г. Елисеев, Ю.И. Афанасьев, Е.Ф. Котовский, А.Н. Яцковский.	М.: «Медицина», 2004.	15	-
6	Гистология для будущих врачей: тесты для эффективного освоения цитологии, эмбриологии и гистологии : учеб. пособие для студентов	Павлов А.В., Гансбургский А.Н.	2011, СПб.: СпецЛит	5	-
7	Молекулярная биология. Введение в молекулярную цитологию и гистологию : учеб. пособие для студентов мед. вузов	Мушкамбаров Н.Н.	2016, М.: МИА	25	-
8	Terminologia Histologia. Международные термины по цитологии и гистологии человека с официальным списком русских эквивалентов	Банин В.В., Быков В.Л.	2009. М.: "ГЭОТАР - Медиа"	1	ЭБС Консультант студента
9	Гистология, цитология и эмбриология. Атлас.	Быков В.Л., Юшканцева С.И.	2015, М.: "ГЭОТАР - Медиа"	-	ЭБС Консультант студента
10	Гистология, цитология и эмбриология: атлас	В.В. Гемонов, Э.А. Лаврова	2013, М.: "ГЭОТАР - Медиа"	-	ЭБС Консультант студента
11	Руководство по гистологии: в 2-х т. Т. 1	Данилов Р.К.	2011. СПб. : СпецЛит	10	ЭБС Университетская библиотека онлайн
12	Анатомия человека с элементами гистологии	В. Н. Николенко, В. С. Сперанский	М. : "Академия", 2008	24	-
13	Атлас анатомии человека в 4-х томах	Синельников Р.Д.	М.: Новая волна, 2012	10	-

Раздел 6. Анатомия человека.

Тема 6.9: Итоговое занятие по миологии. Коллоквиум по миологии.

Цель:

- закрепить и систематизировать изученный материал по разделу «миология»;
- контроль теоретических знаний и практических умений по разделу «миология».

Задачи: Систематизировать и закрепить полученные знания по препаратам мышц, определить уровень теоретических знаний и практических умений по разделу «миология».

Обучающийся должен знать:

- лекционный и теоретический материал.
- названия анатомических образований на латинском и русском языках, анатомические детали строения, топографию изученных образований и структур по разделу «миология»;
- развитие мышц, а также некоторые аномалии их развития.

Обучающийся должен уметь:

- давать характеристику топографии мышц на туловище и конечностях,
- показывать места фиксации мышц на скелете,
- определять функции мышц.

Обучающийся должен владеть:

- анатомической терминологией по теме;
- методами анатомического препарирования мышц;
- определением топографии мышц на скелете;
- обязательной и дополнительной литературой;
- решением ситуационных задач по теме.

Самостоятельная аудиторная работа обучающихся по теме:

1. Ответить на вопросы по теме занятия:

Контроль знаний на отчетном занятии осуществляется в 3 этапа:

1. Тестовый контроль знаний студентов проводится с использованием тестовых заданий по анатомии человека. Подготовку к тестовому контролю рекомендуется проходить с использованием тестовых заданий для самоконтроля и самообучения студентов по заданной теме, а также с использованием материалов лекции и учебника.

2. Сдача практических навыков. Студент должен ответить на вопросы преподавателя по анатомическим образованиям, которые ему необходимо правильно показать на отпрепарированом мышечном трупe и муляжах мышц (вопросы практических навыков см. в приложении) и назвать на латинском языке, а также ответить на заданные вопросы по материалам лекций.

Устное собеседование

Перечень вопросов к коллоквиуму миологии:

1. Развитие мышц – филогенез.
2. Развитие мышц – эмбриогенез.
3. Варианты, аномалии мышц.
4. Классификация мышц.
5. Мышца как орган.
6. Строение мышцы. Механизм мышечного сокращения. Саркомер. Мион.
7. Вспомогательный аппарат мышцы.
8. Биомеханика мышцы: оси движения, степени свободы, кинематические цепи.
9. Мышцы и кости как рычаги.
10. Центр тяжести головы, центр тяжести тела, их значение.
11. Сила мышц и факторы, определяющие силы.
12. Работа мышц. Виды работы.
13. Регионы головы, шеи, туловища, промежности.
14. Мимические мышцы.
15. Биомеханика височно-нижнечелюстного сустава и строение жевательных мышц.
16. Топография шеи.
17. Фасция шеи (поперечный срез шеи).
18. Диафрагма.
19. Акт дыхания: межреберные мышцы и вспомогательные мышцы вдоха. Типы грудной клетки и типы дыхания.
20. Паховый канал.
21. Белая линия живота. Пупочное кольцо.
22. Влагалище прямой мышцы живота (поперечный срез прямой мышцы живота на трех уровнях).
23. Собственные (аутохтонные) мышцы спины и их функция.
24. Регионы конечностей.
25. Мышцы предплечья.
26. Биомеханика кисти.
27. Топография верхней конечности (ямки, борозды, каналы, треугольники).
28. Топография верхней конечности (синовиальные влагалища).
29. Мышцы голени.
30. Биомеханика стопы.
31. Своды стопы: пассивные и активные затяжки.
32. Мышцы плеча и бедра (сравнительно-анатомическое описание).

33. Топография нижней конечности (ямки, борозды, каналы, треугольники).
34. Топография нижней конечности (синовиальные влагалища).
3. Ответ на теоретические вопросы преподавателя по материалам практических занятий (перечень вопросов см. в конце каждого занятия соответствующей темы методических указаний).

4. Задания для групповой работы

- дать характеристику соединений костей.
- показать анатомические детали строения соединений костей и топографию изученных образований и структур по разделу «миология».

Самостоятельная внеаудиторная работа обучающихся по теме:

1) Повторить изученный теоретический материал по разделу «Миология» с использованием конспектов лекций, рекомендуемой учебной литературой.

2) Проверить знание теоретического материала лекционного курса по контрольным вопросам:

1. Строение мышцы. Механизм мышечного сокращения. Саркомер. Мион.
2. Вспомогательный аппарат мышцы.
3. Биомеханика мышцы: оси движения, степени свободы, кинематические цепи.
4. Мышцы и кости как рычаги.
5. Центр тяжести головы, центр тяжести тела, их значение.
6. Сила мышц и факторы, определяющие силы.
7. Работа мышц. Виды работы.
8. Регионы головы, шеи, туловища, промежности.
9. Мимические мышцы.
10. Биомеханика височно-нижнечелюстного сустава и строение жевательных мышц.
11. Топография шеи.
12. Фасция шеи (поперечный срез шеи).
13. Диафрагма.
14. Акт дыхания: межреберные мышцы и вспомогательные мышцы вдоха. Типы грудной клетки и типы дыхания.
15. Паховый канал.
16. Белая линия живота. Пупочное кольцо.
17. Влагалище прямой мышцы живота (поперечный срез прямой мышцы живота на трех уровнях).
18. Собственные (аутохтонные) мышцы спины и их функция.
19. Регионы конечностей.
20. Мышцы предплечья.
21. Биомеханика кисти.
22. Топография верхней конечности (ямки, борозды, каналы, треугольники).
23. Топография верхней конечности (синовиальные влагалища).
24. Мышцы голени.
25. Биомеханика стопы.
26. Своды стопы: пассивные и активные затяжки.
27. Мышцы плеча и бедра (сравнительно-анатомическое описание).
28. Топография нижней конечности (ямки, борозды, каналы, треугольники).
29. Топография нижней конечности (синовиальные влагалища).

3) Проверить свои знания с использованием тестового контроля

1. Укажите структуры, образующие границы бедренного треугольника.
А. паховая связка *
В. портняжная мышца *
С. прямая мышца бедра
D. длинная приводящая мышца *
2. Укажите место расположения мышечной лакуны.
А. большое седалищное отверстие
В. малое седалищное отверстие
С. позади медиальной части паховой связки
D. позади латеральной части паховой связки *
3. Какие анатомические структуры проходят через мышечную лакуну?
А. сухожилие прямой мышцы бедра
В. подвздошно-поясничная мышца *
С. латеральный кожный нерв бедра *
D. бедренный нерв *

4. Укажите структуры, образующие стенки приводящего канала.
- A. большая приводящая мышца бедра *
 - B. латеральная широкая мышца бедра
 - C. медиальная широкая мышца бедра *
 - D. длинная приводящая мышца бедра
5. Укажите анатомические образования, проходящие через приводящий канал.
- A. бедренная артерия *
 - B. запирающий нерв
 - C. подкожный нерв *
 - D. нисходящая коленная артерия
6. Укажите мышцы, которые одновременно сгибают голень в коленном суставе и вращают ее наружу.
- A. портняжная мышца *
 - B. двуглавая мышца бедра *
 - C. полусухожильная мышца
 - D. полуперепончатая мышца
7. Укажите каналы, открывающиеся в подколенную ямку.
- A. бедренный канал
 - B. приводящий канал *
 - C. голено-подколенный канал *
 - D. верхний мышечно-малоберцовый
8. Укажите мышцы, которые одновременно разгибают бедро, сгибают голень и вращают последнюю вовнутрь.
- A. двуглавая мышца бедра
 - B. полусухожильная мышца *
 - C. четырехглавая мышца бедра
 - D. полуперепончатая мышца *
9. Укажите мышцы передней группы голени.
- A. передняя большеберцовая мышца *
 - B. длинный разгибатель пальцев *
 - C. длинный сгибатель пальцев
 - D. третья малоберцовая мышца
10. Укажите мышцы, образующие глубокий слой задней группы мышц голени.
- A. подколенная мышца *
 - B. длинный сгибатель пальцев *
 - C. подошвенная мышца
 - D. задняя большеберцовая мышца *
11. Укажите мышцы, участвующие в разгибании стопы в голеностопном суставе.
- A. длинный разгибатель пальцев *
 - B. длинный разгибатель большого пальца стопы *
 - C. длинная малоберцовая мышца
 - D. передняя большеберцовая мышца *
12. Укажите мышцы участвующие в сгибании (подошвенном сгибании) стопы
- A. длинный сгибатель пальцев *
 - B. длинный сгибатель большого пальца стопы *
 - C. задняя большеберцовая мышца *
 - D. короткая малоберцовая мышца *
13. Укажите мышцы участвующие в пронации стопы.
- A. передняя большеберцовая мышца
 - B. задняя большеберцовая мышца
 - C. длинная малоберцовая мышца *
 - D. короткая малоберцовая мышца *
14. Укажите мышцы, образующие стенки голено-подколенного канала.

- A. камбаловидная мышца *
- B. икроножная мышца
- C. задняя большеберцовая мышца *
- D. длинная малоберцовая мышца

15. Укажите, с каким каналом сообщается голено-подколенный канал.

- A. нижний мышечно-малоберцовый канал *
- B. приводящий канал
- C. верхний мышечно-малоберцовый канал
- D. бедренный канал

16. Укажите структуры, участвующие в образовании стенок нижнего мышечно-малоберцового канала.

- A. малоберцовая кость *
- B. длинный сгибатель пальцев
- C. длинный сгибатель большого пальца *
- D. короткая малоберцовая мышца

17. Укажите структуры, участвующие в образовании стенок верхнего мышечно-малоберцового канала.

- A. большеберцовая мышца
- B. малоберцовая кость *
- C. длинный сгибатель пальцев
- D. длинная малоберцовая мышца *

18. Укажите мышцы, относящиеся к средней группе мышц подошвы стопы.

- A. червеобразные мышцы *
- B. подошвенные межкостные мышцы *
- C. короткий сгибатель пальцев *
- D. квадратная мышца стопы *

19. Укажите мышцы, расположенные на тыле стопы.

- A. короткий разгибатель пальцев стопы *
- B. тыльные межкостные мышцы
- C. мышца, отводящая мизинец стопы
- D. короткий разгибатель большого пальца стопы *

Рекомендуемая литература:

Основная литература

№ п/п	Наименование	Автор (ы)	Год, место издания	Кол-во экземпляров в библиотеке	Наличие в ЭБС
1	2	3	4	5	6
	Гистология, цитология и эмбриология	Кузнецов С.Л., Мушкабаров Н.Н.	2012, М.: МИА	52	-
	Гистология, эмбриология, цитология.	Э.Г. Улумбеков, Ю.А. Чельшева	2012, М.: ГЭОТАР-Медиа	50	ЭБС Консультант студента
	Морфогенез и гистофизиология системы мононуклеарных фагоцитов человека	Абдуллин Т.Г., Муслимов С.А., Коледаева Е.В., Мусина Л.А., Лебедева А.И.	Киров: «Дом печати - ВЯТКА», 2009.	100	ЭБС Кировского ГМУ
	Цитология и общая гистология. Функциональная морфология клеток и тканей человека: учебник для студентов мед. ин-тов.	Быков В. Л.	2007. СПб.: СОТИС.	5	-
	Основы общей и сравнительной эмбриологии.	Зайцев В.Б., Гамулинская И.Н.	2008, Киров: Кировская ГМА.	180	ЭБС Кировского ГМУ

	Учебно-методическое пособие по самостоятельной внеаудиторной работе студентов	Коледаева Е.В.			
	Анатомия человека: учебник	М. Г. Привес, Н. К. Лысенков, В. И. Бушкович	СПб. : ИД СПбМАПО, 2011	20	-
	Анатомия человека: учебник в 2 т.	под ред. И. В. Гайворонского	М.: ГЭОТАР-Медиа, 2014	4	ЭБС Консультант студента

Дополнительная литература

№ п/п	Наименование	Автор (ы)	Год, место издания	Кол-во экземпляров в библиотеке	Наличие в ЭБС
1	2	3	4	5	6
1	Гистология, эмбриология, цитология	Ю. И. Афанасьев, Н. А. Юрина, Е. Ф. Котовский и др.; под ред. Ю. И. Афанасьева, Н. А. Юриной.	2016. М.: ГЭОТАР - Медиа	-	ЭБС Консультант студента
2.	Частная гистология человека.	В.Л. Быков	СПб.: Сотис, 2002.	8	-
3	Атлас по гистологии, цитологии и эмбриологии.	С.Л. Кузнецов, Н.Н. Мушкамбаров, В.Л. Горячкина.	М.: МИА, 2002.	10	-
4	Гистология. Атлас для практических занятий.	Н.В. Бойчук, Р.Р. Исламов, С.Л. Кузнецов, Ю.А. Чельшев.	М.: «ГЭОТАР-Медиа», 2008.	5	-
5	Атлас микроскопического и ультрамикроскопического строения клеток тканей и органов	В.Г. Елисеев, Ю.И. Афанасьев, Е.Ф. Котовский, А.Н. Яцковский.	М.: «Медицина», 2004.	15	-
6	Гистология для будущих врачей: тесты для эффективного освоения цитологии, эмбриологии и гистологии : учеб. пособие для студентов	Павлов А.В., Гансбургский А.Н.	2011, СПб.: СпецЛит	5	-
7	Молекулярная биология. Введение в молекулярную цитологию и гистологию : учеб. пособие для студентов мед. вузов	Мушкамбаров Н.Н.	2016, М.: МИА	25	-
8	Terminologia Histologia. Международные термины по цитологии и гистологии человека с официальным списком русских эквивалентов	Банин В.В., Быков В.Л.	2009. М.: "ГЭОТАР - Медиа"	1	ЭБС Консультант студента
9	Гистология, цитология и эмбриология. Атлас.	Быков В.Л., Юшканцева С.И.	2015, М.: "ГЭОТАР - Медиа"	-	ЭБС Консультант студента
10	Гистология, цитология и эмбриология: атлас	В.В. Гемонов, Э.А. Лаврова	2013, М.: "ГЭОТАР - Медиа"	-	ЭБС Консультант студента
11	Руководство по гистологии: в 2-х т. Т. 1	Данилов Р.К.	2011. СПб. : СпецЛит	10	ЭБС Университетская библиотека онлайн
12	Анатомия человека с элементами	В. Н. Николенко, В. С.	М. : "Академия", 2008	24	-

	гистологии	Сперанский			
13	Атлас анатомии человека в 4-х томах	Синельников Р.Д.	М.: Новая волна, 2012	10	-

Раздел 6. Анатомия человека.

Тема 6.10: Центральная нервная система. Спинной мозг.

Цель: способствовать формированию представлений о развитии и общей организации центральной нервной системы, а также топографии, строении спинного мозга и его оболочек для использования полученных знаний при изучении других разделов анатомии и клинических дисциплин, таких как неврология, нейрохирургия.

Задачи:

- изучить внешнее и внутреннее строение спинного мозга, его топографию и оболочки;
- рассмотреть образование спинномозгового нерва.

Обучающийся должен знать:

- 1) до изучения темы (базисные знания): из раздела остеологии - строение позвоночного столба в целом и анатомические образования на основании черепа, иметь общее представление о строении спинного и головного мозга из школьной программы по анатомии.
- 2) после изучения темы.
 - развитие и общие принципы строения ЦНС;
 - топографию, наружное и внутреннее строение спинного мозга;
 - оболочки спинного мозга, и их особенности;
 - межоболочечные пространства спинного мозга;
 - сегментарное строение спинного мозга;
 - принцип образования спинномозгового нерва;

Обучающийся должен уметь:

- рисовать и объяснить основные этапы развития ЦНС;
- рисовать схему строения нейрона, основные элементы синапса;
- находить и показывать на препаратах и муляжах спинного мозга поверхности, переднюю продольную щель, борозды, шейное и поясничное утолщения, конский хвост, передние и задние корешки спинного мозга;
- находить и показывать на схемах и рисунках белое и серое вещество спинного мозга, канатики, столбы, рога;
- схематично рисовать оболочки спинного мозга и межоболочечные пространства;
- показывать места выхода спинномозговых нервов из мозга и позвоночного столба;
- рисовать простую и сложную рефлекторную дугу.

Обучающийся должен владеть:

- навыками определения на препаратах и муляжах частей спинного мозга, поверхностей, борозд, шейного и поясничного утолщения, конского хвоста, передних и задних корешков спинного мозга;
- анатомической терминологией по ЦНС;
- основной и дополнительной литературой.

Самостоятельная аудиторная работа обучающихся по теме:

1. Ответить на вопросы по теме занятия:

- 1) Классификация нервных клеток.
- 2) Понятие рецептора и синапса, их классификация.
- 3) Строение серого и белого вещества, типы расположения нервных клеток.
- 4) Простая и сложная рефлекторная дуга.
- 5) Развитие спинного мозга
- 6) Топография спинного мозга.
- 7) Наружное строение спинного мозга.
- 8) Внутреннее строение спинного мозга (топография серого и белого вещества).
- 9) Понятие о сегменте спинного мозга.
- 10) Формирование спинномозговых нервов.
- 11) Оболочки спинного мозга (твердая, паутинная и сосудистая оболочки мозга).
- 12) Межоболочечные пространства.

2. Выполнение заданий под контролем преподавателя

Преподаватель консультирует студентов по наиболее сложным вопросам темы. Далее студенты с помощью учебника и

атласа самостоятельно, под руководством и при консультации преподавателя на влажных препаратах, муляжах и планшетах спинного мозга закрепляют знания, полученные при выполнении самостоятельной (внеаудиторной) работе по топографии и строению спинного мозга, отвечая на вопросы преподавателя. Студенты на занятии рисуют в тетради схемы: строения нейрона; основные элементы синапса; топографии серого и белого вещества спинного мозга; топографии оболочек и межоболочечных пространств спинного мозга; решают ситуационные задачи.

Препараты и учебные пособия:

- 1) Скелет.
- 2) Череп.
- 3) Препарат спинного мозга с оболочками.
- 4) Таблицы, схемы, муляжи.
- 5) Атлас, учебник.

3. Решить ситуационные задачи

1) Алгоритм разбора задач заключается в выборе правильного ответа и его обоснование.

2) Пример задачи с разбором по алгоритму:

При осмотре полости рта справа от уздечки языка увеличен подъязычный сосочек. Выделительная функция, каких желез будет нарушена?

- A. Околоушной и щитовидной.
- B. Щитовидной и околощитовидной.
- C. Подъязычной и околоушной.
- D. Околоушной и поднижнечелюстной.
- E. Поднижнечелюстной и подъязычной.

Выбрать правильный ответ из представленных вариантов: E. Поднижнечелюстной и подъязычной.

Обоснование ответа: Слизистая оболочка нижней поверхности языка образует складочку по средней линии – уздечку языка. По обе стороны от уздечки располагается парное возвышение – подъязычный сосочек, на котором открываются выводные протоки подъязычной (ее главный проток) и поднижнечелюстной слюнных желез. Их выделительная функция и будет нарушена.

3) Задачи для самостоятельного разбора на занятии:

1. У больного черепно-мозговая травма. При поясничной пункции в спинномозговой жидкости выявлена кровь. В какое (или какие) пространство, скорее всего, произошло кровоизлияние? Дайте анатомическое обоснование.

Ответ: В субарахноидальное пространство.

2. Какие виды чувствительности и на какой стороне тела выпадают при одностороннем половинном повреждении вещества спинного мозга на некотором уровне (синдром Броун-Секара)? Дайте анатомическое обоснование.

Ответ: Гемипарестезия (анестезия – отсутствие чувствительности) ниже места повреждения на противоположной стороне тела и снижение тактильной чувствительности ниже места повреждения.

4. Задания для групповой работы

- зарисовать и объяснить основные этапы развития ЦНС;
- зарисовать схему строения нейрона, основные элементы синапса;
- найти и показать на препаратах и муляжах спинного мозга поверхности, переднюю продольную щель, борозды, шейное и поясничное утолщения, конский хвост, передние и задние корешки спинного мозга;
- найти и показать на схемах и рисунках белое и серое вещество спинного мозга, канатики, столбы, рога;
- схематично зарисовать оболочки спинного мозга и межоболочечные пространства;
- показать места выхода спинномозговых нервов из мозга и позвоночного столба;
- зарисовать простую и сложную рефлекторную дугу.

Самостоятельная внеаудиторная работа обучающихся по теме:

1) Ознакомиться с теоретическим материалом по теме занятия с использованием конспектов лекций, рекомендуемой учебной литературой.

2) Ответить на вопросы для самоконтроля:

1. Перечислите доли полушарий большого мозга.
2. Назовите поверхности, края и полюсы полушарий большого мозга.
3. Охарактеризуйте основание головного мозга: анатомические образования и места выхода черепных нервов.
4. Опишите анатомические образования головного мозга на сагитальном срезе.
5. Перечислите оболочки головного мозга, опишите их строение.
6. Перечислите межоболочечные пространства головного мозга, назовите их содержимое.
7. Перечислите цистерны субарахноидального пространства, укажите их положение.

8. Охарактеризуйте путь оттока спинномозговой жидкости.

3) Проверить свои знания с использованием тестового контроля

1. Укажите анатомические образования, которые входят в состав простейшей рефлекторной дуги.
 - A. афферентный нейрон *
 - B. вставочный нейрон *
 - C. кондукторный нейрон *
 - D. эфферентный нейрон *

2. Укажите проекцию места расположения верхней границы спинного мозга.
 - A. уровень верхнего края 1 шейного позвонка
 - B. уровень нижнего края большого затылочного отверстия *
 - C. уровень нижнего края 1 шейного позвонка
 - D. место выхода корешков 1 пары спинномозговых нервов *

3. Укажите анатомические образования, которые формируют спинномозговой нерв.
 - A. задний канатик спинного мозга
 - B. боковой канатик спинного мозга
 - C. передний корешок спинномозгового нерва *
 - D. задний корешок спинномозгового нерва *

4. Укажите части серого вещества спинного мозга, в которой располагаются тела двигательных соматических нейронов.
 - A. передние рога *
 - B. боковые рога
 - C. центральное промежуточное вещество
 - D. задние рога

5. Укажите сегменты спинного мозга, в которых имеются боковые столбы.
 - A. верхние шейные сегменты
 - B. верхние грудные сегменты *
 - C. нижние грудные сегменты *
 - D. верхние поясничные сегменты *

6. Укажите ядра, имеющиеся в составе передних рогов спинного мозга.
 - A. центральное ядро *
 - B. грудное ядро
 - C. передне-медиальное ядро *
 - D. задне-латеральное ядро *

7. Укажите анатомические образования, имеющиеся в промежуточной зоне спинного мозга.
 - A. центральное ядро
 - B. грудное ядро
 - C. центральное (медиальное) вещество *
 - D. ретикулярная формация *

8. Укажите ядра, имеющиеся в составе задних рогов.
 - A. грудное ядро *
 - B. центральное ядро
 - C. задне-латеральное ядро
 - D. собственные ядра *

9. Укажите отдел головного мозга, к которому относятся ножки мозга.
 - A. средний мозг *
 - B. промежуточный мозг
 - C. конечный мозг
 - D. задний мозг

Рекомендуемая литература:

Основная литература

№ п/п	Наименование	Автор (ы)	Год, место издания	Кол-во экземпляров в библиотеке	Наличие в ЭБС
1	2	3	4	5	6
	Гистология, цитология и эмбриология	Кузнецов С.Л., Мушкабаров Н.Н.	2012, М.: МИА	52	-
	Гистология, эмбриология, цитология.	Э.Г. Улумбеков, Ю.А. Чельшева	2012, М.: ГЭОТАР-Медиа	50	ЭБС Консультант студента
	Морфогенез и гистофизиология системы мононуклеарных фагоцитов человека	Абдуллин Т.Г., Муслимов С.А., Коледаева Е.В., Мусина Л.А., Лебедева А.И.	Киров: «Дом печати - ВЯТКА», 2009.	100	ЭБС Кировского ГМУ
	Цитология и общая гистология. Функциональная морфология клеток и тканей человека: учебник для студентов мед. ин-тов.	Быков В. Л.	2007. СПб.: СОТИС.	5	-
	Основы общей и сравнительной эмбриологии. Учебно-методическое пособие по самостоятельной внеаудиторной работе студентов	Зайцев В.Б., Гамулинская И.Н. Коледаева Е.В.	2008, Киров: Кировская ГМА.	180	ЭБС Кировского ГМУ
	Анатомия человека: учебник	М. Г. Привес, Н. К. Лысенков, В. И. Бушкович	СПб. : ИД СПбМАПО, 2011	20	-
	Анатомия человека: учебник в 2 т.	под ред. И. В. Гайворонского	М.: ГЭОТАР-Медиа, 2014	4	ЭБС Консультант студента

Дополнительная литература

№ п/п	Наименование	Автор (ы)	Год, место издания	Кол-во экземпляров в библиотеке	Наличие в ЭБС
1	2	3	4	5	6
1	Гистология, эмбриология, цитология	Ю. И. Афанасьев, Н. А. Юрина, Е. Ф. Котовский и др.; под ред. Ю. И. Афанасьева, Н. А. Юриной.	2016. М.: ГЭОТАР - Медиа	-	ЭБС Консультант студента
2.	Частная гистология человека.	В.Л. Быков	СПб.: Сотис, 2002.	8	-
3	Атлас по гистологии, цитологии и эмбриологии.	С.Л. Кузнецов, Н.Н. Мушкабаров, В.Л. Горячкина.	М.: МИА, 2002.	10	-
4	Гистология. Атлас для практических занятий.	Н.В. Бойчук, Р.Р. Исламов, С.Л. Кузнецов, Ю.А. Чельшев.	М.: «ГЭОТАР-Медиа», 2008.	5	-
5	Атлас микроскопического и ультрамикроскопического строения клеток тканей и органов	В.Г. Елисеев, Ю.И. Афанасьев, Е.Ф. Котовский, А.Н. Яцковский.	М.: «Медицина», 2004.	15	-
6	Гистология для будущих врачей: тесты для эффективного освоения цитологии, эмбриологии и гистологии :	Павлов А.В., Гансбургский А.Н.	2011, СПб.: СпецЛит	5	-

	учеб. пособие для студентов				
7	Молекулярная биология. Введение в молекулярную цитологию и гистологию : учеб. пособие для студентов мед. вузов	Мушкамбаров Н.Н.	2016, М.: МИА	25	-
8	Terminologia Histologia. Международные термины по цитологии и гистологии человека с официальным списком русских эквивалентов	Банин В.В., Быков В.Л.	2009. М.: "ГЭОТАР - Медиа"	1	ЭБС Консультант студента
9	Гистология, цитология и эмбриология. Атлас.	Быков В.Л., Юшканцева С.И.	2015, М.: "ГЭОТАР - Медиа"	-	ЭБС Консультант студента
10	Гистология, цитология и эмбриология: атлас	В.В. Гемонов, Э.А. Лаврова	2013, М.: "ГЭОТАР - Медиа"	-	ЭБС Консультант студента
11	Руководство по гистологии: в 2-х т. Т. 1	Данилов Р.К.	2011. СПб. : СпецЛит	10	ЭБС Университетская библиотека онлайн
12	Анатомия человека с элементами гистологии	В. Н. Николенко, В. С. Сперанский	М. : "Академия", 2008	24	-
13	Атлас анатомии человека в 4-х томах	Синельников Р.Д.	М.: Новая волна, 2012	10	-

Раздел 6. Анатомия человека.

Тема 6.11: Центральная нервная система. Головной мозг 1.

Цель: способствовать формированию представлений о внешнем строении головного мозга и его медиальной поверхности на сагиттальном срезе, об оболочках головного мозга, о местах выхода черепных нервов на основание головного мозга, об образовании и оттоке спинномозговой жидкости для применения полученных знаний при изучении других разделов анатомии, а также неврологии, нейрохирургии.

Задачи: изучить наружное строение головного мозга и его медиальной поверхности на сагиттальном срезе, оболочки и межоболочечные пространства, отделы головного мозга, места выхода черепных нервов на основание мозга, образование и отток спинномозговой жидкости.

Обучающийся должен знать:

- 1) до изучения темы (базисные знания): из раздела остеологии - анатомические образования на основании черепа, иметь общее представление о строении спинного и головного мозга из школьной программы по анатомии.
- 2) после изучения темы.
 - развитие головного мозга;
 - названия и расположение образований мозга на нижней поверхности и сагиттальном разрезе мозга;
 - названия и места выхода черепных нервов на основании мозга и из черепа;
 - доли полушарий большого мозга;
 - оболочки и межоболочечные пространства головного мозга, их характеристики,
 - образование и пути оттока ликвора, понятие ГЭБ .

Обучающийся должен уметь:

- называть и показывать на препаратах оболочки головного мозга, подпаутинные цистерны, отростки и синусы твердой мозговой оболочки;
- называть и показывать на препаратах образования головного мозга на нижней поверхности (основании мозга) и на сагиттальном разрезе;
- называть и показывать черепные нервы и места выхода их на основании мозга;
- рисовать и объяснить схему путей оттока ликвора.

Обучающийся должен владеть:

- навыками определения на препаратах и муляжах частей головного мозга;
- анатомической терминологией по ЦНС;
- основной и дополнительной литературой.

Самостоятельная аудиторная работа обучающихся по теме:

1. Ответить на вопросы по теме занятия:

- 1) Развитие головного мозга.
- 2) Наружное строение мозга.
- 3) Отделы головного мозга.
- 4) Образования, находящиеся на нижней поверхности (основании) мозга.
- 5) Образования на сагиттальном срезе медиальной поверхности мозга.
- 6) Места выхода на мозге 12 пар черепных нервов.
- 7) Оболочки головного мозга.
- 8) Отростки твердой оболочки головного мозга.
- 9) Синусы твердой мозговой оболочки. Их функциональное значение.
- 10) Цистерны подпаутинного пространства.
- 11) Пространства между оболочками головного мозга и их содержимое.
- 12) Образование и пути оттока спинномозговой жидкости, понятие ГЭБ.

2. Выполнение заданий под контролем преподавателя

Преподаватель консультирует студентов по наиболее сложным вопросам темы. Далее студенты с помощью учебника и атласа самостоятельно, под руководством и при консультации преподавателя на влажных препаратах, муляжах и планшетах головного мозга закрепляют знания, полученные при выполнении самостоятельной (внеаудиторной) работе по топографии анатомических структур и образований на основании и на медиальной поверхности сагиттального среза головного мозга, отвечая на вопросы преподавателя. Студенты на занятии рисуют в тетради схемы: развития головного мозга; путей оттока спинномозговой жидкости; решают ситуационные задачи.

Препараты и учебные пособия:

- 1) Череп.
- 2) Головной мозг с сохраненной паутиной и мягкой оболочками,
- 3) Сагиттальный распил головы.
- 4) Таблицы, схемы, муляжи.
- 5) Атлас, учебник.

3. Решить ситуационные задачи

1) Алгоритм разбора задач заключается в выборе правильного ответа и его обоснование.

2) Пример задачи с разбором по алгоритму:

При осмотре полости рта справа от уздечки языка увеличен подъязычный сосочек. Выделительная функция, каких желез будет нарушена?

- A. Околоушной и щитовидной.
- B. Щитовидной и околощитовидной.
- C. Подъязычной и околоушной.
- D. Околоушной и поднижнечелюстной.
- E. Поднижнечелюстной и подъязычной.

Выбрать правильный ответ из представленных вариантов: E. Поднижнечелюстной и подъязычной.

Обоснование ответа: Слизистая оболочка нижней поверхности языка образует складочку по средней линии – уздечку языка. По обе стороны от уздечки располагается парное возвышение – подъязычный сосочек, на котором открываются выводные протоки подъязычной (ее главный проток) и поднижнечелюстной слюнных желез. Их выделительная функция и будет нарушена.

3) Задачи для самостоятельного разбора на занятии:

1. Чем опасны гнойные воспалительные процессы в области головы?

Ответ: Вены головы анастомозируют с венозными синусами твердой оболочки головного мозга, в результате чего возможно распространение воспаления на оболочки мозга.

2. Какие нервы могут быть затронуты воспалительным процессом в области пещеристого синуса твердой оболочки головного мозга? В чем это может проявиться клинически? Дайте анатомическое обоснование.

Ответ: III-я пара, IV-я пара, I-я ветвь V-ой пары, VI-ая пара нервов проходят в боковой стенке пещеристого синуса и могут быть вовлечены в воспалительный процесс. При этом может наступить парез или паралич мышц глазного яблока, нарушение чувствительности глаза, боли в глазном яблоке.

4. Задания для групповой работы.

- назвать и показать на препаратах оболочки головного мозга, подпаутинные цистерны, отростки и синусы твердой мозговой оболочки;
- назвать и показать на препаратах образования головного мозга на нижней поверхности (основании мозга) и на сагиттальном разрезе;

- назвать и показать черепные нервы и места выхода их на основании мозга;
- рисовать и объяснить схему путей оттока ликвора.
-

Самостоятельная внеаудиторная работа обучающихся по теме:

1) *Ознакомиться с теоретическим материалом по теме занятия с использованием конспектов лекций, рекомендуемой учебной литературой.*

2) *Ответить на вопросы для самоконтроля:*

1. Перечислите отделы головного мозга, назовите границы, отделяющие продолговатый мозг, мост и мозжечок.
2. Опишите внешнее строение продолговатого мозга; укажите положение пирамид и олив.
3. Опишите внутреннее строение промежуточного мозга: перечислите ядра и проводящие пути, проходящие через промежуточный мозг, укажите их функциональную роль.
4. Опишите внешнее строение моста, укажите границу, отделяющую его от средней мозжечковой ножки.
5. Назовите части моста и укажите границу между ними.
6. Опишите внутреннее строение моста: перечислите ядра и проводящие пути, укажите их функциональную роль.
7. Опишите внешнее строение среднего мозга, укажите его отделы, а также границы, их разделяющие.
8. Перечислите ядра среднего мозга, расположенные на уровне нижних и верхних холмиков, укажите их функциональную роль.
9. Перечислите проводящие пути среднего мозга, укажите их функциональную роль. Определите, какие проводящие пути проходят через средний мозг транзитом, а какие – начинаются или заканчиваются на ядрах среднего мозга.
10. Перечислите структуры среднего мозга, относящиеся к экстрапирамидной системе; укажите их функцию.
11. Назовите полость среднего мозга; какие отделы ликворной системы она соединяет?

3) *Проверить свои знания с использованием тестового контроля*

1. Укажите ядра гипоталамической области.
 - A. хвостатое ядро
 - B. наджелудочковое ядро *
 - C. надзрительное ядро *
 - D. красное ядро

2. Укажите отверстия, соединяющие полость III желудочка с IV и боковыми желудочками.
 - A. срединная апертура
 - B. латеральная апертура
 - C. отверстие водопровода мозга *
 - D. межжелудочковые отверстия *

3. Укажите анатомические структуры, участвующие в образовании лимбической системы.
 - A. зубчатая извилина *
 - B. переднее продырявленное вещество *
 - C. гиппокамп *
 - D. обонятельная луковица *

4. Укажите анатомические образования, входящие в состав среднего мозга.
 - A. черное вещество *
 - B. ножки мозга *
 - C. трапециевидное тело
 - D. верхний мозговой парус

5. Какие анатомические образования относятся к экстрапирамидной системе.
 - A. черное вещество *
 - B. медиальная петля
 - C. красное ядро *
 - D. полосатое тело *

6. Укажите проводящие пути, проходящие в покрышке среднего мозга.
 - A. боковой спино-таламический путь *
 - B. боковой корково-спино-мозговой путь
 - C. слуховой путь *

D. зрительный путь

7. Укажите анатомические образования головного мозга, которые являются подкорковыми центрами зрения.

- A. медиальное коленчатое тело
- B. латеральное коленчатое тело *
- C. заднее продырявленное вещество
- D. верхние холмики среднего мозга *

8. Укажите анатомические образования, которые являются подкорковыми центрами слуха.

- A. латеральное коленчатое тело
- B. подушка таламуса
- C. медиальное коленчатое тело *
- D. нижние холмики среднего мозга *

9. Укажите анатомические образования, относящиеся к перешейку ромбовидного мозга.

- A. верхний мозговой парус *
- B. треугольник петли *
- C. верхние ножки мозжечка *
- D. ручки нижних холмиков

10. Укажите анатомические образования, разделяющие мост на покрывшку и основание.

- A. медиальная петля
- B. трапециевидное тело *
- C. спинномозговая петля
- D. поперечные волокна моста

11. Укажите черепные нервы, ядра которых располагаются в мосту.

- A. VII пара черепных нервов *
- B. IX пара черепных нервов
- C. VI пара черепных нервов *
- D. X пара черепных нервов

12. Укажите область расположения волокон латеральной (слуховой) петли.

- A. верхние ножки мозжечка
- B. верхний мозговой парус
- C. нижние ножки мозжечка
- D. треугольник петли *

Рекомендуемая литература:

Основная литература

№ п/п	Наименование	Автор (ы)	Год, место издания	Кол-во экземпляров в библиотеке	Наличие в ЭБС
1	2	3	4	5	6
	Гистология, цитология и эмбриология	Кузнецов С.Л., Мушкабаров Н.Н.	2012, М.: МИА	52	-
	Гистология, эмбриология, цитология.	Э.Г. Улумбеков, Ю.А. Чельшева	2012, М.: ГЭОТАР-Медиа	50	ЭБС Консультант студента
	Морфогенез и гистофизиология системы мононуклеарных фагоцитов человека	Абдуллин Т.Г., Муслимов С.А., Коледаева Е.В., Мусина Л.А., Лебедева А.И.	Киров: «Дом печати - ВЯТКА», 2009.	100	ЭБС Кировского ГМУ
	Цитология и общая гистология. Функциональная морфология клеток и тканей человека: учебник для	Быков В. Л.	2007. СПб.: СОТИС.	5	-

	студентов мед. ин-тов.				
	Основы общей и сравнительной эмбриологии. Учебно-методическое пособие по самостоятельной внеаудиторной работе студентов	Зайцев В.Б., Гамулинская И.Н. Коледаева Е.В.	2008, Киров: Кировская ГМА.	180	ЭБС Кировского ГМУ
	Анатомия человека: учебник	М. Г. Привес, Н. К. Лысенков, В. И. Бушкович	СПб. : ИД СПбМАПО, 2011	20	-
	Анатомия человека: учебник в 2 т.	под ред. И. В. Гайворонского	М.: ГЭОТАР-Медиа, 2014	4	ЭБС Консультант студента

Дополнительная литература

№ п/п	Наименование	Автор (ы)	Год, место издания	Кол-во экземпляров в библиотеке	Наличие в ЭБС
1	2	3	4	5	6
1	Гистология, эмбриология, цитология	Ю. И. Афанасьев, Н. А. Юрина, Е. Ф. Котовский и др.; под ред. Ю. И. Афанасьева, Н. А. Юриной.	2016. М.: ГЭОТАР - Медиа	-	ЭБС Консультант студента
2.	Частная гистология человека.	В.Л. Быков	СПб.: Сотис, 2002.	8	-
3	Атлас по гистологии, цитологии и эмбриологии.	С.Л. Кузнецов, Н.Н. Мушкамбаров, В.Л. Горячкина.	М.: МИА, 2002.	10	-
4	Гистология. Атлас для практических занятий.	Н.В. Бойчук, Р.Р. Исламов, С.Л. Кузнецов, Ю.А. Чельшев.	М.: «ГЭОТАР-Медиа», 2008.	5	-
5	Атлас микроскопического и ультрамикроскопического строения клеток тканей и органов	В.Г. Елисеев, Ю.И. Афанасьев, Е.Ф. Котовский, А.Н. Яцковский.	М.: «Медицина», 2004.	15	-
6	Гистология для будущих врачей: тесты для эффективного освоения цитологии, эмбриологии и гистологии : учеб. пособие для студентов	Павлов А.В., Гансбургский А.Н.	2011, СПб.: СпецЛит	5	-
7	Молекулярная биология. Введение в молекулярную цитологию и гистологию : учеб. пособие для студентов мед. вузов	Мушкамбаров Н.Н.	2016, М.: МИА	25	-
8	Terminologia Histologia. Международные термины по цитологии и гистологии человека с официальным списком русских эквивалентов	Банин В.В., Быков В.Л.	2009. М.: "ГЭОТАР - Медиа"	1	ЭБС Консультант студента
9	Гистология, цитология и эмбриология. Атлас.	Быков В.Л., Юшканцева С.И.	2015, М.: "ГЭОТАР - Медиа"	-	ЭБС Консультант студента
10	Гистология, цитология и эмбриология: атлас	В.В. Гемонов, Э.А. Лаврова	2013, М.: "ГЭОТАР - Медиа"	-	ЭБС Консультант студента
11	Руководство по гистологии: в 2-х т. Т. 1	Данилов Р.К.	2011. СПб. : СпецЛит	10	ЭБС Университетская

					библиотека онлайн
12	Анатомия человека с элементами гистологии	В. Н. Николенко, В. С. Сперанский	М. : "Академия", 2008	24	-
13	Атлас анатомии человека в 4-х томах	Синельников Р.Д.	М.: Новая волна, 2012	10	-

Раздел 6. Анатомия человека.

Тема 6.12: Центральная нервная система. Головной мозг 2.

Цель: способствовать формированию представлений о строении конечного мозга, их полостей, рельефа больших полушарий головного мозга, о локализации функций в коре больших полушарий для использования полученных знаний при изучении других разделов анатомии и клинических дисциплин, таких как неврология, нейрохирургия.

Задачи: изучить строение промежуточного мозга, третьего желудочка, строение базальных ядер, внутренней капсулы, мозолистого тела, свода, боковых желудочков, белого вещества, оболочек головного мозга, борозды и извилины больших полушарий, локализацию функций в коре больших полушарий.

Обучающийся должен знать:

1. до изучения темы (базисные знания): раздела «остеологии» анатомические образования на основании черепа; развитие нервной системы; внешнее строение головного мозга; строение спинного, продолговатого мозга, моста, мозжечка, среднего мозга.
2. после изучения темы:
 - отделы промежуточного мозга и структуры к ним относящиеся;
 - чем образованы стенки третьего желудочка и его сообщения;
 - какие структуры относятся к базальным ядрам;
 - топографию базальных ядер;
 - строение внутренней капсулы и ход проводящих путей в ней;
 - строение и функцию мозолистого тела и свода;
 - чем образованы стенки отделов боковых желудочков;
 - с чем сообщаются боковые желудочки;
 - расположение борозд, извилин и долей полушарий большого мозга;
 - строение коры больших полушарий;
 - локализацию функций в коре больших полушарий.

Обучающийся должен уметь:

- называть и показывать на препаратах изучаемые структуры промежуточного мозга и анатомические детали их строения;
- называть и показывать на препаратах мозга базальные ядра, мозолистое тело, свод, боковые желудочки и их структуры;
- показывать на препаратах места расположения в коре ядер анализаторов.

Обучающийся должен владеть:

- навыками определения на препаратах и муляжах частей головного мозга;
- анатомической терминологией по ЦНС;
- основной и дополнительной литературой.

Самостоятельная аудиторная работа обучающихся по теме:

1. Ответить на вопросы по теме занятия:

- 1) Границы промежуточного мозга.
- 2) Отделы промежуточного мозга.
- 3) Строение и функции таламуса.
- 4) Строение метаталамуса.
- 5) Строение эпиталамуса.
- 6) Структуры и функции гипоталамуса.
- 7) Стенки третьего желудочка.
- 8) Базальные ядра полушарий, общий обзор.
- 9) Ядра, составляющие полосатое тело.
- 10) Строение внутренней капсулы, проводящие пути, проходящие в ней.
- 11) Строение мозолистого тела.
- 12) Строение свода.

- 13) Функции ассоциативных, комиссуральных и проекционных нервных волокон.
- 14) Стенки переднего рога бокового желудочка.
- 15) Стенки центральной части бокового желудочка.
- 16) Стенки заднего рога бокового желудочка.
- 17) Стенки нижнего рога бокового желудочка.
- 18) Доли полушарий мозга, их границы.
- 19) Борозды и извилины верхнелатеральной поверхности лобной доли.
- 20) Борозды и извилины верхнелатеральной поверхности теменной и затылочной долей.
- 21) Борозды и извилины височной доли и островка.
- 22) Борозды и извилины медиальной поверхности полушарий мозга.
- 23) Борозды и извилины нижней поверхности полушарий мозга.
- 24) Понятие миеоархитектоники.
- 25) Понятие цитоархитектоники.
- 26) Понятие о ядрах анализаторов.
- 27) Ядра анализаторов в лобной доле.
- 28) Ядра анализаторов в теменной доле.
- 29) Ядра анализаторов в затылочной доле.
- 30) Ядра каких анализаторов расположены в височной доле?
- 31) Структуры лимбической системы, ее функции.

2. Выполнение заданий под контролем преподавателя

Преподаватель консультирует студентов по наиболее сложным вопросам темы. Далее студенты с помощью учебника и атласа самостоятельно, под руководством и при консультации преподавателя на влажных препаратах, муляжах и планшетах головного мозга закрепляют знания, полученные при выполнении самостоятельной (внеаудиторной) работе по топографии и строению промежуточного, конечного мозга отвечая на вопросы преподавателя. Студенты на занятии рисуют в тетради схемы топографии базальных ядер и проводящих путей во внутренней капсуле большого мозга, описывают состав стенок полостей конечного и промежуточного мозга, решают ситуационные задачи.

Препараты и учебные пособия:

- 1) Череп.
- 2) Головной мозг.
- 3) Сагиттальный разрез головного мозга.
- 4) Горизонтальный разрез головного мозга на уровне базальных ядер и боковых желудочков.
- 5) Таблицы, схемы, муляжи.
- 6) Атлас, учебник.

3. Решить ситуационные задачи

- 1) Алгоритм разбора задач заключается в выборе правильного ответа и его обоснование.
- 2) Пример задачи с разбором по алгоритму:

При осмотре полости рта справа от уздечки языка увеличен подъязычный сосочек. Выделительная функция, каких желез будет нарушена?

- A. Околоушной и щитовидной.
- B. Щитовидной и околощитовидной.
- C. Подъязычной и околоушной.
- D. Околоушной и поднижнечелюстной.
- E. Поднижнечелюстной и подъязычной.

Выбрать правильный ответ из представленных вариантов: E. Поднижнечелюстной и подъязычной.

Обоснование ответа: Слизистая оболочка нижней поверхности языка образует складочку по средней линии – уздечку языка. По обе стороны от уздечки располагается парное возвышение – подъязычный сосочек, на котором открываются выводные протоки подъязычной (ее главный проток) и поднижнечелюстной слюнных желез. Их выделительная функция и будет нарушена.

- 3) Задачи для самостоятельного разбора на занятии:

1. Больной понимает обращенную к нему речь, но сам говорить не может. Его состояние вполне удовлетворительное, о физической слабости речи не идет. Мышцы, связанные с речевобразованием, и их иннервация ничем не затронуты. Чем, с анатомо-функциональной точки зрения, может быть объяснена эта клиническая ситуация?

Ответ: При поражении моторного центра речи (зоны Брока), расположенного в задней части нижней лобной извилины, возникает моторная афазия (афазия - отсутствие речи), афазия Брока.

2. Больной после перенесенной черепно-мозговой травмы, ощупывая предмет при закрытых глазах, не может определить его форму, узнать его. Где локализуется очаг поражения? Дайте анатомическое обоснование.

Ответ: Астереогноз - потеря способности узнавать предметы на ощупь, возникает при поражении верхнего отдела верхней теменной доли.

3. При поражении, каких ядер головного мозга возникают симптомы: «танцующая походка», причмокивание, подергивание мимических мышц, подергивание мимических мышц.

Ответ: Экстрапирамидных ядер.

4. У больного опухоль передней доли гипофиза. Выявлено выпадение латеральных полей зрения. Куда проросла, что затронула опухоль? Дайте анатомическое обоснование.

Ответ: Зрительный перекрест.

4. Задания для групповой работы.

- назвать и показать на препаратах изучаемые структуры промежуточного мозга и анатомические детали их строения;
- назвать и показать на препаратах мозга базальные ядра, мозолистое тело, свод, боковые желудочки и их структуры;
- показать на влажных препаратах и муляжах места расположения в коре ядер анализаторов.

Самостоятельная внеаудиторная работа обучающихся по теме:

1) Ознакомиться с теоретическим материалом по теме занятия с использованием конспектов лекций, рекомендуемой учебной литературой.

2) Ответить на вопросы для самоконтроля:

1. Назовите отделы конечного мозга.
2. Перечислите доли полушарий большого мозга, укажите первичные борозды, их разделяющие.
3. Назовите поверхности, края и полюсы полушарий большого мозга.
4. Охарактеризуйте рельеф верхнелатеральной, медиальной и нижней поверхности полушария большого мозга: перечислите борозды и извилины.
5. Укажите функциональную роль цитоархитектонических полей коры конечного мозга; назовите локализацию корковых концов анализаторов.
6. Дайте определение лимбической системы, определите её состав и функциональную роль.
7. Перечислите базальные ядра конечного мозга, укажите их положение и функциональную роль.
8. Дайте определение экстрапирамидной системы, определите её состав и функциональную роль.
9. Опишите положение внутренней, наружной и самой наружной капсулы, укажите проводящие пути, проходящие через них.
10. Охарактеризуйте строение и функции свода, определите его положение.
11. Перечислите части мозолистого тела, назовите его функциональное значение.
12. Укажите положение прозрачной перегородки, назовите её составные элементы.

3) Проверить свои знания с использованием тестового контроля

1. Укажите части головного мозга, относящиеся к большому мозгу.

- A. островок *
- B. мозолистое тело *
- C. обонятельный мозг *
- D. базальные ядра *

2. Какие доли большого мозга соединяются между собой мозолистым телом?

- A. лобные доли *
- B. височные доли *
- C. теменные доли *
- D. затылочные доли *

3. Укажите борозды, находящиеся на дорсолатеральной поверхности полушария большого мозга.

- A. обонятельная борозда
- B. центральная борозда *
- C. нижняя лобная борозда *
- D. поясная борозда

4. Между какими анатомическими образованиями мозга располагается борозда мозолистого тела?

- A. язычная извилина
- B. поясная извилина *
- C. верхняя лобная извилина

- D. большая спайка мозга *
5. Укажите извилины, находящиеся на нижней поверхности полушария большого мозга.
- A. предклинье
 - B. прямая извилина *
 - C. глазничные извилины *
 - D. угловая извилина
6. Укажите, возле какой борозды располагается надкраевая извилина.
- A. верхняя височная борозда
 - B. латеральная борозда *
 - C. центральная борозда
 - D. шпорная борозда
7. Укажите извилины, входящие в состав лобной доли полушария большого мозга.
- A. покрышечная часть *
 - B. треугольная часть *
 - C. постцентральная извилина
 - D. предцентральная извилина *
8. Укажите, какая борозда ограничивает прямую извилину.
- A. глазничная борозда
 - B. носовая борозда
 - C. обонятельная борозда *
 - D. коллатеральная борозда
9. Укажите извилины, в которых локализуется двигательный корковый центр.
- A. нижняя лобная извилина
 - B. постцентральная извилина
 - C. средняя височная извилина
 - D. предцентральная извилина *
10. Укажите области коры большого мозга, относящиеся к зрительному анализатору.
- A. затылочная доля *
 - B. верхняя теменная извилина
 - C. нижняя лобная извилина
 - D. клин *
11. Укажите место локализации коркового центра общей чувствительности.
- A. средняя лобная извилина
 - B. затылочная доля
 - C. постцентральная извилина *
 - D. покрышечная часть
12. Укажите, между какими бороздами полушария большого мозга располагается предклинье.
- A. теменно-затылочная борозда *
 - B. поясная борозда *
 - C. борозда мозолистого тела
 - D. шпорная борозда *
13. Укажите части полушария головного мозга, которые относятся к ядру Обонятельного анализатора.
- A. островок
 - B. надкраевая извилина
 - C. крючок *
 - D. гиппокамп *
14. Укажите борозды большого мозга, расположенные в теменной доле.
- A. прецентральная борозда
 - B. постцентральная борозда *
 - C. центральная борозда

- D. шпорная борозда
15. Укажите извилины, входящие в состав височной доли полушария большого мозга.
- надкраевая извилина
 - затылочно-височная извилина *
 - угловая извилина
 - треугольная извилина
16. Укажите анатомические образования, ограничивающие внутреннюю капсулу мозга.
- головка хвостатого ядра *
 - таламус *
 - чечевицеобразное ядро *
 - ограда
17. Какие анатомические образования граничат с оградой?
- наружная капсула *
 - внутренняя капсула
 - скорлупа
 - самая наружная капсула *
18. Укажите место локализации миндалевидного тела.
- островок
 - затылочная доля
 - височная доля *
 - теменная доля
19. Укажите анатомические образования, относящиеся к базальным ядрам полушария большого мозга.
- красное ядро
 - полосатое тело *
 - миндалевидное тело *
 - ограда *
20. Укажите структуры, которые входят в центральный отдел обонятельного мозга.
- зубчатая извилина *
 - обонятельный треугольник
 - гиппокамп *
 - обонятельная луковица
21. Какие стенки переднего рога бокового желудочка образует мозолистое тело?
- верхняя стенка *
 - медиальная стенка
 - латеральная стенка
 - передняя стенка *

Рекомендуемая литература:

Основная литература

№ п/п	Наименование	Автор (ы)	Год, место издания	Кол-во экземпляров в библиотеке	Наличие в ЭБС
1	2	3	4	5	6
	Гистология, цитология и эмбриология	Кузнецов С.Л., Мушкабаров Н.Н.	2012, М.: МИА	52	-
	Гистология, эмбриология, цитология.	Э.Г. Улумбеков, Ю.А. Чельшева	2012, М.: ГЭОТАР-Медиа	50	ЭБС Консультант студента
	Морфогенез и гистофизиология системы мононуклеарных фагоцитов	Абдуллин Т.Г., Муслимов С.А., Колдаева Е.В., Мусина Л.А., Лебедева	Киров: «Дом печати - ВЯТКА», 2009.	100	ЭБС Кировского ГМУ

	человека	А.И.			
	Цитология и общая гистология. Функциональная морфология клеток и тканей человека: учебник для студентов мед. ин-тов.	Быков В. Л.	2007. СПб.: СОТИС.	5	-
	Основы общей и сравнительной эмбриологии. Учебно-методическое пособие по самостоятельной внеаудиторной работе студентов	Зайцев В.Б., Гамулинская И.Н. Коледаева Е.В.	2008, Киров: Кировская ГМА.	180	ЭБС Кировского ГМУ
	Анатомия человека: учебник	М. Г. Привес, Н. К. Лысенков, В. И. Бушкович	СПб. : ИД СПбМАПО, 2011	20	-
	Анатомия человека: учебник в 2 т.	под ред. И. В. Гайворонского	М.: ГЭОТАР-Медиа, 2014	4	ЭБС Консультант студента

Дополнительная литература

№ п/п	Наименование	Автор (ы)	Год, место издания	Кол-во экземпляров в библиотеке	Наличие в ЭБС
1	2	3	4	5	6
1	Гистология, эмбриология, цитология	Ю. И. Афанасьев, Н. А. Юрина, Е. Ф. Котовский и др.; под ред. Ю. И. Афанасьева, Н. А. Юриной.	2016. М.: ГЭОТАР - Медиа	-	ЭБС Консультант студента
2.	Частная гистология человека.	В.Л. Быков	СПб.: Сотис, 2002.	8	-
3	Атлас по гистологии, цитологии и эмбриологии.	С.Л. Кузнецов, Н.Н. Мушкамбаров, В.Л. Горячкина.	М.: МИА, 2002.	10	-
4	Гистология. Атлас для практических занятий.	Н.В. Бойчук, Р.Р. Исламов, С.Л. Кузнецов, Ю.А. Челышев.	М.: «ГЭОТАР-Медиа», 2008.	5	-
5	Атлас микроскопического и ультрамикроскопического строения клеток тканей и органов	В.Г. Елисеев, Ю.И. Афанасьев, Е.Ф. Котовский, А.Н. Яцковский.	М.: «Медицина», 2004.	15	-
6	Гистология для будущих врачей: тесты для эффективного освоения цитологии, эмбриологии и гистологии : учеб. пособие для студентов	Павлов А.В., Гансбургский А.Н.	2011, СПб.: СпецЛит	5	-
7	Молекулярная биология. Введение в молекулярную цитологию и гистологию : учеб. пособие для студентов мед. вузов	Мушкамбаров Н.Н.	2016, М.: МИА	25	-
8	Terminologia Histologia. Международные термины по цитологии и гистологии человека с официальным списком русских эквивалентов	Банин В.В., Быков В.Л.	2009. М.: "ГЭОТАР - Медиа"	1	ЭБС Консультант студента
9	Гистология, цитология и эмбриология. Атлас.	Быков В.Л., Юшканцева С.И.	2015, М.: "ГЭОТАР - Медиа"	-	ЭБС Консультант студента
10	Гистология, цитология и эмбриология: атлас	В.В. Гемонов, Э.А. Лаврова	2013, М.: "ГЭОТАР - Медиа"	-	ЭБС Консультант

					ант студента
11	Руководство по гистологии: в 2-х т. Т. 1	Данилов Р.К.	2011. СПб. : СпецЛит	10	ЭБС Университетская библиотека онлайн
12	Анатомия человека с элементами гистологии	В. Н. Николенко, В. С. Сперанский	М. : "Академия", 2008	24	-
13	Атлас анатомии человека в 4-х томах	Синельников Р.Д.	М.: Новая волна, 2012	10	-

Раздел 6. Анатомия.

Тема 6.13: Черепные нервы.

Цель: способствовать формированию представлений о образовании и строении спинномозговых нервов и областей их иннервации, топографию плечевого сплетения для изучения последующих тем по ангиологии, неврологии и других клинических дисциплин.

Задачи:

- изучить образование и строение спинномозговых нервов и области их иннервации;
- изучить образование и топографию плечевого сплетения, их ветви и области иннервации.

Обучающийся должен знать:

- 1) до изучения темы (базисные знания): общие закономерности строения, формирования и расположения черепных нервов, анатомию мышц, фасций и топографию шеи;
- 2) после изучения темы:
 - образование и состав черепных нервов;
 - топографию ветвей черепных нервов, зоны их иннервации;
 - формирование, топографию и области иннервации сплетений.

Обучающийся должен уметь:

- найти, назвать, показать на нервно-сосудистом трупe расположение, ход черепных нервов и их ветвей, взаиморасположение с окружающими тканями и сосудами;
- точно локализовать области кожной иннервации отдельными нервами;
- препарировать черепные нервы и их ветви.

Обучающийся должен владеть:

- навыками определения на препаратах и нервно-сосудистом трупe топографии ветвей черепных нервов, зоны их иннервации;
- анатомической терминологией по черепным нервам;
- методикой препарирования черепных нервов;
- основной и дополнительной литературой.

Самостоятельная аудиторная работа обучающихся по теме:

1. Ответить на вопросы по теме занятия:

- 1) Образование черепного нерва.
- 2) Источники формирования I, II, VIII нервов в целом и отдельных их ветвей.
- 3) Образование, топография и области иннервации III, IV, VI нервов и их ветвей.
- 4) Образование, топография и области иннервации V, VII, IX, X, XI, XII нервов.

2. Выполнение заданий под контролем преподавателя

Преподаватель консультирует студентов по наиболее сложным вопросам темы. Далее студенты с помощью учебника и атласа самостоятельно, под руководством и при консультации преподавателя на нервно-сосудистом трупe, муляжах и планшетах закрепляют знания, полученные при выполнении самостоятельной (внеаудиторной) работе, отвечая на вопросы преподавателя. Студенты на занятии рисуют в тетради схемы черепных нервов, решают ситуационные задачи.

Препараты и учебные пособия:

- 1) Скелет.
- 2) Нервно-сосудистый труп.
- 3) Таблицы, схемы, муляжи.

4) Атлас, учебник.

3. Решить ситуационные задачи

1) Алгоритм разбора задач заключается в выборе правильного ответа и его обоснование.

2) Пример задачи с разбором по алгоритму:

При осмотре полости рта справа от уздечки языка увеличен подъязычный сосочек. Выделительная функция, каких желез будет нарушена?

- A. Околоушной и щитовидной.
- B. Щитовидной и околощитовидной.
- C. Подъязычной и околоушной.
- D. Околоушной и поднижнечелюстной.
- E. Поднижнечелюстной и подъязычной.

Выбрать правильный ответ из представленных вариантов: E. Поднижнечелюстной и подъязычной.

Обоснование ответа: Слизистая оболочка нижней поверхности языка образует складочку по средней линии – уздечку языка. По обе стороны от уздечки располагается парное возвышение – подъязычный сосочек, на котором открываются выводные протоки подъязычной (ее главный проток) и поднижнечелюстной слюнных желез. Их выделительная функция и будет нарушена.

3) Задачи для самостоятельного разбора на занятии:

1. При поражении, какого из черепно-мозговых нервов наблюдается выпадение полей зрения обоих глаз?

Ответ: Зрительный нерв.

2. При поражении, какого из черепно-мозговых нервов наблюдается опущение верхнего века (птоз)?

Ответ: Глазодвигательный нерв.

3. При поражении, какого из черепно-мозговых нервов наблюдается при осмотре резкая асимметрия лица?

Ответ: лицевой нерв.

4. При поражении, какого из черепно-мозговых нервов наблюдается неподвижность языка, и он не может быть высунут изо рта?

Ответ: Подъязычный нерв.

5. При поражении, какого нерва нарушается кожная чувствительность позади грудино-ключично-сосцевидной мышцы?

Ответ: малый затылочный нерв.

6. Поражение, какого нерва вызывает паралич диафрагмы, одышку, икоту?

Ответ: диафрагмальный нерв.

4. Задания для групповой работы.

- найти, назвать, показать на нервно-сосудистом трупe расположение, ход черепных нервов и их ветвей, взаиморасположение с окружающими тканями и сосудами;
- точно локализовать области кожной иннервации отдельными нервами;
- препарировать черепные нервы и их ветви.

Самостоятельная внеаудиторная работа обучающихся по теме:

1) Ознакомиться с теоретическим материалом по теме занятия с использованием конспектов лекций, рекомендуемой учебной литературой.

2) Ответить на вопросы для самоконтроля:

1. Назовите отделы конечного мозга.
2. Перечислите доли полушарий большого мозга, укажите первичные борозды, их разделяющие.
3. Назовите поверхности, края и полюсы полушарий большого мозга.
4. Охарактеризуйте рельеф верхнелатеральной, медиальной и нижней поверхности полушария большого мозга: перечислите борозды и извилины.
5. Укажите функциональную роль цитоархитектонических полей коры конечного мозга; назовите локализацию корковых концов анализаторов.
6. Дайте определение лимбической системы, определите её состав и функциональную роль.
7. Перечислите базальные ядра конечного мозга, укажите их положение и функциональную роль.
8. Дайте определение экстрапирамидной системы, определите её состав и функциональную роль.
9. Опишите положение внутренней, наружной и самой наружной капсулы, укажите проводящие пути, проходящие через них.
10. Охарактеризуйте строение и функции свода, определите его положение.
11. Перечислите части мозолистого тела, назовите его функциональное значение.
12. Укажите положение прозрачной перегородки, назовите её составные элементы.

3) Проверить свои знания с использованием тестового контроля

1. Укажите части головного мозга, относящиеся к большому мозгу.

- Е. островок *
- Ф. мозолистое тело *
- Г. обонятельный мозг *
- Н. базальные ядра *

2. Какие доли большого мозга соединяются между собой мозолистым телом?

- Е. лобные доли *
- Ф. височные доли *
- Г. теменные доли *
- Н. затылочные доли *

3. Укажите борозды, находящиеся на дорсолатеральной поверхности полушария большого мозга.

- Е. обонятельная борозда
- Ф. центральная борозда *
- Г. нижняя лобная борозда *
- Н. поясная борозда

4. Между какими анатомическими образованиями мозга располагается борозда мозолистого тела?

- Е. язычная извилина
- Ф. поясная извилина *
- Г. верхняя лобная извилина
- Н. большая спайка мозга *

5. Укажите извилины, находящиеся на нижней поверхности полушария большого мозга.

- Е. предклинье
- Ф. прямая извилина *
- Г. глазничные извилины *
- Н. угловая извилина

6. Укажите, возле какой борозды располагается надкраевая извилина.

- Е. верхняя височная борозда
- Ф. латеральная борозда *
- Г. центральная борозда
- Н. шпорная борозда

7. Укажите извилины, входящие в состав лобной доли полушария большого мозга.

- Е. покрышечная часть *
- Ф. треугольная часть *
- Г. постцентральная извилина
- Н. предцентральная извилина *

8. Укажите, какая борозда ограничивает прямую извилину.

- Е. глазничная борозда
- Ф. носовая борозда
- Г. обонятельная борозда *
- Н. коллатеральная борозда

9. Укажите извилины, в которых локализуется двигательный корковый центр.

- Е. нижняя лобная извилина
- Ф. постцентральная извилина
- Г. средняя височная извилина
- Н. предцентральная извилина *

10. Укажите области коры большого мозга, относящиеся к зрительному анализатору.

- Е. затылочная доля *
- Ф. верхняя теменная извилина
- Г. нижняя лобная извилина
- Н. клин *

11. Укажите место локализации коркового центра общей чувствительности.

- Е. средняя лобная извилина
 - Ф. затылочная доля
 - Г. постцентральная извилина *
 - Н. покрышечная часть
12. Укажите, между какими бороздами полушария большого мозга располагается предклинье.
- Е. теменно-затылочная борозда *
 - Ф. поясная борозда *
 - Г. борозда мозолистого тела
 - Н. шпорная борозда *
13. Укажите части полушария головного мозга, которые относятся к ядру обонятельного анализатора.
- Е. островок
 - Ф. надкраевая извилина
 - Г. крючок *
 - Н. гиппокамп *
14. Укажите борозды большого мозга, расположенные в теменной доле.
- Е. прецентральная борозда
 - Ф. постцентральная борозда *
 - Г. центральная борозда
 - Н. шпорная борозда
15. Укажите извилины, входящие в состав височной доли полушария большого мозга.
- Е. надкраевая извилина
 - Ф. затылочно-височная извилина *
 - Г. угловая извилина
 - Н. треугольная извилина
16. Укажите анатомические образования, ограничивающие внутреннюю капсулу мозга.
- Е. головка хвостатого ядра *
 - Ф. таламус *
 - Г. чечевицеобразное ядро *
 - Н. ограда
17. Какие анатомические образования граничат с оградой?
- Е. наружная капсула *
 - Ф. внутренняя капсула
 - Г. скорлупа
 - Н. самая наружная капсула *
18. Укажите место локализации миндалевидного тела.
- Е. островок
 - Ф. затылочная доля
 - Г. височная доля *
 - Н. теменная доля
19. Укажите анатомические образования, относящиеся к базальным ядрам полушария большого мозга.
- Е. красное ядро
 - Ф. полосатое тело *
 - Г. миндалевидное тело *
 - Н. ограда *
20. Укажите структуры, которые входят в центральный отдел обонятельного мозга.
- Е. зубчатая извилина *
 - Ф. обонятельный треугольник
 - Г. гиппокамп *
 - Н. обонятельная луковица

Рекомендуемая литература:**Основная литература**

№ п/п	Наименование	Автор (ы)	Год, место издания	Кол-во экземпляров в библиотеке	Наличие в ЭБС
1	2	3	4	5	6
	Гистология, цитология и эмбриология	Кузнецов С.Л., Мушкабаров Н.Н.	2012, М.: МИА	52	-
	Гистология, эмбриология, цитология.	Э.Г. Улумбеков, Ю.А. Чельшева	2012, М.: ГЭОТАР-Медиа	50	ЭБС Консультант студента
	Морфогенез и гистофизиология системы мононуклеарных фагоцитов человека	Абдуллин Т.Г., Муслимов С.А., Коледаева Е.В., Мусина Л.А., Лебедева А.И.	Киров: «Дом печати - ВЯТКА», 2009.	100	ЭБС Кировского ГМУ
	Цитология и общая гистология. Функциональная морфология клеток и тканей человека: учебник для студентов мед. ин-тов.	Быков В. Л.	2007. СПб.: СОТИС.	5	-
	Основы общей и сравнительной эмбриологии. Учебно-методическое пособие по самостоятельной внеаудиторной работе студентов	Зайцев В.Б., Гамулинская И.Н. Коледаева Е.В.	2008, Киров: Кировская ГМА.	180	ЭБС Кировского ГМУ
	Анатомия человека: учебник	М. Г. Привес, Н. К. Лысенков, В. И. Бушкович	СПб. : ИД СПбМАПО, 2011	20	-
	Анатомия человека: учебник в 2 т.	под ред. И. В. Гайворонского	М.: ГЭОТАР-Медиа, 2014	4	ЭБС Консультант студента

Дополнительная литература

№ п/п	Наименование	Автор (ы)	Год, место издания	Кол-во экземпляров в библиотеке	Наличие в ЭБС
1	2	3	4	5	6
1	Гистология, эмбриология, цитология	Ю. И. Афанасьев, Н. А. Юрина, Е. Ф. Котовский и др.; под ред. Ю. И. Афанасьева, Н. А. Юриной.	2016. М.: ГЭОТАР - Медиа	-	ЭБС Консультант студента
2.	Частная гистология человека.	В.Л. Быков	СПб.: Сотис, 2002.	8	-
3	Атлас по гистологии, цитологии и эмбриологии.	С.Л. Кузнецов, Н.Н. Мушкабаров, В.Л. Горячкина.	М.: МИА, 2002.	10	-
4	Гистология. Атлас для практических занятий.	Н.В. Бойчук, Р.Р. Исламов, С.Л. Кузнецов, Ю.А. Чельшев.	М.: «ГЭОТАР-Медиа», 2008.	5	-
5	Атлас микроскопического и ультрамикроскопического строения клеток тканей и органов	В.Г. Елисеев, Ю.И. Афанасьев, Е.Ф. Котовский, А.Н. Яцковский.	М.: «Медицина», 2004.	15	-
6	Гистология для будущих врачей: тесты для эффективного	Павлов А.В., Гансбургский А.Н.	2011, СПб.: СпецЛит	5	-

	освоения цитологии, эмбриологии и гистологии : учеб. пособие для студентов				
7	Молекулярная биология. Введение в молекулярную цитологию и гистологию : учеб. пособие для студентов мед. вузов	Мушкамбаров Н.Н.	2016, М.: МИА	25	-
8	Terminologia Histologia. Международные термины по цитологии и гистологии человека с официальным списком русских эквивалентов	Банин В.В., Быков В.Л.	2009. М.: "ГЭОТАР - Медиа"	1	ЭБС Консультант студента
9	Гистология, цитология и эмбриология. Атлас.	Быков В.Л., Юшканцева С.И.	2015, М.: "ГЭОТАР - Медиа"	-	ЭБС Консультант студента
10	Гистология, цитология и эмбриология: атлас	В.В. Гемонов, Э.А. Лаврова	2013, М.: "ГЭОТАР - Медиа"	-	ЭБС Консультант студента
11	Руководство по гистологии: в 2-х т. Т. 1	Данилов Р.К.	2011. СПб. : СпецЛит	10	ЭБС Университетская библиотека онлайн
12	Анатомия человека с элементами гистологии	В. Н. Николенко, В. С. Сперанский	М. : "Академия", 2008	24	-
13	Атлас анатомии человека в 4-х томах	Синельников Р.Д.	М.: Новая волна, 2012	10	-

Раздел 6. Анатомия человека.

Тема 6.14: Итоговое занятие по центральной и периферической нервной системам (ЦНС и ПНС). Коллоквиум по ЦНС и ПНС.

Цель: способствовать формированию представлений об образовании и топографии шейного, плечевого, поясничного, крестцового и копчикового сплетения, их областях иннервации для использования полученных знаний при изучении других разделов анатомии и клинических дисциплин, таких как неврология, нейрохирургия.

Задачи: изучить образование и топографию шейного, плечевого, поясничного, крестцового сплетения, их ветви и области иннервации.

Обучающийся должен знать:

- 1) до изучения темы (базисные знания): общие закономерности строения, формирования и расположения периферических нервов, анатомию спинного мозга и его корешков, анатомию позвоночника, таза в целом, промежности, скелета и мышц нижней конечности, топографию нижней конечности;
- 2) после изучения темы:
 - топографию межреберных нервов, задних ветвей спинномозговых нервов;
 - топографию и области иннервации ветвей шейного, плечевого, поясничного сплетения.
 - образование и топографию ветвей крестцового сплетения;
 - топографию и области иннервации коротких ветвей крестцового сплетения;
 - топографию и области иннервации длинных ветвей крестцового сплетения;
 - формирование ветвей копчикового сплетения и области их иннервации

Обучающийся должен уметь:

- показать на препаратах межреберные нервы, ветви шейного, плечевого, поясничного сплетения и зоны их иннервации;
- препарировать ветви поясничного сплетения;
- назвать и показать на демонстрационном трупе длинные и короткие ветви крестцового и копчикового сплетений и зоны их иннервации;
- препарировать ветви шейного, плечевого, крестцового и копчикового сплетения.

Обучающийся должен владеть:

- навыками определения на препаратах и нервно-сосудистом трупе топографии ветвей спинномозговых нервов, зоны их

- иннервации;
- анатомической терминологией по спинномозговым нервам;
- методикой препарирования спинномозговых нервов;
- основной и дополнительной литературой.

Самостоятельная аудиторная работа обучающихся по теме:

1. Ответить на вопросы по теме занятия:

- 1) Образование, топография и области иннервации задних ветвей спинномозговых нервов.
- 2) Образование, топография и области иннервации передних ветвей грудных спинномозговых нервов.
- 3) Источники формирования, топография и области иннервации плечевого, поясничного сплетения.
- 4) Образование, топография и области иннервации подвздошно-подчревного нерва.
- 5) Образование, топография и области иннервации подвздошно-пахового нерва.
- 6) Образование, топография и области иннервации бедренно-полового нерва.
- 7) Образование, топография и области иннервации латерального кожного нерва бедра.
- 8) Образование, топография и области иннервации запирательного нерва.
- 9) Образование, топография и области иннервации бедренного нерва.
- 10) Образование, топография и области иннервации подкожного нерва.
- 11) Источники формирования, топография и области иннервации крестцового сплетения.
- 12) Источники формирования и области иннервации коротких ветвей крестцового сплетения.
- 13) Образование, топография и области иннервации полового нерва.
- 14) Образование, топография и области иннервации заднего кожного нерва бедра.
- 15) Образование, топография и области иннервации седалищного нерва.
- 16) Образование, топография и области иннервации большеберцового нерва.
- 17) Образование, топография и области иннервации общего малоберцового нерва.
- 18) Образование, топография и области иннервации икроножного нерва.
- 19) Образование, топография и области иннервации поверхностного малоберцового нерва.
- 20) Образование, топография и области иннервации глубокого малоберцового нерва.

2. Выполнение заданий под контролем преподавателя

Преподаватель консультирует студентов по наиболее сложным вопросам темы. Далее студенты с помощью учебника и атласа самостоятельно, под руководством и при консультации преподавателя на нервно-сосудистом трупe, муляжах и планшетах закрепляют знания, полученные при выполнении самостоятельной (внеаудиторной) работе, отвечая на вопросы преподавателя. Студенты на занятии рисуют в тетради схемы формирования шейного, плечевого, поясничного и крестцового сплетения, решают ситуационные задачи.

Препараты и учебные пособия:

- 1) Скелет.
- 2) Нервно-сосудистый труп.
- 3) Таблицы, схемы, муляжи.
- 4) Атлас, учебник.

3. Решить ситуационные задачи

- 1) Алгоритм разбора задач заключается в выборе правильного ответа и его обоснование.
- 2) Пример задачи с разбором по алгоритму:
При осмотре полости рта справа от уздечки языка увеличен подъязычный сосочек. Выделительная функция, каких желез будет нарушена?
А. Околоушной и щитовидной.
В. Щитовидной и околощитовидной.
С. Подъязычной и околоушной.
D. Околоушной и поднижнечелюстной.
E. Поднижнечелюстной и подъязычной.
Выбрать правильный ответ из представленных вариантов: E. Поднижнечелюстной и подъязычной.
Обоснование ответа: Слизистая оболочка нижней поверхности языка образует складочку по средней линии – уздечку языка. По обе стороны от уздечки располагается парное возвышение – подъязычный сосочек, на котором открываются выводные протоки подъязычной (ее главный проток) и поднижнечелюстной слюнных желез. Их выделительная функция и будет нарушена.
- 3) Задачи для самостоятельного разбора на занятии:
 1. При поражении, какого нерва наблюдается атрофия дельтовидной мышцы, нарушение кожной чувствительности наружной области плеча?

Ответ: подмышечный нерв.

2. Какой нерв поражен, если у больного значительно ослабляется сгибание предплечья?

Ответ: Мышечно-кожный нерв.

3. При поражении, какого из нервов плечевого сплетения возникает типичная «падающая» или «свисающая» кисть?

Ответ: Лучевой нерв.

4. Какой нерв поражен, если у больного онемение и покалывание в области наружной латеральной поверхности бедра?

Ответ: Латеральный кожный нерв бедра.

5. Какой нерв поражен, если у больного онемение и нарушение чувствительности на внутренней поверхности бедра?

Ответ: Запирательный нерв.

4. Задания для групповой работы.

- показать на препаратах межреберные нервы, ветви шейного, плечевого, поясничного сплетения и зоны их иннервации;
- препарировать ветви поясничного сплетения;
- назвать и показать на демонстрационном трупе длинные и короткие ветви крестцового и копчикового сплетений и зоны их иннервации;
- препарировать ветви шейного, плечевого, крестцового и копчикового сплетения.

Самостоятельная внеаудиторная работа обучающихся по теме:

1) Ознакомиться с теоретическим материалом по теме занятия с использованием конспектов лекций, рекомендуемой учебной литературой.

2) Ответить на вопросы для самоконтроля:

1. Назовите количество спинномозговых нервов.
2. Назовите корешки, образующие спинномозговой нерв; укажите их волоконный состав.
3. Перечислите ветви спинномозгового нерва, укажите их волоконный состав.
4. Опишите область иннервации задними ветвями спинномозговых нервов; перечислите специальные названия задних ветвей спинномозговых нервов.
5. Назовите производные передних ветвей спинномозговых нервов.
6. Назовите, чем образовано шейное сплетение, опишите его топографию.
7. Перечислите ветви шейного сплетения, укажите, к какой группе нервов они относятся по составу волокон, и охарактеризуйте область иннервации.
8. Назовите соединение ветвей шейного сплетения с лицевым и подъязычным нервом; опишите функциональное значение.
9. Назовите источники формирования плечевого сплетения, укажите его части и топографию.
10. Перечислите короткие ветви плечевого сплетения, охарактеризуйте их топографию и область иннервации.
11. Перечислите длинные ветви плечевого сплетения, охарактеризуйте их топографию и область иннервации.
12. Опишите иннервацию кожи головы и шеи: укажите нервы, ответственные за чувствительную иннервацию каждой области.
13. Охарактеризуйте иннервацию кожи верхней конечности: плеча, предплечья и кисти.
14. Охарактеризуйте групповую двигательную иннервацию мышц верхней конечности: плеча, предплечья и кисти.
15. Назовите источники формирования межрёберных нервов, укажите их топографию, ветви и область иннервации.
16. Назовите источники формирования поясничного сплетения, укажите его топографию.
17. Перечислите ветви поясничного сплетения, охарактеризуйте их топографию и область иннервации.
18. Назовите источники формирования крестцового сплетения, укажите его топографию.
19. Перечислите короткие ветви крестцового сплетения, охарактеризуйте их топографию и область иннервации.
20. Перечислите длинные ветви крестцового сплетения, охарактеризуйте их топографию и область иннервации.
21. Назовите источники формирования полового сплетения, перечислите его ветви, охарактеризуйте их топографию и область иннервации.
22. Назовите источники формирования копчикового сплетения, перечислите его ветви, охарактеризуйте их топографию и область иннервации.
23. Охарактеризуйте иннервацию кожи нижней конечности: бедра, голени и стопы.
24. Охарактеризуйте групповую двигательную иннервацию мышц нижней конечности: бедра, голени и стопы.
25. Охарактеризуйте иннервацию кожи и мышц промежности.

3) Проверить свои знания с использованием тестового контроля

1. Укажите мышцы, которые иннервируют ветви шейной петли.

А. грудино-подъязычная мышца *

- В. грудино-щитовидная мышца *
- С. лопаточно-подъязычная мышца *
- Д. щито-подъязычная мышца *

2. Укажите источники иннервации трапецевидной и грудино-ключично-сосцевидной мышцы.

- А. добавочный нерв *
- В. языкоглоточный нерв
- С. ветви шейного сплетения *
- Д. ветви плечевого сплетения

3. Укажите источник иннервации кожи передней и латеральной области шеи.

- А. добавочный нерв
- В. подъязычный нерв
- С. лицевой нерв
- Д. поперечный нерв шеи *

4. Укажите места прохождения диафрагмального нерва.

- А. в верхнем средостении *
- В. по передней поверхности передней лестничной мышцы *
- С. между подключичной артерией и веной *
- Д. впереди корня легкого *

5. Укажите мышцы, которые иннервирует дорсальный нерв лопатки.

- А. задняя лестничная мышца
- В. мышца, поднимающая лопатку *
- С. ромбовидная мышца *
- Д. большая грудная мышца

6. Укажите мышцы которые иннервируют подмышечный нерв.

- А. передняя лестничная мышца
- В. дельтовидная мышца *
- С. малая грудная мышца
- Д. большая грудная мышца

7. Укажите мышцы, которые иннервирует длинный грудной нерв.

- А. подлопаточная мышца
- В. передняя зубчатая мышца *
- С. широчайшая мышца спины
- Д. парные межреберные мышцы

8. Укажите нервы, которые не дают ветвей в области плеча.

- А. мышечно-кожный нерв
- В. локтевой нерв *
- С. лучевой нерв
- Д. срединный нерв *

9. Укажите, какой нерв обеспечивает кожную чувствительность в области задней поверхности предплечья.

- А. локтевой нерв
- В. лучевой нерв *
- С. срединный нерв
- Д. подмышечный нерв

10. Укажите мышцы, которые иннервирует мышечно-кожный нерв.

- А. клювовидно-плечевая мышца *
- В. двуглавая мышца *
- С. трехглавая мышца
- Д. круглый пронатор

11. Укажите мышцы кисти, которые иннервирует локтевой нерв.

- А. короткий сгибатель мизинца *

- В. мышца, отводящая мизинец *
 - С. мышца, противопоставляющая мизинец *
 - Д. ладонные межкостные мышцы *
12. Укажите мышцы, которые иннервирует срединный нерв на кисти.
- А. мышца сгибающая мизинец
 - В. короткий разгибатель большого пальца
 - С. короткая мышца, отводящая большой палец кисти *
 - Д. мышца противопоставляющая большой палец кисти *
13. Укажите мышцы, которые иннервирует лучевой нерв.
- А. трехглавая мышца плеча *
 - В. плечевая мышца
 - С. локтевая мышца *
 - Д. круглый пронатор
14. Укажите мышцы, которые иннервируют передние ветви грудных спинномозговых нервов.
- А. подреберные мышцы *
 - В. поперечная мышца груди *
 - С. мышцы, поднимающие ребра *
 - Д. прямая мышца живота *
15. Укажите нервы, участвующие в иннервации четырехглавой мышцы бедра.
- А. бедренный нерв *
 - В. седалищный нерв
 - С. запирательный нерв
 - Д. общий малоберцовый нерв
16. Укажите анатомические структуры, которые иннервирует подкожный нерв.
- А. кожа передней поверхности голени *
 - В. кожа латерального края стопы
 - С. кожа медиальной поверхности коленного сустава *
 - Д. кожа медиального края стопы *
17. Укажите нерв, который иннервирует большую ягодичную мышцу.
- А. седалищный нерв
 - В. нижний ягодичный нерв *
 - С. верхний ягодичный нерв
 - Д. бедренный нерв
18. Укажите мышцы, которые иннервирует поверхностный малоберцовый нерв
- А. передняя большеберцовая мышца
 - В. длинная малоберцовая мышца *
 - С. короткая малоберцовая мышца *
 - Д. задняя большеберцовая мышца
19. Укажите анатомические структуры, которые иннервирует большеберцовый нерв.
- А. трехглавая мышца голени *
 - В. подошвенная мышца *
 - С. подколенная мышца *
 - Д. коленный сустав *
20. Укажите места расположения большеберцового нерва.
- А. между поясничной и латеральной головками икроножной мышцы
 - В. позади подколенной вены *
 - С. впереди подколенной вены
 - Д. позади латеральной лодыжки

Перечень вопросов к коллоквиуму по ЦНС и ПНС.

1. Поясничное, крестцовое и копчиковое сплетение.
- 1) Формирование спинномозгового нерва.

- 2) Топография и формирование шейного сплетения.
- 3) Кожные ветви шейного сплетения.
- 4) Мышечные ветви шейного сплетения.
- 5) Топография диафрагмального нерва, ветви и области иннервации.
- 6) Топография и формирование плечевого сплетения.
- 7) Короткие ветви плечевого сплетения.
- 8) Длинные ветви плечевого сплетения.
- 9) Иннервация кожи головы и шеи.
- 10) Иннервация мышц шеи.
- 11) Иннервация гортани, глотки.
- 12) Иннервация органов грудной полости.
- 13) Иннервация мышц плечевого пояса и плечевого сустава.
- 14) Иннервация плеча (мышц, кожи).
- 15) Иннервация предплечья (мышц, кожи) и локтевого сустава.
- 16) Иннервация кисти (мышц, кожи, суставов).
- 17) Задние ветви спинномозговых нервов, зоны иннервации.
- 18) Межреберные нервы. Зоны иннервации.
- 19) Иннервация мышц груди.
- 20) Иннервация мышц спины.

2. Поясничное, крестцовое и копчиковое сплетение.

- 1) Топография и формирование поясничного сплетения.
- 2) Ветви поясничного сплетения.
- 3) Топография и формирование крестцового и копчикового сплетения.
- 4) Ветви крестцового и копчикового сплетения.
- 5) Иннервация кожи низа живота и ягодиц.
- 6) Иннервация мышц живота.
- 7) Иннервация мышц тазового пояса и тазобедренного сустава.
- 8) Иннервация кожи половых органов и промежности.
- 9) Иннервация бедра (мышц, кожи) и коленного сустава.
- 10) Иннервация голени (мышц, кожи) и голеностопного сустава.
- 11) Иннервация стопы (мышц, кожи).

Рекомендуемая литература:

Основная литература

№ п/п	Наименование	Автор (ы)	Год, место издания	Кол-во экземпляров в библиотеке	Наличие в ЭБС
1	2	3	4	5	6
	Гистология, цитология и эмбриология	Кузнецов С.Л., Мушкабаров Н.Н.	2012, М.: МИА	52	-
	Гистология, эмбриология, цитология.	Э.Г. Улумбеков, Ю.А. Чельшева	2012, М.: ГЭОТАР-Медиа	50	ЭБС Консультант студента
	Морфогенез и гистофизиология системы мононуклеарных фагоцитов человека	Абдуллин Т.Г., Муслимов С.А., Коледаева Е.В., Мусина Л.А., Лебедева А.И.	Киров: «Дом печати - ВЯТКА», 2009.	100	ЭБС Кировского ГМУ
	Цитология и общая гистология. Функциональная морфология клеток и тканей человека: учебник для студентов мед. ин-тов.	Быков В. Л.	2007. СПб.: СОТИС.	5	-
	Основы общей и сравнительной эмбриологии. Учебно-методическое пособие по самостоятельной внеаудиторной работе студентов	Зайцев В.Б., Гамулинская И.Н. Коледаева Е.В.	2008, Киров: Кировская ГМА.	180	ЭБС Кировского ГМУ

	Анатомия человека: учебник	М. Г. Привес, Н. К. Лысенков, В. И. Бушкович	СПб. : ИД СПбМАПО, 2011	20	-
	Анатомия человека: учебник в 2 т.	под ред. И. В. Гайворонского	М.: ГЭОТАР-Медиа, 2014	4	ЭБС Консультант студента

Дополнительная литература

№ п/п	Наименование	Автор (ы)	Год, место издания	Кол-во экземпляров в библиотеке	Наличие в ЭБС
1	2	3	4	5	6
1	Гистология, эмбриология, цитология	Ю. И. Афанасьев, Н. А. Юрина, Е. Ф. Котовский и др.; под ред. Ю. И. Афанасьева, Н. А. Юриной.	2016. М.: ГЭОТАР - Медиа	-	ЭБС Консультант студента
2.	Частная гистология человека.	В.Л. Быков	СПб.: Сотис, 2002.	8	-
3	Атлас по гистологии, цитологии и эмбриологии.	С.Л. Кузнецов, Н.Н. Мушкамбаров, В.Л. Горячкина.	М.: МИА, 2002.	10	-
4	Гистология. Атлас для практических занятий.	Н.В. Бойчук, Р.Р. Исламов, С.Л. Кузнецов, Ю.А. Чельшев.	М.: «ГЭОТАР-Медиа», 2008.	5	-
5	Атлас микроскопического и ультрамикроскопического строения клеток тканей и органов	В.Г. Елисеев, Ю.И. Афанасьев, Е.Ф. Котовский, А.Н. Яцковский.	М.: «Медицина», 2004.	15	-
6	Гистология для будущих врачей: тесты для эффективного освоения цитологии, эмбриологии и гистологии : учеб. пособие для студентов	Павлов А.В., Гансбургский А.Н.	2011, СПб.: СпецЛит	5	-
7	Молекулярная биология. Введение в молекулярную цитологию и гистологию : учеб. пособие для студентов мед. вузов	Мушкамбаров Н.Н.	2016, М.: МИА	25	-
8	Terminologia Histologia. Международные термины по цитологии и гистологии человека с официальным списком русских эквивалентов	Банин В.В., Быков В.Л.	2009. М.: "ГЭОТАР - Медиа"	1	ЭБС Консультант студента
9	Гистология, цитология и эмбриология. Атлас.	Быков В.Л., Юшканцева С.И.	2015, М.: "ГЭОТАР - Медиа"	-	ЭБС Консультант студента
10	Гистология, цитология и эмбриология: атлас	В.В. Гемонов, Э.А. Лаврова	2013, М.: "ГЭОТАР - Медиа"	-	ЭБС Консультант студента
11	Руководство по гистологии: в 2-х т. Т. 1	Данилов Р.К.	2011. СПб. : СпецЛит	10	ЭБС Университетская библиотека онлайн
12	Анатомия человека с элементами гистологии	В. Н. Николенко, В. С. Сперанский	М. : "Академия", 2008	24	-
13	Атлас анатомии человека в 4-х томах	Синельников Р.Д.	М.: Новая волна, 2012	10	-

Раздел 6. Анатомия человека.

Тема 6.15: Эндокринные органы.

Цель: способствовать формированию представлений о строении, топографии и функции желез внутренней секреции для последующего использования этих знаний при изучении других разделов анатомии и клинических дисциплин, таких как эндокринология.

Задачи: изучить строение, топографию и функцию желез внутренней секреции, их связь с нервной системой.

Обучающийся должен знать:

- 1) до изучения темы (базисные знания):
 - разделы анатомии человека «остеология», «синдесмология», «миология», «ЦНС»;
 - лекционный и теоретический материал по «эндокринным органам».
 - названия анатомических образований, деталей строения и структур эндокринных желёз на латинском и русском языках;
- 2) после изучения темы:
 - строение эндокринных желез, их топографию, гормоны и влияние их на организм, заболевания, развивающиеся при гипер- и гипофункции.
 - топографо-анатомические взаимоотношения внутренних органов;
 - филогенез, эмбриогенез эндокринных желез.

Обучающийся должен уметь:

- показывать на препаратах эндокринные железы, их основные части;
- показать на демонстрационных препаратах эндокринные железы и анатомические детали их строения.

Обучающийся должен владеть:

- анатомической терминологией по эндокринным органам;
- демонстрацией на препаратах эндокринных желез и анатомических деталей их строения;
- основной и дополнительной литературой.

Самостоятельная аудиторная работа обучающихся по теме:

1. Ответить на вопросы по теме занятия:

- 1) Классификация эндокринных желез.
- 2) Строение, топография и функция щитовидной железы, паращитовидных желез.
- 3) Анатомия и топография эндокринной части поджелудочной железы, половых желез.
- 4) Строение гипофиза, эпифиза и их функциональное значение.
- 5) Строение, топография и функции надпочечников.
- 6) Строение, топография и функции тимуса.

2. Выполнение заданий под контролем преподавателя

Преподаватель консультирует студентов по сложным вопросам темы. Далее студенты с помощью учебника и атласа самостоятельно, под руководством и при консультации преподавателя на влажных препаратах, муляжах и рентгенограммах закрепляют знания, полученные при выполнении самостоятельной (внеаудиторной) работе по топографии и строению органов, используя план ответа по органу. Студенты решают ситуационные задачи.

Препараты и учебные пособия:

- 1) Череп.
- 2) Скелет.
- 3) Демонстрационный труп.
- 4) Таблицы, муляжи, планшеты.
- 5) Атлас, учебник.

3. Решить ситуационные задачи

- 1) Алгоритм разбора задач заключается в выборе правильного ответа и его обоснование.
- 2) Пример задачи с разбором по алгоритму:
У больной поставлен диагноз “несахарный диабет”, характерными признаками которого является полидипсия и полиурия. Поражения какой части головного мозга могло вызвать такое явление?
А. Гипофиза.
В. Эпифиза.
С. Аденогипофиза.
D. Нейрогипофиза и гипоталамуса.*

Е. Таламуса.

*Выбрать правильный ответ из представленных вариантов: D. Нейрогипофиза и гипоталамуса. **

Обоснование ответа: «Несахарный диабет» проявляется увеличением диуреза (выделение мочи) до 20 - 30 л в сутки. Эта патология связана с нарушением секреции антидиуретического гормона, вырабатываемым в гипоталамусе и накапливаемым в нейрогипофизе.

3) Задачи для самостоятельного разбора на занятии:

1. После обследования у больного выявлены симптомы акромегалии с высоким уровнем гормона соматотропина в крови. Какая эндокринная железа поражена патологическим процессом?

- A. Аденогипофиза.
- B. Нейрогипофиз.
- C. Эпифиз.
- D. Надпочечники.
- E. Щитовидная железа.

2. У больного на рентгенограмме черепа выявлены истончение и сужение тени спинки турецкого седла. Разрастания какой части головного мозга могло вызвать такое явление?

- A. Таламуса.
- B. Эпифиза.
- C. Гипоталамуса.
- D. Зрительного перекрестка.
- E. Гипофиза.

3. У детей делают только нижнюю трахеотомию вследствие высокого расположения:

- A. Гортани.
- B. Долей щитовидной железы.
- C. Перешейка щитовидной железы.
- D. Трахеи.
- E. Языка.

4. В эндокринологическом отделении находится мальчик 9 лет, у которого уже несколько раз были переломы конечностей связанные с хрупкостью костей. Функция какой эндокринной железы нарушена?

- A. Щитовидная железа
- B. Паращитовидная железа.
- C. Вилочковая железа
- D. Надпочечные железы
- E. Эпифиз

5. При экстирпации боковых долей щитовидной железы хирург должен обеспечить сохранность паращитовидных желез. Эти железы размещены:

- A. Впереди боковых долей.
- B. Позади боковых долей.
- C. Сбоку от боковых долей.
- D. Медиальнее боковых долей.
- E. Позади перешейка железы.

6. При лабораторном исследовании в крови больного отмечено повышение уровня сахара. Какая из эндокринных желез поражена?

- A. Glandula suprarenalis
- B. Glandula thyroidea
- C. Glandula parathyroidea
- D. Glandula pineale
- E. Insulae pancreaticae

7. Ребенок 5 лет во время игры получил удар в область рукоятки грудины. В результате травмы пострадал орган, находящийся за рукояткой грудины. Назовите этот орган.

- A. Вилочковая железа
- B. Щитовидная железа.
- C. Сердце.
- D. Перикард.
- E. Гортань.

4. Задания для групповой работы.

- показать на препаратах эндокринные железы, их основные части;
- показать на демонстрационных препаратах эндокринные железы и анатомические детали их строения.

Самостоятельная внеаудиторная работа обучающихся по теме:

1) Ознакомиться с теоретическим материалом по теме занятия с использованием конспектов лекций, рекомендуемой учебной литературой.

2) Ответить на вопросы для самоконтроля:

1. Назовите отличительные особенности эндокринных желез, приведите их классификацию.
2. Опишите строение, топографию и функцию щитовидной железы, околощитовидных желез, гипофиза, шишковидной железы, панкреатических островков и надпочечников.

3) Проверить свои знания с использованием тестового контроля

1. Укажите органы, с которыми соприкасается щитовидная железа.

- A. глотка *
- B. гортань *
- C. тимус
- D. правая верхняя околощитовидная железа *

2. Укажите эндокринные железы бранхиогенной группы.

- A. поджелудочная железа
- B. интерстициальные клетки половых желез
- C. шишковидное тело
- D. паращитовидные железы *

3. Укажите поверхность или край надпочечников, на которых находятся их ворота.

- A. передняя поверхность *
- B. нижняя поверхность
- C. медиальный край *
- D. задняя поверхность

4. Назовите анатомические структуры, которые входят в состав передней доли гипофиза.

- A. бугорная часть *
- B. нервная доля
- C. воронка *
- D. аденогипофиз*

Рекомендуемая литература:

Основная литература

№ п/п	Наименование	Автор (ы)	Год, место издания	Кол-во экземпляров в библиотеке	Наличие в ЭБС
1	2	3	4	5	6
	Гистология, цитология и эмбриология	Кузнецов С.Л., Мушкабаров Н.Н.	2012, М.: МИА	52	-
	Гистология, эмбриология, цитология.	Э.Г. Улумбеков, Ю.А. Чельшева	2012, М.: ГЭОТАР-Медиа	50	ЭБС Консультант студента
	Морфогенез и гистофизиология системы мононуклеарных фагоцитов человека	Абдуллин Т.Г., Муслимов С.А., Колдаева Е.В., Мусина Л.А., Лебедева А.И.	Киров: «Дом печати - ВЯТКА», 2009.	100	ЭБС Кировского ГМУ
	Цитология и общая гистология. Функциональная	Быков В. Л.	2007. СПб.: СОТИС.	5	-

	морфология клеток и тканей человека: учебник для студентов мед. ин-тов.				
	Основы общей и сравнительной эмбриологии. Учебно-методическое пособие по самостоятельной внеаудиторной работе студентов	Зайцев В.Б., Гамулинская И.Н. Коледаева Е.В.	2008, Киров: Кировская ГМА.	180	ЭБС Кировского ГМУ
	Анатомия человека: учебник	М. Г. Привес, Н. К. Лысенков, В. И. Бушкович	СПб. : ИД СПбМАПО, 2011	20	-
	Анатомия человека: учебник в 2 т.	под ред. И. В. Гайворонского	М.: ГЭОТАР-Медиа, 2014	4	ЭБС Консультант студента

Дополнительная литература

№ п/п	Наименование	Автор (ы)	Год, место издания	Кол-во экземпляров в библиотеке	Наличие в ЭБС
1	2	3	4	5	6
1	Гистология, эмбриология, цитология	Ю. И. Афанасьев, Н. А. Юрина, Е. Ф. Котовский и др.; под ред. Ю. И. Афанасьева, Н. А. Юриной.	2016. М.: ГЭОТАР - Медиа	-	ЭБС Консультант студента
2.	Частная гистология человека.	В.Л. Быков	СПб.: Сотис, 2002.	8	-
3	Атлас по гистологии, цитологии и эмбриологии.	С.Л. Кузнецов, Н.Н. Мушкамбаров, В.Л. Горячкина.	М.: МИА, 2002.	10	-
4	Гистология. Атлас для практических занятий.	Н.В. Бойчук, Р.Р. Исламов, С.Л. Кузнецов, Ю.А. Чельшев.	М.: «ГЭОТАР-Медиа», 2008.	5	-
5	Атлас микроскопического и ультрамикроскопического строения клеток тканей и органов	В.Г. Елисеев, Ю.И. Афанасьев, Е.Ф. Котовский, А.Н. Яцковский.	М.: «Медицина», 2004.	15	-
6	Гистология для будущих врачей: тесты для эффективного освоения цитологии, эмбриологии и гистологии : учеб. пособие для студентов	Павлов А.В., Гансбургский А.Н.	2011, СПб.: СпецЛит	5	-
7	Молекулярная биология. Введение в молекулярную цитологию и гистологию : учеб. пособие для студентов мед. вузов	Мушкамбаров Н.Н.	2016, М.: МИА	25	-
8	Terminologia Histologia. Международные термины по цитологии и гистологии человека с официальным списком русских эквивалентов	Банин В.В., Быков В.Л.	2009. М.: "ГЭОТАР - Медиа"	1	ЭБС Консультант студента
9	Гистология, цитология и эмбриология. Атлас.	Быков В.Л., Юшканцева С.И.	2015, М.: "ГЭОТАР - Медиа"	-	ЭБС Консультант студента
10	Гистология, цитология и эмбриология: атлас	В.В. Гемонов, Э.А. Лаврова	2013, М.: "ГЭОТАР - Медиа"	-	ЭБС Консультант студента
11	Руководство по гистологии: в 2-х	Данилов Р.К.	2011. СПб. : СпецЛит	10	ЭБС

	т. Т. 1				Университетская библиотека онлайн
12	Анатомия человека с элементами гистологии	В. Н. Николенко, В. С. Сперанский	М. : "Академия", 2008	24	-
13	Атлас анатомии человека в 4-х томах	Синельников Р.Д.	М.: Новая волна, 2012	10	-

Раздел 6. Анатомия человека.

Тема 6.16: Дыхательная система 1.

Цель: способствовать формированию представлений о строении полости носа, гортани и их топографических взаимоотношениях для применения полученных знаний при изучении других разделов анатомии и клинических дисциплин, таких как оториноларингология, пульмонология, терапия.

Задачи: изучить строение полости носа, гортани, трахеи, бронхов и их топографические взаимоотношения.

Обучающийся должен знать:

- 1) до изучения темы (базисные знания): развитие органов дыхания, строение грудной клетки, костей черепа, позвоночного столба; мышцы, фасции и топографические образования шеи; анатомию и топографию глотки и пищевода.
- 2) после изучения темы:
 - внешнее и внутреннее строение полости носа, гортани;
 - топографию гортани;
 - сообщения носовой полости.

Обучающийся должен уметь:

- показывать отделы полости носа;
- находить и показывать анатомические детали строения носа
- показывать и называть на препаратах отделы, хрящи, связки, мышцы гортани;

Обучающийся должен владеть:

- методами препарирования на трупе гортани и анатомических деталей её строения;
- анатомической терминологией по дыхательной системе;
- основной и дополнительной литературой.

Самостоятельная аудиторная работа обучающихся по теме:

1. Ответить на вопросы по теме занятия:

- 1) Органы, относящиеся к дыхательной системе.
- 2) Строение наружного носа, хрящей носа.
- 3) Полость носа, носовые ходы и их сообщения.
- 4) Особенности строения слизистой оболочки полости носа, ее функции.
- 5) Границы входа в гортань, отделы гортани.
- 6) Топография гортани.
- 7) Строение слизистой оболочки и подслизистой основы гортани.
- 8) Парные и непарные хрящи гортани.
- 9) Связки гортани.
- 10) Суставы гортани.
- 11) Мышцы, суживающие голосовую щель.
- 12) Мышцы, расширяющие голосовую щель.
- 13) Мышцы, изменяющие напряжение голосовых связок.

2. Выполнение заданий под контролем преподавателя

Преподаватель консультирует студентов по сложным вопросам темы. Далее студенты с помощью учебника и атласа самостоятельно, под руководством и при консультации преподавателя на влажных препаратах, муляжах и рентгенограммах закрепляют знания, полученные при выполнении самостоятельной (внеаудиторной) работе по топографии и строению органов, используя план ответа по органу. Студенты решают ситуационные задачи.

Препараты и учебные пособия:

- 1) Скелет.
- 2) Череп.

- 3) Сагиттальный распил головы.
- 4) Комплекс органов, выделенный по методу Шора.
- 5) Влажный препарат гортани.
- 6) «Гусаки».
- 7) Муляж гортани.
- 8) Таблицы, схемы, муляжи.
- 9) Атлас, учебник.

3. Решить ситуационные задачи

- 1) Алгоритм разбора задач заключается в выборе правильного ответа и его обоснование:
- 2) Пример задачи с разбором по алгоритму:

При осмотре полости рта справа от уздечки языка увеличен подъязычный сосочек. Выделительная функция, каких желез будет нарушена?

- A. Околоушной и щитовидной.
- B. Щитовидной и околощитовидной.
- C. Подъязычной и околоушной.
- D. Околоушной и поднижнечелюстной.
- E. Поднижнечелюстной и подъязычной.

Выбрать правильный ответ из представленных вариантов: E. Поднижнечелюстной и подъязычной.

Обоснование ответа: Слизистая оболочка нижней поверхности языка образует складочку по средней линии – уздечку языка. По обе стороны от уздечки располагается парное возвышение – подъязычный сосочек, на котором открываются выводные протоки подъязычной (ее главный проток) и поднижнечелюстной слюнных желез. Их выделительная функция и будет нарушена.

- 3) Задачи для самостоятельного разбора на занятии:

1. Хронический насморк осложнился воспалением лобной пазухи. Через какой носовой ход проникла инфекция в эту пазуху?

- A. Верхний.
- B. Нижний.
- C. общий.
- D. Средний.
- E. Носоглоточный.

2. Больной, 32 лет, обратился к врачу с жалобой на затрудненное носовое дыхание, головные боли, частые насморки. Обследовав больного, врач определил искривление носовой перегородки и предложил операцию. Какие части имеет носовая перегородка?

- A. Кожную, хрящевую перепончатую.
- B. Кожную, хрящевую, костную.
- C. Перепончатую, хрящевую, костную.
- D. Слизистую, кожную, перепончатую.
- E. Перепончатую, слизистую, костную.

3. Больной 18 лет обратился в поликлинику с травмой, в участке преддверия носа. При осмотре: механическое повреждение стенок преддверия, которое не переходит на собственно полость носа. Что является границей между преддверием и собственно полостью носа?

- A. Валик носа.
- B. Порог носа.
- C. Перегородка носа.
- D. Хоаны.
- E. Ноздри.

4. У женщины опухоль гортани. При осмотре врач заметил, что она выпячивается в полость гортани над складками преддверия. Назовите, в какой части полости гортани обнаружили опухоль?

- A. Желудочка.
- B. Вход в гортань.
- C. Голосовой.
- D. Подголосовой.
- E. Преддверие.

5. Ребенок проглотил острую маленькую пластинку, и она попала в гортань. Ларингоскопически было определено, что пластинка порезала участок рядом с рожковидным хрящом. Это:

- A. Plica vestibularis.
- B. Plica vocalis.

- C. Plica aryepiglottica.
- D. Plica interarritenoidea.
- E. Glottis.

4. Задания для групповой работы.

- показать отделы полости носа;
- найти и показать анатомические детали строения носа
- показать и назвать на препаратах отделы, хрящи, связки, мышцы гортани;
- показать на препаратах и демонстрационном трупе трахею, бронхи и анатомические детали их строения.
-

Самостоятельная внеаудиторная работа обучающихся по теме:

1) Ознакомиться с теоретическим материалом по теме занятия с использованием конспектов лекций, рекомендуемой учебной литературой.

2) Ответить на вопросы для самоконтроля:

1. Перечислите органы, входящие в состав дыхательной системы.
2. Опишите строение носа и его полости, перечислите сообщения носовых ходов.
3. Укажите локализацию обонятельной и дыхательной областей полости носа; расположение и функцию пещеристого сплетения раковины?
4. Перечислите околоносовые пазухи, где они расположены, какова их функция?
5. Дайте характеристику гортани.
6. Перечислите хрящи гортани.
7. Как классифицируются мышцы гортани, приведите примеры.

3) Проверить свои знания с использованием тестового контроля

1. Какие из перечисленных хрящей относятся к наружному носу?
 - A. малые хрящи крыла носа *
 - B. латеральный хрящ носа *
 - C. хрящ перегородки носа
 - D. сошниково-носовой хрящ

2. Полости каких анатомических образований непосредственно сообщаются с носоглоткой.
 - A. полость рта
 - B. барабанная полость *
 - C. гортанная часть глотки
 - D. трахея

3. Укажите анатомические образования, лежащие спереди от гортани.
 - A. претрахеальная пластинка шейной фасции *
 - B. поверхностная пластинка шейной фасции *
 - C. лопаточно-подъязычная мышца *
 - D. подъязычная кость

4. Укажите мышцы гортани, которые при своем сокращении суживают вход в гортань.
 - A. черпало-надгортанная мышца *
 - B. латеральная перстнечерпаловидная мышца
 - C. щиточерпаловидная мышца
 - D. косые черпаловидные мышцы *

5. Укажите, с какими анатомическими образованиями соприкасается гортань сзади.
 - A. подъязычные мышцы
 - B. грудной лимфатический проток
 - C. глотка *
 - D. предпозвоночная пластинка шейной фасции

6. Укажите анатомические образования, ограничивающие желудочек гортани.
 - A. складки преддверия *
 - B. голосовые складки *
 - C. черпало-надгортанные складки
 - D. голосовые связки

7. Укажите парные хрящи гортани.
- черпаловидный хрящ *
 - перстневидный хрящ
 - клиновидный хрящ *
 - рожковидный хрящ *
8. Укажите хрящи гортани, построенные из эластического хряща.
- клиновидный хрящ *
 - щитовидный хрящ
 - перстневидный хрящ
 - надгортанник *
9. В какую сторону обращена дуга перстневидного хряща?
- кпереди *
 - кзади
 - вверх
 - вниз

Рекомендуемая литература:

Основная литература

№ п/п	Наименование	Автор (ы)	Год, место издания	Кол-во экземпляров в библиотеке	Наличие в ЭБС
1	2	3	4	5	6
	Гистология, цитология и эмбриология	Кузнецов С.Л., Мушкабаров Н.Н.	2012, М.: МИА	52	-
	Гистология, эмбриология, цитология.	Э.Г. Улумбеков, Ю.А. Чельшева	2012, М.: ГЭОТАР-Медиа	50	ЭБС Консультант студента
	Морфогенез и гистофизиология системы мононуклеарных фагоцитов человека	Абдуллин Т.Г., Муслимов С.А., Коледаева Е.В., Мусина Л.А., Лебедева А.И.	Киров: «Дом печати - ВЯТКА», 2009.	100	ЭБС Кировского ГМУ
	Цитология и общая гистология. Функциональная морфология клеток и тканей человека: учебник для студентов мед. ин-тов.	Быков В. Л.	2007. СПб.: СОТИС.	5	-
	Основы общей и сравнительной эмбриологии. Учебно-методическое пособие по самостоятельной внеаудиторной работе студентов	Зайцев В.Б., Гамулинская И.Н. Коледаева Е.В.	2008, Киров: Кировская ГМА.	180	ЭБС Кировского ГМУ
	Анатомия человека: учебник	М. Г. Привес, Н. К. Лысенков, В. И. Бушкович	СПб. : ИД СПбМАПО, 2011	20	-
	Анатомия человека: учебник в 2 т.	под ред. И. В. Гайворонского	М.: ГЭОТАР-Медиа, 2014	4	ЭБС Консультант студента

Дополнительная литература

№ п/п	Наименование	Автор (ы)	Год, место издания	Кол-во экземпляров в библиотеке	Наличие в ЭБС
1	2	3	4	5	6

1	Гистология, эмбриология, цитология	Ю. И. Афанасьев, Н. А. Юрина, Е. Ф. Котовский и др.; под ред. Ю. И. Афанасьева, Н. А. Юриной.	2016. М.: ГЭОТАР - Медиа	-	ЭБС Консультант студента
2.	Частная гистология человека.	В.Л. Быков	СПб.: Сотис, 2002.	8	-
3	Атлас по гистологии, цитологии и эмбриологии.	С.Л. Кузнецов, Н.Н. Мушкамбаров, В.Л. Горячкина.	М.: МИА, 2002.	10	-
4	Гистология. Атлас для практических занятий.	Н.В. Бойчук, Р.Р. Исламов, С.Л. Кузнецов, Ю.А. Чельшев.	М.: «ГЭОТАР-Медиа», 2008.	5	-
5	Атлас микроскопического и ультрамикроскопического строения клеток тканей и органов	В.Г. Елисеев, Ю.И. Афанасьев, Е.Ф. Котовский, А.Н. Яцковский.	М.: «Медицина», 2004.	15	-
6	Гистология для будущих врачей: тесты для эффективного освоения цитологии, эмбриологии и гистологии : учеб. пособие для студентов	Павлов А.В., Гансбургский А.Н.	2011, СПб.: СпецЛит	5	-
7	Молекулярная биология. Введение в молекулярную цитологию и гистологию : учеб. пособие для студентов мед. вузов	Мушкамбаров Н.Н.	2016, М.: МИА	25	-
8	Terminologia Histologia. Международные термины по цитологии и гистологии человека с официальным списком русских эквивалентов	Банин В.В., Быков В.Л.	2009. М.: "ГЭОТАР - Медиа"	1	ЭБС Консультант студента
9	Гистология, цитология и эмбриология. Атлас.	Быков В.Л., Юшканцева С.И.	2015, М.: "ГЭОТАР - Медиа"	-	ЭБС Консультант студента
10	Гистология, цитология и эмбриология: атлас	В.В. Гемонов, Э.А. Лаврова	2013, М.: "ГЭОТАР - Медиа"	-	ЭБС Консультант студента
11	Руководство по гистологии: в 2-х т. Т. 1	Данилов Р.К.	2011. СПб. : СпецЛит	10	ЭБС Университетская библиотека онлайн
12	Анатомия человека с элементами гистологии	В. Н. Николенко, В. С. Сперанский	М. : "Академия", 2008	24	-
13	Атлас анатомии человека в 4-х томах	Синельников Р.Д.	М.: Новая волна, 2012	10	-

Раздел 6. Анатомия человека.

Тема 6.17: Дыхательная система 2. Коллоквиум по эндокринной системе.

Цель: способствовать формированию представлений о строении трахеи, бронхов и легких, их топографических взаимоотношениях для применения полученных знаний при изучении других разделов анатомии и клинических дисциплин, таких как оториноларингология, пульмонология, терапия.

Задачи: изучить строение трахеи, бронхов и их топографические взаимоотношения, изучить строение легких и его границ.

Обучающийся должен знать:

- 1) до изучения темы (базисные знания): развитие органов дыхания, строение грудной клетки, костей черепа, позвоночного столба; мышцы, фасции и топографические образования шеи; анатомию и топографию глотки и пищевода.
- 2) после изучения темы:
 - внешнее и внутреннее строение полости носа, гортани, трахеи, бронхов;

- топографию гортани, трахеи и бронхов;
- закономерность деления бронхов в легких.

Обучающийся должен уметь:

- показывать на препаратах и демонстрационном трупе трахею, бронхи и анатомические структурные единицы легкого, анатомические детали их строения.

Обучающийся должен владеть:

- методами препарирования на трупе трахеи, бронхов и анатомических деталей их строения;
- анатомической терминологией по дыхательной системе;
- основной и дополнительной литературой.

Самостоятельная аудиторная работа обучающихся по теме:

1. Ответить на вопросы по теме занятия:

1. Строение и топография трахеи.
2. Структурно-функциональные единицы легкого.
3. Строение и топография главных бронхов.
4. Структуры бронхиального дерева.

2. Выполнение заданий под контролем преподавателя

Преподаватель консультирует студентов по сложным вопросам темы. Далее студенты с помощью учебника и атласа самостоятельно, под руководством и при консультации преподавателя на влажных препаратах, муляжах и рентгенограммах закрепляют знания, полученные при выполнении самостоятельной (внеаудиторной) работе по топографии и строению органов, используя план ответа по органу. Студенты решают ситуационные задачи.

Препараты и учебные пособия:

- 1) Скелет.
- 2) Череп.
- 3) Сагиттальный распил головы.
- 4) Комплекс органов, выделенный по методу Шора.
- 5) Влажный препарат гортани.
- 6) «Гусаки».
- 7) Муляж гортани.
- 8) Таблицы, схемы, муляжи.
- 9) Атлас, учебник.

3. Решить ситуационные задачи

- 1) Алгоритм разбора задач заключается в выборе правильного ответа и его обоснование:
- 2) Пример задачи с разбором по алгоритму:

При осмотре полости рта справа от уздечки языка увеличен подъязычный сосочек. Выделительная функция, каких желез будет нарушена?

- A. Околоушной и щитовидной.
- B. Щитовидной и околощитовидной.
- C. Подъязычной и околоушной.
- D. Околоушной и поднижнечелюстной.
- E. Поднижнечелюстной и подъязычной.

Выбрать правильный ответ из представленных вариантов: E. Поднижнечелюстной и подъязычной.

Обоснование ответа: Слизистая оболочка нижней поверхности языка образует складочку по средней линии – уздечку языка. По обе стороны от уздечки располагается парное возвышение – подъязычный сосочек, на котором открываются выводные протоки подъязычной (ее главный проток) и поднижнечелюстной слюнных желез. Их выделительная функция и будет нарушена.

3) Задачи для самостоятельного разбора на занятии:

E. Преддверие.

1. Ребенок проглотил острую маленькую пластинку, и она попала в гортань. Ларингоскопически было определено, что пластинка порезала участок рядом с рожковидным хрящом. Это:

- A. Plica vestibularis.
- B. Plica vocalis.
- C. Plica aryepiglottica.
- D. Plica interarritenoidea.
- E. Glottis.

2. При введении эндоскопа с целью бронхоскопии врач должен помнить, что бифуркация трахеи находится на уровне:
- A. XI грудного позвонка.
 - B. VII шейного позвонка.
 - C. VII грудного позвонка.
 - D. IX грудного позвонка.
 - E. V грудного позвонка.

3. В больницу поступил ребенок 4 лет с инородным телом в дыхательных путях. В какой бронх наиболее вероятно попадание инородного тела, если его диаметр приблизительно 1,5 см?

- A. В долевого бронх.
- B. В правый главный бронх.
- C. В левый главный бронх.
- D. В левый сегментарный бронх.
- E. В правый сегментарный бронх.

4. Задания для групповой работы.

- показать на препаратах и демонстрационном трупе анатомические части легкого,
- показать на препаратах и демонстрационном трупе трахею, бронхи и анатомические детали их строения.

Самостоятельная внеаудиторная работа обучающихся по теме:

1) Ознакомиться с теоретическим материалом по теме занятия с использованием конспектов лекций, рекомендуемой учебной литературой.

2) Ответить на вопросы для самоконтроля:

1. Дайте характеристику трахее и главным бронхам.
2. Перечислите, структуры, входящие в состав бронхиального дерева.
3. Назовите структурно-функциональную единицу легкого, перечислите ее составные элементы.
4. Дайте характеристику легким, перечислите сегменты правого и левого легкого.
5. Дайте определение плевре и охарактеризуйте ее строение. Перечислите синусы плевральной полости.
6. Охарактеризуйте топографию грудной полости.
7. Дайте определение средостению, назовите органы, входящие в состав переднего и заднего средостения.

3) Проверить свои знания с использованием тестового контроля

1. Укажите правильное топографо-анатомическое взаимоотношение главного бронха и кровеносных сосудов (в направлении сверху вниз) в воротах правого легкого.

- A. легочная артерия, легочные вены, главный бронх
- B. легочные вены, легочная артерия, главный бронх
- C. главный бронх, легочные вены, легочная артерия
- D. главный бронх, легочная артерия, легочные вены. *

2. Укажите эпителий, выстилающий слизистую оболочку трахеи.

- A. многослойный
- B. простой сквамозный (плоский)
- C. реснитчатый *
- D. переходной

3. Укажите мышцы, прикрепляющиеся к косой линии щитовидного хряща.

- A. грудино-щитовидная мышца *
- B. щито-подъязычная мышца *
- C. щито-черпаловидная мышца
- D. перстне-щитовидная мышца

4. Укажите мышцы, суживающие голосовую щель.

- A. латеральная перстне-черпаловидная мышца *
- B. грудино-щитовидная мышца
- C. поперечная черпаловидная мышца *
- D. косая черпаловидная мышца *

5. Укажите, на уровне какого позвонка находится начало трахеи у взрослого человека.

- A. IV-й шейный позвонок
- B. VI-й шейный позвонок *

- C. V-й шейный позвонок
- D. 1-й грудной позвонок

6. Укажите анатомическое образование, на уровне которого находится бифуркация трахеи у взрослого человека.

- A. угол грудины *
- B. V-й грудной позвонок *
- C. яремная вырезка грудины
- D. верхний край дуги аорты

7. Укажите место локализации кривой щели на легких.

- A. от заднего края правого легкого *
- B. нижний край левого легкого *
- C. вдоль 6 ребра *
- D. на уровне 4 ребра

8. Укажите место локализации горизонтальной щели на легких.

- A. реберная поверхность правого легкого *
- B. реберная поверхность левого легкого
- C. средостенная поверхность левого легкого
- D. диафрагмальная поверхность правого легкого

9. Укажите анатомические образования, ограничивающие сердечную вырезку левого легкого снизу.

- A. язычок *
- B. косая щель
- C. ворота легкого
- D. горизонтальная щель

10. Укажите доли легких, в которых выделяют 5 сегментов.

- A. нижняя доля правого легкого *
- B. верхняя доля левого легкого *
- C. нижняя доля левого легкого *
- D. верхняя доля правого легкого

11. Укажите проекцию верхушки правого легкого на поверхность тела.

- A. над ключицей на 3-4 см
- B. на уровне остистого отростка VII-го шейного позвонка *
- C. над 1 ребром на 3-4 см *
- D. над ключицей на 2 см *

12. Укажите структурные элементы легких, в которых происходит газообмен между воздухом и кровью.

- A. альвеолярные ходы *
- B. альвеолы *
- C. дыхательные бронхиолы *
- D. альвеолярные мешочки *

13. Укажите органы, которые расположены в заднем отделе средостения.

- A. главные бронхи
- B. блуждающие нервы *
- C. непарная и полунепарная вена *
- D. трахея

Вопросы к коллоквиуму по эндокринной системе:

1. Строение эпифиза.
2. Строение гипофиза.
3. Строение щитовидной железы.
4. Строение паращитовидных желез.
5. Строение надпочечников.
6. Строение поджелудочной железы.
7. Строение половых желез (яичника и яичка).

Рекомендуемая литература:**Основная литература**

№ п/п	Наименование	Автор (ы)	Год, место издания	Кол-во экземпляров в библиотеке	Наличие в ЭБС
1	2	3	4	5	6
	Гистология, цитология и эмбриология	Кузнецов С.Л., Мушкабаров Н.Н.	2012, М.: МИА	52	-
	Гистология, эмбриология, цитология.	Э.Г. Улумбеков, Ю.А. Чельшева	2012, М.: ГЭОТАР-Медиа	50	ЭБС Консультант студента
	Морфогенез и гистофизиология системы мононуклеарных фагоцитов человека	Абдуллин Т.Г., Муслимов С.А., Коледаева Е.В., Мусина Л.А., Лебедева А.И.	Киров: «Дом печати - ВЯТКА», 2009.	100	ЭБС Кировского ГМУ
	Цитология и общая гистология. Функциональная морфология клеток и тканей человека: учебник для студентов мед. ин-тов.	Быков В. Л.	2007. СПб.: СОТИС.	5	-
	Основы общей и сравнительной эмбриологии. Учебно-методическое пособие по самостоятельной внеаудиторной работе студентов	Зайцев В.Б., Гамулинская И.Н. Коледаева Е.В.	2008, Киров: Кировская ГМА.	180	ЭБС Кировского ГМУ
	Анатомия человека: учебник	М. Г. Привес, Н. К. Лысенков, В. И. Бушкович	СПб. : ИД СПбМАПО, 2011	20	-
	Анатомия человека: учебник в 2 т.	под ред. И. В. Гайворонского	М.: ГЭОТАР-Медиа, 2014	4	ЭБС Консультант студента

Дополнительная литература

№ п/п	Наименование	Автор (ы)	Год, место издания	Кол-во экземпляров в библиотеке	Наличие в ЭБС
1	2	3	4	5	6
1	Гистология, эмбриология, цитология	Ю. И. Афанасьев, Н. А. Юрина, Е. Ф. Котовский и др.; под ред. Ю. И. Афанасьева, Н. А. Юриной.	2016. М.: ГЭОТАР - Медиа	-	ЭБС Консультант студента
2.	Частная гистология человека.	В.Л. Быков	СПб.: Сотис, 2002.	8	-
3	Атлас по гистологии, цитологии и эмбриологии.	С.Л. Кузнецов, Н.Н. Мушкабаров, В.Л. Горячкина.	М.: МИА, 2002.	10	-
4	Гистология. Атлас для практических занятий.	Н.В. Бойчук, Р.Р. Исламов, С.Л. Кузнецов, Ю.А. Чельшев.	М.: «ГЭОТАР-Медиа», 2008.	5	-
5	Атлас микроскопического и ультрамикроскопического строения клеток тканей и органов	В.Г. Елисеев, Ю.И. Афанасьев, Е.Ф. Котовский, А.Н. Яцковский.	М.: «Медицина», 2004.	15	-
6	Гистология для будущих врачей: тесты для эффективного	Павлов А.В., Гансбургский А.Н.	2011, СПб.: СпецЛит	5	-

	освоения цитологии, эмбриологии и гистологии : учеб. пособие для студентов				
7	Молекулярная биология. Введение в молекулярную цитологию и гистологию : учеб. пособие для студентов мед. вузов	Мушкамбаров Н.Н.	2016, М.: МИА	25	-
8	Terminologia Histologia. Международные термины по цитологии и гистологии человека с официальным списком русских эквивалентов	Банин В.В., Быков В.Л.	2009. М.: "ГЭОТАР - Медиа"	1	ЭБС Консультант студента
9	Гистология, цитология и эмбриология. Атлас.	Быков В.Л., Юшканцева С.И.	2015, М.: "ГЭОТАР - Медиа"	-	ЭБС Консультант студента
10	Гистология, цитология и эмбриология: атлас	В.В. Гемонов, Э.А. Лаврова	2013, М.: "ГЭОТАР - Медиа"	-	ЭБС Консультант студента
11	Руководство по гистологии: в 2-х т. Т. 1	Данилов Р.К.	2011. СПб. : СпецЛит	10	ЭБС Университетская библиотека онлайн
12	Анатомия человека с элементами гистологии	В. Н. Николенко, В. С. Сперанский	М. : "Академия", 2008	24	-
13	Атлас анатомии человека в 4-х томах	Синельников Р.Д.	М.: Новая волна, 2012	10	-

Раздел 6. Анатомия человека.

Тема 6.18: Анатомия. Сердечно-сосудистая система. Коллоквиум по дыхательной системе.

Цель: способствовать формированию представлений о топографии, строении сердца и перикарда для последующего использования этих знаний при изучении других разделов анатомии и клинических дисциплин, особенно кардиологии, торакальной хирургии.

Задачи:

- рассмотреть общую схему строения сердечнососудистой системы, круги кровообращения;
- изучить строение сердца, перикарда.

Обучающийся должен знать:

- 1) до изучения темы (базисные знания): анатомию грудной клетки, закономерности строения сосудов, круги кровообращения, анатомию органов средостения.
- 2) после изучения темы:
 - общий план строения сердечнососудистой системы;
 - наружное и внутреннее строение сердца;
 - анатомическое строение предсердий и желудочков;
 - строение стенки предсердий и желудочков;
 - строение перикарда;
 - синусы перикарда.
 - пороки развития сердца.

Обучающийся должен уметь:

- на влажных препаратах сердца находить и показывать отделы сердца, поверхности, борозды;
- на влажных препаратах сердца (вскрытых) показать предсердия, желудочки, предсердно-желудочковые отверстия, клапаны и образования на них.

Обучающийся должен владеть:

- анатомической терминологией по сердечно-сосудистой системе;
- методами препарирования сердца и клапанного аппарата;
- основной и дополнительной литературой.

Самостоятельная аудиторная работа обучающихся по теме:

1. Ответить на вопросы по теме занятия:

- 1) Круги кровообращения.
- 2) Наружное строение сердца.
- 3) Строение правого предсердия.
- 4) Строение и функция правого предсердно-желудочкового клапана
- 5) Строение правого желудочка.
- 6) Строение левого предсердия.
- 7) Строение и функция левого предсердно-желудочкового клапана.
- 8) Строение левого желудочка.
- 9) Слои стенки сердца.
- 10) Строение эпикарда.
- 11) Строение миокарда предсердий и желудочков.
- 12) Строение эндокарда.
- 13) Перикард: его строение, пазухи.

2. Выполнение заданий под контролем преподавателя

Преподаватель консультирует студентов по сложным вопросам темы. Далее студенты с помощью учебника и атласа самостоятельно, под руководством и при консультации преподавателя на влажных препаратах сердца, сосудистом трупе и рентгенограммах закрепляют знания, полученные при выполнении самостоятельной (внеаудиторной) работе по топографии и строению сердца, отвечают на вопросы преподавателя и решают ситуационные задачи.

Препараты и учебные пособия:

- 1) Скелет.
- 2) Демонстрационный труп.
- 3) Рентгенограммы сердца.
- 4) Препарат сердца (вскрытые и невскрытые).
- 5) Таблицы, схемы, муляжи.
- 6) Атлас, учебник.

3. Решить ситуационные задачи

1) Алгоритм разбора задач заключается в выборе правильного ответа и его обоснование.

2) Пример задачи с разбором по алгоритму:

На рентгенограмме органов грудной клетки в передней прямой проекции имеет место расширение левого контура срединной тени в нижнем его отделе. Какой отдел сердца увеличен?

- A. Ушко левого предсердия.
- B. Правый желудочек.
- C. Левое предсердие.
- D. Правое предсердие.
- E. Левый желудочек.*

Выбрать правильный ответ из представленных вариантов: E. Левый желудочек.

Обоснование ответа: Срединную тень на рентгенограмме грудной клетки в передней проекции образует сердце и отходящие от него сосуды. Левый контур образован четырьмя дугами. Сверху – дуга аорты и отходящая от неё нисходящая часть, ниже – лёгочный ствол, потом левое ушко и внизу – левый желудочек.

3) Задачи для самостоятельного разбора на занятии:

1. При аускультации сердца выслушивается шум в участке проекции верхушки. Патологию какого клапана выслушал врач?

- A. Клапана легочного ствола.
- B. Трёхстворчатого клапана.
- C. Клапана аорты.
- D. Двухстворчатого клапана.
- E. Клапана верхней полой вены.

2. При аускультации сердца было установлено раздвоение 1 тона на уровне хряща 5 правого ребра. Патологию какого клапана выслушал врач?

- A. Трёхстворчатого клапана.
- B. Двухстворчатого клапана.
- C. Клапана аорты.
- D. Клапана легочного ствола.
- E. Клапана верхней полой вены.

3. При аускультации сердца был определен диастолический шум во II межреберном промежутке по правой окологрудной линии. Патологию, какого клапана выслушал врач?

- A. Трехстворчатого.
- B. Двухстворчатого.
- C. Клапана аорты.
- D. Клапана легочного ствола.
- E. Клапана верхней полой вены.

4. При аускультации сердца был определен систолический шум во II межреберном промежутке по левой окологрудной линии. Патологию, какого клапана выслушал врач?

- A. Клапана аорты.
- B. Двухстворчатого.
- C. Трехстворчатого.
- D. Клапана легочного ствола.
- E. Клапана верхней полой вены.

5. В кардиологическое отделение поступила больная с нарушением кровоснабжения левого предсердия. Изменение кровотока какой артерии привело к данному состоянию?

- A. A. coronaria dextra.
- B. R. interventriculares anterior.
- C. R. circumflexus.
- D. R. interventriculares posterior.
- E. Rr. ventriculares.

6. У больного инфаркт миокарда задней стенки правого желудочка. Ветви какой артерии затромбированы?

- A. Левой подключичной артерии.
- B. Левой коронарной артерии.
- C. Левой и правой коронарных артерий.
- D. Правой подключичной артерии.
- E. Правой коронарной артерии.

7. У больного при обследовании в кардиологическом отделении установлено нарушение венозного оттока от задних стенок обоих желудочков. Нарушением кровотока в какой вене оно вызвано?

- A. V. cordis parva.
- B. V. cordis magna.
- C. Vv. cordis minimae.
- D. V. cordis media.
- E. V. obliua atrii sinistri.

8. Во время ультразвукового исследования ребенка 1,5 лет найдено незаращение овального отверстия, которое подтверждено клинически. В каком отделе сердца расположен данный дефект?

- A. Межпредсердная перегородка.
- B. Межжелудочковая перегородка.
- C. Правая предсердно-желудочковая перегородка.
- D. Левая предсердно-желудочковая перегородка.
- E. Верхушка сердца.

9. У больного выявлен недостаток трехстворчатого клапана. Определите место его расположения.

- A. Между левым предсердием и левым желудочком.
- B. Между правым предсердием и правым желудочком.
- C. Устье аорты.
- D. Устье легочного ствола.
- E. Устье венечного синуса.

4. Задания для групповой работы.

- на влажных препаратах сердца найти и показать отделы сердца, поверхности, борозды;
- на влажных препаратах сердца (вскрытых) показать предсердия, желудочки, предсердно-желудочковые отверстия, клапаны и образования на них.

Самостоятельная внеаудиторная работа обучающихся по теме:

1) Ознакомиться с теоретическим материалом по теме занятия с использованием конспектов лекций, рекомендуемой учебной литературой.

2) Ответить на вопросы для самоконтроля:

1. Перечислите круги кровообращения, назовите, где они начинаются и заканчиваются.
2. Опишите рельеф сердца, назовите его поверхности.
3. Назовите камеры сердца и охарактеризуйте направление тока крови по ним.
4. Дайте характеристику правому и левому предсердиям.
5. Дайте характеристику правому и левому желудочку.
6. Перечислите отверстия и клапаны, расположенные между камерами сердца, охарактеризуйте их строение.
7. Назовите сосуды, отходящие от сердца, а также клапаны, закрывающие их отверстия.
8. Назовите слои стенки сердца и их производные.
9. Дайте характеристику миокарду предсердий и желудочков.
10. Дайте определение проводящей системе сердца, назовите ее функции и составные части.
11. Охарактеризуйте строение перикарда (назовите его слои и пластинки) и перикардальной полости.
12. Охарактеризуйте топографию сердца, назовите проекцию его границ и отверстий на переднюю грудную стенку.
13. Перечислите артерии, осуществляющие кровоснабжение сердца (укажите область кровоснабжения), а также вены, по которым идет отток крови от сердца.

3) Проверить свои знания с использованием тестового контроля

1. Укажите поверхности, выделяемые у сердца.
 - A. диафрагмальная *
 - B. средостенная *
 - C. аортальная
 - D. грудно-реберная *
2. Укажите кровеносные сосуды, открывающиеся в правое предсердие.
 - A. легочные вены
 - B. венечный синус *
 - C. верхняя полая вена *
 - D. нижняя полая вена *
3. Укажите отверстия в стенках левого предсердия.
 - A. отверстие верхней полой вены
 - B. отверстия легочных вен *
 - C. отверстие легочного ствола
 - D. отверстие аорты
4. Укажите части межжелудочковой перегородки.
 - A. мышечная часть *
 - B. серозная часть
 - C. эндокардиальная часть
 - D. перепончатая часть *
5. Укажите границы правого желудочка сердца.
 - A. венечная борозда *
 - B. передняя межжелудочковая борозда *
 - C. задняя межжелудочковая борозда *
 - D. пограничная борозда
6. Укажите анатомические образования, входящие в состав мягкого скелета сердца.
 - A. правый фиброзный треугольник *
 - B. левый фиброзный треугольник *
 - C. правое фиброзное кольцо *
 - D. левое фиброзное кольцо *
7. Укажите слои миокарда, общие для обоих желудочков сердца.
 - A. наружный слой косо ориентированных волокон *
 - B. средний слой круговых волокон
 - C. поверхностный слой поперечных волокон
 - D. внутренний слой продольных волокон *
8. Укажите название клапана, закрывающего правое предсердно-желудочковое отверстие сердца.

- A. аортальный клапан
 - B. митральный клапан
 - C. трехстворчатый клапан *
 - D. двустворчатый клапан
9. Укажите название клапана, закрывающего левое предсердно-желудочковое отверстие сердца.
- A. двухстворчатый клапан *
 - B. митральный клапан *
 - C. трехстворчатый клапан
 - D. клапан легочного ствола
10. Укажите место проекции на переднюю грудную стенку верхушки сердца у взрослого человека.
- A. хрящ 4-го левого ребра
 - B. левое 4-е ребро по среднеключичной линии
 - C. левое 5-е межреберье 1,5 см кнутри от среднеключичной линии *
 - D. левое 5-е ребро по среднеключичной линии
11. Укажите положение, которое занимает сердце у людей брахиморфного типа телосложения.
- A. вертикальное
 - B. косое
 - C. горизонтальное (сагиттальное)
 - D. горизонтальное (поперечное) *
12. Укажите проекцию на переднюю грудную стенку верхней границы сердца у взрослого человека.
- A. линия, соединяющая хрящи правого и левого V-хребер
 - B. линия, соединяющая хрящи правого и левого II-хребер
 - C. линия, соединяющая хрящи правого и левого III-хребер *
 - D. линия, соединяющая хрящи правого и левого IV-х ребер

Вопросы к коллоквиуму по дыхательной системе

Перечень теоретических вопросов

- 1) Органы, относящиеся к дыхательной системе.
- 2) Строение наружного носа, хрящей носа.
- 3) Полость носа, носовые ходы и их сообщения.
- 4) Особенности строения слизистой оболочки полости носа, ее функции.
- 5) Границы входа в гортань, отделы гортани.
- 6) Топография гортани.
- 7) Строение слизистой оболочки и подслизистой основы гортани.
- 8) Парные и непарные хрящи гортани.
- 9) Связки гортани.
- 10) Суставы гортани.
- 11) Мышцы, суживающие голосовую щель.
- 12) Мышцы, расширяющие голосовую щель.
- 13) Мышцы, изменяющие напряжение голосовых связок.
- 14) Строение и топография трахеи.
- 15) Строение и топография главных бронхов.
- 16) Структуры бронхиального дерева.

Рекомендуемая литература:

Основная литература

№ п/п	Наименование	Автор (ы)	Год, место издания	Кол-во экземпляров в библиотеке	Наличие в ЭБС
1	2	3	4	5	6
	Гистология, цитология и эмбриология	Кузнецов С.Л., Мушкабаров Н.Н.	2012, М.: МИА	52	-
	Гистология, эмбриология, цитология.	Э.Г. Улумбеков, Чельшева Ю.А.	2012, М.: ГЭОТАР-Медиа	50	ЭБС Консультант студента

Морфогенез и гистофизиология системы мононуклеарных фагоцитов человека	Абдуллин Т.Г., Муслимов С.А., Коледаева Е.В., Мусина Л.А., Лебедева А.И.	Киров: «Дом печати - ВЯТКА», 2009.	100	ЭБС Кировского ГМУ
Цитология и общая гистология. Функциональная морфология клеток и тканей человека: учебник для студентов мед. ин-тов.	Быков В. Л.	2007. СПб.: СОТИС.	5	-
Основы общей и сравнительной эмбриологии. Учебно-методическое пособие по самостоятельной внеаудиторной работе студентов	Зайцев В.Б., Гамулинская И.Н. Коледаева Е.В.	2008, Киров: Кировская ГМА.	180	ЭБС Кировского ГМУ
Анатомия человека: учебник	М. Г. Привес, Н. К. Лысенков, В. И. Бушкович	СПб. : ИД СПбМАПО, 2011	20	-
Анатомия человека: учебник в 2 т.	под ред. И. В. Гайворонского	М.: ГЭОТАР-Медиа, 2014	4	ЭБС Консультант студента

Дополнительная литература

№ п/п	Наименование	Автор (ы)	Год, место издания	Кол-во экземпляров в библиотеке	Наличие в ЭБС
1	2	3	4	5	6
1	Гистология, эмбриология, цитология	Ю. И. Афанасьев, Н. А. Юрина, Е. Ф. Котовский и др.; под ред. Ю. И. Афанасьева, Н. А. Юриной.	2016. М.: ГЭОТАР - Медиа	-	ЭБС Консультант студента
2.	Частная гистология человека.	В.Л. Быков	СПб.: Сотис, 2002.	8	-
3	Атлас по гистологии, цитологии и эмбриологии.	С.Л. Кузнецов, Н.Н. Мушкамбаров, В.Л. Горячкина.	М.: МИА, 2002.	10	-
4	Гистология. Атлас для практических занятий.	Н.В. Бойчук, Р.Р. Исламов, С.Л. Кузнецов, Ю.А. Чельшев.	М.: «ГЭОТАР-Медиа», 2008.	5	-
5	Атлас микроскопического и ультрамикроскопического строения клеток тканей и органов	В.Г. Елисеев, Ю.И. Афанасьев, Е.Ф. Котовский, А.Н. Яцковский.	М.: «Медицина», 2004.	15	-
6	Гистология для будущих врачей: тесты для эффективного освоения цитологии, эмбриологии и гистологии : учеб. пособие для студентов	Павлов А.В., Гансбургский А.Н.	2011, СПб.: СпецЛит	5	-
7	Молекулярная биология. Введение в молекулярную цитологию и гистологию : учеб. пособие для студентов мед. вузов	Мушкамбаров Н.Н.	2016, М.: МИА	25	-
8	Terminologia Histologia. Международные термины по цитологии и гистологии человека с официальным списком русских эквивалентов	Банин В.В., Быков В.Л.	2009. М.: "ГЭОТАР - Медиа"	1	ЭБС Консультант студента
9	Гистология, цитология и эмбриология. Атлас.	Быков В.Л., Юшканцева С.И.	2015, М.: "ГЭОТАР - Медиа"	-	ЭБС Консультант

					студента
10	Гистология, цитология и эмбриология: атлас	В.В. Гемонов, Э.А. Лаврова	2013, М.: "ГЭОТАР - Медиа"	-	ЭБС Консультант студента
11	Руководство по гистологии: в 2-х т. Т. 1	Данилов Р.К.	2011. СПб. : СпецЛит	10	ЭБС Университетская библиотека онлайн
12	Анатомия человека с элементами гистологии	В. Н. Николенко, В. С. Сперанский	М. : "Академия", 2008	24	-
13	Атлас анатомии человека в 4-х томах	Синельников Р.Д.	М.: Новая волна, 2012	10	-

Раздел 6. Анатомия человека.

Тема 6.19: Артерии головы, шеи.

Цель: способствовать формированию представлений о топографии артериальных сосудов грудной полости, её стенок и верхней конечности, областях кровоснабжения для последующего использования этих знаний при изучении других разделов анатомии и клинических дисциплин, таких как ангиология, торакальная хирургия, травматология.

Задачи:

- изучить топографию аорты, ветви дуги аорты и нисходящей части грудной части аорты, области кровоснабжения их ветвей;
- изучить анатомию подключичной, подмышечной, наружно и внутренней подвздошных, бедренной артерий, ход и области кровоснабжения их ветвей;
- изучить ход артерий свободной верхней и нижней конечностей, анастомозы, области кровоснабжения артерий и их ветвей.

Обучающийся должен знать:

1) до изучения темы (базисные знания):

- мышцы, фасции и соединения костей верхней конечности, топография верхней конечности;
- строение и топографию органов грудной полости; мышцы, фасции груди, спины;
- круги кровообращения, строение сердца и его сосудов;
- классификацию и особенности строения сосудов;

2) после изучения темы:

- топографию и области кровоснабжения артерий сердца;
- топографию аорты и ее основных ветвей;
- топографию и ветви грудной аорты, их название и области кровоснабжения;
- топографию плечевой, лучевой, локтевой, наружной и внутренней подвздошных, бедренной артерий и их ветвей;
- области кровоснабжения артерий верхней и нижней конечностей;
- артериальные дуги кисти и стопы;
- анастомозы между ветвями артерий.

Обучающийся должен уметь:

- показать ход, части аорты, расположение ветвей частей аорты;
- показать и назвать ветви грудной аорты и области их кровоснабжения;
- препарировать части и ветви аорты, грудную часть аорты и ее ветви;
- находить и показывать на сосудистом трупе подключичную, подмышечную артерии и их ветви;
- препарировать подключичную, подмышечную артерии и их ветви;
- препарировать артерии верхней конечности и их ветви;
- пальпировать лучевую, плечевую артерии;
- находить на препаратах, называть и показывать артерии верхней конечности и их ветви.

Обучающийся должен владеть:

- анатомической терминологией по сердечно-сосудистой системе;
- методами препарирования сосудов на трупе;
- основной и дополнительной литературой.

Самостоятельная аудиторная работа обучающихся по теме:

1. Ответить на вопросы по теме занятия:

- 1) Топография аорты, ее части.
- 2) Ветви восходящей части дуги аорты, области их кровоснабжения.
- 3) Ветви дуги аорты.
- 4) Топография плечевого ствола.
- 5) Грудной отдел аорты, топография, группы ветвей:
 - а) париетальные ветви грудной аорты: ход, области кровоснабжения, анастомозы;
 - б) висцеральные ветви грудной аорты: ход, области кровоснабжения, анастомозы.
- 6) Перечислить топографические образования, через которые проходит подключичная артерия, какие ветви в них отдает.
- 7) Внутренняя грудная артерия: ход, ветви, области кровоснабжения, анастомозы.
- 8) Позвоночная артерия: ход, ветви, области кровоснабжения, анастомозы.
- 9) Перечислить артерии, образующие Великий круг.
- 10) Щито-шейный ствол, ветви, области кровоснабжения, анастомозы.
- 11) Реберно-шейный ствол, ветви, области кровоснабжения, анастомозы.
- 12) Перечислить топографические образования, через которые проходит подмышечная артерия, какие ветви в них отдает.
- 13) Ветви первого отдела подмышечной артерии, области их кровоснабжения.
- 14) Грудоакромиальная артерия: ход, ветви, области кровоснабжения.
- 15) Ветви второго отдела подмышечной артерии, области их кровоснабжения.
- 16) Ветви третьего отдела подмышечной артерии, области их кровоснабжения.
- 17) Подлопаточная артерия: ход, ветви, области кровоснабжения, анастомозы.
- 18) Передняя и задняя артерии, огибающие плечевую кость: ход, ветви, области кровоснабжения, анастомозы.
- 19) Топография плечевой артерии, ветви, области кровоснабжения.
- 20) Глубокая артерия плеча, ветви, области кровоснабжения, анастомозы.
- 21) Верхняя и нижняя коллатеральные локтевые артерии: ход, области кровоснабжения, анастомозы.
- 22) Лучевая артерия: ход, ветви, области кровоснабжения, анастомозы.
- 23) Локтевая артерия, ветви, области кровоснабжения, анастомозы.
- 24) Общая межкостная артерия: ход, ветви, области кровоснабжения, анастомозы.
- 25) Ветви, образующие артериальную сеть локтевого сустава.
- 26) Ветви, образующие тыльную артериальную сеть запястья.
- 27) Ветви, образующие ладонную артериальную сеть запястья.
- 28) Поверхностная ладонная дуга, ветви, анастомозы.
- 29) Глубокая ладонная дуга, ветви, анастомозы.
- 30) Брюшной отдел аорты, топография, группы ветвей.
- 31) Париетальные ветви брюшной аорты – нижняя диафрагмальная, поясничные артерии: ход, области кровоснабжения, анастомозы.
- 32) Чревный ствол: топография, ветви.
- 33) Левая желудочная артерия: ход, ветви, области кровоснабжения, анастомозы.
- 34) Общая печеночная артерия: ход, ветви, области кровоснабжения, анастомозы.
- 35) Селезеночная артерия: ход, ветви, области кровоснабжения, анастомозы.
- 36) Верхняя брыжеечная артерия: ход, ветви, области кровоснабжения, анастомозы.
- 37) Нижняя брыжеечная артерия: ход, ветви, области кровоснабжения, анастомозы.
- 38) Парные висцеральные ветви брюшной аорты: средняя надпочечниковая, почечная, яичковая (яичниковая) артерии – ход, ветви, области кровоснабжения, анастомозы.

3. Решить ситуационные задачи

1) Алгоритм разбора задач заключается в выборе правильного ответа и его обоснование.

2) Пример задачи с разбором по алгоритму:

На рентгенограмме органов грудной клетки в передней прямой проекции имеет место расширение левого контура срединной тени в нижнем его отделе. Какой отдел сердца увеличен?

- A. Ушко левого предсердия.
- B. Правый желудочек.
- C. Левое предсердие.
- D. Правое предсердие.
- E. Левый желудочек. *

Выбрать правильный ответ из представленных вариантов: E. Левый желудочек.

Обоснование ответа: Срединную тень на рентгенограмме грудной клетки в передней проекции образует сердце и

отходящие от него сосуды. Левый контур образован четырьмя дугами. Сверху – дуга аорты и отходящая от неё нисходящая часть, ниже – лёгочный ствол, потом левое ушко и внизу – левый желудочек.

3) Задачи для самостоятельного разбора на занятии:

1. Врач анализирует рентгенограмму сердца. Патология найдена по правому контуру сердечно-сосудистой тени. Какие отделы сердца ее образуют?

- A. Правое предсердие и правый желудочек.
- B. Легочная артерия и правое предсердие.
- C. Легочная артерия и правый желудочек.
- D. Восходящая аорта и правое предсердие.
- E. Восходящая аорта и правый желудочек.

2. У больного инфаркт миокарда в участке передней стенки левого желудочка.

В бассейне какого сосуда возникло нарушение кровообращения?

- A. Передних желудочковых ветвей правой венечной артерии.
- B. Передней межжелудочковой ветви левой венечной артерии.
- C. Огибающей ветви левой венечной артерии.
- D.левой краевой ветви левой венечной артерии.
- E. Предсердно-желудочковых ветвей левой венечной артерии.

3. В больницу для проведения коронарографии (обследование кровотока в венечных артериях сердца) поступил больной 63 лет. Врач должен знать, на какие ветви делится левая венечная артерия?

- A. R. interventriculares anterior et r. ascendens.
- B. R. interventriculares anterior et r. circumflexus.
- C. R. interventriculares posterior et r. descendens.
- D. R. interventriculares anterior et posterior.
- E. R. ventriculi dexter et sinister.

4. При обследовании больного 65 лет выявлено ухудшение кровоснабжения переднего отдела межжелудочковой перегородки сердца. Какая артерия плохо функционирует?

- A. Передняя межжелудочковая.
- B. Задняя межжелудочковая.
- C. Правая венечная.
- D. Левая венечная.
- E. Огибающая.

Левая венечная артерия отходит от аорты и делится на огибающую и переднюю межжелудочковую ветвь. Эта ветвь проходит по передней межжелудочковой борозде, кровоснабжая, в том числе, и межжелудочковую перегородку.

5. У пострадавшего в ДТП выявлен перелом левой ключицы и нарушение кровообращения в конечности (нет пульсации в лучевой артерии). Какая из причин нарушения кровообращения наиболее вероятна?

- A. Сдавление подключичной артерии.
- B. Сдавление подмышечной артерии.
- C. Сдавление подключичной вены.
- D. Сдавление позвоночной артерии.
- E. Сдавление подмышечной вены.

6. После автомобильной катастрофы юноша 23 лет обратился в больницу с резанной раной передней поверхности плеча, артериальным кровотечением. Какая артерия кровоснабжает этот участок?

- A. A. profunda brachii.
- B. A. radialis.
- C. A. axillaries.
- D. A. subscapularis.
- E. A. brachialis.

7. В больницу поступил больной с травмой локтя. Во время обследования было выявлено повреждение медиального надмыщелка плечевой кости и артериального сосуда, огибающего его сзади. Какой сосуд поврежден?

- A. A. collateralis ulnaris inferior.
- B. A. collateralis ulnaris superior.
- C. A. recurrens radialis.
- D. A. interossea recurrens.
- E. A. collateralis radialis.

8. У больного язвенная болезнь желудка осложнилась кровотечением. Язва находится в пилорическом отделе на малой

кривизне желудка. Ветвь какого сосуда повреждена?

- A. A. gastrica sinistra.
- B. A. gastrica dextra.
- C. A. gastroepiploica sinistra.
- D. A. gastroepiploica dextra.
- E. A. lienalis.

9. В хирургическое отделение районной больницы поступила больная 40 лет с опухолью правого изгиба ободочной кишки. Во время удаления опухоли были перевязаны ветви кровеносных сосудов этого участка. Это:

- A. A. et v. colicae mediae et a. et v. colicae dextrae.
- B. A. et v. hepatica propria et a. et v. gastroduodenales.
- C. A. et v. gastricae sinistri et a. et v. pancreatoduodenales superiores.
- D. A. et v. colicae sinister et a. et v. lienales.
- E. A. et v. iliocolicae et aa. et vv. sigmoidei.

10. При операции по поводу опухоли брюшной части мочеточника у больного 58 лет, врач должен помнить, что перед ним расположен важный артериальный сосуд. Какой?

- A. A. testicularis.
- B. A. renalis.
- C. A. ileocolica.
- D. A. iliaca interna.
- E. A. iliaca communis.

11. У больного произошёл тромбоз нижней брыжеечной артерии. Какие отделы кишечника могут быть поражены?

- A. Двенадцатиперстная кишка.
- B. Подвздошная кишка.
- C. Сигмовидная кишка.
- D. Червеобразный отросток.
- E. Желудок.

12. Юношу 18 лет доставили в больницу с признаками внутреннего кровотечения. Во время игры в футбол был получен удар в область левого подреберья. Повреждение какого органа, проецирующегося в данную область, может вызвать сильное кровотечение?

- A. Fundus ventriculi.
- B. Flexura coli sinistra.
- C. Lien.
- D. Cauda pancreatis.
- E. Ren sinistra.

13. У женщины 53 лет острый панкреатит. Врач обнаружил, что заболевание вызвало нарушение кровоснабжения отделов тонкой кишки и большей части толстой кишки. Сдавление каких сосудов могло вызвать такие нарушения?

- A. Поджелудочных.
- B. Нижних брыжеечных.
- C. Позвоночных.
- D. Верхних брыжеечных.
- E. Селезеночных.

4. Задания для групповой работы.

- показать ход, части аорты, расположение ветвей частей аорты;
- показать и назвать ветви грудной аорты и области их кровоснабжения;
- препарировать части и ветви аорты, грудную часть аорты и ее ветви;
- находить и показывать на сосудистом трупe подключичную, подмышечную артерии и их ветви;
- препарировать подключичную, подмышечную артерии, наружную и внутреннюю подвздошные артерии, и их ветви;
- препарировать артерии верхней и нижней конечности и их ветви;
- пальпировать лучевую, плечевую артерии;
- найти на препаратах, назвать и показать артерии верхней и нижней конечности их ветви.

Самостоятельная внеаудиторная работа обучающихся по теме:

- 1) Ознакомиться с теоретическим материалом по теме занятия с использованием конспектов лекций, рекомендуемой учебной литературой.
- 2) Ответить на вопросы для самоконтроля:

1. Назовите части аорты и их скелетотопическую проекцию.
2. Опишите синтопию восходящей части, дуги и нисходящей частей аорты.
3. Перечислите ветви восходящей части аорты и область их кровоснабжения.
4. Перечислите ветви дуги аорты.
5. Перечислите части подключичной артерии и назовите соответствующие им ветви, укажите области кровоснабжения.
6. Перечислите части подмышечной артерии и назовите соответствующие им ветви, укажите области кровоснабжения.
7. Перечислите париетальные и висцеральные ветви грудной части аорты, укажите области кровоснабжения.
8. Перечислите артерии и вены малого круга кровообращения, опишите интраорганный ход сосудов.
9. Назовите источники кровоснабжения стенок грудной полости, диафрагмы.
10. Назовите источники кровоснабжения пищевода, трахеи, бронхов и легких.
11. Охарактеризуйте топографию легочных артерий и вен в воротах легких.
- 12.
13. Назовите источники кровоснабжения стенок брюшной полости, диафрагмы.
14. Перечислите париетальные и висцеральные ветви брюшной части аорты, укажите области кровоснабжения.
15. Назовите источники кровоснабжения желудка, печени, желчного пузыря, селезенки, двенадцатиперстной, тощей, подвздошной, слепой и ободочной кишки.
16. Назовите источники кровоснабжения почек и надпочечников.
17. Назовите париетальные и висцеральные ветви внутренней подвздошной артерии и укажите область кровоснабжения.
18. Назовите источники кровоснабжения мочевого пузыря, матки, маточной трубы, яичника, яичка, простаты, прямой кишки и наружных половых органов.
19. Назовите ветви наружной подвздошной артерии и укажите область кровоснабжения. В какую артерию продолжается наружная подвздошная артерия?

3) Проверить свои знания с использованием тестового контроля

1. Укажите ветви дуги аорты.
 - A. левая подключичная артерия *
 - B. правая подключичная артерия
 - C. левая общая сонная артерия *
 - D. плечеголовной ствол *
2. Укажите ветви грудной части аорты.
 - A. передние межреберные артерии
 - B. задние межреберные артерии *
 - C. висцеральные ветви *
 - D. нижние диафрагмальные артерии
3. Укажите задние ветви наружной сонной артерии.
 - A. поверхностная височная артерия
 - B. грудино-ключично-сосцевидная артерия *
 - C. затылочная артерия *
 - D. задняя ушная артерия *
4. Укажите конечные ветви наружной сонной артерии.
 - A. поверхностная височная артерия *
 - B. верхнечелюстная артерия *
 - C. надглазничная артерия
 - D. подглазничная артерия
5. Укажите места расположения лицевой артерии.
 - A. впереди жевательной мышцы *
 - B. в толще подъязычно-язычной мышцы
 - C. в толще поднижнечелюстные железы *
 - D. в сонном треугольнике
6. Укажите место расположения сонного гломуса.
 - A. позади внутренней сонной артерии
 - B. позади наружной сонной артерии
 - C. впереди общей сонной артерии
 - D. в области бифуркации общей сонной артерии *

7. Укажите части внутренней сонной артерии.

- A. мозговая часть *
- B. пещеристая часть *
- C. каменистая часть *
- D. шейная часть *

8. Укажите ветви глазной артерии.

- A. слезная артерия *
- B. центральная артерия сетчатки *
- C. надблоковая артерия *
- D. подглазничная артерия

9. Укажите кровеносный сосуд, соединяющий внутреннюю сонную артерию с задней мозговой артерией.

- A. передняя мозговая артерия
- B. передняя соединительная артерия
- C. средняя мозговая артерия
- D. задняя соединительная артерия *

10. Укажите ветви внутричерепной части позвоночной артерии.

- A. передняя спинномозговая артерия *
- B. средняя мозговая артерия
- C. задняя нижняя мозжечковая артерия *
- D. верхние мозжечковые артерии

Рекомендуемая литература:

Основная литература

№ п/п	Наименование	Автор (ы)	Год, место издания	Кол-во экземпляров в библиотеке	Наличие в ЭБС
1	2	3	4	5	6
	Гистология, цитология и эмбриология	Кузнецов С.Л., Мушкабаров Н.Н.	2012, М.: МИА	52	-
	Гистология, эмбриология, цитология.	Э.Г. Улумбеков, Ю.А. Чельшева	2012, М.: ГЭОТАР-Медиа	50	ЭБС Консультант студента
	Морфогенез и гистофизиология системы мононуклеарных фагоцитов человека	Абдуллин Т.Г., Муслимов С.А., Коледаева Е.В., Мусина Л.А., Лебедева А.И.	Киров: «Дом печати - ВЯТКА», 2009.	100	ЭБС Кировского ГМУ
	Цитология и общая гистология. Функциональная морфология клеток и тканей человека: учебник для студентов мед. ин-тов.	Быков В. Л.	2007. СПб.: СОТИС.	5	-
	Основы общей и сравнительной эмбриологии. Учебно-методическое пособие по самостоятельной внеаудиторной работе студентов	Зайцев В.Б., Гамулинская И.Н. Коледаева Е.В.	2008, Киров: Кировская ГМА.	180	ЭБС Кировского ГМУ
	Анатомия человека: учебник	М. Г. Привес, Н. К. Лысенков, В. И. Бушкович	СПб. : ИД СПбМАПО, 2011	20	-
	Анатомия человека: учебник в 2 т.	под ред. И. В. Гайворонского	М.: ГЭОТАР-Медиа, 2014	4	ЭБС Консультант студента

Дополнительная литература

№ п/п	Наименование	Автор (ы)	Год, место издания	Кол-во экземпляров в библиотеке	Наличие в ЭБС
1	2	3	4	5	6
1	Гистология, эмбриология, цитология	Ю. И. Афанасьев, Н. А. Юрина, Е. Ф. Котовский и др.; под ред. Ю. И. Афанасьева, Н. А. Юриной.	2016. М.: ГЭОТАР - Медиа	-	ЭБС Консультант студента
2.	Частная гистология человека.	В.Л. Быков	СПб.: Сотис, 2002.	8	-
3	Атлас по гистологии, цитологии и эмбриологии.	С.Л. Кузнецов, Н.Н. Мушкамбаров, В.Л. Горячкина.	М.: МИА, 2002.	10	-
4	Гистология. Атлас для практических занятий.	Н.В. Бойчук, Р.Р. Исламов, С.Л. Кузнецов, Ю.А. Чельшев.	М.: «ГЭОТАР-Медиа», 2008.	5	-
5	Атлас микроскопического и ультрамикроскопического строения клеток тканей и органов	В.Г. Елисеев, Ю.И. Афанасьев, Е.Ф. Котовский, А.Н. Яцковский.	М.: «Медицина», 2004.	15	-
6	Гистология для будущих врачей: тесты для эффективного освоения цитологии, эмбриологии и гистологии : учеб. пособие для студентов	Павлов А.В., Гансбургский А.Н.	2011, СПб.: СпецЛит	5	-
7	Молекулярная биология. Введение в молекулярную цитологию и гистологию : учеб. пособие для студентов мед. вузов	Мушкамбаров Н.Н.	2016, М.: МИА	25	-
8	Terminologia Histologia. Международные термины по цитологии и гистологии человека с официальным списком русских эквивалентов	Банин В.В., Быков В.Л.	2009. М.: "ГЭОТАР - Медиа"	1	ЭБС Консультант студента
9	Гистология, цитология и эмбриология. Атлас.	Быков В.Л., Юшканцева С.И.	2015, М.: "ГЭОТАР - Медиа"	-	ЭБС Консультант студента
10	Гистология, цитология и эмбриология: атлас	В.В. Гемонов, Э.А. Лаврова	2013, М.: "ГЭОТАР - Медиа"	-	ЭБС Консультант студента
11	Руководство по гистологии: в 2-х т. Т. 1	Данилов Р.К.	2011. СПб. : СпецЛит	10	ЭБС Университетская библиотека онлайн
12	Анатомия человека с элементами гистологии	В. Н. Николенко, В. С. Сперанский	М. : "Академия", 2008	24	-
13	Атлас анатомии человека в 4-х томах	Синельников Р.Д.	М.: Новая волна, 2012	10	-

Раздел 6. Анатомия человека.

Тема 6.20: Артерии конечностей.

Цель занятия: способствовать формированию представлений о топографии артериальных сосудов грудной полости, её стенок и верхней и нижней конечности, способствовать формированию представлений о топографии, ветвях и областях кровоснабжения общей, наружной, внутренней подвздошной артерии, о топографии сосудов нижней конечности, областях кровоснабжения для последующего использования этих знаний при изучении других разделов

анатомии и клинических дисциплин, таких как ангиология, торакальная хирургия, травматология.

Задачи:

- изучить топографию аорты, ветви дуги аорты и нисходящей части грудной части аорты, области кровоснабжения их ветвей;
- изучить анатомию подключичной, подмышечной артерий, ход и области кровоснабжения их ветвей;
- изучить ход артерий свободной верхней конечности, анастомозы, области кровоснабжения артерий и их ветвей.

Обучающийся должен знать:

2) до изучения темы (базисные знания):

- строение и топографию органов грудной полости; мышцы, фасции груди, спины;
- круги кровообращения, строение сердца и его сосудов;
- классификацию и особенности строения сосудов;
- после изучения темы.
- топографию и области кровоснабжения артерий сердца;
- топографию аорты и ее основных ветвей;
- топографию и ветви грудной аорты, их название и области кровоснабжения;
- топография ветвей подключичной и подмышечной артерий;
- топографию плечевой, лучевой, локтевой артерий и их ветвей;
- области кровоснабжения артерий верхней конечности;
- артериальные дуги кисти;
- анастомозы между ветвями артерий,
- строение и топографию органов брюшной полости;
- мышцы, фасции спины и живота;
- строение костного таза, мышцы, фасции и топографию таза и живота;
- строение и топографию органов таза, промежности;
- мышцы, фасции и топографию свободной нижней конечности.

Обучающийся должен уметь:

- показать ход, части аорты, расположение ветвей частей аорты;
- показать и назвать ветви грудной аорты и области их кровоснабжения;
- препарировать части и ветви аорты, грудную часть аорты и ее ветви;
- находить и показывать на сосудистом трупe подключичную, подмышечную артерии и их ветви;
- препарировать подключичную, подмышечную артерии и их ветви;
- препарировать артерии верхней конечности и их ветви;
- пальпировать лучевую, плечевую артерии;
- находить на препаратах, называть и показывать артерии верхней конечности и их ветви.
- находить, называть общую, наружную и внутреннюю подвздошные артерии и их ветви
- препарировать на трупe общую, наружную, внутреннюю подвздошную артерии и их ветви;
- находить, называть и показывать артерии и их ветви в области бедра, голени, стопы;
- препарировать на трупe артерии нижней конечности.

Обучающийся должен владеть:

- анатомической терминологией по сердечно-сосудистой системе;
- методами препарирования сосудов на трупe;
- основной и дополнительной литературой.

Самостоятельная аудиторная работа обучающихся по теме занятия:

Ответить на вопросы для самоконтроля:

1. Грудной отдел аорты, топография, группы ветвей;
2. париетальные ветви грудной аорты: ход, области кровоснабжения, анастомозы;
3. висцеральные ветви грудной аорты: ход, области кровоснабжения, анастомозы.
4. Перечислить топографические образования, через которые проходит подключичная артерия, какие ветви в них отдает.
5. Внутренняя грудная артерия: ход, ветви, области кровоснабжения, анастомозы.
6. Позвоночная артерия: ход, ветви, области кровоснабжения, анастомозы.
7. Перечислить артерии, образующие Вилизиев круг.
8. Щито-шейный ствол, ветви, области кровоснабжения, анастомозы.
9. Реберно-шейный ствол, ветви, области кровоснабжения, анастомозы.
10. Перечислить топографические образования, через которые проходит подмышечная артерия, какие ветви в них отдает.
11. Ветви первого отдела подмышечной артерии, области их кровоснабжения.
12. Грудоакромиальная артерия: ход, ветви, области кровоснабжения.
13. Ветви второго отдела подмышечной артерии, области их кровоснабжения.

14. Ветви третьего отдела подмышечной артерии, области их кровоснабжения.
15. Подлопаточная артерия: ход, ветви, области кровоснабжения, анастомозы.
16. Передняя и задняя артерии, огибающие плечевую кость: ход, ветви, области кровоснабжения, анастомозы.
17. Топография плечевой артерии, ветви, области кровоснабжения.
18. Глубокая артерия плеча, ветви, области кровоснабжения, анастомозы.
19. Верхняя и нижняя коллатеральные локтевые артерии: ход, области кровоснабжения, анастомозы.
20. Лучевая артерия: ход, ветви, области кровоснабжения, анастомозы.
21. Локтевая артерия, ветви, области кровоснабжения, анастомозы.
22. Общая межкостная артерия: ход, ветви, области кровоснабжения, анастомозы.
23. Поверхностная ладонная дуга, ветви, анастомозы.
24. Глубокая ладонная дуга, ветви, анастомозы.
25. Общая подвздошная артерия: топография, ветви.
26. Внутренняя подвздошная артерия: топография, ветви, области кровоснабжения.
27. Подвздошно-поясничная, латеральные крестцовые артерии: ход, ветви, области кровоснабжения, анастомозы.
28. Верхняя и нижняя ягодичные артерии: ход, ветви, области кровоснабжения, анастомозы.
29. Пупочная артерия: ход, ветви, области кровоснабжения, анастомозы.
30. Внутренняя половая артерия: ход, ветви, области кровоснабжения.
31. Запирательная артерия: ход, ветви, области кровоснабжения, анастомозы.
32. Нижняя мочепузырная, маточная, средняя прямокишечная артерии: ход, ветви, области кровоснабжения, ветви.
33. Наружная подвздошная артерия: топография, ветви, области кровоснабжения, анастомозы.
34. Бедренная артерия: топография, ветви, области кровоснабжения.
35. Поверхностная надчревная артерия: ход, области кровоснабжения, анастомозы.
36. Поверхностная артерия, огибающая подвздошную кость: ход, области кровоснабжения, анастомозы.
37. Наружные половые артерии: ход, области кровоснабжения, анастомозы.
38. Глубокая артерия бедра: ход, ветви, области кровоснабжения, анастомозы.
39. Нисходящая коленная артерия: ход, области кровоснабжения, анастомозы.
40. Подколенная артерия: ход, ветви, области кровоснабжения, анастомозы.
41. Задняя большеберцовая артерия: ход, ветви, области кровоснабжения, анастомозы.
42. Медиальная подошвенная артерия: ход, ветви, области кровоснабжения, анастомозы.
43. Латеральная подошвенная артерия: ход, ветви, области кровоснабжения, анастомозы.
44. Передняя большеберцовая артерия: топография, ветви.
45. Передняя и задняя большеберцовые возвратные артерии: ход, области кровоснабжения, анастомозы.

2. Практическая работа.

Преподаватель кратко показывает ветви подключичной артерии на целом трупе. После краткого объяснения и демонстрации основных ветвей плечевой, лучевой и локтевой артерий студенты приступают к работе. Студенты с помощью учебника и атласа самостоятельно, под руководством и при активной консультации преподавателя изучают заданный материал. Преподаватель отвечает на вопросы, объясняет наиболее трудные. По ходу работы студенты усваивают материал практического занятия.

3. Решить ситуационные задачи.

1. Врач анализирует рентгенограмму сердца. Патология найдена по правому контуру сердечнососу-дистой тени. Какие отделы сердца ее образуют?
 - A. Правое предсердие и правый желудочек.
 - B. Легочная артерия и правое предсердие.
 - C. Легочная артерия и правый желудочек.
 - D. Восходящая аорта и правое предсердие.
 - E. Восходящая аорта и правый желудочек.
2. У больного инфаркт миокарда в участке передней стенки левого желудочка. В бассейне какого сосуда возникло нарушение кровообращения?
 - A. Передних желудочковых ветвей правой венечной артерии.
 - B. Передней межжелудочковой ветви левой венечной артерии.
 - C. Огибающей ветви левой венечной артерии.
 - D.левой краевой ветви левой венечной артерии.
 - E. Предсердно-желудочковых ветвей левой венечной артерии.
3. В больницу для проведения коронарографии (обследование кровотока в венечных артериях сердца) поступил больной 63 лет. Врач должен знать, на какие ветви делится левая венечная артерия?
 - A. R. interventriculares anterior et r. ascendens.
 - B. R. interventriculares anterior et r. circumflexus.
 - C. R. interventriculares posterior et r. descendens.
 - D. R. interventriculares anterior et posterior.
 - E. R. ventriculi dexter et sinister.
4. При обследовании больного 65 лет выявлено ухудшение кровоснабжения переднего отдела межжелудочковой

перегородки сердца. Какая артерия плохо функционирует?

- A. Передняя межжелудочковая.
- B. Задняя межжелудочковая.
- C. Правая венечная.
- D. Левая венечная.
- E. Огибающая.

5. У пострадавшего в ДТП выявлен перелом левой ключицы и нарушение кровообращения в конечности (нет пульсации в лучевой артерии). Какая из причин нарушения кровообращения наиболее вероятна?

- A. Сдавление подключичной артерии.
- B. Сдавление подмышечной артерии.
- C. Сдавление подключичной вены.
- D. Сдавление позвоночной артерии.
- E. Сдавление подмышечной вены.

6. После автомобильной катастрофы юноша 23 лет обратился в больницу с резанной раной передней поверхности плеча, артериальным кровотечением. Какая артерия кровоснабжает этот участок?

- A. A. profunda brachii.
- B. A. radialis.
- C. A. axillaries.
- D. A. subscapularis.
- E. A. brachialis.

7. В больницу поступил больной с травмой локтя. Во время обследования было выявлено повреждение медиального надмыщелка плечевой кости и артериального сосуда, огибающего его сзади. Какой сосуд поврежден?

- A. A. collateralis ulnaris inferior.
- B. A. collateralis ulnaris superior.
- C. A. recurrens radialis.
- D. A. interossea recurrens.
- E. A. collateralis radialis.

8. Во время оперативного вмешательства в малом тазу женщины возникла необходимость перевязать маточную артерию. Какое из образований может быть случайно перевязанным вместе с ней?

- A. Внутренняя подвздошная вена.
- B. Маточная труба.
- C. Круглая связка матки.
- D. Мочеточник.
- E. Мочеиспускательный канал.

9. В клинику госпитализировали водителя с травмой стопы. В результате обследования выявлен отрыв медиальной лодыжки большеберцовой кости, и повреждение артерии, которая огибает ее сзади. Какая из перечисленных артерий скорее всего может быть поврежденной?

- A. A. peronea.
- B. A. tibialis anterior.
- C. A. tibialis posterior.
- D. A. plantaris medialis.
- E. A. recurrens tibialis posterior.

4. Задания для групповой работы

- показать ход, части аорты, расположение ветвей частей аорты;
- показать и назвать ветви грудной аорты и области их кровоснабжения;
- препарировать части и ветви аорты, грудную часть аорты и ее ветви;
- находить и показывать на сосудистом трупке подключичную, подмышечную артерии и их ветви;
- препарировать подключичную, подмышечную артерии и их ветви;
- препарировать артерии верхней конечности и их ветви;
- пальпировать лучевую, плечевую артерии;
- находить на препаратах, называть и показывать артерии верхней конечности и их ветви.

Самостоятельная внеаудиторная работа обучающихся по теме:

1) Ознакомиться с теоретическим материалом по теме занятия с использованием конспектов лекций, рекомендуемой учебной литературой.

2) Ответить на вопросы для самоконтроля:

1. Ветви, образующие артериальную сеть локтевого сустава.
2. Ветви, образующие тыльную артериальную сеть запястья.
3. Ветви, образующие ладонную артериальную сеть запястья.
4. Латеральная и медиальная передние лодыжковые артерии: области кровоснабжения, анастомозы.
5. Тыльная артерия стопы: ход, ветви, области кровоснабжения, анастомозы.
6. Ветви, образующие артериальную сеть коленного сустава.

7. Ветви, образующие медиальную лодыжковую сеть.
8. Ветви, образующие латеральную лодыжковую сеть.

3) Проверить свои знания с использованием тестового контроля:

1. Укажите места расположения подключичной артерии, после ее выхода из грудной полости.
 - A. в межлестничном промежутке между передней и средней лестничными мышцами *
 - B. в промежутке между средней и задней лестничными мышцами
 - C. между 1 ребром и ключицей *
 - D. под 1 ребром
2. Укажите ветви подключичной артерии в межлестничном промежутке.
 - A. поверхностная шейная артерия
 - B. подключичная артерия
 - C. реберно-шейный ствол *
 - D. щито-шейный ствол
3. Укажите расположение внутренней грудной артерии
 - A. впереди 1 ребра
 - B. позади 1 ребра *
 - C. медиальнее края грудины
 - D. латеральнее края грудины *
4. Укажите артерии, ветви которых образуют анастомозы в области задней поверхности лопатки.
 - A. поперечная артерия шеи *
 - B. задняя артерия огибающая плечевую кость
 - C. надлопаточная артерия *
 - D. артерия огибающая лопатку *
5. Укажите ветви подмышечной артерии на уровне подгрудного треугольника.
 - A. задняя артерия, огибающая плечевую кость *
 - B. передняя артерия, огибающая плечевую кость *
 - C. подлопаточная артерия *
 - D. грудо-акромиальная артерия
6. Укажите места расположения локтевой артерии.
 - A. под мышцами гипотенара *
 - B. под круглым пронатором *
 - C. в канале запястья *
 - D. между поверхностными и глубокими сгибателями пальцев

Рекомендуемая литература:

Основная литература

№ п/п	Наименование	Автор (ы)	Год, место издания	Кол-во экземпляров в библиотеке	Наличие в ЭБС
1	2	3	4	5	6
	Гистология, цитология и эмбриология	Кузнецов С.Л., Мушкабаров Н.Н.	2012, М.: МИА	52	-
	Гистология, эмбриология, цитология.	Э.Г. Улумбеков, Ю.А. Чельшева	2012, М.: ГЭОТАР-Медиа	50	ЭБС Консультант студента
	Морфогенез и гистофизиология системы мононуклеарных фагоцитов человека	Абдуллин Т.Г., Муслимов С.А., Коледаева Е.В., Мусина Л.А., Лебедева А.И.	Киров: «Дом печати - ВЯТКА», 2009.	100	ЭБС Кировского ГМУ
	Цитология и общая гистология. Функциональная	Быков В. Л.	2007. СПб.: СОТИС.	5	-

	морфология клеток и тканей человека: учебник для студентов мед. ин-тов.				
	Основы общей и сравнительной эмбриологии. Учебно-методическое пособие по самостоятельной внеаудиторной работе студентов	Зайцев В.Б., Гамулинская И.Н. Коледаева Е.В.	2008, Киров: Кировская ГМА.	180	ЭБС Кировского ГМУ
	Анатомия человека: учебник	М. Г. Привес, Н. К. Лысенков, В. И. Бушкович	СПб. : ИД СПбМАПО, 2011	20	-
	Анатомия человека: учебник в 2 т.	под ред. И. В. Гайворонского	М.: ГЭОТАР-Медиа, 2014	4	ЭБС Консультант студента

Дополнительная литература

№ п/п	Наименование	Автор (ы)	Год, место издания	Кол-во экземпляров в библиотеке	Наличие в ЭБС
1	2	3	4	5	6
1	Гистология, эмбриология, цитология	Ю. И. Афанасьев, Н. А. Юрина, Е. Ф. Котовский и др.; под ред. Ю. И. Афанасьева, Н. А. Юриной.	2016. М.: ГЭОТАР - Медиа	-	ЭБС Консультант студента
2.	Частная гистология человека.	В.Л. Быков	СПб.: Сотис, 2002.	8	-
3	Атлас по гистологии, цитологии и эмбриологии.	С.Л. Кузнецов, Н.Н. Мушкамбаров, В.Л. Горячкина.	М.: МИА, 2002.	10	-
4	Гистология. Атлас для практических занятий.	Н.В. Бойчук, Р.Р. Исламов, С.Л. Кузнецов, Ю.А. Чельшев.	М.: «ГЭОТАР-Медиа», 2008.	5	-
5	Атлас микроскопического и ультрамикроскопического строения клеток тканей и органов	В.Г. Елисеев, Ю.И. Афанасьев, Е.Ф. Котовский, А.Н. Яцковский.	М.: «Медицина», 2004.	15	-
6	Гистология для будущих врачей: тесты для эффективного освоения цитологии, эмбриологии и гистологии : учеб. пособие для студентов	Павлов А.В., Гансбургский А.Н.	2011, СПб.: СпецЛит	5	-
7	Молекулярная биология. Введение в молекулярную цитологию и гистологию : учеб. пособие для студентов мед. вузов	Мушкамбаров Н.Н.	2016, М.: МИА	25	-
8	Terminologia Histologia. Международные термины по цитологии и гистологии человека с официальным списком русских эквивалентов	Банин В.В., Быков В.Л.	2009. М.: "ГЭОТАР - Медиа"	1	ЭБС Консультант студента
9	Гистология, цитология и эмбриология. Атлас.	Быков В.Л., Юшканцева С.И.	2015, М.: "ГЭОТАР - Медиа"	-	ЭБС Консультант студента
10	Гистология, цитология и эмбриология: атлас	В.В. Гемонов, Э.А. Лаврова	2013, М.: "ГЭОТАР - Медиа"	-	ЭБС Консультант студента
11	Руководство по гистологии: в 2-х	Данилов Р.К.	2011. СПб. : СпецЛит	10	ЭБС

	т. Т. 1				Университетская библиотека онлайн
12	Анатомия человека с элементами гистологии	В. Н. Николенко, В. С. Сперанский	М. : "Академия", 2008	24	-
13	Атлас анатомии человека в 4-х томах	Синельников Р.Д.	М.: Новая волна, 2012	10	-

Раздел 6. Анатомия человека.

Тема 6.21: Брюшная аорта.

Цель занятия: способствовать формированию представлений о топографии, ветвях и областях кровоснабжения брюшной части аорты для применения полученных знаний при изучении других разделов анатомии и клинических дисциплин, таких как хирургия, терапия, ангиология.

Задачи: изучить топографию брюшной части аорты, их ветви и области кровоснабжения.

Обучающийся должен знать:

1) до изучения темы (базисные знания):

- закономерности строения, ветвления артерий;
- строение и топографию органов брюшной полости;
- мышцы, фасции спины и живота;
- строение костного таза, мышцы, фасции и топографию таза и живота;
- после изучения темы:
- топографию и ветви брюшной аорты, их название и области кровоснабжения;
- анастомозы между ветвями артерий.

Обучающийся должен уметь:

- назвать и показать ветви брюшного отдела аорты, их ход и области кровоснабжения;
- препарировать брюшную часть аорты и ее ветви.

Обучающийся должен владеть:

- анатомической терминологией по сердечно-сосудистой системе;
- методами препарирования сосудов на трупе;
- основной и дополнительной литературой.

Самостоятельная аудиторная работа обучающихся по теме:

1. Ответить на вопросы по теме занятия:

- 1) Брюшной отдел аорты, топография, группы ветвей.
- 2) Париетальные ветви брюшной аорты – нижняя диафрагмальная, поясничные артерии: ход, области кровоснабжения, анастомозы.
- 3) Чревный ствол: топография, ветви.
- 4) Левая желудочная артерия: ход, ветви, области кровоснабжения, анастомозы.
- 5) Общая печеночная артерия: ход, ветви, области кровоснабжения, анастомозы.
- 6) Селезеночная артерия: ход, ветви, области кровоснабжения, анастомозы.
- 7) Верхняя брыжеечная артерия: ход, ветви, области кровоснабжения, анастомозы.
- 8) Нижняя брыжеечная артерия: ход, ветви, области кровоснабжения, анастомозы.
- 9) Парные висцеральные ветви брюшной аорты: средняя надпочечниковая, почечная, яичковая (яичниковая) артерии – ход, ветви, области кровоснабжения, анастомозы.

2. Практическая работа

После краткого объяснения преподавателем, демонстрации ветвей аорты на трупе, студенты приступают к самостоятельному изучению материала. Преподаватель постоянно контролирует процесс усвоения знаний, спрашивая отдельных студентов. Необходимо также помочь студентам, если они затрудняются найти тот или иной сосуд на трупе.

3. Решить ситуационные задачи:

1. У больного язвенная болезнь желудка осложнилась кровотечением. Язва находится в пилорическом отделе на малой кривизне желудка. Ветвь какого сосуда повреждена?

- A. A. gastrica sinistra.
- B. A. gastrica dextra.
- C. A. gastroepiploica sinistra.
- D. A. gastroepiploica dextra.
- E. A. lienalis.

2. В хирургическое отделение районной больницы поступила больная 40 лет с опухолью правого изгиба ободочной кишки. Во время удаления опухоли были перевязаны ветви кровеносных сосудов этого участка. Это:

- A. A. et v. colicae mediae et a. et v. colicae dextrae.
- B. A. et v. hepatica propria et a. et v. gastroduodenales.
- C. A. et v. gastricae sinistri et a. et v. pancreatoduodenales superiores.
- D. A. et v. colicae sinister et a. et v. lienales.
- E. A. et v. iliocolicae et aa. et vv. sigmoidei.

3. При операции по поводу опухоли брюшной части мочеточника у больного 58 лет, врач должен помнить, что перед ним расположен важный артериальный сосуд. Какой?

- A. A. testicularis.
- B. A. renalis.
- C. A. ileocolica.
- D. A. iliaca interna.
- E. A. iliaca communis.

4. У больного произошёл тромбоз нижней брыжеечной артерии. Какие отделы кишечника могут быть поражены?

- A. Двенадцатиперстная кишка.
- B. Подвздошная кишка.
- C. Сигмовидная кишка.
- D. Червеобразный отросток.
- E. Желудок.

5. Юношу 18 лет доставили в больницу с признаками внутреннего кровотечения. Во время игры в футбол был получен удар в область левого подреберья. Повреждение какого органа, проецирующегося в данную область, может вызвать сильное кровотечение?

- A. Fundus ventriculi.
- B. Flexura coli sinistra.
- C. Lien.
- D. Cauda pancreatis.
- E. Ren sinistra.

6. У женщины 53 лет острый панкреатит. Врач обнаружил, что заболевание вызвало нарушение кровоснабжения отделов тонкой кишки и большей части толстой кишки. Сдавление каких сосудов могло вызвать такие нарушения?

- A. Поджелудочных.
- B. Нижних брыжеечных.
- C. Позвоночных.
- D. Верхних брыжеечных.
- E. Селезеночных.

4. Задания для групповой работы

- назвать и показать ветви брюшного отдела аорты, их ход и области кровоснабжения;
- препарировать брюшную часть аорты и ее ветви.

Самостоятельная внеаудиторная работа обучающихся по теме:

1) Ознакомиться с теоретическим материалом по теме занятия с использованием конспектов лекций, рекомендуемой учебной литературой.

2) Ответить на вопросы для самоконтроля:

1. Ход, ветви, области кровоснабжения, анастомозы левой желудочной артерии.
2. Ход, ветви, области кровоснабжения, анастомозы общей печеночной артерии.
3. Ход, ветви, области кровоснабжения, анастомозы селезеночной артерии.
4. Ход, ветви, области кровоснабжения, анастомозы верхней брыжеечной артерии.
5. Ход, ветви, области кровоснабжения, анастомозы нижней брыжеечной артерии.

3) Проверить свои знания с использованием тестового контроля:

1. Брюшная аорта делится на:
 - A. две наружные подвздошные артерии;
 - B. две внутренние подвздошные артерии;
 - C. две общие подвздошные артерии*;
 - D. наружную и внутреннюю подвздошные артерии;
2. К париетальным ветвям брюшной аорты относятся:
 - A. средние надпочечниковые, почечные, яичниковые (яичковые)

артерии;

- B. поясничные, верхняя и нижняя брыжеечные артерии;
- C. чревный ствол, верхняя и нижняя брыжеечные артерии;
- D. нижние диафрагмальные и поясничные артерии*;
- E. средние надпочечниковые, нижние диафрагмальные и поясничные артерии;

3. Непарные висцеральные ветви брюшной аорты:

- A. чревный ствол, верхняя и нижняя брыжеечные артерии*;
- B. нижние диафрагмальные и поясничные артерии;

- С. поясничные, верхняя и нижняя брыжеечные артерии;
 D. средние надпочечниковые, почечные, яичниковые (яичковые) артерии;
 E. нижние диафрагмальные и поясничные, средние надпочечниковые артерии;
4. Парные висцеральные ветви брюшной аорты:
 A. средние надпочечниковые, почечные, яичниковые (яичковые) артерии*;
 B. поясничные, верхняя и нижняя брыжеечные артерии;
 C. средние надпочечниковые, нижние диафрагмальные и поясничные артерии;
 D. чревный ствол, верхняя и нижняя брыжеечные артерии;
 E. нижние диафрагмальные и поясничные артерии;
5. Верхние надпочечниковые артерии отходят от:
 A. почечных артерий;
 B. брюшной аорты;
 C. нижних диафрагмальных артерий*;
 D. верхней брыжеечной артерии;
 E. селезеночной артерии;
6. Нижние диафрагмальные артерии отходят от брюшной аорты на уровне:
 A. XI грудного позвонка;
 B. XII грудного позвонка*;
 C. I поясничного позвонка;
 D. II поясничного позвонка;
 E. III поясничного позвонка;
7. Верхняя брыжеечная артерия отходит от брюшной аорты на уровне:
 A. X грудного позвонка;
 B. XI грудного позвонка;
 C. I поясничного позвонка*;
 D. II поясничного позвонка;
 E. III поясничного позвонка;
8. Нижняя брыжеечная артерия отходит от брюшной аорты на уровне:
 A. XI грудного позвонка;
 B. XII грудного позвонка;
 C. I поясничного позвонка;
 D. II поясничного позвонка;
 E. III поясничного позвонка*;
9. Чревный ствол отходит от брюшной аорты на уровне:
 A. XI грудного позвонка;
 B. XII грудного позвонка*;
 C. I поясничного позвонка;
 D. II поясничного позвонка;
 E. III поясничного позвонка;

Рекомендуемая литература:

Основная литература

№ п/п	Наименование	Автор (ы)	Год, место издания	Кол-во экземпляров в библиотеке	Наличие в ЭБС
1	2	3	4	5	6
	Гистология, цитология и эмбриология	Кузнецов С.Л., Мушкабаров Н.Н.	2012, М.: МИА	52	-
	Гистология, эмбриология, цитология.	Э.Г. Улумбеков, Ю.А. Чельшева	2012, М.: ГЭОТАР-Медиа	50	ЭБС Консультант студента
	Морфогенез и гистофизиология системы мононуклеарных фагоцитов человека	Абдуллин Т.Г., Муслимов С.А., Коледаева Е.В., Мусина Л.А., Лебедева А.И.	Киров: «Дом печати - ВЯТКА», 2009.	100	ЭБС Кировского ГМУ

	Цитология и общая гистология. Функциональная морфология клеток и тканей человека: учебник для студентов мед. ин-тов.	Быков В. Л.	2007. СПб.: СОТИС.	5	-
	Основы общей и сравнительной эмбриологии. Учебно-методическое пособие по самостоятельной внеаудиторной работе студентов	Зайцев В.Б., Гамулинская И.Н. Коледаева Е.В.	2008, Киров: Кировская ГМА.	180	ЭБС Кировского ГМУ
	Анатомия человека: учебник	М. Г. Привес, Н. К. Лысенков, В. И. Бушкович	СПб. : ИД СПбМАПО, 2011	20	-
	Анатомия человека: учебник в 2 т.	под ред. И. В. Гайворонского	М.: ГЭОТАР-Медиа, 2014	4	ЭБС Консультант студента

Дополнительная литература

№ п/п	Наименование	Автор (ы)	Год, место издания	Кол-во экземпляров в библиотеке	Наличие в ЭБС
1	2	3	4	5	6
1	Гистология, эмбриология, цитология	Ю. И. Афанасьев, Н. А. Юрина, Е. Ф. Котовский и др.; под ред. Ю. И. Афанасьева, Н. А. Юриной.	2016. М.: ГЭОТАР - Медиа	-	ЭБС Консультант студента
2.	Частная гистология человека.	В.Л. Быков	СПб.: Сотис, 2002.	8	-
3	Атлас по гистологии, цитологии и эмбриологии.	С.Л. Кузнецов, Н.Н. Мушкамбаров, В.Л. Горячкина.	М.: МИА, 2002.	10	-
4	Гистология. Атлас для практических занятий.	Н.В. Бойчук, Р.Р. Исламов, С.Л. Кузнецов, Ю.А. Челышев.	М.: «ГЭОТАР-Медиа», 2008.	5	-
5	Атлас микроскопического и ультрамикроскопического строения клеток тканей и органов	В.Г. Елисеев, Ю.И. Афанасьев, Е.Ф. Котовский, А.Н. Яцковский.	М.: «Медицина», 2004.	15	-
6	Гистология для будущих врачей: тесты для эффективного освоения цитологии, эмбриологии и гистологии : учеб. пособие для студентов	Павлов А.В., Гансбургский А.Н.	2011, СПб.: СпецЛит	5	-
7	Молекулярная биология. Введение в молекулярную цитологию и гистологию : учеб. пособие для студентов мед. вузов	Мушкамбаров Н.Н.	2016, М.: МИА	25	-
8	Terminologia Histologia. Международные термины по цитологии и гистологии человека с официальным списком русских эквивалентов	Банин В.В., Быков В.Л.	2009. М.: "ГЭОТАР - Медиа"	1	ЭБС Консультант студента
9	Гистология, цитология и эмбриология. Атлас.	Быков В.Л., Юшканцева С.И.	2015, М.: "ГЭОТАР - Медиа"	-	ЭБС Консультант студента
10	Гистология, цитология и эмбриология: атлас	В.В. Гемонов, Э.А. Лаврова	2013, М.: "ГЭОТАР - Медиа"	-	ЭБС Консультант

					студента
11	Руководство по гистологии: в 2-х т. Т. 1	Данилов Р.К.	2011. СПб. : СпецЛит	10	ЭБС Университетская библиотека онлайн
12	Анатомия человека с элементами гистологии	В. Н. Николенко, В. С. Сперанский	М. : "Академия", 2008	24	-
13	Атлас анатомии человека в 4-х томах	Синельников Р.Д.	М.: Новая волна, 2012	10	-

Раздел 6. Анатомия человека.

Тема 6.22: Вены.

Цель: способствовать формированию представлений об образовании, топографии и притоках вен человека, венозном оттоке от органов и частей тела для применения полученных знаний при изучении других разделов анатомии и клинических дисциплин, таких как терапия, хирургия, ангиология.

Задачи: изучить образование, ход и притоки вен человека, венозный отток от органов и частей тела.

Обучающийся должен знать:

- 1) до изучения темы (базисные знания): закономерности строения и ветвления вен, строение и топографию органов грудной, брюшной полости, мышц, фасций туловища и конечностей;
- 2) после изучения темы.
 - формирование, топографию верхней и нижней полых вены, и их притоков;
 - образование и топографию воротной вены, ее притоки;
 - вены, образующие портокавальные и кавакавальные анастомозы.

Обучающийся должен уметь:

- назвать и показать на трупе верхнюю и нижнюю полые вены, и их притоки;
- показывать на трупе воротную вену и ее притоки;
- препарировать притоки верхней и нижней полых вен, воротной вены.
- показать и назвать отдельные компоненты лимфатической системы;
- рисовать схемы формирования частей грудного лимфатического протока и правого лимфатического протока.

Обучающийся должен владеть:

- анатомической терминологией по сердечно-сосудистой системе;
- методами препарирования сосудов на трупе;
- основной и дополнительной литературой.

Самостоятельная аудиторная работа обучающихся по теме:

1. Ответить на вопросы по теме занятия:

- 1) Топография верхней полых вены, притоки.
- 2) Непарная вена: образование, ход, притоки.
- 3) Полунепарная вена: образование, ход, притоки.
- 4) Плечеголовые вены: образование, ход, притоки.
- 5) Внутренняя яремная вена: образование, ход, притоки.
- 6) Внутричерепные притоки внутренней яремной вены.
- 7) Внечерепные притоки внутренней яремной вены: образование, ход, притоки.
- 8) Наружная яремная вена: образование, ход, притоки.
- 9) Передняя яремная вена: образование, ход, притоки, анастомозы.
- 10) Поверхностные вены верхней конечности: образование, ход, притоки, анастомозы.
- 11) Глубокие вены верхней конечности: образование, ход, притоки, анастомозы.
- 12) Топография нижней полых вены, притоки.
- 13) Париетальные притоки нижней полых вены: образование, ход, притоки, анастомозы.
- 14) Висцеральные притоки нижней полых вены: образование, ход, притоки, анастомозы.
- 15) Топография общей подвздошной артерии, притоки.
- 16) Внутренняя подвздошная вена: образование, ход, притоки, анастомозы.
- 17) Наружная подвздошная вена: образование, ход, притоки, анастомозы.
- 18) Воротная вена: образование, ход, притоки.
- 19) Порто-кавальные анастомозы.
- 20) Кава-кавальные анастомозы.

2. Практическая работа

Преподаватель консультирует студентов по сложным вопросам темы. Далее студенты с помощью учебника и атласа самостоятельно, под руководством и при консультации преподавателя на сосудистом трупe закрепляют знания, полученные при выполнении самостоятельной (внеаудиторной) работе по топографии сосудов, отвечают на вопросы преподавателя и решают ситуационные задачи. Студенты на занятии рисуют в тетради схемы формирования и топографии частей грудного лимфатического протока, правого лимфатического протока.

3. Решить ситуационные задачи

1) Алгоритм разбора задач заключается в выборе правильного ответа и его обоснование.

2) Пример задачи с разбором по алгоритму:

На рентгенограмме органов грудной клетки в передней прямой проекции имеет место расширение левого контура срединной тени в нижнем его отделе. Какой отдел сердца увеличен?

A. Ушко левого предсердия.

B. Правый желудочек.

C. Левое предсердие.

D. Правое предсердие.

E. Левый желудочек.*

Выбрать правильный ответ из представленных вариантов: E. Левый желудочек.

Обоснование ответа: Срединную тень на рентгенограмме грудной клетки в передней проекции образует сердце и отходящие от него сосуды. Левый контур образован четырьмя дугами. Сверху – дуга аорты и отходящая от неё нисходящая часть, ниже – лёгочный ствол, потом левое ушко и внизу – левый желудочек.

3) Задачи для самостоятельного разбора на занятии:

1. У мужчины 45 лет выявлен алкогольный цирроз печени, вызванный поражением венозной системы, которая начинается и заканчивается капиллярами. Это вены системы:

A. V. cavae inferioris.

B. V. cavae superioris.

C. V. portae hepatis.

D. V. azygos.

E. V. hemiazygos.

2. В хирургическое отделение районной больницы поступила больная 40 лет с опухолью правого изгиба ободочной кишки. Во время удаления опухоли были перевязаны ветви кровеносных сосудов этого участка. Это:

A. A. et v. colicae mediae et a. et v. colicae dextrae.

B. A. et v. hepatica propria et a. et v. gastroduodenales.

C. A. et v. gastricae sinistri et a. et v. pancreatoduodenales superiores.

D. A. et v. colicae sinister et a. et v. lienales.

E. A. et v. iliocolicae et aa. et vv. sigmoidei.

3. У больного развиваются симптомы портальной гипертензии (повышение давления в системе воротной вены). Ряд признаков свидетельствует о том, что в данном случае не исключено прямое воздействие на ствол самой воротной вены растущей опухоли. Состояние, какого органа следовало бы изучить в первую очередь, исходя из анатомии этой области? Дайте анатомическое обоснование.

4. Задания для групповой работы.

- назвать и показать на трупе верхнюю и нижнюю полые вены и их притоки;
- показывать на трупе воротную вену и ее притоки;
- препарировать притоки верхней и нижней полых вен, воротной вены.
- показать и назвать отдельные компоненты лимфатической системы;
- нарисовать схемы формирования частей грудного лимфатического протока правого лимфатического протока.

Самостоятельная внеаудиторная работа обучающихся по теме:

1) Ознакомиться с теоретическим материалом по теме занятия с использованием конспектов лекций, рекомендуемой учебной литературой.

2) Ответить на вопросы для самоконтроля:

1. Назовите истоки и притоки нижней поллой вены, укажите ее топографию.
1. Перечислите висцеральные венозные сплетения малого таза, укажите их функциональную роль.
2. Перечислите париетальные и висцеральные вены живота, укажите, куда они впадают.
3. Назовите истоки и притоки воротной вены печени, укажите ее топографию.
4. Перечислите межсистемные венозные анастомозы (порто-кавальные и каво-кавальные), укажите их функциональную роль.

3) Проверить свои знания с использованием тестового контроля

1. Укажите проекцию на поверхность тела места слияния правой и левой плечеголовных вен.

- A. позади места соединения первого левого ребра с грудиной
B. на уровне второго левого реберного хряща
C. на уровне второго правого реберного хряща
D. позади места соединения первого правого ребра с грудиной *
2. Укажите проекцию на переднюю грудную стенку места впадения верхней полой вены в правое предсердие.
A. на уровне соединения третьего правого реберного хряща с грудиной *
B. на уровне соединения третьего левого реберного хряща с грудиной
C. на уровне соединения второго правого реберного хряща с грудиной
D. на уровне соединения второго левого реберного хряща с грудиной
3. Укажите вены, впадающие непосредственно в верхнюю полую вену.
A. задние межреберные вены
B. перикардальные вены *
C. непарная вена *
D. передние межреберные вены
4. Укажите вены, впадающие в полунепарную вену.
A. правая верхняя межреберная вена
B. пищеводные вены *
C. медиастинальные вены *
D. левая восходящая поясничная вена *
5. Укажите вену, в которую впадает полунепарная вена.
A. верхняя полая вена
B. левая плечеголовная вена
C. непарная вена *
D. правая плечеголовная вена
6. Укажите место расположения внутреннего позвоночного венозного сплетения.
A. поверхности спинного мозга
B. между твердой и паутинными оболочками спинного мозга
C. внутри позвоночного канала *
D. между твердой мозговой оболочкой и надкостницей позвонков *
7. Укажите вены, имеющие клапаны.
A. непарная вена *
B. верхняя полая вена
C. внутренняя яремная вена
D. плечеголовная вена
8. Укажите какие вены попарно сопровождают одноименные артерии (вены-спутницы).
A. подключичная вена
B. локтевая вена *
C. плечевая вена *
D. подмышечная вена
9. Укажите место расположения внутренней яремной вены.
A. впереди наружной сонной артерии
B. позади внутренней сонной артерии *
C. латерально от внутренней сонной артерии *
D. позади общей сонной артерии *
10. Укажите возможные варианты впадения наружной яремной вены.
A. место слияния подключичной и внутренней яремной вен (венозный угол) *
B. подключичная вена *
C. передняя яремная вена
D. плечеголовная вена
11. Укажите вену, в которую впадает передняя яремная вена.
A. внутренняя яремная вена
B. подключичная вена

- C. плечеголовная вена
- D. яремная венозная дуга *

12. Укажите места расположения подключичной вены на ее пути от подмышечной полости.

- A. в межлестничном промежутке позади передней лестничной мышцы
- B. впереди от передней лестничной мышцы *
- C. позади от грудино-ключичного сустава *
- D. между первым и вторым ребром

13. В какой венозный синус непосредственно впадают вены лабиринта?

- A. сигмовидный синус
- B. краевой синус
- C. верхний каменистый синус
- D. нижний каменистый синус *

13. Укажите внемозничные притоки внутренней яремной вены.

- A. язычная вена *
- B. глоточные вены *
- C. лицевая вена *
- D. верхняя щитовидная вена *

Рекомендуемая литература:

Основная литература

№ п/п	Наименование	Автор (ы)	Год, место издания	Кол-во экземпляров в библиотеке	Наличие в ЭБС
1	2	3	4	5	6
	Гистология, цитология и эмбриология	Кузнецов С.Л., Мушкабаров Н.Н.	2012, М.: МИА	52	-
	Гистология, эмбриология, цитология.	Э.Г. Улумбеков, Ю.А. Чельшева	2012, М.: ГЭОТАР-Медиа	50	ЭБС Консультант студента
	Морфогенез и гистофизиология системы мононуклеарных фагоцитов человека	Абдуллин Т.Г., Муслимов С.А., Коледаева Е.В., Мусина Л.А., Лебедева А.И.	Киров: «Дом печати - ВЯТКА», 2009.	100	ЭБС Кировского ГМУ
	Цитология и общая гистология. Функциональная морфология клеток и тканей человека: учебник для студентов мед. ин-тов.	Быков В. Л.	2007. СПб.: СОТИС.	5	-
	Основы общей и сравнительной эмбриологии. Учебно-методическое пособие по самостоятельной внеаудиторной работе студентов	Зайцев В.Б., Гамулинская И.Н. Коледаева Е.В.	2008, Киров: Кировская ГМА.	180	ЭБС Кировского ГМУ
	Анатомия человека: учебник	М. Г. Привес, Н. К. Лысенков, В. И. Бушкович	СПб. : ИД СПбМАПО, 2011	20	-
	Анатомия человека: учебник в 2 т.	под ред. И. В. Гайворонского	М.: ГЭОТАР-Медиа, 2014	4	ЭБС Консультант студента

Дополнительная литература

№ п/п	Наименование	Автор (ы)	Год, место издания	Кол-во экземпляров в библиотеке	Наличие в ЭБС
1	2	3	4	5	6
1	Гистология, эмбриология, цитология	Ю. И. Афанасьев, Н. А. Юрина, Е. Ф. Котовский и др.; под ред. Ю. И. Афанасьева, Н. А. Юриной.	2016. М.: ГЭОТАР - Медиа	-	ЭБС Консультант студента
2.	Частная гистология человека.	В.Л. Быков	СПб.: Сотис, 2002.	8	-
3	Атлас по гистологии, цитологии и эмбриологии.	С.Л. Кузнецов, Н.Н. Мушкхамбаров, В.Л. Горячкина.	М.: МИА, 2002.	10	-
4	Гистология. Атлас для практических занятий.	Н.В. Бойчук, Р.Р. Исламов, С.Л. Кузнецов, Ю.А. Чельшев.	М.: «ГЭОТАР-Медиа», 2008.	5	-
5	Атлас микроскопического и ультрамикроскопического строения клеток тканей и органов	В.Г. Елисеев, Ю.И. Афанасьев, Е.Ф. Котовский, А.Н. Яцковский.	М.: «Медицина», 2004.	15	-
6	Гистология для будущих врачей: тесты для эффективного освоения цитологии, эмбриологии и гистологии : учеб. пособие для студентов	Павлов А.В., Гансбургский А.Н.	2011, СПб.: СпецЛит	5	-
7	Молекулярная биология. Введение в молекулярную цитологию и гистологию : учеб. пособие для студентов мед. вузов	Мушкхамбаров Н.Н.	2016, М.: МИА	25	-
8	Terminologia Histologia. Международные термины по цитологии и гистологии человека с официальным списком русских эквивалентов	Банин В.В., Быков В.Л.	2009. М.: "ГЭОТАР - Медиа"	1	ЭБС Консультант студента
9	Гистология, цитология и эмбриология. Атлас.	Быков В.Л., Юшканцева С.И.	2015, М.: "ГЭОТАР - Медиа"	-	ЭБС Консультант студента
10	Гистология, цитология и эмбриология: атлас	В.В. Гемонов, Э.А. Лаврова	2013, М.: "ГЭОТАР - Медиа"	-	ЭБС Консультант студента
11	Руководство по гистологии: в 2-х т. Т. 1	Данилов Р.К.	2011. СПб. : СпецЛит	10	ЭБС Университетская библиотека онлайн
12	Анатомия человека с элементами гистологии	В. Н. Николенко, В. С. Сперанский	М. : "Академия", 2008	24	-
13	Атлас анатомии человека в 4-х томах	Синельников Р.Д.	М.: Новая волна, 2012	10	-

Раздел 6. Анатомия человека.

Тема 6.23: Лимфатическая система.

Цель занятия: способствовать формированию представлений о строении, топографии и функции первичных и вторичных лимфоидных органов для последующего использования этих знаний при изучении других разделов анатомии и клинических дисциплин.

Задачи: изучить классификацию, строение, топографию и функции лимфатической системы.

Обучающийся должен знать:

- изученные ранее разделы анатомии: «остеология», «синдесмология», «миология», «спланхнология»;
- классификацию и функции лимфоидных органов.
- классификацию и функции лимфоидных органов.
- строение, топографию лимфоидных органов.

Обучающийся должен уметь:

- классифицировать лимфоидные органы;
- показывать и называть анатомические детали строения лимфоидных органов на препаратах, муляжах.

Обучающийся должен владеть:

- анатомической терминологией по сердечно-сосудистой системе;
- методами препарирования сосудов на трупе;
- основной и дополнительной литературой.

Самостоятельная аудиторная работа обучающихся по теме:

1. Ответить на вопросы по теме занятия:

- 1) Классификация лимфоидных органов.
- 2) Топография, строение и функции костного мозга.
- 3) Топография, строение и функции тимуса.
- 4) Топография, строение и функции миндалин.
- 5) Топография, строение и функции лимфоидных (пейеровых) бляшек.
- 6) Топография, строение и функции одиночных лимфоидных узелков.
- 7) Топография, строение, классификация и функции лимфатических узлов.
- 8) Топография, строение и функции селезенки.

2. Практическая работа

Преподаватель подробнее останавливается на функции лимфоидных образований. Далее студенты с помощью препарата и учебника при активной консультации преподавателя, дающего дополнительные объяснения, с демонстрацией препаратов разбирают вопросы топографии лимфоидных органов, разбирая наружное их строение. Преподаватель периодически контролирует процесс работы студентов.

3. Решить ситуационные задачи:

1. У женщины 52 лет под влиянием химиотерапии, в общем анализе крови выявлено уменьшение числа всех форменных элементов крови (панцитопения). Какой орган преимущественно пострадал от химиотерапевтических препаратов?
 - A. Желтый костный мозг.
 - B. Селезенка.
 - C. Печень.
 - D. Красный костный мозг.
 - E. Вилочковая железа.
2. У больного произведено удаление селезенки. Какие возможны последствия этой операции?
 - A. Болезни системы крови.
 - B. Частый жидкий стул.
 - C. Частое мочеиспускание.
 - D. Переломы костей.
 - E. Болезни почек.
3. У ребенка 7 лет отсутствует носовое дыхание. При обследовании выявлено “готическое” небо, синяки под глазами. Ребенок дышит лишь через рот. Увеличение какой миндалины приводит к такому состоянию?
 - A. Глоточной миндалины.
 - B. Небной миндалины.
 - C. Язычной миндалины.
 - D. Трубной миндалины.
 - E. Пейеровых бляшек.
4. К врачу обратилась больная с жалобами на боли в горле при глотании. При объективном обследовании у нее выявлена припухлость и покраснение лимфоидной ткани слева от корня языка. Патологию какого лимфоидного образования выявил врач?
 - A. Nodus lymphaticus.
 - B. Tonsilla lingualis.
 - C. Tonsilla pharyngea.
 - D. Tonsilla tubaria.
 - E. Tonsilla palatine.
5. При обследовании ребенка обнаружено разрастание глоточной миндалины, затрудняющей выход воздуха из носовой полости. Какие отверстия носовой полости перекрываются при этом заболевании?
 - A. Гайморова щель.
 - B. Ноздри.
 - C. Хоаны.

Д. Грушевидное.

Е. Крылонебное.

4. Задания для групповой работы.

- классифицировать лимфоидные органы;
- показывать и называть анатомические детали строения лимфоидных органов на препаратах, муляжах.

Самостоятельная внеаудиторная работа обучающихся по теме:

1) Ознакомиться с теоретическим материалом по теме занятия с использованием конспектов лекций, рекомендуемой учебной литературой.

2) Ответить на вопросы для самоконтроля:

1. Функции лимфатической системы.
2. Структуры, входящие в состав лимфатической системы.
3. Классификация и строение лимфокапилляров.
4. Классификация и строение лимфатических сосудов.
5. Классификация и строение лимфоузлов.
6. Грудной проток: формирование, части, топография, строение стенки.
7. Правый лимфатический проток: топография.
8. Подключичный, яремный стволы: топография.
9. Топография лимфатических узлов головы и шеи.
10. Топография лимфатических узлов верхней конечности.
11. Топография лимфатических узлов грудной и брюшной полости.
12. Топография лимфатических узлов нижней конечности.

3) Проверить свои знания с использованием тестового контроля:

1. Грудной лимфатический проток образуется из слияния:
 - А. правого и левого подключичных лимфатических стволов;
 - В. правого и левого поясничных лимфатических стволов*;
 - С. правого и левого яремных стволов;
 - Д. правого и левого бронхосредостенных лимфатических стволов;
 - Е. правых подключичного, яремного и бронхосредостенного стволов;
2. Грудной лимфатический проток формируется в брюшной полости на уровне:
 - А. XI-XII грудных позвонков;
 - В. XII грудного - II поясничного позвонков*;
 - С. II-III поясничных позвонков;
 - Д. III-IV поясничных позвонков;
 - Е. IV-V поясничных позвонков;
3. Грудной лимфатический проток проходит в грудную полость через:
 - А. пищеводное отверстие диафрагмы;
 - В. аортальное отверстие диафрагмы*;
 - С. щель между ножками диафрагмы;
 - Д. отверстие нижней полой вены;
 - Е. отверстие в пояснично-реберном треугольнике;
4. Грудной лимфатический проток впадает в:
 - А. правую подключичную вену;
 - В. в левую подключичную вену;
 - С. правую плечеголовную вену;
 - Д. левый венозный угол*;
 - Е. правый венозный угол;
5. Правый лимфатический проток впадает:
 - А. правую подключичную вену;
 - В. в левую подключичную вену;
 - С. правую плечеголовную вену;
 - Д. левый венозный угол;
 - Е. правый венозный угол*.

Рекомендуемая литература:

Основная литература

№ п/п	Наименование	Автор (ы)	Год, место издания	Кол-во экземпляров в библиотеке	Наличие в ЭБС

1	2	3	4	5	6
	Гистология, цитология и эмбриология	Кузнецов С.Л., Мушкабаров Н.Н.	2012, М.: МИА	52	-
	Гистология, эмбриология, цитология.	Э.Г. Улумбеков, Ю.А. Чельшева	2012, М.: ГЭОТАР-Медиа	50	ЭБС Консультант студента
	Морфогенез и гистофизиология системы мононуклеарных фагоцитов человека	Абдуллин Т.Г., Муслимов С.А., Коледаева Е.В., Мусина Л.А., Лебедева А.И.	Киров: «Дом печати - ВЯТКА», 2009.	100	ЭБС Кировского ГМУ
	Цитология и общая гистология. Функциональная морфология клеток и тканей человека: учебник для студентов мед. ин-тов.	Быков В. Л.	2007. СПб.: СОТИС.	5	-
	Основы общей и сравнительной эмбриологии. Учебно-методическое пособие по самостоятельной внеаудиторной работе студентов	Зайцев В.Б., Гамулинская И.Н. Коледаева Е.В.	2008, Киров: Кировская ГМА.	180	ЭБС Кировского ГМУ
	Анатомия человека: учебник	М. Г. Привес, Н. К. Лысенков, В. И. Бушкович	СПб. : ИД СПбМАПО, 2011	20	-
	Анатомия человека: учебник в 2 т.	под ред. И. В. Гайворонского	М.: ГЭОТАР-Медиа, 2014	4	ЭБС Консультант студента

Дополнительная литература

№ п/п	Наименование	Автор (ы)	Год, место издания	Кол-во экземпляров в библиотеке	Наличие в ЭБС
1	2	3	4	5	6
1	Гистология, эмбриология, цитология	Ю. И. Афанасьев, Н. А. Юрина, Е. Ф. Котовский и др.; под ред. Ю. И. Афанасьева, Н. А. Юриной.	2016. М.: ГЭОТАР - Медиа	-	ЭБС Консультант студента
2.	Частная гистология человека.	В.Л. Быков	СПб.: Сотис, 2002.	8	-
3	Атлас по гистологии, цитологии и эмбриологии.	С.Л. Кузнецов, Н.Н. Мушкабаров, В.Л. Горячкина.	М.: МИА, 2002.	10	-
4	Гистология. Атлас для практических занятий.	Н.В. Бойчук, Р.Р. Исламов, С.Л. Кузнецов, Ю.А. Чельшев.	М.: «ГЭОТАР-Медиа», 2008.	5	-
5	Атлас микроскопического и ультрамикроскопического строения клеток тканей и органов	В.Г. Елисеев, Ю.И. Афанасьев, Е.Ф. Котовский, А.Н. Яцковский.	М.: «Медицина», 2004.	15	-
6	Гистология для будущих врачей: тесты для эффективного освоения цитологии, эмбриологии и гистологии : учеб. пособие для студентов	Павлов А.В., Гансбургский А.Н.	2011, СПб.: СпецЛит	5	-
7	Молекулярная биология. Введение в молекулярную цитологию и гистологию : учеб. пособие для студентов мед. вузов	Мушкабаров Н.Н.	2016, М.: МИА	25	-
8	Terminologia Histologia.	Банин В.В., Быков В.Л.	2009. М.: "ГЭОТАР -	1	ЭБС Кон-

	Международные термины по цитологии и гистологии человека с официальным списком русских эквивалентов		Медиа"		сультант студента
9	Гистология, цитология и эмбриология. Атлас.	Быков В.Л., Юшканцева С.И.	2015, М.: "ГЭОТАР - Медиа"	-	ЭБС Консультант студента
10	Гистология, цитология и эмбриология: атлас	В.В. Гемонов, Э.А. Лаврова	2013, М.: "ГЭОТАР - Медиа"	-	ЭБС Консультант студента
11	Руководство по гистологии: в 2-х т. Т. 1	Данилов Р.К.	2011. СПб. : СпецЛит	10	ЭБС Университетская библиотека онлайн
12	Анатомия человека с элементами гистологии	В. Н. Николенко, В. С. Сперанский	М. : "Академия", 2008	24	-
13	Атлас анатомии человека в 4-х томах	Синельников Р.Д.	М.: Новая волна, 2012	10	-

Раздел 6. Анатомия человека.

Тема 6.24: Итоговое занятие по ангиологии. Коллоквиум по сердечно-сосудистой системе

Цель: обобщить и закрепить полученные знания по темам: сердце, артерии, вены и лимфатические сосуды грудной, брюшной полости, полости таза, конечностей для применения полученных знаний при изучении других разделов анатомии и клинических дисциплин, таких как хирургия, кардиология, гастроэнтерология, терапия, ангиология, онкология.

Задачи: контроль теоретических знаний и практических умений по сердечнососудистой системе грудной, брюшной полости, полости таза, конечностей.

Обучающийся должен знать:

- 1) до изучения темы (базисные знания):
 - топографические образования мышц человека;
 - анатомию и топографию внутренних органов;
 - закономерности строения и распределения артериальных, венозных и лимфатических сосудов организме;
 - строение и топографию сердца и перикарда;
 - сосуды большого и малого кругов кровообращения.
- 2) после изучения темы.
 - строение и топографию сердца и перикарда;
 - проекцию клапанов сердца;
 - кровоснабжение сердца;
 - венозный отток от сердца;
 - иннервацию сердца;
 - топографию аорты и ее основных ветвей;
 - кровоснабжение грудной, брюшной полости, полости таза, конечностей;
 - основные анастомозы между ветвями артерий, венами;
 - венозный отток от грудной, брюшной полости, полости таза, конечностей;
 - классификацию, топографию и строение органов иммунной системы;
 - функции лимфатической системы;
 - строение лимфатических стволов, протоков, сосудов, капилляров и узлов;
 - закономерности распределения в организме лимфатических стволов, протоков, сосудов, капилляров и узлов;
 - топографию лимфатических узлов и лимфатических сосудов грудной, брюшной полости, полости таза, конечностей.
 - лимфатический отток от грудной, брюшной полости, полости таза, конечностей.

Обучающийся должен уметь:

- на влажных препаратах сердца находить и показывать отделы сердца, поверхности, борозды;
- на влажных препаратах сердца (вскрытых) показать предсердия, желудочки, предсердно-желудочковые отверстия, клапаны и образования на них;
- продемонстрировать границы сердца, проекции и места выслушивания клапанов сердца на скелете и трупе;
- называть и описывать место расположения узлов проводящей системы сердца;

- находить и показывать сердце на рентгенограммах;
- находить и показывать расположение сосудов сердца;
- показать части аорты, расположение ветвей частей аорты;
- показать и назвать ветви грудной, брюшной части аорты и области их кровоснабжения;
- назвать и показать легочный ствол и его ветви;
- назвать и показать на трупе верхнюю и нижнюю полые вены, их притоки;
- препарировать части и ветви аорты, грудную и брюшную часть аорты и ее ветви, притоки воротной, верхней и нижней полой вены;
- показывать на демонстрационном трупе ветви общей, наружной и внутренней подвздошной артерий, их ветви и области кровоснабжения;
- препарировать общую, наружную и внутреннюю подвздошные артерии и их ветви;
- находить, называть и показывать артерии и их ветви в области бедра, голени, стопы;
- показывать на трупе воротную вену и ее притоки;
- препарировать на трупе артерии и вены нижней конечности.
- показать и назвать органы иммунной системы и их структуры и анатомические детали строения.

Обучающийся должен владеть:

- анатомической терминологией по сердечно-сосудистой системе;
- методами препарирования сосудов на трупе;
- основной и дополнительной литературой.

3. Самостоятельная аудиторная работа обучающихся по теме:

Контроль знаний на отчетном занятии осуществляется в 3 этапа:

1. Тестовый контроль знаний студентов проводится с использованием тестовых заданий по анатомии человека. Подготовку к тестовому контролю рекомендуется проходить с использованием тестовых заданий для самоконтроля и самообучения студентов по заданной теме, а также с использованием материалов лекции и учебника.
2. Сдача практических навыков. Студент должен ответить на вопросы преподавателя по анатомическим образованиям, которые ему необходимо правильно показать на сердце и сосудистом трупе (вопросы практических навыков см. в приложении) и назвать на латинском языке, а также ответить на заданные вопросы по материалам лекций.
3. Ответ на теоретические вопросы на усмотрение преподавателя по материалам практических занятий (перечень вопросов см. в конце каждого занятия соответствующей темы методических указаний).

Выполнение заданий под контролем преподавателя

В конце отчетного занятия подводятся итоги. Студентам, получившим неудовлетворительные оценки, назначается время для передачи отчета по данной теме.

4. Задания для групповой работы

- на влажных препаратах сердца найти и показать отделы сердца, поверхности, борозды;
- на влажных препаратах сердца (вскрытых) показать предсердия, желудочки, предсердно-желудочковые отверстия, клапаны и образования на них;
- продемонстрировать границы сердца, проекции и места выслушивания клапанов сердца на скелете и трупе;
- называть и описать место расположения узлов проводящей системы сердца;
- найти и показать сердце на рентгенограммах;
- найти и показать расположение сосудов сердца;
- показать части аорты, расположение ветвей частей аорты;
- показать и назвать ветви грудной, брюшной части аорты и области их кровоснабжения;
- назвать и показать легочный ствол и его ветви;
- назвать и показать на трупе верхнюю и нижнюю полые вены, их притоки;
- препарировать части и ветви аорты, грудную и брюшную часть аорты и ее ветви, притоки воротной, верхней и нижней полой вены;
- показать на демонстрационном трупе ветви общей, наружной и внутренней подвздошной артерий, их ветви и области кровоснабжения;
- препарировать общую, наружную и внутреннюю подвздошные артерии и их ветви;
- найти, назвать и показывать артерии и их ветви в области бедра, голени, стопы;
- показать на трупе воротную вену и ее притоки;
- препарировать на трупе артерии и вены нижней конечности.
- показать и назвать органы иммунной системы и их структуры и анатомические детали строения.

Самостоятельная внеаудиторная работа обучающихся по теме:

1) Ознакомиться с теоретическим материалом по теме занятия с использованием конспектов лекций, рекомендуемой учебной литературой.

2) Ответить на вопросы для самоконтроля:

3) Проверить свои знания с использованием тестового контроля

1. Укажите вены, в которые венозная кровь оттекает от поджелудочной железы
 - A. селезеночная вена *
 - B. нижняя полая вена
 - C. нижняя брыжеечная вена
 - D. печеночные вены
2. Укажите вены, в которые кровь оттекает от слепой кишки
 - A. нижняя брыжеечная вена
 - B. нижняя полая вена
 - C. общая подвздошная вена
 - D. верхняя брыжеечная вена *
3. Укажите анатомические образования, на уровне которых происходит слияние внутренней и наружной подвздошных вен.
 - A. поясничный позвонок
 - B. поясничный позвонок
 - C. крестцово-подвздошный сустав *
 - D. 1 крестцовый позвонок
4. Укажите париетальные притоки внутренней подвздошной вены.
 - A. верхние ягодичные вены *
 - B. нижние прямокишечные вены
 - C. нижние ягодичные вены *
 - D. боковые крестцовые вены *
5. Укажите висцеральные притоки внутренней подвздошной вены.
 - A. нижние ягодичные вены
 - B. верхняя прямокишечная вена
 - C. нижняя прямокишечная вена *
 - D. верхние ягодичные вены
6. Укажите вены, впадающие в наружную подвздошную вену.
 - A. нижняя надчревная вена *
 - B. верхняя надчревная вена
 - C. глубокая вена, огибающая подвздошную кость *
 - D. боковые крестцовые вены
7. Укажите места расположения большой подкожной вены ноги на ее пути к устью.
 - A. впереди медиальной лодыжки *
 - B. на задней поверхности голени
 - C. позади медиального надмыщелка бедра *
 - D. на переднемедиальной поверхности бедра *
8. Укажите вену, в которую впадает малая подкожная вена.
 - A. большая подкожная вена
 - B. бедренная вена
 - C. задняя большеберцовая вена
 - D. подколенная вена *
9. Укажите места расположения малой подкожной вены ноги на ее пути к устью.
 - A. позади латеральной лодыжки *
 - B. впереди латеральной лодыжки
 - C. в борозде между латеральной и медиальной головками икроножной мышцы *
 - D. на латеральной поверхности голени
10. Укажите, в какое анатомическое образование превращается пупочная вена после рождения.

- A. круглая связка печени *
- B. правая латеральная пупочная связка
- C. левая латеральная пупочная связка
- D. венозная связка

11. Укажите места расположения пупочной вены у плода.

- A. в толще печеночно-12-ти перстной связки
- B. в толще нижнего края вентральной брыжейки желудка *
- C. в борозде нижней полой вены
- D. в борозде пупочной вены печени *

12. Укажите два кровеносных сосуда, которые соединяет артериальный проток у плода.

- A. верхняя полая вена
- B. дуга аорты *
- C. пупочная вена
- D. легочный ствол *

Вопросы к коллоквиуму по сердечно-сосудистой системе:

I. Артерии

1. Топография аорты, ее части.
2. Ветви восходящей части дуги аорты, области их кровоснабжения.
3. Ветви дуги аорты.
4. Топография плечевого ствола.
5. Грудной отдел аорты, топография, группы ветвей:

париетальные ветви грудной аорты: ход, области кровоснабжения, анастомозы;

висцеральные ветви грудной аорты: ход, области кровоснабжения, анастомозы.

6. Перечислить топографические образования, через которые проходит подключичная артерия, какие ветви в них отдает.
7. Внутренняя грудная артерия: ход, ветви, области кровоснабжения, анастомозы.
8. Позвоночная артерия: ход, ветви, области кровоснабжения, анастомозы.
9. Перечислить артерии, образующие Великий круг.
10. Щито-шейный ствол, ветви, области кровоснабжения, анастомозы.
11. Реберно-шейный ствол, ветви, области кровоснабжения, анастомозы.
12. Перечислить топографические образования, через которые проходит подмышечная артерия, какие ветви в них отдает.
13. Ветви первого отдела подмышечной артерии, области их кровоснабжения.
14. Грудоакромиальная артерия: ход, ветви, области кровоснабжения.
15. Ветви второго отдела подмышечной артерии, области их кровоснабжения.
16. Ветви третьего отдела подмышечной артерии, области их кровоснабжения.
17. Подлопаточная артерия: ход, ветви, области кровоснабжения, анастомозы.
18. Передняя и задняя артерии, огибающие плечевую кость: ход, ветви, области кровоснабжения, анастомозы.
19. Топография плечевой артерии, ветви, области кровоснабжения.
20. Глубокая артерия плеча, ветви, области кровоснабжения, анастомозы.
21. Верхняя и нижняя коллатеральные локтевые артерии: ход, области кровоснабжения, анастомозы.
22. Лучевая артерия: ход, ветви, области кровоснабжения, анастомозы.
23. Локтевая артерия, ветви, области кровоснабжения, анастомозы.
24. Общая межкостная артерия: ход, ветви, области кровоснабжения, анастомозы.
25. Ветви, образующие артериальную сеть локтевого сустава.
26. Ветви, образующие тыльную артериальную сеть запястья.
27. Ветви, образующие ладонную артериальную сеть запястья.
28. Поверхностная ладонная дуга, ветви, анастомозы.
29. Глубокая ладонная дуга, ветви, анастомозы.
30. Брюшной отдел аорты, топография, группы ветвей.
31. Париетальные ветви брюшной аорты – нижняя диафрагмальная, поясничные артерии: ход, области кровоснабжения, анастомозы.
32. Чревный ствол: топография, ветви.
33. Левая желудочная артерия: ход, ветви, области кровоснабжения, анастомозы.
34. Общая печеночная артерия: ход, ветви, области кровоснабжения, анастомозы.
35. Селезеночная артерия: ход, ветви, области кровоснабжения, анастомозы.
36. Верхняя брыжеечная артерия: ход, ветви, области кровоснабжения, анастомозы.

37. Нижняя брыжеечная артерия: ход, ветви, области кровоснабжения, анастомозы.
38. Парные висцеральные ветви брюшной аорты: средняя надпочечниковая, почечная, яичковая (яичниковая) артерии – ход, ветви, области кровоснабжения, анастомозы.

II. по венозной и лимфатическим системам

39. Топография верхней полой вены, притоки.
40. Непарная вена: образование, ход, притоки.
41. Полунепарная вена: образование, ход, притоки.
42. Плечеголовые вены: образование, ход, притоки.
43. Внутренняя яремная вена: образование, ход, притоки.
44. Внутричерепные притоки внутренней яремной вены.
45. Внечерепные притоки внутренней яремной вены: образование, ход, притоки.
46. Наружная яремная вена: образование, ход, притоки.
47. Передняя яремная вена: образование, ход, притоки, анастомозы.
48. Поверхностные вены верхней конечности: образование, ход, притоки, анастомозы.
49. Глубокие вены верхней конечности: образование, ход, притоки, анастомозы.
50. Топография нижней полой вены, притоки.
51. Париетальные притоки нижней полой вены: образование, ход, притоки, анастомозы.
52. Висцеральные притоки нижней полой вены: образование, ход, притоки, анастомозы.
53. Топография общей подвздошной артерии, притоки.
54. Внутренняя подвздошная вена: образование, ход, притоки, анастомозы.
55. Наружная подвздошная вена: образование, ход, притоки, анастомозы.
56. Воротная вена: образование, ход, притоки.
57. Порто-кавальные анастомозы.
58. Кава-кавальные анастомозы.
59. Функции лимфатической системы.
60. Структуры, входящие в состав лимфатической системы.
61. Классификация и строение лимфокапилляров.
62. Классификация и строение лимфатических сосудов.
63. Классификация и строение лимфоузлов.
64. Грудной проток: формирование, части, топография, строение стенки.
65. Правый лимфатический проток: топография.
66. Подключичный, яремный стволы: топография.
67. Лимфатические сосуды и узлы нижней конечности.
68. Лимфоотток от нижней конечности.
69. Лимфатические сосуды и узлы верхней конечности.
70. Лимфоотток от верхней конечности.
71. Лимфатические сосуды и узлы брюшной полости, таза.
72. Лимфоотток от брюшной полости и таза;
73. Лимфатические сосуды и узлы грудной полости.

Рекомендуемая литература:

Основная литература

№ п/п	Наименование	Автор (ы)	Год, место издания	Кол-во экземпляров в библиотеке	Наличие в ЭБС
1	2	3	4	5	6
	Гистология, цитология и эмбриология	Кузнецов С.Л., Мушкабаров Н.Н.	2012, М.: МИА	52	-
	Гистология, эмбриология, цитология.	Э.Г. Улумбеков, Ю.А. Чельшева	2012, М.: ГЭОТАР-Медиа	50	ЭБС Консультант студента
	Морфогенез и гистофизиология системы мононуклеарных фагоцитов человека	Абдуллин Т.Г., Муслимов С.А., Коледаева Е.В., Мусина Л.А., Лебедева А.И.	Киров: «Дом печати - ВЯТКА», 2009.	100	ЭБС Кировского ГМУ
	Цитология и общая гистология. Функциональная морфология клеток и тканей	Быков В. Л.	2007. СПб.: СОТИС.	5	-

	человека: учебник для студентов мед. ин-тов.				
	Основы общей и сравнительной эмбриологии. Учебно-методическое пособие по самостоятельной внеаудиторной работе студентов	Зайцев В.Б., Гамулинская И.Н. Коледаева Е.В.	2008, Киров: Кировская ГМА.	180	ЭБС Кировского ГМУ
	Анатомия человека: учебник	М. Г. Привес, Н. К. Лысенков, В. И. Бушкович	СПб. : ИД СПбМАПО, 2011	20	-
	Анатомия человека: учебник в 2 т.	под ред. И. В. Гайворонского	М.: ГЭОТАР-Медиа, 2014	4	ЭБС Консультант студента

Дополнительная литература

№ п/п	Наименование	Автор (ы)	Год, место издания	Кол-во экземпляров в библиотеке	Наличие в ЭБС
1	2	3	4	5	6
1	Гистология, эмбриология, цитология	Ю. И. Афанасьев, Н. А. Юрина, Е. Ф. Котовский и др.; под ред. Ю. И. Афанасьева, Н. А. Юриной.	2016. М.: ГЭОТАР - Медиа	-	ЭБС Консультант студента
2.	Частная гистология человека.	В.Л. Быков	СПб.: Сотис, 2002.	8	-
3	Атлас по гистологии, цитологии и эмбриологии.	С.Л. Кузнецов, Н.Н. Мушкамбаров, В.Л. Горячкина.	М.: МИА, 2002.	10	-
4	Гистология. Атлас для практических занятий.	Н.В. Бойчук, Р.Р. Исламов, С.Л. Кузнецов, Ю.А. Чельшев.	М.: «ГЭОТАР-Медиа», 2008.	5	-
5	Атлас микроскопического и ультрамикроскопического строения клеток тканей и органов	В.Г. Елисеев, Ю.И. Афанасьев, Е.Ф. Котовский, А.Н. Яцковский.	М.: «Медицина», 2004.	15	-
6	Гистология для будущих врачей: тесты для эффективного освоения цитологии, эмбриологии и гистологии : учеб. пособие для студентов	Павлов А.В., Гансбургский А.Н.	2011, СПб.: СпецЛит	5	-
7	Молекулярная биология. Введение в молекулярную цитологию и гистологию : учеб. пособие для студентов мед. вузов	Мушкамбаров Н.Н.	2016, М.: МИА	25	-
8	Terminologia Histologia. Международные термины по цитологии и гистологии человека с официальным списком русских эквивалентов	Банин В.В., Быков В.Л.	2009. М.: "ГЭОТАР - Медиа"	1	ЭБС Консультант студента
9	Гистология, цитология и эмбриология. Атлас.	Быков В.Л., Юшканцева С.И.	2015, М.: "ГЭОТАР - Медиа"	-	ЭБС Консультант студента
10	Гистология, цитология и эмбриология: атлас	В.В. Гемонов, Э.А. Лаврова	2013, М.: "ГЭОТАР - Медиа"	-	ЭБС Консультант студента
11	Руководство по гистологии: в 2-х т. Т. 1	Данилов Р.К.	2011. СПб. : СпецЛит	10	ЭБС Универси

					тетская библиотека онлайн
12	Анатомия человека с элементами гистологии	В. Н. Николенко, В. С. Сперанский	М. : "Академия", 2008	24	-
13	Атлас анатомии человека в 4-х томах	Синельников Р.Д.	М.: Новая волна, 2012	10	-

Раздел 6. Анатомия человека.

Тема 6.25: Пищеварительная система I.

Цель занятия: сформировать представление о строении, топографии и функции полости рта, языка, слюнных желез, зубов, мягкого нёба, миндалин, глотки для изучения других разделов анатомии, а также гастроэнтерологии, стоматологии и других клинических дисциплин.

Задачи: изучить общий план строения и топографические взаимоотношения органов пищеварительной системы, строение полости рта, языка, слюнных желез, зубов, глотки.

Обучающийся должен знать:

- до изучения темы (базисные знания): строение костей черепа, грудной клетки и осевого скелета, мышцы и фасции шеи и головы, анатомо-топографические образования шеи;
- после изучения темы.
- классификацию органов пищеварения;
- строение и топографию органов полости рта;
- особенности строения и топографии глотки.

Обучающийся должен уметь:

- находить и показывать на препаратах слюнные железы и места открытия их выводных протоков;
- правильно находить в наборе зубов отдельные их виды, определять анатомические детали их строения и ставить в правильное анатомическое положение;
- называть и показывать на препаратах анатомические детали строения языка;
- находить на препаратах части глотки, правильно называть и показывать их образования и топографические взаимоотношения с другими органами.

Обучающийся должен владеть:

- анатомической терминологией по пищеварительной системе;
- методами препарирования и демонстрации отдельных органов пищеварительной системы;
- основной и дополнительной литературой.

Самостоятельная аудиторная работа обучающихся по теме:

1. Ответить на вопросы по теме занятия:

- 1) Строение паренхиматозных органов.
- 2) Строение трубчатых органов.
- 3) Объяснить понятия: голотопия, скелетотопия, синтопия.
- 4) Перечислить органы, относящиеся к пищеварительной системе.
- 5) Строение полости рта.
- 6) Строение верхней и нижней губы, щеки.
- 7) Общий план строения зуба.
- 8) Сроки прорезывания молочных зубов.
- 9) Сроки прорезывания постоянных зубов.
- 10) Строение различных видов зубов.
- 11) Формула молочных и постоянных зубов.
- 12) Внешнее строение языка.
- 13) Сосочки слизистой оболочки языка и их роль в рецепции вкуса.
- 14) Места начала, прикрепления и функция собственных и скелетных мышц языка.
- 15) Строение, топография и функция слюнных желез.
- 16) Строение твердого и мягкого неба.
- 17) Места начала, прикрепления и функция мышц мягкого неба.
- 18) Отделы глотки, их топография.
- 19) Особенности строения носоглотки.
- 20) Строение стенки ротовой и гортанной частей глотки

- 21) Места начала, прикрепления и топография мышц глотки.
- 22) Части пищевода, их топография.
- 23) Особенности строения стенки пищевода.
- 24) Сужения пищевода.

2. Выполнение заданий под контролем преподавателя

Студенты с помощью учебника и атласа самостоятельно, под руководством и при консультации преподавателя на влажных препаратах, муляжах и рентгенограммах закрепляют знания, полученные при выполнении самостоятельной (внеаудиторной) работе по топографии и строению органов, используя план ответа по органу.

Препараты и учебные пособия:

- 1) Череп.
- 2) Скелет.
- 3) Демонстрационный труп.
- 4) Таблицы, муляжи, планшеты.
- 5) Атлас, учебник.

3. Решить ситуационные задачи

1) Алгоритм разбора задач заключается в выборе правильного ответа и его обоснование.

2) Пример задачи с разбором по алгоритму:

При осмотре полости рта справа от уздечки языка увеличен подъязычный сосочек. Выделительная функция, каких желез будет нарушена?

- A. Околоушной и щитовидной.
- B. Щитовидной и околощитовидной.
- C. Подъязычной и околоушной.
- D. Околоушной и поднижнечелюстной.
- E. Поднижнечелюстной и подъязычной.

Выбрать правильный ответ из представленных вариантов: E. Поднижнечелюстной и подъязычной.

Обоснование ответа: Слизистая оболочка нижней поверхности языка образует складочку по средней линии – уздечку языка. По обе стороны от уздечки располагается парное возвышение – подъязычный сосочек, на котором открываются выводные протоки подъязычной (ее главный проток) и поднижнечелюстной слюнных желез. Их выделительная функция и будет нарушена.

3) Задачи для самостоятельного разбора на занятии:

1. У больного резаная рана лица в области жевательной мышцы. Проток какой железы может быть поврежден?

- A. Околоушной.
- B. Большой подъязычной.
- C. Поднижнечелюстной.
- D. Малых подъязычных.

2. Врач-стоматолог при лечении зубов вводит в просвет между щекой и альвеолярным отростком верхней челюсти ватный тампон. Отверстие выводного протока какой железы он закрывает?

- A. Паращитовидной.
- B. Околоушной
- C. Щитовидной.
- D. Поднижнечелюстной.
- E. Подъязычной.

3. Мальчик 3 лет госпитализирован с воспалением среднего уха, которое началось после перенесенного назо-фарингита. Сквозь какое образование инфекция могла попасть из глотки в барабанную полость?

- A. Наружный слуховой проход.
- B. Слуховую трубу.
- C. Внутренний слуховой проход.
- D. Сосцевидную пещеру.
- E. Внутреннее ухо.

4. К врачу обратилась больная с жалобами на боли в горле при глотании. При объективном обследовании у нее выявлена припухлость и покраснение лимфоидной ткани слева от корня языка. Патологию какого лимфоидного образования выявил врач?

- A. Nodus lymphaticus.
- B. Tonsilla lingualis.
- C. Tonsilla pharyngea.

D. Tonsilla tubaria.

E. Tonsilla palatine.

5. У ребенка 8-и лет на уровне 10 грудного позвонка рентгеноскопически выявлено инородное тело пищевода. В участке какого пищеводного сужения остановилось инородное тело?

A. Абдоминальное сужение.

B. Глоточное сужение.

C. Бронхиальное сужение.

D. Аортальное сужение.

E. Диафрагмальное сужение.

6. Больной 65 лет, госпитализирован с подозрением на опухоль верхнего отдела пищевода. Но время рентгенологического обследования выявлен опухолевый процесс на границе глотки и пищевода. На уровне каких шейных позвонков расположена опухоль?

A. 4.

B. 5.

C. 6.

D. 3.

E. 2.

4. Задания для групповой работы.

- найти и показать на препаратах слюнные железы и места открытия их выводных протоков;
- правильно найти в наборе зубов отдельные их виды, определять анатомические детали их строения и ставить в правильное анатомическое положение;
- назвать и показать на препаратах анатомические детали строения языка;
- найти на препаратах части глотки, правильно называть и показывать их образования и топографические взаимоотношения с другими органами.

Самостоятельная внеаудиторная работа обучающихся по теме:

1) *Ознакомиться с теоретическим материалом по теме занятия с использованием конспектов лекций, рекомендуемой учебной литературой.*

План характеристики внутреннего органа:

1. Название органа: русское и латинское, в какую систему входит.

2. Топография:

- a) Голотопия – расположение органа в конкретной области тела человека (при этом орган проецируется на поверхность тела).
- b) Скелетотопия – расположение органа по отношению к конкретным костным структурам.
- c) Синтопия – расположение органа по отношению к другим органам (с какими органами он граничит).

3. Макроскопическое строение органа: форма, масса и размеры; поверхности, края. Основные составные части.

4. Микроскопическое строение органа:

- a) Для полого органа – строение его стенки, с характеристикой каждого слоя.
- b) Для паренхиматозного органа – характеристика структурно-функциональной единицы.

5. Фиксация органа, отношение к брюшине: интра-, мезо- и экстраперитонеальное положение.

6. Функция органа.

2) *Ответить на вопросы для самоконтроля:*

1. Назовите отделы полости рта и чем они ограничены.
2. Назовите анатомические образования, разделяющие и сообщающие преддверие и собственно полость рта.
3. Назовите и покажите верхнюю и нижнюю губы, чем они образованы, какие имеют части?
4. Охарактеризуйте послойное строение щеки.
5. Назовите части десны, охарактеризуйте ее строение.
6. Перечислите фиброзные связки десны и охарактеризуйте их ход.
7. Назовите части нёба, охарактеризуйте их функцию, строение и рельеф.
8. Перечислите мышцы мягкого нёба, дайте им характеристику.
9. Назовите, чем образовано дно полости рта.
10. Назовите части языка, охарактеризуйте его рельеф.
11. Перечислите сосочки языка, укажите их локализацию и функцию.
12. Перечислите мышцы языка, дайте им характеристику.
13. Назовите виды слюнных желез, укажите, где располагаются мелкие слюнные железы.
14. Перечислите крупные слюнные железы, опишите их строение и топографию, куда открываются их выводные протоки?
15. Дайте определение зева, перечислите анатомические образования его ограничивающие.

16. Какие зубы и в каком количестве входят в состав зубного ряда у человека? Назовите их функции.
17. Назовите части зуба.
18. Какие поверхности выделяют у коронки зубов?
19. Назовите признаки, позволяющие отличить зубы правой и левой стороны (признаки латерализации зубов) и укажите, в чем они заключаются.
20. Перечислите ткани, образующие зубы человека, опишите их локализацию.
21. Напишите количественную формулу постоянных и молочных зубов.
22. Дайте определение прорезыванию, перечислите признаки физиологического прорезывания зубов.
23. Назовите сроки прорезывания молочных зубов.
24. Назовите сроки смены молочных зубов и прорезывания постоянных зубов.
25. Назовите характерные черты строения полости рта новорожденного.
26. Охарактеризуйте возрастные изменения строения полости рта и ее органов.
27. Перечислите отделы глотки и назовите сообщения каждого отдела.
28. Дайте характеристику глотке (по плану характеристики внутреннего органа).
29. Перечислите миндалины, укажите их локализацию и функцию.

3) Проверить свои знания с использованием тестового контроля

1. Укажите мышцы, входящие в состав мягкого неба.
 - А. небо-язычная мышца *
 - В. мышца, поднимающая небную занавеску *
 - С. шило-глочная мышца
 - Д. трубно-глочная мышца
2. Укажите анатомические образования, образующие стенки зева.
 - А. мягкое небо *
 - В. трубный валик
 - С. надгортанник
 - Д. небно-язычные дужки *
3. Укажите возраст прорезывания первых молочных зубов.
 - А. 2-3 месяца
 - В. 5-7 месяцев *
 - С. 9-10 месяцев
 - Д. 2 года
4. В каком возрасте у человека прорезываются зубы мудрости.
 - А. в 5-7 месяцев
 - В. в 5-7 лет
 - С. в 8-11 лет
 - Д. в 18-30 лет *
5. На уровне какого зуба открывается в преддверие рта проток околоушной слюнной железы?
 - А. на уровне 1-го верхнего большого коренного
 - В. на уровне 2-го нижнего большого коренного
 - С. на уровне 2-го верхнего большого коренного *
 - Д. на уровне 1-го нижнего большого коренного
6. К каким железам по характеру ветвления относится околоушная слюнная железа.
 - А. простая трубчатая
 - В. простая альвеолярная
 - С. сложная трубчатая
 - Д. сложная альвеолярная *
7. В каком месте ротовой полости открывается проток поднижнечелюстной слюнной железы?
 - А. уздечка языка
 - В. уздечка нижней губы
 - С. подъязычный сосочек *
 - Д. подъязычная складка
8. Какие мышцы расширяют просвет слуховой трубы.
 - А. мышца язычка
 - В. мышца напрягающая небную занавеску *

- C. мышца поднимающая небную занавеску
D. небно-глоточная мышца
9. Укажите вкусовые сосочки, располагающиеся на боковых поверхностях языка.
A. грибовидные сосочки
B. желобовидные сосочки
C. листовидные сосочки *
D. нитевидные сосочки
10. Укажите место расположения язычной миндалины.
A. кончик языка
B. тело языка
C. боковая поверхность языка
D. корень языка *
11. Укажите мышцы, которые тянут язык вперед и вниз.
A. подъязычно-язычная мышца
B. подбородочно-язычная мышца *
C. верхняя продольная мышца
D. нижняя продольная мышца
12. Укажите анатомические образования на черепе, к которым прикрепляется глотка.
A. глоточный бугорок затылочной кости *
B. пирамида височной кости *
C. медиальная пластинка крыловидного отростка *
D. основание черепа *
13. Какие анатомические образования ограничивают позадиглоточное пространство?
A. передняя поверхность тел шейных позвонков
B. предпозвоночные мышцы
C. задняя поверхность глотки *
D. глубокая пластинка шейной фасции *
14. Укажите место начала верхнего констриктора глотки.
A. щитовидный хрящ
B. крыловидный отросток клиновидной кости *
C. ветвь нижней челюсти *
D. подъязычная кость
15. Укажите место начала нижнего констриктора глотки.
A. подъязычная кость
B. перстневидный хрящ *
C. нижняя челюсть
D. клиновидная кость
16. Укажите отверстия, открывающиеся в носоглотку.
A. хоаны *
B. зев
C. клиновидная пазуха
D. глоточные отверстия слуховых труб *

Рекомендуемая литература:

Основная литература

№ п/п	Наименование	Автор (ы)	Год, место издания	Кол-во экземпляров в библиотеке	Наличие в ЭБС
1	2	3	4	5	6

	Гистология, цитология и эмбриология	Кузнецов С.Л., Мушкабаров Н.Н.	2012, М.: МИА	52	-
	Гистология, эмбриология, цитология.	Э.Г. Улумбеков, Ю.А. Чельшева	2012, М.: ГЭОТАР-Медиа	50	ЭБС Консультант студента
	Морфогенез и гистофизиология системы мононуклеарных фагоцитов человека	Абдуллин Т.Г., Муслимов С.А., Коледаева Е.В., Мусина Л.А., Лебедева А.И.	Киров: «Дом печати - ВЯТКА», 2009.	100	ЭБС Кировского ГМУ
	Цитология и общая гистология. Функциональная морфология клеток и тканей человека: учебник для студентов мед. ин-тов.	Быков В. Л.	2007. СПб.: СОТИС.	5	-
	Основы общей и сравнительной эмбриологии. Учебно-методическое пособие по самостоятельной внеаудиторной работе студентов	Зайцев В.Б., Гамулинская И.Н. Коледаева Е.В.	2008, Киров: Кировская ГМА.	180	ЭБС Кировского ГМУ
	Анатомия человека: учебник	М. Г. Привес, Н. К. Лысенков, В. И. Бушкович	СПб. : ИД СПбМАПО, 2011	20	-
	Анатомия человека: учебник в 2 т.	под ред. И. В. Гайворонского	М.: ГЭОТАР-Медиа, 2014	4	ЭБС Консультант студента

Дополнительная литература

№ п/п	Наименование	Автор (ы)	Год, место издания	Кол-во экземпляров в библиотеке	Наличие в ЭБС
1	2	3	4	5	6
1	Гистология, эмбриология, цитология	Ю. И. Афанасьев, Н. А. Юрина, Е. Ф. Котовский и др.; под ред. Ю. И. Афанасьева, Н. А. Юриной.	2016. М.: ГЭОТАР - Медиа	-	ЭБС Консультант студента
2.	Частная гистология человека.	В.Л. Быков	СПб.: Сотис, 2002.	8	-
3	Атлас по гистологии, цитологии и эмбриологии.	С.Л. Кузнецов, Н.Н. Мушкабаров, В.Л. Горячкина.	М.: МИА, 2002.	10	-
4	Гистология. Атлас для практических занятий.	Н.В. Бойчук, Р.Р. Исламов, С.Л. Кузнецов, Ю.А. Чельшев.	М.: «ГЭОТАР-Медиа», 2008.	5	-
5	Атлас микроскопического и ультрамикроскопического строения клеток тканей и органов	В.Г. Елисеев, Ю.И. Афанасьев, Е.Ф. Котовский, А.Н. Яцковский.	М.: «Медицина», 2004.	15	-
6	Гистология для будущих врачей: тесты для эффективного освоения цитологии, эмбриологии и гистологии : учеб. пособие для студентов	Павлов А.В., Гансбургский А.Н.	2011, СПб.: СпецЛит	5	-
7	Молекулярная биология. Введение в молекулярную цитологию и гистологию : учеб. пособие для студентов мед. вузов	Мушкабаров Н.Н.	2016, М.: МИА	25	-
8	Terminologia Histologia. Международные термины по	Банин В.В., Быков В.Л.	2009. М.: "ГЭОТАР - Медиа"	1	ЭБС Консультант

	цитологии и гистологии человека с официальным списком русских эквивалентов				студента
9	Гистология, цитология и эмбриология. Атлас.	Быков В.Л., Юшканцева С.И.	2015, М.: "ГЭОТАР - Медиа"	-	ЭБС Консультант студента
10	Гистология, цитология и эмбриология: атлас	В.В. Гемонов, Э.А. Лаврова	2013, М.: "ГЭОТАР - Медиа"	-	ЭБС Консультант студента
11	Руководство по гистологии: в 2-х т. Т. 1	Данилов Р.К.	2011. СПб. : СпецЛит	10	ЭБС Университетская библиотека онлайн
12	Анатомия человека с элементами гистологии	В. Н. Николенко, В. С. Сперанский	М. : "Академия", 2008	24	-
13	Атлас анатомии человека в 4-х томах	Синельников Р.Д.	М.: Новая волна, 2012	10	-

Раздел 6. Анатомия человека.

Тема 6.26: Пищеварительная система II.

Цель занятия: способствовать формированию представлений о топографии и строении пищевода и желудка для изучения других разделов анатомии, а также гастроэнтерологии, стоматологии и других клинических дисциплин.

Задачи: изучить строение и топографические взаимоотношения пищевода, желудка.

Обучающийся должен знать:

- 1) до изучения темы (базисные знания): строение грудной клетки и осевого скелета, мышцы и фасции шеи, анатомо-топографические образования шеи, особенности строения полых органов, области передней стенки живота;
- 2) после изучения темы.
 - особенности строения и топографии глотки, пищевода и желудка.
 - отделы, наружное строение толстой и тонкой кишки;
 - особенности строения стенки толстой и тонкой кишки;
 - топографию отделов тонкой и толстой кишки.

Обучающийся должен уметь:

- находить на препаратах части пищевода и желудка, правильно называть и показывать их анатомические образования и топографические взаимоотношения с другими органами.
- определять проекцию брюшной части пищевода и желудка на переднюю брюшную стенку.
- находить и показывать на отдельных препаратах, органокомплексе и демонстрационном трупе анатомические детали строения тонкой и толстой кишок;
- ставить в правильное анатомическое положение тонкую и толстую кишку;
- определять проекцию отделов тонкой и толстой кишок по областям на переднюю брюшную стенку.

Обучающийся должен владеть:

- анатомической терминологией по пищеварительной системе;
- методами препарирования и демонстрации отдельных органов пищеварительной системы;
- основной и дополнительной литературой.

Самостоятельная аудиторная работа обучающихся по теме:

1. Ответить на вопросы по теме занятия:

- 1) Внешнее строение желудка.
- 2) Строение стенки желудка.
- 3) Топография желудка.
- 4) Связки желудка.
- 5) Особенности рентгенанатомии пищевода и желудка.
- 6) Отделы тонкой кишки.
- 7) Общее строение двенадцатиперстной кишки.
- 8) Строение стенки двенадцатиперстной кишки.

- 9) Топография двенадцатиперстной кишки.
- 10) Строение стенки брыжеечной части тонкой кишки.
- 11) Строение кишечных ворсинок тонкого кишечника.
- 12) Части толстой кишки.
- 13) Внешние отличительные признаки строения толстой и тонкой кишки.
- 14) Строение стенки слепой, ободочной и сигмовидной кишки.
- 15) Строение илеоцекального клапана, его функциональное значение.
- 16) Отношение разных частей толстой кишки к брюшине.
- 17) Строение прямой кишки.

2. Выполнение заданий под контролем преподавателя

Студенты с помощью учебника и атласа самостоятельно, под руководством и при консультации преподавателя на влажных препаратах, муляжах и рентгенограммах закрепляют знания, полученные при выполнении самостоятельной (внеаудиторной) работе по топографии и строению органов, используя план ответа по органу.

План ответа по органу

1. Топография органа (голотопия, скелетотопия, синтопия).
2. Макроскопическое описание органа (форма, размеры, поверхности, части т.д.).
3. Микроскопическое описание органа (полый орган - описание строения стенки, паренхиматозный орган - описание структурно-функциональной единицы органа).

Препараты и учебные пособия:

- 1) Череп.
- 2) Скелет.
- 3) Демонстрационный труп.
- 4) Таблицы, муляжи, планшеты.
- 5) Атлас, учебник.

3. Решить ситуационные задачи

1) Алгоритм разбора задач заключается в выборе правильного ответа и его обоснование.

2) Пример задачи с разбором по алгоритму:

При осмотре полости рта справа от уздечки языка увеличен подъязычный сосочек. Выделительная функция, каких желез будет нарушена?

- A. Околоушной и щитовидной.
- B. Щитовидной и околощитовидной.
- C. Подъязычной и околоушной.
- D. Околоушной и поднижнечелюстной.
- E. Поднижнечелюстной и подъязычной.

Выбрать правильный ответ из представленных вариантов: E. Поднижнечелюстной и подъязычной.

Обоснование ответа: Слизистая оболочка нижней поверхности языка образует складочку по средней линии – уздечку языка. По обе стороны от уздечки располагается парное возвышение – подъязычный сосочек, на котором открываются выводные протоки подъязычной (ее главный проток) и поднижнечелюстной слюнных желез. Их выделительная функция и будет нарушена.

3) Задачи для самостоятельного разбора на занятии:

1. У ребенка 8-и лет на уровне 10 грудного позвонка рентгеноскопически выявлено инородное тело пищевода. В участке какого пищеводного сужения остановилось инородное тело?

- A. Абдоминальное сужение.
- B. Глоточное сужение.
- C. Бронхиальное сужение.
- D. Аортальное сужение.
- E. Диафрагмальное сужение.

2. Больной 65 лет, госпитализирован с подозрением на опухоль верхнего отдела пищевода. Но время рентгенологического обследования выявлен опухолевый процесс на границе глотки и пищевода. На уровне каких шейных позвонков расположена опухоль?

- A. 4.
- B. 5.
- C. 6.
- D. 3.

Е. 2.

3. При эндоскопическом обследовании желудка диагностирована язва в участке желудочной дорожки. Где локализовано указанное патологическое образование?
- A. В кардиальной части.
 - B. На большой кривизне.
 - C. В дне желудка.
 - D. В пилорической части.
 - E. На малой кривизне.
4. У больного при обследовании обнаружена опухоль, находящаяся у входа пищевода в желудок. Какая часть желудка поражена?
- A. Corpus ventriculi.
 - B. Fundus.
 - C. Pars pylorica.
 - D. Fornix.
 - E. Pars cardiaca.
5. При обследовании больного обнаружена опухоль дистального отдела тонкой кишки. Определите локализацию опухоли.
- A. Pium.
 - B. Jejunum.
 - C. Caecum.
 - D. Colon sigmoideum.
 - E. Duodenum.
6. Больной жалуется на боли в пупочной области. При пальпации живот мягкий, определяются подвижные болезненные петли кишки. Отделы, какой кишки пальпировал врач?
- A. Двенадцатиперстной.
 - B. Поперечно-ободочной.
 - C. Подвздошной.
 - D. Прямой.
 - E. Тощей.
7. При эндоскопическом обследовании двенадцатиперстной кишки диагностирована опухоль большого сосочка. Укажите локализацию этого патологического образования.
- A. В ее горизонтальной части.
 - B. В ее верхней части.
 - C. В её нисходящей части.
 - D. В ее восходящей части.
 - E. В ее верхнем изгибе.
8. Ребенку 6 лет хирург поставил диагноз дивертикула Меккеля. В каком отделе желудочно-кишечного тракта необходимо разыскивать его во время оперативного вмешательства?
- A. В участке двенадцатиперстной кишки.
 - B. В участке тощей кишки.
 - C. В участке ободочной кишки.
 - D. В участке подвздошной кишки.
 - E. В участке сигмовидной ободочной кишки.
9. У больной обнаружена опухоль начального отдела толстой кишки. Определите локализацию опухоли.
- A. Colon descendens.
 - B. Colon ascendens.
 - C. Colon sigmoideum.
 - D. Rectum.
 - E. Caecum.
10. Больная обратилась с жалобами на боли в правой латеральной области живота. При пальпации определяется плотное, неподвижное, опухолевидное образование. В области какого отдела пищеварительной трубки возможно наличие опухоли?
- A. Colon descendens.
 - B. Colon transversum.
 - C. Colon ascendens.

- D. Colon sigmoideum.
- E. Caecum.

11. Мужчина 45 лет обратился к хирургу с жалобами на боль внизу живота справа. При глубокой пальпации врач обнаружил болезненность в правой паховой области. В каком отделе кишечника возможен патологически процесс?

- A. Поперечная ободочная.
- B. Слепая кишка.
- C. Нисходящая ободочная.
- D. Сигмовидная ободочная.
- E. Прямая.

12. Во время операции при ревизии органов брюшной полости врач осматривает кишку, которая имеет мышечные ленты, выпячивания, сальниковые отростки. Что из перечисленных отделов кишечника осматривает врач?

- A. Appendix vermiformis.
- B. Duodenum.
- C. Jejunum.
- D. Ileum.
- E. Colon transversum.

4. Задания для групповой работы

- найти на препаратах части пищевода и желудка, правильно называть и показывать их анатомические образования и топографические взаимоотношения с другими органами.
- определить проекцию брюшной части пищевода и желудка на переднюю брюшную стенку.
- найти и показать на отдельных препаратах, органокомплексе и демонстрационном трупe анатомические детали строения тонкой и толстой кишок;
- поставить в правильное анатомическое положение тонкую и толстую кишку;
- определить проекцию отделов тонкой и толстой кишок по областям на переднюю брюшную стенку.

Самостоятельная внеаудиторная работа обучающихся по теме:

1) Ознакомиться с теоретическим материалом по теме занятия с использованием конспектов лекций, рекомендуемой учебной литературой.

2) Ответить на вопросы для самоконтроля:

1. Назовите и покажите области живота (в проекции на переднюю брюшную стенку).
2. Дайте характеристику пищеводу, назовите его отделы, сужения и расширения.
3. Дайте характеристику желудку.
4. Перечислите варианты формы желудка и назовите, для какого типа телосложения они характерны.
5. Какие имеются различия в строении стенки пищевода и желудка?
6. Перечислите отделы тонкой кишки.
7. Назовите части двенадцатиперстной кишки.
8. Дайте характеристику двенадцатиперстной, тощей и подвздошной кишке.
9. Перечислите признаки, по которым можно отличить тощую от подвздошной кишки.
10. Назовите отделы толстой кишки, перечислите отличительные признаки толстой кишки.
11. Дайте характеристику слепой, ободочной и прямой кишкам.
12. Охарактеризуйте строение подвздошно-слепокишечного перехода, перечислите механизмы, препятствующие забрасыванию содержимого из слепой кишки в подвздошную.

3) Проверить свои знания с использованием тестового контроля

1. Укажите позвонки, на уровне которых находится вход в желудок.
 - A. IX грудной позвонок
 - B. X грудной позвонок
 - C. XI грудной позвонок *
 - D. I поясничный позвонок
2. Какие органы располагаются позади тела желудка?
 - A. поперечная ободочная кишка
 - B. левая почка *
 - C. поджелудочная железа *
 - D. левый надпочечник *
3. Укажите анатомические образования, расположенные позади желудка.
 - A. сальниковая сумка *
 - B. поперечная ободочная кишка и ее брыжейка

- C. левая почка *
 - D. поджелудочная железа *
4. Укажите части желудка.
- A. тело *
 - B. кардиальная часть *
 - C. дно *
 - D. привратниковая часть *
5. Укажите связки, берущие начало у большой кривизны желудка.
- A. желудочно-диафрагмальная *
 - B. печеночно-желудочная
 - C. желудочно-ободочная *
 - D. желудочно-селезеночная *
6. Укажите направления мышечных пучков в мышечной оболочке желудка.
- A. циркулярное (круговое) *
 - B. косое *
 - C. спиральное
 - D. продольное *
7. Укажите форму желудка, характерную для людей мезоморфного типа телосложения.
- A. форма рога
 - B. форма крючка *
 - C. форма чулка
 - D. форма веретена
8. Укажите форму желудка, характерную для людей брахиморфного типа телосложения.
- A. форма крючка
 - B. форма веретена
 - C. форма чулка
 - D. форма рога *
9. Укажите основные формы желудка, которые выделяют у взрослого человека.
- A. форма крючка *
 - B. форма рога *
 - C. форма веретена
 - D. форма чулка *
10. Какая форма 12-ти перстной кишки встречается наиболее часто?
- A. форма кольца
 - B. форма петли
 - C. переходная форма
 - D. подковообразная форма *
11. Укажите части 12-ти перстной кишки, расположенные на уровне XII-го грудного - 1-го поясничного позвонков.
- A. горизонтальная часть
 - B. верхняя часть *
 - C. нисходящая часть
 - D. восходящая часть
12. Укажите отдел 12-ти перстной кишки, в который открываются общий желчный и панкреатический протоки.
- A. восходящая часть
 - B. нисходящая часть *
 - C. верхняя часть
 - D. горизонтальная часть
13. Укажите отделы кишечника, имеющие в своих стенках лимфоидные (Пейеровы) бляшки.
- A. слепая кишка
 - B. подвздошная кишка *

- С. тощая кишка
D. сигмовидная кишка
14. Укажите наиболее часто встречающееся положение червеобразного отростка.
A. восходящее
B. горизонтальное
C. медиальное
D. нисходящее *
15. Укажите часть 12-ти перстной кишки, где располагается большой сосочек.
A. верхняя часть
B. горизонтальная часть
C. нисходящая часть *
D. восходящая часть
16. Укажите протоки, открывающиеся на большом сосочке 12-ти перстной кишки.
A. главный проток поджелудочной железы *
B. добавочный проток поджелудочной железы
C. общий желчный проток *
D. общий печеночный проток
17. Укажите места локализации сальниковых отростков толстой кишки.
A. вдоль свободной ленты *
B. вдоль сальниковой ленты *
C. вдоль брыжеечной ленты
D. на стенках прямой кишки
18. Укажите части толстой кишки, имеющие брыжейку.
A. сигмовидная кишка *
B. поперечная ободочная кишка *
C. слепая кишка
D. восходящая ободочная кишка
19. Укажите анатомические образования, характерные для прямой кишки.
A. поперечные складки *
B. кишечные ворсинки
C. групповые лимфоидные узелки
D. продольные складки *
20. В слизистой оболочке каких органов располагаются групповые лимфоидные узелки?
A. тощая кишка
B. прямая кишка
C. подвздошная кишка *
D. червеобразный отросток *
21. Укажите образования, которые видны на внутренней поверхности прямой кишки.
A. спиральные складки
B. анальные (заднепроходные) столбы *
C. анальные (заднепроходные) пазухи *
D. поперечные складки *

Рекомендуемая литература:

Основная литература

№ п/п	Наименование	Автор (ы)	Год, место издания	Кол-во экземпляров в библиотеке	Наличие в ЭБС
1	2	3	4	5	6
	Гистология, цитология и эмбриология	Кузнецов С.Л., Мушкабаров Н.Н.	2012, М.: МИА	52	-

	Гистология, эмбриология, цитология.	Э.Г. Улумбеков, Ю.А. Чельшева	2012, М.: ГЭОТАР-Медиа	50	ЭБС Консультант студента
	Морфогенез и гистофизиология системы мононуклеарных фагоцитов человека	Абдуллин Т.Г., Муслимов С.А., Коледаева Е.В., Мусина Л.А., Лебедева А.И.	Киров: «Дом печати - ВЯТКА», 2009.	100	ЭБС Кировского ГМУ
	Цитология и общая гистология. Функциональная морфология клеток и тканей человека: учебник для студентов мед. ин-тов.	Быков В. Л.	2007. СПб.: СОТИС.	5	-
	Основы общей и сравнительной эмбриологии. Учебно-методическое пособие по самостоятельной внеаудиторной работе студентов	Зайцев В.Б., Гамулинская И.Н. Коледаева Е.В.	2008, Киров: Кировская ГМА.	180	ЭБС Кировского ГМУ
	Анатомия человека: учебник	М. Г. Привес, Н. К. Лысенков, В. И. Бушкович	СПб. : ИД СПбМАПО, 2011	20	-
	Анатомия человека: учебник в 2 т.	под ред. И. В. Гайворонского	М.: ГЭОТАР-Медиа, 2014	4	ЭБС Консультант студента

Дополнительная литература

№ п/п	Наименование	Автор (ы)	Год, место издания	Кол-во экземпляров в библиотеке	Наличие в ЭБС
1	2	3	4	5	6
1	Гистология, эмбриология, цитология	Ю. И. Афанасьев, Н. А. Юрина, Е. Ф. Котовский и др.; под ред. Ю. И. Афанасьева, Н. А. Юриной.	2016. М.: ГЭОТАР - Медиа	-	ЭБС Консультант студента
2.	Частная гистология человека.	В.Л. Быков	СПб.: Сотис, 2002.	8	-
3	Атлас по гистологии, цитологии и эмбриологии.	С.Л. Кузнецов, Н.Н. Мушкамбаров, В.Л. Горячкина.	М.: МИА, 2002.	10	-
4	Гистология. Атлас для практических занятий.	Н.В. Бойчук, Р.Р. Исламов, С.Л. Кузнецов, Ю.А. Чельшев.	М.: «ГЭОТАР-Медиа», 2008.	5	-
5	Атлас микроскопического и ультрамикроскопического строения клеток тканей и органов	В.Г. Елисеев, Ю.И. Афанасьев, Е.Ф. Котовский, А.Н. Яцковский.	М.: «Медицина», 2004.	15	-
6	Гистология для будущих врачей: тесты для эффективного освоения цитологии, эмбриологии и гистологии : учеб. пособие для студентов	Павлов А.В., Гансбургский А.Н.	2011, СПб.: СпецЛит	5	-
7	Молекулярная биология. Введение в молекулярную цитологию и гистологию : учеб. пособие для студентов мед. вузов	Мушкамбаров Н.Н.	2016, М.: МИА	25	-
8	Terminologia Histologia. Международные термины по цитологии и гистологии человека с официальным	Банин В.В., Быков В.Л.	2009. М.: "ГЭОТАР - Медиа"	1	ЭБС Консультант студента

	списком русских эквивалентов				
9	Гистология, цитология и эмбриология. Атлас.	Быков В.Л., Юшканцева С.И.	2015, М.: "ГЭОТАР - Медиа"	-	ЭБС Консультант студента
10	Гистология, цитология и эмбриология: атлас	В.В. Гемонов, Э.А. Лаврова	2013, М.: "ГЭОТАР - Медиа"	-	ЭБС Консультант студента
11	Руководство по гистологии: в 2-х т. Т. 1	Данилов Р.К.	2011. СПб. : СпецЛит	10	ЭБС Университетская библиотека онлайн
12	Анатомия человека с элементами гистологии	В. Н. Николенко, В. С. Сперанский	М. : "Академия", 2008	24	-
13	Атлас анатомии человека в 4-х томах	Синельников Р.Д.	М.: Новая волна, 2012	10	-

Раздел 6. Анатомия человека.

Тема 6.27: Пищеварительная система III.

Цель занятия: способствовать формированию представлений о строении и топографическим взаимоотношениям поджелудочной железы, печени и желчевыводящих путей, для изучения последующих разделов анатомии, а также гастроэнтерологии, хирургии и других клинических дисциплин.

Задачи: изучить строение и топографические взаимоотношения поджелудочной железы, печени и желчевыводящих путей.

Обучающийся должен знать:

- 1) до изучения темы (базисные знания): анатомию грудной клетки, туловища и таза, общий план строения полых и паренхиматозных органов, области передней стенки живота;
- 2) после изучения темы.
 - строение печени и поджелудочной железы;
 - строение морфофункциональной единицы печени;
 - строение и топографию желчного пузыря;
 - пути выведения желчи;
 - топографию изучаемых органов.
 - строение брюшины,
 - топографию верхнего этажа и среднего этажа брюшины,
 - ход листков брюшины,
 - строение большого и малого сальника,
 - покрытие органов брюшиной.

Обучающийся должен уметь:

- находить и показывать на отдельных препаратах, органокомплексе и демонстрационном трупе анатомические детали строения печени, желчного пузыря, поджелудочной железы;
- ставить в правильное анатомическое положение печень, желчный пузырь, поджелудочную железу;
- определять проекцию печени, поджелудочной железы и желчного пузыря по областям на переднюю брюшную стенку.
- называть и показывать на препаратах и демонстрационном трупе этажи брюшины, сумки брюшины, каналы, синусы, ямки.

Обучающийся должен владеть:

- анатомической терминологией по пищеварительной системе;
- методами препарирования и демонстрации отдельных органов пищеварительной системы;
- основной и дополнительной литературой.

Самостоятельная аудиторная работа обучающихся по теме:

1. Ответить на вопросы по теме занятия:

- 1) Общий план строения печени.
- 2) Структурные образования на висцеральной поверхности печени.

- 3) Ворота печени, их образования.
- 4) Связки печени.
- 5) Внутреннее строение печени.
- 6) Формирование системы внутри- и внепеченочных желчевыводящих путей.
- 7) Топография печени.
- 8) Строение желчного пузыря.
- 9) Общий план строения поджелудочной железы.
- 10) Внутреннее строение поджелудочной железы.
- 11) Топография поджелудочной железы.
- 12) Брюшная полость, полость брюшины, париетальный и висцеральный листки брюшины.
- 13) Отношение органов брюшной полости к брюшине.
- 14) Границы этажей полости брюшины.
- 15) Формирование большого и малого сальников.
- 16) Топографические образования внутренней поверхности передней брюшной стенки.
- 17) Стенки и содержимое печеночной сумки.
- 18) Стенки и содержимое преджелудочной сумки.
- 19) Стенки, содержимое и углубления сальниковой сумки.
- 20) Сальниковое отверстие, его функциональное значение.
- 21) Топографические образования брюшины, расположенные в среднем этаже брюшной полости.
- 22) Границы и сообщения правого и левого околоободочных каналов.
- 23) Границы правого брыжеечного синуса.
- 24) Границы левого брыжеечного синуса.

2. Выполнение заданий под контролем преподавателя

Студенты с помощью учебника и атласа самостоятельно, под руководством и при консультации преподавателя на влажных препаратах, муляжах и рентгенограммах закрепляют знания, полученные при выполнении самостоятельной (внеаудиторной) работе по топографии и строению органов, используя план ответа по органу.

План ответа по органу

1. Топография органа (голотопия, скелетотопия, синтопия).
2. Макроскопическое описание органа (форма, размеры, поверхности, части т.д.).
3. Микроскопическое описание органа (полый орган - описание строения стенки, паренхиматозный орган - описание структурно-функциональной единицы органа).

Препараты и учебные пособия:

- 1) Череп.
- 2) Скелет.
- 3) Демонстрационный труп.
- 4) Таблицы, муляжи, планшеты.
- 5) Атлас, учебник.

3. Решить ситуационные задачи

- 1) Алгоритм разбора задач заключается в выборе правильного ответа и его обоснование.
- 2) Пример задачи с разбором по алгоритму:

При осмотре полости рта справа от уздечки языка увеличен подъязычный сосочек. Выделительная функция, каких желез будет нарушена?

- A. Околоушной и щитовидной.
- B. Щитовидной и околощитовидной.
- C. Подъязычной и околоушной.
- D. Околоушной и поднижнечелюстной.
- E. Поднижнечелюстной и подъязычной.

Выбрать правильный ответ из представленных вариантов: E. Поднижнечелюстной и подъязычной.

Обоснование ответа: Слизистая оболочка нижней поверхности языка образует складочку по средней линии – уздечку языка. По обе стороны от уздечки располагается парное возвышение – подъязычный сосочек, на котором открываются выводные протоки подъязычной (ее главный проток) и поднижнечелюстной слюнных желез. Их выделительная функция и будет нарушена.

- 3) Задачи для самостоятельного разбора на занятии:

1. У больного желчекаменной болезнью развилась механическая желтуха. При обследовании установлено, что камень находится в общем желчном протоке. Какие желчевыводящие протоки образуют обтурированный проток?

- A. Ductus hepaticus communis et ductus cysticus.
- B. Ductus hepaticus dexter et sinister.
- C. Ductus hepaticus dexter et ductus cysticus.

- D. Ductus hepaticus sinister et ductus cysticus.
E. Ductus hepaticus communis et ductus choledochus.

2. Пациент 46 лет жалуется на боль в правом подреберье. При обследовании выявлено, что верхняя граница печени расположена на уровне 4 ребра по правой среднеключичной линии. Где в норме расположена самая высокая точка верхней границы печени?

- A. V межреберье.
B. IV ребро.
C. V ребро.
D. VI ребро.
E. VI межреберье.

3. Больная 43 лет жалуется на боль в правом подреберье, связанную с приемом пищи. При пальпации выявлена болезненность возле пересечения наружного края правой прямой мышцы живота с реберной дугой. Заболевание какого органа можно предположить?

- A. Селезенки.
B. Поджелудочной железы.
C. Желудка.
D. Правой почки.
E. Желчного пузыря.

4. При оперативном вмешательстве на брюшной полости хирургу необходимо выделить начало корня брыжейки тонкой кишки. Где в норме расположено это место?

- A. В участке правого изгиба ободочной кишки.
B. Слева в участке двенадцатиперстно-тощего изгиба.
C. В участке левого изгиба ободочной кишки.
D. В участке сигмовидной ободочной кишки.
E. В правом брыжеечном синусе.

5. Больному диагностировали опухоль заднепроходного канала прямой кишки. Как размещается данный отдел прямой кишки относительно брюшины.

- A. Экстраперитонеально.
B. Интраперитонеально.
C. Мезоперитонеально.
D. Экстра- и частично мезоперитонеально.
E. Интра- и частично мезоперитонеально.

По отношению к брюшине в прямой кишке выделяют 3 части: верхнюю, где она покрыта брюшиной интраперитонеально, среднюю – мезоперитонеально и нижнюю (заднепроходной канал) – экстраперитонеально.

6. При оперативном вмешательстве хирургу необходимо проникнуть в сальниковую сумку. Как можно проникнуть в эту область брюшной полости, не повредив целостность малого сальника?

- A. Через сальниковое отверстие.
B. Через правую околоободочную борозду
C. Через левую околоободочную борозду
D. Через правый брыжеечный синус
E. Через левый брыжеечный синус

7. Больного оперируют по поводу травмы печени и кровоизлияния в преджелудочную сумку. Что является границей и предупреждает проникновение крови в печеночную сумку?

- A. Круглая связка.
B. Серповидная связка.
C. Венечная связка.
D. Правая треугольная связка.
E. Левая треугольная связка.

4. Задания для групповой работы

- показать на отдельных препаратах, органокомплексе и демонстрационном трупе анатомические детали строения печени, желчного пузыря, поджелудочной железы;
- поставить в правильное анатомическое положение печень, желчный пузырь, поджелудочную железу;
- определить проекцию печени, поджелудочной железы и желчного пузыря по областям на переднюю брюшную стенку.
- назвать и показать на препаратах и демонстрационном трупе этажи брюшины, сумки брюшины, каналы,

синусы, ямки.

Самостоятельная внеаудиторная работа обучающихся по теме:

1) *Ознакомиться с теоретическим материалом по теме занятия с использованием конспектов лекций, рекомендуемой учебной литературой.*

2) *Ответить на вопросы для самоконтроля:*

1. Дайте характеристику печени.
2. Перечислите доли печени и назовите анатомические образования, их разделяющие.
3. Назовите и анатомические образования, расположенные в воротах печени.
4. Назовите, из каких анатомических образований формируются общий печеночный проток, общий желчный проток.
5. Дайте характеристику желчному пузырю.
6. Дайте характеристику поджелудочной железе. Объясните, почему ее относят к железам смешанной секреции.
7. Назовите, куда открываются проток поджелудочной железы и общий желчный проток.

3) *Проверит свои знания с использованием тестового контроля*

1. Укажите желчные протоки, которые при своем слиянии образуют общий желчный проток.

- A. пузырный проток *
- B. правый печеночный проток
- C. левый печеночный проток
- D. общий печеночный проток *

2. Укажите, на уровне каких позвонков располагается поджелудочная железа.

- A. XII грудного позвонка *
- B. XI грудного позвонка *
- C. I поясничного позвонка *
- D. II поясничного позвонка *

3. Укажите, с какими органами соприкасается головка поджелудочной железы.

- A. брыжейка поперечной ободочной кишки *
- B. желудок
- C. правая почка
- D. 12-ти перстная кишка *

4. Укажите поверхности, которые имеет поджелудочная железа.

- A. передняя поверхность *
- B. задняя поверхность *
- C. нижняя поверхность *
- D. верхняя поверхность

5. Укажите положение поджелудочной железы по отношению к брюшине.

- A. интраперитонеальное положение
- B. мезоперитонеальное положение
- C. экстраперитонеальное положение *
- D. интраперитонеальное положение, наличие брыжейки

6. Укажите анатомическое образование 12-ти перстной кишки, где открывается добавочный проток поджелудочной железы.

- A. большой сосочек 12-ти перстной кишки
- B. малый сосочек 12-ти перстной кишки *
- C. печеночно-поджелудочная ампула
- D. продольная складка 12-ти перстной кишки

7. Укажите, какие поверхности выделяют у печени.

- A. передняя поверхность
- B. висцеральная поверхность *
- C. задняя поверхность
- D. диафрагмальная поверхность *

8. Укажите связки печени, расположенные на висцеральной ее поверхности.

- A. серповидная связка
- B. круглая связка *

С. венечная связка

Д. левая треугольная связка

9. Укажите анатомические образования висцеральной поверхности печени.

А. ворота печени *

В. щель венозной связки *

С. сердечное вдавление

Д. борозда нижней полой вены *

10. Укажите борозды, ограничивающие хвостатую долю печени.

А. щель круглой связки

В. ямка желчного пузыря

С. ворота печени *

Д. щель венозной связки *

11. Укажите борозды, ограничивающие квадратную долю печени.

А. борозда нижней полой вены

В. ворота печени *

С. ямка желчного пузыря *

Д. щель круглой связки *

12. Укажите анатомические образования, которые входят в ворота печени.

А. собственная печеночная артерия *

В. воротная вена *

С. общая печеночная артерия

Д. нижняя полая вена

Рекомендуемая литература:

Основная литература

№ п/п	Наименование	Автор (ы)	Год, место издания	Кол-во экземпляров в библиотеке	Наличие в ЭБС
1	2	3	4	5	6
	Гистология, цитология и эмбриология	Кузнецов С.Л., Мушкабаров Н.Н.	2012, М.: МИА	52	-
	Гистология, эмбриология, цитология.	Э.Г. Улумбеков, Ю.А. Чельшева	2012, М.: ГЭОТАР-Медиа	50	ЭБС Консультант студента
	Морфогенез и гистофизиология системы мононуклеарных фагоцитов человека	Абдуллин Т.Г., Муслимов С.А., Коледаева Е.В., Мусина Л.А., Лебедева А.И.	Киров: «Дом печати - ВЯТКА», 2009.	100	ЭБС Кировского ГМУ
	Цитология и общая гистология. Функциональная морфология клеток и тканей человека: учебник для студентов мед. ин-тов.	Быков В. Л.	2007. СПб.: СОТИС.	5	-
	Основы общей и сравнительной эмбриологии. Учебно-методическое пособие по самостоятельной внеаудиторной работе студентов	Зайцев В.Б., Гамулинская И.Н. Коледаева Е.В.	2008, Киров: Кировская ГМА.	180	ЭБС Кировского ГМУ
	Анатомия человека: учебник	М. Г. Привес, Н. К. Лысенков, В. И. Бушкович	СПб. : ИД СПбМАПО, 2011	20	-
	Анатомия человека: учебник в 2 т.	под ред. И. В. Гайворонского	М.: ГЭОТАР-Медиа, 2014	4	ЭБС Консультант студента

Дополнительная литература

№ п/п	Наименование	Автор (ы)	Год, место издания	Кол-во экземпляров в библиотеке	Наличие в ЭБС
1	2	3	4	5	6
1	Гистология, эмбриология, цитология	Ю. И. Афанасьев, Н. А. Юрина, Е. Ф. Котовский и др.; под ред. Ю. И. Афанасьева, Н. А. Юриной.	2016. М.: ГЭОТАР - Медиа	-	ЭБС Консультант студента
2.	Частная гистология человека.	В.Л. Быков	СПб.: Сотис, 2002.	8	-
3	Атлас по гистологии, цитологии и эмбриологии.	С.Л. Кузнецов, Н.Н. Мушкамбаров, В.Л. Горячкина.	М.: МИА, 2002.	10	-
4	Гистология. Атлас для практических занятий.	Н.В. Бойчук, Р.Р. Исламов, С.Л. Кузнецов, Ю.А. Чельшев.	М.: «ГЭОТАР-Медиа», 2008.	5	-
5	Атлас микроскопического и ультрамикроскопического строения клеток тканей и органов	В.Г. Елисеев, Ю.И. Афанасьев, Е.Ф. Котовский, А.Н. Яцковский.	М.: «Медицина», 2004.	15	-
6	Гистология для будущих врачей: тесты для эффективного освоения цитологии, эмбриологии и гистологии : учеб. пособие для студентов	Павлов А.В., Гансбургский А.Н.	2011, СПб.: СпецЛит	5	-
7	Молекулярная биология. Введение в молекулярную цитологию и гистологию : учеб. пособие для студентов мед. вузов	Мушкамбаров Н.Н.	2016, М.: МИА	25	-
8	Terminologia Histologia. Международные термины по цитологии и гистологии человека с официальным списком русских эквивалентов	Банин В.В., Быков В.Л.	2009. М.: "ГЭОТАР - Медиа"	1	ЭБС Консультант студента
9	Гистология, цитология и эмбриология. Атлас.	Быков В.Л., Юшканцева С.И.	2015, М.: "ГЭОТАР - Медиа"	-	ЭБС Консультант студента
10	Гистология, цитология и эмбриология: атлас	В.В. Гемонов, Э.А. Лаврова	2013, М.: "ГЭОТАР - Медиа"	-	ЭБС Консультант студента
11	Руководство по гистологии: в 2-х т. Т. 1	Данилов Р.К.	2011. СПб. : СпецЛит	10	ЭБС Университетская библиотека онлайн
12	Анатомия человека с элементами гистологии	В. Н. Николенко, В. С. Сперанский	М. : "Академия", 2008	24	-
13	Атлас анатомии человека в 4-х томах	Синельников Р.Д.	М.: Новая волна, 2012	10	-

Раздел 6. Анатомия человека.

Тема 6.28: Итоговое занятие по пищеварительной системе. Коллоквиум по пищеварительной системе.

Цель занятия: способствовать формированию представлений о строении, топографии и функции желез внутренней секреции для последующего использования этих знаний при изучении других разделов анатомии и клинических дисциплин, таких как эндокринология.

Задачи:

- изучить строение, топографию и функцию органов пищеварительной системы.
- закрепить и систематизировать изученный материал по пройденным темам занятий по разделу «спланхнология»;
- проконтролировать теоретические знания и практические умения по разделу «спланхнология».

Обучающийся должен знать:

- 1) до изучения темы (базисные знания):
 - разделы анатомии человека «остеология», «синдесмология», «миология»;
 - лекционный и теоретический материал по разделу «спланхнология».
 - из раздела «спланхнология»: голотопию, синотопию, скелетотопию органов (у органов брюшной полости проекцию на переднюю брюшную стенку и покрытие органа брюшиной);
 - строение полых и паренхиматозных органов пищеварительной системы;
 - строение брюшины, её основные свойства, ход листков брюшины, основные топографические образования (сумки, синусы, каналы, ямки, связки);
 - названия анатомических образований, деталей строения и структур органов пищеварительной системы на латинском и русском языках;
- 2) после изучения темы:
 - топографо-анатомические взаимоотношения внутренних органов пищеварительной системы;
 - филогенез, эмбриогенез внутренних органов.

Обучающийся должен уметь:

- показывать на препаратах отдельные органы и их части, основные топографические образования.

Обучающийся должен владеть:

- анатомической терминологией по пищеварительной системе;
- методами препарирования и демонстрации отдельных органов пищеварительной системы;
- основной и дополнительной литературой.

Самостоятельная аудиторная работа обучающихся по теме: «Пищеварительная система»

1. Ответить на вопросы по теме занятия:

- 1) Строение паренхиматозных органов.
- 2) Строение трубчатых органов.
- 3) Объяснить понятия: голотопия, скелетотопия, синтопия.
- 4) Перечислить органы, относящиеся к пищеварительной системе.
- 5) Строение полости рта.
- 6) Строение верхней и нижней губы, щеки.
- 7) Общий план строения зуба.
- 8) Сроки прорезывания молочных зубов.
- 9) Сроки прорезывания постоянных зубов.
- 10) Строение различных видов зубов.
- 11) Формула молочных и постоянных зубов.
- 12) Внешнее строение языка.
- 13) Сосочки слизистой оболочки языка и их роль в рецепции вкуса.
- 14) Места начала, прикрепления и функция собственных и скелетных мышц языка.
- 15) Строение, топография и функция слюнных желез.
- 16) Строение твердого и мягкого неба.
- 17) Места начала, прикрепления и функция мышц мягкого неба.
- 18) Отделы глотки, их топография.
- 19) Особенности строения носоглотки.
- 20) Строение стенки ротовой и гортанной частей глотки
- 21) Места начала, прикрепления и топография мышц глотки.
- 22) Части пищевода, их топография.
- 23) Особенности строения стенки пищевода.
- 24) Сужения пищевода.

2. Выполнение заданий под контролем преподавателя

Студенты с помощью учебника и атласа самостоятельно, под руководством и при консультации преподавателя на влажных препаратах, муляжах и рентгенограммах закрепляют знания, полученные при выполнении самостоятельной (внеаудиторной) работе по топографии и строению органов, используя план ответа по органу.

Препараты и учебные пособия:

- 1) Череп.
- 2) Сагиттальный распил головы с отпрепарированными крупными слюнными железами.
- 3) Набор зубов.
- 4) Скелет.
- 5) Женский и мужской таз.
- 6) Демонстрационный труп.
- 7) Комплекс органов, выделенный по методу Шора.
- 8) Влажные препараты: языка, гортани, пищевода, желудка, печени, тонкой и толстой кишок.
- 9) «Гусаки».
- 10) Атлас, учебник.

3. Решить ситуационные задачи

1) Алгоритм разбора задач заключается в выборе правильного ответа и его обоснование.

2) Пример задачи с разбором по алгоритму:

При осмотре полости рта справа от уздечки языка увеличен подъязычный сосочек. Выделительная функция, каких желез будет нарушена?

- A. Околоушной и щитовидной.
- B. Щитовидной и околощитовидной.
- C. Подъязычной и околоушной.
- D. Околоушной и поднижнечелюстной.
- E. Поднижнечелюстной и подъязычной.

Выбрать правильный ответ из представленных вариантов: E. Поднижнечелюстной и подъязычной.

Обоснование ответа: Слизистая оболочка нижней поверхности языка образует складочку по средней линии – уздечку языка. По обе стороны от уздечки располагается парное возвышение – подъязычный сосочек, на котором открываются выводные протоки подъязычной (ее главный проток) и поднижнечелюстной слюнных желез. Их выделительная функция и будет нарушена.

3) Задачи для самостоятельного разбора на занятии:

1. При оперативном вмешательстве на брюшной полости хирургу необходимо выделить начало корня брыжейки тонкой кишки. Где в норме расположено это место?

- A. В участке правого изгиба ободочной кишки.
- B. Слева в участке двенадцатиперстно-тощего изгиба.
- C. В участке левого изгиба ободочной кишки.
- D. В участке сигмовидной ободочной кишки.
- E. В правом брыжеечном синусе.

2. Больному диагностировали опухоль заднепроходного канала прямой кишки. Как размещается данный отдел прямой кишки относительно брюшины.

- A. Экстраперитонеально.
- B. Интраперитонеально.
- C. Мезоперитонеально.
- D. Экстра- и частично мезоперитонеально.
- E. Интра- и частично мезоперитонеально.

По отношению к брюшине в прямой кишке выделяют 3 части: верхнюю, где она покрыта брюшиной интраперитонеально, среднюю – мезоперитонеально и нижнюю (заднепроходной канал) – экстраперитонеально.

3. При оперативном вмешательстве хирургу необходимо проникнуть в сальниковую сумку. Как можно проникнуть в эту область брюшной полости, не повредив целостность малого сальника?

- A. Через сальниковое отверстие.
- B. Через правую околоободочную борозду
- C. Через левую околоободочную борозду
- D. Через правый брыжеечный синус
- E. Через левый брыжеечный синус

4. Больного оперируют по поводу травмы печени и кровоизлияния в преджелудочную сумку. Что является границей и предупреждает проникновение крови в печеночную сумку?

- A. Круглая связка.
- B. Серповидная связка.
- C. Венечная связка.
- D. Правая треугольная связка.
- E. Левая треугольная связка.

Контроль знаний на отчетном занятии осуществляется в 3 этапа:

1. Тестовый контроль знаний студентов проводится с использованием тестовых заданий по анатомии человека. Подготовку к тестовому контролю рекомендуется проходить с использованием тестовых заданий для самоконтроля и самообучения студентов по заданной теме, а также с использованием материалов лекции и учебника.

2. Сдача практических навыков. Студент должен ответить на вопросы преподавателя по анатомическим образованиям, которые ему необходимо правильно показать на препаратах (вопросы практических навыков см. в приложении) и назвать на латинском языке, а также ответить на заданные вопросы по материалам лекций.

3. Ответ на теоретические вопросы на усмотрение преподавателя по материалам практических занятий (перечень вопросов см. в конце каждого занятия соответствующей темы методических указаний).

В конце отчетного занятия подводится итог. Студентам, получившим неудовлетворительные оценки, назначается время для пересдачи отчета по данной теме.

4. Задания для групповой работы.

- показывать на препаратах отдельные органы и их части,
- назвать основные топографические образования на анатомических органах..

Самостоятельная внеаудиторная работа обучающихся по теме:

1) *Ознакомиться с теоретическим материалом по теме занятия с использованием конспектов лекций, рекомендуемой учебной литературой.*

2) *Ответить на вопросы для самоконтроля:*

1. Пищеварительная система: определение, функции, составные части.
2. Закономерности строения пищеварительной системы.
3. Филогенез пищеварительной системы.
4. Онтогенез и аномалии развития лица.
5. Онтогенез и аномалии развития полости рта.
6. Онтогенез и аномалии развития языка.
7. Онтогенез и аномалии развития слюнных желез.
8. Развитие кишечной трубки: онтогенез глотки, пищевода, желудка; аномалии развития.
9. Развитие кишечной трубки: онтогенез тонкой и толстой кишки; аномалии развития.
10. Онтогенез и аномалии развития печени.
11. Онтогенез и аномалии развития поджелудочной железы.
12. Брюшина: определение, строение и функции.
13. Онтогенез и аномалии развития брюшины.
14. Жевательный аппарат: определение, функции, составные части.
15. Филогенез зубов.
16. Онтогенез зубов: источники, стадии и сроки закладки зубов человека.
17. Аномалии развития зубов.
18. Особенности полости рта новорожденного.
19. Прорезывание зубов: определение, теории и признаки физиологического прорезывания.
20. Сроки прорезывания молочных зубов.
21. Сроки прорезывания постоянных зубов.
22. Периодонт: определение, строение, функции.
23. Пародонт: определение, строение, функции.
24. Дыхательная система: определение, функции, составные части.
25. Закономерности строения дыхательных путей.
26. Филогенез дыхательной системы.
27. Онтогенез и аномалии развития гортани и трахеи.
28. Онтогенез и аномалии развития бронхиального дерева.
29. Онтогенез и аномалии развития легких.
30. Возрастные особенности строения органов дыхательной системы.
31. Голос: определение, теории голосообразования.

3) *Проверить свои знания с использованием тестового контроля*

1. Какие органы брюшной полости относятся к брюшине мезоперитонеально?
 - 1) поджелудочная железа
 - 2) нисходящая ободочная кишка *
 - 3) селезенка
 - 4) сигмовидная кишка
2. Укажите, какие вдавления имеются на левой доле печени.
 - 1) двенадцатиперстно-кишечное

- 2) желудочное *
- 3) пищеводное *
- 4) почечное

3. Укажите, какие вдавления имеются на правой доле печени.

- 1) ободочно-кишечное *
- 2) двенадцатиперстно-кишечное *
- 3) почечное *
- 4) желудочное

4. Укажите структуры, участвующие в образовании малого сальника.

- 1) печеночно-почечная связка
- 2) печеночно-желудочная связка *
- 3) желудочно-ободочная связка
- 4) печеночно-12-ти перстная связка *

5. Укажите анатомические структуры, участвующие в образовании передней стенки сальниковой сумки.

- 1) малый сальник *
- 2) поджелудочная железа
- 3) желудок *
- 4) брыжейка поперечной ободочной кишки

6. Укажите анатомические образования, участвующие в образовании нижней стенки сальниковой сумки.

- 1) печеночно-желудочная связка
- 2) париетальная брюшина
- 3) брыжейка поперечной ободочной кишки *
- 4) брыжейка желудка

7. Укажите стенки правого брыжеечного синуса (брюшины).

- 1) передняя стенка брюшной полости
- 2) восходящая ободочная кишка *
- 3) корень брыжейки тонкой кишки *
- 4) правая доля печени

8. Укажите стенки левого брыжеечного синуса (брюшины).

- 1) передняя стенка брюшной полости
- 2) желудочно-селезеночная связка
- 3) корень брыжейки тонкой кишки *
- 4) нисходящая ободочная кишка *

9. Укажите анатомические структуры, участвующие в образовании стенок сальникового отверстия.

- 1) хвостатая доля печени *
- 2) печеночно-почечная связка *
- 3) двенадцатиперстная кишка *
- 4) печеночно-12-ти перстная связка *

Вопросы к коллоквиуму по пищеварительной системе:

- 1) Эмбриональные источники пищеварительной трубки.
- 2) Филогенез пищеварительной системы.
- 3) Формирование целомической и брюшинной полостей.
- 4) Критические периоды развития брюшинной полости.
- 5) Дифференцировка передней, средней и задней кишки.
- 6) Аномалии развития органов пищеварительной системы.
- 7) Топография органа (голо-скелето-синотопия).
- 8) Основные принципы строения органов пищеварения.
- 9) Строение глотки, пищевода.
- 10) Строение желудка, тонкого, толстого кишечника.
- 11) Строение печени, поджелудочной железы.
- 12) Функциональное значение органов пищеварительного тракта.

Рекомендуемая литература:

Основная литература

№ п/п	Наименование	Автор (ы)	Год, место издания	Кол-во экземпляров в библиотеке	Наличие в ЭБС
1	2	3	4	5	6
	Гистология, цитология и эмбриология	Кузнецов С.Л., Мушкабаров Н.Н.	2012, М.: МИА	52	-
	Гистология, эмбриология, цитология.	Э.Г. Улумбеков, Ю.А. Чельшева	2012, М.: ГЭОТАР-Медиа	50	ЭБС Консультант студента
	Морфогенез и гистофизиология системы мононуклеарных фагоцитов человека	Абдуллин Т.Г., Муслимов С.А., Коледаева Е.В., Мусина Л.А., Лебедева А.И.	Киров: «Дом печати - ВЯТКА», 2009.	100	ЭБС Кировского ГМУ
	Цитология и общая гистология. Функциональная морфология клеток и тканей человека: учебник для студентов мед. ин-тов.	Быков В. Л.	2007. СПб.: СОТИС.	5	-
	Основы общей и сравнительной эмбриологии. Учебно-методическое пособие по самостоятельной внеаудиторной работе студентов	Зайцев В.Б., Гамулинская И.Н. Коледаева Е.В.	2008, Киров: Кировская ГМА.	180	ЭБС Кировского ГМУ
	Анатомия человека: учебник	М. Г. Привес, Н. К. Лысенков, В. И. Бушкович	СПб. : ИД СПбМАПО, 2011	20	-
	Анатомия человека: учебник в 2 т.	под ред. И. В. Гайворонского	М.: ГЭОТАР-Медиа, 2014	4	ЭБС Консультант студента

Дополнительная литература

№ п/п	Наименование	Автор (ы)	Год, место издания	Кол-во экземпляров в библиотеке	Наличие в ЭБС
1	2	3	4	5	6
1	Гистология, эмбриология, цитология	Ю. И. Афанасьев, Н. А. Юрина, Е. Ф. Котовский и др.; под ред. Ю. И. Афанасьева, Н. А. Юриной.	2016. М.: ГЭОТАР - Медиа	-	ЭБС Консультант студента
2.	Частная гистология человека.	В.Л. Быков	СПб.: Сотис, 2002.	8	-
3	Атлас по гистологии, цитологии и эмбриологии.	С.Л. Кузнецов, Н.Н. Мушкабаров, В.Л. Горячкина.	М.: МИА, 2002.	10	-
4	Гистология. Атлас для практических занятий.	Н.В. Бойчук, Р.Р. Исламов, С.Л. Кузнецов, Ю.А. Чельшев.	М.: «ГЭОТАР-Медиа», 2008.	5	-
5	Атлас микроскопического и ультрамикроскопического строения клеток тканей и органов	В.Г. Елисеев, Ю.И. Афанасьев, Е.Ф. Котовский, А.Н. Яцковский.	М.: «Медицина», 2004.	15	-
6	Гистология для будущих врачей: тесты для эффективного освоения цитологии,	Павлов А.В., Гансбургский А.Н.	2011, СПб.: СпецЛит	5	-

	эмбриологии и гистологии : учеб. пособие для студентов				
7	Молекулярная биология. Введение в молекулярную цитологию и гистологию : учеб. пособие для студентов мед. вузов	Мушкамбаров Н.Н.	2016, М.: МИА	25	-
8	Terminologia Histologia. Международные термины по цитологии и гистологии человека с официальным списком русских эквивалентов	Банин В.В., Быков В.Л.	2009. М.: "ГЭОТАР - Медиа"	1	ЭБС Консультант студента
9	Гистология, цитология и эмбриология. Атлас.	Быков В.Л., Юшканцева С.И.	2015, М.: "ГЭОТАР - Медиа"	-	ЭБС Консультант студента
10	Гистология, цитология и эмбриология: атлас	В.В. Гемонов, Э.А. Лаврова	2013, М.: "ГЭОТАР - Медиа"	-	ЭБС Консультант студента
11	Руководство по гистологии: в 2-х т. Т. 1	Данилов Р.К.	2011. СПб. : СпецЛит	10	ЭБС Университетская библиотека онлайн
12	Анатомия человека с элементами гистологии	В. Н. Николенко, В. С. Сперанский	М. : "Академия", 2008	24	-
13	Атлас анатомии человека в 4-х томах	Синельников Р.Д.	М.: Новая волна, 2012	10	-

Раздел 6. Анатомия человека.

Тема 6.29: Строение анализаторов 1.

Цель занятия: способствовать формированию представлений о строении и функциональном назначении органа слуха, обоняния, вкуса, осязания и проводящих путей от этих органов чувств, для использования полученных знаний при изучении клинических дисциплин, особенно неврологии, оториноларингологии, офтальмологии и сурдологии.

Задачи: изучить строение и функциональное назначение органа слуха, равновесия, обоняния, вкуса, осязания и проводящих путей от этих органов чувств.

Обучающийся должен знать:

- 1) до изучения темы (базисные знания): строение стенок полости носа и носовых ходов, анатомию черепа, места выхода черепных нервов из мозга, анатомические детали строения конечного, среднего, промежуточного мозга и моста, локализацию функций в коре больших полушарий;
- 2) после изучения темы:
 - называть и показывать на препаратах I, VIII пары черепных нервов;
 - образования, относящиеся к органу обоняния;
 - места расположения нейронов и ход проводящего пути обонятельного анализатора;
 - внешнее и внутреннее строение наружного уха;
 - анатомию среднего уха;
 - строение костного и перепончатого лабиринтов;
 - путь проведения звуковой волны;
 - места залегания нейронов и ход проводящих путей слухового и вестибулярного анализаторов.

Обучающийся должен уметь:

- называть и показывать на препаратах мозга I, II, VIII пары черепных нервов;
- показывать места выхода I, II, VIII пары черепных нервов из черепа;
- называть и показывать на препаратах структуры, анатомические детали строения наружного, среднего и внутреннего уха;
- называть и показывать места залегания нейронов и ход проводящих путей слухового и вестибулярного анализаторов.

Обучающийся должен владеть:

- методами демонстрации на препаратах структур, анатомических деталей строения наружного, среднего и внутреннего уха, глазного яблока, носовой полости как органов чувств;

- анатомической терминологией по эстеziологии;
- основной и дополнительной терминологией.

Самостоятельная аудиторная работа обучающихся по теме:

1. Ответить на вопросы по теме занятия:

- 1) Орган обоняния. Проводящий путь обонятельного анализатора.
- 2) Структуры преддверно-улиткового органа.
- 3) Строение наружного уха.
- 4) Строение наружного слухового прохода.
- 5) Строение барабанной перепонки.
- 6) Стенки и содержимое барабанной полости.
- 7) Строение слуховых косточек. Суставы слуховых косточек
- 8) Строение и функция слуховой трубы.
- 9) Структуры внутреннего уха.
- 10) Строение костного преддверия.
- 11) Строение костной улитки.
- 12) Строение костных полукружных каналов.
- 13) Строение перепончатого преддверия и полукружных каналов.
- 14) Строение улиткового протока.
- 15) Проводящий путь слухового анализатора.
- 16) Проводящий путь вестибулярного анализатора.

2. Выполнение заданий под контролем преподавателя

Студенты с помощью учебника и атласа самостоятельно, под руководством и при консультации преподавателя на влажных препаратах, муляжах и рентгенограммах закрепляют знания, полученные при выполнении самостоятельной (внеаудиторной) работе по топографии и строению органов, используя план ответа по органу. Студенты на занятии рисуют в тетради схемы проводящих путей от органов чувств, решают ситуационные задачи.

Препараты и учебные пособия:

- 1) Череп.
- 2) Сагиттальный распил головы.
- 3) Головной мозг.
- 4) Сагиттальный разрез головного мозга.
- 5) Горизонтальный разрез головного мозга на уровне базальных ядер и боковых желудочков.
- 6) Таблицы, схемы, муляжи.
- 7) Атлас, учебник.

3. Решить ситуационные задачи

- 1) Алгоритм разбора задач заключается в выборе правильного ответа и его обоснование.
- 2) Пример задачи с разбором по алгоритму:

1. Какое заболевание развивается при нарушении оттока внутриглазной жидкости (влаги камер)?

Ответ: Глаукома.

2. Почему при отеке слизистой полости носа у больных, как правило, слезятся глаза? Дайте анатомическое обоснование.

Ответ: Носослезный канал – сообщает полость носа с глазницей.

- 3) Задачи для самостоятельного разбора на занятии:

1. У больного 67 лет при воспалении жирового тела глазницы возник тромбоз венозного синуса v.v. ophthalmicae, что привело к повреждению пещеристой пазухи. Через какое отверстие черепа v.v. ophthalmicae попадают в пещеристую пазуху?

- A. Fissura orbitalis inferior.
- B. Fissura orbitalis superior.
- C. Canalis opticum.
- D. Foramen ovale.
- E. Foramen rotundum.

Пещеристая пазуха (sinus cavernosus) расположена в средней черепной ямке по бокам турецкого седла. Полость глазницы имеет несколько сообщений с окружающими полостями. В частности, со средней черепной ямкой – через верхнюю глазничную щель (fissura orbitalis superior), через которую проходят глазничные вены (v.v. ophthalmicae). В данном случае при воспалении жирового тела глазницы инфекция по v.v. ophthalmicae попадает в полость черепа через верхнюю глазничную щель и вызывает тромбоз пещеристой пазухи.

2. Студентка 17 лет выдавила гнойничок в медиальном углу глаза. Через два дня она поступила в институт

нейрохирургии с диагнозом тромбоз пещеристой пазухи. Каким путем инфекция попала в эту пазуху?

A. Через v. maxillaris.

B. Через v. angularis.

C. Через v. profunda faciei.

D. Через v. transversa faciei.

E. Через v. diploicae frontalis.

При локализации гнойника у медиального угла глаза и тромбозе лицевой вены, который препятствует оттоку крови вниз, инфицированная кровь может оттекать ретроградно через v. angularis, потом по vv. ophthalmicae в sinus cavernosus, вызывая его тромбоз. Таким образом, v. angularis соединяет две системы: наружной и внутренней яремных вен.

4. Задания для групповой работы.

- назвать и показать на препаратах мозга I, II, VIII пары черепных нервов;
- показать места выхода I, II, VIII пары черепных нервов из черепа;

Самостоятельная внеаудиторная работа обучающихся по теме:

1) Ознакомиться с теоретическим материалом по теме занятия с использованием конспектов лекций, рекомендуемой учебной литературой.

2) Ответить на вопросы для самоконтроля:

1. Дайте определение анализатору, перечислите его отделы.
2. Назовите части органа зрения и связанные с ним структуры.
3. Опишите строение оболочек и ядра глазного яблока.
4. Перечислите светопроводящие и светопреломляющие среды глазного яблока.
5. Назовите место образования и путь оттока водянистой влаги.
6. Опишите механизм аккомодации, определите роль элементов ресничного тела.
7. Охарактеризуйте проводящий путь зрительного анализатора.
8. Опишите рефлекторную дугу зрачкового рефлекса.
9. Перечислите наружные мышцы глазного яблока и дайте им характеристику.
10. Опишите строение век и конъюнктивы.
11. Перечислите элементы слезного аппарата и охарактеризуйте путь оттока слезной жидкости.

3) Проверить свои знания с использованием тестового контроля

1. Какие основные части включаются в каждый анализатор?
 - A. периферический отдел *
 - B. нервные центры в коре большого мозга *
 - C. нисходящий проводящий путь
 - D. восходящий проводящий путь *
2. Укажите места расположения ресничного пояска (цинновой связки).
 - A. между ресничным телом и склерой
 - B. прикрепляется к ресничному телу *
 - C. прикрепляется к радужке
 - D. между хрусталиком и ресничным телом *
3. Какие анатомические образования проходят через общее сухожильное кольцо в глазнице?
 - A. глазной нерв
 - B. глазная артерия *
 - C. зрительный нерв *
 - D. нижняя глазная вена
4. Куда происходит отток водянистой влаги из передней камеры глаза?
 - A. в венозный синус склеры *
 - B. в вены радужки
 - C. в эписклеральное пространство
 - D. в слезный мешок
5. Что вырабатывает влагу, заполняющую переднюю и заднюю камеры глаза?
 - A. плоский эпителий роговицы
 - B. эпителий радужной оболочки
 - C. пигментный эпителий сетчатки
 - D. эпителий покрывающий ресничное тело и его отростки *

б. Укажите отделы головного мозга, через которые проходит путь зрительного анализатора.

- А. латеральное коленчатое тело *
- В. медиальное коленчатое тело
- С. затылочная доля головного мозга *

Рекомендуемая литература:

Основная литература

№ п/п	Наименование	Автор (ы)	Год, место издания	Кол-во экземпляров в библиотеке	Наличие в ЭБС
1	2	3	4	5	6
	Гистология, цитология и эмбриология	Кузнецов С.Л., Мушкабаров Н.Н.	2012, М.: МИА	52	-
	Гистология, эмбриология, цитология.	Э.Г. Улумбеков, Ю.А. Чельшева	2012, М.: ГЭОТАР-Медиа	50	ЭБС Консультант студента
	Морфогенез и гистофизиология системы мононуклеарных фагоцитов человека	Абдуллин Т.Г., Муслимов С.А., Коледаева Е.В., Мусина Л.А., Лебедева А.И.	Киров: «Дом печати - ВЯТКА», 2009.	100	ЭБС Кировского ГМУ
	Цитология и общая гистология. Функциональная морфология клеток и тканей человека: учебник для студентов мед. ин-тов.	Быков В. Л.	2007. СПб.: СОТИС.	5	-
	Основы общей и сравнительной эмбриологии. Учебно-методическое пособие по самостоятельной внеаудиторной работе студентов	Зайцев В.Б., Гамулинская И.Н. Коледаева Е.В.	2008, Киров: Кировская ГМА.	180	ЭБС Кировского ГМУ
	Анатомия человека: учебник	М. Г. Привес, Н. К. Лысенков, В. И. Бушкович	СПб. : ИД СПбМАПО, 2011	20	-
	Анатомия человека: учебник в 2 т.	под ред. И. В. Гайворонского	М.: ГЭОТАР-Медиа, 2014	4	ЭБС Консультант студента

Дополнительная литература

№ п/п	Наименование	Автор (ы)	Год, место издания	Кол-во экземпляров в библиотеке	Наличие в ЭБС
1	2	3	4	5	6
1	Гистология, эмбриология, цитология	Ю. И. Афанасьев, Н. А. Юрина, Е. Ф. Котовский и др.; под ред. Ю. И. Афанасьева, Н. А. Юриной.	2016. М.: ГЭОТАР - Медиа	-	ЭБС Консультант студента
2.	Частная гистология человека.	В.Л. Быков	СПб.: Сотис, 2002.	8	-
3	Атлас по гистологии, цитологии и эмбриологии.	С.Л. Кузнецов, Н.Н. Мушкабаров, В.Л. Горячкина.	М.: МИА, 2002.	10	-
4	Гистология. Атлас для практических занятий.	Н.В. Бойчук, Р.Р. Исламов, С.Л. Кузнецов, Ю.А. Чельшев.	М.: «ГЭОТАР-Медиа», 2008.	5	-

5	Атлас микроскопического и ультрамикроскопического строения клеток тканей и органов	В.Г. Елисеев, Ю.И. Афанасьев, Е.Ф. Котовский, А.Н. Яцковский.	М.: «Медицина», 2004.	15	-
6	Гистология для будущих врачей: тесты для эффективного освоения цитологии, эмбриологии и гистологии : учеб. пособие для студентов	Павлов А.В., Гансбургский А.Н.	2011, СПб.: СпецЛит	5	-
7	Молекулярная биология. Введение в молекулярную цитологию и гистологию : учеб. пособие для студентов мед. вузов	Мушкамбаров Н.Н.	2016, М.: МИА	25	-
8	Terminologia Histologia. Международные термины по цитологии и гистологии человека с официальным списком русских эквивалентов	Банин В.В., Быков В.Л.	2009. М.: "ГЭОТАР - Медиа"	1	ЭБС Консультант студента
9	Гистология, цитология и эмбриология. Атлас.	Быков В.Л., Юшканцева С.И.	2015, М.: "ГЭОТАР - Медиа"	-	ЭБС Консультант студента
10	Гистология, цитология и эмбриология: атлас	В.В. Гемонов, Э.А. Лаврова	2013, М.: "ГЭОТАР - Медиа"	-	ЭБС Консультант студента
11	Руководство по гистологии: в 2-х т. Т. 1	Данилов Р.К.	2011. СПб. : СпецЛит	10	ЭБС Университетская библиотека онлайн
12	Анатомия человека с элементами гистологии	В. Н. Николенко, В. С. Сперанский	М. : "Академия", 2008	24	-
13	Атлас анатомии человека в 4-х томах	Синельников Р.Д.	М.: Новая волна, 2012	10	-

РАЗДЕЛ 6. АНАТОМИЯ ЧЕЛОВЕКА.

Занятие 6.30: Строение анализаторов 2.

Цель занятия: способствовать формированию представлений о строении и функциональном назначении органа слуха, обоняния, вкуса, осязания и проводящих путей от этих органов чувств, для использования полученных знаний при изучении клинических дисциплин, особенно неврологии, оториноларингологии, офтальмологии и сурдологии.

Задачи: изучить строение и функциональное назначение органа слуха, равновесия, обоняния, вкуса, осязания и проводящих путей от этих органов чувств.

Обучающийся должен знать:

- 1) до изучения темы (базисные знания): строение стенок полости носа и носовых ходов, анатомию черепа, места выхода черепных нервов из мозга, анатомические детали строения конечного, среднего, промежуточного мозга и моста, локализацию функций в коре больших полушарий;
- 2) после изучения темы:
 - называть и показывать на препаратах I, VIII пары черепных нервов;
 - образования, относящиеся к органу обоняния;
 - места расположения нейронов и ход проводящего пути обонятельного анализатора;
 - внешнее и внутреннее строение наружного уха;
 - анатомию среднего уха;
 - строение костного и перепончатого лабиринтов;
 - путь проведения звуковой волны;
 - места залегания нейронов и ход проводящих путей слухового и вестибулярного анализаторов.

Обучающийся должен уметь:

- называть и показывать на препаратах мозга I, II, VIII пары черепных нервов;
- показывать места выхода I, II, VIII пары черепных нервов из черепа;
- называть и показывать на препаратах структуры, анатомические детали строения наружного, среднего и внутреннего уха;

- называть и показывать места залегания нейронов и ход проводящих путей слухового и вестибулярного анализаторов.

Обучающийся должен владеть:

- методами демонстрации на препаратах структур, анатомических деталей строения наружного, среднего и внутреннего уха, глазного яблока, носовой полости как органов чувств;
- анатомической терминологией по эстеziологии;
- основной и дополнительной терминологией.

Самостоятельная аудиторная работа обучающихся по теме:

1. Ответить на вопросы по теме занятия:

- 1) Орган обоняния. Проводящий путь обонятельного анализатора.
- 2) Структуры преддверно-улиткового органа.
- 3) Строение наружного уха.
- 4) Строение наружного слухового прохода.
- 5) Строение барабанной перепонки.
- 6) Стенки и содержимое барабанной полости.
- 7) Строение слуховых косточек. Суставы слуховых косточек
- 8) Строение и функция слуховой трубы.
- 9) Структуры внутреннего уха.
- 10) Строение костного преддверия.
- 11) Строение костной улитки.
- 12) Строение костных полукружных каналов.
- 13) Строение перепончатого преддверия и полукружных каналов.
- 14) Строение улиткового протока.
- 15) Проводящий путь слухового анализатора.
- 16) Проводящий путь вестибулярного анализатора.

2. Выполнение заданий под контролем преподавателя

Студенты с помощью учебника и атласа самостоятельно, под руководством и при консультации преподавателя на влажных препаратах, муляжах и рентгенограммах закрепляют знания, полученные при выполнении самостоятельной (внеаудиторной) работе по топографии и строению органов, используя план ответа по органу. Студенты на занятии рисуют в тетради схемы проводящих путей от органов чувств, решают ситуационные задачи.

Препараты и учебные пособия:

- 1) Череп.
- 2) Сагиттальный распил головы.
- 3) Слуховые косточки: молоточек, наковальня и стремечко.
- 4) Головной мозг.
- 5) Сагиттальный разрез головного мозга.
- 6) Горизонтальный разрез головного мозга на уровне базальных ядер и боковых желудочков.
- 7) Таблицы, схемы, муляжи.
- 8) Атлас, учебник.

3. Решить ситуационные задачи

1) Алгоритм разбора задач заключается в выборе правильного ответа и его обоснование.

2) Пример задачи с разбором по алгоритму:

1. Какое заболевание развивается при нарушении оттока внутриглазной жидкости (влаги камер)?

Ответ: Глаукома.

2. Почему при отеке слизистой полости носа у больных, как правило, слезятся глаза? Дайте анатомическое обоснование.

Ответ: Носослезный канал – сообщает полость носа с глазницей.

3) Задачи для самостоятельного разбора на занятии:

1. У больного 67 лет при воспалении жирового тела глазницы возник тромбофлебит v.v. ophthalmicae, что привело к повреждению пещеристой пазухи. Через какое отверстие черепа v.v. ophthalmicae попадают в пещеристую пазуху?

- A. Fissura orbitalis inferior.
- B. Fissura orbitalis superior.
- C. Canalis opticum.
- D. Foramen ovale.
- E. Foramen rotundum.

Пещеристая пазуха (sinus cavernosus) расположена в средней черепной ямке по бокам турецкого седла. Полость глазницы имеет несколько сообщений с окружающими полостями. В частности, со средней черепной ямкой – через верхнюю глазничную щель (fissura orbitalis superior), через которую проходят глазничные вены (v.v. ophthalmicae). В данном случае при воспалении жирового тела глазницы инфекция по v.v. ophthalmicae попадает в полость черепа через верхнюю глазничную щель и вызывает тромбоз пещеристой пазухи.

2. Студентка 17 лет выдавила гнойничок в медиальном углу глаза. Через два дня она поступила в институт нейрохирургии с диагнозом тромбоз пещеристой пазухи. Каким путем инфекция попала в эту пазуху?

- A. Через v. maxillaris.
- B. Через v. angularis.
- C. Через v. profunda faciei.
- D. Через v. transversa faciei.
- E. Через v. diploicae frontalis.

При локализации гнойника у медиального угла глаза и тромбозе лицевой вены, который препятствует оттоку крови вниз, инфицированная кровь может оттекать ретроградно через v. angularis, потом по vv. ophthalmicae в sinus cavernosus, вызывая его тромбоз. Таким образом, v. angularis соединяет две системы: наружной и внутренней яремных вен.

4. Задания для групповой работы.

- назвать и показать на препаратах мозга I, II, VIII пары черепных нервов;
- показать места выхода I, II, VIII пары черепных нервов из черепа;
- назвать и показать на препаратах структуры, анатомические детали строения наружного, среднего и внутреннего уха;
- назвать и показать места залегания нейронов и ход проводящих путей слухового и вестибулярного анализаторов.

Самостоятельная внеаудиторная работа обучающихся по теме:

1) Ознакомиться с теоретическим материалом по теме занятия с использованием конспектов лекций, рекомендуемой учебной литературой.

2) Ответить на вопросы для самоконтроля:

1. Опишите строение органа обоняния.
2. Охарактеризуйте проводящий путь обонятельного анализатора.
3. Опишите строение органа вкуса.
4. Охарактеризуйте проводящий путь вкусового анализатора.
5. Опишите строение кожи и её производных.

3) Проверить свои знания с использованием тестового контроля

1. Какие основные части включаются в каждый анализатор?
 - A. периферический отдел *
 - B. нервные центры в коре большого мозга *
 - C. нисходящий проводящий путь
 - D. восходящий проводящий путь *
2. Укажите места расположения ресничного пояса (цинновой связки).
 - A. между ресничным телом и склерой
 - B. прикрепляется к ресничному телу *
 - C. прикрепляется к радужке
 - D. между хрусталиком и ресничным телом *
3. Какую часть барабанной перепонки занимает натянутая ее часть?
 - A. нижняя *
 - B. передняя *
 - C. задняя *
 - D. верхняя
4. Укажите латеральную и заднюю стенки барабанной полости.
 - A. сосцевидная стенка *
 - B. лабиринтная стенка
 - C. перепончатая стенка *
 - D. сонная стенка

5. Укажите анатомические образования, имеющиеся на медиальной стенке (лабиринтной) барабанной полости.
- мыс *
 - выступ лицевого канала *
 - пирамидное возвышение
 - выступ латерального полукружного канала *
6. Какие анатомические структуры относятся к звукопроводящему аппарату органа слуха?
- слуховые косточки *
 - барабанная перепонка *
 - мембрана овального окна *
 - перилимфа вестибулярной лестницы улитки *
7. Укажите анатомические образования, которые соединяет слуховая труба.
- ротоглотка
 - носоглотка *
 - барабанная полость *
 - перепончатый лабиринт
8. Укажите ориентацию переднего полукружного канала лабиринта.
- параллельно верхней поверхности пирамиды
 - параллельно задней поверхности пирамиды
 - перпендикулярно продольной оси пирамиды *
 - перпендикулярно поперечной оси пирамиды
9. Укажите отделы головного мозга, через которые проходит слуховой путь.
- медиальное коленчатое тело *
 - латеральное коленчатое тело
 - затылочная доля мозга
 - височная доля *
10. Укажите сосочки языка, которые не содержат вкусовых почек.
- листовидные сосочки
 - желобоватые сосочки
 - нитевидные сосочки *
 - грибовидные сосочки

Рекомендуемая литература:

Основная литература

№ п/п	Наименование	Автор (ы)	Год, место издания	Кол-во экземпляров в библиотеке	Наличие в ЭБС
1	2	3	4	5	6
	Гистология, цитология и эмбриология	Кузнецов С.Л., Мушкабаров Н.Н.	2012, М.: МИА	52	-
	Гистология, эмбриология, цитология.	Э.Г. Улумбеков, Ю.А. Чельшева	2012, М.: ГЭОТАР-Медиа	50	ЭБС Консультант студента
	Морфогенез и гистофизиология системы мононуклеарных фагоцитов человека	Абдуллин Т.Г., Муслимов С.А., Коледаева Е.В., Мусина Л.А., Лебедева А.И.	Киров: «Дом печати - ВЯТКА», 2009.	100	ЭБС Кировского ГМУ
	Цитология и общая гистология. Функциональная	Быков В. Л.	2007. СПб.: СОТИС.	5	-

	морфология клеток и тканей человека: учебник для студентов мед. ин-тов.				
	Основы общей и сравнительной эмбриологии. Учебно-методическое пособие по самостоятельной внеаудиторной работе студентов	Зайцев В.Б., Гамулинская И.Н. Коледаева Е.В.	2008, Киров: Кировская ГМА.	180	ЭБС Кировского ГМУ
	Анатомия человека: учебник	М. Г. Привес, Н. К. Лысенков, В. И. Бушкович	СПб. : ИД СПбМАПО, 2011	20	-
	Анатомия человека: учебник в 2 т.	под ред. И. В. Гайворонского	М.: ГЭОТАР-Медиа, 2014	4	ЭБС Консультант студента

Дополнительная литература

№ п/п	Наименование	Автор (ы)	Год, место издания	Кол-во экземпляров в библиотеке	Наличие в ЭБС
1	2	3	4	5	6
1	Гистология, эмбриология, цитология	Ю. И. Афанасьев, Н. А. Юрина, Е. Ф. Котовский и др.; под ред. Ю. И. Афанасьева, Н. А. Юриной.	2016. М.: ГЭОТАР - Медиа	-	ЭБС Консультант студента
2.	Частная гистология человека.	В.Л. Быков	СПб.: Сотис, 2002.	8	-
3	Атлас по гистологии, цитологии и эмбриологии.	С.Л. Кузнецов, Н.Н. Мушкамбаров, В.Л. Горячкина.	М.: МИА, 2002.	10	-
4	Гистология. Атлас для практических занятий.	Н.В. Бойчук, Р.Р. Исламов, С.Л. Кузнецов, Ю.А. Чельшев.	М.: «ГЭОТАР-Медиа», 2008.	5	-
5	Атлас микроскопического и ультрамикроскопического строения клеток тканей и органов	В.Г. Елисеев, Ю.И. Афанасьев, Е.Ф. Котовский, А.Н. Яцковский.	М.: «Медицина», 2004.	15	-
6	Гистология для будущих врачей: тесты для эффективного освоения цитологии, эмбриологии и гистологии : учеб. пособие для студентов	Павлов А.В., Гансбургский А.Н.	2011, СПб.: СпецЛит	5	-
7	Молекулярная биология. Введение в молекулярную цитологию и гистологию : учеб. пособие для студентов мед. вузов	Мушкамбаров Н.Н.	2016, М.: МИА	25	-
8	Terminologia Histologia. Международные термины по цитологии и гистологии человека с официальным списком русских эквивалентов	Банин В.В., Быков В.Л.	2009. М.: "ГЭОТАР - Медиа"	1	ЭБС Консультант студента
9	Гистология, цитология и эмбриология. Атлас.	Быков В.Л., Юшканцева С.И.	2015, М.: "ГЭОТАР - Медиа"	-	ЭБС Консультант студента
10	Гистология, цитология и эмбриология: атлас	В.В. Гемонов, Э.А. Лаврова	2013, М.: "ГЭОТАР - Медиа"	-	ЭБС Консультант студента
11	Руководство по гистологии: в 2-х	Данилов Р.К.	2011. СПб. : СпецЛит	10	ЭБС

	т. Т. 1				Университетская библиотека онлайн
12	Анатомия человека с элементами гистологии	В. Н. Николенко, В. С. Сперанский	М. : "Академия", 2008	24	-
13	Атлас анатомии человека в 4-х томах	Синельников Р.Д.	М.: Новая волна, 2012	10	-

Раздел 6. Анатомия человека.

Тема 6.31: Мочевыделительная система. Коллоквиум по анализаторам.

Цель занятия: способствовать формированию представлений о строении почек, их топографических взаимоотношениях и функции для последующего использования этих знаний при изучении других разделов анатомии и клинических дисциплин, таких как нефрология, урология.

Задачи: изучить строение почек, их топографические взаимоотношения и функции.

Обучающийся должен знать:

- 1) до изучения темы (базисные знания): строение костей позвоночного столба и таза, мышцы, фасции, топографические образования живота и таза, ход брюшины, топографические взаимоотношения органов брюшной полости.
- 2) после изучения темы:
 - топографию почек;
 - фиксирующий аппарат почек;
 - внешнее и внутреннее строение почек, мочеточников и мочевого пузыря;
 - строение структурно-функциональной единицы почек;
 - стадии образования мочи;
 - функции почек.

Обучающийся должен уметь:

- ставить почки в правильное анатомическое положение;
- показывать почки на демонстрационном трупе и отдельных препаратах анатомические детали строения;
- овладеть навыками препаровки почек.

Обучающийся должен владеть:

- анатомической терминологией по мочевыделительной системе;
- навыками демонстрации анатомического препарата;
- основной и дополнительной литературой.

Самостоятельная аудиторная работа обучающихся по теме:

1. Ответить на вопросы по теме занятия:

- 1) Внешнее строение почки.
- 2) Ворота почки и синус почки.
- 3) Топография правой почки.
- 4) Топография левой почки.
- 5) Оболочки почки.
- 6) Фиксирующий аппарат почки.
- 7) Корковое вещество почки.
- 8) Мозговое вещество почки.
- 9) Деление почки на сегменты.
- 10) Структурно-функциональная единица почки.
- 11) Строение и функция юкстамедуллярного аппарата почки.
- 12) Мочевыводящие пути почки.

2. Выполнение заданий под контролем преподавателя

Студенты с помощью учебника и атласа самостоятельно, под руководством и при консультации преподавателя на влажных препаратах, муляжах и рентгенограммах закрепляют знания, полученные при выполнении самостоятельной (внеаудиторной) работе по топографии и строению органов, используя план ответа по органу.

Препараты и учебные пособия:

- 1) Скелет.
- 2) Отдельные препараты целой почки и вскрытой почки.
- 3) Комплекс органов, выделенный по методу Шора.
- 4) Таблицы, схемы, муляжи.

3. Решить ситуационные задачи

- 1) Алгоритм разбора задач заключается в выборе правильного ответа и его обоснование.
- 2) Пример задачи с разбором по алгоритму:

При осмотре полости рта справа от уздечки языка увеличен подъязычный сосочек. Выделительная функция, каких желез будет нарушена?

- A. Околоушной и щитовидной.
- B. Щитовидной и околощитовидной.
- C. Подъязычной и околоушной.
- D. Околоушной и поднижнечелюстной.
- E. Поднижнечелюстной и подъязычной.

Выбрать правильный ответ из представленных вариантов: E. Поднижнечелюстной и подъязычной.

Обоснование ответа: Слизистая оболочка нижней поверхности языка образует складочку по средней линии – уздечку языка. По обе стороны от уздечки располагается парное возвышение – подъязычный сосочек, на котором открываются выводные протоки подъязычной (ее главный проток) и поднижнечелюстной слюнных желез. Их выделительная функция и будет нарушена.

3) Задачи для самостоятельного разбора на занятии:

1. В урологическое отделение поступила больная 43 лет с предварительным диагнозом – блуждающая почка (*ren mobile*). При контрастной урографии в вертикальном и лежачем положении было отмечено смещение правой почки. На каком уровне в норме находится правая почка относительно позвоночника?

- A. От нижнего края 12 грудного позвонка до середины 4 поясничного позвонка.
- B. От нижнего края 11 грудного позвонка до середины 3 поясничного позвонка.
- C. От нижнего края 11 грудного позвонка до верхнего края 1 поясничного позвонка.
- D. От нижнего края 12 грудного позвонка до верхнего края 2 поясничного позвонка.
- E. От середины 11 грудного позвонка до верхнего края 3 поясничного позвонка.

2. Во время обследования больного преклонного возраста был поставлен диагноз: блуждающая почка. Изменение какой структуры почки вероятнее всего приводит к такому состоянию?

- A. Fascia renalis.
- B. Corpus adiposum.
- C. Sinus renalis.
- D. Hilus renalis.
- E. Ureter.

3. У больного с хроническим заболеванием почек была диагностирована киста почки. Компьютерная томография выявила, что патологический процесс поразил почечную пирамиду и прилежащий участок коркового вещества почки. Какая структура коркового вещества поражена?

- A. Почечная доля.
- B. Почечный сегмент.
- C. Корковая долька.
- D. Почечная ножка.
- E. Почечный синус.

4. Задания для групповой работы.

- поставить почки в правильное анатомическое положение;
- показать почки на демонстрационном трупе и отдельных препаратах анатомические детали строения;
- овладеть навыками препаровки почек.

Самостоятельная внеаудиторная работа обучающихся по теме:

1) Ознакомиться с теоретическим материалом по теме занятия с использованием конспектов лекций, рекомендуемой учебной литературой.

2) Ответить на вопросы для самоконтроля:

1. Перечислите внутренние женские половые органы и дайте им характеристику.
2. Охарактеризуйте изменения гормонального фона, яичников и эндометрия во время менструального цикла.
3. Перечислите наружные женские половые органы и дайте им характеристику.
4. Дайте определение промежности, назовите ее области и границы.
5. Перечислите мышцы и фасции, входящие в состав мочеполовой диафрагмы и диафрагмы таза.
6. Назовите отделы полости малого таза и опишите их строение.

7. Назовите границы и содержимое седалищно-анальной ямки.
8. Охарактеризуйте иннервацию кожи и мышц промежности.

3) Проверить свои знания с использованием тестового контроля

1. Укажите место расположения везикулярных яичниковых фолликулов (граафовых пузырьков).
 - A. в мозговом веществе
 - B. в корковом веществе *
 - C. в белочной оболочке
 - D. в воротах яичника
2. Укажите связки, соединяющие яичник со стенкой таза.
 - A. собственная связка яичника
 - B. брыжейка яичника
 - C. связка, подвешивающая яичник *
 - D. круглая связка матки
3. Укажите связки матки.
 - A. пращевидная связка
 - B. широкая связка *
 - C. круглая связка *
 - D. кардинальные связки *
4. Укажите слои стенки матки.
 - A. периметрий *
 - B. параметрий
 - C. эндометрий *
 - D. миометрий *
5. Укажите составные части матки.
 - A. дно *
 - B. тело *
 - C. перешеек *
 - D. шейка *
6. Укажите места расположения у матки и влагалища столбов складок.
 - A. шейка матки
 - B. тело матки
 - C. задняя стенка влагалища *
 - D. передняя стенка влагалища *
7. Укажите части маточной трубы.
 - A. маточная часть *
 - B. ампула маточной трубы *
 - C. перешеек маточной трубы *
 - D. воронка маточной трубы *
8. Укажите анатомические образования, расположенные позади влагалища.
 - A. сигмовидная кишка
 - B. прямая кишка *
 - C. круглая связка матки
 - D. брюшина *
9. Укажите место расположения больших желез преддверия.
 - A. основание больших половых губ
 - B. основание малых половых губ *
 - C. впереди луковицы преддверия
 - D. позади луковицы преддверия *
10. Укажите место расположения луковицы преддверия.
 - A. основание больших половых губ *

- В. между клитором и наружным отверстием мочеиспускательного канала *
- С. выше клитора
- Д. основание малых половых губ

11. Укажите место расположения наружного отверстия мочеиспускательного канала у женщин.

- А. впереди клитора
- В. позади отверстия влагалища
- С. спереди отверстия влагалища *
- Д. позади клитора *

Перечень вопросов к коллоквиуму по анализаторам:

- 1) Орган обоняния. Проводящий путь обонятельного анализатора.
- 2) Структуры преддверно-улиткового органа.
- 3) Строение наружного уха.
- 4) Строение наружного слухового прохода.
- 5) Строение барабанной перепонки.
- 6) Стенки и содержимое барабанной полости.
- 7) Строение слуховых косточек. Суставы слуховых косточек
- 8) Строение и функция слуховой трубы.
- 9) Структуры внутреннего уха.
- 10) Строение костного преддверия.
- 11) Строение костной улитки.
- 12) Строение костных полукружных каналов.
- 13) Строение перепончатого преддверия и полукружных каналов.
- 14) Строение улиткового протока.
- 15) Проводящий путь слухового анализатора.
- 16) Проводящий путь вестибулярного анализатора.

Рекомендуемая литература:

Основная литература

№ п/п	Наименование	Автор (ы)	Год, место издания	Кол-во экземпляров в библиотеке	Наличие в ЭБС
1	2	3	4	5	6
	Гистология, цитология и эмбриология	Кузнецов С.Л., Мушкабаров Н.Н.	2012, М.: МИА	52	-
	Гистология, эмбриология, цитология.	Э.Г. Улумбеков, Ю.А. Чельшева	2012, М.: ГЭОТАР-Медиа	50	ЭБС Консультант студента
	Морфогенез и гистофизиология системы мононуклеарных фагоцитов человека	Абдуллин Т.Г., Муслимов С.А., Коледаева Е.В., Мусина Л.А., Лебедева А.И.	Киров: «Дом печати - ВЯТКА», 2009.	100	ЭБС Кировского ГМУ
	Цитология и общая гистология. Функциональная морфология клеток и тканей человека: учебник для студентов мед. ин-тов.	Быков В. Л.	2007. СПб.: СОТИС.	5	-
	Основы общей и сравнительной эмбриологии. Учебно-методическое пособие по самостоятельной внеаудиторной работе студентов	Зайцев В.Б., Гамулинская И.Н. Коледаева Е.В.	2008, Киров: Кировская ГМА.	180	ЭБС Кировского ГМУ
	Анатомия человека: учебник	М. Г. Привес, Н. К. Лысенков, В. И. Бушкович	СПб. : ИД СПбМАПО, 2011	20	-
	Анатомия человека: учебник в 2 т.	под ред. И. В. Гайворонского	М.: ГЭОТАР-Медиа, 2014	4	ЭБС Консультант студента

Дополнительная литература

№ п/п	Наименование	Автор (ы)	Год, место издания	Кол-во экземпляров в библиотеке	Наличие в ЭБС
1	2	3	4	5	6
1	Гистология, эмбриология, цитология	Ю. И. Афанасьев, Н. А. Юрина, Е. Ф. Котовский и др.; под ред. Ю. И. Афанасьева, Н. А. Юриной.	2016. М.: ГЭОТАР - Медиа	-	ЭБС Консультант студента
2.	Частная гистология человека.	В.Л. Быков	СПб.: Сотис, 2002.	8	-
3	Атлас по гистологии, цитологии и эмбриологии.	С.Л. Кузнецов, Н.Н. Мушкамбаров, В.Л. Горячкина.	М.: МИА, 2002.	10	-
4	Гистология. Атлас для практических занятий.	Н.В. Бойчук, Р.Р. Исламов, С.Л. Кузнецов, Ю.А. Чельшев.	М.: «ГЭОТАР-Медиа», 2008.	5	-
5	Атлас микроскопического и ультрамикроскопического строения клеток тканей и органов	В.Г. Елисеев, Ю.И. Афанасьев, Е.Ф. Котовский, А.Н. Яцковский.	М.: «Медицина», 2004.	15	-
6	Гистология для будущих врачей: тесты для эффективного освоения цитологии, эмбриологии и гистологии : учеб. пособие для студентов	Павлов А.В., Гансбургский А.Н.	2011, СПб.: СпецЛит	5	-
7	Молекулярная биология. Введение в молекулярную цитологию и гистологию : учеб. пособие для студентов мед. вузов	Мушкамбаров Н.Н.	2016, М.: МИА	25	-
8	Terminologia Histologia. Международные термины по цитологии и гистологии человека с официальным списком русских эквивалентов	Банин В.В., Быков В.Л.	2009. М.: "ГЭОТАР - Медиа"	1	ЭБС Консультант студента
9	Гистология, цитология и эмбриология. Атлас.	Быков В.Л., Юшканцева С.И.	2015, М.: "ГЭОТАР - Медиа"	-	ЭБС Консультант студента
10	Гистология, цитология и эмбриология: атлас	В.В. Гемонов, Э.А. Лаврова	2013, М.: "ГЭОТАР - Медиа"	-	ЭБС Консультант студента
11	Руководство по гистологии: в 2-х т. Т. 1	Данилов Р.К.	2011. СПб. : СпецЛит	10	ЭБС Университетская библиотека онлайн
12	Анатомия человека с элементами гистологии	В. Н. Николенко, В. С. Сперанский	М. : "Академия", 2008	24	-
13	Атлас анатомии человека в 4-х томах	Синельников Р.Д.	М.: Новая волна, 2012	10	-

Раздел 6. Анатомия человека.

Тема 6.32: Мужская половая система.

Цель занятия: способствовать формированию представлений о развитии, строении, топографических взаимоотношениях и функции наружных и внутренних мужских половых органов и мужского мочеиспускательного

канала для последующего использования этих знаний при изучении других разделов анатомии и клинических дисциплин, таких как урология, хирургия, андрология.

Задачи: изучить развитие, строение, топографические взаимоотношения и функции наружных и внутренних мужских половых органов и мужского мочеиспускательного канала.

Обучающийся должен знать:

- 1) до изучения темы (базисные знания): развитие мужских половых органов, стенки и содержимое пахового канала, строение костей таза, таз в целом, строение и топографию мочевого пузыря, ход брюшины в нижнем этаже брюшной полости;
- 2) после изучения темы.
 - внешнее и внутреннее строение мужских половых органов;
 - процесс опускания яичка в мошонку;
 - место образования и путь выведения спермы;
 - строение, топографию, сужения и расширения мужского мочеиспускательного канала
 - отличия в строении и топографии мужского и женского мочеиспускательного канала.

Обучающийся должен уметь:

- ставить в правильное анатомическое положение яичко, предстательную железу, семенные пузырьки, половой член;
- называть и показывать на препаратах изучаемые органы и анатомические детали их строения;
- препарировать мужские половые органы.

Обучающийся должен владеть:

- способами препарирования мужских половых органов;
- анатомической терминологией по мужской половой системе;
- основной и дополнительной литературой.

Самостоятельная аудиторная работа обучающихся по теме:

1. Ответить на вопросы по теме занятия:

- 1) Деление мужских половых органов.
- 2) Внешнее строение яичка.
- 3) Внутреннее строение яичка.
- 4) Строение придатка яичка.
- 5) Отделы, топография и строение стенки семявыносящего протока.
- 6) Строение и топография семенных пузырьков.
- 7) Внешнее строение предстательной железы.
- 8) Внутреннее строение предстательной железы.
- 9) Строение, топография и функция бульбоуретральных желез.
- 10) Внешнее строение полового члена.
- 11) Внутреннее строение полового члена.
- 12) Место образования и путь выведения семени.
- 13) Внешнее строение мошонки.
- 14) Слои мошонки, их формирование.
- 15) Процесс опускания яичка.
- 16) Протяженность и состав семенного канатика.
- 17) Части мужского мочеиспускательного канала.
- 18) Сужения и расширения мужского мочеиспускательного канала, места их расположения.
- 19) Строение стенки мужского мочеиспускательного канала.
- 20) Развитие мужских половых органов.

2. Выполнение заданий под контролем преподавателя

Студенты с помощью учебника и атласа самостоятельно, под руководством и при консультации преподавателя на влажных препаратах, муляжах и рентгенограммах закрепляют знания, полученные при выполнении самостоятельной (внеаудиторной) работе по топографии и строению органов, используя план ответа по органу.

Препараты и учебные пособия:

- 1) Скелет.
- 2) Отдельные препараты целой почки и вскрытой почки.
- 3) Комплекс органов, выделенный по методу Шора.

4) Таблицы, схемы, муляжи.

3. Решить ситуационные задачи

1) Алгоритм разбора задач заключается в выборе правильного ответа и его обоснование.

2) Пример задачи с разбором по алгоритму:

При осмотре полости рта справа от уздечки языка увеличен подъязычный сосочек. Выделительная функция, каких желез будет нарушена?

- A. Околоушной и щитовидной.
- B. Щитовидной и околощитовидной.
- C. Подъязычной и околоушной.
- D. Околоушной и поднижнечелюстной.
- E. Поднижнечелюстной и подъязычной.

Выбрать правильный ответ из представленных вариантов: E. Поднижнечелюстной и подъязычной.

Обоснование ответа: Слизистая оболочка нижней поверхности языка образует складочку по средней линии – уздечку языка. По обе стороны от уздечки располагается парное возвышение – подъязычный сосочек, на котором открываются выводные протоки подъязычной (ее главный проток) и поднижнечелюстной слюнных желез. Их выделительная функция и будет нарушена.

3) Задачи для самостоятельного разбора на занятии:

1. У больного 37 лет выявлена водянка яичка. Между какими образованиями накапливается серозная жидкость в патологических случаях?

- A. Между tunica dartos et fascia spermatica externa.
- B. Между fascia spermatica externa et fascia m. cremaster.
- C. Между fascia m. cremaster et m. cremaster.
- D. Между fascia spermatica interna et tunica vaginalis testis.
- E. Между париетальной и висцеральной пластинками tunica vaginalis testis.

2. У больного 43 лет после перенесенного воспаления брюшины наблюдается воспаление одной из оболочек яичка. Какая из оболочек яичка скорее всего поражена?

- A. Tunica vaginalis testis.
- B. Fascia cremasterica. Tunica vaginalis testis.
- C. Fascia spermatica interna.
- D. Fascia spermatica externa
- E. M. cremaster.

Tunica vaginalis testis является производной брюшины, поэтому воспаление брюшины может осложниться воспалением этой оболочки.

3. У мальчика 13 лет в мошонке содержится одно яичко, второе яичко пальпируется в участке пахового канала. Как называется такая аномалия развития?

- A. Орхей
- B. Крипторхизм.
- C. Нефроптоз.
- D. Фимоз.
- E. Парафимоз.

У зародыша яичко расположено на задней брюшной стенке, на уровне 1-2 поясничного позвонка. Параллельно росту плода яичко занимает всё более низкий уровень, к моменту рождения опускаясь в мошонку. При нарушении этого процесса яичко или остаётся в брюшной полости, или останавливается в паховом канале, как у животных. Такое ненормальное положение является аномалией развития – крипторхизм - двустороннее и монорхизм - одностороннее не опускание яичка в мошонку.

4. Во время операции грыжесечения у мужчины хирург повредил содержимое пахового канала. Определите его содержимое.

- A. Ureter
- B. Urachus.
- C. Lig. teres uteri.
- D. Lig. inguinalis.
- E. Funiculus spermaticus.

В паховом канале у мужчин проходят Funiculus spermaticus, состоящий из семявыносящего протока и сосудов.

5. При обследовании больного 32 лет выявлена опухоль предстательной железы, которая локализована между обоими семявыбрасывающими протоками. Какая доля предстательной железы повреждена?

- A. Lobus sinister.

- B. Isthmus.
- C. Lobus dexter.
- D. Lobus anterior.
- E. Lobus posterior.

Предстательная железа имеет правую и левую доли, между которыми располагается перешеек, isthmus, или средняя доля. Перешеек ограничен семявыбрасывающими протоками, через него проходит мочеиспускательный канал.

6. У мужчины 60 лет при обследовании выявлено, что закрыто устье левого протока, который открывается на семенном бугорке предстательной железы, это ductus...

- A. Epididymis.
- B. Deferens.
- C. Excretorius.
- D. Ejaculatorius.
- E. Glandulae bulbourethralis.

Парные ducti ejaculatorii проходят через основание предстательной железы, и их устье может закрываться при увеличении железы.

7. У больного жалобы на нарушение мочеиспускания. Диагностируется гипертрофия предстательной железы. Повреждение, какой части органа приводит к возникновению данной патологии?

- A.левой доли.
- B. Правой доли. перешейка
- C. Перешейка
- D. Основания.
- E. Верхушки.

Перешеек предстательной железы расположен между местом вхождения в ее основание шейки мочевого пузыря – спереди и обоих (правого и левого) семявыбрасывающего протока – сзади. Через него проходит мочеиспускательный канал. В пожилом возрасте перешеек может значительно увеличиваться, вызывая сужение мочеиспускательного канала, приводящее к нарушению мочеиспускания.

8. Больной обратился в клинику с жалобами на затруднение при мочеиспускании. После обследования обнаружена гипертрофия органа, охватывающего проксимальный отдел уретры. Что это за орган?

- A. Луковица полового члена.
- B. Семенные пузырьки.
- C. Бульбо-уретральная железа.
- D. Придаток яичка.
- E. Предстательная железа.

Мужской мочеиспускательный канал имеет три части: 1 - предстательная, проходит через предстательную железу; 2 - перепончатая часть, проходит через мочеполовую диафрагму; 3 - губчатая часть, проходит в губчатом теле полового члена. При гипертрофии предстательной железы, через которую проходит мочеиспускательный канал, возможно его сужение.

9. Поражение какой части мочеиспускательного канала может возникнуть при механической травме полового члена?

- A. Пузырной.
- B. Перепончатой.
- C. Внутривенечной.
- D. Предстательной.
- E. Губчатой.

В губчатом теле полового члена проходит губчатая часть мужского мочеиспускательного канала.

10. При обследовании мужчины 65 лет выявлено увеличение предстательной железы. Какая часть мочеиспускательного канала пострадала?

- A. Губчатая.
- B. Внутривенечная.
- C. Предстательная.
- D. Пещеристая.
- E. Промежуточная.

Предстательная железа охватывает верхнюю часть мужского мочеиспускательного канала, которая называется предстательной частью.

4.Задания для групповой работы.

- поставить в правильное анатомическое положение яичко, предстательную железу, семенные пузырьки, половой член;

- назвать и показать на препаратах изучаемые органы и анатомические детали их строения;
- препарировать мужские половые органы.

Самостоятельная внеаудиторная работа обучающихся по теме:

1) *Ознакомиться с теоретическим материалом по теме занятия с использованием конспектов лекций, рекомендуемой учебной литературой.*

2) *Ответить на вопросы для самоконтроля:*

1. Перечислите внутренние мужские половые органы, дайте им характеристику.
2. Назовите место образования и последовательность путей выведения сперматозоидов.
3. Назовите мужские половые органы и дайте им характеристику.
4. Перечислите анатомические образования, входящие в состав семенного канатика.
5. Назовите оболочки яичка и слои передней брюшной стенки им соответствующие.

3) *Проверить свои знания с использованием тестового контроля*

1. Укажите место расположения треугольника мочевого пузыря.
 - A. в области верхушки мочевого пузыря
 - B. в области шейки мочевого пузыря
 - C. в области дна мочевого пузыря *
 - D. в области тела мочевого пузыря
2. Укажите части мочевого пузыря.
 - A. верхушка *
 - B. шейка *
 - C. дно *
 - D. тело *
3. Укажите железы, которые являются одновременно железами внутренней и внешней секреции у мужчин.
 - A. яичко *
 - B. предстательная железа *
 - C. бульбоуретральные железы
 - D. семенные пузырьки
4. Укажите имеющиеся у яичка поверхности и края.
 - A. медиальная поверхность *
 - B. передняя поверхность
 - C. задний край *
 - D. нижний край
5. Укажите место расположения в яичке извитых семенных канальцев.
 - A. долька яичка *
 - B. средостение яичка
 - C. белочная оболочка
 - D. перегородки яичка
6. В каких канальцах яичка образуются сперматозоиды?
 - A. выносящие канальцы
 - B. извитые семенные канальцы *
 - C. прямые семенные канальцы
 - D. канальцы сети яичка
7. Укажите канальцы, впадающие непосредственно в проток придатка яичка.
 - A. канальцы сети яичка
 - B. прямые семенные канальцы яичка
 - C. извитые канальцы яичка
 - D. выносящие канальцы яичка *
8. Какая составная часть семявыносящего протока находится позади и медиальнее придатка яичка?
 - A. канатиковая часть
 - B. паховая часть
 - C. тазовая часть

- D. яичковая часть *
9. Какая составная часть семявыносящего протока образует его ампулу?
- тазовая часть *
 - яичковая часть
 - паховая часть
 - канатиковая часть
10. Укажите место расположения семенного пузырька.
- латерально от ампулы семявыносящего протока *
 - медиально от ампулы семявыносящего протока
 - сверху от предстательной железы *
 - сзади и сбоку от дна мочевого пузыря *
11. Укажите место расположения предстательной железы.
- в задненижней части малого таза
 - в передненижней части малого таза *
 - на мочеполовой диафрагме *
 - на диафрагме таза
12. Какие составные части выделяют в предстательной железе?
- верхняя доля
 - нижняя доля
 - средняя доля *
 - на диафрагме таза
13. Укажите органы, к которым прилежит основание предстательной железы.
- дно мочевого пузыря *
 - семенные пузырьки *
 - ампула семявыносящих протоков *
 - верхушка мочевого пузыря
14. Укажите место расположения произвольного сфинктера мочеиспускательного канала у мужчин.
- вокруг внутреннего отверстия мочеиспускательного канала
 - в области мочеполовой диафрагмы *
 - вокруг губчатой части мочеиспускательного канала
 - вокруг перепончатой части мочеиспускательного канала *
15. Укажите анатомические образования, из которых произошла мышца поднимающая яичко.
- наружная косая мышца живота
 - прямая мышца живота
 - поперечная мышца живота *
 - внутренняя косая мышца живота *
16. Укажите анатомические образования, из которых образовалась фасция мышцы, поднимающей яичко.
- фасция наружной косой мышцы живота *
 - апоневроз внутренней косой мышцы живота
 - апоневроз наружной косой мышцы живота *
 - фасция поперечной мышцы живота

Рекомендуемая литература:

Основная литература

№ п/п	Наименование	Автор (ы)	Год, место издания	Кол-во экземпляров в библиотеке	Наличие в ЭБС
1	2	3	4	5	6

	Гистология, цитология и эмбриология	Кузнецов С.Л., Мушкабаров Н.Н.	2012, М.: МИА	52	-
	Гистология, эмбриология, цитология.	Э.Г. Улумбеков, Ю.А. Чельшева	2012, М.: ГЭОТАР-Медиа	50	ЭБС Консультант студента
	Морфогенез и гистофизиология системы мононуклеарных фагоцитов человека	Абдуллин Т.Г., Муслимов С.А., Коледаева Е.В., Мусина Л.А., Лебедева А.И.	Киров: «Дом печати - ВЯТКА», 2009.	100	ЭБС Кировского ГМУ
	Цитология и общая гистология. Функциональная морфология клеток и тканей человека: учебник для студентов мед. ин-тов.	Быков В. Л.	2007. СПб.: СОТИС.	5	-
	Основы общей и сравнительной эмбриологии. Учебно-методическое пособие по самостоятельной внеаудиторной работе студентов	Зайцев В.Б., Гамулинская И.Н. Коледаева Е.В.	2008, Киров: Кировская ГМА.	180	ЭБС Кировского ГМУ
	Анатомия человека: учебник	М. Г. Привес, Н. К. Лысенков, В. И. Бушкович	СПб. : ИД СПбМАПО, 2011	20	-
	Анатомия человека: учебник в 2 т.	под ред. И. В. Гайворонского	М.: ГЭОТАР-Медиа, 2014	4	ЭБС Консультант студента

Дополнительная литература

№ п/п	Наименование	Автор (ы)	Год, место издания	Кол-во экземпляров в библиотеке	Наличие в ЭБС
1	2	3	4	5	6
1	Гистология, эмбриология, цитология	Ю. И. Афанасьев, Н. А. Юрина, Е. Ф. Котовский и др.; под ред. Ю. И. Афанасьева, Н. А. Юриной.	2016. М.: ГЭОТАР - Медиа	-	ЭБС Консультант студента
2.	Частная гистология человека.	В.Л. Быков	СПб.: Сотис, 2002.	8	-
3	Атлас по гистологии, цитологии и эмбриологии.	С.Л. Кузнецов, Н.Н. Мушкабаров, В.Л. Горячкина.	М.: МИА, 2002.	10	-
4	Гистология. Атлас для практических занятий.	Н.В. Бойчук, Р.Р. Исламов, С.Л. Кузнецов, Ю.А. Чельшев.	М.: «ГЭОТАР-Медиа», 2008.	5	-
5	Атлас микроскопического и ультрамикроскопического строения клеток тканей и органов	В.Г. Елисеев, Ю.И. Афанасьев, Е.Ф. Котовский, А.Н. Яцковский.	М.: «Медицина», 2004.	15	-
6	Гистология для будущих врачей: тесты для эффективного освоения цитологии, эмбриологии и гистологии : учеб. пособие для студентов	Павлов А.В., Гансбургский А.Н.	2011, СПб.: СпецЛит	5	-
7	Молекулярная биология. Введение в молекулярную цитологию и гистологию : учеб. пособие для студентов мед. вузов	Мушкабаров Н.Н.	2016, М.: МИА	25	-
8	Terminologia Histologia. Международные термины по	Банин В.В., Быков В.Л.	2009. М.: "ГЭОТАР - Медиа"	1	ЭБС Консультант

	цитологии и гистологии человека с официальным списком русских эквивалентов				студента
9	Гистология, цитология и эмбриология. Атлас.	Быков В.Л., Юшканцева С.И.	2015, М.: "ГЭОТАР - Медиа"	-	ЭБС Консультант студента
10	Гистология, цитология и эмбриология: атлас	В.В. Гемонов, Э.А. Лаврова	2013, М.: "ГЭОТАР - Медиа"	-	ЭБС Консультант студента
11	Руководство по гистологии: в 2-х т. Т. 1	Данилов Р.К.	2011. СПб. : СпецЛит	10	ЭБС Университетская библиотека онлайн
12	Анатомия человека с элементами гистологии	В. Н. Николенко, В. С. Сперанский	М. : "Академия", 2008	24	-
13	Атлас анатомии человека в 4-х томах	Синельников Р.Д.	М.: Новая волна, 2012	10	-

Раздел 6. Анатомия человека.

Тема 6.33: Женская половая система.

Цель занятия: способствовать формированию представлений о развитии, строении, топографических взаимоотношениях и функции наружных и внутренних женских половых органов, топографии органов малого таза, промежности у мужчин и женщин для последующего использования этих знаний при изучении других разделов анатомии и клинических дисциплин, таких как урология, акушерство, гинекология, хирургия, андрология, проктология.

Задачи:

- изучить развитие, строение, топографические взаимоотношения и функции наружных и внутренних женских половых органов;
- рассмотреть различия топографии органов малого таза и промежности у мужчин и женщин.

Обучающийся должен знать:

1) до изучения темы (базисные знания): строение костей таза, таз в целом, половые различия строения таза, стенки и содержимое пахового канала, строение и топографию мочевого пузыря, ход брюшины в нижнем этаже брюшной полости;

2) после изучения темы:

- внешнее и внутреннее строение женских половых органов;
- различия в строении, топографии мужского и женского мочеиспускательного канала;
- функциональные изменения матки;
- варианты наклона и изгиба матки;
- особенности и различия топографии органов малого таза у мужчин и женщин;
- топографию промежности;
- названия, ход, места начала, прикрепления и функции мышц промежности;
- ход фасций промежности;
- стенки и содержимое седалищно-прямокишечной ямки.

Обучающийся должен уметь:

- ставить в правильное анатомическое положение женские половые органы;
- называть и показывать на препаратах наружные и внутренние женские половые органы и анатомические детали их строения;
- называть и показывать мышцы и фасции промежности на препаратах;
- препарировать изучаемые органы.

Обучающийся должен владеть:

- методами препарирования изучаемых органов;
- анатомической терминологией по женской половой системе;
- основной и дополнительной литературой.

Самостоятельная аудиторная работа обучающихся по теме:

1. Ответить на вопросы по теме занятия:

- 1) Общее строение наружных и внутренних женских половых органов.
- 2) Внешнее строение яичника.
- 3) Внутреннее строение яичника.
- 4) Строение придатков яичника.
- 5) Внешнее строение матки.
- 6) Строение стенки матки.
- 7) Структуры, которые ограничивают полость матки.
- 8) Связочный аппарат матки.
- 9) Варианты наклонов и изгибов матки.
- 10) Функциональные изменения матки.
- 11) Части и топография маточной трубы.
- 12) Строение стенки маточной трубы.
- 13) Внешнее строение влагалища, его топография.
- 14) Строение стенки влагалища.
- 15) Свод влагалища, его клиническое значение.
- 16) Строение больших и малых женских половых губ.
- 17) Строение преддверия влагалища, больших желез преддверия.
- 18) Строение клитора.
- 19) Топография и строение женского мочеиспускательного канала.
- 20) Развитие женских половых органов.
- 21) Промежность в узком и широком смысле этого слова.
- 22) Места начала, прикрепления и функция поверхностных мышц мочеполовой диафрагмы.
- 23) Места начала, прикрепления и функция глубоких мышц мочеполовой диафрагмы.
- 24) Места начала, прикрепления и функция мышц диафрагмы таза.
- 25) Фасции промежности.
- 26) Стенки и содержимое седалищно-прямокишечной ямки.
- 27) Особенности строения женской промежности

2. Выполнение заданий под контролем преподавателя

Студенты с помощью учебника и атласа самостоятельно, под руководством и при консультации преподавателя на влажных препаратах, муляжах и рентгенограммах закрепляют знания, полученные при выполнении самостоятельной (внеаудиторной) работе по топографии и строению органов, используя план ответа по органу.

Препараты и учебные пособия:

- 1) Скелет.
- 2) Отдельные препараты целой почки и вскрытой почки.
- 3) Комплекс органов, выделенный по методу Шора.
- 4) Таблицы, схемы, муляжи.

3. Решить ситуационные задачи

- 1) Алгоритм разбора задач заключается в выборе правильного ответа и его обоснование.
- 2) Пример задачи с разбором по алгоритму:

При осмотре полости рта справа от уздечки языка увеличен подъязычный сосочек. Выделительная функция, каких желез будет нарушена?

- A. Околоушной и щитовидной.
- B. Щитовидной и околощитовидной.
- C. Подъязычной и околоушной.
- D. Околоушной и поднижнечелюстной.
- E. Поднижнечелюстной и подъязычной.

Выбрать правильный ответ из представленных вариантов: E. Поднижнечелюстной и подъязычной.

Обоснование ответа: Слизистая оболочка нижней поверхности языка образует складочку по средней линии – уздечку языка. По обе стороны от уздечки располагается парное возвышение – подъязычный сосочек, на котором открываются выводные протоки подъязычной (ее главный проток) и поднижнечелюстной слюнных желез. Их выделительная функция и будет нарушена.

- 3) Задачи для самостоятельного разбора на занятии:

1. У больной женщины 20 лет яичник сместился в нижние отделы малого таза. Какая из названных связок в первую очередь пострадала?

- A. Широкая связка матки.
- B. Круглая связка матки.
- C. Прямокишечно-маточная.
- D. Собственная связка яичника.
- E. Кардинальные.

2. Вследствие травмы низа передней стенки живота у больной повреждена связка, которая находится в паховом канале. Какая это связка?

- A. Lig. latum uteri.
- B. Lig. teres uteri.
- C. Lig. ovarium proprium.
- D. Lig. lacunare.
- E. Lig. ingunale.

3. Женщине 32 лет поставлен диагноз: «опущение матки после родов». Какие связки укрепляют матку?

- A. Кардинальная, широкая, брыжейка матки.
- B. Собственная связка матки, брыжейка матки, круглая связка.
- C. Широкая, круглая и собственная связки матки.
- D. Маточная брыжейка, широкая и собственная связки матки.
- E. Широкая, круглая и кардинальная связки матки.

4. Больной 32 лет выставлен диагноз бартолинит (воспаление больших желез преддверия). В каком органе мочеполовой системы расположенные эти железы?

- A. Большие половые губы.
- B. Малые половые губы.
- C. Клитор.
- D. Влагалище.
- E. Матка.

5. У больного 53 лет после ранения в участке промежности отмечается произвольное мочеиспускание. Какая мышца повреждена?

- A. M. ischiocavernosus.
- B. M. sphincter uretrae.
- C. M. bulbospongiosus.
- D. M. transversus perinei superficialis.
- E. M. transversus perinei profundus.

4. Задания для групповой работы.

- назвать и показывать на препаратах наружные и внутренние женские половые органы и анатомические детали их строения;
- назвать и показать мышцы и фасции промежности на препаратах;
- препарировать изучаемые органы.

Самостоятельная внеаудиторная работа обучающихся по теме:

1) Ознакомиться с теоретическим материалом по теме занятия с использованием конспектов лекций, рекомендуемой учебной литературой.

2) Ответить на вопросы для самоконтроля:

1. Перечислите внутренние женские половые органы и дайте им характеристику.
2. Охарактеризуйте изменения гормонального фона, яичников и эндометрия во время менструального цикла.
3. Перечислите наружные женские половые органы и дайте им характеристику.
4. Дайте определение промежности, назовите ее области и границы.
5. Перечислите мышцы и фасции, входящие в состав мочеполовой диафрагмы и диафрагмы таза.
6. Назовите отделы полости малого таза и опишите их строение.
7. Назовите границы и содержимое седалищно-анальной ямки.

3) Проверить свои знания с использованием тестового контроля

1. Укажите место расположения везикулярных яичниковых фолликулов (граафовых пузырьков).

- A. в мозговом веществе
- B. в корковом веществе *
- C. в белочной оболочке
- D. в воротах яичника

2. Укажите связки, соединяющие яичник со стенкой таза.

- A. собственная связка яичника

- В. брыжейка яичника
 - С. связка, подвешивающая яичник *
 - Д. круглая связка матки
3. Укажите связки матки.
- А. пращевидная связка
 - В. широкая связка *
 - С. круглая связка *
 - Д. кардинальные связки *
4. Укажите слои стенки матки.
- А. периметрий *
 - В. параметрий
 - С. эндометрий *
 - Д. миометрий *
5. Укажите составные части матки.
- А. дно *
 - В. тело *
 - С. перешеек *
 - Д. шейка *
6. Укажите места расположения у матки и влагалища столбов складок.
- А. шейка матки
 - В. тело матки
 - С. задняя стенка влагалища *
 - Д. передняя стенка влагалища *
7. Укажите части маточной трубы.
- А. маточная часть *
 - В. ампула маточной трубы *
 - С. перешеек маточной трубы *
 - Д. воронка маточной трубы *
8. Укажите анатомические образования, расположенные позади влагалища.
- А. сигмовидная кишка
 - В. прямая кишка *
 - С. круглая связка матки
 - Д. брюшина *
9. Укажите место расположения больших желез преддверия.
- А. основание больших половых губ
 - В. основание малых половых губ *
 - С. впереди луковицы преддверия
 - Д. позади луковицы преддверия *
10. Укажите место расположения луковицы преддверия.
- А. основание больших половых губ *
 - В. между клитором и наружным отверстием мочеиспускательного канала *
 - С. выше клитора
 - Д. основание малых половых губ
11. Укажите место расположения наружного отверстия мочеиспускательного канала у женщин.
- А. впереди клитора
 - В. позади отверстия влагалища
 - С. спереди отверстия влагалища *
 - Д. позади клитора *

Рекомендуемая литература:

Основная литература

№ п/п	Наименование	Автор (ы)	Год, место издания	Кол-во экземпляров в библиотеке	Наличие в ЭБС
1	2	3	4	5	6
	Гистология, цитология и эмбриология	Кузнецов С.Л., Мушкабаров Н.Н.	2012, М.: МИА	52	-
	Гистология, эмбриология, цитология.	Э.Г. Улумбеков, Ю.А. Чельшева	2012, М.: ГЭОТАР-Медиа	50	ЭБС Консультант студента
	Морфогенез и гистофизиология системы мононуклеарных фагоцитов человека	Абдуллин Т.Г., Муслимов С.А., Коледаева Е.В., Мусина Л.А., Лебедева А.И.	Киров: «Дом печати - ВЯТКА», 2009.	100	ЭБС Кировского ГМУ
	Цитология и общая гистология. Функциональная морфология клеток и тканей человека: учебник для студентов мед. ин-тов.	Быков В. Л.	2007. СПб.: СОТИС.	5	-
	Основы общей и сравнительной эмбриологии. Учебно-методическое пособие по самостоятельной внеаудиторной работе студентов	Зайцев В.Б., Гамулинская И.Н. Коледаева Е.В.	2008, Киров: Кировская ГМА.	180	ЭБС Кировского ГМУ
	Анатомия человека: учебник	М. Г. Привес, Н. К. Лысенков, В. И. Бушкович	СПб. : ИД СПбМАПО, 2011	20	-
	Анатомия человека: учебник в 2 т.	под ред. И. В. Гайворонского	М.: ГЭОТАР-Медиа, 2014	4	ЭБС Консультант студента

Дополнительная литература

№ п/п	Наименование	Автор (ы)	Год, место издания	Кол-во экземпляров в библиотеке	Наличие в ЭБС
1	2	3	4	5	6
1	Гистология, эмбриология, цитология	Ю. И. Афанасьев, Н. А. Юрина, Е. Ф. Котовский и др.; под ред. Ю. И. Афанасьева, Н. А. Юриной.	2016. М.: ГЭОТАР - Медиа	-	ЭБС Консультант студента
2.	Частная гистология человека.	В.Л. Быков	СПб.: Сотис, 2002.	8	-
3	Атлас по гистологии, цитологии и эмбриологии.	С.Л. Кузнецов, Н.Н. Мушкабаров, В.Л. Горячкина.	М.: МИА, 2002.	10	-
4	Гистология. Атлас для практических занятий.	Н.В. Бойчук, Р.Р. Исламов, С.Л. Кузнецов, Ю.А. Чельшев.	М.: «ГЭОТАР-Медиа», 2008.	5	-
5	Атлас микроскопического и ультрамикроскопического строения клеток тканей и органов	В.Г. Елисеев, Ю.И. Афанасьев, Е.Ф. Котовский, А.Н. Яцковский.	М.: «Медицина», 2004.	15	-
6	Гистология для будущих врачей: тесты для эффективного освоения цитологии, эмбриологии и гистологии :	Павлов А.В., Гансбургский А.Н.	2011, СПб.: СпецЛит	5	-

	учеб. пособие для студентов				
7	Молекулярная биология. Введение в молекулярную цитологию и гистологию : учеб. пособие для студентов мед. вузов	Мушкамбаров Н.Н.	2016, М.: МИА	25	-
8	Terminologia Histologia. Международные термины по цитологии и гистологии человека с официальным списком русских эквивалентов	Банин В.В., Быков В.Л.	2009. М.: "ГЭОТАР - Медиа"	1	ЭБС Консультант студента
9	Гистология, цитология и эмбриология. Атлас.	Быков В.Л., Юшканцева С.И.	2015, М.: "ГЭОТАР - Медиа"	-	ЭБС Консультант студента
10	Гистология, цитология и эмбриология: атлас	В.В. Гемонов, Э.А. Лаврова	2013, М.: "ГЭОТАР - Медиа"	-	ЭБС Консультант студента
11	Руководство по гистологии: в 2-х т. Т. 1	Данилов Р.К.	2011. СПб. : СпецЛит	10	ЭБС Университетская библиотека онлайн
12	Анатомия человека с элементами гистологии	В. Н. Николенко, В. С. Сперанский	М. : "Академия", 2008	24	-
13	Атлас анатомии человека в 4-х томах	Синельников Р.Д.	М.: Новая волна, 2012	10	-

РАЗДЕЛ 6. АНАТОМИЯ ЧЕЛОВЕКА.

Тема 6.34: Итоговое занятие по висцеральным системам. Коллоквиум по мочеполовой системе.

Цель занятия: способствовать формированию представлений о развитии, строении, топографических взаимоотношениях и функции органов дыхательной, пищеварительной и мочеполовой системам для последующего использования этих знаний при изучении других разделов анатомии и клинических дисциплин, таких как гастроэнтерология, пульмонология, урология, хирургия, андрология.

Задачи: повторить развитие, строение, топографические взаимоотношения и функции органов висцеральных систем организма человека.

Обучающийся должен знать:

- 1) до изучения темы (базисные знания): скелетотопию, голотопию и синтопию органов дыхательной, пищеварительной и мочеполовой систем.
- 2) после изучения темы.
 - внешнее и внутреннее строение органов дыхательной, пищеварительной и мочеполовой систем.

Обучающийся должен уметь:

- ставить в правильное анатомическое положение органы дыхательной, пищеварительной и мочеполовой систем,
- называть и показывать на препаратах изучаемые органы и анатомические детали их строения;
- препарировать органы дыхательной, пищеварительной и мочеполовой систем.

Обучающийся должен владеть:

- способами препарирования органов дыхательной, пищеварительной и мочеполовой систем
- анатомической терминологией по органам дыхательной, пищеварительной и мочеполовой систем;
- основной и дополнительной литературой.

2. Выполнение заданий под контролем преподавателя

Студенты с помощью учебника и атласа самостоятельно, под руководством и при консультации преподавателя на влажных препаратах, муляжах и рентгенограммах закрепляют знания, полученные при выполнении самостоятельной (внеаудиторной) работе по топографии и строению органов, используя план ответа по органу.

- 1) Скелет.
- 2) Отдельные препараты целой почки и вскрытой почки.
- 3) Комплекс органов, выделенный по методу Шора.

4) Таблицы, схемы, муляжи.

Перечень вопросов к коллоквиуму по мочеполовой системе:

- 1) Внешнее строение почки.
- 2) Ворота почки и синус почки.
- 3) Топография правой почки.
- 4) Топография левой почки.
- 5) Оболочки почки.
- 6) Фиксирующий аппарат почки.
- 7) Корковое вещество почки.
- 8) Мозговое вещество почки.
- 9) Деление почки на сегменты.
- 10) Структурно-функциональная единица почки.
- 11) Строение и функция юкстамедуллярного аппарата почки.
- 12) Мочевыводящие пути почки.
- 13) Деление мужских половых органов.
- 14) Внешнее строение яичка.
- 15) Внутреннее строение яичка.
- 16) Строение придатка яичка.
- 17) Отделы, топография и строение стенки семявыносящего протока.
- 18) Строение и топография семенных пузырьков.
- 19) Внешнее строение предстательной железы.
- 20) Внутреннее строение предстательной железы.
- 21) Строение, топография и функция бульбоуретральных желез.
- 22) Внешнее строение полового члена.
- 23) Внутреннее строение полового члена.
- 24) Место образования и путь выведения семени.
- 25) Внешнее строение мошонки.
- 26) Слои мошонки, их формирование.
- 27) Процесс опускания яичка.
- 28) Протяженность и состав семенного канатика.
- 29) Части мужского мочеиспускательного канала.
- 30) Сужения и расширения мужского мочеиспускательного канала, места их расположения.
- 31) Строение стенки мужского мочеиспускательного канала.
- 32) Развитие мужских половых органов.
- 33) Общее строение наружных и внутренних женских половых органов.
- 34) Внешнее строение яичника.
- 35) Внутреннее строение яичника.
- 36) Строение придатков яичника.
- 37) Внешнее строение матки.
- 38) Строение стенки матки.
- 39) Структуры, которые ограничивают полость матки.
- 40) Связочный аппарат матки.
- 41) Варианты наклонов и изгибов матки.
- 42) Функциональные изменения матки.
- 43) Части и топография маточной трубы.
- 44) Строение стенки маточной трубы.
- 45) Внешнее строение влагалища, его топография.
- 46) Строение стенки влагалища.
- 47) Свод влагалища, его клиническое значение.
- 48) Строение больших и малых женских половых губ.
- 49) Строение преддверия влагалища, больших желез преддверия.
- 50) Строение клитора.
- 51) Топография и строение женского мочеиспускательного канала.
- 52) Развитие женских половых органов.
- 53) Промежность в узком и широком смысле этого слова.
- 54) Места начала, прикрепления и функция поверхностных мышц мочеполовой диафрагмы.
- 55) Места начала, прикрепления и функция глубоких мышц мочеполовой диафрагмы.
- 56) Места начала, прикрепления и функция мышц диафрагмы таза.
- 57) Фасции промежности.
- 58) Стенки и содержимое седалищно-прямокишечной ямки.

Рекомендуемая литература:**Основная литература**

№ п/п	Наименование	Автор (ы)	Год, место издания	Кол-во экземпляров в библиотеке	Наличие в ЭБС
1	2	3	4	5	6
	Гистология, цитология и эмбриология	Кузнецов С.Л., Мушкабаров Н.Н.	2012, М.: МИА	52	-
	Гистология, эмбриология, цитология.	Э.Г. Улумбеков, Ю.А. Чельшева	2012, М.: ГЭОТАР-Медиа	50	ЭБС Консультант студента
	Морфогенез и гистофизиология системы мононуклеарных фагоцитов человека	Абдуллин Т.Г., Муслимов С.А., Коледаева Е.В., Мусина Л.А., Лебедева А.И.	Киров: «Дом печати - ВЯТКА», 2009.	100	ЭБС Кировского ГМУ
	Цитология и общая гистология. Функциональная морфология клеток и тканей человека: учебник для студентов мед. ин-тов.	Быков В. Л.	2007. СПб.: СОТИС.	5	-
	Основы общей и сравнительной эмбриологии. Учебно-методическое пособие по самостоятельной внеаудиторной работе студентов	Зайцев В.Б., Гамулинская И.Н. Коледаева Е.В.	2008, Киров: Кировская ГМА.	180	ЭБС Кировского ГМУ
	Анатомия человека: учебник	М. Г. Привес, Н. К. Лысенков, В. И. Бушкович	СПб. : ИД СПбМАПО, 2011	20	-
	Анатомия человека: учебник в 2 т.	под ред. И. В. Гайворонского	М.: ГЭОТАР-Медиа, 2014	4	ЭБС Консультант студента

Дополнительная литература

№ п/п	Наименование	Автор (ы)	Год, место издания	Кол-во экземпляров в библиотеке	Наличие в ЭБС
1	2	3	4	5	6
1	Гистология, эмбриология, цитология	Ю. И. Афанасьев, Н. А. Юрина, Е. Ф. Котовский и др.; под ред. Ю. И. Афанасьева, Н. А. Юриной.	2016. М.: ГЭОТАР - Медиа	-	ЭБС Консультант студента
2.	Частная гистология человека.	В.Л. Быков	СПб.: Сотис, 2002.	8	-
3	Атлас по гистологии, цитологии и эмбриологии.	С.Л. Кузнецов, Н.Н. Мушкабаров, В.Л. Горячкина.	М.: МИА, 2002.	10	-
4	Гистология. Атлас для практических занятий.	Н.В. Бойчук, Р.Р. Исламов, С.Л. Кузнецов, Ю.А. Чельшев.	М.: «ГЭОТАР-Медиа», 2008.	5	-
5	Атлас микроскопического и ультрамикроскопического строения клеток тканей и органов	В.Г. Елисеев, Ю.И. Афанасьев, Е.Ф. Котовский, А.Н. Яцковский.	М.: «Медицина», 2004.	15	-

6	Гистология для будущих врачей: тесты для эффективного освоения цитологии, эмбриологии и гистологии : учеб. пособие для студентов	Павлов А.В., Гансбургский А.Н.	2011, СПб.: СпецЛит	5	-
7	Молекулярная биология. Введение в молекулярную цитологию и гистологию : учеб. пособие для студентов мед. вузов	Мушкамбаров Н.Н.	2016, М.: МИА	25	-
8	Terminologia Histologia. Международные термины по цитологии и гистологии человека с официальным списком русских эквивалентов	Банин В.В., Быков В.Л.	2009. М.: "ГЭОТАР - Медиа"	1	ЭБС Консультант студента
9	Гистология, цитология и эмбриология. Атлас.	Быков В.Л., Юшканцева С.И.	2015, М.: "ГЭОТАР - Медиа"	-	ЭБС Консультант студента
10	Гистология, цитология и эмбриология: атлас	В.В. Гемонов, Э.А. Лаврова	2013, М.: "ГЭОТАР - Медиа"	-	ЭБС Консультант студента
11	Руководство по гистологии: в 2-х т. Т. 1	Данилов Р.К.	2011. СПб. : СпецЛит	10	ЭБС Университетская библиотека онлайн
12	Анатомия человека с элементами гистологии	В. Н. Николенко, В. С. Сперанский	М. : "Академия", 2008	24	-
13	Атлас анатомии человека в 4-х томах	Синельников Р.Д.	М.: Новая волна, 2012	10	-

Федеральное государственное бюджетное
образовательное учреждение высшего образования
«Кировский государственный медицинский университет»
Министерства здравоохранения Российской Федерации

Кафедра Гистологии, эмбриологии и цитологии
Кафедра Анатомии

Приложение Б к рабочей программе дисциплины

ОЦЕНОЧНЫЕ СРЕДСТВА

**для проведения текущего контроля и промежуточной аттестации обучающихся
по дисциплине**

**«МОРФОЛОГИЯ: АНАТОМИЯ ЧЕЛОВЕКА, ГИСТОЛОГИЯ,
ЦИТОЛОГИЯ»**

Специальность 30.05.01 Медицинская биохимия
Направленность (профиль) ОПОП - Медицинская биохимия

**1. Перечень компетенций с указанием этапов их формирования в процессе
освоения образовательной программы**

Код компетенции	Содержание компетенции	Результаты обучения			Разделы дисциплины, при освоении которых формируется компетенция	Номер семестра, в котором формируется компетенция
		<i>Знать</i>	<i>Уметь</i>	<i>Владеть</i>		
ОПК – 7	способностью к оценке морфофункциональных, физиологических состояний и патологических процессов в организме человека для решения профессиональных задач	З2. Анатомическое и гистологическое строение организма человека, физиологические основы его функционирования, возрастнополовые и индивидуальные особенности строения и функционирования органов и систем у детей. Понятия этиологии, патогенеза, морфогенеза болезни, нозологии, принципы классифика-	У2. Анализировать клинические, лабораторные и функциональные показатели жизнедеятельности и здорового и больного организма с учетом возрастных особенностей. Проводить морфологический анализ биопсийного, операционного и секционного материала у больных. Определять функциональные, лабораторные, морфологические признаки основных патологических	В2. Медико-функциональным понятийным аппаратом. Навыками определения физиологических и патологических процессов и состояний на основании результатов клинического, лабораторного, инструментального обследования пациентов, анализа результатов основных методов функциональной	Раздел 1 Введение в гистологию. Раздел 2: Цитология. Раздел 3: Общая гистология. Раздел 4: Частная гистология. Раздел 5: Эмбриология человека. Раздел 6. Анатомия человека.	I, II, III, IV семестры

		ции болезней. Функциональные и морфологические основы болезней и патологических процессов, их причины, основные механизмы развития, клинические, лабораторные, функциональные, морфологические проявления и исходы типовых патологических процессов, нарушений функций органов и систем.	процессов и состояний. Обосновывать принципы патогенетической терапии наиболее распространенных заболеваний.	диагностики, морфологического анализа биопсийного и секционного материала.		
ОПК-9	готовностью к применению специализированного оборудования и медицинских изделий, предусмотренных для использования в профессиональной сфере	31. Общее устройство морфологических лабораторий и наименования отдельных устройств. Спектр и назначения современного оборудования и материалов, применяемых при цитологическом, цитохимическом, гистологическом гистохимическом и иммуногистохимическом анализах биологических образцов. Правила техники безопасности при работе в морфологической лаборатории.	У1. Определять последовательность этапов подготовки биологического материала к цитологическому, гистологическому исследованию. Диагностировать гистологические и цитологические препараты.	В1. Основными приемами, использующимися при цитологическом, цитохимическом, гистологическом гистохимическом и иммуногистохимическом анализах биологических образцов.	Раздел 1 Введение в гистологию. Раздел 2: Цитология. Раздел 3: Общая гистология. Раздел 4: Частная гистология. Раздел 5: Эмбриология человека. Раздел 6. Анатомия человека.	I, II, III, IV семестры

2. Показатели и критерии оценивания компетенций на различных этапах их формирования, описание шкал оценивания

Показатель и оценивания	Критерии и шкалы оценивания				Оценочное средство	
	Неудовлетворительно/не зачтено	Удовлетворительно/зачтено	Хорошо/зачтено	Отлично/зачтено	для текущего контроля	для промежуточной аттестации
ОПК – 7						
Знать	Фрагментарные знания анатомического и гистологического строения организма человека, физиологические основы его функционирования, возрастнополовые и индивидуальные особенности строения и функционирования органов и систем у детей. Понятия этиологии, патогенеза, морфогенеза болезни, нозологии, принципы классификации болезней. Функциональные и морфологические основы болезней и патологических процессов, их причины, основные механизмы развития, клинические, лабораторные, функциональные, морфологические проявления и исходы типовых патологических процессов, нарушений функций орга-	Общие, но не структурированные знания анатомического и гистологического строения организма человека, физиологические основы его функционирования, возрастнополовые и индивидуальные особенности строения и функционирования органов и систем у детей. Понятия этиологии, патогенеза, морфогенеза болезни, нозологии, принципы классификации болезней. Функциональные и морфологические основы болезней и патологических процессов, их причины, основные механизмы развития, клинические, лабораторные, функциональные, морфологические проявления и исходы типовых патологических	Сформированные, но содержащие отдельные пробелы знания анатомического и гистологического строения организма человека, физиологические основы его функционирования, возрастнополовые и индивидуальные особенности строения и функционирования органов и систем у детей. Понятия этиологии, патогенеза, морфогенеза болезни, нозологии, принципы классификации болезней. Функциональные и морфологические основы болезней и патологических процессов, их причины, основные механизмы развития, клинические, лабораторные, функциональные, морфологические проявления и исходы типовых патологических процессов, нару-	Сформированные систематические знания анатомического и гистологического строения организма человека, физиологические основы его функционирования, возрастнополовые и индивидуальные особенности строения и функционирования органов и систем у детей. Понятия этиологии, патогенеза, морфогенеза болезни, нозологии, принципы классификации болезней. Функциональные и морфологические основы болезней и патологических процессов, их причины, основные механизмы развития, клинические, лабораторные, функциональные, морфологические проявления и ис-	устный опрос, коллоквиум	тест, собеседование

	нов и систем.-	процессов, нарушений функций органов и систем.	шений функций органов и систем.	ходы типовых патологических процессов, нарушений функций органов и систем.		
Уметь	Частично освоенное умение анализировать клинические, лабораторные и функциональные показатели жизнедеятельности здорового и больного организма с учетом возрастных особенностей. Проводить морфологический анализ биопсийного, операционного и секционного материала у больных. Определять функциональные, лабораторные, морфологические признаки основных патологических процессов и состояний. Обосновывать принципы патогенетической терапии наиболее распространенных заболеваний.	В целом успешное, но не систематически осуществляемое умение анализировать клинические лабораторные и функциональные показатели жизнедеятельности здорового и больного организма с учетом возрастных особенностей. Проводить морфологический анализ биопсийного, операционного и секционного материала у больных. Определять функциональные, лабораторные, морфологические признаки основных патологических процессов и состояний. Обосновывать принципы патогенетической терапии наиболее распространенных заболеваний.	В целом успешное, но содержащее отдельные пробелы умение анализировать клинические, лабораторные и функциональные показатели жизнедеятельности здорового и больного организма с учетом возрастных особенностей. Проводить морфологический анализ биопсийного, операционного и секционного материала у больных. Определять функциональные, лабораторные, морфологические признаки основных патологических процессов и состояний. Обосновывать принципы патогенетической терапии наиболее распространенных заболеваний.	Сформированное умение самостоятельно анализировать клинические, лабораторные и функциональные показатели жизнедеятельности здорового и больного организма с учетом возрастных особенностей. Проводить морфологический анализ биопсийного, операционного и секционного материала у больных. Определять функциональные, лабораторные, морфологические признаки основных патологических процессов и состояний. Обосновывать принципы патогенетической терапии наиболее распространенных заболеваний.	Устный опрос, тест, решение ситуационных задач	Решение ситуационных задач
Владеть	Фрагментарное применение медико-функционального понятийного	В целом успешное, но не систематическое применение медико-	В целом успешное, но содержащее отдельные пробелы	Успешное и систематическое применение навыков меди-	прием практических навыков	прием практических навыков

	аппарата. Навыков определения физиологических и патологических процессов и состояний на основании результатов клинического, лабораторного, инструментального обследования пациентов, анализа результатов основных методов функциональной диагностики, морфологического анализа биопсийного и секционного материала.	функционального о понятийного аппарата. Навыков определения физиологических и патологических процессов и состояний на основании результатов клинического, лабораторного, инструментального обследования пациентов, анализа результатов основных методов функциональной диагностики, морфологического анализа биопсийного и секционного материала.	применение медико-функционального о понятийного аппарата. Навыков определения физиологических и патологических процессов и состояний на основании результатов клинического, лабораторного, инструментального обследования пациентов, анализа результатов основных методов функциональной диагностики, морфологического анализа биопсийного и секционного материала.	кофункциональным понятийным аппаратом. Навыками определения физиологических и патологических процессов и состояний на основании результатов клинического, лабораторного, инструментального обследования пациентов, анализа результатов основных методов функциональной диагностики, морфологического анализа биопсийного и секционного материала.		
--	---	---	---	---	--	--

ОПК-9

Знать	Фрагментарные знания общего устройства морфологических лабораторий и наименование отдельных устройств; спектра и назначений современного оборудования и материалов, применяемых при цитологическом, гистологическом, гистохимическом и иммуногистохимическом анализах биологических образцов; правил техники безопасности	Общие, но не структурированные знания общее устройство морфологических лабораторий и наименование отдельных устройств; спектра и назначений современного оборудования и материалов, применяемых при цитологическом, гистологическом, гистохимическом и иммуногистохимическом анализах	Сформированные, но содержащие отдельные пробелы знания общее устройство морфологических лабораторий и наименование отдельных устройств; спектра и назначений современного оборудования и материалов, применяемых при цитологическом, гистологическом, гистохимическом и иммуногистохимическом анализах биоло-	Сформированные систематические знания общее устройство морфологических лабораторий и наименование отдельных устройств; спектра и назначений современного оборудования и материалов, применяемых при цитологическом, гистологическом, гистохимическом и иммуногистохимическом анализах биологических	устный опрос, коллоквиум	тест, собеседование
-------	---	---	---	---	--------------------------	---------------------

	при работе в морфологической лаборатории.	биологических образцов; правил техники безопасности при работе в морфологической лаборатории.	гических образцов; правил техники безопасности при работе в морфологической лаборатории.	образцов; правил техники безопасности при работе в морфологической лаборатории.		
Уметь	Частично освоенное умение определять последовательно сть этапов подготовки биологического материала к цитологическому, гистологическому исследованию. Диагностировать гистологические и цитологические препараты.	В целом успешное, но не систематически осуществляемое умение определять последовательно сть этапов подготовки биологического материала к цитологическому, гистологическому исследованию. Диагностировать гистологические и цитологические препараты.	В целом успешное, но содержащее отдельные пробелы умение последовательно сть этапов подготовки биологического материала к цитологическому, гистологическому исследованию. Диагностировать гистологические и цитологические препараты.	Сформированное умение определять последовательность этапов подготовки биологического материала к цитологическому, гистологическому исследованию. Диагностировать гистологические и цитологические препараты.	Устный опрос, тест, решение ситуационных задач, коллоквиум	Решение ситуационных задач
Владеть	Фрагментарное применение основных приемов, использующихся при цитологическом, цитохимическом, гистологическом, гистохимическом, иммуногистохимическом анализе биологических образцов.	В целом успешное, но не систематическое применение основных приемов, использующихся при цитологическом, цитохимическом, гистологическом, гистохимическом, иммуногистохимическом анализе биологических образцов.	В целом успешное, но содержащее отдельные пробелы применение основных приемов, использующихся при цитологическом, цитохимическом, гистологическом, гистохимическом, иммуногистохимическом анализе биологических образцов.	Успешное и систематическое применение основных приемов, использующихся при цитологическом, цитохимическом, гистологическом, гистохимическом, иммуногистохимическом анализе биологических образцов.	прием практических навыков	прием практических навыков

3. Типовые контрольные задания и иные материалы

3.1. Примерные вопросы к экзамену, устному собеседованию текущего контроля, критерии оценки Проверяемые компетенции (ОПК – 7, ОПК – 9)

1. Предмет и содержание анатомии человека, гистологии и цитологии. Их место в ряду биологических дисциплин. Значение для изучения клинических дисциплин и для медицинской практики. Краткая история

развития морфологических наук. Возникновение и развитие анатомии, гистологии, цитологии и эмбриологии. Роль зарубежных (К. Гален, А. Везалий, Леонардо да Винчи, П. Шлейдена, Т. Шванна, Я. Пуркинье) и отечественных (П. Загорский, П. Лесгафт, Н. Пирогов, В. Тонкое, Д. Жданов и др.) ученых развитии этих наук.

2. Уровни организации живого – организменный, системный, тканевой, клеточный. Строение клетки. Структурные компоненты клеточной оболочки и цитоплазмы. Транспорт веществ. Клеточное ядро.
3. Клеточные органеллы. Органеллы общего и специального назначения. Структурно-функциональные аппараты клетки.
4. Клеточный цикл. Митоз и его биологическая сущность. Мейоз, amitoz, дробление, явление полиплоидии. Гибель клетки (апоптоз, некроз).
5. Учение о тканях. Дифференциальная организация тканей. Классификация тканей. Виды клеточных соединений. Виды регенерации тканей.
6. Кровь и лимфа. Форменные элементы крови, строение и функции.
7. Нервная система и её значение в организме. Гистологическое строение нервной ткани. Классификация нервной системы и взаимосвязь её отделов.
8. Современные принципы и методы анатомического исследования. Рентгеноанатомия и ее значение для изучения клинических дисциплин.
9. Современные методы цитологического и гистологического исследования, принципы гистологической проводки. Понятие о гистохимии и цитохимии.
10. Спинной мозг: его развитие, особенности у новорожденного и детей, положение в позвоночном канале, внутреннее строение. Гистологическое строение. Кровоснабжение спинного мозга.
11. Орган зрения: общий план строения. Вспомогательный аппарат глазного яблока: мышцы, веки, слезный аппарат, конъюнктивы, их особенности строения у новорожденного и детей, кровоснабжение, иннервация.
12. Влагалище: анатомическое и гистологическое строение, кровоснабжение, иннервация, отношение к брюшине, аномалии развития.
13. Сетчатая оболочка глаза. Проводящий путь зрительного анализатора. Гистологическое строение сетчатки.
14. Маточная труба: анатомическое и гистологическое строение, отношение к брюшине, кровоснабжение, иннервация.
15. Сосудистая оболочка глаза, ее части. Механизм аккомодации. Особенности строения и функции у новорожденного.
16. Матка: анатомическое и гистологическое строение, развитие, особенности строения у новорожденного, части, связки, отношение к брюшине, кровоснабжение, иннервация, регионарные лимфатические узлы. Аномалии развития.
17. Борозды и извилины верхне-латеральной, медиальной и базальной поверхностей полушарий большого мозга. Расположение корковых центров в коре. Гистологическое строение коры больших полушарий.
18. Яичники: анатомическое и гистологическое строение, отношение к брюшине, кровоснабжение, иннервация. Возрастные особенности яичника.
19. Внутреннее ухо: анатомическое и гистологическое строение, орган слуха (улитка, ее костный и перепончатый лабиринт, спиральный орган) и равновесия, возрастные особенности. Проводящий путь слухового анализатора.
20. Семенной канатик, его составные части. Мужские наружные половые органы, их анатомия и гистология, возрастные особенности, аномалии развития.
21. Среднее ухо, его части (барабанная полость, слуховые косточки, слуховая труба, ячейки сосцевидного отростка), анатомическая характеристика, возрастные особенности строения, кровоснабжение и иннервация.
22. Предстательная железа, семенные пузырьки. Бульбоуретральные железы. Анатомическое и гистологическое строение. Кровоснабжение, иннервация, регионарные лимфатические узлы предстательной железы.
23. Наружное ухо: анатомическое и гистологическое строение, особенности возрастного строения, кровоснабжение, иннервация.
24. Яичко, придаток яичка: анатомическое и гистологическое строение. Развитие, процесс опускания яичка в мошонку, строение, кровоснабжение, иннервация. Оболочки яичка.
25. Мочеточники и мочевой пузырь анатомическое и гистологическое строение, возрастные особенности. Их строение, кровоснабжение, иннервация, аномалии развития.
26. Промежуточный мозг, его отделы, внутреннее строение. Положение ядер и проводящих путей в промежуточном мозге.
27. Кость как орган: ее развитие, строение, рост костей после рождения. Костные ткани, непрямо́й остеогенез. Классификация костей. Виды окостенения. Ядра окостенения, сроки их появления. Изменения формы и строения костей с возрастом.
28. Средний мозг, его части, их внутреннее строение. Положение ядер и проводящих путей в среднем мозге.
29. Группа желез внутренней секреции адrenaловой системы: хромоаффинные тельца (параганглии) сонный и копчиковый, интерреналовые (межпочечные) тельца. Их развитие, строение.
30. Позвоночный столб в целом: строение, формирование его изгибов по возрастным группам, движения. Мышцы, производящие движения позвоночного столба.
31. Мозжечок: анатомическое и гистологическое строение, ядра мозжечка; ножки мозжечка, их волоконный состав.
32. Плевра: особенности гистологического и анатомического строения, особенности строения у новорожденного, ее отделы, границы, полость плевры, синусы плевры.

33. Анатомия продолговатого мозга. Положение ядер и проводящих путей в продолговатом мозге.
34. Развитие черепа в онтогенезе. Индивидуальные, возрастные и половые особенности черепа. Изменения соотношений размеров мозгового и лицевого черепа по возрастам, сроки окончательного формирования.
35. Ромбовидная ямка, ее рельеф, проекция ядер черепных нервов на поверхность ромбовидной ямки.
36. Легкие: анатомическое и гистологическое строение, развитие, особенности строения у новорожденного, их изменения после рождения. Сегментарное строение легких, ацинус. Рентгеновское изображение легких.
37. Селезенка: анатомическое и гистологическое строение, развитие, строение, кровоснабжение, иннервация.
38. Трахея и бронхи: анатомическое и гистологическое строение. Их развитие, особенности строения у новорожденных и детей различных возрастных групп, кровоснабжение, иннервация.
39. Периферические органы иммунной системы: анатомическое и гистологическое строение. Особенности строения в онтогенезе.
40. Костный мозг. Анатомическое и гистологическое строение. Их развитие, особенности строения у новорожденного и детей различного возраста. Кровотворение.
41. Вилочковая железа. Анатомическое и гистологическое строение. Их развитие, особенности строения у новорожденного и детей различного возраста.
42. Височная кость, ее части, отверстия, каналы и их назначение. Возрастные изменения височной кости.
43. Гортань: анатомическое и гистологическое строение, хрящи, соединения, эластический конус гортани. Рельеф внутренней поверхности (слизистой оболочки) гортани. Особенности строения у новорожденных и детей различного возраста.
44. Наружный нос. Носовая полость (обонятельные и дыхательные области): анатомическое и гистологическое строение, кровоснабжение и иннервация ее слизистой оболочки. Особенности строения по возрастным группам у детей. Орган обоняния: анатомическое и гистологическое строение, развитие, функции.
45. Ретикулярная формация головного мозга и ее состав, положение в различных отделах мозга, назначение.
46. Оболочки головного и спинного мозга, анатомическое и гистологическое строение, особенности их строения у новорожденного и детей. Субдуральное и субарахноидальное пространства.
47. Поджелудочная железа: анатомическое и гистологическое строение, развитие, возрастные изменения, выводные протоки, кровоснабжение, иннервация, регионарные лимфатические узлы.
48. Спинномозговой нерв: анатомическое строение, его формирование, ветви, гистологическое строение спинномозгового нервного узла. Формирование сплетений спинномозговых нервов. Задние ветви спинномозговых нервов и области их распределения.
49. Шейное сплетение, его топография, ветви, области иннервации.
50. Лимфатические сосуды и регионарные лимфатические узлы нижней конечности: анатомическое и гистологическое строение. Возрастные изменения лимфатической системы. Пути оттока лимфы в венозное русло.
51. Лимфатические сосуды и регионарные лимфатические узлы верхней конечности: анатомическое и гистологическое строение. Возрастные изменения лимфатической системы. Пути оттока лимфы в венозное русло.
52. Строение сустава. Классификация суставов по форме суставных поверхностей, количеству осей и по функции. Объем движений в суставах. Формирование суставов после рождения. Гистологическое строение хрящевых тканей.
53. Прямая кишка: анатомическое и гистологическое строение, отношение к брюшине, строение стенки, кровоснабжение, иннервация, регионарные лимфатические узлы, возрастные изменения, anomalies развития.
54. Слепая кишка: анатомическое и гистологическое строение, отношение к брюшине, анатомия и гистология червеобразного отростка. Кровоснабжение и иннервация слепой кишки и червеобразного отростка, варианты и anomalies строения.
55. Толстая кишка: анатомическое и гистологическое строение, ее отделы, отношение к брюшине, возрастные изменения, кровоснабжение, иннервация, регионарные лимфатические узлы, рентгеновское изображение.
56. Поясничное сплетение: формирование, нервы и области иннервации.
57. Брыжеечная часть тонкой кишки (тощая и подвздошная кишка), анатомическое и гистологическое строение, возрастные изменения, кровоснабжение, иннервация, регионарные лимфатические узлы, anomalies развития.
58. Крестцовое сплетение, его нервы и области иннервации.
59. Плечевой сустав: строение, форма, биомеханика, развитие сустава после рождения; мышцы, действующие на этот сустав, их кровоснабжение и иннервация, рентгеновское изображение плечевого сустава.
60. Двенадцатиперстная кишка: анатомическое и гистологическое строение, ее части, отношение к брюшине, кровоснабжение, иннервация, регионарные лимфатические узлы.
61. Седалищный нерв, его ветви, области иннервации.
62. Соединения костей предплечья и кисти, возрастные особенности, их анатомические и биомеханические особенности по сравнению с соединениями костей голени и стопы.
63. Обонятельный (I) и зрительный (II) нервы. Проводящий путь зрительного нерва.
64. Локтевой сустав, особенности его строения в различные возрастные периоды. Мышцы, действующие на локтевой сустав, их кровоснабжение, иннервация, рентгеновское изображение сустава.
65. Желудок: анатомическое и гистологическое строение. Особенности строения у новорожденного, возрастные изменения, рентгеновское изображение, кровоснабжение, иннервация, регионарные лимфатические узлы.
66. Глазодвигательный (III), блоковой (IV) и отводящий (VI) нервы, области иннервации.
67. Пищевод: анатомическое и гистологическое строение. Кровоснабжение, иннервация. Регионарные лимфатические узлы, anomalies развития.

68. Тройничный нерв (V) нерв, его ветви, области иннервации.
69. Глотка: анатомическое и гистологическое строение. Особенности ее строения у новорожденного и детей различных возрастных групп, кровоснабжение, иннервация. Регионарные лимфатические узлы. Лимфоидное кольцо глотки.
70. Лицевой (VII) нерв, ветви и области иннервации.
71. Воротная вена, ее притоки: анатомическое и гистологическое строение. Ветвление воротной вены в печени. Анастомозы воротной вены и ее притоков. Возрастные особенности.
72. Кости таза и их соединения. Таз в целом. Формирование таза после рождения, изменения его формы, размеров, рельефа. Половой диморфизм таза. Аномалии развития таза. Размеры женского таза.
73. Преддверно-улитковый (VIII) нерв, его ветви. Области иннервации.
74. Тазобедренный сустав: строение, форма, движения, мышцы, производящие эти движения, их кровоснабжение и иннервация, анатомические предпосылки врожденного вывиха бедра. Рентгеновское изображение.
75. Блуждающий (X) нерв, его ветви и области иннервации.
76. Коленный сустав: строение, форма, возрастные изменения, движения, мышцы, действующие на коленный сустав, их кровоснабжение и иннервация. Рентгеновское изображение.
77. Язык: анатомическое и гистологическое строение, развитие, функции, его кровоснабжение, иннервация, регионарные лимфатические узлы. Орган вкуса: анатомическое и гистологическое строение, развитие, функции.
78. Языкоглоточный (IX) нерв, его ветви, области иннервации.
79. Зубы молочные и постоянные, их строение, развитие. Зубной ряд, формула молочных и постоянных зубов. Кровоснабжение и иннервация зубов. Гистологическое строение зубов, прямой остеогенез.
80. Добавочный (XI) и подъязычный (XII) нервы, области иннервации.
81. Кости голени и стопы, их соединения. Пассивные и активные «затяжки» сводов стопы, механизм их действия на стопу. Изменение амплитуды движений в суставах.
82. Ротовая полость: губы, преддверие рта, твердое и мягкое небо. Анатомическое и гистологическое строение. Особенности их строения у новорожденного и детей различных возрастных групп, аномалии развития, кровоснабжение, иннервация.
83. Вегетативная часть нервной системы, ее классификация и характеристика отделов.
84. Общая анатомия мышц, строение мышцы как органа. Развитие скелетных мышц, их классификация (по форме, строению, расположению и т.д.). Анатомический и физиологический поперечник мышц. Гистологическое строение поперечно-полосатой скелетной мышечной ткани. Строение саркомера, механизм мышечного сокращения.
85. Парасимпатический отдел вегетативной нервной системы. Общая характеристика, центры и периферическая часть (узлы, распределение ветвей).
86. Симпатический отдел вегетативной нервной системы, общая характеристика, центры и периферическая часть (узлы, распределение ветвей).
87. Мышцы и фасции груди, строение, возрастные особенности, функции, кровоснабжение, иннервация.
88. Анатомия мышц живота, функции, кровоснабжение, иннервация. Влагалище прямой мышцы живота. Белая линия. Пупочное кольцо у новорожденного.
89. Почки: анатомическое и гистологическое строение. Строение у новорожденного и детей различных возрастных групп, кровоснабжение, иннервация. Региональные лимфатические узлы почек. Аномалии развития, их классификация.
90. Паховый канал, его стенки, глубокое и поверхностное кольцо, содержимое канала. Особенности строения пахового канала у детей различных возрастных групп. Слабые места передней брюшной стенки.
91. Диафрагма, ее части, функция, возрастные особенности. Кровоснабжение, иннервация.
92. Мышцы шеи, развитие и возрастные особенности, их функции, кровоснабжение, иннервация. Фасции шеи.
93. Мимические мышцы. Их развитие, особенности строения у новорожденных и детей различных возрастных групп, функция, кровоснабжение, иннервация.
94. Слюнные железы: анатомическое и гистологическое строение, положение, строение, выводной проток, кровоснабжение, иннервация.
95. Строение простой и сложной рефлекторных дуг. Классификация проводящих путей головного и спинного мозга.
96. Жевательные мышцы. Их развитие, функции, кровоснабжение, иннервация. Фасции жевательных мышц.
97. Мышцы и фасции плечевого пояса, возрастные особенности их строения, функции, кровоснабжение, иннервация.
98. Париетальные и висцеральные (парные и непарные) ветви брюшной части аорты. Особенности их ветвления и анастомозы.
99. Аорта и ее отделы: анатомическое и гистологическое строение. Ветви дуги аорты и ее грудного отдела (париетальные и висцеральные). Особенности строения у новорожденного и детей различного возраста. Аномалии развития.
100. Вены, клапаны, сосуды микроциркуляторного русла: анатомическое и гистологическое строение.
101. Сосуды малого (легочного) круга кровообращения (общая характеристика). Закономерности их распределения в легких. Возрастные особенности строения.
102. Сосуды большого круга кровообращения (общая характеристика). Закономерности распределения артерий в полых и паренхиматозных органах. Кровообращение у плода.
103. Артерии сердца. Особенности и варианты их ветвления. Вены сердца.

104. Кожа как орган: анатомическое и гистологическое строение.
105. Производные кожи (волосы, ногти, железы): анатомическое и гистологическое строение.
106. Иннервация мышц и кожи кисти. Происхождение нервов.
107. Анатомия ягодичной области (мышцы, их функции, кровоснабжение, иннервация).
108. Особенности строения миокарда предсердий и желудочков. Проводящая система сердца. Клапаны сердца, их строение. Перикард, его строение, синусы перикарда. Особенности строения у новорожденных и детей. Гистологическое строение поперечно-полосатой сердечной мышечной ткани, типы кардиомиоцитов. Виды и функции атипичных кардиомиоцитов проводящей системы сердца.
109. Сердце: анатомическое и гистологическое строение, развитие, проекция границ и клапанов сердца на переднюю грудную стенку, строение камер, рентгеновское изображение. Аномалии развития.
110. Иммунные органы слизистых оболочек: миндалины, одиночные лимфатические узелки, лимфоидные (пейеровы) бляшки тонкой кишки, их строение. Анатомическое и гистологическое строение.
111. Отверстия и каналы в стенках таза, их назначение. Кости таза новорожденного. Ядра окостенения, сроки и места их появления.
112. Особенности кровоснабжения плода и его изменение после рождения.
113. Печень: анатомическое и гистологическое строение. Ее развитие, особенности строения у новорожденного и детей различных возрастных групп, кровоснабжение, иннервация, регионарные лимфатические узлы.
114. Желчный пузырь: анатомическое и гистологическое строение. Выводные протоки желчного пузыря и печени, кровоснабжение, иннервация. Аномалии развития.
115. Ранние этапы эмбриогенеза. Имплантация. Гастрюляция.
116. Строение мужских и женских половых клеток. Прогенез (сперматогенез, прогенез). Оплодотворение.
117. Внезародышевые органы. Развитие, гистологическое и анатомическое строение, функции. Плацента: Развитие, гистологическое и анатомическое строение, функции.
118. Молочные железы: Гистологическое и анатомическое строение, функции. Кровоснабжение, иннервация, регенерация. Возрастные особенности. Аномалии развития.
119. Периферические органы эндокринной системы: щитовидная железа, околощитовидные железы, надпочечники, одиночные гормон-продуцирующие клетки. Гистологическое и анатомическое строение, функции. Кровоснабжение, иннервация, регенерация. Возрастные особенности. Аномалии развития. Гормоны.
120. Центральные органы эндокринной системы: гипофиз, гипоталамус, эпифиз. Гистологическое и анатомическое строение, функции. Кровоснабжение, иннервация, регенерация. Возрастные особенности. Аномалии развития. Гормоны.
121. Морфологические (гистологические и цитологические особенности) в строении женской половой системе в возрастном аспекте, в зависимости от стадий полового цикла (гормональная регуляция) и в период беременности.

Критерии оценки:

Оценки **«отлично»** заслуживает обучающийся, обнаруживший всестороннее, систематическое и глубокое знание учебно-программного материала, умение свободно выполнять задания, предусмотренные программой, усвоивший основную и знакомый с дополнительной литературой, рекомендованной программой. Как правило, оценка «отлично» выставляется обучающимся, усвоившим взаимосвязь основных понятий дисциплины в их значении для приобретаемой профессии, проявившим творческие способности в понимании, изложении и использовании учебно-программного материала.

Оценки **«хорошо»** заслуживает обучающийся, обнаруживший полное знание учебно-программного материала, успешно выполняющий предусмотренные в программе задания, усвоивший основную литературу, рекомендованную в программе. Как правило, оценка «хорошо» выставляется обучающимся, показавшим систематический характер знаний по дисциплине и способным к их самостоятельному пополнению и обновлению в ходе дальнейшей учебной работы и профессиональной деятельности.

Оценки **«удовлетворительно»** заслуживает обучающийся, обнаруживший знания основного учебно-программного материала в объеме, необходимом для дальнейшей учебы и предстоящей работы по специальности, справляющийся с выполнением заданий, предусмотренных программой, знакомый с основной литературой, рекомендованной программой. Как правило, оценка «удовлетворительно» выставляется обучающимся, допустившим погрешности в ответе на экзамене и при выполнении экзаменационных заданий, но обладающим необходимыми знаниями для их устранения под руководством преподавателя.

Оценка **«неудовлетворительно»** выставляется обучающемуся, обнаружившему пробелы в знаниях основного учебно-программного материала, допустившему принципиальные ошибки в выполнении предусмотренных программой заданий. Как правило, оценка «неудовлетворительно» ставится обучающимся, которые не могут продолжить обучение в образовательной организации высшего образования и приступить к изучению последующих дисциплин.

3.2. Примерные тестовые задания, критерии оценки

1 уровень (ОПК – 7, ОПК – 9):

1. Узнайте ученого по его портрету, заслугам в анатомии и периоду жизни.

Выдающийся врач периода Древней Греции и Древнего Рима, внесший существенный вклад в анатомию:



(460-377 гг. до н.э.)

В период жизни этого врача считали, что:

а. - в сердце имеются предсердия, желудочки, клапаны и сосуды, а вдыхаемый воздух служит для охлаждения сердца, но о движении крови были смутные представления; б. - в глазном яблоке – три оболочки, но сетчатку ещё не описывали, стекловидное тело принимали за зрительную жидкость. Выберите из представленного списка правильный номер ответа (например, – А1): Рис. ?

А1 Гиппократ
А2 Клавдий Гален
Б1 Герофил

Б2 Аристотель
В1 Анаксагор
В2 Эразистрат

- А) А1
- Б) А2
- В) Б1
- Г) Б2
- Д) В1
- Е) В2

Ответ: А

2. Узнайте ученых по их портретам, заслугам в анатомии и периоду жизни.



(1804–1881)



(1810–1882)

Сложный микроскоп изобрели братья Янсены; они рассматривали растения. Позже в древесной коре английский физик, биолог и архитектор Роберт Гук описал “чешуйки”, которые назвал клетками. Учёные, которые проанализировали работы многих предшественников и, основываясь на результатах собственных исследований, доказали, что клетки являются структурной и функциональной единицей организма, за что им досталась слава: они – создатели клеточной теории.

Выберите из представленного списка правильные номера ответов (например, – А1):

А1 Антони ван Левенгук
А2 Ян Эвангелист Пуркинье
Б1 Ибн-аль-Нафиз

Б2 Матиас Шлейден
В1 Марчелло Мальпигий
В2 Теодор Шванн

- А) А1
- Б) А2
- В) Б1
- Г) Б2
- Д) В1
- Е) В2

Ответ: Г, Е.

3. Какой органоид клетки расположен около ядра, а при митозе формирует полюса веретена деления и участвует в расхождении к ним хромосом Микротрубочка

- А) Клеточный центр
- Б) Рибосома
- В) Эндоплазматическая сеть

Ответ: Б

№ 4. Дайте характеристику гликокаликса

- А) Образован олигосахаридами
- Б) Обеспечивает пристеночное пищеварение
- В) Участвует в клеточной адгезии и клеточном узнавании
- Г) Содержит белки ионных каналов

Ответ: А, Б, В.

5. Когда заканчивается зародышевый и начинается плодный период внутриутробного развития человека

- А) В конце первого месяца
- Б) В начале третьего месяца
- В) В конце третьего месяца
- Г) В начале четвертого месяца

Ответ: Б.

6. Назовите основные функции желточного мешка

- А) Трофическую
- Б) Кроветворную
- В) Газообменную
- Г) Сосудообразующую

Ответ: А, Б, В, Г.

7. Простая разветвленная альвеолярная железа

- А) Внеэпителиальная
- Б) Многоклеточная
- В) Экзокринная
- Г) Проток не ветвится

Ответ: А, Б, В, Г.

8. Корнеоцит это

- А) Эпителиоцит в составе однослойного однорядного плоского эпителия;
- Б) Камбиальная клетка в составе дифферона кератоцитов;
- В) Стволовая клетка в составе дифферона кератоцитов;
- Г) Постклеточная форма кератиноцитов

Ответ: Г.

9. Назовите клетку гистогенного дифферона соединительной ткани, которая обладает способностью синтезировать фибриллярные белки и гликозаминогликаны для межклеточного вещества

- А) Липоцит
- Б) Фибробласт
- В) Плазмоцит
- Г) Фиброцит

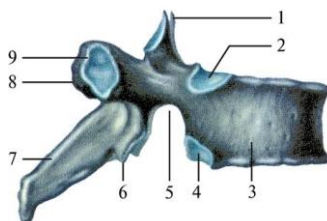
Ответ: Б.

10. Какая клетка соединительной ткани синтезирует антитела (ОПК-7)

- А) НК-клетки
- Б) Плазмоцит
- В) В-лимфоцит памяти
- Г) Т-лимфоцит памяти

Ответ: Б.

№ 11. Определите на Рис. анатомические образования грудного позвонка [ThVIII] соответственно (ОПК-7)
№№-рам "3" - "4":

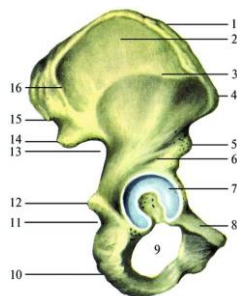

- А) processus articularis superior
- Б) fovea costalis superior
- В) corpus vertebrae
- Г) fovea costalis inferior
- Д) incisura vertebralis inferior
- Е) processus articularis inferior

Ответ: В, Г.

12. Тазовая кость правая (вид снаружи) (ОПК-7)

Назовите на Рис. анатомические образования соответственно №№-рам "3", "6":

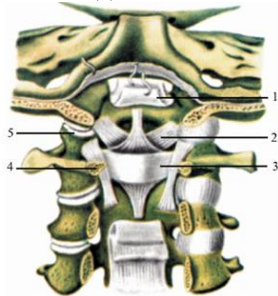


- A) crista iliaca
- Б) ala ossis ilii
- В) linea glutea anterior
- Г) spina iliaca anterior superior
- Д) spina iliaca anterior inferior
- Е) linea glutea inferior

Ответ: В, Е.

13. Атлантоосевые и атлантозатылочные суставы (вид сзади; позвоночный канал вскрыт)

Какие анатомические образования указаны на Рис. под № "3" - "4" ? (ОПК-7)

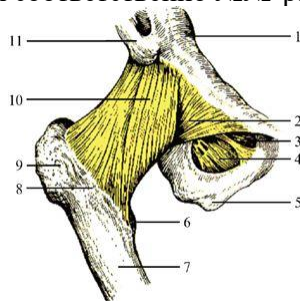


- A) membrana tectoria
- Б) ligg. alaria
- В) lig. transversum atlantis
- Г) atlas
- Д) articulatio atlantooccipitalis

Ответ: В, Г.

14. Связки тазобедренного сустава (вид спереди)

Назовите на Рис. анатомические образования соответственно №№-рам "2", "10": (ОПК-7)



- A) lig. pubofemorale
- Б) trochanter minor
- В) corpus femoris
- Г) linea intertrochanterica
- Д) trochanter major
- Е) lig. Iliofemorale

Ответ: А, Е.

15. За счет чего осуществляется регенерация гладкой мышечной ткани (ОПК-7)

- А) Деление зрелых клеток после дифференцировки
- Б) За счет пролиферации и дифференцировки имеющихся стволовых клеток
- В) За счет миосателлитоцитов

Г) Внутриклеточной регенерации

Ответ: А, Г.

16. Для гладкой мышечной ткани характерно (ОПК-7)

А) Разнообразие типов гладкомышечных клеток (ГМК)

Б) Длительное (без заметного утомления) сокращение

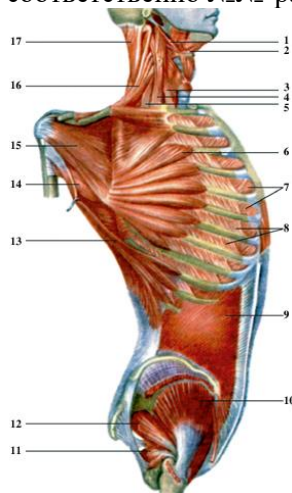
В) Гипертрофия и репаративная регенерация

Г) Распространение возбуждения между ГМК посредством щелевых контактов

Ответ: А, Б, В, Г.

17. Мышцы шеи, груди, живота и таза (ОПК-7)

Назовите на Рис. анатомические образования соответственно №№-рам "3" - "4"



А) m. stylohyoideus

Б) m. digastricus

В) m. scalenus anterior

Г) m. scalenus medius

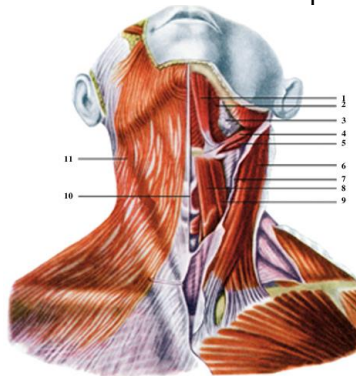
Д) m. scalenus posterior

Е) m. serratus anterior

Ответ: В, Г.

18. Поверхностные мышцы шеи

Назовите на Рис. анатомические образования соответственно №№-рам "3" - "4": (ОПК-7)



А) m. digastricus (venter anterior)

Б) m. mylohyoideus

В) gl. submandibularis

Г) m. stylohyoideus

Д) m. digastricus (venter posterior)

Е) m. sternocleidomastoideus

Ответ: В, Г.

19. Участки миелинового волокна, лишённые миелина (ОПК-7)

А) Перехваты Ранвье

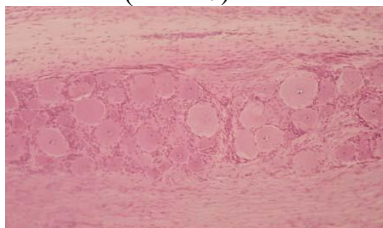
Б) Насечки Шмидт-Лантермана

В) Межузловой сегмент

Г) Осевой цилиндр

Ответ: А.

20. Препарат какого органа представлен на снимке (ОПК-7)

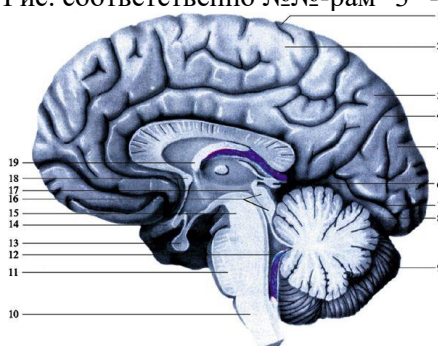


- А) Спинномозговой ганглий
- Б) Артериовентрикулярный узел
- В) Наружное тангенциальное сплетение
- Г) Интраганглионарное сплетения

Ответ: А.

21. Головной мозг на сагиттальном разрезе

Назовите анатомические структуры на Рис. соответственно №№-рам "3" - "4" (ОПК-7):

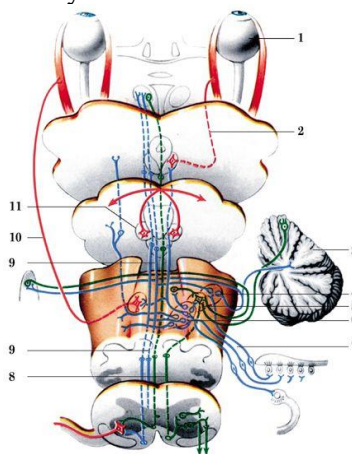


- А) sulcus centralis
- Б) lobus paracentralis
- В) precuneus
- Г) sulcus parietooccipitalis
- Д) cuneus
- Е) gl. Pinealis

Ответ: В, Г.

22. Проводящие пути статокинетического (вестибулярного) анализатора

Назовите анатомические образования согласно указанным на Рис. №№-рам "3" - "4" (ОПК-7):

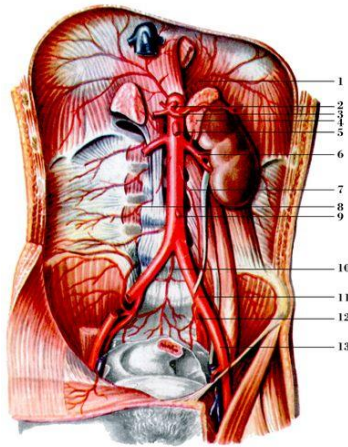


- А) Глаз
- Б) Аксоны глазодвигательного нерва (iii пара)
- В) Мозжечок
- Г) Верхнее вестибулярное ядро
- Д) Латеральное вестибулярное ядро
- Е) Нижнее и медиальное вестибулярные ядра

Ответ: В, Г.

23. Брюшная аорта

Назовите на Рис. анатомические образования соответственно №№-рам "1" - "2" (ОПК-7):



- А) A. phrenica inferior
- Б) truncus coeliacus
- В) a. lienalis
- Г) gl. suprarenalis sinistra
- Д) a. mesenterica superior

Ответ: А,Б.

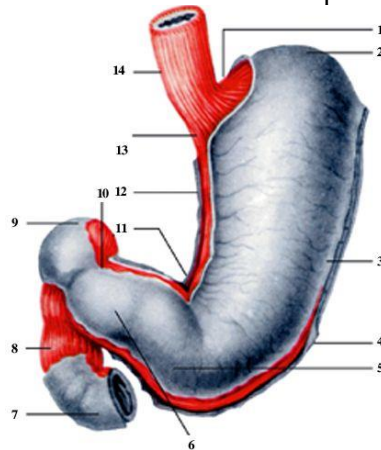
24. Первые кровеносные сосуды образуются в

- А) Мезодерме амниона
- Б) Энтодерме желточного мешка
- В) Мезодерме ворсинчатого хориона
- Г) Мезодерме желточного мешка

Ответ: Г.

25. Желудок.

Назовите на Рис. анатомические образования соответственно №№-рам "3" - "4" (ОПК-7):

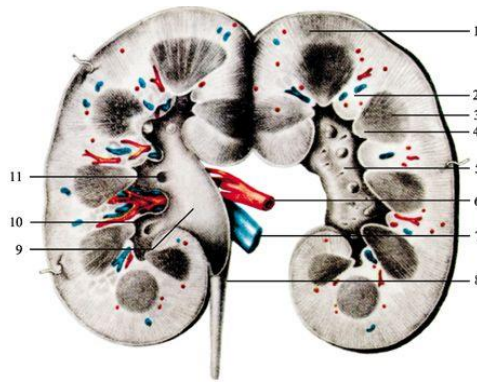


- А) Incisura cardialis
- Б) Fundus gastricus
- В) Corpus gastricum
- Г) Curvatura major
- Д) Antrum pyloricum
- Е) Canalis pyloricum

Ответ: В, Г.

26. Почка на разрезе

Назовите на Рис. анатомические образования соответственно №№-рам "3" - "4" (ОПК-7):



- A) Cortex renalis
- Б) Columnae renales
- В) Medulla renalis
- Г) Papilla renalis
- Д) Sinus renalis
- Е) A. renalis

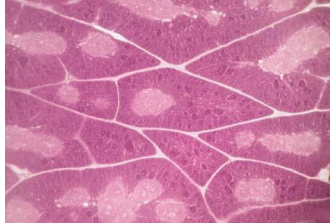
Ответ: Б, Г.

27. Какие морфологические изменения сопровождают созревание клеток эритроцитарного ряда (ОПК-7)

- A) Уменьшение размеров клетки и ядра, исчезновение ядра
- Б) Сначала увеличение, а затем уменьшение в клетках содержания РНК
- В) Накопление гемоглобина и рост оксифилии цитоплазмы
- Г) Сегментация ядра

Ответ: А, Б, В.

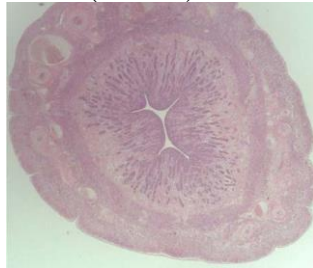
28. Препарат какого органа представлен на фотографии (ОПК-7)



- A) Селезенка
- Б) Тимус
- В) Миндалины
- Г) Аппендикс

Ответ: Б.

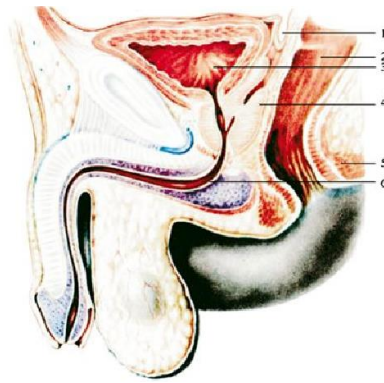
29. Препарат какого органа представлен на снимке (ОПК-7)



- A) Яичник
- Б) Матка
- В) Шейка матки
- Г) Мочеточник

Ответ: Б

30 Рельеф брюшины малого таза на сагитальном распиле. Назовите на Рис. анатомические образования соответственно №№-рам "3" - "4" (ОПК-7):

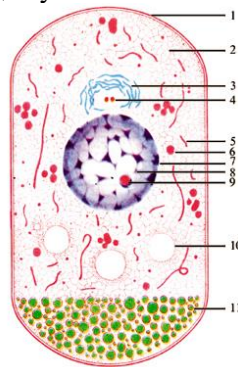


- A) excavatio rectovesicalis
 - Б) rectum
 - В) vesica urinaria
 - Г) prostate
 - Д) m. sphincter ani externus
 - Е) urethra masculine
- Ответ: В, Г.

2 уровень:

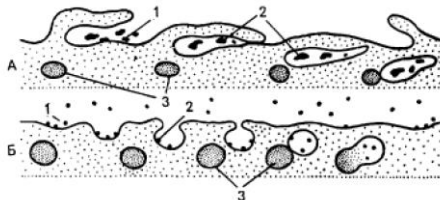
1. Фиксированная клетка при световой микроскопии.

Назовите клеточные структуры, соответствующие указанным на Рис. №№-рам "1" - "4"? (ОПК-7)



№ указателя	Наименование клеточных структур
A) (1) № 1	[1] оболочка клетки
Б) (2) № 2	[2] цитоплазма
В) (3) № 3	[3] внутриклеточный сетчатый аппарат
Г) (4) № 4	[4] клеточный центр

2. Укажите последовательность стадий изображенных на схеме (ОПК-7)



- 1 Сорбция частиц на поверхности плазматической мембраны
 - 2 Погружение частиц в цитоплазму
 - 3 Первичные фагосомы
- Ответ: 1 2 3

3. Путь миграции первичных половых гонад в эмбриогенезе (ОПК-7, ПК-6)

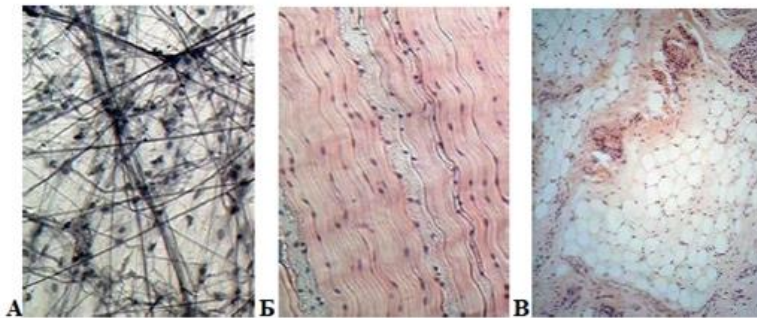
- 1 Гензеневский узелок
 - 2 Стенка желточного мешка
 - 3 Стенка каудального отдела кишечной трубки
 - 4 Дорзальная брыжейка
 - 5 Индифферентная половая железа
- Ответ: 1 2 3 4 5

№ 4. Эпителий ... выстилает... (ОПК-7)

- А) (1) Однослойный кубический
- Б) (2) Многорядный мерцательный
- В) (3) Многослойный неороговевающий
- Г) (4) Переходный

- [1] Дистальные каналцы нефрона
- [2] Бронхи
- [3] Пищевод
- [4] Мочевой пузырь

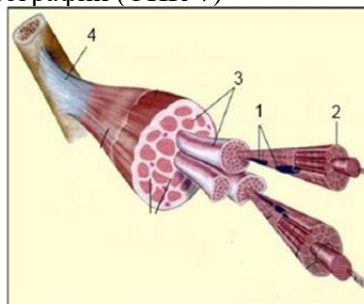
5. Назовите, какие типы соединительных тканей представлены на фотографии (ОПК-7)



- А) (3) А –
- Б) (2) Б –
- В) (1) В –

- [1] Жировая ткань
- [2] Плотная оформленная соединительная ткань
- [3] Рыхлая волокнистая неоформленная соединительная ткань

6. Укажите структуры, отмеченные на фотографии (ОПК-7)



- А) (1) 1 –
- Б) (2) 2 –
- В) (3) 3 –
- Г) (4) 4 –

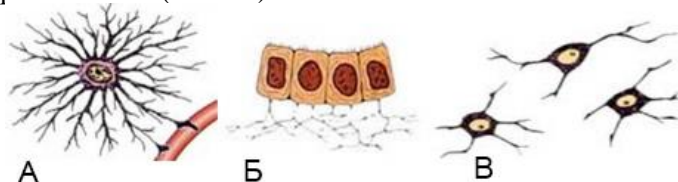
- [1] Ядра
- [2] Мышечное волокно
- [3] Пучок мышечных волокон
- [4] Сухожилие

№ 7. Расположите в правильной последовательности этапы трупного окоченения (ОПК-7)

- 1 Снижение в мышцах концентрации АТФ
- 2 Остановка Ca²⁺ насоса
- 3 Повышение концентрации Ca²⁺ в саркоплазме
- 4 Замыкание мостиков между тонкими и толстыми миофиламентами

Ответ: 1 2 3 4

8. Установите типы клеток нервной ткани (ОПК-7)

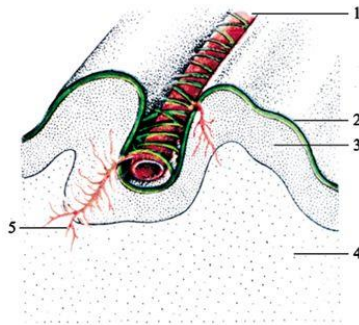


- А) (1) А –
- Б) (3) Б –
- В) (2) В –

- [1] Протоплазматические и волокнистые астроциты
- [2] Олигодендроциты
- [3] Эпендимоциты

9. Расположение кровеносного сосуда на поверхности мозга

Назовите по Рис. анатомические структуры соответственно №№-рам "1" - "5" (ОПК-7):



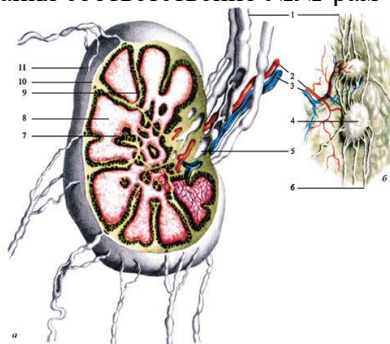
№№ на Рис.

- А) (1) № 1
- Б) (2) № 2
- В) (3) № 3
- Г) (4) № 4
- Д) (5) № 5

Наименования анатомических образований

- [1] артерия
- [2] мягкая оболочка
- [3] кора
- [4] белое вещество
- [5] капилляры

10. Лимфатический узел: а - внутреннее строение; б - внешний вид поверхностных лимфатических узлов. Назовите на Рис. анатомические образования соответственно №№-рам "6" - "8" (ОПК-7):



№№ на Рис.

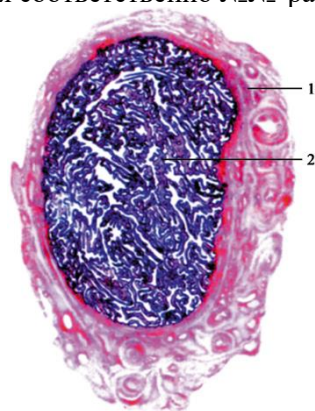
- А) (1) № 6
- Б) (2) № 7
- В) (3) № 8

Название анатомических образований

- [1] приносящие лимфатические сосуды (*vasa lymphaticae afferentes*)
- [2] вокругузелковый корковый синус (*sinus corticalis perinodularis*) и мозговой синус (*sinus medullaris*)
- [3] лимфоидный узелок

11. Поперечный разрез ампулярной части маточной трубы

Назовите на Рис. анатомические образования соответственно №№-рам "1" - "2" (ОПК-7):



№№ на Рис.

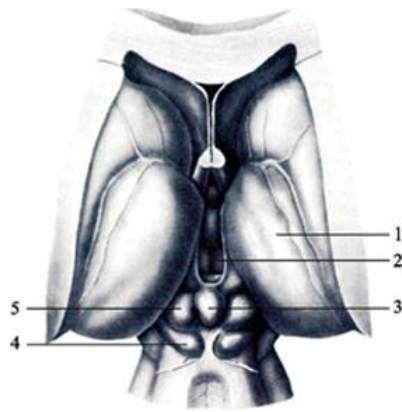
- 1 (1) № 1
- 2 (2) № 2

Анатомические образования

- [1] мышечная оболочка
- [2] складки слизистой оболочки

12. Эпифиз мозга (шишковидное тело)

Назовите на Рис. анатомические образования соответственно №№-рам "1" - "2" (ОПК-7):



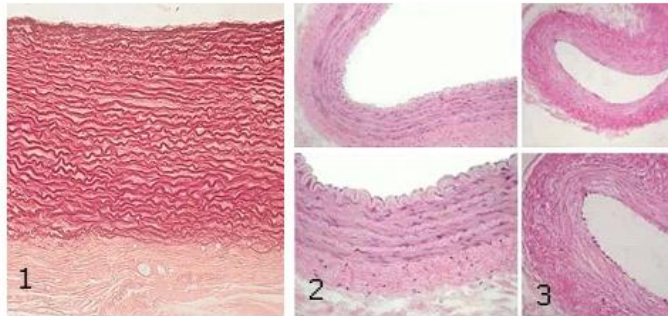
№№ на Рис.

- 1 (1) № 1
2 (2) № 2
3 (3) № 3

Анатомические образования

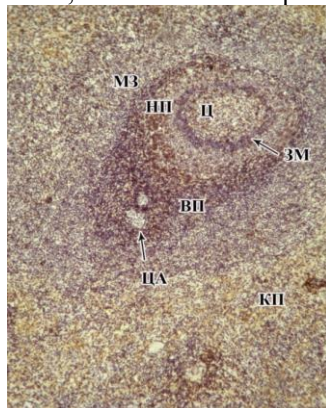
- [1] таламус
[2] III желудочек
[3] эпифиз мозга

13. Какие кровеносные сосуды представлены на снимке (ОПК-7)



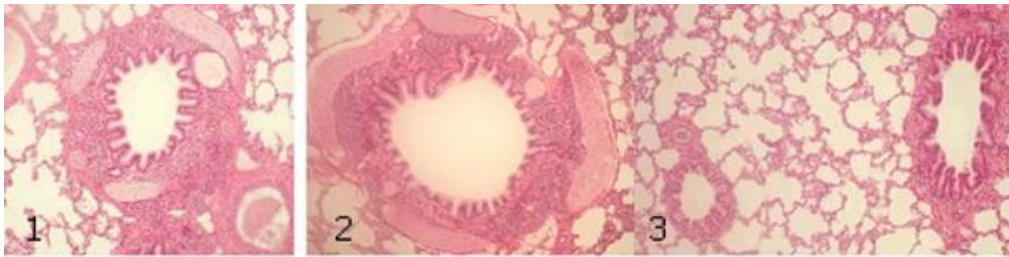
- А) (1) Артерия эластического типа [1] 1
Б) (2) Артерия мышечного типа [2] 2
В) (3) Вена со средним развитием мышечных элементов [3] 3

14. Назовите структуры белой пульпы селезенки, отмеченные на фотографии (ОПК-7)



- А) (1) Ц [1] Герминативный центр
Б) (2) ЦА [2] Центральная артерия
В) (3) КП [3] Красная пульпа
Г) (4) МЗ [4] Мантийная зона
Д) (5) ЗМ [5] Мантийная зона
Е) (6) ВП [6] Внутреннее париетальное влагалище
Ж) (7) НП [7] Наружное париетальное влагалище

15. Установите соответствия (ОПК-7)



- А) (1) 1-
 Б) (2) 2-
 В) (3) 3 –

- [1] Бронх среднего калибра
 [2] Бронх крупного калибра
 [3] Бронх мелкого калибра

3 уровень (ОПК – 7, ОПК – 9):

1. В кабинет дерматовенеролога обратился больной. Из гнойного мазка уретры этого пациента врач приготовил мазки, окрасил их по Грамму. Во время микроскопии обнаружено большое количество грамнегативных диплококков бобовидной формы, расположенных в цитоплазме лейкоцитов (ОПК-7)

1. Результаты какого процесса наблюдаются в препарате
 А) Незавершенного фагоцитоза*
 Б) Апоптоза
 В) Амитоза
 Г) Кариопикноза
2. Какие клетки относятся к лейкоцитам
 А) Тромбоциты
 Б) Нейтрофилы*
 В) Лимфоциты*
 Г) Моноциты*
3. К агранулоцитам относятся
 А) Эозинофилы
 Б) Лимфоциты*
 В) Моноциты*
 Г) Нейтрофилы
4. Какие лейкоциты будут играть ведущую роль в данном процессе
 А) В - лимфоциты
 Б) Макрофаги
 В) Нейтрофилы*
 Г) Эозинофилы

2. С возрастом человека в нейронах коры больших полушарий накапливается липофусцин ("пигмент старения"). Раньше других его отложения отмечаются в пирамидных нейронах "двигательных зон" коры. Абсолютное количество самих нервных клеток постепенно уменьшается, однако в случае физиологической старости оно сохраняется достаточным для обеспечения полноценной жизнедеятельности организма (ОПК-7)

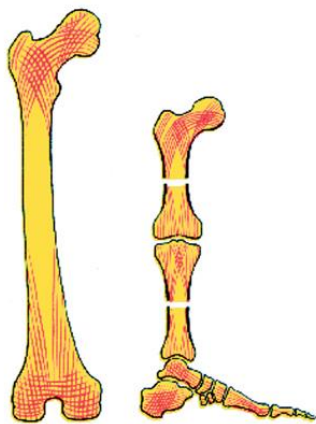
1. Какой тип нейронов по морфологической и функциональной классификациям входит в ее состав
 А) Униполярные
 Б) Псевдоуниполярные
 В) Мультиполярные*
 Г) Истинно биполярные
 Д) Афферентные
 Е) Ассоциативные*
 Ж) Секреторные
2. К какому классу цитоплазматических структур относятся отложения липофусцина. Почему их количество накапливается с возрастом
 А) Включения*
 Б) Лизосомы
 В) Усиление процессов разрушения митохондрий*
 Г) Ослабление активности аутолизосом*
 Д) Усиление активности лизосом
 Е) Активация липолиза*
3. С помощью какого способа регенерации нейроны в течение жизни человека могут поддерживать свой структурно -функциональный статус
 А) А-митоз
 Б) Внутриклеточная регенерация*
 В) Внеклеточная регенерация
4. Какие клетки нервной ткани обеспечивают нейрофагию (уничтожение погибших нейронов)
 А) Астроциты

- Б) Микроглиоциты*
 - В) Клетки Пуркинье
 - Г) Пирамидальные клетки
5. Представителями какого клеточного дифферона они являются
- А) Нейрогенный
 - Б) Гематогенный*
 - В) Гистиогенный
6. Какие клетки нервной ткани, в силу какой своей способности замещают погибшие нейроны в коре
- А) Клетки-зерна
 - Б) Астроциты*
 - В) Олигодендроглиоциты*
 - Г) Способны к митозу*

3. Одышка (одна из форм нарушения ритма и силы дыхательных движений) является симптомом многих заболеваний дыхательной и сердечнососудистой систем. Среди патогенетических (болезнетворных) факторов могут быть: спазм внутрилегочных бронхов, снижение эластичности каркасных структур легких, нарушение внутриорганного легочного кровообращения, ослабление сердечной деятельности (ОПК-7)

1. Какие из бронхов способны к спазмированию с перекрытием своего просвета
- А) Бронхи крупного калибра
 - Б) Бронхи среднего калибра
 - В) Бронхи мелкого калибра*
 - Г) Терминальные бронхи
2. Какая структура обеспечивает данную способность
- А) Гиалиновая хрящевая ткань
 - Б) Мезотелий серозной оболочки
 - В) Мышечная оболочка*
 - Г) Собственная
3. Какой компонент препятствует слипанию стенки альвеол
- А) Плазма крови
 - Б) Сурфактант*
 - В) Фиброзно-хрящевая оболочка
 - Г) Собственная пластинка слизистой оболочки
4. Сосуды каких систем обеспечивают кровоснабжение легких
- А) (2) Сосуды малого круга [1] Трофическая система
кровообращения [2] Функциональная система
 - Б) (1) Сосуды большого круга
кровообращения

4. Распространению сил давления (красные линии) способствует строение кости (ОПК-7).



1. Рассмотрите рисунки. Укажите, на какое вещество кости происходит опора перекладин длинных трубчатых костей в диафизе.

Ответ: Регулярное выражение "Компактное вещество" (без учета регистра)

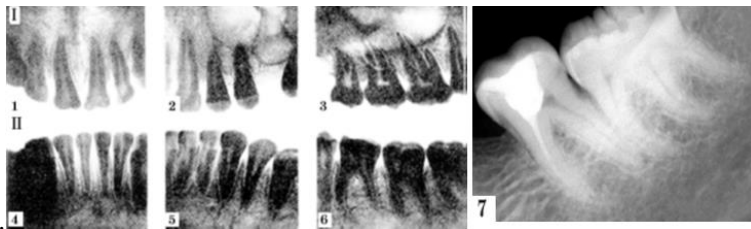
2. Рассмотрите правый рисунок и укажите, какие кости являются опорой для стопы.

Ответ: Регулярное выражение "Пяточная плюсневые кости" (без учета регистра).

5. Рентгенограммы постоянных зубов (ОПК-7)

I – зубы верхней челюсти

II – зубы нижней челюсти



Рассмотрите рисунок.

Распределите латинские названия зубов по указателям зубов на верхней и нижней челюсти (№№-ра “1” – “3” и “7”).

№№ Рис.

- A) (1) № 1
- Б) (2) № 2
- В) (3) № 3
- Г) (7) № 7

Анатомические образования

- [1] dentes incisivi
- [2] dentes canini et dentes premolares
- [3] dentes molares
- [4] dentes incisivi
- [5] dentes canini et dentes premolares
- [6] dentes molares
- [7] объединение трех зубов в единый «зуб мудрости» (dens serotinus s. sapientis)

Критерии оценки:

- «зачтено» - 71% и более правильных ответов;
- «не зачтено» - 70% и менее правильных ответов.

3.3 Примерные ситуационные задачи, критерии оценки (ОПК – 7, ОПК – 9)

Задача № 1

У мужчины 40 лет в результате нарушения кровотока по венечным артериям вследствие трофических изменений в сократительном миокарде возник участок некроза (инфаркт миокарда). Какие клетки непосредственно обеспечивают сокращение сердечной мышцы? Какие клетки относят к атипичным кардиомиоцитам? Какая структура образуется на этом месте? Какой восстановительный процесс активизируется в соседних (непогибших) кардиомиоцитах при благоприятном течении выздоровления? (ОПК – 7, ОПК – 9)

Задача № 2

Закладка органов половой системы человека на ранних этапах эмбрионального развития организма происходит из единых гистогенетических источников, что обуславливает образование индифферентной половой железы. В ходе ее дифференцировки органы мужской и женской репродуктивной системы приобретают закономерные морфологические отличия. В то же время сохраняются некоторые сходные функциональные свойства, в частности в образовании стероидных гормонов. Укажите сроки дифференцировки индифферентной половой железы при развитии по мужскому типу? Какое химическое соединение лежит в основе гормоногенеза при развитии по мужскому типу? Какая гормон продуцирующая клетка развивается из эпителия индифферентной половой железы при развитии по мужскому типу? Какие эндокринные клетки органов половой системы развиваются из мезенхимы при развитии по мужскому типу? Какой гормон регулирует секрецию активных компонентов эндокринными клетками половых желез при развитии по мужскому типу? (ОПК – 7, ОПК – 9)

Задача № 3

При обследовании пациента, длительное время работавшего на сервере, в связи с авитаминозом С наблюдается расшатывание и выпадение зубов. В ходе обсуждения этой патологии ответьте на следующие вопросы. Что при этом поражено? Что входит в понятие парадонт? Для чего необходим витамин С? Почему при патологической подвижности зубов увеличивается периодонтальное пространство? (ОПК – 7, ОПК – 9)

Задача № 4

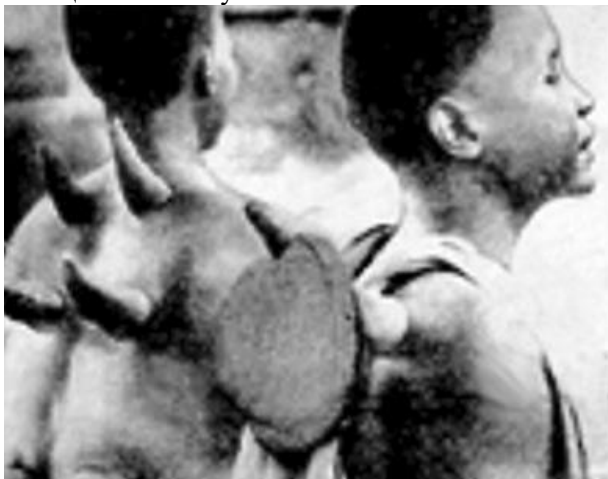С возрастом человека в нейронах коры больших полушарий накапливается липофусцин ("пигмент старения"). Раньше других его отложения отмечаются в пирамидных нейронах "двигательных зон" коры. Абсолютное количество самих нервных клеток постепенно уменьшается, однако в случае физиологической старости оно сохраняется достаточным для обеспечения полноценной жизнедеятельности организма. Какой тип нейронов по морфологической и функциональной классификациям входит в ее состав? К какому классу цитоплазматических структур относятся отложения липофусцина. Почему их количество накапливается с возрастом? К какому классу цитоплазматических структур относятся отложения липофусцина? Почему их количество накапливается с возрастом? Какие клетки нервной ткани обеспечивают нейрофагию (уничтожение погибших нейронов)? Представителями какого клеточного дифферона они являются? Какие клетки нервной ткани, в силу какой своей способности замещают погибшие нейроны в коре? (ОПК – 7, ОПК – 9)

Задача № 5

На стадии бластоцисты зародыш человека попадает в полость матки. Для осуществления процесса имплантации и начала развития беременности необходимы: структурная зрелость эмбриона, морфофункциональная готовность матки к его восприятию, создание в организме матери оптимально «фона» половых гормонов. Несостоятельность этих условий делает беременность невозможной. Назовите основные структурные части бластоцисты сформировавшиеся к моменту имплантации зародыша? Какие части по отношению к зародышу выделяют в децидуальной оболочке матки после завершения имплантации зародыша? Какой тип питания зародыша имеет место после имплантации зародыша? Выработка какого стероидного гормона в яичнике должна доминировать в процессе развития беременности? (ОПК – 7, ОПК – 9)

Задача № 6

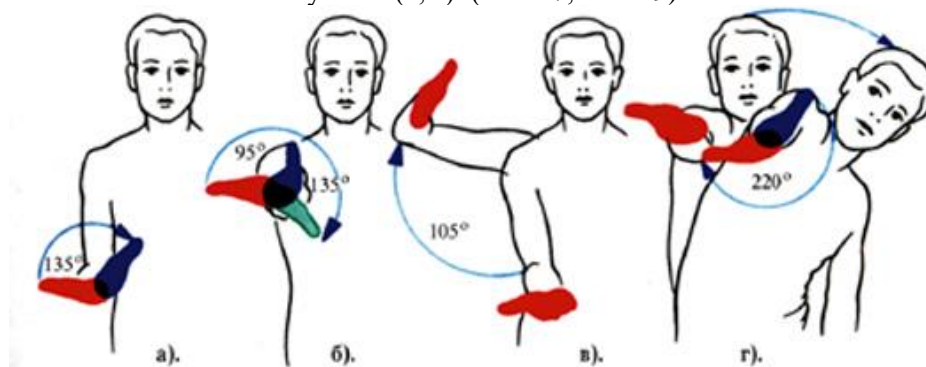
Многие народы верят в концентрацию силы в зубах и рогах. Поэтому многие носят амулеты. Представленным на рисунке африканцам они не нужны.



Какие видны аномалии на спине жителей Заира ? (ОПК – 7, ОПК – 9)

Задача № 7

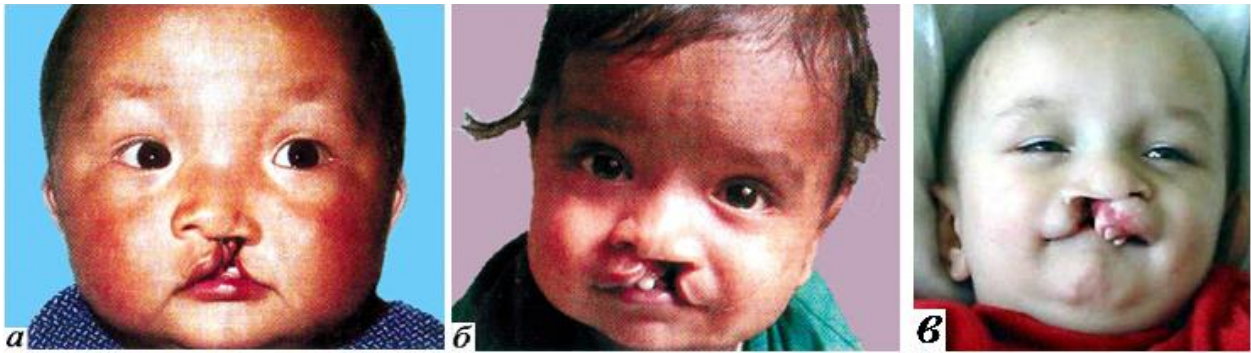На рисунке представлен размах движений кисти, возможных в период пронации, супинации (а, б) и при вращении по продольной оси в плечевом суставе (в, г). (ОПК-7, ОПК-9)



Назовите суставы, обеспечивающие пронацию и супинацию. Как называются суставы, которые анатомически разобщены, но функционируют одновременно? (ОПК – 7, ОПК – 9)

Задача № 8

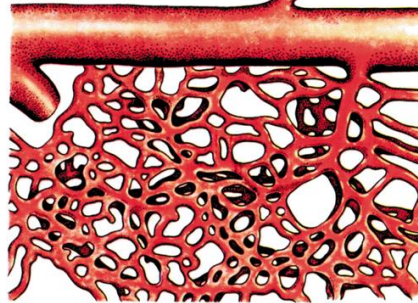
Врожденное изменение формы ротовой щели



Какая врожденная патология представлена на Рис. "а", "б", "в"? (ОПК – 7, ОПК – 9)

Задача № 9

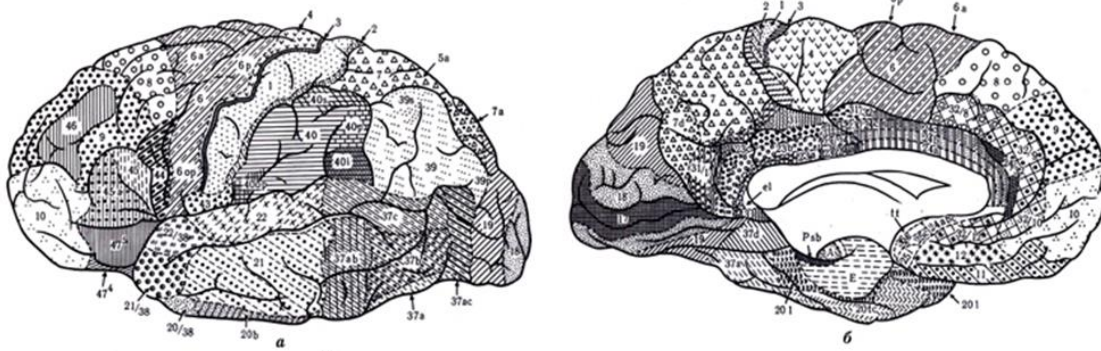
Аспиранты на кафедре анатомии изучили орган и зарисовали кровеносные капилляры. Получился красочный рисунок, который они не подписали. Выполните задание и узнайте, что оплетают капилляры.



Капилляры формируют в плоских органах – фасции, брюшине – плоские ..., а в трехмерных паренхиматозных органах – трехмерные ... Замените многоточие (мысленно) нужным термином (на русском языке)? Представленные капилляры оплетают ... и его концевое слепое расширение – ..., где совершается газообмен. Вставьте пропущенные слова в текст и эти анатомические термины (на русском языке)? (ОПК – 7, ОПК – 9)

Задача № 10

Рассмотрите Схему «Карта цитоархитектонических полей мозга человека: а - наружная поверхность мозга, б - внутренняя поверхность мозга».



Определите значение цифр на карте, это – поля ... коры" (анатомический термин приведите на русском языке)? Буквами обозначены поля, которые относятся к ..., ... и ... коре. ((ОПК – 7, ОПК – 9)

Критерии оценки:

- «зачтено» - обучающийся решил задачу в соответствии с алгоритмом, дал полные и точные ответы на все вопросы задачи, представил комплексную оценку предложенной ситуации, сделал выводы, привел дополнительные аргументы, продемонстрировал знание теоретического материала с учетом междисциплинарных связей, нормативно-правовых актов; предложил альтернативные варианты решения проблемы;
- «не зачтено» - обучающийся не смог логично сформулировать ответы на вопросы задачи, сделать выводы, привести дополнительные примеры на основе принципа межпредметных связей, продемонстрировал неверную оценку ситуации.

3.4. Примерный перечень практических навыков, критерии оценки (ОПК – 7, ОПК – 9)

Модуль: Анатомия

Примерный перечень органов, их частей и деталей строения (анатомических образований) на трупе и отдельных органах

1. Остеология

1. Тело позвонка
2. Дуга позвонка
3. Верхняя позвоночная вырезка
4. Нижняя позвоночная вырезка
5. Позвоночное отверстие
6. Остистый отросток
7. Поперечный отросток
8. Верхний суставной отросток
9. Нижний суставной отросток
10. Передняя дуга I шейного позвонка
11. Ямка зуба I шейного позвонка
12. Задняя дуга I шейного позвонка
13. Зуб осевого позвонка
14. Сонный бугорок VI шейного позвонка
15. Основание крестца
16. Ушковидная поверхность крестца
17. Верхушка крестца
18. Тазовые крестцовые отверстия
19. Дорсальные крестцовые отверстия
20. Крестцовый канал
21. Головка ребра
22. Шейка ребра
23. Бугорок ребра
24. Борозда ребра
25. Бугорок передней лестничной мышцы (I ребро)
26. Борозда подключичной артерии (I ребро)
27. Борозда подключичной вены (I ребро)
28. Рукоятка грудины
29. Яремная вырезка грудины
30. Тело грудины
31. Мечевидный отросток
32. Угол грудины
33. Лобный бугор лобной кости
34. Глабелла лобной кости
35. Надглазничное отверстие (вырезка) лобной кости
36. Скуловой отросток лобной кости
37. Ямка слезной железы лобной кости
38. Тело клиновидной кости
39. Турецкое седло
40. Гипофизарная ямка
41. Спинка седла клиновидной кости
42. Малое крыло клиновидной кости
43. Зрительный канал
44. Большое крыло клиновидной кости
45. Круглое отверстие
46. Овальное отверстие
47. Остистое отверстие
48. Слезная кость
49. Носовая кость
50. Крыловидный отросток клиновидной кости
51. Крыловидный канал клиновидной кости
52. Крыловидная ямка крыловидного отростка клиновидной кости
53. Базилярная часть затылочной кости
54. Глоточный бугорок затылочной кости
55. Латеральная часть затылочной кости
56. Затылочный мышцелок
57. Канал подъязычного нерва
58. Наружный затылочный выступ
59. Внутренний затылочный выступ
60. Большое затылочное отверстие
61. Пирамида (каменистая часть) височной кости
62. Сосцевидный отросток височной кости
63. Крыша барабанной полости височной кости
64. Тройничное вдавление пирамиды височной кости
65. Внутреннее слуховое отверстие и внутренний слуховой проход
66. Скуловой отросток височной кости
67. Нижнечелюстная ямка височной кости
68. Сонный канал височной кости
69. Мышечно-трубный канал височной кости
70. Глазничная пластинка решетчатой кости
71. Верхняя глазничная щель
72. Нижняя глазничная щель
73. Тело верхней челюсти
74. Глазничная поверхность верхней челюсти
75. Подглазничное отверстие верхней челюсти
76. Бугор верхней челюсти
77. Слезная борозда верхней челюсти
78. Расщелина верхнечелюстной пазухи (вход в Гайморову пазуху)
79. Лобный отросток верхней челюсти
80. Скуловой отросток верхней челюсти
81. Небный отросток верхней челюсти
82. Перпендикулярная пластинка небной кости (на черепе)
83. Горизонтальная пластинка небной кости (на черепе)
84. Тело нижней челюсти
85. Подбородочный выступ нижней челюсти
86. Двубрюшная ямка нижней челюсти
87. Челюстно-подъязычная линия нижней челюсти
88. Альвеолярная дуга нижней челюсти
89. Угол нижней челюсти
90. Ветвь нижней челюсти
91. Жевательная бугристость нижней челюсти
92. Крыловидная бугристость нижней челюсти
93. Мыщелковый отросток нижней челюсти
94. Венечный отросток нижней челюсти
95. Отверстие нижней челюсти

96. Тело подъязычной кости
97. Малый рог подъязычной кости
98. Большой рог подъязычной кости
99. Рваное отверстие на черепе
100. Яремное отверстие на черепе
101. Передняя черепная ямка
102. Пальцевые вдавления на черепе
103. Средняя черепная ямка
104. Задняя черепная ямка
105. Скат на черепе
106. Борозда верхнего сагиттального синуса
107. Борозда поперечного синуса
108. Борозда сигмовидного синуса
109. Хоаны
110. Твердое небо
111. Резцовый канал
112. Крыловидно-небная ямка
113. Подвисочная ямка
114. Височная ямка
115. Акромион
116. Суставная впадина лопатки
117. Надсуставной бугорок лопатки
118. Подсуставной бугорок лопатки
119. Шейка лопатки
120. Клювовидный отросток лопатки
121. Анатомическая шейка плечевой кости
122. Большой бугорок плечевой кости
123. Малый бугорок плечевой кости
124. Межбугорковая борозда плечевой кости
125. Хирургическая шейка плечевой кости
126. Дельтовидная бугристость плечевой кости
127. Борозда лучевого нерва плечевой кости
128. Латеральный надмыщелок плечевой кости
129. Медиальный надмыщелок плечевой кости
130. Борозда локтевого нерва плечевой кости
131. Блок плечевой кости
132. Ямка локтевого отростка плечевой кости
133. Венечная ямка плечевой кости
134. Головка лучевой кости
135. Суставная окружность лучевой кости
136. Шейка лучевой кости
137. Шиловидный отросток лучевой кости
138. Локтевой отросток локтевой кости
139. Венечный отросток локтевой кости
140. Бугристость локтевой кости
141. Головка локтевой кости
142. Шиловидный отросток локтевой кости
143. Кости запястья:
 - ладьевидная кость
 - полулунная кость
 - трехгранная кость
2. *Артрология*
- кость-трапеция
- гороховидная кость
- трапецевидная кость
- головчатая кость
- крючковидная кость
144. Основание, тело и головка пястной кости
145. Проксимальная, средняя и дистальная фаланги пальцев кисти
146. Запирательное отверстие тазовой кости
147. Вертлужная впадина тазовой кости
148. Полулунная поверхность тазовой кости
149. Вырезка вертлужной впадины тазовой кости
150. Подвздошный гребень
151. Верхняя передняя подвздошная ость
152. Нижняя передняя подвздошная ость
153. Верхняя задняя подвздошная ость
154. Нижняя задняя подвздошная ость
155. Большая седалищная вырезка
156. Малая седалищная вырезка
157. Седалищный бугор
158. Седалищная ость
159. Лобковый бугорок
160. Запирательная борозда
161. Головка бедренной кости
162. Шейка бедренной кости
163. Малый вертел бедренной кости
164. Большой вертел бедренной кости
165. Межвертельный гребень
166. Межвертельная линия
167. Шероховатая линия бедренной кости
168. Медиальный мыщелок бедренной кости
169. Медиальный надмыщелок бедренной кости
170. Латеральный мыщелок бедренной кости
171. Латеральный надмыщелок бедренной кости
172. Надколенник
173. Медиальный мыщелок больше берцовой кости
174. Латеральный мыщелок большеберцовой кости
175. Бугристость большеберцовой кости
176. Медиальная лодыжка большеберцовой кости
177. Латеральная лодыжка малоберцовой кости
178. Пяточный бугор
179. Головка таранной кости
180. Опора таранной кости
181. Ладьевидная кость предплюсны
182. Кубовидная кость
183. Медиальная клиновидная кость
184. Латеральная клиновидная кость
185. Основание, тело и головка плюсневой кости
186. Проксимальная, средняя и дистальная фаланги пальцев стопы

187. Венечный шов (черепа)
 188. Сагиттальный шов (черепа)
 189. Ламбдовидный шов (черепа)
 190. Межпозвоночный диск
 191. Передняя продольная связка (позвоночника)
 192. Задняя продольная связка (позвоночника)
 193. Межкостистая связка
 194. Желтая связка (позвоночника)
 195. Надостная связка (позвоночника)
 196. Реберно-поперечный сустав
 197. Акромиально-ключичный сустав
 198. Суставная капсула плечевого сустава
 199. Клювовидно-плечевая связка
 200. Локтевая коллатеральная связка
 201. Лучевая коллатеральная связка
 202. Межкостная перепонка предплечья
 203. Лучезапястный сустав
 204. Среднезапястный сустав
 205. Лучевая коллатеральная связка запястья
 206. Локтевая коллатеральная связка запястья
 207. Запирательная мембрана
 208. Запирательный канал
 209. Крестцово-бугорная связка
 210. Крестцово-остистая связка
 211. Большое седалищное отверстие
 3. *Миология*
 233. Трапециевидная мышца
 234. Широчайшая мышца спины
 235. Ромбовидная мышца
 236. Мышца, поднимающая лопатку
 237. Мышца, выпрямляющая позвоночник
 238. Большая грудная мышца
 239. Малая грудная мышца
 240. Передняя зубчатая мышца
 241. Наружные, внутренние и межреберные мышцы
 242. Поясничная часть диафрагмы
 243. Реберная часть диафрагмы
 244. Грудинная часть диафрагмы
 245. Аортальное отверстие диафрагмы
 246. Пищеводное отверстие диафрагмы
 247. Отверстие нижней полой вены
 248. Передняя пластинка влагалища прямой мышцы живота
 249. Прямая мышца живота
 250. Паховая связка
 251. Поверхностное кольцо пахового канала
 252. Наружная косая мышца живота
 253. Внутренняя косая мышца живота
 254. Поперечная мышца живота
 255. Грудино-ключично-сосцевидная мышца
 256. Поднижнечелюстной треугольник
 212. Малое седалищное отверстие
 213. Лобковый симфиз
 214. Верхняя лобковая связка
 215. Подвздошно-бедренная связка
 216. Связка головки бедренной кости
 217. Малоберцовая коллатеральная связка (коленного сустава)
 218. Большеберцовая коллатеральная связка (коленного сустава)
 219. Связка надколенника
 220. Поперечная связка колена
 221. Латеральный мениск коленного сустава
 222. Медиальный мениск коленного сустава
 223. Передняя крестообразная связка колена
 224. Задняя крестообразная связка колена
 225. Межкостная перепонка голени
 226. Большеберцово-малоберцовая передняя (задняя) «яма»
 227. Медиальная связка голеностопного сустава
 228. Латеральная связка голеностопного сустава
 229. Поперечный сустав предплюсны (Шопаров сустав)
 230. Раздвоенная связка стопы
 231. Предплюсне-плюсневые суставы (Лисфранков сустав)
 232. Длинная подошвенная связка
 257. Челюстно-подъязычная мышца
 258. Шилоподъязычная мышца
 259. Двубрюшная мышца
 260. Грудино-подъязычная мышца
 261. Грудино-щитовидная мышца
 262. Шилоподподъязычная мышца
 263. Лопаточно-подъязычная мышца
 264. Сонный треугольник
 265. Передняя лестничная мышца
 266. Средняя лестничная мышца
 267. Задняя лестничная мышца
 268. Лобное брюшко затылочно-лобной мышцы
 269. Надчерепной апоневроз (сухожильный шлем)
 270. Круговая мышца глаза
 271. Большая скуловая мышца
 272. Мышца, поднимающая верхнюю губу
 273. Щечная мышца
 274. Височная мышца
 275. Жевательная мышца
 276. Латеральная клиновидная мышца
 277. Медиальная крыловидная мышца
 278. Дельтовидная мышца
 279. Надостная мышца
 280. Подостная мышца

281. Подлопаточная мышца
 282. Малая круглая мышца
 283. Большая круглая мышца
 284. Длинная головка двуглавой мышцы плеча
 285. Клювовидно-плечевая мышца
 286. Подмышечная полость
 287. Трехстороннее отверстие
 288. Четырехстороннее отверстие
 289. Плечемышечный канал лучевого нерва
 290. Локтевая ямка
 291. Лучевой сгибатель запястья
 292. Круглый пронатор
 293. Локтевой сгибатель запястья
 294. Поверхностный сгибатель пальцев (кисти)
 295. Глубокий сгибатель пальцев (кисти)
 296. Длинный сгибатель большого пальца
 297. Квадратный пронатор
 298. Длинный лучевой разгибатель запястья
 299. Короткий лучевой разгибатель запястья
 300. Разгибатель пальцев (кисти)
 301. Длинная мышца, отводящая большой палец (кисти)
 302. Короткий разгибатель большого пальца (кисти)
 303. Длинный разгибатель большого пальца (кисти)
 304. Короткая мышца, отводящая большой палец (кисти)
 305. Короткий сгибатель большого пальца (кисти)
 306. Мышца, приводящая большой палец (кисти)
 307. Короткий сгибатель мизинца (кисти)
 308. Мышца, противопоставляющая мизинец (кисти)
 309. Червеобразные мышцы
 310. Межкостные мышцы
 311. Подвздошно-поясничная мышца
- 4. Спланхнология. Пищеварительная система*
346. Поднижнечелюстная слюнная железа
 347. Околоушная слюнная железа
 348. Околоушный проток
 349. Коронка зуба
 350. Шейка зуба
 351. Корень зуба
 352. Резцы
 353. Клыки
 354. Малые коренные зубы
 355. Большие коренные зубы
 356. Тело языка
 357. Корень языка
 358. Спинка языка
 359. Грибовидные сосочки языка
 360. Желобовидные сосочки языка
312. Мышечная лакуна (на бедре)
 313. Сосудистая лакуна (на бедре)
 314. Бедренный канал
 315. Мышца, напрягающая широкую фасцию
 316. Большая ягодичная мышца
 317. Средняя ягодичная мышца
 318. Малая ягодичная мышца
 319. Грушевидная мышца
 320. Надгрушевидное отверстие
 321. Подгрушевидное отверстие
 322. Портняжная мышца
 323. Прямая мышца (четырёхглавая мышца)
 324. Длинная приводящая мышца бедра
 325. Тонкая мышца
 326. Большая приводящая мышца бедра
 327. Гребенчатая мышца
 328. Подвздошно-большеберцовый тракт
 329. Приводящий канал
 330. Двуглавая мышца бедра
 331. Полусухожильная мышца
 332. Полуперепончатая мышца
 333. Длинный разгибатель пальцев (стопы)
 334. Длинный разгибатель большого пальца (стопы)
 335. Длинная малоберцовая мышца
 336. Короткая малоберцовая мышца
 337. Трёхглавая мышца голени
 338. Икроножная мышца
 339. Камбаловидная мышца
 340. Длинный сгибатель пальцев (стопы)
 341. Длинный сгибатель большого пальца (стопы)
 342. Короткий разгибатель пальцев (стопы)
 343. Короткий разгибатель большого пальца (стопы)
 344. Короткий сгибатель пальцев (стопы)
 345. Подошвенный апоневроз
361. Листовидные сосочки языка
 362. Слепое отверстие языка
 363. Язычная миндалина
 364. Мягкое небо
 365. Небно-язычная дужка
 366. Небно-глоточная дужка
 367. Трубный валик
 368. Свод глотки
 369. Глоточная миндалина
 370. Глоточное отверстие слуховой трубы
 371. Передняя стенка желудка
 372. Задняя стенка желудка
 373. Большая кривизна желудка
 374. Малая кривизна желудка
 375. Кардиальная часть желудка

376. Дно желудка
377. Тело желудка
378. Привратниковая часть желудка
379. Привратниковый сфинктер
380. Верхняя часть двенадцатиперстной кишки
381. Нисходящая часть двенадцатиперстной кишки
382. Двенадцатиперстно-тощий изгиб
383. Тощая кишка
384. Подвздошная кишка
385. Слепая кишка
386. Червеобразный отросток
387. Восходящая ободочная кишка
388. Правый изгиб ободочной кишки
389. Поперечная ободочная кишка
390. Левый изгиб ободочной кишки
391. Нисходящая ободочная кишка
392. Сигмовидная ободочная кишка
393. Гаустры
394. Сальниковые отростки
395. Брыжеечная лента ободочной кишки
396. Сальниковая лента ободочной кишки
397. Свободная лента ободочной кишки
398. Диафрагмальная поверхность печени
399. Висцеральная поверхность печени
400. Ямка желчного пузыря
401. Ворота печени
402. Правая доля печени
5. *Дыхательная система*
428. Перегородка носа
429. Верхняя носовая раковина
430. Средняя носовая раковина
431. Нижняя носовая раковина
432. Верхний носовой ход
433. Средний носовой ход
434. Нижний носовой ход
435. Гортань (на трупе)
436. Выступ гортани
437. Щитовидный хрящ гортани
438. Верхний рог щитовидного хряща
439. Нижний рог щитовидного хряща
440. Дуга перстневидного хряща
441. Пластинка перстневидного хряща
442. Черпаловидный хрящ
443. Верхушка черпаловидного хряща
444. Надгортанник
445. Щитоподъязычная мембрана
446. Срединная щитоподъязычная связка
447. Перстнещитовидный сустав
448. Перстнечерпаловидный сустав
449. Вход в гортань
450. Преддверие гортани
403. Левая доля печени
404. Квадратная доля печени
405. Хвостатая доля печени
406. Борозда нижней полой вены (печени)
407. Щель круглой связки (печени)
408. Круглая связка печени
409. Дно желчного пузыря
410. Тело желчного пузыря
411. Пузырный проток
412. Общий желчный проток
413. Головка поджелудочной железы
414. Тело поджелудочной железы
415. Хвост поджелудочной железы
416. Брыжейка тонкой кишки
417. Брыжейка сигмовидной кишки
418. Большой сальник
419. Малый сальник
420. Сальниковое отверстие
421. Печеночная сумка
422. Преджелудочная сумка
423. Правый брыжеечный синус (брюшины)
424. Левый брыжеечный синус (брюшины)
425. Правый латеральный канал (околоободочно-кишечная борозда)
426. Левый латеральный канал (околоободочно-кишечная борозда)
427. Верхнее подвздошно-слепокишечное углубление
451. Голосовая складка (гортани)
452. Складка преддверия (гортани)
453. Желудочек гортани
454. Голосовая щель
455. Перстнещитовидная мышца
456. Задняя перстнечерпаловидная мышца
457. Поперечная черпаловидная мышца
458. Косая черпаловидная мышца
459. Трахея
460. Хрящи трахеи
461. Кольцевые связки трахеи
462. Перепончатая стенка трахеи
463. Бифуркация трахеи
464. Правый главный бронх
465. Левый главный бронх
466. Основание легкого
467. Верхушка легкого
468. Реберная поверхность легкого
469. Медиальная поверхность легкого
470. Диафрагмальная поверхность легкого
471. Сердечная вырезка левого легкого
472. Ворота легкого
473. Корень легкого

474. Верхняя доля легкого (правого, левого)
475. Средняя доля правого легкого
476. Нижняя доля легкого (правого, левого)
6. Мочеполовой аппарат
479. Почка (правая и левая)
480. Почечные ворота
481. Почечная пазуха
482. Фиброзная капсула почки
483. Корковое вещество почки
484. Мозговое вещество почки
485. Почечная пирамида
486. Почечный сосочек
487. Почечные столбы
488. Почечная лоханка
7. Мужские половые органы
497. Яичко
498. Белочная оболочка яичка
499. Придаток яичка
500. Тело придатка яичка
501. Семявыносящий проток
502. Семенной пузырек
503. Предстательная железа
504. Правая (левая) доля предстательной железы
505. Предстательная часть мужского
8. Женские половые органы
512. Яичник
513. Свободный край яичника
514. Брыжеечный край яичника
515. Собственная связка яичника
516. Поддерживающая связка яичника
517. Маточная труба
518. Бахромки маточной трубы
519. Воронка маточной трубы
9. Ангиология
528. Основание сердца
529. Верхушка сердца
530. Грудинно-реберная (передняя) поверхность сердца
531. Диафрагмальная (нижняя) поверхность сердца
532. Правое предсердие
533. Левое предсердие
534. Правое ушко сердца
535. Левое ушко сердца
536. Венечная борозда сердца
537. Передняя межжелудочная борозда
538. Правый желудочек сердца
539. Левый желудочек сердца
540. Правое предсердно-желудочковое отверстие
541. Левое предсердно-желудочковое отверстие
542. Отверстие аорты (в сердце)
543. Клапан аорты
477. Косая щель легкого
478. Горизонтальная щель правого легкого
489. Большая почечная чашка
490. Малая почечная чашка
491. Мочеточник (правый, левый)
492. Мочевой пузырь
493. Шейка мочевого пузыря
494. Мочепузырный треугольник
495. Мочеточниковое отверстие
496. Внутреннее отверстие мочеиспускательного канала
мочеиспускательного канала
506. Перепончатая часть мужского мочеиспускательного канала
507. Губчатая часть мужского мочеиспускательного канала
508. Мошонка
509. Сухожильный центр промежности
510. Седалищно-пещеристая мышца
511. Луковично-губчатая мышца
520. Амбула маточной трубы
521. Перешеек маточной трубы
522. Тело матки
523. Дно матки
524. Шейка матки
525. Влагалищная часть шейки матки
526. Широкая связка матки
527. Круглая связка матки
544. Отверстие легочного ствола (в сердце)
545. Клапан легочного ствола
546. Гребенчатые мышцы (предсердий)
547. Овальная ямка (предсердия)
548. Отверстие верхней полой вены (в сердце)
549. Отверстие нижней полой вены (в сердце)
550. Мясистые трабекулы
551. Сосочковые мышцы
552. Сухожильные хорды
553. Правая венечная артерия
554. Левая венечная артерия
555. Передняя межжелудочковая ветвь
556. Венечный синус сердца
557. Легочный ствол
558. Правая легочная артерия
559. Левая легочная артерия
560. Луковица аорты
561. Восходящая часть аорты

562. Дуга аорты
563. Плечеголовной ствол
564. Левая общая сонная артерия
565. Правая общая сонная артерия
566. Наружная сонная артерия
567. Верхняя щитовидная артерия
568. Язычная артерия
569. Лицевая артерия
570. Затылочная артерия
571. Поверхностная височная артерия
572. Верхнечелюстная артерия
573. Нижняя альвеолярная артерия
574. Внутренняя сонная артерия
575. Подключичная артерия
576. Позвоночная артерия
577. Базилярная артерия
578. Задняя мозговая артерия
579. Артериальный (виллизиев) круг большого мозга
580. Внутренняя грудная артерия
581. Щито-шейный ствол
582. Нижняя щитовидная артерия
583. Надлопаточная артерия
584. Реберно-шейный ствол
585. Поперечная артерия шеи
586. Подмышечная артерия
587. Латеральная грудная артерия
588. Подлопаточная артерия
589. Грудно-спинная артерия
590. Артерия, огибающая лопатку
591. Задняя артерия, огибающая плечевую кость
592. Передняя артерия, огибающая плечевую кость
593. Плечевая артерия
594. Глубокая артерия плеча
595. Верхняя локтевая коллатеральная артерия
596. Нижняя локтевая коллатеральная артерия
597. Лучевая артерия
598. Локтевая артерия
599. Поверхностная ладонная дуга
600. Глубокая ладонная дуга
601. Общие ладонные пальцевые артерии
602. Ладонные пястные артерии
603. Грудная аорта
604. Задние межреберные артерии
605. Брюшная аорта
606. Поясничные артерии
607. Чревный ствол
608. Селезеночная артерия
609. Левая желудочно-сальниковая артерия
610. Левая желудочная артерия
611. Общая печеночная артерия
612. Собственная печеночная артерия
613. Желудочно-двенадцатиперстная артерия
614. Правая желудочно-сальниковая артерия
615. Верхняя брыжеечная артерия
616. Тонкокишечные и подвздошнокишечные артерии
617. Подвздошно-ободочная артерия
618. Правая ободочная артерия
619. Средняя ободочная артерия
620. Нижняя брыжеечная артерия
621. Левая ободочная артерия
622. Сигмовидные артерии
623. Верхняя прямокишечная артерия
624. Почечная артерия
625. Яичковая (яичниковая) артерия
626. Общая подвздошная артерия
627. Внутренняя подвздошная артерия
628. Верхняя ягодичная артерия
629. Пупочная артерия
630. Запирательная артерия
631. Маточная артерия
632. Наружная подвздошная артерия
633. Бедренная артерия
634. Глубокая артерия бедра
635. Медиальная артерия, огибающая бедренную кость
636. Латеральная артерия, огибающая бедренную кость
637. Задняя большеберцовая артерия
638. Латеральная подошвенная артерия
639. Медиальная подошвенная артерия
640. Передняя большеберцовая артерия
641. Тыльная артерия стопы
642. Верхняя полая вена
643. Непарная вена
644. Полунепарная вена
645. Задние межреберные вены
646. Правая плечеголовная вена
647. Левая плечеголовная вена
648. Внутренняя яремная вена
649. Наружная яремная вена
650. Подключичная вена
651. Латеральная подкожная вена руки
652. Подмышечная вена
653. Плечевая вена
654. Локтевая вена
655. Лучевая вена
656. Нижняя полая вена
657. Поясничные вены
658. Яичковая (яичниковая) вена
659. Почечная вена
660. Воротная вена

661. Верхняя брыжеечная вена
662. Нижняя брыжеечная вена
663. Селезеночная вена
664. Общая подвздошная вена
665. Внутренняя подвздошная вена
666. Наружная подвздошная вена
10. *Иммунная система*
672. Небная миндалина
673. Глоточная миндалина
674. Аппендикс
11. *Центральная нервная система*
677. Серп большого мозга (твердая оболочка головного мозга)
678. Намет мозжечка
679. Пирамида продолговатого мозга
680. Олива продолговатого мозга
681. Базилярная борозда (моста)
682. Средняя мозжечковая ножка
683. Нижняя мозжечковая ножка
684. Верхняя мозжечковая ножка
685. Четвертый желудочек (на сагитальном разрезе)
686. Ромбовидная ямка
687. Латеральный карман (желудочка)
688. Срединная борозда (ромбовидная ямка)
689. Медиальное возвышение (ромбовидная ямка)
690. Лицевой бугорок (ромбовидная ямка)
691. Вестибулярное поле (ромбовидная ямка)
692. Мозговые полоски (ромбовидная ямка)
693. Треугольник подъязычного нерва (ромбовидная ямка)
694. Треугольник блуждающего нерва (ромбовидная ямка)
695. Верхний мозговой парус
696. Нижний мозговой парус
697. Полушария мозжечка
698. "Древо жизни" (на разрезе мозжечка)
699. Зубчатое ядро (на разрезе мозжечка)
700. Ножка мозга
701. Межножковая ямка (средний мозг)
702. Заднее продырявленное вещество
703. Крыша среднего мозга (пластинка четверохолмия)
704. Верхние холмики крыши среднего мозга
705. Нижние холмики среднего мозга
706. Ручка нижнего холмика
707. Ручка верхнего холмика
708. Водопровод среднего мозга (на разрезе среднего мозга)
709. Промежуточный мозг
710. Эпиталамическая спайка (задняя спайка промежуточного мозга)
667. Большая подкожная вена ноги
668. Бедренная вена
669. Подколенная вена
670. Передняя большеберцовая вена
671. Задняя большеберцовая вена
675. Селезенка
676. Ворота селезенки
711. Шишковидное тело
712. Таламус
713. Медиальное коленчатое тело
714. Латеральное коленчатое тело
715. Зрительный перекрест
716. Сосцевидное тело
717. Серый бугор
718. Воронка
719. Третий желудочек
720. Межжелудочковое отверстие
721. Продольная щель большого мозга
722. Поперечная щель большого мозга
723. Латеральная ямка большого мозга
724. Центральная борозда полушария большого мозга
725. Латеральная борозда полушария большого мозга
726. Предцентральная борозда
727. Верхняя лобная борозда
728. Нижняя лобная борозда
729. Постцентральная борозда
730. Внутритеменная борозда
731. Верхняя височная борозда
732. Нижняя височная борозда
733. Борозда мозолистого тела
734. Поясная борозда
735. Теменно-затылочная борозда
736. Шпорная борозда
737. Борозда гиппокампа
738. Коллатеральная борозда
739. Затылочно-височная борозда
740. Обонятельная борозда
741. Глазничные борозды
742. Предцентральная извилина
743. Верхняя лобная извилина
744. Средняя лобная извилина
745. Нижняя лобная извилина
746. Постцентральная извилина
747. Верхняя теменная долька
748. Нижняя теменная долька
749. Верхняя височная извилина

750. Средняя височная извилина
 751. Нижняя височная извилина
 752. Извилина островка
 753. Островковая доля большого мозга (островок)
 754. Поясная извилина
 755. Перешеек поясной извилины
 756. Парацентральная долька
 757. Предклинье
 758. Клин
 759. Парагиппокампальная извилина
 760. Крючок
 761. Обонятельная луковица
 762. Обонятельный тракт
 763. Обонятельный треугольник
 764. Переднее продырявленное вещество
 765. Мозолистое вещество
 766. Валик мозолистого тела
 767. Ствол мозолистого тела
 12. *Периферическая нервная система*
 786. Зрительный нерв (II пара)
 787. Глазодвигательный нерв (III пара)
 788. Блоковый нерв (IV пара)
 789. Тройничный нерв (V пара)
 790. Нижний альвеолярный нерв
 791. Отводящий нерв (VI пара)
 792. Лицевой нерв (промежуточно-лицевой нерв, VII пара)
 793. Языкоглоточный нерв (IX пара)
 794. Блуждающий нерв (X пара)
 795. Добавочный нерв (XI пара)
 796. Подъязычный нерв (XII пара)
 797. Диафрагмальный нерв
 798. Мышечно-кожный нерв
 13. *Эндокринные железы*
 813. Правая доля щитовидной железы
 814. Левая доля щитовидной железы
 14. *Органы чувств*
 817. Склера глазного яблока
 818. Роговица
 819. Ресничное тело (на разрезе глазного яблока)
 820. Радужка (на разрезе глазного яблока)
 768. Колено мозолистого тела
 769. Клов мозолистого тела
 770. Передняя спайка (мозга)
 771. Свод мозга
 772. Прозрачная перегородка (мозга)
 773. Центральная часть бокового желудочка
 774. Передний рог бокового желудочка
 775. Задний рог бокового желудочка
 776. Нижний рог бокового желудочка
 777. Головка хвостатого ядра
 778. Чечевицеобразное ядро
 779. Ограда
 780. Самая наружная капсула (конечный мозг)
 781. Наружная капсула (конечный мозг)
 782. Внутренняя капсула (конечный мозг)
 783. Передняя ножка внутренней капсулы
 784. Колено внутренней капсулы
 785. Задняя ножка внутренней капсулы
 799. Средний нерв
 800. Локтевой нерв
 801. Лучевой нерв
 802. Подмышечный нерв
 803. Латеральный кожный нерв бедра
 804. Бедренный нерв
 805. Запирательный нерв
 806. Седалищный нерв
 807. Общий малоберцовый нерв
 808. Глубокий малоберцовый нерв
 809. Поверхностный малоберцовый нерв
 810. Большеберцовый нерв
 811. Медиальный подошвенный нерв
 812. Латеральный подошвенный нерв
 815. Перешеек щитовидной железы
 816. Надпочечник (левый, правый)
 821. Зрачок
 822. Сетчатка (на разрезе глазного яблока)
 823. Хрусталик (на разрезе глазного яблока)
 824. Стекловидное тело (на разрезе глазного яблока)

Модуль: Гистология и цитология

Примерный список гистологических препаратов для промежуточной аттестации (ОПК-7, ОПК-9):

6. Срез кожи пальца человека
 7. Срез кожи с волосом
 8. Стенка сердца волокна Пуркинье
 9. Сосуды микроциркуляторного русла (артериолы, капилляры, вены)
 10. Артерия мышечного типа
 11. Вена мышечного типа
 12. Артерия эластического типа
 13. Поперечный срез спинного мозга
 14. Срез спинального ганглия
 15. Срез коры мозжечка
 16. Срез коры больших полушарий головного мозга
 17. Срез гипофиза

- | | |
|--|--|
| 18. Срез надпочечника | 38. Срез печени человека |
| 19. Срез щитовидной железы | 39. Развитие зуба (срез мордочки зародыша свиньи). Образование эмалевого органа. |
| 20. Поперечный срез улитки внутреннего уха | 40. Развитие зуба (срез мордочки зародыша свиньи). Образование эмали и дентина. |
| 21. Срез роговицы глаза | 41. Срез почки |
| 22. Мазок крови человека | 42. Срез стенки мочевого пузыря |
| 23. Срез тимуса (вилочковой железы) | 43. Срез семенника |
| 24. Срез селезенки | 44. Срез придатка семенника |
| 25. Срез лимфатического узла | 45. Предстательная железа |
| 26. Поперечный срез трахеи | 46. Срез яичника |
| 27. Срез легкого | 47. Молочная железа |
| 28. Поперечный срез языка (листовидные сосочки) | 48. Желтое тело беременности |
| 29. Срез небной миндалины | 49. Срез стенки матки |
| 30. Срез околоушной слюнной железы | 50. Плодная часть плаценты |
| 31. Срез подчелюстной (смешанной) слюнной железы | 51. Материнская часть плаценты |
| 32. Поперечный срез пищевода | 52. Срез пупочного канатика |
| 33. Срез дна желудка | 53. Пластичная костная ткань (срез трубчатой кости) |
| 34. Срез двенадцатиперстной кишки | 54. Развитие кости на месте гиалинового хряща (непрямой остеогенез) |
| 35. Срез тонкой кишки | 55. Поперечный срез зародыша курицы (туловищная и амниотическая складка) |
| 36. Срез толстой кишки | |
| 37. Срез поджелудочной железы | |

Критерии оценки:

«отлично» – обучающийся обладает системными теоретическими знаниями (знает методику выполнения практических навыков, показания и противопоказания, возможные осложнения, нормативы и проч.), без ошибок самостоятельно демонстрирует выполнение практических умений,

«хорошо» – обучающийся обладает теоретическими знаниями (знает методику выполнения практических навыков, показания и противопоказания, возможные осложнения, нормативы и проч.), самостоятельно демонстрирует выполнение практических умений, допуская некоторые неточности (малозначительные ошибки), которые самостоятельно обнаруживает и быстро исправляет,

«удовлетворительно» – обучающийся обладает удовлетворительными теоретическими знаниями (знает основные положения методики выполнения практических навыков, показания и противопоказания, возможные осложнения, нормативы и проч.), демонстрирует выполнение практических умений, допуская некоторые ошибки, которые может исправить при коррекции их преподавателем,

«неудовлетворительно» – обучающийся не обладает достаточным уровнем теоретических знаний (не знает методики выполнения практических навыков, показаний и противопоказаний, возможных осложнений, нормативы и проч.) и/или не может самостоятельно продемонстрировать практические умения или выполняет их, допуская грубые ошибки.

Модуль: Гистология и цитология

Примерный список эмбриональных схем для промежуточной аттестации (ОПК-7, ОПК-9):

33. Строение извитого семенного канальца (поперечный срез).
34. Строение мужских и женских половых клеток.
35. 18-21 день эмбрионального развития. Образование сердца.
36. Плацента гемохориального типа.
37. Схематическое изображение строения яичника.
38. Эмбрион на 5-й неделе эмбрионального развития (схема по О.В. Волковой).
39. Начало второй фазы гастрюляции 14 сутки развития.
40. Последовательные стадии имплантации и развития зародыша человека в конце первой и начале второй недели эмбрионального развития.
41. Эмбрион на 4-й недели развития (схема по О.В. Волковой).
42. Развитие ворсин хориона.
43. Типы плацент.

44. Взаимоотношения развивающегося эмбриона человека с эндометрием матки в различные сроки беременности. Формирование плаценты (по Гамильтону, Бойду и Моссману).
45. Зародыш человека спустя примерно 9-10 суток после оплодотворения, схематизировано.
46. Зигота человека на стадии синкариона (по Б.П.Хватову)
47. Имплантация зародыша в полость матки.
48. Конец второй недели развития зародыша (12-13 сутки).
49. Нейруляция у зародыша человека.
50. Стадии созревания фолликулов.
51. Развитие внезародышевых органов у зародыша человека (схема).
52. Схема развития желточного мешка и зародышевых оболочек у млекопитающих (шесть последовательных стадий) (по А.А. Заварзину).
53. По стадийное развитие зиготы по Воробьевой О.А.
54. Эмбриональное развитие зародыша 4 неделя – 70 день.
55. Эмбрион на 4-5 неделях эмбрионального развития.
56. Эмбрион на 7-8 неделях эмбрионального развития.
57. Овуляция, оплодотворение и человеческий зародыш на первой неделе развития.
58. Период формирования (схема). Дифференцировка сперматиды и образование спермия (А - Ж)
59. Срез пупочного канатика.
60. Схема имплантации зародыша.
61. Плодная и материнская части плаценты.
62. Зародыш человека на стадии образования туловищной складки и внезародышевых органов (по П. Петкову).
63. Дробление, гаструляция.
64. Вторая стадия гаструляции.

Образец оформления эмбриональных схем
ФЕДЕРАЛЬНОЕ ГОСУДАРСТВЕННОЕ ОБРАЗОВАТЕЛЬНОЕ УЧРЕЖДЕНИЕ
ВЫСШЕГО ОБРАЗОВАНИЯ
«Кировский государственный медицинский университет»
Министерства здравоохранения Российской Федерации
(ФГБОУ ВО Кировский ГМУ Минздрава России)

Кафедра гистологии, эмбриологии и цитологии

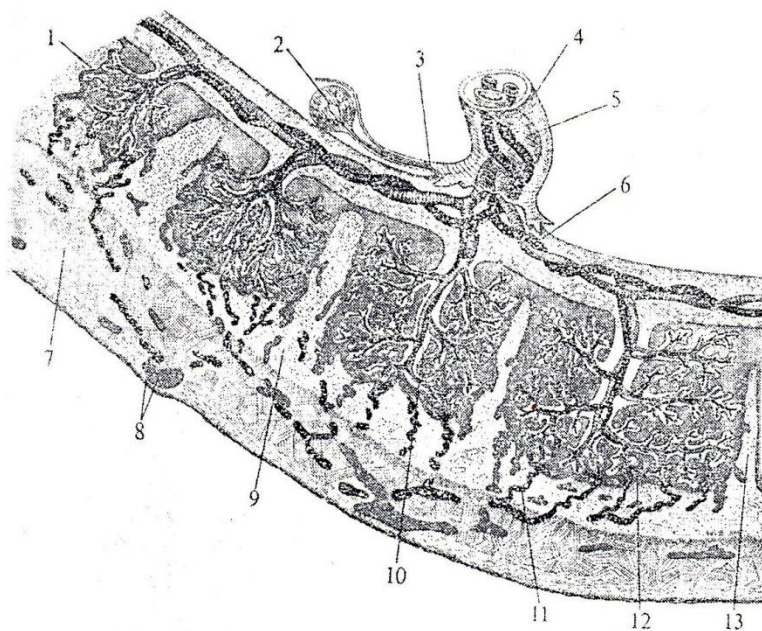
УТВЕРЖДАЮ

Зав. кафедрой гистологии,
эмбриологии и цитологии

_____ Н.А.Сунцова
«__» _____ 20__ г.

Специальность 30.05.01 Медицинская биохимия
дисциплина «Морфология: анатомия человека, гистология, цитология»

Эмбриональная схема № 10

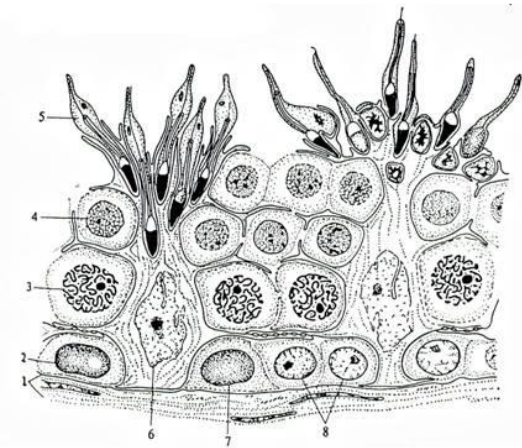


Контрольные вопросы

1. Назовите представленную на схеме структуру.
2. Дайте характеристику компонентов отмеченных на схеме цифрами.

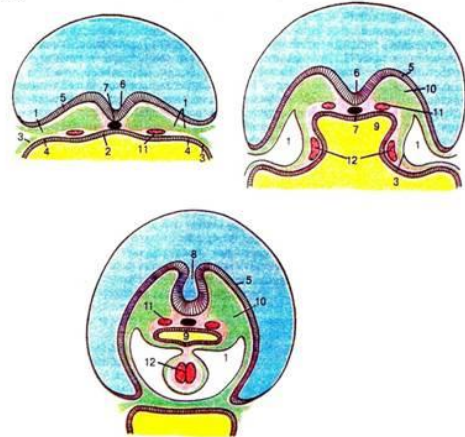
Примеры эмбриональных схем:

Эмбриональная схема 1. Строение извитого семенного канальца (поперечный срез).



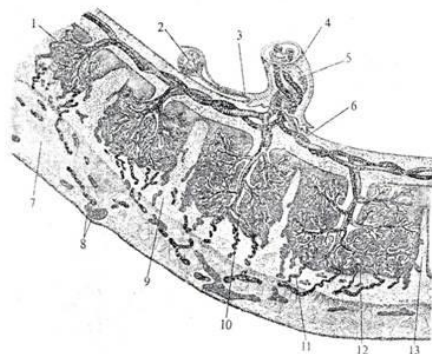
1. базальная мембрана и слой миондных клеток
2. темные сперматогонии типа А
3. сперматоциты в стадии пахитены профазы I мейоза
4. сперматиды на ранних стадиях формирования
5. сперматиды в конце стадии формирования
6. поддерживающие клетки (клетки Сертоли)
7. светлые сперматогонии типа А
8. сперматогонии типа В
9. соединение «Сертоли-Сертоли»

Эмбриональная схема 2. 18-21 день эмбрионального развития. Образование сердца.



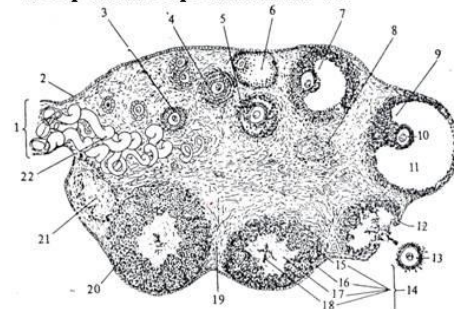
1. эмбриональный целом
2. энтодерма
3. спланхноплевра (висцеральный листок мезодермы)
4. ангиогенные клетки
5. нервная ямка
6. хорда
7. нервная трубка
8. первичная кишка
9. мезодерма
10. аорта
11. эндокардиальные трубочки
12. эктодерма

Эмбриональная схема 3. Плацента гемохорального типа.



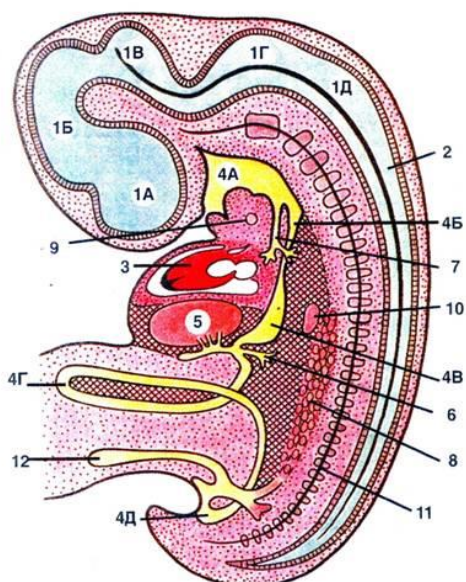
1. Желточный мешок
2. Амниотическая оболочка
3. Пупочный канатик
4. Пупочная вена
5. Ветви пупочной артерии
6. Губчатое вещество базальной пластинки
7. Доньшки маточных желез
8. Компактное вещество базальной пластинки
9. Ворсинки, омываемые кровью матери
10. Спиральная артерия
11. Лакуна
12. Перегородка плаценты (Септа)
13. Котиледон (скопление ворсинок)

Эмбриональная схема 4. Схематическое изображение строения яичника.



1. мезоварий,
2. герминативный эпителий,
3. первичный фолликул,
4. двухслойный фолликул,
5. начало образования полости фолликула,
6. атретический фолликул,
7. почти полностью созревший фолликул,
8. атретический фолликул,
9. зрелый фолликул,
10. ооцит,
11. полость, наполненная фолликулярной жидкостью,
12. разорвавшийся фолликул,
13. высокободившаяся яйцеклетка,
14. развивающееся желтое тело,
15. соединительная ткань,
16. лютеиновые клетки,
17. фибрин кровяного сгустка,
18. свернувшаяся кровь,
19. соединительная ткань яичника,
20. полностью сформировавшееся желтое тело,
21. беловатое тело яичника,
22. кровеносные сосуды.

Эмбриональная схема 5. Эмбрион на 5-й неделе эмбрионального развития (схема по О.В. Волковой).



НЕРВНАЯ СИСТЕМА

В головной части нервной трубки появляются изгибы, подразделяющие ее полость на:

1А-1Д - пять мозговых пузырей;

2 - спинной мозг.

СЕРДЕЧНО-СОСУДИСТАЯ СИСТЕМА

3 - сердце: оно уже функционирует, но продолжает формироваться — приобретает S-образную конфигурацию и продольную (межжелудочковую) перегородку.

ПИЩЕВАРИТЕЛЬНАЯ СИСТЕМА

Передняя кишка подразделяется на:

4А — глотку, 4Б — пищевод, 4В — желудок.

4Г — средняя кишка: образует кишечную петлю, которая вдавливается в пуповину. Сообщение средней кишки с желточным мешком еще сохраняется, но становится гораздо уже. Задняя кишка разделяется на 4Д — прямую кишку и мочеполовой синус — зачаток мочевого пузыря и простаты.

Крупные железы:

5 - печень;

6 - зачаток поджелудочной железы.

ДЫХАТЕЛЬНАЯ СИСТЕМА

7 - трахея: растущий вырост передней кишки.

Уже имеется и разветвление трахеи на главные бронхи.

МОЧЕВАЯ И ПОЛОВАЯ СИСТЕМЫ

8 - мезонефрос (первичная почка). На ее медиальной стороне появляется утолщение целомиического эпителия — половой валик (зачаток гонады). Сюда постепенно мигрируют гонocytes (первичные половые клетки)

ПРОЧИЕ СТРУКТУРЫ

9 - щитовидная железа,

10 - селезенка,

11 - хорда с формирующимися позвонками.

12 - аллантоис.

Модуль: Гистология и цитология

Примерный список электронограмм для промежуточной аттестации (ОПК-7, ОПК-9):

- | | |
|--|---|
| 6. Клетка Панета; | тонкой кишки; |
| 7. Тромбоцит; | 29. Суспендоцит; |
| 8. Эритроциты с щеточной каемкой; | 30. Артериола; |
| 9. Гепатоцит; | 31. Шероховатая эндоплазматическая сеть; |
| 10. Эпидермальный макрофаг; | 32. Ультраструктура кариолеммы; |
| 11. Эмалевые призмы зуба; | 33. Кровеносный капилляр; |
| 12. Ультраструктура гепатоцита; | 34. Фильтрационный барьер почки; |
| 13. Базальный лабиринт эпителиальной клетки дистального отдела нефрона; | 35. Эозинофил; |
| 14. Вставочный диск в миокарде; | 36. Ультраструктура ядра клетки; |
| 15. Гепатоциты и клетки синусоидных капилляров; | 37. Свод пейеровой бляшки; |
| 16. Ультраструктура реснички; | 38. Эритробластический островок костного мозга; |
| 17. Ультраструктура centrosомы; | 39. Красный костный мозг; |
| 18. Апоикальный участки клеткой однослойного многорядного призматического мерцательного эпителия трахеи; | 40. Мышечное волокно и питающий его кровеносный сосуд; |
| 19. Палочковый рецептор; | 41. Участок дольки печени; |
| 20. Поперечный срез смешанного нерва; | 42. Печеночная долька; |
| 21. Гонадотропоцит; | 43. Вид сверху на поверхность желудочных ямок фундальной части желудка человека; |
| 22. Ультраструктура лизосом; | 44. Строение апоикального полюса наружной сенсоэпителиальной клетки спирального органа; |
| 23. Миграция нейтрофильного лейкоцита через стенку капилляра; | 45. В, Т - лимфоцит крови; |
| 24. Клетка клубочковой зоны надпочечника; | 46. Сосочки языка; |
| 25. Ультраструктура митохондрий; | 47. Поверхность эпителия спирального органа; |
| 26. Ультраструктура митохондрий и шероховатой ЭПС; | 48. Тканевый базофил; |
| 27. Ультраструктура миофибрилл поперечно-полосатой сердечной мышечной ткани; | 49. Респираторный отдел легкого; |
| 28. Бокаловидная железистая клетка эпителия | 50. Яйцеклетка человека; |
| | 51. Поверхность однослойного мерцательного эпителия; |
| | 52. Остеоцит в костной лакуне; |

53. Извитые каналцы семенника крысы;
54. Надпочечник крысы;
55. Изогенная группа гиалиновой хрящевой ткани носовой перегородки;
56. Извитые канальца семенника;
57. Корень волоса;
58. Межклеточное вещество плотной оформленной соединительной ткани сухожилия;
59. Поверхность слизистой оболочки мочевого пузыря;
60. Остеон;
61. Ворсинки тонкой кишки;
62. Клетка висцерального эпителия капсулы почечного тельца нефрона;
63. Эритроциты.

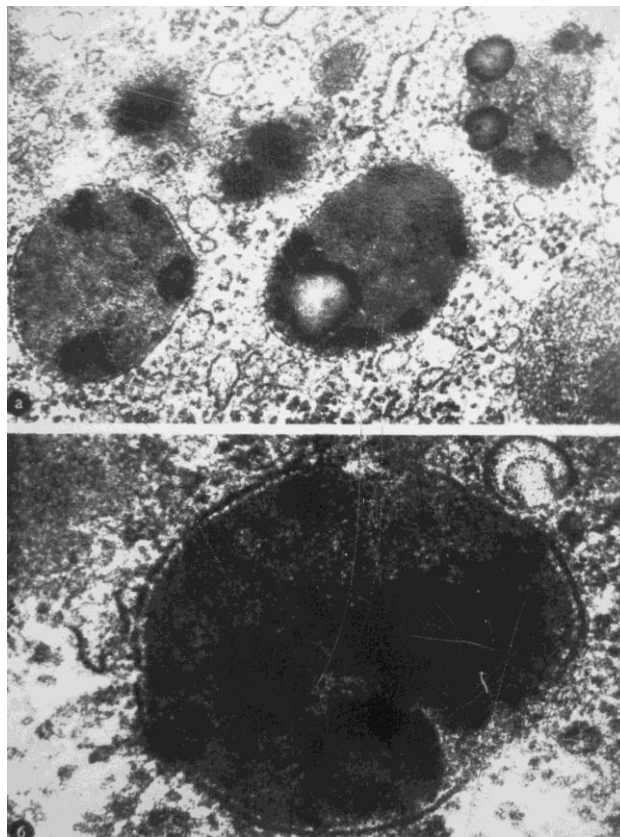
Образец оформления электронограмм
ФЕДЕРАЛЬНОЕ ГОСУДАРСТВЕННОЕ ОБРАЗОВАТЕЛЬНОЕ УЧРЕЖДЕНИЕ
ВЫСШЕГО ОБРАЗОВАНИЯ
«Кировский государственный медицинский университет»
Министерства здравоохранения Российской Федерации
(ФГБОУ ВО Кировский ГМУ Минздрава России)
Кафедра гистологии, эмбриологии и цитологии

УТВЕРЖДАЮ
Зав. кафедрой гистологии,
эмбриологии и цитологии

_____ Н.А. Сунцова
«__» _____ 20__ г.

Специальность 30.05.01 Медицинская биохимия
дисциплина «Морфология: Анатомия человека, гистология, цитология»

Электронограмма № 6

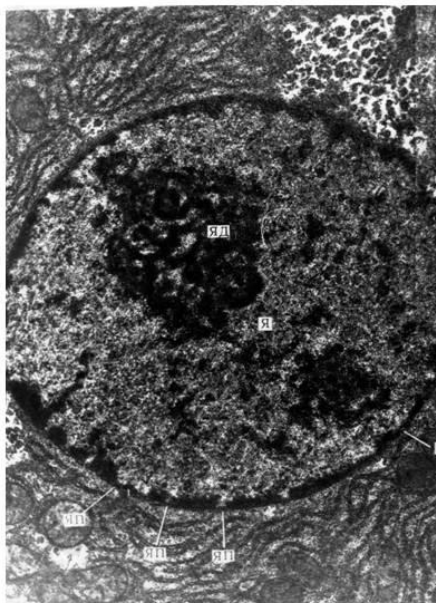


Контрольные вопросы

1. Назовите представленную на схеме структуру. Ее строение и функции.
2. Дайте характеристику компонентов отмеченных на схеме.

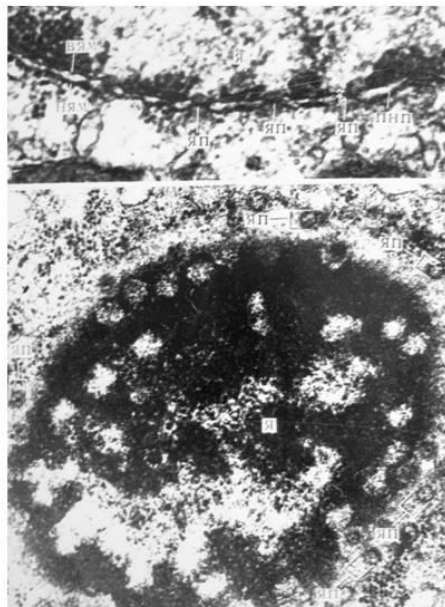
Примеры электронограмм:

Электронограмма 1. Ультраструктура ядра клетки.



ЯД - ядрышко;
Я - ядро;
ЯП - ядерные поры.

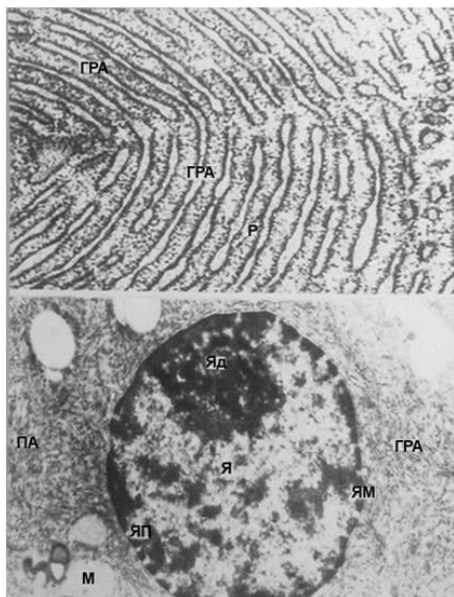
Электронограмма 2. Ультраструктура карнолеммы и ядра клетки.



Я - ядро;
ЯП - ядерная пора;
ПНП - перинуклеарное пространство;
НЯМ - наружная ядерная мембрана;
ВЯМ - внутренняя ядерная мембрана.

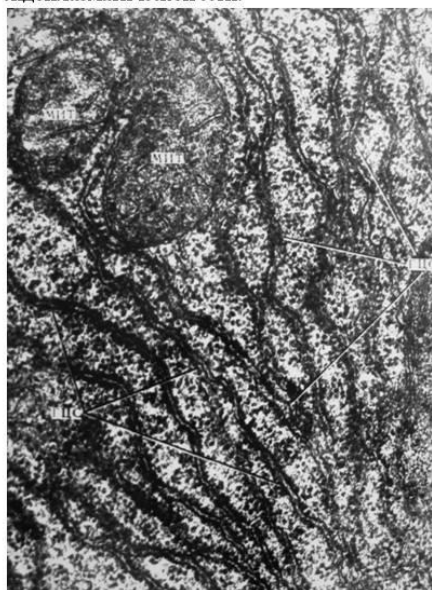Электронограмма 3.

А. Широкоугольная эндоплазматическая сеть.
Б. Ультраструктура ядра и широкоугольной эндоплазматической сети.



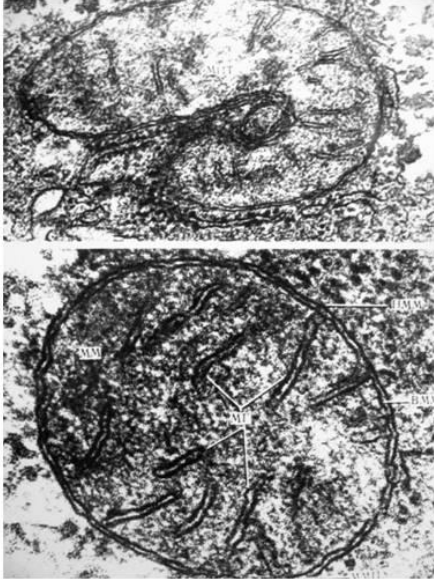ЯД - ядрышко;
Я - ядро;
ЯМ - ядерная мембрана;
ШЭС - широкоугольная эндоплазматическая сеть.

Электронограмма 4. Ультраструктура митохондрий и широкоугольной эндоплазматической сети.



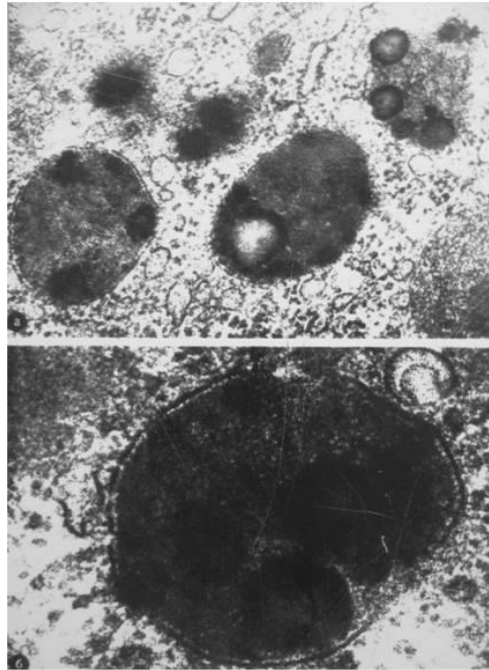
МИТ - митохондрии,
ШЭС - широкоугольная эндоплазматическая сеть.

Электроннограмма 5. Ультраструктура митохондрий.

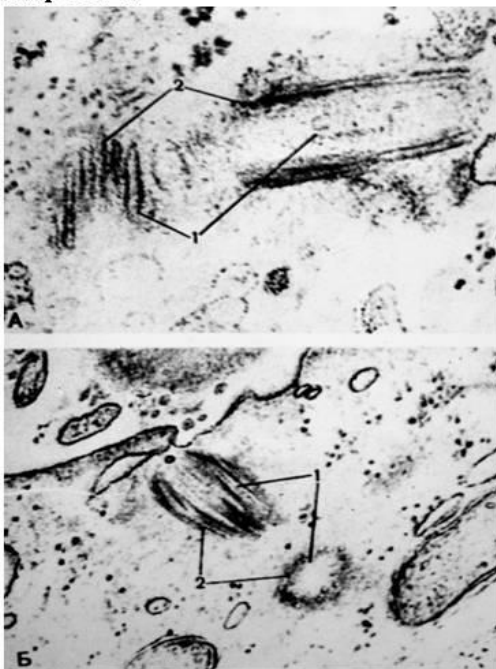


Мит – митохондрия,
 ММ – митохондриальный матрикс;
 МГ – митохондриальные кристы,
 НММ – наружная митохондриальная мембрана,
 ВММ – внутренняя митохондриальная мембрана,
 ММП – межмембранное пространство.

Электроннограмма 6. Ультраструктура лизосом.

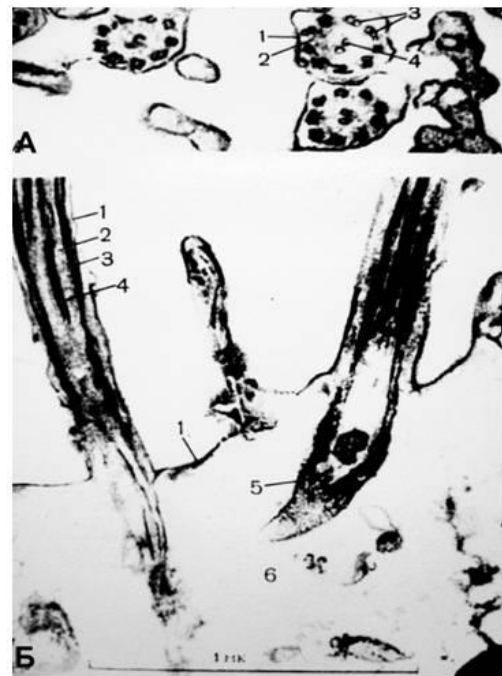

Электроннограмма 7. Ультраструктура centrosомы.



А. Материнская и дочерняя центриоли в косом и продольном направлении
 Б. Центриоли в косом и поперечном положении
 1 – центриоли;
 2 – периферические триплеты трубочек.

Электроннограмма 8. Ультраструктура реснички.



А. Структура аксонемы на поперечном сечении
 1 – цитолема;
 2 – цитоплазма реснички;
 3 – периферические двойные микротрубочки;
 4 – центральные двойные микротрубочки.
 Б. Структура аксонемы и базального тельца в продольном сечении
 5 – базальное тельце

Критерии оценки:

«отлично» – обучающийся обладает системными теоретическими знаниями (знает методику выполнения практических навыков, показания и противопоказания, возможные осложнения, нормативы и проч.), без ошибок самостоятельно демонстрирует выполнение практических умений, **«хорошо»** – обучающийся обладает теоретическими знаниями (знает методику выполнения практических навыков, показания и противопоказания, возможные осложнения, нормативы и проч.), самостоятельно демонстрирует выполнение практических умений, допуская некоторые неточности (малосущественные ошибки), которые самостоятельно обнаруживает и быстро исправляет,

«удовлетворительно» – обучающийся обладает удовлетворительными теоретическими знаниями (знает основные положения методики выполнения практических навыков, показания и противопоказания, возможные осложнения, нормативы и проч.), демонстрирует выполнение практических умений, допуская некоторые ошибки, которые может исправить при коррекции их преподавателем,

«неудовлетворительно» – обучающийся не обладает достаточным уровнем теоретических знаний (не знает методики выполнения практических навыков, показаний и противопоказаний, возможных осложнений, нормативы и проч.) и/или не может самостоятельно продемонстрировать практические умения или выполняет их, допуская грубые ошибки.

3.5. Примерные задания для проведения коллоквиума, критерии оценки (ОПК – 7, ОПК – 9).

Модуль: Гистология и цитология

3.5.1. Задания к коллоквиуму по «Цитологии»

Раздел 1. Гистологическая техника

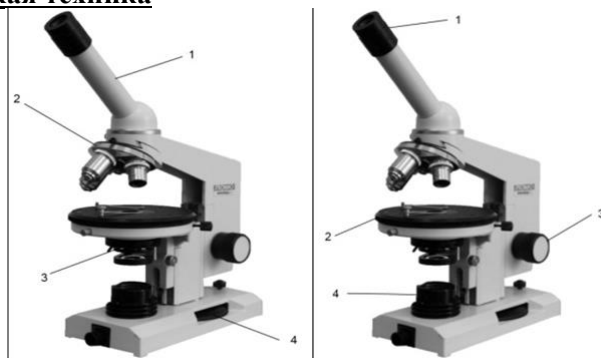


РИСУНОК 1

РИСУНОК 2

1. Назовите структурные части микроскопа (рисунок 1):

- 1 – тубус/монокулярная насадка
- 2 – револьвер
- 3 – конденсор
- 4 – микровинт/винт тонкой наводки

2. Назовите структурные части микроскопа (рисунок 2):

- 1 – окуляр
- 2 – предметный столик
- 3 – макровинт/винт грубой наводки
- 4 – осветитель

3. К оптическим частям микроскопа относятся:

- А) объектив, окуляр, зеркало, конденсор;*
- Б) объектив, зеркало, револьвер;
- В) объектив, окуляр, тубусодержатель;
- Г) конденсор, револьвер, макровинт, микровинт.

4. К механическим частям микроскопа относятся:

- А) объектив, окуляр, зеркало, конденсор;
- Б) объектив, зеркало, револьвер;
- В) объектив, окуляр, тубусодержатель;
- Г) револьвер, тубусодержатель, макровинт, микровинт.*

5. Микровинтом фокусируют объект на:

- А) большом увеличении;*

- Б) малом увеличении;
- Г) большом и малом увеличении;
- В) среднем увеличении.

6. Оптимальное освещение препарата обеспечивает:

- А) объектив;
- Б) микровинт;
- В) конденсор; *
- Г) зеркало.

7. Что такое разрешающая способность микроскопа?

Расстояние между крайними, видимыми раздельно, точками микроскопического объекта.

8. МАКРОВИНТОМ ФОКУСИРУЮТ ОБЪЕКТ НА:

- А) большом увеличении;
- Б) малом увеличении;*
- Г) большом и малом увеличении;
- В) среднем увеличении

9. Во сколько раз могут увеличивать объекты наиболее часто используемые окуляры?

(x5, x7, x10, x15)

10. Во сколько раз могут увеличивать объекты наиболее часто используемые объективы?

(x4, x10, x20, x100)

11. Какова цель фиксации:

- А) изменение структурного состава;
- Б) сохранение структур соответственно прижизненному состоянию;*
- В) удаление воды;
- Г) уплотнение

12. Наиболее употребляемый в гистологической практике фиксатор:

- А) формалин;*
- Б) спирт;
- Г) уксусная кислота;
- В) алюмокалиевые квасцы.

13. После фиксации следует этап:

- А) окраска;
- Б) обезвоживание;
- Г) промывка;*
- В) заливка.

14. Уплотнение и заливку материала для электронной микроскопии производят:

- А) парафином;
- Б) целлоидином;
- Г) желатином;
- В) эпоксидной смолой.*

15. Оптимальная толщина срезов, используемых для электронной микроскопии:

- А) 30 – 40 нм;
- Б) 0,4 – 0,7 нм;*
- Г) 15 – 20 нм;
- В) 8 – 15 нм.

16. Процесс депарафинирования проводят в:

- А) ксилоле;*
- Б) спирте;
- В) формалине;
- Г) воде.

17. В процессе фиксации происходит:

- А) необратимая коагуляция белка;*

- Б) обратимая коагуляция белка;
- В) синтез белка;
- Г) расщепление белка до аминокислот.

18. Обезвоживание гистологических препаратов проводят:

- А) в вытяжном шкафу;
- Б) в термостате;
- Г) через проведение по батарее спиртов восходящей концентрации;*
- В) через лиофилизирование.

19. Аппарат для изготовления гистологических срезов называется:

- А) Микротом.*
- Б) Криостат.*
- В) Объект-микромметр.
- Г) Термостат.
- Д) Замораживающий микротом.*

20. УКАЖИТЕ ПОСЛЕДОВАТЕЛЬНОСТЬ ГИСТОЛОГИЧЕСКИХ ЭТАПОВ:

- А) фиксация, уплотнение, приготовление среза;
- Б) приготовление среза, фиксация, окраска, уплотнение;
- В) окраска, приготовление среза, заливака, обезвоживание;
- Г) фиксация, промывка, обезвоживание, уплотнение, заливка, приготовление среза, окраска, заключение.*

21. ПРОМЫВКУ ОБЪЕКТА ЧАЩЕ ВСЕГО ПРОВОДЯТ:

- А) проточной водой;*
- Б) спиртом;
- В) кислотами;
- Г) щелочами.

22. По химической природе основные красители это:

- А) основные соли;*
- Б) кислые соли;
- Г) кислоты;
- В) ферменты.

23. Базофилия цитоплазмы клетки:

- А) Связана с сильным развитием свободных рибосом.*
- Б) Связана с сильным развитием гранулярной эндоплазматической сети.*
- В) Свидетельствует об интенсивном биосинтезе липидов.
- Г) Свидетельствует об интенсивном биосинтезе белка.*
- Д) Свидетельствует о разрушении клетки.

24. Окрашивание срезов, используемых для электронной микроскопии, проводят:

- А) гематоксилином;
- Б) эозином;
- В) суданом;
- Г) солями тяжелых металлов.*

25. По химической природе кислые красители это:

- А) основные соли;
- Б) кислые соли и кислоты;*
- Г) кислоты;
- В) ферменты.

26. Как называется способность структур окрашиваться в цвет, отличающийся от цвета красителя в растворе?

- А) Оксифилия.
- Б) Нейтрофилия.
- В) Метахромазия.*
- Г) Базофилия.
- Д) Полихроматофилия.

Раздел 2. Цитология

1. Какой из структурных компонентов эукариотической клетки имеют две мембраны?

- Е) оболочка клетки
- Ж) клеточный центр
- З) митохондрия*
- И) комплекс Гольджи
- К) рибосома

2. Кто и когда сформулировал основные положения клеточной теории?

- Е) К. Бер.
- Ж) Т. Шванн и Шлейден. *
- З) В 1665 г.
- И) В 1838 г.*
- К) Роберт Гук

3. В клетке вырабатывающий белок на “экспорт” хорошо выражены, все КРОМЕ:

- Е) гранулярная эндоплазматическая сеть
- Ж) агранулярная эндоплазматическая сеть
- З) митохондрии
- И) лизосомы*
- К) комплекс Гольджи

4. В гранулярной эндоплазматической сети синтезируются:

- Д) экспортируемые белки *
- Е) белки лизосом *
- Ж) белки плазматической мембраны *
- З) стероидные гормоны

5. Какой органоид клетки расположен около ядра, а при митозе формирует полюса веретена деления и участвует в расхождении к ним хромосом?

- Е) комплекс Гольджи;
- Ж) микротрубочка;
- З) клеточный центр*
- И) рибосома;
- К) эндоплазматическая сеть.

6. Гликокаликс:

- Д) образован олигосахаридами *
- Е) обеспечивает пристеночное пищеварение *
- Ж) участвует в клеточной адгезии и клеточном узнавании *
- З) содержит белки ионных каналов

7. На какой стадии митоза дочерние хромосомы расходятся к полюсам митотического веретена?

- Е) профаза
- Ж) прометафаза
- З) метафаза
- И) анафаза
- К) телофаза*

8. Цитоскелет клетки представлен:

- Е) актиновыми микрофиламентами *
- Ж) микротрубочками *
- З) промежуточными филаментами *
- И) системой внутриклеточных мембран

9. Пластинчатый комплекс участвует в ряде процессов кроме:

- Е) образования лизосом
- Ж) образования белково-полисахаридных комплексов
- З) обезвреживания перекисей*
- И) накопление секретов
- К) выведения секретов

10. Клеточное ядро ограничено:

- А) наружной ядерной мембраной *
- Б) перинуклеарным пространством *
- В) внутренней ядерной мембраной *
- Г) ядерной пластинкой *

11. Чем отличается апоптоз от некроза?

- А) Это генетически запрограммированная гибель клетки.*
- Б) В начале апоптоза синтез РНК и белка возрастает.*
- В) Угнетаются эндонуклеазы.
- Г) Фрагментация ядра (микроядра).*
- Д) Фрагментация цитоплазмы с образованием апоптических тел.*

12. Универсальные внутриклеточные сигнальные молекулы (вторичные посредники).

- А) ЦАМФ.*
- Б) АТФ.
- В) Са ++.*
- Г) Глюкоза.
- Д) Холестерин.

13. Что такое хроматин и где он обнаруживается?

- А) Фрагменты хромосом в делящейся клетке.
- Б) Выпавшие в осадок под действием фиксатора ДНК и гистоны.*
- В) В живых клетках.
- Г) В делящихся клетках.
- Д) В интерфазных клетках.*

14. Что такое ядерно-цитоплазматическое отношение и как оно меняется при повышении функциональной активности клетки?

- А) Положение ядра в цитоплазме.
- Б) Форма ядра.
- В) Отношение размера ядра к размеру цитоплазмы.*
- Г) Снижено при повышенной функциональной активности клетки.*

15. Митохондрии:

- А) имеют собственный генетический аппарат *
- Б) обновляются путем деления *
- В) участвуют в синтезе АТФ *
- Г) в клетках бурого жира выделяют тепло *

16. Белки, предназначенные для выведения из клетки, синтезируют:

- А) свободные цитоплазматические рибосомы;
- Б) митохондриальные рибосомы;
- В) свободные полирибосомы;
- Г) полирибосомы гранулярной эндоплазматической сети;*
- Д) комплекс Гольджи.

17. Какие участки хромосом называются гетерохроматиновыми?

- А) Кольцевидные.
- Б) Деспирализованные.
- В) Ветвящиеся..
- Г) Сохраняющие спирализацию в неделящемся ядре.*
- Д) Функционально неактивные.*

18. Чем обусловлена базофилия ядер клеток?

- А) гистоновыми белками
- Б) ДНК*
- В) РНК
- Г) ядрышком
- Д) кариолеммой

19. Реснички в отличие от микроворсинок содержат:

- А) девять пар периферических микротрубочек *
- Б) две центральные микротрубочки *
- В) базальное тельце *
- Г) плазмолемму

20. Гликокаликс. (Выберите правильный ответ)

- А) Находится в гладкой эндоплазматической сети.
- Б) Находится на наружной поверхности цитолеммы.*
- В) Образован углеводами.*
- Г) Участвует в клеточной адгезии и клеточном узнавании.*
- Д) Находится на внутренней поверхности цитолеммы.

21. Реснички содержат:

- А) Две центральных микротрубочки.*
- Б) Девять пар периферических микротрубочек.*
- В) Плазмолемму.*
- Г) Базальное тельце.*
- Д) Митохондрии.

22. Какие процессы протекают в клетке в S- периоде?

- А) Синтез ДНК.*
- Б) Синтез липидов.
- В) Синтез тубулина и образование микротрубочек.
- Г) Накопление энергии.

23. Что такое нуклеосома?

- А) Малая субъединица рибосомы.
- Б) Рибосома в составе полисомы.
- В) Комплекс мРНК с белком.
- Г) Петля ДНК вокруг молекул гистоновых белков.*
- Д) Участок ядрышка.

24. Маркером каких органоидов является сукцинатдегидрогеназа?

- Е) Лизосомы.
- Ж) Пероксисомы.
- З) Митохондрии.*
- И) Ядрышки.
- К) Плазматическая мембрана.

25. Где образуются субъединицы рибосом?

- Е) В гладкой эндоплазматической сети.
- Ж) В гранулярной эндоплазматической сети.
- З) В комплексе Гольджи.
- И) В ядрышковых организаторах.*
- К) В цитоплазме.

Периоды интерфазы ... основные процессы ...

- | | |
|-------------------------------|--------------------------------------|
| 26. (2) Постмитотический (G1) | [1] снижение метаболизма |
| 27. (3) Синтетический (S) | [2] синтез белков, рецепторов клетки |
| 28. (5) Премитотический (G2) | [3] синтез ДНК, ядерных белков |
| 29. (1) Выход из цикла (G0) | [4] синтез специфических белков |
| 30. (4) Дифференцировка (D) | [5] синтез АТФ, тубулинов |

Участки хромосом ... это...

- | | |
|---------------------------------|---|
| 31. (2) кинетохоры | [1] места образования ядрышек в интерфазе |
| 32. (1) ядрышковые организаторы | [2] места отхождения трубочек от веретена деления |
| 33. (5) центромеры | [3] конечные участки плечей хромосом |
| 34. (3) теломеры | [4] маленькие участки хромосом, отделенные вторичной перетяжкой |
| 35. (4) спутники хромосом | [5] первичные перетяжки |

В процессах непосредственное участие принимают...

36. (2) эндоцитоза [1] ядро
37. (2) экзоцитоза [2] плазмолемма
[3] лизосомы
[4] гиалоплазма (цитозоль)
[5] рибосомы

Термин ... это...

38. (1) пикноз [1] коагуляция хроматина
39. (2) кариолизис [2] растворение ядра
40. (3) кариорексис [3] распад ядра на части
41. (4) апоптоз [4] биологическая гибель клеток

Ферментами-маркерами ... являются ...

42. (2) лизосом [1] каталаза
43. (1) пероксисом [2] кислая фосфатаза
44. (3) митохондрий [3] сукцинатдегидрогеназа
45. (4) надмембранного слоя щеточной каемки эпителиоцитов [4] щелочная фосфатаза
[5] гиалуронидаза

Белки... входят в состав...

46. (2) актин [1] промежуточных филаментов
47. (6) миозин [2] микрофиламентов
48. (4) тропомиозин [3] промежуточных филаментов
49. (3) кератин [4] миофиламентов
50. (1) виментин [5] рибосом
[6] миофиламентов
[7] микротрубочек

Если в клетке много органелл ... то это может свидетельствовать о ее ...

51. (2) свободных рибосом [1] повреждении
52. (5) связанных рибосом [2] росте и дифференцировке
53. (1) аутофагосом [3] способности к детоксикации
54. (3) цистерн гладкой ЭПС [4] способности к фагоцитозу
55. (4) лизосом [5] синтезе экспортируемых белков

Что означает термин

56. (3) дифференцировка [1] эмбриональный зачаток ткани
57. (1) дифферон [2] клеточные включения
[3] стойкое структурно-функциональное изменение ранее однородных клеток с превращением их в специализированные клетки
[4] увеличение количества дифференцированных клеток в эмбриогенезе
[5] особенности клеточно-дифферонной организации тканей

Белки ... входят в состав ...

58. (5) тубулин [1] микрофиламентов
59. (4) кератин [2] промежуточных филаментов мышечных клеток
60. (3) виментин [3] промежуточных филаментов клеток мезенхимных тканей
61. (2) десмин [4] промежуточных филаментов эпителия
62. (1) актин [5] микротрубочек

Что означает термин..

63. (1) кейлоны [1] тканеспецифические вещества, синтезируемые дифференцированными клетками и тормозящие развитие их предшественников
64. (4) детерминация [2] структурное изменение ДНК хромосом

- [3] объединение клеток в целостную систему специализированных клеток
- [4] определение пути развития клеток на генетической основе
- [5] клеточные органеллы

Процессы ... происходят ...

- | | |
|---|------------------------------------|
| 65. (3) анаэробное окисление (гликолиз) | [1] на мембранах крист митохондрий |
| 66. (2) аэробное окисление | [2] в матриксе митохондрий |
| 67. (1) окислительное фосфорилирование | [3] в гиалоплазме |
| 68. (5) синтез рибонуклеопротеидов | [4] в лизосомах |
| | [5] в ядрышках |

Если дифференцированная специализированная клетка имеет ... то эта клетка вышла из цикла ...

- | | |
|--------------------------------------|---------------------------|
| 69. (1) диплоидный набор хромосом | [1] в G1 периоде |
| 70. (2) тетраплоидный набор хромосом | [2] в G2 периоде |
| 71. (5) гаплоидный набор хромосом | [3] в S периоде |
| | [4] это аномальная клетка |
| | [5] это половая клетка |

72. Расположите стадии митоза в хронологической последовательности

1. профаза
2. метафаза
3. анафаза
4. телофаза
5. зиготена

73. Расположите процессы, протекающие при распаде клетки в правильной последовательности

1. кариорексис
2. кариопикноз
3. кариолизис

Ситуационные задачи

Задача 1. У мужчины 42 лет для уточнения диагноза проведена биопсия печени. При исследовании биопсийного материала было обнаружено, что его клетки имеют повышенную базофилию цитоплазмы. Это свидетельствует о том, что в клетках происходит:
Активный синтез белков*

Задача 2. Клетку лабораторного животного поддали избыточному рентгеновскому излучению. В результате образовались белковые фрагменты в цитоплазме. Какая органелла клетки возьмет участие в их утилизации?
Лизосомы*

Задача 3. С помощью шпателя сделано соскоб из слизистой оболочки рта человека. В неразрушенных эпителиальных клетках окрашенного мазка хорошо видно овальные ядра, неодинаковые по размерам. Каким путем происходило деление этих клеток?
Амитоз *

Задача 4. В кабинет дерматовенеролога обратился больной. Из гнойного мазка уретры этого пациента врач приготовил мазки, окрасил их за Граммом. Во время микроскопии обнаружил большое количество грамнегативных диплококков бобовидной формы, которые располагались в цитоплазме лейкоцитов. Результаты какого процесса наблюдаются в препарате?
Незавершенного фагоцитоза*

Задача 5. У человека диагностировано галактоземия – болезнь накопления. В результате нарушения какой клеточной структуры возникла эта болезнь?
Лизосом*

Задача 6. При микроскопическом исследовании ткани печени было обнаружено, что некоторые клетки распались на небольшие фрагменты с отдельными органеллами и остатками ядра, окруженные мембраной. Воспалительная реакция отсутствует. Для какого патологического процесса характерны эти изменения?
Апоптоз *

Задача 7. За пределами цитолеммы и в цитоплазме клетки находятся ионы, концентрация которых в клетке больше, чем снаружи. Возможен ли транспорт этих ионов в клетку? Если это возможно, то каков механизм?

Возможен путём активного транспорта.*

Задача 8. При исследовании кариотипа человека и гориллы обнаружили два типа клеток. Одни из них имели 46 хромосом, а другие - 48. Какие из этих клеток принадлежат человеку?

Клетки с 46 хромосомами.*

Задача 9. Необходимо описать структуру в клетке, размеры которой меньше 0,1 мкм, но больше 100 нм. Какой метод микроскопии позволит это сделать?

Электронная микроскопия.*

Задача 10. На свободной поверхности клеток выявлена высокая активность фермента щелочной фосфатазы. Как будет выглядеть поверхность этих клеток под электронным микроскопом?

В виде микроворсинок.*

Задача 11. Женщине 67 лет удалена опухоль матки. При гистологическом исследовании в клетках опухоли обнаружены многополюсные митозы – картины расхождения не к двум, а к нескольким полюсам. С нарушением состояния каких органелл наиболее достоверное появление многополюсных митозов?

Центриолей*

Задача 12. В крови больного обнаружен низкий уровень альбуминов и фибриногена. Снижение активности каких органелл гепатоцитов печени наиболее достоверно обуславливает это явление?

Гранулярной эндоплазматической сети*

Задача 13. В питательную среду с клетками, которые культивируются, внесен раствор тимина (Т) с радиоактивной меткой. В каких структурах клеток обнаружат обозначенный тимин во время радиоавтографии?

Ядро*

Задача 14. Под электронным микроскопом в клетках обнаружена деструкция митохондрий. Какие процессы в клетках будут нарушены?

Энергетические процессы.*

Задача 15. Ядро клетки обработали препаратами, разрушающими белки - гистоны. Какая структура пострадает в первую очередь?

Изменится структура хроматина, а следовательно структура и функция хромосом.*

Задача 16. На электрокардиограмме мужчины 23 лет есть признаки нарушения проведения возбуждения от предсердий к желудочкам (что связано с нарушением обмена ионов между клетками), обусловленные ревматическим миокардитом. Изменением каких структур контактирующих поверхностей клеток сердца наиболее достоверно объясняются эти явления?

Щелевидных контактов*

Задача 17. В культуре тканей ядерным облучением повреждены ядрышки ядер. Возобновление каких органелл в цитоплазме клеток становится проблематичным?

Рибосом*

Задача 18. Во время деления клетки исследователю удалось наблюдать фазу, при которой отсутствовали мембрана ядра и ядрышко, а центриоли находились на полюсах клетки. Хромосомы имели вид клубка нитей, которые свободно расположены в цитоплазме. Для какой фазы это характерно?

Профазы*

Вопросы для самоподготовки.

1. Объекты исследования гистологии.
2. Методы, используемые в гистологии и эмбриологии.
3. Этапы приготовления гистологических препаратов.
4. Общая характеристика основных гистологических элементов: клеточных (клетка, симпласт,

синцитий), и неклеточных (комплементы межклеточного вещества).

5. Жизненный цикл клетки: этапы, морфофункциональная характеристика, особенности у различных типов клеток.
6. Основные положения клеточной теории и её значение в развитии медицины.
7. Вклад Пуркинье, Шванна, Вирхова и др. в учение о клетке.
8. Включения цитоплазмы: понятие, классификация, химическая и морфо-функциональная характеристика
9. Основные компоненты ядра, их структурно-функциональная характеристика. Ядерно-цитоплазматические отношения как показатель функционального состояния клеток
10. Способы репродукции клеток.
11. Определение и биологическая сущность митоза.
12. Эндорепродукция.
13. Хроматин как форма существования хромосом в интерфазном ядре. Структурная организация хроматина. Понятие о конденсированном и деконденсированном хроматине, степень их участия в синтетических процессах.
14. Общие и специфические органеллы клетки.
15. Митохондрии, строение, основной ферментативный состав, функции. Особенности строения митохондрий в клетках с различным уровнем биоэнергетики и синтеза.
16. Ядро: функции, строение, химический состав. Взаимодействие структур ядра и цитоплазмы в процессе синтеза белка в клетке. Основные этапы синтеза белка
17. Органеллы цитоплазмы: понятие и классификация.
18. Структурная, химическая и функциональная характеристика органелл, составляющих цитоскелет клеток.
19. Строение и значение центриолей, ресничек и жгутиков.
20. Цитоплазма клетки. Общая структурно-химическая характеристика. Гиалоплазма, органеллы, включения. Классификация органелл. Структура и функция гранулярной эндоплазматической сети.
21. Переваривающий аппарат клеток. Определение, классификация.
22. Комплекс Гольджи, строение и функции.
23. Клетка как структурно-функциональная единица ткани.
24. Общий план строения эукариотических клеток.
25. Биологические мембраны клеток, строение, химический состав и основные функции.
26. Объекты исследования гистологии.
27. Методы, используемые в гистологии и эмбриологии.
28. Этапы приготовления гистологических препаратов.
29. Общая характеристика основных гистологических элементов: клеточных (клетка, симпласт, синцитий), и неклеточных (комплементы межклеточного вещества).
30. Жизненный цикл клетки: этапы, морфофункциональная характеристика, особенности у различных типов клеток.
31. Основные положения клеточной теории и её значение в развитии медицины.
32. Включения цитоплазмы: понятие, классификация, химическая и морфо-функциональная характеристика
33. Ядро, значение в жизнедеятельности клеток.
34. Основные компоненты ядра, их структурно-функциональная характеристика. Ядерно-цитоплазматические отношения как показатель функционального состояния клеток
35. Способы репродукции клеток.
36. Определение и биологическая сущность митоза.
37. Эндорепродукция.
38. Ядро: функции, строение, химический состав.
39. Хроматин как форма существования хромосом в интерфазном ядре. Структурная организация хроматина. Понятие о конденсированном и деконденсированном хроматине, степень их участия в синтетических процессах.
40. Общие и специфические органеллы клетки.
41. Митохондрии, строение, основной ферментативный состав, функции. Особенности строения митохондрий в клетках с различным уровнем биоэнергетики и синтеза.

42. Ядро: функции, строение, химический состав. Взаимодействие структур ядра и цитоплазмы в процессе синтеза белка в клетке. Основные этапы синтеза белка
43. Органеллы цитоплазмы: понятие и классификация.
44. Структурная, химическая и функциональная характеристика органелл, составляющих цитоскелет клеток.
45. Строение и значение центриолей, ресничек и жгутиков.
46. Цитоплазма клетки. Общая структурно-химическая характеристика. Гиалоплазма, органеллы, включения. Классификация органелл. Структура и функция гранулярной эндоплазматической сети.
47. Общая характеристика межклеточных контактов. Классификация и строение контактов. Характеристика контактов разных типов.
48. Эндоплазматическая сеть (ЭПС). Разновидности ЭПС, их строение и функции.
49. Общий план строения эукариотических клеток.
50. Биологические мембраны клеток, строение, химический состав и основные функции.
51. Плазмолемма: строение, химический состав, функции. Характеристика надмембранного и субмембранного слоя клеточной оболочки.

Список электроннограмм:

1. Ультраструктура ядра клетки;
2. Ультраструктура митохондрий;
3. Ультраструктура кариолеммы и ядра клетки;
4. Ультраструктура эндоплазматической сети
5. Ультраструктура реснички;
6. Ультраструктура центросомы;
7. Ультраструктура лизосом;
8. Бокаловидная железистая клетка эпителия тонкой кишки;
9. Ультраструктура митохондрий и шероховатой ЭПС;
10. Шероховатая эндоплазматическая сеть;
11. Изогенная группа гиалиновой хрящевой ткани носовой перегородки;
12. Межклеточное вещество плотной оформленной соединительной ткани сухожилия;

Критерии оценки

- **оценка «Отлично»** ставится студенту, если даны правильные ответы не менее чем на 90% вопросов тестирования, ошибки в решении задач отсутствуют. Во время собеседования студент глубоко и прочно усвоил весь программный материал, исчерпывающе, последовательно, грамотно и логически его излагает, свободно справляется с заданиями правильно обосновывает принятые решения, умеет самостоятельно обобщать и излагать материал, не допуская ошибок. Во время собеседования студент твердо знает программный материал, грамотно и по существу излагает его, не допускает существенных неточностей в ответе на вопрос, может правильно применять теоретические знания положения и владеет необходимыми умениями и навыками для выполнения заданий.

- **оценка «Хорошо»** ставится студенту, если даны правильные ответы не менее чем на 80% вопросов тестирования, ошибки в решении задач отсутствуют. Во время собеседования студент твердо знает программный материал, грамотно и по существу излагает его, не допускает существенных неточностей в ответе на вопрос, может правильно применять теоретические знания положения и владеет необходимыми умениями и навыками для выполнения заданий.

- **оценка «Удовлетворительно»** ставится студенту, если даны правильные ответы не менее чем на 70% вопросов тестирования, есть незначительные неточности при решении задач. Во время собеседования студент освоил только основной материал, но не знает отдельных деталей, допускает неточности, недостаточно правильно трактует формулировки, нарушает последовательность в изложении программного материала и испытывает затруднения в выполнении заданий.

- **оценка «Неудовлетворительно»** ставится студенту, если даны правильные ответы менее чем на 70% вопросов тестирования, есть грубые ошибки при решении задач или их решение отсутствует. Во время собеседования студент обнаруживает пробелы в знаниях основного учебно-программного материала, допускает принципиальные ошибки в выполнении предусмотренных программой заданий.

3.5.2. Задания для проведения коллоквиума по теме «Кровь и лимфа. Кроветворение» (ОПК – 7, ОПК – 9).

66. Кровь. Основные компоненты крови как ткани – плазма и форменные элементы. Функции крови. Содержание форменных элементов в крови взрослого человека. Формула крови. Возрастные и половые особенности крови.
67. Гранулоциты – (нейтрофилы, эозинофилы, базофилы), их содержание, размеры, форма, строение, основные функции. Особенности строения специфических гранул.
68. Какие типы Hb синтезируют эритроциты на мезобластическом, печеночном и миелоидном этапах кроветворения.
69. Моноциты. Строение. Жизненный цикл (от начала развития до гибели).
70. Гемограмма взрослых мужчин и женщин.
71. Эритроциты: размеры, форма, строение и функции, классификация эритроцитов по форме, размерам и степени зрелости. Особенности строения плазмолеммы эритроцита и его цитоскелета.
72. Виды гемоглобина и связь с формой эритроцита. Ретикулоциты.
73. Опишите морфологическую характеристику при световой и эл/микроскопии и функции эозинофильных гранулоцитов.
74. Гемограмма взрослых мужчин и женщин.
75. Лейкоциты, их классификация. Лейкоцитарная формула. Зернистые лейкоциты (гранулоциты), их разновидности, количество, размеры, строение, функции.
76. Эритроциты, их строение, количество, размеры, форма, химический состав, продолжительность жизни.
77. Эозинофилия: количественные показатели, при каких состояниях она появляется.
78. Напишите лейкоцитарный перекресток у детей.
79. При каких случаях бывает повышение содержания ретикулоцитов в крови?
80. Агранулоциты – моноциты, лимфоциты, количество, размеры, особенности строения и функции.
81. Характеристика лимфоцитов – количество, морфофункциональные особенности, типы.
82. Гемограмма взрослых мужчин и женщин.
83. Кроветворение в желточном мешке.
84. Кровяные пластинки (тромбоциты). Размеры, строение, функция.
85. Лимфа. Лимфоплазма и форменные элементы. Связь с кровью, понятие о рециркуляции лимфоцитов.
86. Что означает «сдвиг лейкоцитарной формулы влево»? При каких состояниях здоровья он наблюдается?
87. При каких заболеваниях наблюдается эозинофилия и нейтрофилия?
88. Дайте определение гемограммы. Напишите возрастную гемограмму.
89. Кровь. Содержание форменных элементов в крови взрослого человека. Формула крови. Возрастные и половые особенности крови.
90. Характеристика лимфоцитов – количество, морфофункциональные особенности, типы.
91. Тромбоциты: строение на эл/микроскоп-ом уровне.
92. При каких случаях бывает повышение содержания ретикулоцитов в крови?
93. Напишите гемограмму взрослого мужчины и женщины.
94. Содержание форменных элементов в крови взрослого человека. Формула крови. Возрастные и половые особенности крови.
95. Незернистые лейкоциты (агранулоциты), их разновидности, количество, строение, функции, продолжительность жизни. Понятие о Т- и В-лимфоцитах.
96. Изложите сравнительную характеристику функций базофилов и эозинофилов при аллергических реакциях.
97. Охарактеризуйте мезобластический этап эмбрионального кроветворения.
98. Чем отличается термин анизоцитоз от пойкилоцитоза?
99. Функции крови. Содержание форменных элементов в крови взрослого человека. Формула крови.
100. Лейкоциты, их классификация. Лейкоцитарная формула. Зернистые лейкоциты (гранулоциты), их разновидности, количество, размеры, строение, функции.
101. Классификация лейкоцитов. Морфология и функция базофильных гранулоцитов. Характеристика их гранул и особенность их окрашивания.
102. К чему приводит тромбоцитопения. Какое при этом содержание тромбоцитов.
103. Эритроциты, их строение, количество, размеры, форма, химический состав. Жизненный цикл, признаки старения, разрушение эритроцитов.
104. Кровяные пластинки (тромбоциты), их количество, размеры, строение, функции, продолжительность жизни.
105. Опишите лейкоцитарный перекресток, нарисуйте его схему.
106. О чем свидетельствует эозинофилия?
107. Лейкоцитарная формула. Дайте определение, термина. Напишите лейкоцитарную формулу взрослого человека.

108. Кровь. Основные компоненты крови как ткани – плазма и форменные элементы. Содержание форменных элементов в крови взрослого человека. Формула крови.
109. Кровяные пластинки (тромбоциты), их количество, размеры, строение, функции, продолжительность жизни.
110. Опишите медуллярный этап кроветворения в эмбриогенезе: в каких органах и в какие сроки оно происходит, какие типы Hb синтезируются в эритроцитах.
111. К чему приводит тромбоцитопения. Какое при этом содержание тромбоцитов.
112. О чем свидетельствует эозинофилия?
113. Эритроциты: размеры, форма, строение и функции, классификация эритроцитов по форме, размерам и степени зрелости. Особенности строения плазмолеммы эритроцита и его цитоскелета. Виды гемоглобина и связь с формой эритроцита.
114. Старение тромбоцитов при электронной микроскопии (гиаломер, грануломер) и функция.
115. Напишите схему развития тромбоцитов.
116. Назовите основные белки плазмы крови и их функции. Чем отличается от плазмы крови сыворотка?
117. Опишите медуллярный этап кроветворения в эмбриогенезе: в каких органах и в какие сроки оно происходит, какие типы Hb синтезируются в эритроцитах.
118. К чему приводит тромбоцитопения. Какое при этом содержание тромбоцитов.
119. Морфологическая характеристика и функции нейтрофилов
120. Укажите отличия между оксигемоглобином, дезоксигемоглобином, метгемоглобином и карбоксигемоглобином.
121. Лейкоциты, их классификация. Лейкоцитарная формула. Зернистые лейкоциты (гранулоциты), их разновидности, количество, размеры, строение, функции.
122. Охарактеризуйте типы гемоглобина, содержание в эритроцитах человека на разных этапах онтогенеза (при эмбриональном и постнатальном кроветворении).
123. Основные компоненты плазмы крови (в %-ах). Назначение (функциональные) альбуминов, глобулинов, фибриногена, белков комплемента.
124. Морфологическая характеристика и функции нейтрофилов
125. Какие форменные элементы крови участвуют наиболее активно в аллергических реакциях и в чем проявляется их участие.
126. О чем свидетельствует повышенное содержание ретикулоцитов в крови взрослого человека?
127. Мезобластическое кроветворение, его место, сроки. Опишите формирование сосудов и клеток крови.
128. Печеночный этап кроветворения, сроки, где (внутри или вне сосудов) и какие форменные элементы образуются. Почему на этом этапе печень является центральным органом кроветворения плода?
129. Что означает термин тромбоцитопения и тромбоцитоз?
130. Раскройте смысл понятий анизоцитоз, пойкилоцитоз.

Список электроннограмм для проведения коллоквиума:

1. В, Т - лимфоцит крови;
2. Тканевой базофил;
3. Эозинофил
4. эритроциты (явление пойкилоцитоза)
5. Тромбоциты

3.5.3. Итоговый коллоквиум по теме «Общая гистология» Часть 1 (ОПК – 7, ОПК 9).

Список гистологических препаратов для диагностики:

20. Однослойный плоский эпителий. Мезотелий.
21. Однослойный кубический эпителий канальцев почки.
22. Многослойный плоский орговевающий эпителий. Срез кожи пальца человека.
23. Многослойный плоский неороговевающий эпителий.
24. Однослойный многорядный призматический эпителий.
25. Переходный эпителий слизистой мочевого пузыря.
26. Оформленная плотная волокнистая соединительная ткань (сухожилие).
27. Неоформленная плотная волокнистая соединительная ткань.
28. Бурая жировая ткань.

29. Белая жировая ткань.
30. Ретикулярная ткань лимфатического узла.
31. Гиалиновая хрящевая ткань.
32. Волокнистая хрящевая ткань.
33. Грубоволокнистая костная ткань.
34. Пластичная костная ткань (срез трубчатой кости).
35. Развитие кости на месте гиалинового хряща.
36. Развитие кости из мезенхимы (прямой остеогистоорганоогенез).
37. Рыхлая волокнистая неоформленная соединительная ткань.
38. Эластическая хрящевая ткань ушной раковины.

Вопросы для самостоятельной подготовки:

10. Ткань как один из уровней организации живого. Структурные элементы тканей. Классификация тканей. Основы регенерации тканей.
11. Общая морфофункциональная характеристика эпителиальных тканей.
12. Классификация эпителиальных тканей.
13. Физиологическая и репаративная регенерация эпителиальных тканей, локализация камбиальных клеток у различных видов эпителия.
14. Однослойные эпителии. Источники эмбрионального происхождения, структурная организация, места локализации, функции.
15. Многослойные эпителии. Происхождение, принципы структурной организации, места локализации, функции.
16. Железистый эпителий. Классификация экзокринных желез. Особенности строения секреторных эпителиоцитов, секреторный цикл, типы секреции.
17. Волокнистая соединительная ткань. Морфофункциональная характеристика. Классификация и источники развития. Клеточные элементы и межклеточное вещество. Возрастные изменения.
18. Рыхлая волокнистая соединительная ткань. Морфофункциональная характеристика. Межклеточное вещество, строение, его значение. Морфология и функция фибробластов.
19. Плотная волокнистая соединительная ткань, ее разновидности, строение и функция. Сухожилие как орган. Особенности регенерации. Сухожилие как орган.
20. Специализированные соединительные ткани. Ретикулярная и пигментная ткани, строение, местоположение, функции. Жировая ткань, ее разновидности, строение, функции
21. Общая характеристика скелетных соединительных тканей. Классификация.
22. Хрящевые ткани. Развитие, тканеспецифические особенности, функции. Характеристика гистологических элементов: клеток, волокон, аморфного вещества. Виды хрящевой ткани, ее локализация в организме. Строение и функции надхрящницы. Виды роста и регенерации хряща.
23. Гиалиновая хрящевая ткань. Морфофункциональная характеристика, локализация в организме. Источники развития. Клеточные элементы и межклеточное вещество. Возрастные изменения.
24. Эластическая хрящевая ткань. Морфофункциональная характеристика, локализация в организме. Источники развития. Клеточные элементы и межклеточное вещество. Возрастные изменения.
25. Волокнистая хрящевая ткань. Морфофункциональная характеристика, локализация в организме. Источники развития. Клеточные элементы и межклеточное вещество. Возрастные изменения.
26. Костные ткани. Общая характеристика. Классификация.
27. Эмбриональный гистогенез костной ткани. Прямой и непрямой остеогистогенез, основные этапы и механизмы.
28. Клеточные диффероны. Межклеточное вещество костной ткани, физико-химические свойства, особенности пространственной организации в различных типах костной ткани. Регенерация.
29. Пластинчатая костная ткань. Источник эмбрионального развития. Локализация. Клетки и межклеточное вещество. Пространственная организация. Формы компоновок костных пластинок. Остеоны и костные ячейки. Постэмбриональный гистогенез и регенерация.
30. Кость как орган. Трубчатые и плоские кости. Тканевой состав. Компактное и губчатое вещество. Периост и эндост, остеон, его состав. Особенности внутриорганный кровоснабжения. Физиологическая и репаративная регенерация. Возрастные изменения.

Список электроннограмм для проведения коллоквиума:

1. Апикальный участки клеткой однослойного многоядного призматического мерцательного эпителия трахеи;
2. Остеоцит в костной лакуне;
3. Изогенная группа гиалиновой хрящевой ткани носовой перегородки;
4. Межклеточное вещество плотной оформленной соединительной ткани сухожилия;
5. Остеон.

3.5.4. Итоговый коллоквиум по теме «Общая гистология часть 2. Нервная система». (ОПК – 7, ОПК – 9).

Список гистологических препаратов для диагностики:

1. Поперечный срез спинного мозга
2. Срез спинального ганглия
3. Срез коры мозжечка
4. Срез коры больших полушарий головного мозга
5. Ультраструктура миофибрилл поперечно-полосатой сердечной мышечной ткани;
6. Гладкая мышечная ткань мочевого пузыря.
7. Поперечно - полосатая скелетная мышечная ткань языка кролика.
8. Поперечно - полосатая сердечная мышечная ткань.
9. Ультраструктура миофибрилл поперечно-полосатой сердечной мышечной ткани;
10. Безмиелиновые нервные волокна.
11. Миелиновые нервные волокна.
12. Миелиновые нервные волокна в поперечном срезе.
13. Тигроид в нервных клетках.

Список электроннограмм для проведения коллоквиума:

1. Поперечный срез смешанного нерва

Вопросы для самостоятельной подготовки:

1. Мозжечок. Строение и функциональная характеристика. Нейронный состав коры мозжечка и глиоциты. Межнейрональные связи.
2. Спинномозговые узлы. Источники развития, тканевые компоненты. Микроскопическое строение. Морфологическая характеристика нейронов (перикариона и отростков) и их оболочек.
3. Орган равновесия. Рецепторные участки в мешочке, маточке и полукружных каналах. Их строение, развитие, функции. Морфофункциональная характеристика рецепторных клеток.
4. Спинальный мозг. Многофункциональная характеристика. Развитие. Строение белого и серого вещества. Цитоархитектоника спинного мозга. Чувствительные и двигательные пути; примеры спинномозговых рефлекторных дуг.
5. Кора больших полушарий головного мозга. Общая морфофункциональная характеристика. Эмбриогенез. Нейронная организация коры больших полушарий. Миело- и цитоархитектоника. Возрастные изменения. Представления о колончатом строении коры.
6. Мышечные ткани. Общая морфофункциональная характеристика и классификации. Диффероны мышечных тканей. Источники эмбрионального гистогенеза. Локализация. Особенности строения и функции. Регенерация.
7. Гладкая мышечная ткань. Миоцит, особенности строения. Сокращение гладкой мускулатуры. Физиологическая и репаративная регенерация.
8. Поперечно-полосатая мышечная ткань. Миосимпласт. Строение миофибриллы, саркомер. Морфофункциональные основы теории мышечного сокращения. Миосателлиты, участие в регенерации. Особенности сокращения скелетной мускулатуры
9. Скелетная мышца как орган. Аfferентная и эfferентная иннервация, двигательные и чувствительные нервные окончания. Связь мышцы с сухожилием. Регенерация.
10. Нервная ткань. Эмбриональный гистогенез. Клеточные диффероны. Нейроны и глиоциты. Классификации, структурно-функциональные характеристики. Особенности физиологической и репаративной регенерации.
11. Глиоциты. Макро- и микроглиоциты, их разновидности, локализация, строение, функции. Регенерация.
12. Нейроциты (нейроны). Источники эмбрионального развития. Морфологическая и функциональная классификации. Структура перикариона и отростков. Регенерация.
13. Ядро, органеллы и включения нейрона. Нейроны в составе рефлекторных дуг. Способность нейронов к регенерации. Особенности строения и функции секреторных нейроцитов.

14. Нервные волокна. Классификация. Особенности формирования, строения и функции безмиелиновых и миелиновых нервных волокон. Дегенерация и регенерация нервных волокон.
15. Безмиелиновые и миелиновые нервные волокна. Осевой цилиндр и мезаксон. Строение миелиновой оболочки: компактный миелин, насечки миелина, узловых перехваты (перехваты Ранвье). Гистофизиология проведения нервного импульса.
16. Нервные окончания. Классификация. Рецепторные (чувствительные) нервные окончания. Функциональная и морфологическая классификации. Строение и функция свободных и несвободных рецепторов.
17. Эффекторные нервные окончания (двигательные и секреторные). Нейромышечные окончания в скелетной и гладкой мускулатуре. Аксовазальные синапсы.
18. Синапсы химические, электрические, смешанные. Строение, локализация, механизмы передачи возбуждения. Синапсы в составе рефлекторных дуг.

3.5.5. Задания для проведения коллоквиума по «Частной гистологии». Часть 1. (ОПК – 7, ОПК – 9).

Список гистологических препаратов для диагностики:

1. Сосуды микроциркуляторного русла (артериолы, капилляры, вены)
2. Артерия мышечного типа
3. Вена мышечного типа
4. Артерия эластического типа
5. Стенка сердца
6. Срез гипофиза
7. Срез надпочечника
8. Срез щитовидной железы
9. Срез парашитовидной железы
10. Срез эпифиза
11. Срез трахеи
12. Срез легкого
13. Срез тимуса (вилочковой железы)
14. Срез селезенки
15. Срез лимфатического узла.

Список электроннограмм для проведения коллоквиума:

1. Вставочный диск в миокарде;
2. Артериола;
3. Миграция нейтрофильного лейкоцита через стенку капилляра;
4. Кровеносный капилляр;
5. Апоикальный участок клетки однослойного многорядного призматического мерцательного эпителия трахеи;
6. Респираторный отдел легкого;
7. Красный костный мозг;
8. Клетка клубочковой зоны надпочечника;
9. Надпочечник крысы;
10. Мышечное волокно и питающий его кровеносный сосуд;

Вопросы для самостоятельной подготовки:

1. Артерии. Морфофункциональная характеристика. Классификация, развитие, строение и функции. взаимосвязь структуры артерий и гемодинамических условий. Возрастные изменения.
2. Вены. Особенности строения вен различного типа. Органные особенности вен. Сравнительная характеристика строения артерий и вен.
3. Сосуды микроциркуляторного русла. Морфофункциональная характеристика. Артериолы. Особенности структурной организации и регуляции деятельности артериол.
4. Капилляры. Классификация. Строение. Органоспецифичность капилляров. Понятие о гистогематическом барьере. Вены, строение и функциональное значение.
5. Артериоло-венулярные анастомозы. Классификация. Строение и функция различных типов артериоло-венулярных анастомозов. Значение для кровообращения

6. Общая морфофункциональная характеристика миокарда. Понятие о функциональном синтиции миокарда. Сократительные, проводящие кардиомиоциты. особенности строения. Гистофизиология сокращения кардиомиоцитов.
7. Сердце. Источники развития. Строение оболочек стенки сердца в предсердиях и желудочках. Васкуляризация. Иннервация. Регенерация. Возрастные изменения.
8. Сердечная поперечно-полосатая мышечная ткань. Кардиомиоциты, разновидности и источник эмбрионального гистогенеза. Межклеточные контакты кардиомиоцитов (вставочные диски), их структура и значение. Регенерация.
9. Сократительные кардиомиоциты, их структурно-функциональные особенности.
10. Структурно - химическая организация и функция сурфактанта. Аэрогематический барьер и его значение в газообмене. Особенности кровоснабжения легкого. Возрастные особенности легкого
11. Дыхательная система. Морфофункциональная характеристика. Источники развития. Воздухоносные пути. Строение трахеи, бронхов различного калибра и бронхиол.
12. Респираторный отдел легкого. Ацинус, его структурные компоненты. Строение стенки альвеол. Типы альвеоцитов, гистофункциональная характеристика. Альвеолярные макрофаги.
13. Гипоталамус. Нейросекреторные отделы. Источники развития. Строение: крупноклеточные и мелкоклеточные ядра, особенности организации и функция нейросекреторных клеток. Регуляторные функции гипоталамуса.
14. Эндокринная система. Морфофункциональная характеристика. Классификация. Понятие о клетках-мишенях и рецепторах к гормонам. Эпифиз: источники развития, строения, функции, инволюция.
15. Щитовидная железа. Источники и основные этапы эмбрионального развития. Строение: тканевой и клеточный состав. Функциональное значение. Особенности секретного процесса в тироцитах, его регуляция. Структурные изменения в железе при ее гипер- и гипофункции.
16. Тимус как центральный орган иммунопоза, строение. Гематотимусный барьер. Антигеннезависимая и антигензависимая дифференцировка Т-лимфоцитов.
17. Надпочечники. Источники и основные этапы развития. Строение коркового и мозгового вещества. Морфофункциональная характеристика аденокортикоцитов, их изменения в связи с уровнем биосинтеза и секреции гормонов. Регуляция функции коркового и мозгового вещества. Возрастные изменения.
18. Диффузная эндокринная система. История создания концепции диффузной эндокринной системы. Классификация эндокринных клеток, их локализация в организме. Морфофункциональная характеристика гормонпродуцирующих клеток.
19. Гипофиз. Источники и основные этапы эмбрионального развития. Строение адено- и нейрогипофиза. Морфофункциональная характеристика аденоцитов, регуляция функций.
20. Гипоталамо-аденогипофизарная и гипоталамо-нейрогипофизарная системы, строение и функциональное значение. Характеристика нейросекреторных клеток. Аксовазальные синапсы.
21. Тимус. Строение и функциональное значение. Характеристика постэмбрионального лимфопоза в тимусе. Взаимодействие эпителиальных, стромальных и гемопоэтических элементов. Эндокринная функция тимуса. Понятие о возрастной и акцидентальной инволюции тимуса.
22. Строение и функциональное значение лимфатических узлов и лимфоидных узелков слизистых оболочек различных органов. Представление о кишечно-ассоциированной лимфоидной ткани (КАЛТ). Участие лимфоидных органов в пролиферации, дифференцировке и созревании Т- и В-лимфоцитов.
23. Селезенка. Строение, кровоснабжение. Красная и белая пульпа селезенки. Т- и В- зоны белой пульпы. Гемопоэз и лимфопоэз в селезенке в процессе онтогенеза.
24. Классификация и характеристика иммунокомпетентных клеток. Их взаимодействие в реакциях клеточного и гуморального иммунитета. Роль макрофагов в иммунных реакциях: характеристика их рецепторов.
25. Костный мозг как центральный орган иммунопоза, его роль в образовании В-лимфоцитов. Разновидности В-лимфоцитов. Антигеннезависимая и антигензависимая дифференцировка В-лимфоцитов. Плазмацитопоэз. Строение и функции плазмацитов.
26. Понятие о системе иммунитета и её тканевых композитах. Механизмы взаимодействия элементов этой системы.
27. Строение красного костного мозга. Постэмбриональное кроветворение в красном костном мозге. Роль стромальных элементов в гемопоэзе. Возрастные изменения.
28. Макрофаги, источники развития, строение. Понятие о системе мононуклеарных фагоцитов. Вклад русских ученых в гистофизиологию соединительных тканей.

3.5.6. Задания для проведения коллоквиума «Частной гистологии» часть 2. (ОПК – 7, ОПК – 9).

Список гистологических препаратов для диагностики:

1. Срез кожи пальца человека
2. Срез кожи с волосом
3. Поперечный срез улитки внутреннего уха
4. Срез роговицы глаза
5. Задняя стенка глаза

Список электроннограмм для коллоквиума:

1. Корень волоса;
2. Палочковый рецептор;
3. Поверхность эпителия спирального органа;

Вопросы для самостоятельной подготовки:

1. Морфофункциональная характеристика кожи. Источники эмбрионального развития. Тканевой состав кожи. Отличия «тонкой» и «толстой» кожи. Васкуляризация, иннервация и её рецепторы. Регенерация кожи.
2. Морфофункциональная характеристика кожи. Источники эмбрионального развития. Тканевой состав кожи. Отличия «тонкой» и «толстой» кожи. Васкуляризация, иннервация и её рецепторы. Регенерация кожи.
3. Орган слуха. Морфофункциональная характеристика. Развитие, строение, цитофизиология рецепторных клеток внутреннего уха. Гистофизиология восприятия звуков.
4. Глаз. Источники развития и основные этапы эмбрионального развития, строение функциональных аппаратов глазного яблока, их возрастные изменения. Адаптивные процессы в сетчатке на свету и в темноте.
5. Рецепторный аппарат глаза. Нейронный состав сетчатки. Строение и физиология фоторецепторных клеток. Механизм фоторецепции. Строение и функции пигментного слоя сетчатки.
6. Диоптрический и аккомодационный аппараты глаза. Радужка, ресничное тело, функции и возрастные изменения.

3.5.7. Задания для проведения итогового коллоквиума по «Частной гистологии» часть 3 (ОПК – 7, ОПК – 9).

Список гистологических препаратов для диагностики:

1. Срез небной миндалины
2. Срез околоушной слюнной железы
3. Срез подчелюстной (смешанной; слюнной железы)
4. Поперечный срез пищевода
5. Переход пищевода в желудок
6. Срез дна желудка
7. Срез поджелудочной железы
8. Срез печени человека
9. Срез двенадцатиперстной кишки
10. Срез тонкой кишки
11. Срез толстой кишки
12. Развитие зуба (срез мордочки зародыша свиньи, бокаловидный орган)
13. Развитие эмали и дентина

Список электроннограмм для коллоквиума:

1. Поверхность однослойного мерцательного эпителия;
2. Клетка Панета;
3. Эритроциты с щёточной каемкой;
4. Гепатоцит;
5. Эпидермальный макрофаг;
6. Эмалевые призмы зуба;
7. Ультраструктура гепатоцита;
8. Свод пейеровой бляшки;

9. Эритробластический островок костного мозга;
10. Участок долики печени;
11. Печеночная доляка;
12. Вид сверху на поверхность желудочных ямок фундальной части желудка человека;
13. Сосочки языка;
14. Ворсинки тонкой кишки;

Вопросы для самостоятельной подготовки:

1. Гистофизиологическая характеристика вторично-чувствующих сенсоэпителиальных рецепторных клеток. Орган вкуса. Развитие, строение и функции. Иннервация. Регенерация. Гистофизиология органа вкуса.
2. Печень. Микроскопическое и ультрамикроскопическое строение гепатоцитов. Характеристика составляющих их клеток. Желчевыводящие пути и желчный пузырь: микроскопическое строение, функции.
3. Ротовая полость. Общая морфофункциональная характеристика слизистой оболочки. Источники развития. Губы, мягкое и твердое небо строение и функции. Возрастные изменения.
4. Язык строение и функции.
5. Околоушные слюнные железы. Развитие, строение, функции. Регенерация. Возрастные изменения.
6. Подчелюстные слюнные железы. Развитие, строение, функции. Особенности строения различных типов слюнных желез. Регенерация. Возрастные изменения.
7. Подъязычные слюнные железы. Развитие, строение, функции. Регенерация. Возрастные изменения.
8. Особенности строения различных типов крупных и мелких слюнных желез. Регенерация. Возрастные изменения.
9. Пищевод; строение и функции. Источник и эмбриональное развитие. Строение различных отделов стенки пищевода, железы пищевода.
10. Желудок. Пилорический отдел. Общая морфофункциональная характеристика. Развитие и строение оболочек. Структурные особенности различных отделов. Железы желудка, строение и функции. Иннервация и васкуляризация. Регенерация. Возрастные особенности.
11. Желудок. Дно желудка. Общая морфофункциональная характеристика. Развитие и строение оболочек. Структурные особенности различных отделов. Железы желудка, строение и функции. Иннервация и васкуляризация. Регенерация. Возрастные особенности.
12. Толстая кишка. Червеобразный отросток. Общая характеристика. Развитие и строение. Возрастные особенности. Регенерации эпителия.
13. Печень. Общая морфофункциональная характеристика. Развитие и строение. Классическая печеночная доляка. Представление о портальной доляке и ацинусе. Структурно-функциональная характеристика гепатоцитов и клеток синусоидальных гемокапилляров. Пространство Диссе. Регенерация. Особенности кровоснабжения печени. Возрастные особенности. Желчный пузырь, строение и функции.
14. Поджелудочная железа. Развитие, строение экзо- и эндокринных частей, их гистофизиология. Регенерация. Возрастные изменения. АРИД система – её значение.
15. Тонкая кишка. Развитие. Общая морфофункциональная характеристика. Строение и функции ворсинок и крипт. Особенности строения различных отделов. Иннервация и васкуляризация. Регенерация. Возрастные изменения.
16. Понятие о гастропанкреатической (ГЭП) эндокринной системе.
17. Зубы- строение и значение. Источники и ход эмбрионального развития. Регенерация тканей зуба, возрастные изменения.
18. Эмаль. Структура, происхождение, ход эмбрионального развития, возрастные изменения, гипоплазия, метаплазия, изменение цвета.
19. Дентин - строение и функции. Ход эмбрионального развития. Регенерация, возрастные изменения.
20. Пульпа зуба - строение и функции. Ход эмбрионального развития. Регенерация, возрастные изменения.
21. Цемент, клеточный и бесклеточный. Строение и функции. Ход эмбрионального развития. Регенерация, возрастные изменения.

3.5.8. Задания для проведения итоговый коллоквиум по «Частной гистологии часть 4. Эмбриология человека» (ОПК – 7, ОПК – 9).

Список гистологических препаратов для диагностики:

1. Срез почки
2. Срез стенки мочевого пузыря
3. Срез семенника
4. Срез придатка семенника
5. Срез яичника
6. Желтое тело беременности
7. Срез стенки матки
8. Плодная часть плаценты
9. Материнская часть плаценты

Список электроннограмм для коллоквиума:

3. Базальный лабиринт эпителиальной клетки дистального отдела нефрона;
4. Фильтрационный барьер почки;
5. Поверхность слизистой оболочки мочевого пузыря;
6. Клетка висцерального эпителия капсулы почечного тельца нефрона;
7. Гонадотропоцит;
8. Яйцеклетка человека;
9. Сустентоцит;

Вопросы для самостоятельной подготовки:

7. Почки. Стадии развития в онтогенезе человека. Окончательная почка, строение и функции. Типы и гистофизиология нефронов. Особенности кровоснабжения. Структурная организация почечного фильтра и его роль в мочеобразовании. Фазы мочеобразования и их структурное обеспечение.
8. Гистофизиология мочеобразования. Эндокринный аппарат почки. Юкстагломерулярный, простагландиновый и калликреинкининовый аппараты, участие в регуляции общего и почечного кровообращения.
9. Мочевыводящие пути. Строение стенки почечных чашек, лоханок, мочеточников.
10. Мочевой пузырь, тканевой состав стенки. Особенности строения мужского и женского мочеиспускательных каналов.
11. Женская половая система. Половая дифференцировка в онтогенезе человека. Источники эмбрионального развития. Общий план строения и функции яичников. Корковое вещество, структурный состав в различные периоды овариально-менструального цикла.
12. Матка. Источники эмбрионального развития, функции. Оболочки стенки и их тканевой состав. Строение стенки матки в разных отделах. Эндометрий, функциональный и базальный слой, особенности кровоснабжения, строение в различные фазы овариально-менструального цикла. Нейрогуморальная регуляция маточного цикла.
13. Матка. Миометрий, тканевой состав. Особенности васкуляризации. Структурно-функциональные перестройки матки в овариально-менструальном цикле, при беременности, родах и послеродовом периоде, нейрогуморальная регуляция.
14. Яичники. Репродуктивная и эндокринная функции. Строение и развитие фолликулов. Овуляция и атрезия. Желтое тело, стадии развития, функции в течение овариального цикла и при беременности. Гормонпродуцирующие клетки яичников, локализация и их функциональные взаимосвязи в процессе синтеза стероидных половых гормонов. Регуляция генеративной и эндокринной функций яичников. Гипоталамо-гипофизарно-яичниковая система.
15. Маточные трубы, влагалище, канал шейки матки. Строение и функции.
16. Молочная железа. Источники эмбрионального развития. Общий план строения, функции. Постнатальные структурные изменения, их связь с овариально-менструальным циклом и беременностью. Функциональная морфология нелактирующей и лактирующей железы. Нейроэндокринная регуляция функции.
17. Мужская половая система. Источники эмбрионального развития и функции. Половая дифференцировка в онтогенезе человека. Семенник: строма и паренхима. Извитые семенные канальцы. Гематотестикулярный барьер. Эндокринный аппарат. Регуляция генеративной и эндокринной функций семенника. Гипоталамо-гипофизарно-тестикулярная система.
18. Морфофункциональная характеристика клеток яичка. Возрастные особенности сперматогенеза.

19. Половые клетки. Морфофункциональная характеристика. Мейоз – характеристика, биологическая сущность. Отличие половых клеток от соматических.
20. Сперматогенез и овогенез. Их сравнительная характеристика. Гормональная регуляция спермато - и овогенеза.
21. Женские половые клетки. Общая морфофункциональная характеристика. Классификация. Строение яйцеклетки человека.
22. Предмет и задачи эмбриологии. Взаимоотношения филогенеза и онтогенеза. Основные стадии развития зародыша человека. Теория критических периодов развития зародыша.
23. Оплодотворение. Биологическое значение. Основные фазы процесса оплодотворения. Механизм проникновения сперматозоида в яйцеклетку. Характеристика зиготы.
24. Дробление зиготы: определение, особенности этого вида клеточного деления. Биологическое значение дробления. Тип дробления у человека. Хронология процесса. строение бластулы у человека
25. Связь зародыша человека с материнским организмом. Имплантация. Образование плаценты, строение плодной и материнской частей.
26. Гастрюляция. Определение. Типы гастрюляции. Особенности гастрюляции у человека. Особенности этапов гастрюляции. Хронология гастрюляции у человека.
27. Дифференцировка зародышевых листков у человека.
28. Ранний эмбриогенез у человека. Гистогенез и органогенез на 2-й, 3-й и 4-й неделе развития.
29. Дифференцировка зародышевых листков. Образование осевого комплекса зачатков органов и их дальнейшая дифференцировка.
30. Хорион. Развитие ворсин. Гладкий и ворсинчатый хорион. Цитотрофобласт, симпластотрофобласт. Функции хориона.
31. Провизорные органы человека. Источники развития, механизм образования, строение и функции.
32. Образование, строение и функции плодных оболочек и провизорных органов у человека.
33. Плацента человека, развитие, функции. Гормоны плаценты. Типы плацент млекопитающих.
34. Понятие о гистофизиологии плацентарного барьера человека. Избирательная проницаемость плаценты для различных веществ. Плацента и лекарственные вещества. Ее роль в иммунной защите плода и матери.
35. Понятие о критических периодах во внутриутробном и постнатальном развитии человека. Влияние экзо - и эндогенных факторов на развитие.

3.5.9. Задания для проведения коллоквиума по эмбриональным схемам и электронограммам (ОПК – 7, ОПК – 9).

Список электроннограмм для коллоквиума:

59. Ультраструктура ядра клетки;
60. Ультраструктура митохондрий;
61. Ультраструктура кариолеммы и ядра клетки;
62. Ультраструктура эндоплазматической сети
63. Ультраструктура реснички;
64. Ультраструктура центросомы;
65. Ультраструктура лизосом;
66. Ультраструктура миофибрилл поперечно-полосатой сердечной мышечной ткани;
67. Бокаловидная железистая клетка эпителия тонкой кишки;
68. Ультраструктура митохондрий и шероховатой ЭПС;
69. Шероховатая эндоплазматическая сеть;
70. Изогенная группа гиалиновой хрящевой ткани носовой перегородки;
71. Межклеточное вещество плотной оформленной соединительной ткани сухожилия;
72. В, Т - лимфоцит крови;
73. Тканевой базофил;
74. Эозинофил
75. эритроциты (явление пойкилоцитоза)
76. Тромбоциты
77. Апоикальный участки клеткой однослойного многорядного призматического мерцательного эпителия трахеи;
78. Остеоцит в костной лакуне;
79. Изогенная группа гиалиновой хрящевой ткани носовой перегородки;

80. Межклеточное вещество плотной оформленной соединительной ткани сухожилия;
81. Остеон;
82. Поперечный срез смешанного нерва
83. Вставочный диск в миокарде;
84. Артериола;
85. Миграция нейтрофильного лейкоцита через стенку капилляра;
86. Кровеносный капилляр;
87. Апоикальный участки клеткой однослойного многорядного призматического мерцательного эпителия трахеи;
88. Респираторный отдел легкого;
89. Красный костный мозг;
90. Клетка клубочковой зоны надпочечника;
91. Надпочечник крысы;
92. Мышечное волокно и питающий его кровеносный сосуд;
93. Корень волоса;
94. Палочковый рецептор;
95. Поверхность эпителия спирального органа;
96. Поверхность однослойного мерцательного эпителия;
97. Клетка Панета;
98. Энтероциты с щёточной каемкой;
99. Гепатоцит;
100. Эпидермальный макрофаг;
101. Эмалевые призмы зуба;
102. Ультраструктура гепатоцита;
103. Свод пейеровой бляшки;
104. Эритробластический островок костного мозга;
105. Участок дольки печени;
106. Печеночная долька;
107. Вид сверху на поверхность желудочных ямок фундальной части желудка человека;
108. Сосочки языка;
109. Ворсинки тонкой кишки;
110. Базальный лабиринт эпителиальной клетки дистального отдела нефрона;
111. Фильтрационный барьер почки;
112. Поверхность слизистой оболочки мочевого пузыря;
113. Клетка висцерального эпителия капсулы почечного тельца нефрона;
114. Гонадотропоцит;
115. Яйцеклетка человека;
116. Сустентоцит;

Список эмбриональных схем для коллоквиума:

33. Строение извитого семенного канальца (поперечный срез).
34. Строение мужских и женских половых клеток.
35. 18-21 день эмбрионального развития. Образование сердца.
36. Плацента гемохориального типа.
37. Схематическое изображение строения яичника.
38. Эмбрион на 5-й неделе эмбрионального развития (схема по О.В. Волковой).
39. Начало второй фазы гастрюляции 14 сутки развития.
40. Последовательные стадии имплантации и развития зародыша человека в конце первой и начале второй недели эмбрионального развития.
41. Эмбрион на 4-й недели развития (схема по О.В. Волковой).
42. Развитие ворсин хориона.

43. Типы плацент.
44. Взаимоотношения развивающегося эмбриона человека с эндометрием матки в различные сроки беременности. Формирование плаценты (по Гамильтону, Бойду и Моссману).
45. Зародыш человека спустя примерно 9-10 суток после оплодотворения, схематизировано.
46. Зигота человека на стадии синкариона (по Б.П.Хватову)
47. Имплантация зародыша в полость матки.
48. Конец второй недели развития зародыша (12-13 сутки).
49. Нейруляция у зародыша человека.
50. Стадии созревания фолликулов.
51. Развитие внезародышевых органов у зародыша человека (схема).
52. Схема развития желточного мешка и зародышевых оболочек у млекопитающих (шесть последовательных стадий) (по А.А. Заварзину).
53. По стадийное развитие зиготы по Воробьевой О.А.
54. Эмбриональное развитие зародыша 4 неделя – 70 день.
55. Эмбрион на 4-5 неделях эмбрионального развития.
56. Эмбрион на 7-8 неделях эмбрионального развития.
57. Овуляция, оплодотворение и человеческий зародыш на первой неделе развития.
58. Период формирования (схема). Дифференцировка сперматиды и образование спермия (А - Ж)
59. Срез пупочного канатика.
60. Схема имплантации зародыша.
61. Плодная и материнская части плаценты.
62. Зародыш человека на стадии образования туловищной складки и внезародышевых органов (по П. Петкову).
63. Дробление, гастрюляция.
64. Вторая стадия гастрюляции.

Критерии оценки

- **Оценка «Отлично»** выставляется студенту, если он глубоко и прочно усвоил весь программный материал, исчерпывающе, последовательно, грамотно и логически его излагает, свободно справляется с заданиями правильно обосновывает принятые решения, умеет самостоятельно обобщать и излагать материал, не допуская ошибок;

- **Оценка «Хорошо»** выставляется, если студент твердо знает программный материал, грамотно и по существу излагает его, не допускает существенных неточностей в ответе на вопрос, может правильно применять теоретические знания положения и владеет необходимыми умениями и навыками для выполнения заданий;

- **Оценка «Удовлетворительно»** ставится, если студент освоил только основной материал, но не знает отдельных деталей, допускает неточности, недостаточно правильно трактует формулировки, нарушает последовательность в изложении программного материала и испытывает затруднения в выполнении заданий;

- **Оценка «Неудовлетворительно»** ставится, если студент обнаруживает пробелы в знаниях основного учебно-программного материала, допускает принципиальные ошибки в выполнении предусмотренных программой заданий.

3.5.10. Коллоквиум по остеологии (ОПК – 7, ОПК – 9).

Перечень теоретических вопросов

- 1) Положение человека в природе.
- 2) Уровни организации человека.
- 3) Что такое система органов и аппарат органов.
- 4) Методы изучения тела.
- 5) Почему кость является органом.
- 6) Классификация костей.
- 7) Состав кости.
- 8) Чем объясняется прочность кости, какие механические свойства кости.
- 9) Филогенез кости.
- 10) Эмбриогенез кости: виды окостенений.
- 11) Костный и паспортный возраст, половой диморфизм (примеры).

- 12) Что такое диплоэ.
- 13) Что такое lamina vitrea.
- 14) Что такое фолькмановский канал, гаверсов канал.
- 15) Что такое остеон.
- 16) Какое количество костей у человека.
- 17) Какие кости являются первичными, вторичными.
- 18) Что такое диафиз, метафиз, эпифиз, апофиз.
- 19) Какие части кости, как органа, известны.
- 20) Варианты и аномалии костей (примеры).
- 21) Череп новорожденного.
- 22) Контрфорсы черепа.
- 23) Околоносовые пазухи черепа и их значение.
- 24) Развитие черепа (филогенез).
- 25) Развитие черепа (эмбриогенез).
- 26) Этапы развития черепа.
- 27) Половые особенности черепа.
- 28) Расовые особенности черепа.

3.5.11 Коллоквиум по синдесмологии (ОПК – 7, ОПК – 9).

Перечень вопросов к коллоквиуму по синдесмологии:

1. Типы соединения костей.
2. Непрерывное соединение костей скелета.
3. Строение сустава.
4. Классификация суставов по строению
5. Классификация суставов по форме.
6. Классификация суставов по функции.
7. Строение суставов осевого скелета.
8. Соединение костей черепа.
9. Соединение костей верхней конечности.
10. Соединение костей нижней конечности.

3.5.12. Коллоквиум по миологии (ОПК – 7, ОПК – 9).

Перечень теоретических вопросов

- 1) Развитие мышц – филогенез.
- 2) Развитие мышц – эмбриогенез.
- 3) Варианты, аномалии мышц.
- 4) Классификация мышц.
- 5) Мышца как орган.
- 6) Строение мышцы. Механизм мышечного сокращения. Саркомер. Мион.
- 7) Вспомогательный аппарат мышцы.
- 8) Биомеханика мышцы: оси движения, степени свободы, кинематические цепи.
- 9) Мышцы и кости как рычаги.
- 10) Центр тяжести головы, центр тяжести тела, их значение.
- 11) Сила мышц и факторы, определяющие силы.
- 12) Работа мышц. Виды работы.
- 13) Регионы головы, шеи, туловища, промежности.
- 14) Мимические мышцы.
- 15) Биомеханика височно-нижнечелюстного сустава и строение жевательных мышц.
- 16) Топография шеи.
- 17) Фасция шеи (поперечный срез шеи).
- 18) Диафрагма.
- 19) Акт дыхания: межреберные мышцы и вспомогательные мышцы вдоха. Типы грудной клетки и типы дыхания.
- 20) Паховый канал.
- 21) Белая линия живота. Пупочное кольцо.
- 22) Влагище прямой мышцы живота (поперечный срез прямой мышцы живота на трех уровнях).
- 23) Собственные (аутохтонные) мышцы спины и их функция.
- 24) Регионы конечностей.
- 25) Мышцы предплечья.
- 26) Биомеханика кисти.
- 27) Топография верхней конечности (ямки, борозды, каналы, треугольники).
- 28) Топография верхней конечности (синовиальные влагища).
- 29) Мышцы голени.
- 30) Биомеханика стопы.

- 31) Своды стопы: пассивные и активные затяжки.
- 32) Мышцы плеча и бедра (сравнительно-анатомическое описание).
- 33) Топография нижней конечности (ямки, борозды, каналы, треугольники).
- 34) Топография нижней конечности (синовиальные влагалища).

3.5.13. Коллоквиум по центральной (ЦНС) и периферической нервным системам (ПНС). (ОПК – 7, ОПК – 9).

Перечень теоретических вопросов по центральной нервной системе.

- 1) Развитие головного мозга.
- 2) Наружное строение мозга.
- 3) Отделы головного мозга.
- 4) Образования, находящиеся на нижней поверхности (основании) мозга.
- 5) Образования на сагиттальном срезе медиальной поверхности мозга.
- 6) Места выхода на мозге 12 пар черепных нервов.
- 7) Оболочки головного мозга.
- 8) Отростки твердой оболочки головного мозга.
- 9) Синусы твердой мозговой оболочки. Их функциональное значение.
- 10) Цистерны подпаутинного пространства.
- 11) Пространства между оболочками головного мозга и их содержимое.
- 12) Образование и пути оттока спинномозговой жидкости, понятие ГЭБ.
- 13) Границы промежуточного мозга.
- 14) Отделы промежуточного мозга.
- 15) Строение и функции таламуса.
- 16) Строение метаталамуса.
- 17) Строение эпиталамуса.
- 18) Структуры и функции гипоталамуса.
- 19) Стенки третьего желудочка.
- 20) Базальные ядра полушарий, общий обзор.
- 21) Ядра, составляющие полосатое тело.
- 22) Строение внутренней капсулы, проводящие пути, проходящие в ней.
- 23) Строение мозолистого тела.
- 24) Строение свода.
- 25) Функции ассоциативных, комиссуральных и проекционных нервных волокон.
- 26) Стенки переднего рога бокового желудочка.
- 27) Стенки центральной части бокового желудочка.
- 28) Стенки заднего рога бокового желудочка.
- 29) Стенки нижнего рога бокового желудочка.
- 30) Доли полушарий мозга, их границы.
- 31) Борозды и извилины верхнелатеральной поверхности лобной доли.
- 32) Борозды и извилины верхнелатеральной поверхности теменной и затылочной долей.
- 33) Борозды и извилины височной доли и островка.
- 34) Борозды и извилины медиальной поверхности полушарий мозга.
- 35) Борозды и извилины нижней поверхности полушарий мозга.
- 36) Понятие миелоархитектоники.
- 37) Понятие цитоархитектоники.
- 38) Понятие о ядрах анализаторов.
- 39) Ядра анализаторов в лобной доле.
- 40) Ядра анализаторов в теменной доле.
- 41) Ядра анализаторов в затылочной доле.
- 42) Ядра каких анализаторов расположены в височной доле?
- 43) Структуры лимбической системы, ее функции.

«Периферическая нервная система»

1. Классификация и функции вегетативной нервной системы.
2. Структуры центрального отдела вегетативной нервной системы.
3. Структуры периферического отдела вегетативной нервной системы.
4. Рефлекторная дуга вегетативной нервной системы.
5. Топография и строение симпатического ствола.
6. Верхний шейный узел симпатического ствола: ветви, области иннервации.
7. Средний шейный узел симпатического ствола: ветви, области иннервации.
8. Шейно-грудной узел симпатического ствола: ветви, области иннервации.
9. Грудной отдел симпатического ствола: узлы, ветви, области иннервации.
10. Поясничной отдел симпатического ствола: узлы, ветви, области иннервации.

11. Тазовый отдел симпатического ствола: узлы, ветви, области иннервации.
12. Парасимпатическая часть глазодвигательного нерва.
13. Парасимпатическая часть лицевого нерва.
14. Парасимпатическая часть языкоглоточного нерва.
15. Парасимпатическая часть блуждающего нерва.
16. Крестцовый отдел парасимпатической нервной системы.
17. Образование, топография и области иннервации задних ветвей спинномозговых нервов.
18. Образование, топография и области иннервации передних ветвей грудных спинномозговых нервов.
19. Источники формирования, топография и области иннервации плечевого, поясничного сплетения.
20. Образование, топография и области иннервации подвздошно-подчревного нерва.
21. Образование, топография и области иннервации подвздошно-пахового нерва.
22. Образование, топография и области иннервации бедренно-полового нерва.
23. Образование, топография и области иннервации латерального кожного нерва бедра.
24. Образование, топография и области иннервации запирающего нерва.
25. Образование, топография и области иннервации бедренного нерва.
26. Образование, топография и области иннервации подкожного нерва.
27. Источники формирования, топография и области иннервации крестцового сплетения.
28. Источники формирования и области иннервации коротких ветвей крестцового сплетения.
29. Образование, топография и области иннервации полового нерва.
30. Образование, топография и области иннервации заднего кожного нерва бедра.
31. Образование, топография и области иннервации седалищного нерва.
32. Образование, топография и области иннервации большеберцового нерва.
33. Образование, топография и области иннервации общего малоберцового нерва.
34. Образование, топография и области иннервации икроножного нерва.
35. Образование, топография и области иннервации поверхностного малоберцового нерва.
36. Образование, топография и области иннервации глубокого малоберцового нерва.
37. Формирование спинномозгового нерва.
38. Топография и формирование шейного сплетения.
39. Кожные ветви шейного сплетения.
40. Мышечные ветви шейного сплетения.
41. Топография диафрагмального нерва, ветви и области иннервации.
42. Топография и формирование плечевого сплетения.
43. Короткие ветви плечевого сплетения.
44. Длинные ветви плечевого сплетения.
45. Иннервация кожи головы и шеи.
46. Иннервация мышц шеи.
47. Иннервация гортани, глотки.
48. Иннервация органов грудной полости.
49. Иннервация мышц плечевого пояса и плечевого сустава.
50. Иннервация плеча (мышц, кожи).
51. Иннервация предплечья (мышц, кожи) и локтевого сустава.
52. Иннервация кисти (мышц, кожи, суставов).
53. Задние ветви спинномозговых нервов, зоны иннервации.
54. Межреберные нервы. Зоны иннервации.
55. Иннервация мышц груди.
56. Иннервация мышц спины.
57. Топография и формирование поясничного сплетения.
58. Ветви поясничного сплетения.
59. Топография и формирование крестцового и копчикового сплетения.
60. Ветви крестцового и копчикового сплетения.
61. Иннервация кожи низа живота и ягодиц.
62. Иннервация мышц живота.
63. Иннервация мышц тазового пояса и тазобедренного сустава.
64. Иннервация кожи половых органов и промежности.
65. Иннервация бедра (мышц, кожи) и коленного сустава.
66. Иннервация голени (мышц, кожи) и голеностопного сустава.
67. Иннервация стопы (мышц, кожи).
68. Классификация и функции вегетативной нервной системы.
69. Структуры центрального отдела вегетативной нервной системы.
70. Структуры периферического отдела вегетативной нервной системы.
71. Рефлекторная дуга вегетативной нервной системы.

72. Топография и строение симпатического ствола.
73. Верхний шейный узел симпатического ствола: ветви, области иннервации.
74. Средний шейный узел симпатического ствола: ветви, области иннервации.
75. Шейно-грудной узел симпатического ствола: ветви, области иннервации.
76. Грудной отдел симпатического ствола: узлы, ветви, области иннервации.
77. Поясничный отдел симпатического ствола: узлы, ветви, области иннервации.
78. Тазовый отдел симпатического ствола: узлы, ветви, области иннервации.
79. Парасимпатическая часть глазодвигательного нерва.
80. Парасимпатическая часть лицевого нерва.
81. Парасимпатическая часть языкоглоточного нерва.
82. Парасимпатическая часть блуждающего нерва.
83. Крестцовый отдел парасимпатической нервной системы.

3.5.14. Коллоквиум по эндокринной системе (ОПК – 7, ОПК – 9).

Перечень теоретических вопросов

- 1) Классификация эндокринных желез.
- 2) Строение, топография и функция щитовидной железы, паращитовидных желез.
- 3) Анатомия и топография эндокринной части поджелудочной железы, половых желез.
- 4) Строение гипофиза, эпифиза и их функциональное значение.
- 5) Строение, топография и функции надпочечников.
- 6) Строение, топография и функции тимуса.

3.5.15. Коллоквиум по дыхательной системе (ОПК – 7, ОПК – 9).

Перечень теоретических вопросов

- 1) Органы, относящиеся к дыхательной системе.
- 2) Строение наружного носа, хрящей носа.
- 3) Полость носа, носовые ходы и их сообщения.
- 4) Особенности строения слизистой оболочки полости носа, ее функции.
- 5) Границы входа в гортань, отделы гортани.
- 6) Топография гортани.
- 7) Строение слизистой оболочки и подслизистой основы гортани.
- 8) Парные и непарные хрящи гортани.
- 9) Связки гортани.
- 10) Суставы гортани.
- 11) Мышцы, суживающие голосовую щель.
- 12) Мышцы, расширяющие голосовую щель.
- 13) Мышцы, изменяющие напряжение голосовых связок.
- 14) Строение и топография трахеи.
- 15) Строение и топография главных бронхов.
- 16) Структуры бронхиального дерева.

3.5.16. Коллоквиум по сердечно-сосудистой системе (ОПК – 7, ОПК – 9).

Перечень теоретических вопросов

- 1) Топография аорты, ее части.
- 2) Ветви восходящей части дуги аорты, области их кровоснабжения.
- 3) Ветви дуги аорты.
- 4) Топография плечеголового ствола.
- 5) Грудной отдел аорты, топография, группы ветвей:
 - а) париетальные ветви грудной аорты: ход, области кровоснабжения, анастомозы;
 - б) висцеральные ветви грудной аорты: ход, области кровоснабжения, анастомозы.
- 6) Перечислить топографические образования, через которые проходит подключичная артерия, какие ветви в них отдает.
- 7) Внутренняя грудная артерия: ход, ветви, области кровоснабжения, анастомозы.
- 8) Позвоночная артерия: ход, ветви, области кровоснабжения, анастомозы.
- 9) Перечислить артерии, образующие Везелиев круг.
- 10) Щито-шейный ствол, ветви, области кровоснабжения, анастомозы.
- 11) Реберно-шейный ствол, ветви, области кровоснабжения, анастомозы.
- 12) Перечислить топографические образования, через которые проходит подмышечная артерия, какие ветви в них отдает.
- 13) Ветви первого отдела подмышечной артерии, области их кровоснабжения.
- 14) Грудоакромиальная артерия: ход, ветви, области кровоснабжения.
- 15) Ветви второго отдела подмышечной артерии, области их кровоснабжения.

- 16) Ветви третьего отдела подмышечной артерии, области их кровоснабжения.
- 17) Подлопаточная артерия: ход, ветви, области кровоснабжения, анастомозы.
- 18) Передняя и задняя артерии, огибающие плечевую кость: ход, ветви, области кровоснабжения, анастомозы.
- 19) Топография плечевой артерии, ветви, области кровоснабжения.
- 20) Глубокая артерия плеча, ветви, области кровоснабжения, анастомозы.
- 21) Верхняя и нижняя коллатеральные локтевые артерии: ход, области кровоснабжения, анастомозы.
- 22) Лучевая артерия: ход, ветви, области кровоснабжения, анастомозы.
- 23) Локтевая артерия, ветви, области кровоснабжения, анастомозы.
- 24) Общая межкостная артерия: ход, ветви, области кровоснабжения, анастомозы.
- 25) Ветви, образующие артериальную сеть локтевого сустава.
- 26) Ветви, образующие тыльную артериальную сеть запястья.
- 27) Ветви, образующие ладонную артериальную сеть запястья.
- 28) Поверхностная ладонная дуга, ветви, анастомозы.
- 29) Глубокая ладонная дуга, ветви, анастомозы.
- 30) Брюшной отдел аорты, топография, группы ветвей.
- 31) Париетальные ветви брюшной аорты – нижняя диафрагмальная, поясничные артерии: ход, области кровоснабжения, анастомозы.
- 32) Чревный ствол: топография, ветви.
- 33) Левая желудочная артерия: ход, ветви, области кровоснабжения, анастомозы.
- 34) Общая печеночная артерия: ход, ветви, области кровоснабжения, анастомозы.
- 35) Селезеночная артерия: ход, ветви, области кровоснабжения, анастомозы.
- 36) Верхняя брыжеечная артерия: ход, ветви, области кровоснабжения, анастомозы.
- 37) Нижняя брыжеечная артерия: ход, ветви, области кровоснабжения, анастомозы.
- 38) Парные висцеральные ветви брюшной аорты: средняя надпочечниковая, почечная, яичковая (яичниковая) артерии – ход, ветви, области кровоснабжения, анастомозы.

по венозной и лимфатическим системам

Перечень теоретических вопросов

- 1) Топография верхней полой вены, притоки.
- 2) Непарная вена: образование, ход, притоки.
- 3) Полунепарная вена: образование, ход, притоки.
- 4) Плечеголовые вены: образование, ход, притоки.
- 5) Внутренняя яремная вена: образование, ход, Притоки.
- 6) Внутрочерепные притоки внутренней яремной вены.
- 7) Внечерепные притоки внутренней яремной вены: образование, ход, притоки.
- 8) Наружная яремная вена: образование, ход, притоки.
- 9) Передняя яремная вена: образование, ход, притоки, анастомозы.
- 10) Поверхностные вены верхней конечности: образование, ход, притоки, анастомозы.
- 11) Глубокие вены верхней конечности: образование, ход, притоки, анастомозы.
- 12) Топография нижней полой вены, притоки.
- 13) Париетальные притоки нижней полой вены: образование, ход, притоки, анастомозы.
- 14) Висцеральные притоки нижней полой вены: образование, ход, притоки, анастомозы.
- 15) Топография общей подвздошной артерии, притоки.
- 16) Внутренняя подвздошная вена: образование, ход, притоки, анастомозы.
- 17) Наружная подвздошная вена: образование, ход, притоки, анастомозы.
- 18) Воротная вена: образование, ход, притоки.
- 19) Порто-кавальные анастомозы.
- 20) Кава-кавальные анастомозы.
- 21) Функции лимфатической системы.
- 22) Структуры, входящие в состав лимфатической системы.
- 23) Классификация и строение лимфокапилляров.
- 24) Классификация и строение лимфатических сосудов.
- 25) Классификация и строение лимфоузлов.
- 26) Грудной проток: формирование, части, топография, строение стенки.
- 27) Правый лимфатический проток: топография.
- 28) Подключичный, яремный стволы: топография.
- 29) Лимфатические сосуды и узлы нижней конечности.
- 30) Лимфоотток от нижней конечности.
- 31) Лимфатические сосуды и узлы верхней конечности.
- 32) Лимфоотток от верхней конечности.

- 33) Лимфатические сосуды и узлы брюшной полости, таза.
- 34) Лимфоотток от брюшной полости и таза;
- 35) Лимфатические сосуды и узлы грудной полости.

3.5.17. Коллоквиум по пищеварительной системе (ОПК – 7, ОПК – 9).

Перечень теоретических вопросов

- 1) Строение паренхиматозных органов.
- 2) Строение трубчатых органов.
- 3) Объяснить понятия: голотопия, скелетотопия, синтопия.
- 4) Перечислить органы, относящиеся к пищеварительной системе.
- 5) Строение полости рта.
- 6) Строение верхней и нижней губы, щеки.
- 7) Общий план строения зуба.
- 8) Сроки прорезывания молочных зубов.
- 9) Сроки прорезывания постоянных зубов.
- 10) Строение различных видов зубов.
- 11) Формула молочных и постоянных зубов.
- 12) Внешнее строение языка.
- 13) Сосочки слизистой оболочки языка и их роль в рецепции вкуса.
- 14) Места начала, прикрепления и функция собственных и скелетных мышц языка.
- 15) Строение, топография и функция слюнных желез.
- 16) Строение твердого и мягкого неба.
- 17) Места начала, прикрепления и функция мышц мягкого неба.
- 18) Отделы глотки, их топография.
- 19) Особенности строения носоглотки.
- 20) Строение стенки ротовой и гортанной частей глотки
- 21) Места начала, прикрепления и топография мышц глотки.
- 22) Части пищевода, их топография.
- 23) Особенности строения стенки пищевода.
- 24) Сужения пищевода.
- 25) Внешнее строение желудка.
- 26) Строение стенки желудка.
- 27) Топография желудка.
- 28) Связки желудка.
- 29) Особенности рентгеноанатомии пищевода и желудка.
- 30) Отделы тонкой кишки.
- 31) Общее строение двенадцатиперстной кишки.
- 32) Строение стенки двенадцатиперстной кишки.
- 33) Топография двенадцатиперстной кишки.
- 34) Строение стенки брыжеечной части тонкой кишки.
- 35) Строение кишечных ворсинок тонкого кишечника.
- 36) Части толстой кишки.
- 37) Внешние отличительные признаки строения толстой и тонкой кишки.
- 38) Строение стенки слепой, ободочной и сигмовидной кишки.
- 39) Строение илеоцекального клапана, его функциональное значение.
- 40) Отношение разных частей толстой кишки к брюшине.
- 41) Строение прямой кишки.
- 42) Общий план строения печени.
- 43) Структурные образования на висцеральной поверхности печени.
- 44) Ворота печени, их образования.
- 45) Связки печени.
- 46) Внутреннее строение печени.
- 47) Формирование системы внутри- и внепеченочных желчевыводящих путей.
- 48) Топография печени.
- 49) Строение желчного пузыря.
- 50) Общий план строения поджелудочной железы.
- 51) Внутреннее строение поджелудочной железы.
- 52) Топография поджелудочной железы.
- 53) Брюшная полость, полость брюшины, париетальный и висцеральный листки брюшины.
- 54) Отношение органов брюшной полости к брюшине.
- 55) Границы этажей полости брюшины.
- 56) Формирование большого и малого сальников.
- 57) Топографические образования внутренней поверхности передней брюшной стенки.

- 58) Стенки и содержимое печеночной сумки.
- 59) Стенки и содержимое преджелудочной сумки.
- 60) Стенки, содержимое и углубления сальниковой сумки.
- 61) Сальниковое отверстие, его функциональное значение.
- 62) Топографические образования брюшины, расположенные в среднем этаже брюшной полости.
- 63) Границы и сообщения правого и левого околоободочных каналов.
- 64) Границы правого брыжеечного синуса.
- 65) Границы левого брыжеечного синуса.
- 66) Эмбриональные источники пищеварительной трубки.
- 67) Филогенез пищеварительной системы.
- 68) Формирование целомической и брюшинной полостей.
- 69) Критические периоды развития брюшинной полости.
- 70) Дифференцировка передней, средней и задней кишки.
- 71) Аномалии развития органов пищеварительной системы.
- 72) Топография органа (голо-скелето-синотопия).
- 73) Основные принципы строения органов пищеварения.
- 74) Строение глотки, пищевода.
- 75) Строение желудка, тонкого, толстого кишечника.
- 76) Строение печени, поджелудочной железы.
- 77) Функциональное значение органов пищеварительного тракта.

3.5.18. Коллоквиум по анализаторам (ОПК – 7, ОПК – 9).

- 1) Орган обоняния. Проводящий путь обонятельного анализатора.
- 2) Структуры преддверно-улиткового органа.
- 3) Строение наружного уха.
- 4) Строение наружного слухового прохода.
- 5) Строение барабанной перепонки.
- 6) Стенки и содержимое барабанной полости.
- 7) Строение слуховых косточек. Суставы слуховых косточек
- 8) Строение и функция слуховой трубы.
- 9) Структуры внутреннего уха.
- 10) Строение костного преддверия.
- 11) Строение костной улитки.
- 12) Строение костных полукружных каналов.
- 13) Строение перепончатого преддверия и полукружных каналов.
- 14) Строение улиткового протока.
- 15) Проводящий путь слухового анализатора.
- 16) Проводящий путь вестибулярного анализатора.

3.5.19. Коллоквиум по мочеполовой системе (ОПК – 7, ОПК – 9).

Перечень теоретических вопросов

- 1) Внешнее строение почки.
- 2) Ворота почки и синус почки.
- 3) Топография правой почки.
- 4) Топография левой почки.
- 5) Оболочки почки.
- 6) Фиксирующий аппарат почки.
- 7) Корковое вещество почки.
- 8) Мозговое вещество почки.
- 9) Деление почки на сегменты.
- 10) Структурно-функциональная единица почки.
- 11) Строение и функция юкстамедуллярного аппарата почки.
- 12) Мочевыводящие пути почки.
- 13) Деление мужских половых органов.
- 14) Внешнее строение яичка.
- 15) Внутреннее строение яичка.
- 16) Строение придатка яичка.
- 17) Отделы, топография и строение стенки семявыносящего протока.
- 18) Строение и топография семенных пузырьков.
- 19) Внешнее строение предстательной железы.
- 20) Внутреннее строение предстательной железы.
- 21) Строение, топография и функция бульбоуретральных желез.

- 22) Внешнее строение полового члена.
- 23) Внутреннее строение полового члена.
- 24) Место образования и путь выведения семени.
- 25) Внешнее строение мошонки.
- 26) Слои мошонки, их формирование.
- 27) Процесс опускания яичка.
- 28) Протяженность и состав семенного канатика.
- 29) Части мужского мочеиспускательного канала.
- 30) Сужения и расширения мужского мочеиспускательного канала, места их расположения.
- 31) Строение стенки мужского мочеиспускательного канала.
- 32) Развитие мужских половых органов.
- 33) Общее строение наружных и внутренних женских половых органов.
- 34) Внешнее строение яичника.
- 35) Внутреннее строение яичника.
- 36) Строение придатков яичника.
- 37) Внешнее строение матки.
- 38) Строение стенки матки.
- 39) Структуры, которые ограничивают полость матки.
- 40) Связочный аппарат матки.
- 41) Варианты наклонов и изгибов матки.
- 42) Функциональные изменения матки.
- 43) Части и топография маточной трубы.
- 44) Строение стенки маточной трубы.
- 45) Внешнее строение влагалища, его топография.
- 46) Строение стенки влагалища.
- 47) Свод влагалища, его клиническое значение.
- 48) Строение больших и малых женских половых губ.
- 49) Строение преддверия влагалища, больших желез преддверия.
- 50) Строение клитора.
- 51) Топография и строение женского мочеиспускательного канала.
- 52) Развитие женских половых органов.
- 53) Промежность в узком и широком смысле этого слова.
- 54) Места начала, прикрепления и функция поверхностных мышц мочеполовой диафрагмы.
- 55) Места начала, прикрепления и функция глубоких мышц мочеполовой диафрагмы.
- 56) Места начала, прикрепления и функция мышц диафрагмы таза.
- 57) Фасции промежности.
- 58) Стенки и содержимое седалищно-прямокишечной ямки.
- 59) Особенности строения женской промежности

4. Методические материалы, определяющие процедуры оценивания знаний, умений, навыков и (или) опыта профессиональной деятельности, характеризующих этапы формирования компетенций

4.1. Методика проведения тестирования

Целью этапа промежуточной аттестации по дисциплине (модулю), проводимой в форме тестирования, является оценка уровня усвоения обучающимися знаний, приобретения умений, навыков и сформированности компетенций в результате изучения учебной дисциплины (части дисциплины).

Локальные нормативные акты, регламентирующие проведение процедуры:

Проведение промежуточной аттестации обучающихся регламентируется Положением о текущем контроле успеваемости и промежуточной аттестации обучающихся.

Субъекты, на которых направлена процедура:

Процедура оценивания должна охватывать всех обучающихся, осваивающих дисциплину (модуль). В случае, если обучающийся не прошел процедуру без уважительных причин, то он считается имеющим академическую задолженность.

Период проведения процедуры:

Процедура оценивания проводится по окончании изучения дисциплины (модуля) на последнем занятии или по согласованию с ЦВ. В случае проведения тестирования на компьютерах время и место проведения тестирования преподаватели кафедры согласуют с информационно-вычислительным центром и доводят до сведения обучающихся.

Требования к помещениям и материально-техническим средствам для проведения процедуры:

Требования к аудитории для проведения процедуры и необходимость применения специализированных материально-технических средств определяются преподавателем.

Требования к кадровому обеспечению проведения процедуры:

Процедуру проводит преподаватель, ведущий дисциплину (модуль).

Требования к банку оценочных средств:

До начала проведения процедуры преподавателем подготавливается необходимый банк тестовых заданий. Преподаватели кафедры разрабатывают задания для тестового этапа зачёта, утверждают их на заседании кафедры и передают в информационно-вычислительный центр в электронном виде вместе с копией рецензии. Минимальное количество тестов, составляющих фонд тестовых заданий, рассчитывают по формуле: трудоемкость дисциплины в з.е. умножить на 50.

Тесты включают в себя задания 3-х уровней:

- ТЗ 1 уровня (выбрать все правильные ответы)
- ТЗ 2 уровня (соответствие, последовательность)
- ТЗ 3 уровня (ситуационная задача)

Соотношение заданий разных уровней и присуждаемые баллы

	Вид промежуточной аттестации
	экзамен
Количество ТЗ 1 уровня (выбрать все правильные ответы)	30
Кол-во баллов за правильный ответ	1
Всего баллов	30
Количество ТЗ 2 уровня (соответствие, последовательность)	15
Кол-во баллов за правильный ответ	2
Всего баллов	30
Количество ТЗ 3 уровня (ситуационная задача)	5
Кол-во баллов за правильный ответ	8
Всего баллов	40
Всего тестовых заданий	50
Итого баллов	100
Мин. количество баллов для аттестации	71

Описание проведения процедуры:

Тестирование является обязательным этапом экзамена независимо от результатов текущего контроля успеваемости. Тестирование может проводиться на компьютере или на бумажном носителе.

Тестирование на компьютерах:

Для проведения тестирования используется программа INDIGO. Обучающемуся предлагается выполнить 50 тестовых заданий разного уровня сложности на экзамене. Время, отводимое на тестирование, не более полутора академических часов.

Результаты процедуры:

Результаты тестирования на компьютере имеют качественную оценку «зачтено» – «не зачтено». Оценки «зачтено» по результатам тестирования являются основанием для допуска обучающихся к собеседованию. При получении оценки «не зачтено» за тестирование обучающийся к собеседованию не допускается и по результатам промежуточной аттестации по дисциплине (модулю) выставляется оценка «неудовлетворительно».

Результаты проведения процедуры в обязательном порядке проставляются преподавателем в экзаменационные ведомости в соответствующую графу.

4.2. Методика проведения приема практических навыков

Цель этапа промежуточной аттестации по дисциплине (модулю), проводимой в форме приема практических навыков является оценка уровня приобретения обучающимся умений, навыков и сформированности компетенций в результате изучения учебной дисциплины (части дисциплины).

Локальные нормативные акты, регламентирующие проведение процедуры:

Проведение промежуточной аттестации обучающихся регламентируется Положением о текущем контроле успеваемости и промежуточной аттестации обучающихся.

Субъекты, на которые направлена процедура:

Процедура оценивания должна охватывать всех обучающихся, осваивающих дисциплину (модуль). В случае, если обучающийся не проходил процедуру без уважительных причин, то он считается имеющим академическую задолженность.

Период проведения процедуры:

Процедура оценивания проводится по окончании изучения дисциплины (модуля) на последнем занятии по дисциплине (модулю), или в день проведения собеседования, или может быть совмещена с экзаменационным собеседованием по усмотрению кафедры.

Требования к помещениям и материально-техническим средствам для проведения процедуры:

Требования к аудитории для проведения процедуры и необходимость применения специализированных материально-технических средств определяются преподавателем.

Требования к кадровому обеспечению проведения процедуры:

Процедуру проводит преподаватель, ведущий дисциплину (модуль).

Требования к банку оценочных средств:

До начала проведения процедуры преподавателем подготавливается необходимый банк оценочных материалов для оценки умений и навыков. Банк оценочных материалов включает перечень практических навыков, которые должен освоить обучающийся для будущей профессиональной деятельности.

Описание проведения процедуры:

Для прохождения этапа проверки уровня освоения практических навыков обучающийся должен овладеть всеми практическими умениями и навыками, предусмотренными программой дисциплины (модуля). Оценка уровня освоения практических умений и навыков осуществляется на основании положительных результатов текущего контроля, при условии обязательного посещения всех занятий семинарского типа.

Каждому обучающемуся, принимающему участие в процедуре, преподавателем выдается бланк индивидуального задания. После получения бланка индивидуального задания и подготовки ответов обучающийся должен в меру имеющихся знаний, умений, навыков, сформированности компетенции дать устные развернутые ответы на поставленные в задании вопросы и задания в установленное преподавателем время. Продолжительность проведения процедуры определяется преподавателем самостоятельно, исходя из сложности индивидуальных заданий, количества вопросов, объема оцениваемого учебного материала, общей трудоемкости изучаемой дисциплины (модуля) и других факторов.

А. Требования по диагностике гистологических препаратов:

1. Название препарата на русском и латинском языках, окраска, ее особенности;
2. Источник эмбрионального развития;
3. Локализация в организме;
4. Морфофункциональная характеристика;
5. Регенерация и возрастные изменения.

Б. Требования по диагностике электроннограмм:

1. Название препарата на русском и латинском языках;
2. Источник эмбрионального развития;
3. Локализация в организме;
4. Морфофункциональная характеристика;
5. Регенерация и возрастные изменения.

В. Требования по диагностике эмбриональных схем:

1. Название схемы;

2. Описать строение или ход процесса;

Г. Требования по диагностике органов, их частей и деталей строения (анатомических образований) на трупе и отдельных органах:

по остеологии

1. показывать анатомические плоскости и оси на скелете, муляже, живом человеке, правильно употреблять анатомические термины;
2. находить и описывать любой позвонок, правильно называть (по-русски и по-латыни) все анатомические образования позвонков, показывать изгибы позвоночника;
3. рассказывать и показывать детали анатомического строения позвонков разных отделов в строгой логической последовательности от главной к второстепенной части, учитывая функциональное предназначение их;
4. рассказать и показать на препарате строение любой кости верхней и нижней конечностей по схеме: название кости, основные части, детали анатомического строения;
5. находить кости верхней и нижней конечностей в наборе препаратов, на скелете, отличать правую от левой;
6. определять границы, стенки и сообщения передней, средней и задней черепных ямок;
7. называть и показывать образования на основании и своде черепа;
8. показывать на препаратах границы, стенки и сообщения передней средней и задней черепных ямок, глазницы, полости носа, скелета полости рта, височной, подвисочной и

крыловидно-небной ямок;

9. называть и показывать на препаратах анатомические детали строения костей черепа;
по синдесмологии

1. общую классификацию различных видов соединения костей по строению и биомеханике;
2. общий план строения сустава;
3. основные и вспомогательные элементы сустава;

по миологии

1. места начала, прикрепления и функцию мышц головы и шеи;
2. треугольники шеи, ход фасциальных листков;
3. классификацию мышц груди, спины и живота;
4. места начала, прикрепления и функцию мышц груди, спины и живота;
5. строение и образование белой линии живота и влагалища прямой мышцы живота;
6. строение и содержимое пахового канала;
7. топографические образования области груди, спины, живота, и их значение;
8. называть и показывать на препаратах отдельные мышцы плечевого пояса и плеча, предплечья, кисти;
9. называть и показывать на препаратах отдельные мышцы тазобедренного и коленного суставов, голени и стопы;

по спланхнологии

1. Топография органа (голотопия, скелетотопия, синтопия).
2. Макроскопическое описание органа (форма, размеры, поверхности, части т.д.).
3. Микроскопическое описание органа (полый орган - описание строения стенки, паренхиматозный орган - описание структурно-функциональной единицы органа).

по сердечно-сосудистой системе

1. на влажных препаратах сердца находить и показывать отделы сердца, поверхности, борозды;
2. на влажных препаратах сердца (вскрытых) показать предсердия, желудочки, предсердно-желудочковые отверстия, клапаны и образования на них;
3. продемонстрировать границы сердца, проекции и места выслушивания клапанов сердца на скелете и трупе;
4. находить и показывать сердце на рентгенограммах;
5. показать части аорты, расположение ветвей частей аорты;
6. показать и назвать ветви грудной, брюшной части аорты и области их кровоснабжения;
7. назвать и показать легочный ствол и его ветви;
8. назвать и показать на трупе верхнюю и нижнюю полые вены, их притоки;
9. показать и назвать органы иммунной системы и их структуры и анатомические детали строения.

по неврологии

1. определять топографию ядер головного мозга (на муляже), описать основные анатомические структуры головного мозга;
2. находить и показывать на трупе и отдельных препаратах основные ветви черепных нервов;
3. находить и показывать на трупе и отдельных препаратах основные ветви и узлы спинномозговых нервов;
4. находить и показывать на трупе и отдельных препаратах основные ветви и узлы вегетативной нервной системы.

Д. Требования при ответе на ситуационные задачи:

1. полный и точный ответ на все вопросы задачи;
2. представить комплексную оценку предложенной ситуации;
3. сделать выводы, привести дополнительные аргументы;
4. продемонстрировать знания теоретического материала с учетом междисциплинарных связей;
5. предложить альтернативные варианты решения проблемы.

Результаты процедуры:

Результаты проверки уровня освоения практических умений и навыков имеют качественную оценку «зачтено» – «не зачтено». Оценки «зачтено» по результатам проверки уровня освоения практических умений и навыков являются основанием для допуска обучающихся к собеседованию. При получении оценки «не зачтено» за освоение практических умений и навыков обучающийся к

собеседованию не допускается и по результатам промежуточной аттестации по дисциплине (модулю) выставляется оценка «не зачтено» или «неудовлетворительно».

Результаты проведения процедуры в обязательном порядке проставляются преподавателем в экзаменационные ведомости в соответствующую графу.

4.3. Методика проведения устного собеседования

Целью процедуры промежуточной аттестации по дисциплине (модулю), проводимой в форме устного собеседования, является оценка уровня усвоения обучающимися знаний, приобретения умений, навыков и сформированности компетенций в результате изучения учебной дисциплины (части дисциплины).

Локальные нормативные акты, регламентирующие проведение процедуры:

Проведение промежуточной аттестации обучающихся регламентируется Положением о текущем контроле успеваемости и промежуточной аттестации обучающихся.

Субъекты, на которые направлена процедура:

Процедура оценивания должна охватывать всех обучающихся, осваивающих дисциплину (модуль). В случае, если обучающийся не проходил процедуру без уважительных причин, то он считается имеющим академическую задолженность.

Период проведения процедуры:

Процедура оценивания проводится по окончании изучения дисциплины (модуля) в соответствии с приказом о проведении промежуточной аттестации. Деканатом факультета, отделом подготовки кадров высшей квалификации может быть составлен индивидуальный график прохождения промежуточной аттестации для обучающегося при наличии определенных обстоятельств.

Требования к помещениям и материально-техническим средствам для проведения процедуры:

Требования к аудитории для проведения процедуры и необходимость применения специализированных материально-технических средств определяются преподавателем.

Требования к кадровому обеспечению проведения процедуры:

Процедуру проводит преподаватель, ведущий дисциплину (модуль), проводящий занятия лекционного типа.

Требования к банку оценочных средств:

До начала проведения процедуры преподавателем подготавливается необходимый банк оценочных материалов для оценки знаний, умений, навыков. Банк оценочных материалов включает вопросы, как правило, открытого типа, перечень тем, выносимых на опрос, типовые задания. Из банка оценочных материалов формируются печатные бланки индивидуальных заданий (билеты). Количество вопросов, их вид (открытые или закрытые) в бланке индивидуального задания определяется преподавателем самостоятельно.

Описание проведения процедуры:

Каждому обучающемуся, принимающему участие в процедуре, преподавателем выдается бланк индивидуального задания. После получения бланка индивидуального задания и подготовки ответов обучающийся должен в меру имеющихся знаний, умений, навыков, сформированности компетенции дать устные развернутые ответы на поставленные в задании вопросы и задания в установленное преподавателем время. Продолжительность проведения процедуры определяется преподавателем самостоятельно, исходя из сложности индивидуальных заданий, количества вопросов, объема оцениваемого учебного материала, общей трудоемкости изучаемой дисциплины (модуля) и других факторов.

Собеседование может проводиться по вопросам билета. Результат собеседования при проведении промежуточной аттестации в форме экзамена определяется оценками «отлично», «хорошо», «удовлетворительно», «неудовлетворительно».

Результаты процедуры:

Результаты проведения процедуры в обязательном порядке проставляются преподавателем в зачетные книжки обучающихся и экзаменационные ведомости и представляются в деканат факультета, за которым закреплена образовательная программа.

По результатам проведения процедуры оценивания преподавателем делается вывод о результатах промежуточной аттестации по дисциплине.

4.4. Методика проведения коллоквиума

Цель проведения коллоквиума состоит в выяснении уровня знаний, полученных учащимися в результате прослушивания лекций, посещения семинаров, а также в результате самостоятельного изучения материала.

Обучающийся письменно или устно отвечает на предложенные теоретические вопросы и (или) гистологические препараты), тестовые задания. Результат проставляется в лист по учету посещаемости.

В рамках поставленной цели решаются следующие задачи:

- выяснение качества и степени понимания учащимися лекционного материала;
- развитие и закрепление навыков выражения учащимися своих мыслей;
- расширение вариантов самостоятельной целенаправленной подготовки учащихся;
- развитие навыков обобщения различных литературных источников;
- предоставление возможности учащимся сопоставлять разные точки зрения по рассматриваемому вопросу.

В результате проведения коллоквиума **преподаватель должен иметь представление:**

- о качестве лекционного материала;
- о сильных и слабых сторонах своей методики чтения лекций;
- о сильных и слабых сторонах своей методики проведения семинарских занятий;
- об уровне самостоятельной работы учащихся;
- об умении студентов вести дискуссию и доказывать свою точку зрения;
- о степени эрудированности учащихся;
- о степени индивидуального освоения материала конкретными студентами.

В результате проведения коллоквиума **студент должен иметь представление:**

- об уровне своих знаний по рассматриваемым вопросам в соответствии с требованиями преподавателя и относительно других студентов группы;
- о недостатках самостоятельной проработки материала;
- о своем умении излагать материал;
- о своем умении вести дискуссию и доказывать свою точку зрения.