

Документ подписан простой электронной подписью  
Информация о владельце:  
ФИО: Железнов Лев Михайлович  
Должность: ректор  
Дата подписания: 24.02.2022 16:46:11  
Уникальный программный идентификатор:  
7f036de85c233e341493b4c0e48bb3a18c939f31

Федеральное государственное бюджетное  
образовательное учреждение высшего образования  
«**Ижевский государственный медицинский университет**»  
Министерства здравоохранения Российской Федерации

УТВЕРЖДАЮ  
И.о. ректора Л.М. Железнов  
« 27 » июня 2018 г.

## РАБОЧАЯ ПРОГРАММА ДИСЦИПЛИНЫ «СТОМАТОЛОГИЯ ОРТОПЕДИЧЕСКАЯ»

Специальность 31.08.75 Стоматология ортопедическая  
код, название

Форма обучения очная  
очная, очно-заочная, заочная

Срок освоения ОПОП 2 года  
нормативный срок обучения

Кафедра СТОМАТОЛОГИИ

Рабочая программа дисциплины (модуля) разработана на основе:

- 1) ФГОС ВО по специальности 31.08.75 Стоматология ортопедическая (ординатура), утвержденного приказом Министерства образования и науки Российской Федерации от 26 августа 2014 г. N 1119
- 2) Учебного плана по специальности 31.08.75 Стоматология ортопедическая (ординатура), одобренного ученым советом ФГБОУ ВО Кировский ГМУ Минздрава России 27.06.2018 г. протокол № 5.

Рабочая программа дисциплины одобрена:

кафедрой стоматологии «27» июня 2018г. (протокол № 1)

Заведующий кафедрой

С.Н. Громова

методической комиссией по программам подготовки кадров высшей квалификации «27» июня 2018г. (протокол № 1)

Председатель методической комиссии

И.А. Коковихина

Центральным методическим советом «27» июня 2018г. (протокол № 1)

Председатель ЦМС

Е.Н. Касаткин

**Разработчики:**

Заведующий кафедрой стоматологии,  
к.м.н., доцент

/С.Н. Громова/

Доцент кафедры стоматологии, д.м.н

/В.А.Разумный/

Доцент кафедры стоматологии, к.м.н

/О.А.Мальцева/

Ассистент кафедры стоматологии

/В.Н.Дмитриева/

Ассистент кафедры стоматологии

/О.М.Садыкова/

**Рецензенты**

Заведующий кафедрой патофизиологии  
ФГБОУ ВО Кировского ГМУ, д.м.н., профессор

А.П. Спицин

Доцент кафедры стоматологии и ортодонтии  
Медицинской академии им. С.И. Георгиевского ФГАОУ ВО  
«Крымский федеральный университет им. В.И. Вернадского»,  
кандидат медицинских наук, доцент

И.В.Миронова

## ОГЛАВЛЕНИЕ

Раздел 1. Перечень планируемых результатов обучения по дисциплине (модулю), соотнесенных с планируемыми результатами освоения ОПОП	4
1.1. Цель изучения дисциплины (модуля)	4
1.2. Задачи изучения дисциплины (модуля)	4
1.3. Место дисциплины (модуля) в структуре ОПОП	4
1.4. Объекты профессиональной деятельности	4
1.5. Виды профессиональной деятельности	5
1.6. Формируемые компетенции выпускника	6
Раздел 2. Объем дисциплины (модуля) и виды учебной работы	9
Раздел 3. Содержание дисциплины (модуля), структурированное по темам (разделам)	9
3.1. Содержание разделов дисциплины (модуля)	9
3.2. Разделы дисциплины (модуля) и междисциплинарные связи с обеспечиваемыми (последующими) дисциплинами	12
3.3. Разделы дисциплины (модуля) и виды занятий	13
3.4. Тематический план лекций	13
3.5. Тематический план практических занятий (семинаров)	16
3.6. Самостоятельная работа обучающегося	27
3.7. Лабораторный практикум	28
3.8. Примерная тематика курсовых проектов (работ), контрольных работ	28
Раздел 4. Перечень учебно-методического и материально-технического обеспечения дисциплины (модуля)	28
4.1. Перечень учебно-методического обеспечения для самостоятельной работы обучающихся по дисциплине (модулю)	28
4.2. Перечень основной и дополнительной литературы, необходимой для освоения дисциплины (модуля)	30
4.2.1. Основная литература	30
4.2.2. Дополнительная литература	30
4.3. Перечень ресурсов информационно-телекоммуникационной сети «Интернет», необходимых для освоения дисциплины (модуля)	31
4.4. Перечень информационных технологий, используемых для осуществления образовательного процесса по дисциплине (модулю), программного обеспечения и информационно-справочных систем	31
4.5. Описание материально-технической базы, необходимой для осуществления образовательного процесса по дисциплине (модулю)	33
Раздел 5. Методические рекомендации по организации изучения дисциплины (модуля)	35
Раздел 6. Методические указания для обучающихся по освоению дисциплины (модуля)	36
Раздел 7. Оценочные средства для проведения текущего контроля и промежуточной аттестации обучающихся по дисциплине (модулю)	36

## **Раздел 1. Перечень планируемых результатов обучения по дисциплине (модулю), соотнесенных с планируемыми результатами освоения ОПОП**

**1.1. Цель изучения дисциплины (модуля)** подготовка врача-стоматолога-ортопеда, способного оказывать пациентам амбулаторную стоматологическую помощь при основных стоматологических заболеваниях в зависимости от индивидуальных и возрастных анатомо-физиологических особенностей пациента с использованием современных достижений медицинской науки и практики.

### **1.2. Задачи изучения дисциплины (модуля)**

Выпускник, освоивший программу ординатуры, готов решать следующие профессиональные задачи:

- способствовать приобретению знаний по предупреждению возникновения стоматологических заболеваний среди населения путем проведения профилактических и противоэпидемических мероприятий;
- сформировать навыки участия в проведении профилактических медицинских осмотров, диспансеризации, диспансерного наблюдения;
- способствовать приобретению знаний диагностики стоматологических заболеваний и патологических состояний пациентов;
- способствовать приобретению знаний проведения экспертизы временной нетрудоспособности и участия в иных видах медицинской экспертизы;
- способствовать приобретению навыков оказания хирургической стоматологической помощи пациентам;
- сформировать навыки участия в оказании медицинской помощи при чрезвычайных ситуациях, в том числе участие в медицинской эвакуации;
- способствовать приобретению навыков проведения медицинской реабилитации и санаторно-курортного лечения пациентов со стоматологическими заболеваниями;
- способствовать приобретению знаний по формированию у населения, пациентов и членов их семей мотивации, направленной на сохранение и укрепление своего здоровья и здоровья окружающих;
- способствовать приобретению знаний по методам диагностики симптоматических проявлений соматических и инфекционных заболеваний в полости рта у пациентов

### **1.3. Место дисциплины (модуля) в структуре ОПОП:**

Дисциплина «Стоматология ортопедическая» относится к блоку Б1. Дисциплины базовой части.

Основные знания, необходимые для изучения дисциплины формируются при изучении дисциплин: специалитета по специальности 31.05.03 Стоматология.

Является предшествующей для изучения дисциплин: Ортодонтия в клинике ортопедической стоматологии, Стоматология хирургическая в клинике ортопедической стоматологии, Имплантология в клинике ортопедической стоматологии, Физиотерапия при стоматологических заболеваниях, Производственные (клинические) практики, Государственная итоговая аттестация.

### **1.4. Объекты профессиональной деятельности**

Объектами профессиональной деятельности выпускников, освоивших рабочую программу дисциплины (модуля), являются:

- физические лица (пациенты) в возрасте от 0 до 15 лет, от 15 до 18 лет и в возрасте старше 18 лет;
- население;

—совокупность средств и технологий, предусмотренных при оказании стоматологической помощи и направленных на создание условий для охраны здоровья граждан.

### **1.5. Виды профессиональной деятельности**

Изучение данной дисциплины (модуля) направлено на подготовку к следующим видам профессиональной деятельности:

- профилактическая;
- диагностическая;
- лечебная;
- реабилитационная;
- психолого-педагогическая.

## 1.6. Формируемые компетенции выпускника

Процесс изучения дисциплины (модуля) направлен на формирование у выпускника следующих компетенций:

№ п/п	Номер/индекс компетенции	Результаты освоения ОПОП (содержание компетенции)	Перечень планируемых результатов обучения по дисциплине (модулю)			Оценочные средства	
			Знать	Уметь	Владеть	Для текущего контроля	Для промежуточной аттестации
1	2	3	4	5	6	7	8
1.	УК-1	готовность к абстрактному мышлению, анализу, синтезу	Принципы объединения симптомов в синдромы.	анализировать симптомы патологических процессов и заболеваний, устанавливать логическую взаимосвязь между этиологическим фактором и развитием патологического процесса, анализировать механизмы развития заболеваний и патологических процессов; обосновывать принципы терапии.	навыками составления схем патогенеза патологических процессов и заболеваний.	Тестирование, презентации, решение ситуационных задач, собеседование, отработка навыков на фантомах, написание историй болезней.	Тестирование, оценка практических навыков, собеседование.
2.	ПК-1	готовность к осуществлению комплекса мероприятий, направленных на сохранение и укрепление здоровья и включающих в себя формирование здорового образа жизни, предупреждение возникновения и (или) распространения стоматологических заболеваний, их раннюю диагностику, выявление причин и условий их возникновения и развития, а	правила и последовательность проведения профилактических медицинских осмотров, диспансеризации пациентов со стоматологической патологией, составлением индивидуальных программ профилактики	проводить профилактические медицинские осмотры, диспансеризацию пациентов со стоматологической патологией, составлять индивидуальные программы профилактики	проведением профилактических медицинских осмотров, диспансеризации и осуществлением диспансерного наблюдения за пациентами со стоматологической патологией методиками составления индивидуальных программ профилактики	Тестирование, презентации, решение ситуационных задач, собеседование, написание историй болезней..	Тестирование, оценка практических навыков, собеседование.

		также направленных на устранение вредного влияния на здоровье человека факторов среды его обитания					
3.	ПК-2	готовность к проведению профилактических медицинских осмотров, диспансеризации и осуществлению диспансерного наблюдения за пациентами со стоматологической патологией	правила и последовательность проведения профилактических медицинских осмотров, диспансеризации пациентов со стоматологической патологией	проводить профилактические медицинские осмотры, диспансеризацию пациентов со стоматологической патологией	проведением профилактических медицинских осмотров, диспансеризации и осуществлением диспансерного наблюдения за пациентами со стоматологической патологией	Тестирование, презентации, решение ситуационных задач, собеседование, отработка навыков на фантомах, написание историй болезней..	Тестирование, оценка практических навыков, собеседование.
4.	ПК-5	готовность к диагностике стоматологических заболеваний и неотложных состояний в соответствии с Международной статистической классификацией болезней и проблем, связанных со здоровьем	правила и последовательность проведения диагностики стоматологических заболеваний и неотложных состояний в соответствии с Международной статистической классификацией болезней и проблем, связанных со здоровьем	проводить диагностику стоматологических заболеваний и неотложных состояний в соответствии с Международной статистической классификацией болезней и проблем, связанных со здоровьем	правилами проведения диагностики стоматологических заболеваний и неотложных состояний в соответствии с Международной статистической классификацией болезней и проблем, связанных со здоровьем	Тестирование, презентации, решение ситуационных задач, собеседование, написание историй болезней..	Тестирование, оценка практических навыков, собеседование.
5.	ПК-6	готовность к проведению экспертизы временной нетрудоспособности и участие в иных видах медицинской экспертизы	правила и последовательность проведения экспертизы временной нетрудоспособности и иных видов медицинской экспертизы	проводить экспертизу временной нетрудоспособности и иные виды медицинской экспертизы	навыками проведения экспертизы временной нетрудоспособности и иных видов медицинской экспертизы	Тестирование, презентации, решение ситуационных задач, собеседование, написание историй болезней..	Тестирование, оценка практических навыков, собеседование.
6.	ПК-7	готовность к определению тактики ведения, ведению и	правила и последовательность определения	определить тактику ведения, провести	навыками определения тактики ведения, и	Тестирование, презентации,	Тестирование, оценка

		лечению пациентов, нуждающихся в ортопедической стоматологической помощи	тактики ведения, и лечения пациентов, нуждающихся в ортопедической стоматологической помощи	лечение пациентов, нуждающихся в ортопедической стоматологической помощи	лечения пациентов, нуждающихся в ортопедической стоматологической помощи	решение ситуационных задач, собеседование, отработка навыков на фантомах, написание историй болезней..	практических навыков, собеседование.
7.	ПК-9	готовность к применению природных лечебных факторов, лекарственной, немедикаментозной терапии и других методов у пациентов со стоматологической патологией, нуждающихся в медицинской реабилитации и санаторно-курортном лечении	правила и последовательность применения природных лечебных факторов, лекарственной, немедикаментозной терапии и других методов у пациентов со стоматологической патологией, нуждающихся в медицинской реабилитации и санаторно-курортном лечении	применять природные лечебные факторы, лекарственную, немедикаментозную терапию и другие методы у пациентов со стоматологической патологией, нуждающихся в медицинской реабилитации и санаторно-курортном лечении	правилами проведения диагностики стоматологических заболеваний и неотложных состояний в соответствии с Международной статистической классификацией болезней и проблем, связанных со здоровьем	Тестирование, презентации, решение ситуационных задач, собеседование, написание историй болезней..	Тестирование, оценка практических навыков, собеседование.
8.	ПК-10	готовность к формированию у населения, пациентов и членов их семей мотивации, направленной на сохранение и укрепление своего здоровья и здоровья окружающих, обучению пациентов основным гигиеническим мероприятиям оздоровительного характера, способствующим сохранению и укреплению здоровья, профилактике стоматологических заболеваний	мотивация, направленная на сохранение и укрепление своего здоровья и здоровья окружающих, обучению пациентов основным гигиеническим мероприятиям оздоровительного характера, способствующим сохранению и укреплению здоровья, профилактике стоматологических заболеваний	применять мотивацию, направленную на сохранение и укрепление своего здоровья и здоровья окружающих, обучению пациентов основным гигиеническим мероприятиям оздоровительного характера, способствующим сохранению и укреплению здоровья, профилактике стоматологических заболеваний	навыки мотивации, направленные на сохранение и укрепление своего здоровья и здоровья окружающих, обучению пациентов основным гигиеническим мероприятиям оздоровительного характера, способствующим сохранению и укреплению здоровья, профилактике стоматологических заболеваний	Тестирование, презентации, решение ситуационных задач, собеседование, написание историй болезней..	Тестирование, оценка практических навыков, собеседование.



## Раздел 2. Объем дисциплины (модуля) и виды учебной работы

Общая трудоемкость дисциплины составляет 32 зачетных единиц, 1152 час.

Вид учебной работы	Всего часов	Семестры			
		1	2	3	4
1	2	3	4	5	6
<b>Контактная работа (всего)</b>	366	92	94	92	88
в том числе:					
Лекции (Л)	38	10	10	10	8
Практические занятия (ПЗ)	166	42	42	42	40
Семинары (С)	162	40	42	40	40
Лабораторные занятия (ЛР)					
<b>Самостоятельная работа (всего)</b>	642	160	158	160	164
В том числе:					
- подготовка к практическим и семинарским занятиям	312	84	64	84	80
- компьютерные презентации	118	20	36	20	42
- подготовка к тестированию	180	46	36	56	42
- Отработка навыков на фантомах	30	10	20	-	-
Вид промежуточной аттестации	экзамен	144	36	36	36
	Зачет	-	-	-	-
Общая трудоемкость (часы)	1152	288	288	288	288
Зачетные единицы	32	8	8	8	8

## Раздел 3. Содержание дисциплины (модуля), структурированное по темам (разделам)

### 3.1. Содержание разделов дисциплины (модуля)

№ п/п	Код компетенции	Наименование раздела дисциплины (модуля)	Содержание раздела (темы разделов)
1	2	3	4
1.	УК-1, ПК-1, ПК-2, ПК-5, ПК-6, ПК-7, ПК-9, ПК-10	Лечение пациентов несъемными конструкциями	<i>Лекция</i> Клинико-лабораторные этапы лечения больных ЧОЗ штампованно-паяными мостовидными протезами. <i>Лекция</i> Лечение цельнолитыми и металлокерамическими мостовидными протезами. <i>Практическое занятие:</i> Частичное отсутствие зубов. Постановка диагноза. <i>Практическое занятие:</i> Мостовидные конструкции. <i>Семинарское занятие:</i> Клинико-лабораторные этапы лечения цельнолитыми мостовидными конструкциями. <i>Семинарское занятие:</i> Клинико-лабораторные этапы лечения литыми конструкциями с облицовкой.
2.	УК-1, ПК-1, ПК-2, ПК-5, ПК-6, ПК-7, ПК-9, ПК-10	Лечение пациентов съёмными конструкциями	<i>Лекция:</i> Бюгельные протезы. Виды. Клинико-лабораторные этапы изготовления. <i>Лекция:</i> Виды, строение, фиксация показания и противопоказания частичных съёмных протезов.

			<p><i>Лекция:</i> Клинико-лабораторные этапы изготовления частичного съемного пластиночного протеза.</p> <p><i>Лекция:</i> Оттиски при съемном протезировании беззубых челюстей, классификация. Функциональные методы получения оттисков.</p> <p><i>Лекция:</i> Клинико-морфологическая и функциональная характеристика при полном отсутствии зубов.</p> <p><i>Лекция:</i> Методы фиксации съемных протезов при полном отсутствии зубов.</p> <p><i>Лекция:</i> Аппараты, воспроизводящие движения челюстей.</p> <p><i>Лекция:</i> Проверка конструкций, адаптация, коррекция и починка полного съемного протеза.</p> <p><i>Практическое занятие:</i> Лечение частичными съёмными протезами.</p> <p><i>Практическое занятие:</i> Клинико-лабораторные этапы изготовления частичного съемного протеза.</p> <p><i>Практическое занятие:</i> Правила пользования частичными съемными пластиночными протезами.</p> <p><i>Практическое занятие:</i> Бюгельные протезы. Сравнительная характеристика с пластиночными протезами.</p> <p><i>Практическое занятие:</i> Параллелометрия. Устройство, понятия, методы.</p> <p><i>Практическое занятие:</i> Клинико-лабораторные этапы изготовления бюгельных протезов.</p> <p><i>Практическое занятие:</i> Бюгельные протезы с телескопической, балочной и замковой фиксацией.</p> <p><i>Практическое занятие:</i> Клинико-морфологические и функциональные нарушения, характеристика беззубых верхних челюстей, обследование.</p> <p><i>Практическое занятие:</i> Характеристика беззубых нижних челюстей.</p> <p><i>Практическое занятие:</i> Характеристика беззубых верхних челюстей.</p> <p><i>Семинарское занятие:</i> Методы фиксации съемных протезов при полной потере зубов.</p> <p><i>Семинарское занятие:</i> Оттиски, применяемые при съемном протезировании беззубых челюстей.</p> <p><i>Семинарское занятие:</i> Функциональные методы получения слепков.</p> <p><i>Семинарское занятие:</i> Определение центрального соотношения челюстей при полной потере зубов.</p> <p><i>Семинарское занятие:</i> Аппараты, воспроизводящие движения нижней челюсти.</p> <p><i>Семинарское занятие:</i> Проверка и наложение пластинчатых протезов.</p> <p><i>Семинарское занятие:</i> Коррекция и починка полного съемного протеза.</p> <p><i>Семинарское занятие:</i> Полные съемные протезы с фарфоровыми зубами, на разных базисах.</p>
3	УК-1, ПК-1,	Эстетика	в <i>Лекция:</i> Эстетика и косметика ортопедической

	ПК-2, ПК-5, ПК-6, ПК-7, ПК-9, ПК-10	ортопедической стоматологии	<p>стоматологии.</p> <p><i>Лекция:</i> Эстетические аспекты изготовления съемных зубных протезов и протезирования с использованием денальных имплантатов.</p> <p><i>Практическое занятие:</i> Особенности ортопедического лечения больных в старческом возрасте</p> <p><i>Практическое занятие:</i> Характеристика эстетических параметров конструкционных материалов.</p> <p><i>Практическое занятие:</i> Реализация эстетических закономерностей при конструировании несъемных зубных протезов.</p> <p><i>Семинарское занятие:</i> Этапы изготовления съемных зубных протезов с точки зрения косметики и эстетики</p> <p><i>Семинарское занятие:</i> Клинические рекомендации в ортопедической стоматологии</p>
4	УК-1, ПК-1, ПК-2, ПК-5, ПК-6, ПК-7, ПК-9, ПК-10	Повышенная стертость естественных зубов.	<p><i>Лекция:</i> Повышенная стертость естественных зубов, локализованная форма.</p> <p><i>Лекция:</i> Генерализованная форма повышенной стертости естественных зубов.</p> <p><i>Лекция:</i> Ортопедическое лечение больных в старческом возрасте и при хронических заболеваниях слизистой оболочки полости рта.</p> <p><i>Практическое занятие:</i> Причины повышенной стертости естественных зубов.</p> <p><i>Практическое занятие:</i> Формы повышенной стертости зубов.</p> <p><i>Практическое занятие:</i> Патологические изменения в состоянии организма, вызванные зубными протезами.</p> <p><i>Практическое занятие:</i> Аллергические реакции к зубным протезам.</p> <p><i>Семинарское занятие:</i> Современные методы ортопедического лечения больных с повышенной стертостью зубов.</p> <p><i>Семинарское занятие:</i> Электро-гальванический синдром в полости рта.</p> <p><i>Семинарское занятие:</i> Ошибки и осложнения при ортопедическом лечении съемными конструкциями зубных протезов.</p> <p><i>Семинарское занятие:</i> Ошибки и осложнения при ортопедическом лечении несъемными конструкциями зубных протезов.</p>
5	УК-1, ПК-1, ПК-2, ПК-5, ПК-6, ПК-7, ПК-9, ПК-10	3D-технологии в ортопедической стоматологии	<p><i>Лекция:</i> 3D-технологии в ортопедической стоматологии.</p> <p><i>Лекция:</i> Диагностика с применением 3D-технологий. Работа с 3D-объектами.</p> <p><i>Практическое занятие:</i> Экскурс в историю появления и развития 3D-печати</p> <p><i>Практическое занятие:</i> Материалы, применяемые для изготовления зубных протезов по 3D-технологиям</p> <p><i>Практическое занятие:</i> Технические средства,</p>

			<p>используемые для создания 3D-модели полости рта</p> <p><i>Практическое занятие:</i> Технологии изготовления 3D-объектов</p> <p><i>Практическое занятие:</i> Программное обеспечение 3D-технологий</p> <p><i>Семинарское занятие:</i> Методические основы 3D-ортопедической стоматологии</p> <p><i>Семинарское занятие:</i> Основные модули и этапы работы CAD/CAM-систем стоматологического назначения</p> <p><i>Семинарское занятие:</i> Цифровая модель</p> <p><i>Семинарское занятие:</i> Современные тенденции развития CAD/CAM-систем в ортопедической стоматологии.</p>
6		Ортопедическое лечение при заболеваниях ВНЧС.	<p><i>Лекция:</i> Патология височно-нижнечелюстного сустава.</p> <p><i>Лекция:</i> Клиника, дифференциальная диагностика и методы лечения больных с патологией ВНЧС, связанной со снижением высоты прикуса.</p> <p><i>Практическое занятие:</i> Диагностика, классификация патологии ВНЧС.</p> <p><i>Практическое занятие:</i> Дисфункциональные синдромы ВНЧС.</p> <p><i>Практическое занятие:</i> Методы лечения больных с патологией ВНЧС при снижении высоты прикуса.</p> <p><i>Семинарское занятие:</i> Классификация патологий ВНЧС.</p> <p><i>Семинарское занятие:</i> Принципы лечения больных с патологией ВНЧС.</p> <p><i>Семинарское занятие:</i> Лечение больных с повреждением ВНЧС.</p> <p><i>Семинарское занятие:</i> Лечение больных с анкилозами ВНЧС.</p>

### 3.2. Разделы дисциплины (модуля) и междисциплинарные связи с обеспечиваемыми (последующими) дисциплинами

№ п/п	Наименование обеспечиваемых (последующих) дисциплин	№№ разделов данной дисциплины, необходимых для изучения обеспечиваемых (последующих) дисциплин					
		1	2	3	4	5	6
1	Ортодонтия в клинике ортопедической стоматологии	+	+		+		+
2	Стоматология хирургическая в клинике ортопедической стоматологии		+	+	+	+	+
3	Имплантология в клинике ортопедической стоматологии	+	+	+	+	+	+
4	Физиотерапия при стоматологических заболеваниях	+	+	+	+	+	+
5	Производственные (клинические) практики	+	+	+	+	+	+
6	Государственная итоговая аттестация	+	+	+	+	+	+

### 3.3. Разделы дисциплины (модуля) и виды занятий

№ п/п	Наименование раздела дисциплины (модуля)	Л	ПЗ	ЛЗ	Сем	СРС	Всего часов
1	2	3	4	5	6	7	8
1.	Лечение пациентов несъемными конструкциями	4	12	-	10	100	126
2.	Лечение пациентов съемными конструкциями	16	72	-	72	218	378
3.	Эстетика в ортопедической стоматологии	4	18	-	20	80	122
4.	Повышенная стертость естественных зубов.	6	24	-	20	80	130
5.	3D-технологии в ортопедической стоматологии	4	25	-	20	82	131
6.	Ортопедическое лечение при заболеваниях ВНЧС.	4	15	-	20	82	121
7.	Вид промежуточной аттестации:	зачет	экзамен				144
		экзамен					
8.	Итого:	38	166	-	162	642	1152

### 3.4. Тематический план лекций

№ п/п	№ раздела дисциплины	Тематика лекций	Содержание лекций	Трудоемкость (час)			
				1 сем	2 сем	3 сем	4 сем
1	2	3	4	5	6	7	8
1.	1	Клинико-лабораторные этапы лечения больных ЧОЗ штампованно-паяными мостовидными протезами.	Частичное отсутствие зубов. Клиническая характеристика. Принципы зубного протезирования мостовидными конструкциями. Показания и противопоказания к применению. Клинико-лабораторные этапы ортопедического лечения при помощи штампованно-паяных мостовидных протезов	2			
2.		Лечение цельнолитыми и металлокерамическими мостовидными протезами.	Цельнолитые и металлокерамические мостовидные протезы. Показания и противопоказания к применению Принципы зубного протезирования цельнолитыми и металлокерамическими мостовидными протезами. Клинико-лабораторные этапы ортопедического лечения цельнолитыми и металлокерамическими мостовидными протезами	2			
3.	2	Бюгельные протезы. Виды. Клинико-лабораторные этапы изготовления	Виды. Клинико-лабораторные этапы изготовления бюгельных протезов Показания и противопоказания к применению Элементы бюгельного протеза, их назначение и характеристика. Клинико-анатомическое обоснование расположения бюгельного протеза.	2			

			<p>Виды кламмеров.</p> <p>Клинико-лабораторные этапы изготовления цельнолитых бюгельных протезов с кламмерной фиксацией.</p> <p>Цельнолитые бюгельные протезы на замковых креплениях, с балочной и телескопической системами фиксации</p>				
4.		<p>Виды, строение, фиксация показания и противопоказания частичных съемных протезов</p>	<p>Частичные съемные протезы.</p> <p>Показания и противопоказания к лечению.</p> <p>Обоснование конструкции. Методы фиксации частичных съемных пластиночных протезов.</p> <p>Виды кламмерной фиксации.</p>	2			
5.		<p>Клинико-лабораторные этапы изготовления частичного съемного пластиночного протеза.</p>	<p>Клинико-лабораторные этапы изготовления частичного съемного пластиночного протеза.</p> <p>Коррекция, починка, перебазировка протезов. Изготовление пластиночных протезов с эластичной прокладкой, металлическим и металлизированным базисом</p> <p>Починка съемных протезов.</p>	2			
6.		<p>Оттиски, при съемном протезировании беззубых челюстей, классификация. Функциональные методы получения оттисков.</p>	<p>Классификация оттисков, применяемых при съемном протезировании беззубых челюстей</p> <p>Функциональные методы получения оттисков.</p>	2			
7.		<p>Клинико-морфологическая и функциональная характеристика при полном отсутствии зубов.</p>	<p>Клинико-морфологические и функциональные нарушения при полном отсутствии зубов</p> <p>Особенности обследования больных.</p> <p>Клиническая характеристика беззубых верхних челюстей</p>	2			
8.		<p>Методы фиксации съемных протезов при полном отсутствии зубов.</p>	<p>Клиническая характеристика беззубых нижних челюстей.</p> <p>Формулирование диагноза у больных с полным отсутствием зубов.</p> <p>Подготовка больных к протезированию.</p> <p>Методы фиксации съемных протезов при полной потере зубов.</p>	2			
9.		<p>Аппараты, воспроизводящие движения челюстей</p>	<p>Центральное соотношение челюстей.</p> <p>Определение центрального соотношения челюстей при полной потере зубов.</p> <p>Аппараты, воспроизводящие движения нижней челюсти.</p>	2			

			Конструирование искусственных зубных рядов при полной потере зубов.				
10.		Проверка конструкций, адаптация, коррекция и починка полного съемного протеза.	Проверка конструкций и наложение полных пластинчатых протезов. Адаптация больного к протезам. Проблемы фонетики, и их устранение. Коррекция и починка полного съемного протеза.		2		
11.		Эстетика и косметика ортопедической стоматологии.	Эстетика как наука о закономерностях и гармонии в природе и искусстве. Эстетика и косметика ортопедических конструкций, как важнейшие составляющие гармоничного ортопедического лечения, существенно влияющие на качество жизни пациентов.			2	
12.	3	Эстетические аспекты изготовления съемных зубных протезов и протезирования с использованием дентальных имплантатов.	Эстетические закономерности зубов, тканей их окружающих, альвеолярных отростков челюстей, имеющие огромное значение при ортопедическом лечении. Макро-, мини- и микроэстетика в клинике ортопедической стоматологии. Понятия «белой» и «розовой» эстетики, «биологической ширины» естественных зубов и имплантатов.			2	
13.		Повышенная стертость естественных зубов, локализованная форма.	Повышенная стертость естественных зубов, ее локализованная форма. Этиология. Патогенез. Клиника. Современные методы лечения.			2	
14.	4	Генерализованная форма повышенной стертости естественных зубов.	Генерализованная форма повышенной стертости твердых тканей зубов. Снижающийся прикус. Классификация. Этиология. Патогенез. Клиника. Диагностика. Современные методы ортопедического лечения больных с повышенной стертостью твердых тканей зубов.			2	
15.		Ортопедическое лечение больных в старческом возрасте и при хронических заболеваниях слизистой оболочки полости рта.	Особенности планирования и проведения ортопедического лечения пациентов старческого возраста. Особенности ортопедического лечения больных с			2	

			хроническими заболеваниями слизистой оболочки рта. Методы снижения воздействия конструкционных материалов на ткани полости рта при патологии СОПР.				
16.	5	3D-технологии в ортопедической стоматологии.	Современные технологии 3D-печати. Метод селективного лазерного спекания или лазерной 3D-печати. Моделирование методом послойного наплавления или струйной 3D-печати. Материалы, применяемые для изготовления зубных протезов по 3D-технологиям				2
17.		Диагностика с применением 3D-технологий. Работа с 3D-объектами.	Компьютерная томография. Волнометрическая система 3D-визуализации i-CAT FLX. 3D-сканеры оптического диапазона. Основные функции работы с 3D-объектами. Технологии изготовления 3D-объектов. Программное обеспечение 3D-технологий. Методические основы 3D-ортопедической стоматологии: компьютерная технология CEREC, практические способы применения 3D-печати в ортопедической стоматологии				2
18.	6	Патология височно-нижнечелюстного сустава.	Височно-нижнечелюстной сустав (ВНЧС).Строение. Классификация поражений. Этиология. Патогенез. Принципы ортопедического лечения при заболеваниях ВНЧС.				2
19.		Клиника, дифференциальная диагностика и методы лечения больных с патологией ВНЧС, связанной со снижением высоты прикуса.	Клиника. Дифференциальная диагностика. Методы ортопедического лечения больных с патологией ВНЧС, связанной со снижением высоты прикуса.				2
<b>Итого:</b>				<b>10</b>	<b>10</b>	<b>10</b>	<b>8</b>

### 3.5. Тематический план практических занятий (семинаров)

#### Тематический план практических занятий

№ п/п	№ раздела дисциплины	Тематика практических занятий (семинаров)	Содержание практических (семинарских) занятий	Трудоемкость (час)			
				5 сем	6 сем	7 сем	8 сем
1	2	3	4	5	6	7	8



1.		Частичное отсутствие зубов. Постановка диагноза.	Определение. Этиология и патогенез. Клинические формы частичного отсутствия на моделях, на ортопантограммах. Классификация дефектов по Вильду, Кеннеди, Гаврилову. Формулирование диагноза. Несъемные конструкции. Технические этапы изготовления протезов.	6			
2.	1	Мостовидные конструкции.	Принципы зубного протезирования мостовидными конструкциями. Классификация мостовидных протезов. Показания и противопоказания протезирования мостовидными протезами при частичном отсутствии зубов. Выбор опорных зубов в зависимости от величины и топографии дефекта. Клинические и лабораторные этапы изготовления штампованно-паяных мостовидных протезов. Одонтотрепарирование под мостовидный протез.	6			
3.	2	Лечение частичными съёмными протезами.	Показания и противопоказания к применению частичных съёмных пластиночных протезов. Базис протеза и факторы, определяющие его форму и размеры. Обоснование выбора количества зубов для фиксации протеза удерживающими кламмерами и закономерности их расположения в базисе протеза. Границы базиса частичного съёмного пластиночного протеза на верхней челюсти. Границы базиса частичного съёмного пластиночного протеза на нижней челюсти. Механические способы фиксации частичных съёмных пластиночных протезов. Классификация кламмеров. Удерживающие кламмеры, их виды. Основные части и требования, предъявляемые к ним. Опорно-удерживающие кламмеры, их виды. Основные части опорно-удерживающего кламмера. Требования, предъявляемые к ним. Выбор опорных зубов под фиксирующие элементы протеза. Кламмерные линии. Методы соединения кламмеров с базисом протеза. Бескламмерная фиксация частичных съёмных пластиночных протезов.	8			
4.		Клинико-лабораторные этапы изготовления частичного съёмного протеза.	Получение оттисков при изготовлении частичного съёмного пластиночного протеза стандартной и индивидуальной слепочными ложками. Характеристика вариантов соотношения зубных рядов (3 варианта) при частичном отсутствии зубов. Характеристика центральной	8			

			<p>окклюзии при ортогнатическом прикусе.</p> <p>Материалы, последовательность и правила изготовления восковых базисов с окклюзионными валиками.</p> <p>Этапы определения центральной окклюзии при наличии зубов-антагонистов. Этапы определения центральной окклюзии при отсутствии зубов-антагонистов. Определение высоты нижнего отдела лица. Методика установления и фиксации нижней челюсти в положении центральной окклюзии.</p>				
5.		<p>Правила пользования частичными съемными пластинчатыми протезами.</p>	<p>Коррекция частичных съемных протезов при травмах слизистой оболочки полости рта.</p> <p>Клинический метод перебазировки частичного съемного протеза.</p> <p>Клинико-лабораторный метод перебазировки частичного съемного протеза.</p> <p>Причины поломки съемных протезов (базиса, зубов, кламмеров, дуги и др.).</p> <p>Методы починки съемных протезов быстротвердеющей и базисной пластмассой.</p> <p>Этапы изготовления базисов частичных съемных протезов с мягкой подкладкой.</p> <p>Ортопедическое лечение больных при помощи частичных съемных протезов с металлизированным базисом: показания, клинико-лабораторные этапы изготовления протеза.</p> <p>Ортопедическое лечение больных при помощи частичных съемных протезов с металлическим базисом: показания, клинико-лабораторные этапы изготовления протеза</p>	8			
6.		<p>Бюгельные протезы. Сравнительная характеристика с пластинчатыми протезами.</p>	<p>Показания и противопоказания к протезированию зубных рядов бюгельными протезами.</p> <p>Составные элементы бюгельного протеза и их назначение.</p> <p>Кламмеры системы Нея, Роуча и др., применяемые в бюгельном протезировании.</p> <p>Виды межевой линии. Выбор конструкции фиксирующих элементов бюгельного протеза и их расположения по отношению к межевой линии.</p> <p>Клинико-анатомическое обоснование расположения бюгельного протеза на верхней челюсти.</p> <p>Клинико-анатомическое обоснование расположения бюгельного протеза на нижней челюсти.</p>	6			

7.	Параллелометрия. Устройство, понятия, методы.	Получение слепков и отливка моделей при изготовлении цельнолитых бюгельных протезов (на одну и две челюсти) на огнеупорной модели. Планирование конструкции дугового протеза (в полости рта и на моделях). Задачи параллелометрии. Методы: произвольный, метод определения среднего наклона длинных осей опорных зубов, логический метод. Определение центральной окклюзии. Подготовка модели из супергипса к дублированию. Изготовление огнеупорной модели, обработка	8		
8.	Клинико-лабораторные этапы изготовления бюгельных протезов.	Получение слепков и отливка моделей при изготовлении цельнолитых бюгельных протезов (на одну и две челюсти) на огнеупорной модели. Планирование конструкции дугового протеза (в полости рта и на моделях). Задачи параллелометрии. Определение центральной окклюзии. Подготовка модели из супергипса к дублированию. Изготовление огнеупорной модели, обработка. Перенос рисунка каркаса бюгельного протеза на огнеупорную модель. Моделирование каркаса на огнеупорной модели. Формовка и отливка каркаса бюгельного протеза. Проверка каркаса бюгельного протеза (на модели и в полости рта). Постановка искусственных зубов. Проверка конструкции протеза. Припасовка и наложение бюгельного протеза. Правила пользования бюгельным протезом.	8		
9.	Бюгельные протезы с телескопической, балочной и замковой фиксацией.	Клинико-лабораторные этапы изготовления бюгельных протезов с телескопической, балочной и замковой фиксацией. Показания и противопоказания. Преимущества и недостатки.	6		

10.		Клинико-морфологические и функциональные нарушения, характеристика беззубых верхних челюстей, обследование.	Морфологические и функциональные нарушения при полной потере зубов. Особенности обследования больных при полном отсутствии зубов. Классификация беззубой верхней челюсти (по Шредеру, Оксману, Курляндскому). Состояние мягких тканей протезного ложа беззубой верхней челюсти (зоны податливости по Лунду, буферные зоны по Гаврилову). Классификация податливости слизистой оболочки по Суппле. Анатомо-топографические особенности построения границ протезного ложа на беззубой верхней челюсти в зависимости от степени атрофии		6		
11.		Характеристика беззубых нижних челюстей.	Классификация беззубой нижней челюсти (Келлер, Оксман, Курляндский). Анатомо-топографические особенности построения границ протезного ложа на беззубой нижней челюсти в зависимости от степени атрофии. Понятие «протезное ложе» и «протезное поле». Формулирование диагноза при полном отсутствии зубов. Психологическая подготовка в полном съемному протезированию. Санация полости рта при полном отсутствии зубов (заболевания слизистой оболочки). Хирургическая подготовка челюстей к протезированию при полном отсутствии зубов.		8		
12.		Характеристика беззубых верхних челюстей.	Анатомо-топографические особенности построения границ протезного ложа на беззубой верхней челюсти в зависимости от степени атрофии. Понятие «протезное ложе» и «протезное поле». Формулирование диагноза при полном отсутствии зубов. Психологическая подготовка в полном съемному протезированию. Хирургическая подготовка челюстей к протезированию при полном отсутствии зубов.		6		
13.	3	Особенности ортопедического лечения больных в старческом возрасте	Особенности ортопедического лечения больных в старческом возрасте			6	
14.		Характеристика эстетических параметров конструкционных	Характеристика эстетических параметров конструкционных материалов.			6	

		материалов.					
15.		Реализация эстетических закономерностей при конструировании несъемных зубных протезов	Реализация эстетических закономерностей при конструировании несъемных зубных протезов			6	
16.		Причины повышенной стертости естественных зубов	Этиология патологической стертости зубов. Проведение дифференциальной диагностики патологической стертости зубов. Этиология, патогенез, классификация, клиника, дифференциальную диагностика патологической стертости зубов.			6	
17.	4	Формы повышенной стертости зубов.	Клинические формы генерализованной формы повышенной стертости твердых тканей зубов. Планирование лечения при генерализованной форме повышенной стертости твердых тканей зубов. Этиология, патогенез, клинику и классификацию генерализованной формы патологической стертости зубов и снижающегося прикуса. Этиология патологической стертости зубов. Проведение дифференциальной диагностики патологической стертости зубов. Этиология, патогенез, клинику и современные методы лечения больных с локализованной формой патологической стертости зубов.			6	
18.		Патологические изменения в состоянии организма, вызванные зубными протезами.	Особенности реакции тканей протезного ложа на металлические протезы и протезы с базисом из акрилатных пластмасс. Этиологические факторы, клинические проявления, диагностика осложнений со стороны общего здоровья пациента. Особенности ортопедического лечения пациентов с заболеваниями СОПР.			6	
19.		Аллергические реакции к зубным протезам.	Факторы непереносимости к протезам из сплавов металлов и акрилатных пластмасс. Токсический стоматит, вызванный материалом протеза. Этиологические факторы, клинические проявления. Диагностика. Дифдиагностика с грибковыми поражениями СОПР. Технологии изготовления металлических базисов протезов и гальванизации базисов протезов из			6	

			акрилатов.				
20.	5	Экскурс в историю появления и развития 3D-печати	Метод селективного лазерного спекания или лазерной 3D-печати. Моделирование методом послойного наплавления или струйной 3D-печати. Современные технологии 3D-печати.				5
21.		Материалы, применяемые для изготовления зубных протезов по 3D-технологиям	Основные расходные материалы. Вспомогательные расходные материалы.				5
22.		Технические средства, используемые для создания 3D-модели полости рта	Применение магнитно-резонансных томографов в стоматологии. Компьютерные томографы с конусообразным лучом. Волюметрическая система 3D-визуализации i-CAT FLX. 3D-сканеры оптического диапазона.				5
23.		Технологии изготовления 3D-объектов	Фрезеровально-станочные технологии 3D-печати. Установки газовой и плазменной резки с числовым программным управлением. Установки гидроабразивной резки с числовым программным управлением. Лазерно-станочные технологии 3D-печати. Устройства для визуализации печати 3D-объектов: 3D-мониторы, 3D-принтеры				5
24.		Программное обеспечение 3D-технологий	Системы автоматизированного проектирования. Системы автоматизированного производства. Пакеты программ для создания 3D-графики. CAD/CAM-системы стоматологического применения				5
25.		Диагностика, классификация патологии ВНЧС.	Строение, функции височно-нижнечелюстного сустава. Диагностика заболеваний ВНЧС. Этиология, патогенез, клинику, классификацию, специальные методы обследования и современные методы ортопедического лечения больных с заболеваниями ВНЧС				5
26.		Дисфункциональные синдромы ВНЧС.	Клиническая картина вывихов и дисфункциональных синдромов ВНЧС. Методы клинического обследования пациентов с дисфункцией ВНЧС. Клиническая картина и методы ортопедического лечения больных с вывихами и дисфункциональными синдромами ВНЧС.				5
27.		Методы лечения больных с патологией ВНЧС при снижении высоты прикуса	Осмотр у пациентов с патологией ВНЧС, связанной со снижением высоты прикуса. Диагностика. Методы лечения.				5
<b>Итого:</b>				<b>42</b>	<b>42</b>	<b>42</b>	<b>40</b>

## Тематический план семинарских занятий

№ п/п	№ раздела дисциплины	Тематика практических занятий (семинаров)	Содержание практических (семинарских) занятий	Трудоемкость (час)			
				5 сем	6 сем	7 сем	8 сем
1	2	3	4	5	6	7	8
1	1	Клинико-лабораторные этапы лечения цельнолитыми мостовидными конструкциями	Клинические и лабораторные этапы изготовления цельнолитых протезов. Одонтопрепарирование зубов под цельнолитые протезы. Показания, противопоказания и преимущества цельнолитых мостовидных протезов.	5			
2		Клинико-лабораторные этапы лечения литыми конструкциями с облицовкой.	Клинические и лабораторные этапы изготовления металлокерамических и металлопластмассовых мостовидных протезов. Одонтопрепарирование зубов под металлокерамические и металлопластмассовые мостовидные протезы. Показания, противопоказания и преимущества металлокерамических и металлопластмассовых мостовидных протезов.	5			
3	2	Методы фиксации съемных протезов при полной потере зубов.	Механические методы фиксации полных съемных протезов. Биомеханические методы фиксации полных съемных протезов. Физические методы фиксации полных съемных протезов (адгезия, когезия). Биофизические методы фиксации съемных протезов. Клапанная зоны на беззубой верхней и нижней челюсти в зависимости от степени атрофии. Факторы, влияющие на нарушение периферического клапана полного съемного протеза	8			
4		Оттиски, применяемые при съемном протезировании беззубых челюстей.	Классификация оттисков в ортопедической стоматологии (Курляндский, Бетельман). Анатомические оттиски, методика получения с беззубой верхней и нижней челюсти. Индивидуальные ложки на верхнюю и нижнюю челюсти, изготовленные клиническим методом (метод ЦИТО). Индивидуальные ложки, изготовленные лабораторным способом. Припасовка индивидуальных ложек на верхней и нижней челюстях. Слепочные материалы, применяемые в полном съёмном протезировании.	8			
5		Функциональные методы получения слепков	Функциональные слепки, показания и особенности их получения. Слепочные материалы, применяемые для получения функциональных	6			

			<p>слепков с беззубых челюстей.</p> <p>Функциональные пробы, применяемые для припасовки индивидуальных ложек на беззубой верхней челюсти.</p> <p>Функциональные пробы, применяемые для припасовки индивидуальных ложек на беззубой нижней челюсти.</p> <p>Получение функциональных слепков с верхней и нижней челюсти с использованием проб Гербста.</p> <p>Получение функциональных слепков при IV типе податливости по Суппле «болтающийся гребень».</p> <p>Подготовка функционального слепка перед получением модели (окантовка слепка) и отливка рабочей модели</p>				
6		<p>Определение центрального соотношения челюстей при полной потере зубов.</p>	<p>Определение терминов «центральная окклюзия», «центральное соотношение челюстей» и «высота нижнего отдела лица».</p> <p>Анатомический и антропометрический методы определения высоты нижнего отдела лица.</p> <p>Анатомо-физиологический метод определения центрального соотношения челюстей.</p> <p>Вспомогательные технические приемы установления нижней челюсти в положении центральной окклюзии (насильственный, инструментальный, функциональный).</p> <p>Техника фиксации центрального соотношения челюстей.</p> <p>Методы контроля установления нижней челюсти в положении центрального соотношения челюстей.</p> <p>Выбор формы, размера и цвета искусственных зубов.</p>	6			
7		<p>Аппараты, воспроизводящие движения нижней челюсти.</p>	<p>Универсальные суставные артикуляторы. Внеротовая индивидуальная запись суставных и резцовых путей. Универсальные безсуставные артикуляторы. Внутриротовая индивидуальная запись суставных путей (Христенсен, Ейхентопф, Катц, Гельфанд).</p> <p>Анатомические упрощенные (усредненные) артикуляторы. Пространственное закрепление моделей в упрощенном артикуляторе с помощью прибора М.Е. Васильева. Анатомическая постановка зубов по М.Е. Васильеву и Гизи. Особенности постановки зубов при прогнатическом и прогеническом соотношении челюстей.</p>	8			
8		<p>Проверка и наложение пластинчатых протезов.</p>	<p>Проверка конструкции полных съёмных протезов и указания к их окончательному изготовлению.</p>		14		



			Припасовка и наложение полных съёмных протезов. Индивидуальнаяпришлифовка артикуляционного соотношения. Наставления больному при сдаче полных съёмных протезов. Адаптация больного к полным съёмным протезам. Методы, обеспечивающие приспособление протеза к тканям протезного поля. Проблемы фонетики при ортопедическом лечении больных с полным отсутствием зубов.				
9		Коррекция и починка полного съёмного протеза.	Коррекция окклюзионных соотношений искусственных зубов полных съёмных протезов. Поломка базиса полного съёмного протеза, скол искусственных зубов и их причины. Починка перелома пластмассового базиса полного съёмного протеза (быстротвердеющей пластмассой). Починка перелома пластмассового базиса полного съёмного протеза (базисной пластмассой). Приварка искусственных зубов на полном съёмном протезе (быстротвердеющей и базисной пластмассой).		14		
10		Полные съёмные протезы с фарфоровыми зубами, на разных базисах.	Особенности изготовления полных съёмных протезов с фарфоровыми зубами. Клинико-лабораторные этапы изготовления полных съёмных протезов с металлическим базисом. Клинико-лабораторные этапы изготовления полных съёмных протезов с двухслойным базисом. Объёмное моделирование съёмных пластиночных протезов.		14		
21	3	Этапы изготовления съёмных зубных протезов с точки зрения косметики и эстетики.	Утрата зубов как фактор снижающий социальные возможности человека. Изменения челюстно-лицевой области человека, инициированные потерей зубов. Восстановление целостности зубных рядов с помощью съёмных протезов как альтернатива дорогостоящим вариантам лечения. Возможности современных материалов и технологий изготовления съёмных протезов с высоким эстетическим результатом.			10	
22		Клинические рекомендации в ортопедической стоматологии	Понимание и значение общих требований к диагностике, лечению, оценке результатов лечения, контролю на этапах эксплуатации зубных протезов как залог			10	

			преимущества оказываемой помощи и ответственности специалистов за качество оказанной помощи. Клинические рекомендации, утвержденные Советом СтАР 30.09.2014, как актуальный протокол лечения пациентов стоматологического профиля.				
23		Современные методы ортопедического лечения больных с повышенной стертостью зубов.	Клинические формы и функциональная диагностика повышенной стертости твердых тканей зубов. Планирование лечения повышенной стертости твердых тканей зубов. Современные методы ортопедического лечения больных с генерализованной формой повышенной стертости зубов и снижающегося прикуса.			5	
24		Электро-гальванический синдром в полости рта.	Гальваноз. Этиологические факторы, клинические проявления, диагностика. Мероприятия по профилактике состояния.			5	
25		Ошибки и осложнения при ортопедическом лечении съемными конструкциями зубных протезов	Ошибки и осложнения при ортопедическом лечении с применением опирающихся и не опирающихся съемных конструкций. Ошибки и осложнения, связанные с несоблюдением алгоритма изготовления съемных протезов на клинических этапах. Ошибки и осложнения, связанные с несоблюдением технологии изготовления съемных протезов в лаборатории. Меры по профилактике осложнений при пользовании съемными протезами в отдаленные сроки. Сроки замены съемных протезов.			5	
26		Ошибки и осложнения при протезировании несъемными конструкциями	Ошибки на этапе диагностики и планирования ортопедического лечения. Ошибки и осложнения, связанные с дисфункциональными расстройствами ЧЛЮ. Ошибки и осложнения, связанные с нарушением или несоблюдением алгоритма клинических этапов ортопедического лечения. Ошибки и осложнения связанные с несоблюдением технологии изготовления различных видов протезов. Роль диспансерного наблюдения и профессионального ухода в профилактике осложнений в отдаленные сроки. Сроки замены несъемных ортопедических конструкций.			5	

29	5	Методические основы 3D-ортопедической стоматологии	История развития CAD/CAM-системах. Функции. Преимущества и недостатки. Дать понятие о технологии изготовления				5
30		Основные модули и этапы работы CAD/CAM-систем стоматологического назначения	Функциональные компоненты CAD/CAM-систем. Этапы работы				5
31		Цифровая модель	Получение цифровой модели. Контактные и бесконтактные методы измерения профиля поверхности				5
34		Современные тенденции развития CAD/CAM-систем в ортопедической стоматологии.	Классификация CAD/CAM-систем по концептуальному признаку				5
39	6	Классификация патологий ВНЧС.	Строение, функции височно-нижнечелюстного сустава. Диагностика заболеваний ВНЧС. Этиология, патогенез, клинику, классификацию заболеваний ВНЧС				5
		Принципы лечения больных с патологией ВНЧС.	Этиология, патогенез, клинику, классификацию, специальные методы обследования и современные методы ортопедического лечения больных с заболеваниями ВНЧС				5
40		Лечения больных с повреждением ВНЧС.	Осмотр у пациентов с патологией ВНЧС, связанной со снижением высоты прикуса. Диагностика. Методы лечения.				5
41		Анкилозы ВНЧС.	Анкилозы ВНЧС. Этиология, патогенез, ортопедические методы лечения.				5
<b>Итого:</b>				<b>40</b>	<b>42</b>	<b>40</b>	<b>40</b>

### 3.6. Самостоятельная работа обучающегося

№ п/п	№ семестра	Наименование раздела дисциплины (модуля)	Виды СРС	Всего часов
1	2	3	4	5
1	1	Лечение пациентов несъемными конструкциями	Отработка навыков на фантомах, работа с компьютерными презентациями, подготовка к занятиям, подготовка к текущему контролю, подготовка к промежуточному контролю, написание историй болезней.	100
2		Лечение пациентов съемными конструкциями	Отработка навыков на фантомах, работа с компьютерными презентациями, подготовка к занятиям, подготовка к текущему контролю, подготовка к	60

			промежуточному контролю, написание историй болезней.	
<b>Итого часов в семестре:</b>				<b>160</b>
3	2	Лечение пациентов съёмными конструкциями	Отработка навыков на фантомах, работа с компьютерными презентациями, подготовка к занятиям, подготовка к текущему контролю, подготовка к промежуточному контролю.	158
<b>Итого часов в семестре:</b>				<b>158</b>
4	3	Эстетика в ортопедической стоматологии	работа с компьютерными презентациями, подготовка к занятиям, подготовка к текущему контролю, подготовка к промежуточному контролю.	80
5		Повышенная стертость естественных зубов.	работа с компьютерными презентациями, подготовка к занятиям, подготовка к текущему контролю, подготовка к промежуточному контролю, написание историй болезней.	80
<b>Итого часов в семестре:</b>				<b>160</b>
6		3D-технологии в ортопедической стоматологии	работа с компьютерными презентациями, подготовка к занятиям, подготовка к текущему контролю, подготовка к промежуточному контролю.	82
7		Ортопедическое лечение при заболеваниях ВНЧС.	работа с компьютерными презентациями, подготовка к занятиям, подготовка к текущему контролю, подготовка к промежуточному контролю, написание истории болезни.	82
<b>Итого часов в семестре:</b>				<b>164</b>
<b>Всего часов на самостоятельную работу:</b>				<b>642</b>

**3.7. Лабораторный практикум** - не предусмотрен учебным планом

**3.8. Примерная тематика курсовых проектов (работ), контрольных работ** – не предусмотрены учебным планом

#### **Раздел 4. Перечень учебно-методического и материально-технического обеспечения дисциплины (модуля)**

##### **4.1. Перечень учебно-методического обеспечения для самостоятельной работы обучающихся по дисциплине (модулю)**

**Темы презентаций утверждены на заседании кафедры:**

1. Базис протеза и факторы, определяющие его форму и размеры.
2. Обоснование выбора количества зубов для фиксации протеза удерживающими кламмерами и закономерности их расположения в базисе протеза.
3. Механические способы фиксации частичных съёмных пластиночных протезов. Классификация кламмеров. Выбор опорных зубов под фиксирующие элементы протеза.
4. Кламмерные линии. Методы соединения кламмеров с базисом протеза.
5. Границы базиса частичного съёмного пластиночного протеза на верхней и нижней челюстях.
6. Бескламмерная фиксация частичных съёмных пластиночных протезов.
7. Бюгельные протезы. Составные части. Показания к применению.
8. Бюгельные протезы. Клинико-лабораторные этапы изготовления.

9. Параллелометрия. Задачи. Методы: произвольный, метод определения среднего наклона длинных осей опорных зубов, логический метод.
10. Способы определения центральной окклюзии и центрального соотношения челюстей.
11. Каркасные съемные протезы, фиксируемые балкой – достоинства и недостатки.
12. Бескаркасные съемные протезы, фиксируемые балкой – достоинства и недостатки.
13. Съемные протезы с опорой на имплантаты в сравнении с полными несъемными протезами с опорой на имплантаты: достоинства и недостатки.
14. Общие принципы протезирования с опорой на имплантаты при частичном отсутствии зубов.
15. Мостовидное протезирование с опорой на имплантаты.
16. Аллергические реакции на различные базисы протезов.
17. Грибковые поражения СОПР при использовании пластиночных прот
18. Повышенная стертость зубов: этиология, патогенез.
19. Повышенная стертость зубов: классификация, клиника.
20. Дифференциальная диагностика повышенной стертости зубов.
21. Комплексное лечение повышенной стертости твердых тканей зубов.
22. Этиология, патогенез генерализованной формы повышенной стертости зубов и снижающе-щегося прикуса.
23. Генерализованная повышенная стертость твердых тканей зубов. Компенсированная форма
24. Генерализованная повышенная стертость твердых тканей зубов. Некомпенсированная форма
25. Планирование лечения при генерализованной форме повышенной стертости твердых тканей зубов.
26. Программное обеспечение 3D-технологий. Пакеты программ для создания 3D-графики. CAD/CAM-системы стоматологического применения
27. Методические основы 3D-ортопедической стоматологии. История развития CAD/CAM-систем. Функции. Преимущества и недостатки.
28. Основные модули и этапы работы CAD/CAM-систем стоматологического назначения
29. Получение цифровой модели. Контактные и бесконтактные методы измерения профиля поверхности
30. CAD-модуль.
31. Программное обеспечение CAD/CAM-систем
32. CAM-модуль.
33. Современные тенденции развития CAD/CAM-систем в ортопедической стоматологии.
34. Рецидивирующий вывих и подвывих ВНЧС 8.
35. Тугоподвижность ВНЧС, неклассифицированная в других рубриках
36. Остеофит ВНЧС
37. Пиогенный артрит ВНЧС
38. Серопозитивный ревматоидный артрит (синдром Фелти)
39. Юношеский (ювенильный) артрит
40. Анкилозы. Клиника. Диагностика. Лечение.
41. Привычный вывих ВНЧС. Клиника. Диагностика. Лечение
42. Подвывих ВНЧС. Клиника. Диагностика. Лечение.
43. Лечение Воспалительных заболеваний ВНЧС

**Темы историй болезней утверждены на заседании кафедры:**

- 1) Лечение пациента с частичным отсутствием зубов. I класс по Кеннеди
- 2) Лечение пациента с частичным отсутствием зубов. II класс по Кеннеди.
- 3) Лечение пациента с частичным отсутствием зубов. III класс по Кеннеди.
- 4) Лечение пациента с частичным отсутствием зубов. IV класс по Кеннеди.
- 5) Лечение пациента с частичным отсутствием зубов. I класс по Гаврилову.
- 6) Лечение пациента с частичным отсутствием зубов. II класс по Гаврилову.
- 7) Лечение пациента с частичным отсутствием зубов. III класс по Гаврилову.
- 8) Лечение пациента с частичным отсутствием зубов. IV класс по Гаврилову.
- 9) Лечение пациента с частичным отсутствием зубов. V класс по Гаврилову.

- 10) Лечение пациента с частичным отсутствием зубов. VI класс по Гаврилову.
- 11) Лечение пациента с частичным отсутствием зубов. VII класс по Гаврилову.
- 12) Лечение пациента с частичным отсутствием зубов. I класс по Вильду.
- 13) Лечение пациента с частичным отсутствием зубов. II класс по Вильду.
- 14) Лечение пациента с частичным отсутствием зубов. III класс по Вильду.
- 15) Лечение пациента с частичным отсутствием зубов при потере жевательной эффективности по Агапову <30%.
- 16) Лечение пациента с частичным отсутствием зубов при потере жевательной эффективности по Агапову 30%-60%.
- 17) Лечение пациента с частичным отсутствием зубов при потере жевательной эффективности по Агапову >60%.
- 18) Лечение пациента с частичным отсутствием зубов ЧСПП.
- 19) Лечение пациента с частичным отсутствием зубов бюгельным протезированием.
- 20) Лечение пациента с полным отсутствием зубов бюгельным протезированием.
- 21) Лечение пациента с полным отсутствием зубов имплантатами.
- 22) Лечение пациента с полным отсутствием зубов (первый тип по Оксману).
- 23) Лечение пациента с полным отсутствием зубов (второй тип по Оксману).
- 24) Лечение пациента с полным отсутствием зубов (третий тип по Оксману).
- 25) Лечение пациента с полным отсутствием зубов (четвертый тип по Оксману).
- 26) Лечение пациента с локализованной повышенной стертостью зубов. Компенсированная форма
- 27) Лечение пациента с локализованной повышенной стертостью зубов. Некомпенсированная форма
- 28) Лечение пациента с генерализованной повышенной стертостью зубов. Компенсированная форма
- 29) Лечение пациента с генерализованной повышенной стертостью зубов. Некомпенсированная форма
- 30) Ортопедическое лечение пациента с анкилозом ВНЧС
- 31) Ортопедическое лечение пациента с привычным вывихом ВНЧС
- 32) Ортопедическое лечение пациента с костным анкилозом ВНЧС
- 33) Ортопедическое лечение пациента с подвывихом ВНЧС
- 34) Лечение пациента с острым артритом ВНЧС
- 35) Лечение пациента с костным анкилозом ВНЧС
- 36) Лечение пациента с хроническим артритом ВНЧС
- 37) Лечение пациента с неоартрозом

## 4.2. Перечень основной и дополнительной учебной литературы, необходимой для освоения дисциплины (модуля)

### 4.2.1. Основная литература

№ п/п	Наименование	Автор (ы)	Год, место издания	Кол-во экземпляров в библиотеке	Наличие в ЭБС
1	2	3	4	5	6
1	Ортопедическая стоматология: учебник для студентов.	Н. Г. Аболмасов, Н. Н. Аболмасов, М. С. Сердюков.	МЕДпресс-информ, 2011.	30	
2	Лекции по ортопедической стоматологии: учебное пособие.	Под ред. Т.И. Ибрагимова. М.	ГЭОТАР-Медиа, 2010	50	Консультант студента
3	Зубопротезная техника: учебник.	Под ред. М.М. Расулова и др.	ГЭОТАР-Медиа, 2010.	90	

#### 4.2.2. Дополнительная литература

№ п/п	Наименование	Автор (ы)	Год, место издания	Кол-во экземпляров в библиотеке	Наличие в ЭБС
1	2	3	4	5	6
1	Ортопедическая стоматология. Фантомный курс	Е. Н. Жулев, Н. В. Курякина, Н. Е. Митин ; ред. Е. Н. Жулев	Мед. информ. агентство, 2011	1	
2	Ортопедическая стоматология. Технология лечебных и профилактических аппаратов	В. Н. Трезубов	МЕДпресс-информ", 2011	1	
3	Ортопедическая стоматология: учебник.	Под ред. И.Ю.Лебеденко, Э.С.Каливрадзияна.	ГЭОТАР-Медиа, 2011	1	
4	Ортопедическая стоматология : национальное руководство	ред.: И. Ю. Лебеденко, С. Д. Арутюнов, А. Н. Ряховский.	М. : "ГЭОТАР-Медиа", 2016. - 824 с. : ил.	2	Консультант студента
5	Ортопедическая стоматология. Прикладное материаловедение	В. Н. Трезубов	МЕДпресс-информ 2011	1	
6	Особенности ортопедического лечения больных с малым количеством зубов	В. П. Глустенко	АС Гард, 2010	1	
7	Ортопедическая стоматология	Н. Г. Аболмасов [и др.].	"МЕДпресс-информ", 2013	3	
8	Запись и ведение медицинской карты в клинике ортопедической стоматологии	Ибрагимов Т.И., [Электронный ресурс] : учебное пособие / Под ред. проф. Т.И. Ибрагимова - М. :	ГЭОТАР-Медиа, 2013. - 224 с. - ISBN 978-5-9704-2439-1 -		Консультант студента, Консультант врача

— Клинические рекомендации (протоколы лечения) «При диагнозе полное отсутствие зубов (полная вторичная адентия, потеря зубов вследствие несчастного случая, удаления или локализованного пародонтита)» Утверждены Постановлением № 15 Совета Ассоциации общественных объединений «Стоматологическая Ассоциация России» от 30 сентября 2014 года

— Клинические рекомендации (протоколы лечения) «При диагнозе частичное отсутствие зубов (частичная вторичная адентия, потеря зубов вследствие несчастного случая, удаления или локализованного пародонтита)» Утверждены Постановлением № 15 Совета Ассоциации общественных объединений «Стоматологическая Ассоциация России» от 30 сентября 2014 года

#### 4.3. Перечень ресурсов информационно-телекоммуникационной сети «Интернет», необходимых для освоения дисциплины (модуля)

- сайты учебных центров: <http://stomclass.ru/centrs>, <http://www.amfodent.spb.ru/>

- сайты Высших учебных медицинских учреждений; [stom@kirovgma.ru](mailto:stom@kirovgma.ru) - медицинские сайты ([www.stom.ru](http://www.stom.ru); [www.dentalworld.ru](http://www.dentalworld.ru); [www.media stom.ru](http://www.media stom.ru); [www.dantistika.ru](http://www.dantistika.ru))

#### 4.4. Перечень информационных технологий, используемых для осуществления образовательного процесса по дисциплине (модулю), программного обеспечения и информационно-справочных систем

Для осуществления образовательного процесса используются:  
Видео записи, презентации, слайд-лекции.

В учебном процессе используется лицензионное программное обеспечение:

1. Договор MicrosoftOffice (версия 2003) №0340100010912000035\_45106 от 12.09.2012г. (срок действия договора - бессрочный),
2. Договор MicrosoftOffice (версия 2007) №0340100010913000043\_45106 от 02.09.2013г. (срок действия договора - бессрочный),
3. Договор MicrosoftOffice (версия 2010) № 340100010914000246\_45106 от 23.12.2014г. (срок действия договора - бессрочный).
4. Договор Windows (версия 2003) №0340100010912000035\_45106 от 12.09.2012г. (срок действия договора - бессрочный)
5. Договор Windows (версия 2007) №0340100010913000043\_45106 от 02.09.2013г. (срок действия договора - бессрочный),
6. Договор Windows (версия 2010) № 340100010914000246\_45106 от 23.12.2014г. (срок действия договора - бессрочный),
7. Договор Антивирус KasperskyEndpointSecurity для бизнеса – Стандартный RussianEdition. 100-149 Node 1 yearEducationalRenewalLicense от 12.07.2018, лицензии 685В-МУ\05\2018 (срок действия – 1 год),
8. Медицинская информационная система (КМИС) (срок действия договора - бессрочный),
9. Автоматизированная система тестирования Indigo Договор № Д53783/2 от 02.11.2015 (срок действия бессрочный, 1 год технической поддержки),
10. ПО FoxitPhantomPDF Стандарт, 1 лицензия, бессрочная, дата приобретения 05.05.2016 г.

Обучающиеся обеспечены доступом (удаленным доступом) к современным профессиональным базам данных и информационно-справочным системам:

- 1) Научная электронная библиотека e-LIBRARY. Режим доступа: <http://www.e-library.ru/>.
- 2) Справочно-поисковая система Консультант Плюс – ООО «КонсультантКиров».
- 3) «Электронно-библиотечная система Кировского ГМУ». Режим доступа: <http://elib.kirovgma.ru/>.
- 4) ЭБС «Консультант студента» - ООО «ИПУЗ». Режим доступа: <http://www.studmedlib.ru>.
- 5) ЭБС «Университетская библиотека онлайн» - ООО «НексМедиа». Режим доступа: <http://www.biblioclub.ru>.
- 6) ЭБС «Консультант врача» - ООО ГК «ГЭОТАР». Режим доступа: <http://www.rosmedlib.ru/>
- 7) ЭБС «Айбукс» - ООО «Айбукс». Режим доступа: <http://ibooks.ru>.



#### 4.5. Описание материально-технической базы, необходимой для осуществления образовательного процесса по дисциплине

аудитории, оборудованные мультимедийными и иными средствами:	аудитории, оборудованные мультимедийными и иными средствами каб.3 г. Киров, ул. Володарского, 161 (кафедра стоматологии)	Помещения оснащены компьютерной техникой с возможностью выхода к сети «Интернет» и доступом в электронную информационно-образовательную среду вуза. ПК для работы с нормативно-правовой документацией, в т.ч. электронной базой "Консультант плюс".
аудитории, оборудованные фантомной и симуляционной техникой, имитирующей медицинские манипуляции и вмешательства:	каб.6 г. Киров, ул. Володарского, 161 (кафедра стоматологии)	Установка стоматологическая «Клер» со слюноотсосом 9452-005/1, микромотор зуботехнический "МАРАТОН-3" с наконечником М33ТС. Стоматологический тренажер ТС-Г.01, Компрессор ДК 50-2 x 2В/110 С / ДК 50-2 x 2В/110 S 230V/50Hz 404102006-300, денто-модель верхней и нижней челюсти с окклюдатором, Наборы стоматологических инструментов.
помещения, предусмотренные для оказания медицинской помощи пациентам, в том числе, связанные с медицинскими вмешательствами, оснащенные специализированным оборудованием и (или) медицинскими изделиями:	каб.1 г. Киров, ул. Володарского, 161 (кафедра стоматологии)	Стол с мойкой 1670*600*900, Столик д/размещения инструментов и медикаментов СИП-2 "Малютка-НН" (полки нержав.), Артикулятор стомат. "4000 Professional", наборы стоматологических инструментов, стоматологические наконечники (турбинный и угловой), модель челюсти DS0987, Симулятор стоматологического пациента, Шкаф медиц. металл. 2-х секц. 2-х дверный для медикаментов ШМ-2.202-"Айболит", Облучатель ультрафиолет. бактерицид. Дезар-3 настенный, электроодонтотестер ЭОТ 1.1 МОДИС,
Помещения профильных организаций	зуботехническая лаборатория, оснащенная специализированным оборудованием зуботехническая лаборатория «Истина» ул. Пугачева 32,	Аппарат пароструйный GP 92.3, Пескоструйный аппарат БАЗИК КЛАС-СИК, Печь для обжига керамики «PROGRAMAT P300» в комплекте с вакуумным насосом, Стол зубного техника, Стол учебный, Стул, Электрошпатель, Микромотор, Стоматологическая установка КСЭМ-03, Плазменная панель Samsung, Литейная установка полупроводниковая Аверон УЛП-2.0, Пароструй, Муфельная печь, Триммер
Помещения профильных организаций	Консультативно-диагностическое отделение Киров, ул. Володарского, д.161 каб.8	Стоматологическая установка Дипломат со стоматологическим креслом SK1.01, Стул стоматолога СМАЙЛ-3, Стол стоматолога СС-4, наборы стоматологических инструментов, стоматологические наконечники (турбинный и угловой). Шкаф медиц. металл. 2-х секц. 2-х дверный для медикаментов ШМ-2.202-"Айболит", Облучатель ультрафиолет. бактерицид. Дезар-3 настенный, Скейлер стоматологический Cavitron Plus. Автоклав автоматический с вакуумной. сушкой, 23л, класс в (сер. №ВТD12080566W), Тумба медиц. 3-х дверная ТД-3 1200*600*850 мм. карпульный иньектор, слюноотсосы, пылесосы, боры стоматологические, шприцы с материалом для пломбирования полостей);тонометр, стетоскоп, фонендоскоп, термометр, медицинские весы, ростомер, противошоковый

		набор, набор и укладка для экстренных профилактических и лечебных мероприятий, радиовизиограф, электроодонтометр
Центр аккредитации и симуляционного	обучения ФГБОУ ВО Кировский ГМУ Минздрава России (610027, ул. Пролетарская, д. 38 (уч. корпус № 2)	Манекен взрослый для проведения базисной сердечно-легочной реанимации с компьютерной регистрацией результатов
помещения для самостоятельной работы обучающихся	1- читальный зал библиотеки г. Киров, ул. К.Маркса,137 (1 корпус)	Помещения для самостоятельной работы оснащены компьютерной техникой с возможностью выхода к сети «Интернет» и доступом в электронную информационно-образовательную среду вуза. ПК для работы с нормативно-правовой документацией, в т.ч. электронной базой "Консультант плюс".

Специальные помещения укомплектованы специализированной мебелью и техническими средствами обучения, служащими для представления учебной информации большой аудитории.

Для проведения занятий лекционного типа предлагаются наборы демонстрационного оборудования и учебно-наглядных пособий, обеспечивающие тематические иллюстрации, соответствующие рабочей программе дисциплины (модуля).

Помещения для самостоятельной работы обучающихся оснащены компьютерной техникой с возможностью подключения к сети "Интернет" и обеспечены доступом в электронную информационно-образовательную среду организации.

## **Раздел 5. Методические рекомендации по организации изучения дисциплины (модуля)**

Процесс изучения дисциплины предусматривает: контактную (работа на лекциях и практических/семинарских занятиях) и самостоятельную работу.

Основное учебное время выделяется на практическую и самостоятельную работу обучающихся.

В качестве основных форм организации учебного процесса по дисциплине выступают классические лекционные и практические занятия (с использованием интерактивных технологий обучения), а также самостоятельная работа обучающихся.

При изучении учебной дисциплины (модуля) обучающимся необходимо освоить практические умения по стоматологии хирургической

При проведении учебных занятий кафедра обеспечивает развитие у обучающихся навыков командной работы, межличностной коммуникации, принятия решений, лидерских качеств (путем проведения интерактивных лекций, групповых дискуссий, ролевых игр, тренингов, анализа ситуаций и имитационных моделей, преподавания дисциплины (модуля) в форме курса, составленного на основе результатов научных исследований, проводимых Университетом, в том числе с учетом региональных особенностей профессиональной деятельности выпускников и потребностей работодателей).

### **Лекции:**

**Классическая лекция.** Рекомендуется при изучении всех тем. На лекциях излагаются темы дисциплины, предусмотренные рабочей программой, акцентируется внимание на наиболее принципиальных и сложных вопросах дисциплины, устанавливаются вопросы для самостоятельной проработки. Конспект лекций является базой при подготовке к практическим занятиям, к экзамену/зачету, а также для самостоятельной работы.

Изложение лекционного материала рекомендуется проводить в мультимедийной форме. Смысловая нагрузка лекции смещается в сторону от изложения теоретического материала к формированию мотивации самостоятельного обучения через постановку проблем обучения и показ путей решения профессиональных проблем в рамках той или иной темы. При этом основным методом ведения лекции является метод проблемного изложения материала.

### **Практические занятия:**

Практические занятия по дисциплине проводятся с целью приобретения практических навыков в области стоматологии хирургической

Практические занятия проводятся в виде собеседований, обсуждений, дискуссий в микрогруппах, демонстрации тематических больных и использования наглядных пособий, отработки практических навыков на тренажерах, решения ситуационных задач, тестовых заданий, разбора клинических больных.

Выполнение практической работы обучающиеся производят как в устном, так и в письменном виде, в виде презентаций.

Практическое занятие способствует более глубокому пониманию теоретического материала учебной дисциплины, а также развитию, формированию и становлению различных уровней составляющих профессиональной компетентности обучающихся.

При изучении дисциплины используются следующие формы практических занятий:

- семинар традиционный по всем темам
- практикум традиционный по всем темам

### **Самостоятельная работа:**

Самостоятельная работа студентов подразумевает подготовку по всем разделам дисциплины «Стоматология ортопедическая» и включает работу с компьютерными презентациями, подготовку к занятиям, подготовку к текущему и промежуточному контролю.

Работа с учебной литературой рассматривается как вид учебной работы по дисциплине «Стоматология ортопедическая» и выполняется в пределах часов, отводимых на её изучение (в разделе СРС). Каждый обучающийся обеспечен доступом к библиотечным фондам университета и кафедры. Во время изучения дисциплины обучающиеся (под контролем преподавателя) самостоятельно проводят работу с больными. Работа обучающегося в группе формирует чувство коллективизма и коммуникабельность. Обучение способствует воспитанию у обучающихся навыков общения с больным с учетом этических особенностей патологии и пациентов. Самостоятельная работа с пациентами способствует формированию должного с этической стороны поведения, аккуратности, дисциплинированности.

Исходный уровень знаний обучающихся определяется тестированием, собеседованием.

Текущий контроль освоения дисциплины проводится в форме решения ситуационных задач, тестового контроля, собеседования, подготовки компьютерных презентаций.

В конце изучения дисциплины (модуля) проводится промежуточная аттестация с использованием тестового контроля, проверки практических умений, собеседования. Для текущего контроля

освоения дисциплины используется рейтинговая система.

Вопросы по дисциплине включены в государственную итоговую аттестацию выпускников.

## **Раздел 6. Методические указания для обучающихся по освоению дисциплины (модуля) (приложение А)**

Изучение дисциплины следует начинать с проработки данной рабочей программы, методических указаний, прописанных в программе, особое внимание уделяется целям, задачам, структуре и содержанию дисциплины.

Успешное изучение дисциплины требует от обучающихся посещения лекций, активной работы на практических занятиях, выполнения всех учебных заданий преподавателя, ознакомления с базовыми учебниками, основной и дополнительной литературой. Лекции имеют в основном обзорный характер и нацелены на освещение наиболее трудных вопросов, а также призваны способствовать формированию навыков работы с научной литературой. Предполагается, что обучающиеся приходят на лекции, предварительно проработав соответствующий учебный материал по источникам, рекомендуемым программой.

Основным методом обучения является самостоятельная работа студентов с учебно-методическими материалами, научной литературой, Интернет-ресурсами.

Правильная организация самостоятельных учебных занятий, их систематичность, целесообразное планирование рабочего времени позволяют обучающимся развивать умения и навыки в усвоении и систематизации приобретаемых знаний, обеспечивать высокий уровень успеваемости в период обучения, получить навыки повышения профессионального уровня.

Основной формой промежуточного контроля и оценки результатов обучения по дисциплине является экзамен. На экзамене обучающиеся должны продемонстрировать не только теоретические знания, но и практические навыки, полученные на практических занятиях.

Постоянная активность на занятиях, готовность ставить и обсуждать актуальные проблемы дисциплины - залог успешной работы и положительной оценки.

Подробные методические указания к практическим занятиям и внеаудиторной самостоятельной работе по каждой теме дисциплины представлены в приложении А.

## **Раздел 7. Оценочные средства для проведения текущего контроля и промежуточной аттестации обучающихся по дисциплине (модулю) (приложение Б)**

Оценочные средства – комплект методических материалов, нормирующих процедуры оценивания результатов обучения, т.е. установления соответствия учебных достижений запланированным результатам обучения и требованиям образовательной программы, рабочей программы дисциплины.

ОС как система оценивания состоит из следующих частей:

1. Перечня компетенций с указанием этапов их формирования в процессе освоения образовательной программы.

2. Показателей и критериев оценивания компетенций на различных этапах их формирования, описание шкал оценивания.

3. Типовых контрольных заданий и иных материалов.

4. Методических материалов, определяющих процедуры оценивания знаний, умений, навыков и (или) опыта профессиональной деятельности, характеризующих этапы формирования компетенций.

Оценочные средства для проведения текущего контроля и промежуточной аттестации по дисциплине представлены в приложении Б.

Кафедра стоматологии

Приложение А к рабочей программе дисциплины (модуля)

Методические указания для обучающихся по освоению  
дисциплины «Стоматология ортопедическая».

Специальность: 31.08.75 Стоматология ортопедическая  
(очная форма обучения)

**Раздел 1. Лечение пациентов несъемными конструкциями**

**Практическое занятие 1.1: Частичное отсутствие зубов. Постановка диагноза.**

**Цель:** Изучить клинику частичного отсутствия зубов, классификацию дефектов по Вильду, Кеннеди, Гаврилову, формулирование диагноза при частичном отсутствии зубов.

**Задачи:**

**Рассмотреть:**

- клинические формы частичного отсутствия на моделях, на ортопантонограммах.

**Обучить:**

- классификацию дефектов зубных рядов.

**Изучить:**

- формулировку диагноза при данной патологии.

**Сформировать:**

- понятие о частичном отсутствии зубов

**Обучающийся должен знать:**

- Функциональную анатомию челюстно-лицевой области.
- Клинику частичного отсутствия зубов, этиологию,
- классификацию дефектов зубных рядов,
- правила формулирования диагноза.

**Обучающийся должен уметь:**

- классифицировать дефекты зубных рядов.

**Обучающийся должен владеть:**

- правилами постановки диагноза при частичном отсутствии зубов по МКБ-10.

**Самостоятельная аудиторная работа обучающихся по теме:**

**1. Ответить на вопросы по теме занятия:**

1. Этиология частичного отсутствия зубов.
2. Классификация дефектов зубных рядов (по Кеннеди, Вильду, Гаврилову).
3. Клиника частичного отсутствия зубов. Нарушение непрерывности зубного ряда. Распад зубного ряда на самостоятельно действующие группы зубов. Появление функционирующих и нефункционирующих групп зубов.
4. Функциональная перегрузка пародонта сохранившихся зубов.
5. Деформация окклюзии. Этиология, клинические формы.
6. Нарушение функции жевания, речи, эстетических норм.
7. Нарушение функции ВНЧС при частичном отсутствии зубов.
8. Порядок обследования больного с частичным отсутствием зубов.
9. Формулирование диагноза при частичном отсутствии зубов.

**2. Практическая работа.**

**1) Освоить манипуляции:**

- Провести стоматологический осмотр пациента при частичном отсутствии зубов.
- Освоить практический навык формулирования диагноза
- Собрать анамнез
- Записать карту стоматологического осмотра.

**2) Цель работы:**

- освоить формулирование диагноза при частичном отсутствии зубов.

**3) Методика проведения работы (алгоритм освоения навыка):**

- Провести осмотр пациента
- Записать зубную формулу
- Поставить диагноз по МКБ
- Составить план лечения и подготовки к ортопедическому лечению

**4) Результаты:**

- Произвести запись в амбулаторной карте форма 043/У

- правильно определить класс дефекта, значение потери жевательной эффективности по Агапову проверяется преподавателем.

### 5) Выводы:

- для постановки диагноза необходимо рассчитать потерю жевательной эффективности, определить класс по Кеннеди
- Частичная потеря зубов, вследствие (этиология потери зубов), класс по Кеннеди, потеря жевательной эффективности по Агапову ...%.

### 3. Решить ситуационные задачи

#### 1) Алгоритм разбора задач:

- проанализировать данные представленные в задаче (жалобы и данные объективного обследования пациента)
- на основании клинических данных и методов дополнительного исследования сформулировать диагноз

#### 2) Пример задачи с разбором по алгоритму:

Жалобы: на неудовлетворительную эстетику передних зубов, отлом коронки переднего верхнего зуба слева.

Анамнез заболевания: зубы удалялись вследствие кариеса и его осложнений. Первое протезирование проводилось 12 лет назад, последнее посещение стоматолога было около 2 лет назад.

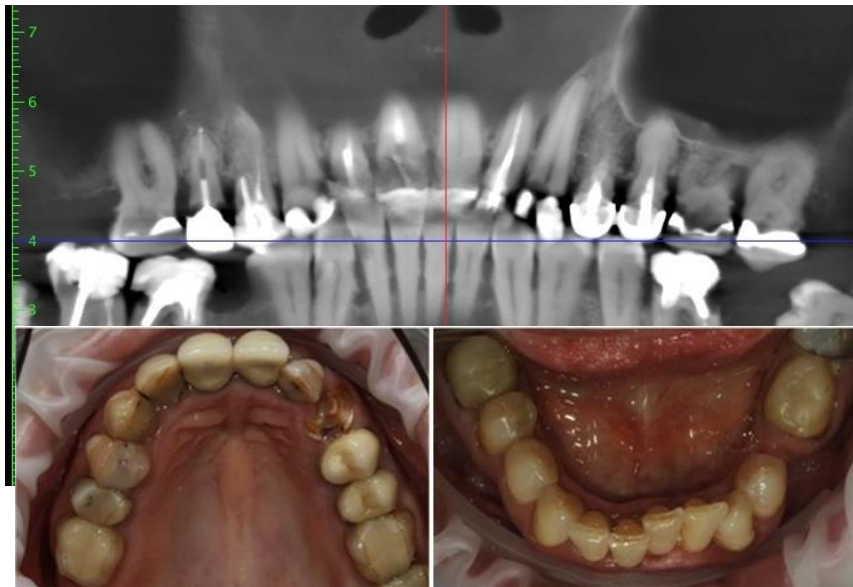Данные объективного обследования, внешний осмотр: конфигурация лица не изменена. Кожные покровы чистые. Слизистая оболочка без видимых патологических изменений.

Осмотр полости рта: прикус по ортогнатическому типу. В полости рта имеются объединённые металлокерамические коронки 1.1 - 2.1 и 2.4 - 2.5, которые находятся в неудовлетворительном состоянии (нарушена эстетика и краевое прилегание коронок).

Скученность фронтальной группы зубов н\ч. Горизонтальное положение зубов 3.8 и 4.8. Патологическое стирание зубов нижней челюсти в фронтальном отделе, компенсированной формы. Гиперемия и отек десны в области всех зубов.

Зубная формула:

О	О	П	П	П	П	П	К	К	П\С	Р	К	К	П	П	О
18	17	16	15	14	13	12	11	21	22	23	24	25	26	27	28
48	47	46	45	44	43	42	41	31	32	33	34	35	36	37	38
	П	П\С	О	П	П					П	П	П	П\С	О	



#### Вопросы:

1. Поставить диагноз по классификации Кеннеди:
2. Определить жевательную эффективность по Агапову:
3. Какие сопутствующие стоматологические заболевания подходят к этой задаче:
4. Какой вариант ортопедического лечения, подходит больше всего к этой ситуации:

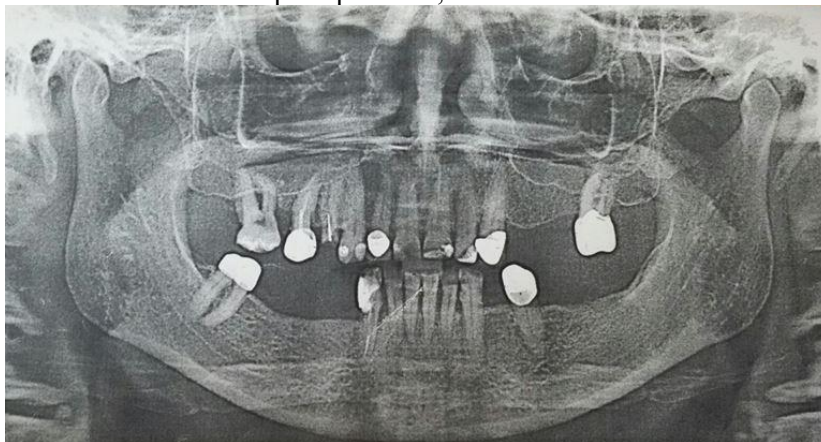
#### Алгоритм ответа

1. Кеннеди на ВЧ-II класс, на НЧ-II класс 1 подкласс
2. потеря жевательной эффективности 34%
3. хронический генерализованный парадонтит II степени тяжести, дистопия 3.8 и 4.8 зубов.
4. в\ч Мостовидные протезы из МК на н\ч протезирование на имплантаты

#### 3) Задачи для самостоятельного разбора на занятии:

Больной Д. 56 лет обратился с жалобами на частичное отсутствие зубов, затруднённое пережёвывание пищи, на неприятный запах изо рта.

Анамнез: протезировался 5 лет назад, были изготовлены бюгельный протез на нижнюю челюсть и несъемные конструкции на 1.5, 2.3 2.7, 3.5, 4.7 зубы. Съёмным протезом в последнее время не пользуется из-за неудобства. Объективно: Конфигурация лица не изменена. Кожа физиологической окраски. Красная кайма губ розового цвета, умеренно увлажнена, патологические элементы отсутствуют. Открывание рта безболезненно, в полном объёме. Пальпация ВНЧС безболезненна, движения плавные симметричные. Пальпация мышц безболезненна. Регионарные лимфатические узлы не увеличены, подвижны, не спаяны с окружающими тканями, безболезненны. Визуально изменение высоты нижней трети лица не наблюдается. Гигиена полости рта неудовлетворительна. Мягкий зубной налёт на всех зубах. Слизистая оболочка гиперемированна, отёчна.



1. Оформить зубную формулу. Предварительный диагноз.
2. Дополнительные методы обследования.
3. Подготовка к протезированию.
4. Окончательный диагноз.
4. Варианты протезирования.
5. Описать клинико- лабораторные этапы изготовления выбранного Вами лечения.

#### 4. Задания для групповой работы

- 1) Осмотр пациента с частичным отсутствием зубов. Освоить практический навык: написание истории болезни.
- 2) Цель работы: научиться определять показания для изготовления мостовидных протезов, составлять план лечения, план протезирования мостовидными конструкциями.
- 3) Методика проведения работы (алгоритм освоения навыка): осмотр полости рта, написание зубной формулы, изучение ОПТГ, обследование опорных зубов, постановка диагноза, составление плана лечения и протезирования.
- 4) Результаты: истории болезни проверяются и оцениваются преподавателем.
- 5) Выводы: для того чтобы составить план лечения и протезирования необходимо знать показания и провести тщательный осмотр полости рта.
- 6). Освоить практический навык одонтопрепарирования зубов на фантоме под штампованно-паяный мостовидный протез. Освоить манипуляцию одонтопрепарирования под штампованную коронку.
- 7) Методика проведения работы (алгоритм освоения навыка): препарирование проводится как под одиночную штампованную коронку с соблюдением параллельности культей зубов между собой.
- 8) Результаты: этапы препарирования контролируются и оцениваются преподавателем. Выводы: культы опорных зубов должны быть параллельными.

#### Самостоятельная внеаудиторная работа обучающихся по теме:

- 1). Ознакомиться с теоретическим материалом по теме занятия с использованием конспектов лекций и/или рекомендуемой учебной литературы.
- 2). Ответить на вопросы для самоконтроля:
  1. Этиология частичного отсутствия зубов.
  2. Классификация дефектов зубных рядов (по Кеннеди, Вильду, Гаврилову).
  3. Клиника частичного отсутствия зубов.
  4. Нарушение непрерывности зубного ряда.
  5. Распад зубного ряда на самостоятельно действующие группы зубов.
  6. Появление функционирующих и нефункционирующих групп зубов.
  7. Функциональная перегрузка пародонта сохранившихся зубов.
  8. Деформация окклюзии. Этиология, клинические формы.
  9. Нарушение функции жевания, речи, эстетических норм.
  10. Нарушение функции ВНЧС при частичном отсутствии зубов.
  11. Порядок обследования больного с частичным отсутствием зубов.
  12. Формулирование диагноза при частичном отсутствии зубов.
- 3). Проверить свои знания с использованием тестового контроля  
 Выберите правильный(ые) вариант(ы) ответов  
 1. Какая классификация частичного отсутствия зубов не применяется в клинике ортопедической стоматологии:
  - 1) По Курляндскому

- 2) По Вильду  
3) По Гаврилову
2. Чему равен коэффициент 3.1 зуба при расчете потери жевательной эффективности по Агапову:  
1) 2  
2) 1  
3) 3  
4) 4
3. Чему равен коэффициент 1.3 зуба при расчете потери жевательной эффективности по Агапову:  
1) 3  
2) 2  
3) 1  
4) 4
4. Чему равен коэффициент 2.4 зуба при расчете потери жевательной эффективности по Агапову:  
1) 4  
2) 2  
3) 3  
4) 1
5. Чему равен коэффициент 4.6 зуба при расчете потери жевательной эффективности по Агапову:  
1) 6  
2) 4  
3) 5  
4) 3
6. Чему равен коэффициент 4.1 зуба при расчете потери жевательной эффективности по Оксману:  
1) 1  
2) 2  
3) 3  
4) 4
7. Чему равен коэффициент 2.3 зуба при расчете потери жевательной эффективности по Оксману:  
1) 2  
2) 1  
3) 3  
4) 4
8. Чему равен коэффициент 1.5 зуба при расчете потери жевательной эффективности по Оксману:  
1) 3  
2) 2  
3) 1  
4) 4
9. Чему равен коэффициент 3.6 зуба при расчете потери жевательной эффективности по Оксману:  
1) 6  
2) 5  
3) 4  
4) 7
10. Чему равен коэффициент 2.8 зуба при расчете потери жевательной эффективности по Оксману:  
1) 3  
2) 2  
3) 1  
4) 4

*Ответы на тест:*

- 1.1 6.1  
2.1 7.1  
3.1 8.1  
4.1 9.1  
5.1 10.1

**Рекомендуемая литература:**

**Основная:**

1. Ортопедическая стоматология: учебник для студентов. Н. Г. Аболмасов, Н. Н. Аболмасов, М. С. Сердюков. МЕДпресс-информ, 2011.
2. Лекции по ортопедической стоматологии: учебное пособие. Под ред. Т.И. Ибрагимова. М.ГЭОТАР-Медиа, 2010
3. Зубопротезная техника: учебник. Под ред. М.М. Расулова и др. ГЭОТАР-Медиа, 2010.

**Дополнительная:**

1. Ортопедическая стоматология. Фантомный курс Е. Н. Жулев, Н. В. Курякина, Н. Е. Митин ; ред. Е. Н. Жулев Мед. информ. агентство, 2011
2. Ортопедическая стоматология: учебник. Под ред. И.Ю.Лебеденко, Э.С.Каливграджияна.ГЭОТАР-Медиа, 2011



3. Ортопедическая стоматология : национальное руководство ред.: И. Ю. Лебеденко, С. Д. Арутюнов, А. Н. Ряховский. М. : "ГЭОТАР-Медиа", 2016. - 824 с. : ил.
4. Ортопедическая стоматология. Прикладное материаловедение В. Н. Трезубов МЕДпресс-информ 2011
5. Запись и ведение медицинской карты в клинике ортопедической стоматологии Ибрагимов Т.И., [Электронный ресурс] : учебное пособие / Под ред. проф. Т.И. Ибрагимова - М. : ГЭОТАР-Медиа, 2013. - 224 с. - ISBN 978-5-9704-2439-1 –
6. Клинические рекомендации (протоколы лечения) «При диагнозе частичное отсутствие зубов (частичная вторичная адентия, потеря зубов вследствие несчастного случая, удаления или локализованного пародонтита)» Утверждены Постановлением № 15 Совета Ассоциации общественных объединений «Стоматологическая Ассоциация России» от 30 сентября 2014 года

### **Практическое занятие 1. 2. Мостовидные конструкции.**

**Цель:** Изучить принципы зубного протезирования мостовидными конструкциями при лечении больных с частичным отсутствием зубов. Изучить клинико-лабораторные этапы ортопедического лечения больных при помощи штампованно-паяных мостовидных протезов.

**Задачи:**

**Рассмотреть:**

-классификацию мостовидных протезов, клинические и лабораторные этапы изготовления штампованно-паяных мостовидных протезов.

**Обучить:**

-одонтопрепарированию зубов под штампованно-паяные мостовидные протезы.

**Изучить:**

-физиологическое и клинико-рентгенологическое обоснование выбора опорных зубов в зависимости от величины и топографии дефекта, правила изготовления штампованно-паяных мостовидных протезов в соответствии со стандартами.

**Сформировать:**

- понятия о показаниях и противопоказаниях протезирования мостовидными протезами при частичном отсутствии зубов.

**Обучающийся должен знать:**

- Функциональную анатомию челюстно-лицевой области.
- Клиническое материаловедение.
- Принципы зубного протезирования мостовидными конструкциями при лечении больных с частичным отсутствием зубов.
- Клинико-лабораторные этапы ортопедического лечения больных при помощи штампованно-паяных мостовидных протезов.

**Обучающийся должен уметь:**

- Определить показания к использованию мостовидного протеза в данном клиническом случае (осмотр пациента, на ОПТГ, на моделях).
- Определять показания для изготовления штампованно-паяных мостовидных протезов согласно стандартам.

**Обучающийся должен владеть:**

- обоснованием выбора опорных зубов в зависимости от величины и топографии дефекта.
- Одонтопрепарированием зубов при изготовлении штампованно-паяных мостовидных протезов.

**Самостоятельная аудиторная работа обучающихся по теме:**

#### **1. Ответить на вопросы по теме занятия**

1. Элементы конструкции и биомеханика мостовидных зубных протезов.
2. Основные виды мостовидных протезов по конструкции, материалу и технологии изготовления.
3. Показания и противопоказания к изготовлению мостовидных протезов.
4. Планирование различных вариантов конструкции мостовидных протезов в зависимости от клинической ситуации.
5. Подготовка полости рта к ортопедическому лечению с использованием мостовидных конструкций.
6. Физиологическое и клинико-рентгенологическое обоснование выбора опорных зубов в зависимости от величины и топографии дефекта.
7. Препарирование опорных зубов под штампованно-паянные мостовидные протезы.
8. Получение оттисков.
9. Определение и фиксация центральной окклюзии и центрального соотношения челюстей.
10. Изготовление штампованных опорных коронок. Припасовка коронок и снятие оттисков.
11. Моделирование и литье промежуточной части мостовидного протеза. Припасовка промежуточной части и спайка с металлическими коронками.
12. Припасовка мостовидного протеза в полости рта.
13. Полировка и нанесение металло-защитных покрытий.
14. Определение цвета и изготовление пластмассовых фасеток.
15. Итоговая оценка качества и фиксация мостовидного протеза в полости рта.

#### **2. Практическая работа.**

- 1) Освоить манипуляции:
  - Провести стоматологический осмотр пациента при частичном отсутствии зубов.
  - Освоить практический навык формулирования диагноза
  - Собрать анамнез
  - Записать карту стоматологического осмотра.
- 2) Цель работы:
  - освоить формулирование диагноза при частичном отсутствии зубов.
- 3) Методика проведения работы (алгоритм освоения навыка):
  - Провести осмотр пациента
  - Записать зубную формулу
  - Поставить диагноз по МКБ
  - Составить план лечения и подготовки к ортопедическому лечению
- 4) Результаты:
  - Произвести запись в амбулаторной карте форма 043У
  - правильно определить класс дефекта, значение потери жевательной эффективности по Агапову проверяется преподавателем.
  - Выявление у больных показаний и противопоказаний к лечению с использованием частичных съёмных пластиночных протезов.
- 5) Выводы:
  - для постановки диагноза необходимо рассчитать потерю жевательной эффективности, определить класс по Кеннеди
  - Частичная потеря зубов, вследствие ... (этиология потери зубов), класс по Кеннеди, потеря жевательной эффективности по Агапову ...%.
  - План лечения: \_\_\_\_\_

### 3. Решить ситуационные задачи

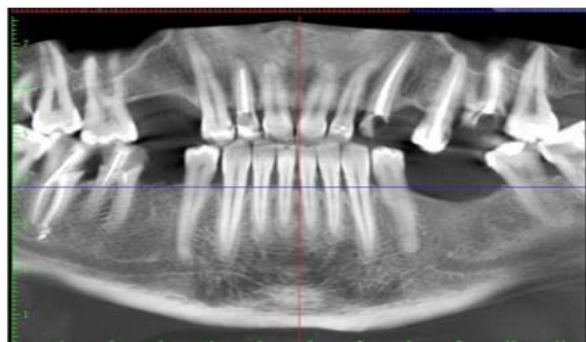
#### 1) Алгоритм разбора задач:

- проанализировать данные представленные в задаче (жалобы и данные объективного обследования пациента)
- на основании клинических данных и методов дополнительного исследования сформулировать диагноз
- какие дополнительные методы обследования необходимы для подтверждения диагноза
- составьте план лечения

#### 2) Пример задачи с разбором по алгоритму

Основная часть: в стоматологическую клинику обратилась пациентка А. 45 лет с жалобами на затруднённое пережёвывание пищи, неудовлетворительную эстетику. Анамнез заболевания: зубы удалялись в течение всей жизни вследствие кариеса и его осложнений. Ранее протезирование не проводилось, последнее посещение стоматолога около 2 лет назад. Данные объективного обследования, внешний осмотр: Снижение высоты нижнего отдела лица на 2 мм. Зубная формула:

0	с	с	0	0	п	п			п	с	0	п	R	п	0
18	17	16	15	14	13	12	11	21	22	23	24	25	26	27	28
48	47	46	45	44	43	42	41	31	32	33	34	35	36	37	38
п	п/с	п/с	0								с	0	0	п	п



Осмотр полости рта: Прикус ортогнатический. Зубы 1.8; 1.5; 1.4; 2.4; 2.8; 3.6; 3.5; 4.5 отсутствуют. На зубах 1.7; 1.6; 1.2; 2.1; 2.7 кариес, нарушение краевого прилегания ранее поставленных пломб. Клиновидные дефекты зубов 1.3; 3.4; 4.4.

#### Контрольные вопросы:

1. Поставьте предварительный диагноз
2. Укажите манипуляции, которые целесообразно провести у пациентки в подготовительном этапе (без учёта имплантации)
3. Составьте план ортопедического лечения (без учёта имплантации)
4. В чём будет заключаться реабилитационно-профилактический этап у данной пациентки?

## 5. Каковы показания к изготовлению штифтовой культевой вкладки.

### Эталон ответа:

1. Диагноз «частичное вторичное отсутствие зубов на верхней челюсти и нижней челюсти (III класс 1 подкласс по Кеннеди). Кариес дентина зубов 1.7; 1.6; 1.2; 2.1; 2.5; 2.7; 3.7. Клиновидные дефекты зубов 1.3; 3.4; 4.4. Хронический апикальный периодонтит зубов 1.2, 2.6, 4.6, 4.7. Хронический генерализованный пародонтит легкой-средней степени тяжести. Снижение высоты нижнего отдела лица на 2мм».
2. Подготовительный этап (без учета имплантации).

1. Профессиональная гигиена полости рта. Обучение индивидуальной гигиене полости рта и ее контроль.

2. Консультация и лечение у врача-пародонтолога.

3. Терапевтическое лечение кариеса зубов 1.7; 1.6; 2.1; 2.5; 2.7; 3.7. 4. Ревизия каналов и лечение хронического периодонтита зубов 1.2, 2.6, 4.6, 4.7.

5. Изготовление культевых штифтовых вкладок на зубы 2.3; 2.6; 4.6; 4.7.

3. План ортопедического лечения (без учета имплантации). Изготовление штифтово-культевой конструкции в обл. 2.3, 2.6 зубов; коронок и мостовидных протезов (с учетом высоты нижнего отдела лица) с опорами на зубы 1.2, 1.3-ф-ф-1.6; 2.3-ф-2.5, 2.6; 3.4-ф-ф-3.7, 3.8; 4.4-ф-4.6, 4.7 (материал оговаривается с пациенткой).

4. Реабилитационно-профилактический этап. Диспансерное наблюдение 1 раз в полгода для контроля: - гигиены полости рта; - динамической окклюзии (выявление и устранение при необходимости преждевременных окклюзионных контактов)

5. Показания к изготовлению штифтовой культевой вкладки.

1. Зубы со значительным разрушением коронковой части - более 50%, резцы, клыки, премоляры и моляры.

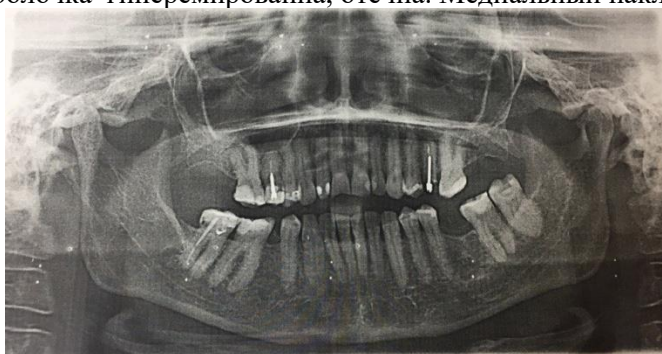
2. Зубы, корневые каналы которых имеют овальную, листовидную, треугольную и другую отличную от круглой форму в плоскости поперечного среза.

3. Зубы со значительным разрушением коронковой части, где наблюдается отклонение центральной оси коронковой части от корневой более 5°, но не более 15°.

4. Зубы фронтальной группы, требующие армирования и восстановления коронковой части, при глубоком резцовом перекрытии (глубокий прикус)

### 3) Задачи для самостоятельного разбора на занятии

Больной 60 лет, обратился с жалобами на частичное отсутствие зубов, затруднённое пережёвывание пищи. Анамнез: потеря зубов вследствие кариеса и его осложнений. Ортопедическое лечение ранее не проводилось. Объективно: конфигурация лица не изменена. Кожа физиологической окраски. Красная кайма губ розового цвета, умеренно увлажнена, патологические элементы отсутствуют. Открывание рта безболезненно, в полном объёме. Пальпация ВНЧС безболезненна, движения плавные симметричные. Пальпация мышц безболезненна. Регионарные лимфатические узлы не увеличены, подвижны, не спаяны с окружающими тканями, безболезненны. Визуально изменение высоты нижней трети лица не наблюдается. Гигиена полости рта неудовлетворительна. Мягкий зубной налёт на всех зубах. Слизистая оболочка гиперемированна, отёчна. Медиальный наклон зубов 3.7, 4.6.



### Контрольные вопросы:

1. Оформить зубную формулу. Предварительный диагноз.
2. Дополнительные методы обследования.
3. Подготовка к протезированию.
4. Окончательный диагноз.
4. Варианты протезирования.
5. Описать клинико- лабораторные этапы изготовления выбранного Вами лечения

### 4. Задания для групповой работы

- 1) Осмотр пациента с частичным отсутствием зубов. Освоить практический навык: написание истории болезни.

2) Цель работы: научиться определять показания для изготовления мостовидных протезов, составлять план лечения, план протезирования мостовидными конструкциями.

3) Методика проведения работы (алгоритм освоения навыка): осмотр полости рта, написание зубной формулы, изучение ОПТГ, обследование опорных зубов, постановка диагноза, составление плана лечения и протезирования.

4) Результаты: истории болезни проверяются и оцениваются преподавателем.

5) Выводы: для того чтобы составить план лечения и протезирования необходимо знать показания и провести тщательный осмотр полости рта.

6). Освоить практический навык одонтопрепарирования зубов на фантоме под штампованно-паяный мостовидный протез. Освоить манипуляцию одонтопрепарирования под штампованную коронку.

7) Методика проведения работы (алгоритм освоения навыка): препарирование проводится как под одиночную штампованную коронку с соблюдением параллельности культей зубов между собой.

8) Результаты: этапы препарирования контролируются и оцениваются преподавателем. Выводы: культы опорных зубов должны быть параллельными.

### **Самостоятельная внеаудиторная работа обучающихся по теме:**

1). *Ознакомиться с теоретическим материалом по теме занятия с использованием конспектов лекций и/или рекомендуемой учебной литературы*

2). *Ответить на вопросы для самоконтроля*

1. Элементы конструкции и биомеханика мостовидных зубных протезов.
2. Основные виды мостовидных протезов по конструкции, материалу и технологии изготовления.
3. Показания и противопоказания к изготовлению мостовидных протезов.
4. Планирование различных вариантов конструкции мостовидных протезов в зависимости от клинической ситуации.
5. Подготовка полости рта к ортопедическому лечению с использованием мостовидных конструкций.
6. Физиологическое и клинко-рентгенологическое обоснование выбора опорных зубов в зависимости от величины и топографии дефекта.
7. Препарирование опорных зубов под штампованно-паянные мостовидные протезы.
8. Получение оттисков.
9. Определение и фиксация центральной окклюзии и центрального соотношения челюстей.
10. Изготовление штампованных опорных коронок. Припасовка коронок и снятие оттисков.
11. Моделирование и литье промежуточной части мостовидного протеза. Припасовка промежуточной части и спайка с металлическими коронками.
12. Припасовка мостовидного протеза в полости рта.
13. Полировка и нанесение металло-защитных покрытий.
14. Определение цвета и изготовление пластмассовых фасеток.
15. Итоговая оценка качества и фиксация мостовидного протеза в полости рта.

3). *Проверить свои знания с использованием тестового контроля*

Выберите правильный(ые) вариант(ы) ответов

1. В области боковых зубов форма промежуточной части мостовидного протеза по отношению к десне:
  - 1) Промывная
  - 2) Касательная
  - 3) Седловидная
2. Показание к изготовлению составного мостовидного протеза:
  - 1) Большая конвергенция зубов, ограничивающих дефект
  - 2) Большая протяженность дефекта зубного ряда
  - 3) Подвижность опорных зубов
3. Классификация дефектов зубных рядов по Е.И. Гаврилову включает классов:
  - 1) Четыре
  - 2) Три
  - 3) Два
4. Одна из наиболее частых причин полной потери зубов является:
  - 1) Кариес и его осложнения
  - 2) Сердечно-сосудистые заболевания
  - 3) Онкологические заболевания
5. Односторонний дистально неограниченный концевой дефект зубного ряда (по классификации Кеннеди) относится к классу:
  - 1) Второму
  - 2) Первому
  - 3) Третьему
6. Промежуточная часть мостовидного протеза в области боковых зубов по отношению к десне:
  - 1) Не касается
  - 2) Прилегает к ней по всей поверхности
  - 3) Прилегает только на скатах альвеолярного гребня
7. Количество удаляемых твердых тканей зуба с жевательной поверхности под искусственную коронку зависит от:
  - 1) Материала для изготовления коронок

- 2) Фиксирующего материала
  - 3) Возраста пациента
8. Сепарация – это этап одонтопрепарирования, включающий в себя:
- 1) Снятие твердых тканей с апроксимальных сторон
  - 2) Препарирование кариозной полости
  - 3) Снятие эмали, дентина с небной стороны
9. Промежуточная часть мостовидного протеза может быть представлена:
- 1) Фасеткой
  - 2) Имплантатом
  - 3) Виниром
10. Опорными частями мостовидного протеза являются:
- 1) Коронки, вкладки
  - 2) Искусственные зубы
  - 3) Штифтовые зубы
11. Какого клинического этапа изготовления штампованно-паянных мостовидных протезов не существует:
- 1) Припасовка каркаса протеза в полости рта
  - 2) Припасовка в полости рта коронок опорных зубов
  - 3) Получение оттисков
  - 4) Фиксация протеза
12. Какого лабораторного этапа изготовления штампованно-паянных мостовидных протезов не существует:
- 1) Моделирование каркаса протеза
  - 2) Загипсовка моделей в артикулятор
  - 3) Моделирование промежуточной части
13. Какая характеристика препарирования зуба под штампованную коронку является неправильной:
- 1) В пришеечной части формируется уступ
  - 2) Сошлифовывается экватор на вертикальных поверхностях зуба
  - 3) Окклюзионная поверхность разобщается от антагонистов на 0,5 мм
14. В соответствии с Протоколом (стандартом) ведения больных с частичным отсутствием зубов, утвержденный в России в 2004 г., штампованно-паяные мостовидные протезы можно использовать при протяженности дефекта протяженностью максимум:
- 1) 1 единица (один зуб)
  - 2) 2 единицы (два зуба)
  - 3) 3 единицы (три зуба)
15. Для изготовления коронок методом наружной штамповки применяют штампы из:
- 1) Легкоплавкого сплава
  - 2) Нержавеющей стали
  - 3) Хромокобальтового сплава
16. Промежуточная часть штампованно-паянного протеза изготавливается методом:
- 1) Литья
  - 2) Штамповки
  - 3) Фрезерования
17. При изготовлении штампованно-паянного протеза в области нижних моляров нужно изготавливать промежуточную часть следующего типа:
- 1) Промывную
  - 2) Касательную
  - 3) Седловидную
18. При изготовлении штампованно-паянного протеза в области верхних премоляров нужно изготавливать промежуточную часть следующего типа:
- 1) Касательную
  - 2) Промывную
  - 3) Седловидную
19. Толщина гильзы из нержавеющей стали для изготовления штампованной коронки:
- 1) 0,22
  - 2) 0,35
  - 3) 0,14
20. Толщина диска для изготовления штампованной коронки:
- 1) 0,28
  - 2) 0,14
  - 3) 0,22

*Ответы на тест:*

- |     |      |      |      |
|-----|------|------|------|
| 1.1 | 6.1  | 11.1 | 16.1 |
| 2.1 | 7.1  | 12.1 | 17.1 |
| 3.1 | 8.1  | 13.1 | 18.1 |
| 4.1 | 9.1  | 14.1 | 19.1 |
| 5.1 | 10.1 | 15.1 | 20.1 |

4) Отработать на фантоме навыки одонтопрепарирования и снятия оттисков

## **Рекомендуемая литература:**

### **Основная:**

1. Ортопедическая стоматология: учебник для студентов. Н. Г. Аболмасов, Н. Н. Аболмасов, М. С. Сердюков. МЕДпресс-информ, 2011.
2. Лекции по ортопедической стоматологии: учебное пособие. Под ред. Т.И. Ибрагимова. М.ГЭОТАР-Медиа, 2010
3. Зубопротезная техника: учебник. Под ред. М.М. Расулова и др. ГЭОТАР-Медиа, 2010.

### **Дополнительная:**

1. Ортопедическая стоматология. Фантомный курс Е. Н. Жулев, Н. В. Курякина, Н. Е. Митин ; ред. Е. Н. Жулев Мед. информ. агентство, 2011
2. Ортопедическая стоматология: учебник. Под ред. И.Ю.Лебедеико, Э.С.Каливрадджияна.ГЭОТАР-Медиа, 2011
3. Ортопедическая стоматология : национальное руководство ред.: И. Ю. Лебедеико, С. Д. Арутюнов, А. Н. Ряховский. М. : "ГЭОТАР-Медиа", 2016. - 824 с. : ил.
4. Ортопедическая стоматология. Прикладное материаловедение В. Н. ТрезубовМЕДпресс-информ 2011
5. Запись и ведение медицинской карты в клинике ортопедической стоматологии Ибрагимов Т.И., [Электронный ресурс] : учебное пособие / Под ред. проф. Т.И. Ибрагимова - М. :ГЭОТАР-Медиа, 2013. - 224 с. - ISBN 978-5-9704-2439-1 –
6. Клинические рекомендации (протоколы лечения) «При диагнозе частичное отсутствие зубов (частичная вторичная адентия, потеря зубов вследствие несчастного случая, удаления или локализованного пародонтита)» Утверждены Постановлением № 15 Совета Ассоциации общественных объединений «Стоматологическая Ассоциация России» от 30 сентября 2014 года

## **Семинарское занятие 1.1. Клинико-лабораторные этапы лечения цельнолитыми мостовидными конструкциями.**

**Цель:** Освоить клинико-лабораторные этапы ортопедического лечения больных цельнолитыми протезами.

### **Задачи:**

#### **Рассмотреть:**

- клинические и лабораторные этапы изготовления цельнолитых, металлокерамических и металлопластмассовых мостовидных протезов.

#### **Обучить:**

- одонтопрепарированию зубов под цельнолитые, металлокерамические и металлопластмассовые мостовидные протезы.

#### **Изучить:**

- показания и преимущества цельнолитых, металлокерамических и металлопластмассовых мостовидных протезов.
- правила изготовления металлокерамических и металлопластмассовых мостовидных протезов в соответствии со стандартами.

#### **Сформировать:**

- понятие о клинических и лабораторных этапах изготовления цельнолитых, металлокерамических и металлопластмассовых мостовидных протезов.

#### **Обучающийся должен знать:**

- Функциональную анатомию челюстно-лицевой области.
- Клиническое материаловедение.
- Общий курс протезирования при дефектах зубов.
- Клинико-лабораторные этапы ортопедического лечения больных при помощи цельнолитых, металлокерамических и металлопластмассовых мостовидных протезов.

#### **Обучающийся должен уметь:**

- определять показания для изготовления цельнолитых, металлокерамических и металлопластмассовых мостовидных протезов согласно стандартам.

#### **Обучающийся должен владеть:**

- одонтопрепарированием зубов под цельнолитые, металлокерамические и металлопластмассовые мостовидные протезы.

#### **Самостоятельная аудиторная работа обучающихся по теме:**

### **1. Ответить на вопросы по теме занятия**

1. Препарирование зубов под цельнолитые мостовидные протезы.
2. Формирование уступа, его расположение относительно десны, инструменты для препарирования.
3. Получение оттисков.
4. Изготовление моделей челюстей.
5. Моделирование цельнолитого мостовидного протеза.
6. Припасовка цельнолитого мостовидного протеза.
7. Припасовка и фиксация цельнолитого мостовидного протеза.
8. Получение оттисков.

9. Изготовление моделей челюстей.

## 2. Практическая работа.

Выполнить на фантоме препарирование зубов под мостовидный протез, снять оттиски и отлить модели.

## 3. Решить ситуационные задачи

1). Алгоритм разбора задач:

- проанализировать данные представленные в задаче (жалобы и данные объективного обследования пациента)
- на основании клинических данных и методов дополнительного исследования сформулировать диагноз
- какие дополнительные методы обследования необходимы для подтверждения диагноза
- составьте план лечения

2) Пример задачи с разбором по алгоритму

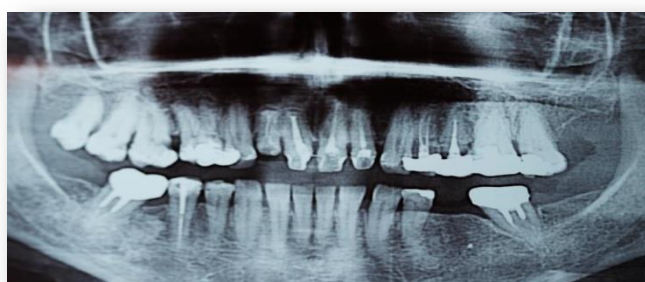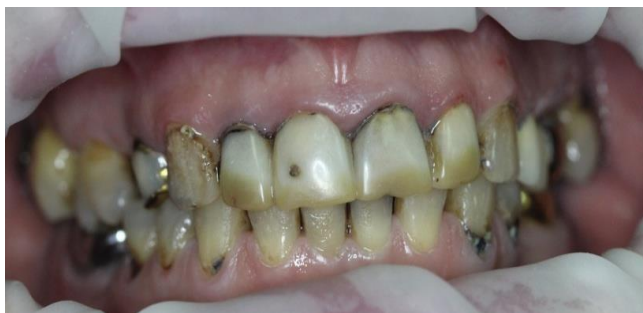В клинику обратилась пациентка И., 55 лет. Жалобы: на затрудненное пережевывание пищи, изменение цвета зубов, болевые ощущения в области ВНЧС;

с	с	с	с	к	с	к	к	к	к	с	к	к	к	п	0
18	17	16	15	14	13	12	11	21	22	23	24	25	26	27	28
48	47	46	45	44	43	42	41	31	32	33	34	35	36	37	38
0	к	0	с	с							с	с	0	к	0

Анамнез заболевания: первое протезирование проводилось 15 лет назад, последнее посещение стоматолога 3 года назад (по поводу удаления зуба 3.6). Объективно при осмотре: Слизистая оболочка десны в области зубов 1.1, 1.2, 2.1, 2.2 гиперемирована, отечна. Имеются твердые и мягкие зубные отложения. Высота нижнего отдела лица не изменена.

### Контрольные вопросы

1. Дайте определение одонтопародонтограммы по Курляндскому, расскажите принцип ее построения, какие задачи решает врач с ее помощью.
2. Укажите поверхности зондирования зубодесневых карманов у однокорневых и многокорневых зубов.
3. Поставьте диагноз.



4. Предложите вариант ортопедического лечения без учета имплантации.
5. Укажите сроки проведения профилактического осмотра пациентов.

### Эталон ответа.

1. Одонтопародонтограмма – это схема-чертеж, получаемая путем занесения данных об опорном аппарате каждого зуба в специальные клетки этого чертежа. В пародонтограмме каждому зубу со здоровым пародонтом присвоен условный коэффициент. Условные коэффициенты выведены на основании гнатодинамометрических данных Габера.
2. Места зондирования зубов: в области больших корневых зубов по 2 замера с щечной и небно-язычной поверхностей и по 1 с дистальной и медиальной; в области малых корневых зубов, резцов и клыков проводят 4 замера — по одному на каждой поверхности.

### 3. Диагноз:

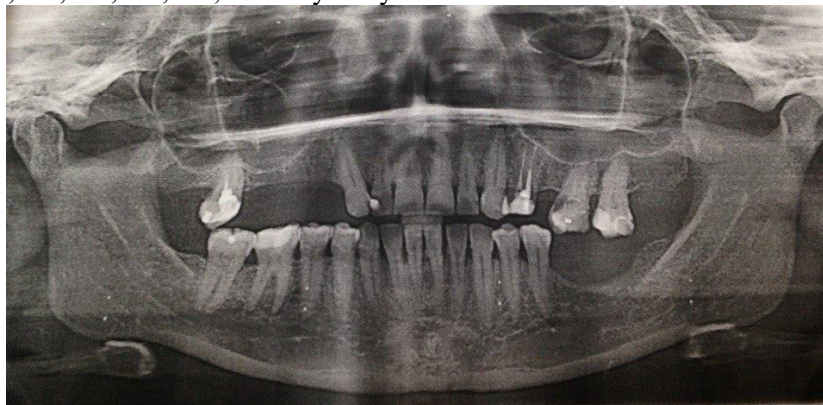
- Хронический генерализованный парадонтит
- Средней степени тяжести
- Частичное отсутствие зубов вследствие осложненного кариеса
- Дефект зубного ряда по Кеннеди НЧ III кл 1 под/кл.
- С потерей жевательной эффективности 24% по Агапову
- Косметический дефект
- Сопутствующие стоматологические заболевания: Оклюзионно-артикуляционный синдром ВНЧС (ОАС ВНЧС)

### 4. Ортопедическое лечение:

- На базе парадонтологического кабинета - проведение профессиональной гигиены;  
**План ортопедического лечения:**
  - Снятие диагностических слепков, получение и изучение диагностических моделей.
  - Получение окклюзиограммы
  - Проведение этапа избирательного пришлифовывания зубов
  - Определение ЦО, высоты прикуса
  - Лечение начинается с назначения пациенту охранительного режима движений НЧ:  
1. Исключить широкое открывание рта  
2. Исключить момент откусывания пищи  
3. Исключить прием жесткой пищи  
4. Исключить одностороннее жевание
  - На фоне острых болей и спазма мышц не рекомендуется проведение ортопедического лечения. Желательно назначить препараты успокаивающие, обезболивающие, физиотерапию, релаксирующие мероприятия, а только после снятия острых болевых ощущений начинать ортопедические вмешательства: изготовление временной протетической конструкции - стабилизирующей шины.
  - После исчезновения болевых ощущений в области ВНЧС провести рациональное протезирование:
  - Снятие ранее изготовленных конструкций
  - Изготовление мостовидного, шинирующего по дуге мостовидного протеза МК на ВЧ с опорами на 17,16,15, 14,13,12,11,21,22,23,24,25,26,27 зубов
  - На НЧ Изготовление ИК на зубы 4.7;4.5;3.7 и бюгельного протеза, так как зуб 3.7 не в состоянии уже быть опорой мостовидного протеза.
5. Сроки реабилитационно-профилактических осмотров – 1 раз в 6 месяцев.

#### 3) Задачи для самостоятельного разбора на занятии

Больной А. 45 лет обратился в клинику ортопедической стоматологии с жалобами на отсутствие зубов, затруднённое пережёвывание пищи, эстетический недостаток. Анамнез заболевания: за ортопедической помощью не обращался. Анамнез жизни: профессиональных вредностей не имеет, курит, наследственность не отягощена. Объективно: конфигурация лица не изменена. Кожа физиологической окраски, отсутствие видимых патологических изменений. Красная кайма губ розового цвета, умеренно увлажнена, патологические элементы отсутствуют. Открывание рта в полном объёме. Пальпация ВНЧС безболезненна. Пальпация мышц безболезненна. Регионарные лимфатические узлы не увеличены, подвижны, не спаяны с окружающими тканями, безболезненны. Слизистая оболочка полости рта физиологической окраски, без рубцов и высыпаний, умеренно увлажнена Гигиена полости рта неудовлетворительная, имеются зубные отложения в области всех зубов. Краевое прилегание пломб нарушено. Зубы 1.4, 1.5, 1.6, 1.8, 2.5, 2.8, 3.6, 3.7, 3.8, 4.8 отсутствуют.



#### Контрольные вопросы:

1. Оформить зубную формулу. Предварительный диагноз.
2. Дополнительные методы обследования.
3. Подготовка к протезированию.
4. Окончательный диагноз.
4. Варианты протезирования.
5. Описать клинично- лабораторные этапы изготовления выбранного Вами лечения.



#### 4. Задания для групповой работы

Заслушать презентации на темы:

1. Принципы зубного протезирования мостовидными конструкциями. Виды мостовидных конструкций.
  2. Мостовидные конструкции. Показания и противопоказания к применению.
  3. Выбор опорных зубов в зависимости от величины и топографии дефекта.
  4. Клинические и лабораторные этапы изготовления штампованно-паяных мостовидных протезов. Одонтопрепарирование под мостовидный протез.
  5. Клинические и лабораторные этапы изготовления цельнолитых мостовидных протезов. Одонтопрепарирование.
  6. Клинические и лабораторные этапы изготовления металлокерамических мостовидных протезов. Одонтопрепарирование.
  7. Клинические и лабораторные этапы изготовления металлопластмассовых мостовидных протезов. Одонтопрепарирование.
1. **Самостоятельная внеаудиторная работа обучающихся по теме:**

*Задания для самостоятельной внеаудиторной работы студентов по указанной теме:*

1) *Ознакомиться с теоретическим материалом по теме занятия с использованием конспектов лекций и/или рекомендуемой учебной литературы.*

2) *Ответить на вопросы для самоконтроля .*

1. Препарирование зубов под цельнолитые мостовидные протезы.
2. Формирование уступа, его расположение относительно десны, инструменты для препарирования.
3. Получение оттисков.
4. Изготовление моделей челюстей.
5. Моделирование цельнолитого мостовидного протеза.
6. Припасовка цельнолитого мостовидного протеза.
7. Припасовка и фиксация цельнолитого мостовидного протеза.
8. Получение оттисков.
9. Изготовление моделей челюстей.

3) *Проверить свои знания с использованием тестового контроля*

Выберите правильный(ые) вариант(ы) ответов

1. В соответствии с Протоколом (стандартом) ведения больных с частичным отсутствием зубов, утвержденный в России в 2004 г., изготавливать несъемные протезы с дистальным консольным элементом конструкции можно:

- 1) Только цельнолитые
- 2) Только штампованно-паяные
- 3) Штампованно-паяные и цельнолитые

2. В соответствии с Протоколом (стандартом) ведения больных с частичным отсутствием зубов, утвержденный в России в 2004 г., в несъемном протезе с дистальным консольным элементом конструкции соотношение длины (мезио-дистального размера) опорной и подвесной части должно быть не менее, чем:

- 1) 2:1
- 2) 1,5:1
- 3) 1:1

3. В соответствии с Протоколом (стандартом) ведения больных с частичным отсутствием зубов, утвержденный в России в 2004 г., в несъемном протезе с дистальным консольным элементом конструкции должно быть следующее количество опорных зубов:

- 1) 2
- 2) 1
- 3) 3

4. В соответствии с Протоколом (стандартом) ведения больных с частичным отсутствием зубов, утвержденный в России в 2004 г., при протезировании цельнолитыми мостовидными протезами с опорой на витальные зубы использование временных коронок:

- 1) Обязательно
- 2) Не обязательно
- 3) Обязательно по требованию пациента

5. При отсутствии 14 и 15 зубов изготовление цельнолитого мостовидного протеза с опорой на 13 и 16 зубы с точки зрения биомеханики следует считать:

- 1) Рациональным
- 2) Допустимым
- 3) Недопустимым

6. При отсутствии 34, 35 и 36 зубов изготовление цельнолитого мостовидного протеза с опорой на 33 и 37 зубы с точки зрения биомеханики следует считать:

- 1) Допустимым
- 2) Рациональным
- 3) Недопустимым

7. При изготовлении металлокерамического протеза в области нижних моляров нужно изготавливать промежуточную часть следующего типа:

- 1) Промывную

- 2) Касательную
  - 3) Седловидную
8. При изготовлении металлокерамического протеза в области верхних премоляров нужно изготавливать промежуточную часть следующего типа:
- 1) Касательную
  - 2) Промывную
  - 3) Седловидную
9. Каркас металлокерамического протеза изготавливается методом:
- 1) Литья
  - 2) Штамповки
  - 3) Фрезерования
9. Пациенту планируется изготовить керамическую коронку на 21 зуб. С каким, по форме, уступом целесообразно препарировать зуб?
- 1) 90°
  - 2) 120°
  - 3) Без уступа
10. Пациенту планируется изготовить керамическую коронку на 11 зуб. Какой по протяженности уступ целесообразно препарировать?
- 1) Круговой
  - 2) Вестибуло-апроксимальный
  - 3) Вестибулярный
11. Пациенту после препаровки зубов необходимо получить оттиск. Какой материал необходимо выбрать?
- 1) А-силикон
  - 2) Альгинатный
  - 3) Гипс
12. Припасовку керамической коронки осуществляют выявлением преждевременных контактов между коронкой и стенками культи зуба с помощью:
- 1) Корректирующих силиконовых оттискных масс
  - 2) Разогретого воска
  - 3) Альгинатных оттискных масс

*Ответы на тест:*

- 1.1 6.1 11.1  
 2.1 7.1 12.1  
 3.1 8.1  
 4.1 9.1  
 5.1 10.1

*4) Подготовить презентации на темы:*

1. Принципы зубного протезирования мостовидными конструкциями. Виды мостовидных конструкций.
2. Мостовидные конструкции. Показания и противопоказания к применению.
3. Выбор опорных зубов в зависимости от величины и топографии дефекта.
4. Клинические и лабораторные этапы изготовления штампованно-паяных мостовидных протезов. Одонтопрепарирование под мостовидный протез.
5. Клинические и лабораторные этапы изготовления цельнолитых мостовидных протезов. Одонтопрепарирование.
6. Клинические и лабораторные этапы изготовления металлокерамических мостовидных протезов. Одонтопрепарирование.
7. Клинические и лабораторные этапы изготовления металлопластмассовых мостовидных протезов. Одонтопрепарирование.

**Рекомендуемая литература:**

**Основная:**

1. Ортопедическая стоматология: учебник для студентов. Н. Г. Аболмасов, Н. Н. Аболмасов, М. С. Сердюков. МЕДпресс-информ, 2011.
2. Лекции по ортопедической стоматологии: учебное пособие. Под ред. Т.И. Ибрагимова. М.ГЭОТАР-Медиа, 2010
3. Зубопротезная техника: учебник. Под ред. М.М. Расулова и др. ГЭОТАР-Медиа, 2010.

**Дополнительная:**

1. Ортопедическая стоматология. Фантомный курс Е. Н. Жулев, Н. В. Курякина, Н. Е. Митин ; ред. Е. Н. Жулев Мед. информ. агентство, 2011
2. Ортопедическая стоматология: учебник. Под ред. И.Ю.Лебеденко, Э.С.Каливрадзяна.ГЭОТАР-Медиа, 2011
3. Ортопедическая стоматология : национальное руководство ред.: И. Ю. Лебеденко, С. Д. Арутюнов, А. Н. Ряховский. М. : "ГЭОТАР-Медиа", 2016. - 824 с. : ил.
4. Ортопедическая стоматология. Прикладное материаловедение В. Н. ТрезубовМЕДпресс-информ 2011

5. Запись и ведение медицинской карты в клинике ортопедической стоматологии Ибрагимов Т.И., [Электронный ресурс] : учебное пособие / Под ред. проф. Т.И. Ибрагимова - М. :ГЭОТАР-Медиа, 2013. - 224 с. - ISBN 978-5-9704-2439-1 –
6. Клинические рекомендации (протоколы лечения) «При диагнозе частичное отсутствие зубов (частичная вторичная адентия, потеря зубов вследствие несчастного случая, удаления или локализованного пародонтита)» Утверждены Постановлением № 15 Совета Ассоциации общественных объединений «Стоматологическая Ассоциация России» от 30 сентября 2014 года

### Семинарское занятие 2.1. Клинико-лабораторные этапы лечения литыми конструкциями с облицовкой.

**Цель:** Освоить клинико-лабораторные этапы ортопедического лечения больных металлокерамическими, литыми протезами с пластмассовой облицовкой протезами.

#### Задачи:

##### Рассмотреть:

- клинические и лабораторные этапы изготовления цельнолитых, металлокерамических и металлопластмассовых мостовидных протезов.

##### Обучить:

- одонтопрепарированию зубов под цельнолитые, металлокерамические и металлопластмассовые мостовидные протезы.

##### Изучить:

- показания и преимущества цельнолитых, металлокерамических и металлопластмассовых мостовидных протезов.
- правила изготовления металлокерамических и металлопластмассовых мостовидных протезов в соответствии со стандартами.

##### Сформировать:

- понятие о клинических и лабораторных этапах изготовления цельнолитых, металлокерамических и металлопластмассовых мостовидных протезов.

##### Обучающийся должен знать:

- Функциональную анатомию челюстно-лицевой области.
- Клиническое материаловедение.
- Общий курс протезирования при дефектах зубов.
- Клинико-лабораторные этапы ортопедического лечения больных при помощи цельнолитых, металлокерамических и металлопластмассовых мостовидных протезов.

##### Обучающийся должен уметь:

- определять показания для изготовления цельнолитых, металлокерамических и металлопластмассовых мостовидных протезов согласно стандартам.

##### Обучающийся должен владеть:

- одонтопрепарированием зубов под цельнолитые, металлокерамические и металлопластмассовые мостовидные протезы.

#### Самостоятельная аудиторная работа обучающихся по теме:

### 10. Ответить на вопросы по теме занятия

1. Препарирование зубов под металлокерамические и металлопластмассовые мостовидные протезы.
2. Формирование уступа, его расположение относительно десны, инструменты для препарирования.
3. Получение оттисков.
4. Изготовление моделей челюстей.
5. Моделирование каркаса металлопластмассового и металлокерамического протеза.
6. Припасовка каркаса металлопластмассового и металлокерамического протеза.
7. Подбор цвета облицовочного материала.
8. Припасовка и фиксация металлопластмассового и металлокерамического мостовидного протеза.

### 2. Практическая работа.

Выполнить на фантоме препарирование зубов под мостовидный протез, снять оттиски и отлить модели.

### 3. Решить ситуационные задачи

#### 1). Алгоритм разбора задач:

- проанализировать данные представленные в задаче (жалобы и данные объективного обследования пациента)
- на основании клинических данных и методов дополнительного исследования сформулировать диагноз
- какие дополнительные методы обследования необходимы для подтверждения диагноза
- составьте план лечения

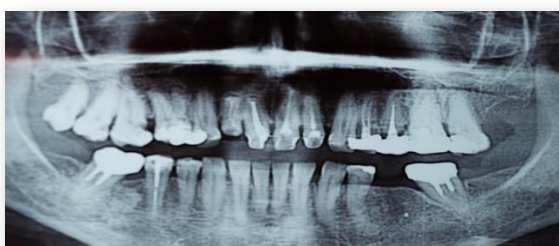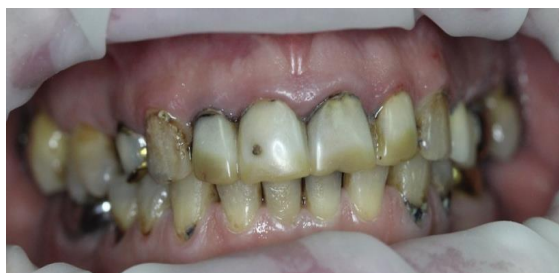#### 2) Пример задачи с разбором по алгоритму

В клинику обратилась пациентка И., 55 лет. Жалобы: на затрудненное пережевывание пищи, изменение цвета зубов, болевые ощущения в области ВНЧС;

с	с	с	с	к	с	к	к	к	к	с	к	к	к	п	0
18	17	16	15	14	13	12	11	21	22	23	24	25	26	27	28
48	47	46	45	44	43	42	41	31	32	33	34	35	36	37	38

0	к	0	с	с						с	с	0	к	0
---	---	---	---	---	--	--	--	--	--	---	---	---	---	---

Анамнез заболевания: первое протезирование проводилось 15 лет назад, последнее посещение стоматолога 3 года назад (по поводу удаления зуба 3.6). Объективно при осмотре: Слизистая оболочка десны в области зубов 1.1, 1.2, 2.1, 2.2 гиперемирована, отечна. Имеются твердые и мягкие зубные отложения. Высота нижнего отдела лица не изменена.



#### Контрольные вопросы

6. Дайте определение одонтопародонтограммы по Курляндскому, расскажите принцип ее построения, какие задачи решает врач с ее помощью.
7. Укажите поверхности зондирования зубодесневых карманов у однокорневых и многокорневых зубов.
8. Поставьте диагноз.
9. Предложите вариант ортопедического лечения без учета имплантации.
10. Укажите сроки проведения профилактического осмотра пациентов.

#### Эталон ответа.

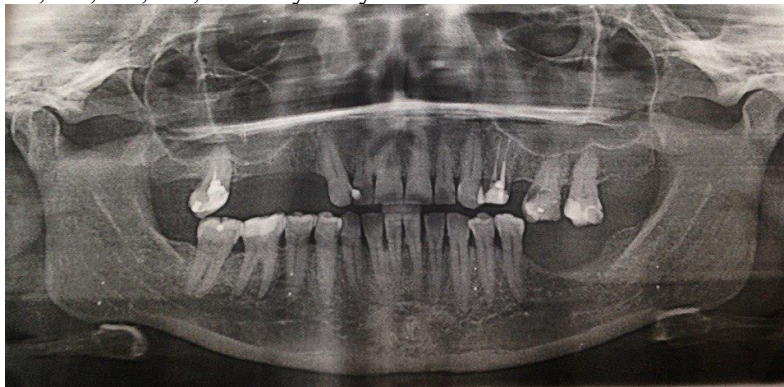
4. Одонтопародонтограмма – это схема-чертеж, получаемая путем занесения данных об опорном аппарате каждого зуба в специальные клетки этого чертежа. В пародонтограмме каждому зубу со здоровым пародонтом присвоен условный коэффициент. Условные коэффициенты выведены на основании гнатодинамометрических данных Габера.
5. Места зондирования зубов: в области больших коренных зубов по 2 замера с щечной и небно-язычной поверхностей и по 1 с дистальной и медиальной; в области малых коренных зубов, резцов и клыков проводят 4 замера — по одному на каждой поверхности.
6. Диагноз:
  - Хронический генерализованный парадонтит
  - Средней степени тяжести
  - Частичное отсутствие зубов вследствие осложненного кариеса
  - Дефект зубного ряда по Кеннеди НЧ III кл 1 под/кл.
  - С потерей жевательной эффективности 24% по Агапову
  - Косметический дефект
  - Сопутствующие стоматологические заболевания: Оклюзионно-артикуляционный синдром ВНЧС (ОАС ВНЧС)
4. Ортопедическое лечение:
  - На базе парадонтологического кабинета - проведение профессиональной гигиены;

**План ортопедического лечения:**

  - Снятие диагностических слепков, получение и изучение диагностических моделей.

- Получение окклюзиограммы
- Проведение этапа избирательного пришлифовывания зубов
- Определение ЦО, высоты прикуса
- Лечение начинается с назначения пациенту охранительного режима движений НЧ:
  1. Исключить широкое открывание рта
  2. Исключить момент откусывания пищи
  3. Исключить прием жесткой пищи
  4. Исключить одностороннее жевание
- На фоне острых болей и спазма мышц не рекомендуется проведение ортопедического лечения. Желательно назначить препараты успокаивающие, обезболивающие, физиотерапию, релаксирующие мероприятия, а только после снятия острых болевых ощущений начинать ортопедические вмешательства: изготовление временной протетической конструкции - стабилизирующей шины.
- После исчезновения болевых ощущений в области ВНЧС провести рациональное протезирование:
- Снятие ранее изготовленных конструкций
- Изготовление мостовидного, шинирующего по дуге мостовидного протеза МК на ВЧ с опорами на 17,16,15, 14,13,12,11,21,22,23,24,25,26,27 зубов
- На НЧ Изготовление ИК на зубы 4.7;4.5;3.7 и бюгельного протеза, так как зуб 3.7 не в состоянии уже быть опорой мостовидного протеза.
- 5. Сроки реабилитационно-профилактических осмотров – 1 раз в 6 месяцев.
- 3) *Задачи для самостоятельного разбора на занятии*

Больной А. 45 лет обратился в клинику ортопедической стоматологии с жалобами на отсутствие зубов, затруднённое пережёвывание пищи, эстетический недостаток. Анамнез заболевания: за ортопедической помощью не обращался. Анамнез жизни: профессиональных вредностей не имеет, курит, наследственность не отягощена. Объективно: конфигурация лица не изменена. Кожа физиологической окраски, отсутствие видимых патологических изменений. Красная кайма губ розового цвета, умеренно увлажнена, патологические элементы отсутствуют. Открывание рта в полном объёме. Пальпация ВНЧС безболезненна. Пальпация мышц безболезненна. Регионарные лимфатические узлы не увеличены, подвижны, не спаяны с окружающими тканями, безболезненны. Слизистая оболочка полости рта физиологической окраски, без рубцов и высыпаний, умеренно увлажнена. Гигиена полости рта неудовлетворительная, имеются зубные отложения в области всех зубов. Краевое прилегание пломб нарушено. Зубы 1.4, 1.5, 1.6, 1.8, 2.5, 2.8, 3.6, 3.7, 3.8, 4.8 отсутствуют.



#### **Контрольные вопросы:**

1. Оформить зубную формулу. Предварительный диагноз.
2. Дополнительные методы обследования.
3. Подготовка к протезированию.
4. Окончательный диагноз.
4. Варианты протезирования.
5. Описать клинично- лабораторные этапы изготовления выбранного Вами лечения.

#### **4. Задания для групповой работы**

Заслушать истории болезней на темы:

1. Лечение пациента с частичным отсутствием зубов. I класс по Кеннеди
2. Лечение пациента с частичным отсутствием зубов. II класс по Кеннеди
3. Лечение пациента с частичным отсутствием зубов. III класс по Кеннеди
4. Лечение пациента с частичным отсутствием зубов. IV класс по Кеннеди
5. Лечение пациента с частичным отсутствием зубов. I класс по Гаврилову
6. Лечение пациента с частичным отсутствием зубов. II класс по Гаврилову
7. Лечение пациента с частичным отсутствием зубов. III класс по Гаврилову
8. Лечение пациента с частичным отсутствием зубов. IV класс по Гаврилову
9. Лечение пациента с частичным отсутствием зубов. V класс по Гаврилову
10. Лечение пациента с частичным отсутствием зубов. VI класс по Гаврилову
11. Лечение пациента с частичным отсутствием зубов. VII класс по Гаврилову

#### **Самостоятельная внеаудиторная работа обучающихся по теме:**

*Задания для самостоятельной внеаудиторной работы студентов по указанной теме:*

- 1) *Ознакомиться с теоретическим материалом по теме занятия с использованием конспектов лекций и/или*

рекомендуемой учебной литературы.

2) Ответить на вопросы для самоконтроля .

1. Препарирование зубов под металлокерамические и металлопластмассовые мостовидные протезы.
2. Формирование уступа, его расположение относительно десны, инструменты для препарирования.
3. Получение оттисков.
4. Изготовление моделей челюстей.
5. Моделирование каркаса металлопластмассового и металлокерамического протеза.
6. Припасовка каркаса металлопластмассового и металлокерамического протеза.
7. Подбор цвета облицовочного материала.
8. Припасовка и фиксация металлопластмассового и металлокерамического мостовидного протеза.

3) Проверить свои знания с использованием тестового контроля

Выберите правильный(ые) вариант(ы) ответов

1. В соответствии с Протоколом (стандартом) ведения больных с частичным отсутствием зубов, утвержденный в России в 2004 г., изготавливать несъемные протезы с дистальным консольным элементом конструкции можно:

- 1) Только цельнолитые
- 2) Только штампованно-паяные
- 3) Штампованно-паяные и цельнолитые

2. В соответствии с Протоколом (стандартом) ведения больных с частичным отсутствием зубов, утвержденный в России в 2004 г., в несъемном протезе с дистальным консольным элементом конструкции соотношение длины (мезио-дистального размера) опорной и подвесной части должно быть не менее, чем:

- 1) 2:1
- 2) 1,5:1
- 3) 1:1

3. В соответствии с Протоколом (стандартом) ведения больных с частичным отсутствием зубов, утвержденный в России в 2004 г., в несъемном протезе с дистальным консольным элементом конструкции должно быть следующее количество опорных зубов:

- 1) 2
- 2) 1
- 3) 3

4. В соответствии с Протоколом (стандартом) ведения больных с частичным отсутствием зубов, утвержденный в России в 2004 г., при протезировании цельнолитыми мостовидными протезами с опорой на витальные зубы использование временных коронок:

- 1) Обязательно
- 2) Не обязательно
- 3) Обязательно по требованию пациента

5. При отсутствии 14 и 15 зубов изготовление цельнолитого мостовидного протеза с опорой на 13 и 16 зубы с точки зрения биомеханики следует считать:

- 1) Рациональным
- 2) Допустимым
- 3) Недопустимым

6. При отсутствии 34, 35 и 36 зубов изготовление цельнолитого мостовидного протеза с опорой на 33 и 37 зубы с точки зрения биомеханики следует считать:

- 1) Допустимым
- 2) Рациональным
- 3) Недопустимым

7. При изготовлении металлокерамического протеза в области нижних моляров нужно изготавливать промежуточную часть следующего типа:

- 1) Промывную
- 2) Касательную
- 3) Седловидную

8. При изготовлении металлокерамического протеза в области верхних премоляров нужно изготавливать промежуточную часть следующего типа:

- 1) Касательную
- 2) Промывную
- 3) Седловидную

9. Каркас металлокерамического протеза изготавливается методом:

- 1) Литья
- 2) Штамповки
- 3) Фрезерования

9. Пациенту планируется изготовить керамическую коронку на 21 зуб. С каким, по форме, уступом целесообразно препарировать зуб?

- 1) 90°
- 2) 120°
- 3) Без уступа

10. Пациенту планируется изготовить керамическую коронку на 11 зуб. Какой по протяженности уступ целесообразно препарировать?

- 1)Круговой
- 2)Вестибуло-апроксимальный
- 3)Вестибулярный

11. Пациенту после препаровки зубов необходимо получить оттиск. Какой материал необходимо выбрать?

- 1)А-силикон
- 2)Альгинатный
- 3)Гипс

12. Припасовку керамической коронки осуществляют выявлением преждевременных контактов между коронкой и стенками культи зуба с помощью:

- 1) Корректирующих силиконовых оттискных масс
- 2) Разогретого воска
- 3) Альгинатных оттискных масс

*Ответы на тест:*

- |     |      |      |
|-----|------|------|
| 1.1 | 6.1  | 11.1 |
| 2.1 | 7.1  | 12.1 |
| 3.1 | 8.1  |      |
| 4.1 | 9.1  |      |
| 5.1 | 10.1 |      |

4) Написать истории болезни на темы:

1. Лечение пациента с частичным отсутствием зубов. I класс по Кеннеди
2. Лечение пациента с частичным отсутствием зубов. II класс по Кеннеди
3. Лечение пациента с частичным отсутствием зубов. III класс по Кеннеди
4. Лечение пациента с частичным отсутствием зубов. IV класс по Кеннеди
5. Лечение пациента с частичным отсутствием зубов. I класс по Гаврилову
6. Лечение пациента с частичным отсутствием зубов. II класс по Гаврилову
7. Лечение пациента с частичным отсутствием зубов. III класс по Гаврилову
8. Лечение пациента с частичным отсутствием зубов. IV класс по Гаврилову
9. Лечение пациента с частичным отсутствием зубов. V класс по Гаврилову
10. Лечение пациента с частичным отсутствием зубов. VI класс по Гаврилову
11. Лечение пациента с частичным отсутствием зубов. VII класс по Гаврилову

**Рекомендуемая литература:**

**Основная:**

1. Ортопедическая стоматология: учебник для студентов. Н. Г. Аболмасов, Н. Н. Аболмасов, М. С. Сердюков. МЕДпресс-информ, 2011.
2. Лекции по ортопедической стоматологии: учебное пособие. Под ред. Т.И. Ибрагимова. М.ГЭОТАР-Медиа, 2010
3. Зубопротезная техника: учебник. Под ред. М.М. Расулова и др. ГЭОТАР-Медиа, 2010.

**Дополнительная:**

1. Ортопедическая стоматология. Фантомный курс ред. Е. Н. Жулев Мед. информ. агентство, 2011 Е. Н. Жулев, Н. В. Курякина, Н. Е. Митин ;
2. Ортопедическая стоматология: учебник. Под ред. И.Ю.Лебеденко, Э.С.Каливрадзияна.ГЭОТАР-Медиа, 2011
3. Ортопедическая стоматология : национальное руководство ред.: И. Ю. Лебеденко, С. Д. Арутюнов, А. Н. Ряховский. М. : "ГЭОТАР-Медиа", 2016. - 824 с. : ил.
4. Ортопедическая стоматология. Прикладное материаловедение В. Н. ТрезубовМЕДпресс-информ 2011
5. Запись и ведение медицинской карты в клинике ортопедической стоматологии Ибрагимов Т.И., [Электронный ресурс] : учебное пособие / Под ред. проф. Т.И. Ибрагимова - М. :ГЭОТАР-Медиа, 2013. - 224 с. - ISBN 978-5-9704-2439-1 –
6. Клинические рекомендации (протоколы лечения) «При диагнозе частичное отсутствие зубов (частичная вторичная адентия, потеря зубов вследствие несчастного случая, удаления или локализованного пародонтита)»Утверждены Постановлением № 15 Совета Ассоциации общественных объединений «Стоматологическая Ассоциация России» от 30 сентября 2014 года

## **Раздел 2. Лечение пациентов съёмными конструкциями**

### **Практическое занятие 2.1 Лечение частичными съёмными протезами.**

**Цель:** изучить показания и противопоказания к возмещению дефектов зубных рядов частичными съёмными пластиночными протезами. Изучить методы фиксации частичных съёмных пластиночных протезов.

**Задачи:**

**Рассмотреть:**

- Клинические формы частичного отсутствия на моделях, на ортопантонограммах.

**Обучить:**

- Обосновани выбора количества зубов для фиксации протеза удерживающими кламмерами и закономерности их расположения в базисе протеза

**Изучить:**

- формулировку диагноза при данной патологии.
- Механические способы фиксации частичных съемных пластиночных протезов. Классификация кламмеров
- Удерживающие кламмеры, их виды.
- Методы соединения кламмеров с базисом протеза.
- Основные части опорно-удерживающего кламмера. Требования, предъявляемые к ним.

#### **Сформировать:**

- Понятие о показаниях и противопоказаниях к возмещению дефектов зубных рядов частичными съемными пластиночными протезами.
- Понятие о методах фиксации частичных съемных пластиночных протезов.

#### **Обучающийся должен знать:**

- Функциональную анатомию челюстно-лицевой области.
- Показания и противопоказания к лечению больных с использованием частичных съемных пластиночных протезов.
- Способы фиксации частично съемных протезов, классификации кламмеров, телескопические, замковые, балочные замковые крепления.

#### **Обучающийся должен уметь:**

- Выявлять у больных показания и противопоказания к лечению с использованием частичных съемных пластиночных протезов,
- определять границы базиса частичного съемного пластиночного протеза.
- Изготавливать гнутый удерживающий кламмер, моделировать из воска опорно-удерживающий кламмер.

#### **Обучающийся должен владеть:**

- Навыками составления схем патогенеза патологических процессов и заболеваний.

#### **Самостоятельная аудиторная работа обучающихся по теме:**

##### **1. Ответить на вопросы по теме занятия:**

1. Показания и противопоказания к применению частичных съемных пластиночных протезов.
2. Базис протеза и факторы, определяющие его форму и размеры.
3. Обоснование выбора количества зубов для фиксации протеза удерживающими кламмерами и закономерности их расположения в базисе протеза.
4. Границы базиса частичного съемного пластиночного протеза на верхней челюсти.
5. Границы базиса частичного съемного пластиночного протеза на нижней челюсти.
6. Способы фиксации съемных протезов по Боянову (механические, биомеханические, физические, биофизические).
7. Механические способы фиксации частичных съемных пластиночных протезов.
8. Классификация кламмеров.
9. Удерживающие кламмеры, их виды. Основные части и требования, предъявляемые к ним.
10. Опорно-удерживающие кламмеры, их виды. Основные части опорно-удерживающего кламмера. Требования, предъявляемые к ним.
11. Выбор опорных зубов под фиксирующие элементы протеза.
12. Кламмерные линии.
13. Методы соединения кламмеров с базисом протеза.
14. Бескламмерная фиксация частичных съемных пластиночных протезов.
15. Телескопические, замковые, балочные крепления и магнитные фиксаторы в частичных съемных протезах.

##### **2. Практическая работа.**

###### **1) Освоить манипуляции:**

- Провести стоматологический осмотр пациента при частичном отсутствии зубов.
- Освоить практический навык формулирования диагноза
- Собрать анамнез
- Записать карту стоматологического осмотра.

###### **2) Цель работы:**

- освоить формулирование диагноза при частичном отсутствии зубов.

###### **3) Методика проведения работы (алгоритм освоения навыка):**

- Провести осмотр пациента
- Записать зубную формулу
- Поставить диагноз по МКБ
- Составить план лечения и подготовки к ортопедическому лечению

###### **4) Результаты:**

- Произвести запись в амбулаторной карте форма 043/У
- правильно определить класс дефекта, значение потери жевательной эффективности по Агапову проверяется преподавателем.
- Выявление у больных показаний и противопоказаний к лечению с использованием частичных съемных пластиночных протезов.

###### **5) Выводы:**



- для постановки диагноза необходимо рассчитать потерю жевательной эффективности, определить класс по Кеннеди
- Частичная потеря зубов, вследствие ... (этиология потери зубов), класс по Кеннеди, потеря жевательной эффективности по Агапову ...%
- План лечения:

### 3. Решить ситуационные задачи

#### 1). Алгоритм разбора задач:

- проанализировать данные представленные в задаче (жалобы и данные объективного обследования пациента)
- на основании клинических данных и методов дополнительного исследования сформулировать диагноз
- какие дополнительные методы обследования необходимы для подтверждения диагноза
- составьте план лечения

#### 2). Пример задачи с разбором по алгоритму.

В клинику обратилась пациентка В., 58 лет. Жалобы: на косметический дефект, затруднённое пережёвывание пищи, дефект штампованных коронок на нижней челюсти, кровоточивость дёсен и запах изо рта.

Анамнез заболевания: 15 лет назад пациентка протезировалась в городской поликлинике. Были изготовлены штампованно-паяные мостовидные протезы с пластмассовой облицовкой на вестибулярной поверхности с нитрид-титановым напылением на верхнюю челюсть; штампованно-паяные мостовидные протезы с нитрид-титановым напылением на нижнюю челюсть, один из которых имеет дистальную консоль.

#### Объективно при осмотре:

Мягкие зубные отложения на зубах нижней челюсти. Неудовлетворительная гигиена полости рта.

Прикус: ортогнатический.

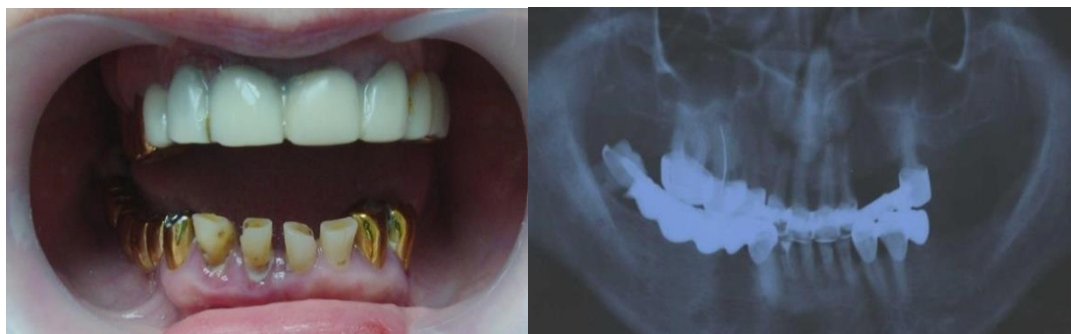Слизистая оболочка полости рта: гиперемирована, отёчна в области всех зубов нижней и в области коронок верхней челюсти.

Кариозные поражения зубов 3.2, 3.1, 4.1, 4.2. Оголение корней зубов 3.2, 3.1, 4.1,

4.2, 4.8. Повышенное стирание зубов 3.2, 3.1, 4.1, 4.2 на 1/3 высоты коронковой части. Веерообразное расхождение зубов 3.2, 3.1, 4.1, 4.2 с вестибулярным наклоном. Тремы между зубами 3.2, 3.1, 4.1, 4.2. Дефект штампованных коронок на зубах 3.4, 3.3, 4.3. (окклюзионные поверхности коронок стертые), снижением нижнего отдела лица. Изменение в цвете пластмассовой облицовки на мостовидном протезе верхней челюсти. Категорически отказывается от применения имплантатов в полости рта.

Зубная формула:

0	0	к	к	к	к	к	к	к	к	и	и	к	0	0	0
18	17	16	15	14	13	12	11	21	22	23	24	25	26	27	28
48	47	46	45	44	43	42	41	31	32	33	34	35	36	37	38
к	и	и	и	и	к	с	с/п	с	с	к	к	ф	0	0	0



#### Вопросы:

1. Поставить диагноз по классификации Кеннеди:
2. Определить потерю жевательной эффективности по Агапову:
3. Какие сопутствующие стоматологические заболевания подходят к этой задаче:
4. Выберите правильный план ортопедического лечения с лучшей фиксацией во рту для этой ситуации без имплантатов.

#### Разбор по алгоритму:

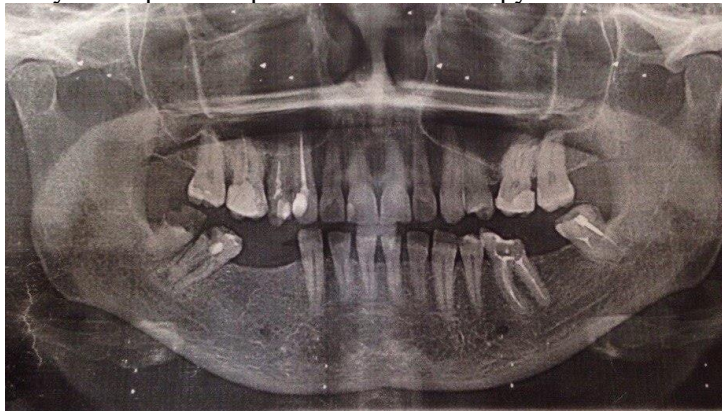1. Кеннеди на ВЧ – I кл, на НЧ – II кл 1 под/кл
2. потерей жевательной эффективности 32%
3. кариес зубов 3.2;3.1;4.1;4.2; хронический генерализованный парадонтит.
4. В/Ч - Тотальное протезирование МК и Бюгельный протез Н/Ч - Тотальное протезирование МК и Бюгельный протез

#### 3). Задачи для самостоятельного разбора на занятии:

##### Задача № 1

Больной В. 32 лет обратился в клинику ортопедической стоматологии с жалобами на отсутствие зубов, затруднённое пережёвывание пищи. Анамнез: за ортопедической помощью не обращался. Соматические и аллергические заболевания отрицает. Объективно: Конфигурация лица не изменена. Кожа физиологической окраски. Красная кайма губ розового цвета, умеренно увлажнена, патологические элементы отсутствуют. Открывание рта

безболезненно, в полном объёме. Пальпация ВНЧС безболезненна, движения плавные симметричные. Пальпация мышц безболезненна. Регионарные лимфатические узлы не увеличены, подвижны, не спаяны с окружающими тканями, безболезненны. Прикус аномальный. Слизистая оболочка преддверия полости рта бледно-розовой окраски, умеренно увлажнена, патологические элементы отсутствуют. Гигиена полости рта неудовлетворительная, имеются зубные отложения в области всех зубов. Краевое прилегание пломб нарушено.



#### **Контрольные вопросы:**

1. Оформить зубную формулу. Предварительный диагноз.
2. Дополнительные методы обследования.
3. Подготовка к протезированию.
4. Окончательный диагноз.
4. Варианты протезирования.
5. Описать клинико- лабораторные этапы изготовления выбранного Вами лечения.

#### **4. Задания для групповой работы**

- 1) Осмотр пациента с частичным отсутствием зубов. Освоить практический навык: написание истории болезни.
- 2) Цель работы: научиться определять показания для изготовления мостовидных протезов, составлять план лечения, план протезирования мостовидными конструкциями.
- 3) Методика проведения работы (алгоритм освоения навыка): осмотр полости рта, написание зубной формулы, изучение ОПТГ, обследование опорных зубов, постановка диагноза, составление плана лечения и протезирования.
- 4) Результаты: истории болезни проверяются и оцениваются преподавателем.
- 5) Выводы: для того чтобы составить план лечения и протезирования необходимо знать показания и провести тщательный осмотр полости рта.
- 6). Освоить практический навык одонтопрепарирования зубов на фантоме под штампованно-паяный мостовидный протез. Освоить манипуляцию одонтопрепарирования под штампованную коронку.
- 7)Методика проведения работы (алгоритм освоения навыка): препарирование проводится как под одиночную штампованную коронку с соблюдением параллельности культей зубов между собой.
- 8)Результаты: этапы препарирования контролируются и оцениваются преподавателем. Выводы: культы опорных зубов должны быть параллельными.

#### **Самостоятельная внеаудиторная работа обучающихся по теме:**

Задания для самостоятельной внеаудиторной работы студентов по указанной теме:

- 1) *Ознакомиться с теоретическим материалом по теме занятия с использованием конспектов лекций и/или рекомендуемой учебной литературы.*
- 2) *Ответить на вопросы для самоконтроля*
  1. Показания и противопоказания к применению частичных съемных пластиночных протезов.
  2. Базис протеза и факторы, определяющие его форму и размеры.
  3. Обоснование выбора количества зубов для фиксации протеза удерживающими кламмерами и закономерности их расположения в базисе протеза.
  4. Границы базиса частичного съемного пластиночного протеза на верхней челюсти.
  5. Границы базиса частичного съемного пластиночного протеза на нижней челюсти.
  6. Способы фиксации съемных протезов.
  - 7.Механические способы фиксации частичных съемных пластиночных протезов. Классификация кламмеров.
  8. Удерживающие кламмеры, их виды. Основные части и требования, предъявляемые к ним.
  9. Выбор опорных зубов под фиксирующие элементы протеза. Кламмерные линии
  10. Методы соединения кламмеров с базисом протеза.

#### **Рекомендуемая литература:**

##### **Основная:**

1. Ортопедическая стоматология: учебник для студентов. Н. Г. Аболмасов, Н. Н. Аболмасов, М. С. Сердюков. МЕДпресс-информ, 2011.

2. Лекции по ортопедической стоматологии: учебное пособие. Под ред. Т.И. Ибрагимова. М.ГЭОТАР-Медиа, 2010
3. Зубопротезная техника: учебник. Под ред. М.М. Расулова и др. ГЭОТАР-Медиа, 2010.

**Дополнительная:**

1. Ортопедическая стоматология: учебник. Под ред. И.Ю.Лебедеенко, Э.С.Каливграджияна.ГЭОТАР-Медиа, 2011
2. Ортопедическая стоматология : национальное руководство ред.: И. Ю. Лебедеенко, С. Д. Арутюнов, А. Н. Ряховский. М. : "ГЭОТАР-Медиа", 2016. - 824 с. : ил.
3. Ортопедическая стоматология Н. Г. Аболмасов [и др.]. "МЕДпресс-информ", 2013
4. Особенности ортопедического лечения больных с малым количеством зубов В. П. Тлустенко АС Гард, 2010
5. Запись и ведение медицинской карты в клинике ортопедической стоматологии Ибрагимов Т.И., [Электронный ресурс] : учебное пособие / Под ред. проф. Т.И. Ибрагимова - М. :ГЭОТАР-Медиа, 2013. - 224 с. - ISBN 978-5-9704-2439-1 –
6. Клинические рекомендации (протоколы лечения) «При диагнозе частичное отсутствие зубов (частичная вторичная адентия, потеря зубов вследствие несчастного случая, удаления или локализованного пародонтита)» Утверждены Постановлением № 15 Совета Ассоциации общественных объединений «Стоматологическая Ассоциация России» от 30 сентября 2014 года

**Практическое занятие 2.2 Клинико-лабораторные этапы изготовления частичного съемного протеза.**

**Цель:** клинико-лабораторные этапы изготовления частичного съемного пластиночного протеза.

**Задачи:**

**Рассмотреть:**

- Получение оттисков при изготовлении частичного съемного пластиночного протеза стандартной и индивидуальной слепочными ложками.

**Обучить:**

- Получению оттисков при изготовлении частичного съемного пластиночного протеза стандартной и индивидуальной слепочными ложками.

**Изучить:**

- Характеристику вариантов соотношения зубных рядов (3 варианта) при частичном отсутствии зубов.
- Характеристику центральной окклюзии при ортогнатическом прикусе.
- Материалы, последовательность и правила изготовления восковых базисов с окклюзионными валиками.
- Этапы определения центральной окклюзии при наличии зубов-антагонистов.
- Этапы определения центральной окклюзии при отсутствии зубов-антагонистов. Определение высоты нижнего отдела лица.
- Методику установления и фиксации нижней челюсти в положении центральной окклюзии.

**Сформировать:**

- Понятие оклинико-лабораторныхэтапх изготовления частичного съемного пластиночного протеза.

**Обучающийся должен знать:**

- Функциональную анатомию челюстно-лицевой области.
- Показания и противопоказания к лечению больных с использованием частичных съемных пластиночных протезов.

**Обучающийся должен уметь:**

- Выявлять у больных показания и противопоказания к лечению с использованием частичных съемных пластиночных протезов, определять границы базиса частичного съемного пластиночного протеза.

**Обучающийся должен владеть:**

- клинико-лабораторными этапами изготовления частичного съемного протеза.

**Самостоятельная аудиторная работа обучающихся по теме:**

**1. Ответить на вопросы по теме занятия:**

1. Методика получения функционального оттиска.
2. Характеристика центральной окклюзии при ортогнатическом прикусе.
3. Материалы, последовательность и правила изготовления восковых базисов с окклюзионными валикам
4. Этапы определения центральной окклюзии при наличии зубов-антагонистов.
5. Этапы определения центральной окклюзии при отсутствии зубов-антагонистов. Определение высоты нижнего отдела лица.
6. Методика установления и фиксации нижней челюсти в положении центральной окклюзии

**2. Практическая работа:**

- 1) Освоить манипуляции:
  - Собрать анамнез .
  - Провести стоматологический осмотр сокурсника.
  - Определить индексы распространённости и интенсивности кариеса зубов.
  - Записать карту стоматологического осмотра.
- 2) Цель работы:
  - Научиться диагностировать кариес зубов у пациента.
- 3) Методика проведения работы (алгоритм освоения навыка):
  - Провести осмотр пациента.

- Записать зубную формулу.
- Провести чистку зубов с помощью щетки и пасты.
- Определить интенсивность и распространённость кариеса у студенческой группы .
- 4) Результаты:
  - Произвести запись в амбулаторной карте форма 043У.
- 5) Выводы:

### 3. Решить ситуационные задачи:

#### 1.Алгоритм разбора задач:

- проанализировать данные представленные в задаче (жалобы и данные объективного обследования пациента)
- на основании клинических данных и методов дополнительного исследования сформулировать диагноз
- какие дополнительные методы обследования необходимы для подтверждения диагноза
- составьте план лечения

#### 2. Пример задачи с разбором по алгоритму.

Больной 65 лет обратился к стоматологу-ортопеду с жалобами на отсутствие зубов и плохую фиксацию съемных протезов в связи с удалением опорных зубов. Из анамнеза выяснено, что больной пользуется съемными протезами давно. Последний раз протезировался 8 лет назад. К протезам привыкает быстро и пользуется ими хорошо. Объективно: Слизистая оболочка полости рта бледно-розового цвета, без патологических изменений. Зубная формула:

0	0	0	0	0	0	0	0	0	0	0	0	0	0	0	0
18	17	16	15	14	13	12	11	21	22	23	24	25	26	27	28
48	47	46	45	44	43	42	41	31	32	33	34	35	36	37	38
0	0	0	0	0	0	0	0	0	0	0	0	0	0	0	0

На верхней челюсти атрофия альвеолярного отростка равномерная, незначительная. Хорошо выражены верхнечелюстные бугры и торус. 1.4 и 2.1 зубы устойчивы. На нижней челюсти 4.3 зубинтактный, устойчивый, шейка зуба обнажена. Альвеолярный отросток в области удаленных боковых зубов имеет значительную атрофию.

#### Контрольные вопросы:

- 1) Поставьте диагноз.
- 2) Определите план лечения.

#### Эталон ответа

В связи с удалением зубов и наличием в полости рта протезов в неудовлетворительном состоянии рекомендуется изготовление новых протезов.

- 1) Диагноз: Частичное отсутствие зубов на верхней челюсти 1 класс по Кеннеди, Частичное отсутствие зубов на нижней челюсти 1 класс по Кеннеди,
- 2) Лечение: показано изготовление съёмных частичных пластиночных протезов.

#### 4. Задания для групповой работы

1. Установка положения пациента и положения врача, света светильника для обследования внешнего вида стоматологического пациента, особенности для обследования верхней и нижней челюсти с соблюдением эргономических принципов, техники безопасности, и санитарно-эпидемиологического режима (на студентах и на пациентах).
2. Опрос стоматологического больного, выяснение жалоб, анамнеза заболевания, анамнеза жизни, общесоматического статуса, аллергологического анамнеза (на студентах и на пациентах).
3. Осмотр внешнего вида больного и полости рта стоматологического больного с помощью стоматологического инструментария с регистрацией состояния твердых тканей зубов (шпатель, зеркало, пинцет) (на студентах и на пациентах).
4. Специальное обследование полости рта больных с частичным отсутствием зубов.
5. Анализ симптомов частичного отсутствия зубов по моделям челюстей и рентгенограммам.
6. Расчет потери жевательной эффективности по Агапову и Оксману на примере больных с частичным отсутствием зубов и их рентгенограмм.
7. Назначить план подготовки полости рта к изготовлению съёмного протеза у больных с частичным отсутствием зубов (у больных, с использованием их рентгенограмм).
8. Препарирование опорных зубов для изготовления коронок с целью фиксации съёмного протеза (на фантомах и у больных).
9. Получение оттисков (на студентах и больных).
10. Участие в припасовке штампованных, цельнолитых коронок (у больных).
11. Участие в фиксации цельнолитых, штампованных коронок (у больных)
12. Заполнение медицинской карты, обследуемого стоматологического больного (на студентах и на пациентах).
13. Проведение предстерилизационной очистки стоматологического инструментария, контроля качества обработки и стерилизации стоматологического инструментария.

#### Самостоятельная внеаудиторная работа обучающихся по теме:

Задания для самостоятельной внеаудиторной работы студентов по указанной теме:

- 1) Ознакомиться с теоретическим материалом по теме занятия с использованием конспектов лекций и/или рекомендуемой учебной литературы.
- 2) Ответить на вопросы для самоконтроля:
  1. Методика получения функционального оттиска.
  2. Характеристика центральной окклюзии при ортогнатическом прикусе.

3. Материалы, последовательность и правила изготовления восковых базисов с окклюзионными валикам
  4. Этапы определения центральной окклюзии при наличии зубов-антагонистов.
  5. Этапы определения центральной окклюзии при отсутствии зубов-антагонистов. Определение высоты нижнего отдела лица.
  6. Методика установления и фиксации нижней челюсти в положении центральной окклюзии
- 3) Проверить свои знания с использованием тестового контроля:
1. Двусторонний дистально не ограниченный (концевой) дефект зубного ряда, по классификации Кеннеди, относится к классу
    1. первому
    2. второму
    3. третьему
    4. четвертому
  2. В положении центральной окклюзии каждый зуб имеет по два антагониста, кроме
    - а) 31, 41
    - б) 18, 28
    - в) 38, 48
    - г) 11, 21
    - д) верны ответы в, г
    - е) верны ответы б, г
    - ж) верны ответы а, б
  3. В положении центральной окклюзии суставная головка находится
    - а) в суставной ямке у вершины суставного бугорка
    - б) в суставной ямке у основания ската суставного бугорка
  4. В положении центральной окклюзии жевательные мышцы и передние пучки височных мышц
    - а) равномерно напряжены
    - б) равномерно расслаблены
  5. Определение центральной окклюзии при третьей группе сложности начинается
    - а) с припасовки базисов с прикусными валиками
    - б) с определения межальвеолярной высоты
  6. При каких условиях этап определения центральной окклюзии не требует присутствия пациента
    - а) при первой группе сложности
    - б) при второй группе сложности
    - в) при третьей группе сложности
    - г) при четвертой группе сложности
  7. С биомеханической точки зрения наиболее надежным считается кламмерное крепление съемного протеза:
    - 1) точечное;
    - 2) линейное;
    - 3) плоскостное.
  8. На верхней челюсти наиболее рациональное расположение кламмерной линии:
    - 1) сагитальное;
    - 2) трансверзальное;
    - 3) диагональное.
  9. На нижней челюсти наиболее рациональное расположение кламмерной линии:
    - 1) сагитальное;
    - 2) трансверзальное;
    - 3) диагональное.
  10. Опорные зубы съемного протеза должны:
    - 1) иметь хорошо выраженный экватор;
    - 2) быть устойчивыми;
    - 3) не иметь дефектов твердых тканей, которые препятствовали бы использованию зуба под опору;
    - 4) не иметь обнажения шейки.

#### **Рекомендуемая литература:**

##### **Основная:**

1. Ортопедическая стоматология: учебник для студентов. Н. Г. Аболмасов, Н. Н. Аболмасов, М. С. Сердюков. МЕДпресс-информ, 2011.
2. Лекции по ортопедической стоматологии: учебное пособие. Под ред. Т.И. Ибрагимова. М.ГЭОТАР-Медиа, 2010
3. Зубопротезная техника: учебник. Под ред. М.М. Расулова и др. ГЭОТАР-Медиа, 2010.

##### **Дополнительная:**

1. Ортопедическая стоматология: учебник. Под ред. И.Ю.Лебедеико, Э.С.Каливрадджияна.ГЭОТАР-Медиа, 2011
2. Ортопедическая стоматология : национальное руководство ред.: И. Ю. Лебедеико, С. Д. Арутюнов, А. Н. Ряховский. М. : "ГЭОТАР-Медиа", 2016. - 824 с. : ил.
3. Ортопедическая стоматология Н. Г. Аболмасов [и др.]. "МЕДпресс-информ", 2013

4. Особенности ортопедического лечения больных с малым количеством зубов В. П. Тлустенко АС Гард, 2010
5. Запись и ведение медицинской карты в клинике ортопедической стоматологии Ибрагимов Т.И., [Электронный ресурс] : учебное пособие / Под ред. проф. Т.И. Ибрагимова - М. :ГЭОТАР-Медиа, 2013. - 224 с. - ISBN 978-5-9704-2439-1 –
6. Клинические рекомендации (протоколы лечения) «При диагнозе частичное отсутствие зубов (частичная вторичная адентия, потеря зубов вследствие несчастного случая, удаления или локализованного пародонтита)» Утверждены Постановлением № 15 Совета Ассоциации общественных объединений «Стоматологическая Ассоциация России» от 30 сентября 2014 года

### **Практическое занятие 2.3 Правила пользования частичными съёмными пластиночными протезами.**

**Цель:** Изучить методы починки, коррекции съёмных протезов.

**Задачи:**

**Рассмотреть:**

- Ортопедическое лечение больных при помощи частичных съёмных протезов с металлизированным базисом: показания, клиничко-лабораторные этапы изготовления протеза.
- Ортопедическое лечение больных при помощи частичных съёмных протезов с металлическим базисом: показания, клиничко-лабораторные этапы изготовления протеза.

**Обучить:**

- Клиническому методу перебазировки частичного съёмного протеза.

**Изучить:**

- Коррекцию частичных съёмных протезов при травмах слизистой оболочки полости рта.
- Причины поломки съёмных протезов (базиса, зубов, кламмеров, дуги и др.).
- Методы починки съёмных протезов быстротвердеющей и базисной пластмассой.
- Клиничко-лабораторные методы перебазировки частичного съёмного протеза.
- Этапы изготовления базисов частичных съёмных протезов с мягкой подкладкой.

**Сформировать:**

- Понятие о методах починки, коррекции съёмных протезов.

**Обучающийся должен знать:**

- Функциональную анатомию челюстно-лицевой области, правила коррекции и починки частичных съёмных пластиночных протезов, клиничко- лабораторные этапы изготовления ЧСП с мягкой прокладкой.

**Обучающийся должен уметь:**

- производить коррекцию и починку частичных съёмных протезов.

**Обучающийся должен владеть:**

- навыками коррекции и починки частичных съёмных протезов.

**Самостоятельная аудиторная работа обучающихся по теме:**

**1. Ответить на вопросы по теме занятия:**

1. Коррекция частичных съёмных протезов при травмах слизистой оболочки полости рта.
2. Клинический метод перебазировки частичного съёмного протеза.
3. Клиничко-лабораторный метод перебазировки частичного съёмного протеза.
4. Причины поломки съёмных протезов (базиса, зубов, кламмеров, дуги и др.).
5. Методы починки съёмных протезов быстротвердеющей и базисной пластмассой.
6. Этапы изготовления базисов частичных съёмных протезов с мягкой подкладкой.
7. Ортопедическое лечение больных при помощи частичных съёмных протезов с металлизированным базисом: показания, клиничко-лабораторные этапы изготовления протеза.
8. Ортопедическое лечение больных при помощи частичных съёмных протезов с металлическим базисом: показания, клиничко-лабораторные этапы изготовления протеза

**2. Практическая работа.**

1) Освоить манипуляции:

- Собрать анамнез .
- Провести стоматологический осмотр сокурсника.
- Определить индексы распространённости и интенсивности кариеса зубов.
- Записать карту стоматологического осмотра.

2) Цель работы:

- Научиться диагностировать ставить диагноз у пациента.

3) Методика проведения работы (алгоритм освоения навыка):

- Провести осмотр пациента.
- Записать зубную формулу.
- Снять слепки, подобрать ложку и оттискной материал.
- Отлить модели .

4) Результаты:

- Произвести запись в амбулаторной карте форма 043/У.

5) Выводы: Пациенту предложен следующий план лечения \_\_\_\_\_

**3. Решить ситуационные задачи**

1) *Алгоритм разбора задач:*

- проанализировать данные представленные в задаче (жалобы и данные объективного обследования пациента)

- на основании клинических данных и методов дополнительного исследования сформулировать диагноз
- какие дополнительные методы обследования необходимы для подтверждения диагноза
- составьте план лечения

2) *Пример задачи с разбором по алгоритму.*

В клинику обратилась пациентка В. 52 года. Жалобы: на затрудненное пережевывание пищи, неудовлетворительную эстетику.

Анамнез заболевания: зубы удалялись в течение всей жизни вследствие кариеса и его осложнений. Последнее посещение стоматолога около 4 лет назад.

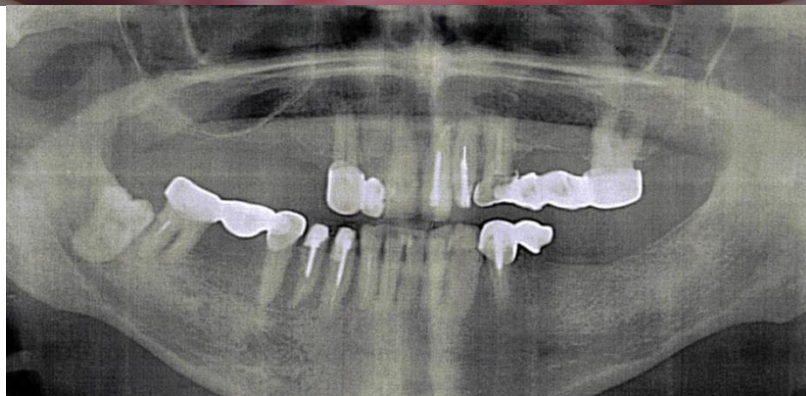
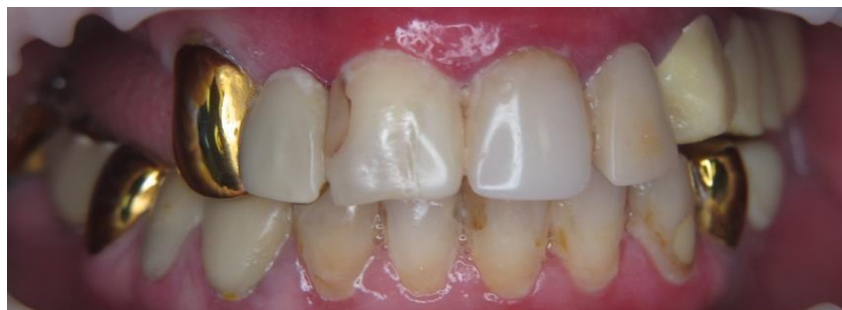Данные объективного обследования, внешний осмотр: Лицо симметричное.

Регионарные лимфатические узлы не пальпируются. Функция ВНЧС не нарушена.

Осмотр полости рта:

Прикус: соотношение челюстей по ортогнатическому типу. Имеются композитные реставрации неудовлетворительного качества в области зуба 1.1, 2.1. В полости рта штампованно-паянный мостовидный протез в области зубов 1.2-1.3. Пластмассовый мостовидный протез 2.3-2.6. Штампованно-паянный мостовидный протез в области зубов 3.4-3.5. Объединенные пластмассовые коронки 4.3, 4.4. Штампованно-паянный мостовидный протез 4.5-4.7. Все штампованно-паянные мостовидные протезы неудовлетворительного качества (нарушено краевое прилегание в области опорных зубов). Десна гиперемирована в области всех зубов.

0	0	0	0	0	к	и	п/с	п	п	к	и	и	к	0	0
18	17	16	15	14	13	12	11	21	22	23	24	25	26	27	28
48	47	46	45	44	43	42	41	31	32	33	34	35	36	37	38
0	к	и	к	к	к	п	п/с	п/с			к	к	0	0	0



**Контрольные вопросы:**

1. Поставьте диагноз.
2. Укажите манипуляции, которые целесообразно провести у пациентки в подготовительном этапе (без учета имплантации).
3. Составьте план ортопедического лечения (без учета имплантации)
4. В чем будет заключаться реабилитационно-профилактический этап у данной пациентки?
5. Показания к изготовлению штифтовой культевой вкладки.

**Эталон ответа:**

1. Частичная вторичная адентия вследствие осложненного кариеса с топографией дефектов зубного ряда по Кеннеди на ВЧ – II кл, на НЧ – II кл; с потерей жевательной эффективности 60% по Агапову, осложненная обострением хронического генерализованного парадонтита; ПС локализованной формы во фронтальном отделе.

Сопутствующие стоматологические заболевания: вторичный кариес зубов 11,21 зубов; ретенированный зуб

2. Манипуляции на подготовительном этапе:

- На базе парадонтологического кабинета - проведение профессиональной гигиены; снятие явлений обострения хронического парадонтита.

3. План ортопедического лечения:

- Снятие диагностических слепков, получение диагностических моделей.
- Снятие ранее изготовленных конструкций.
- Определение ЦО, высоты прикуса
- Изготовление МК коронок на зубы 13, 23; на зуб 26 коронка МК или ЦЛ.
- Изготовление частичного пластиночного протеза. По материалу изготовления он может быть изготовлен из акриловой пластмассы или материала «Дэфлекс».
- Изготовление ИК на зубы 3.4; 4.3;4.4; 4,5 – МК; на зуб 4.7 – ИК либо МК, либо ЦЛ
- Изготовление бюгельного протеза на НЧ или изготовление частичного пластиночного протеза. По материалу изготовления он может быть изготовлен из акриловой пластмассы или материала «Дэфлекс».

4. Реабилитационно-профилактический этап:

- Адаптация к частичным съемным протезам путем коррекций по необходимости
- После восстановления и стабилизации высоты прикуса, провести замену старых композитных реставраций на зубах 11;21 или предложить пациентке изготовление виниров.
- Диспансерное наблюдение у 1 раз в 6 месяцев

5. Показания к изготовлению штифтово-культевой конструкции:

**Полное разрушение коронки зуба** в подавляющем большинстве происходит в результате кариеса, реже при травме. Развитие вторичного кариеса вследствие недостаточной и клинически необоснованной обработки полости при первичном посещении, применение некачественного материала ведут к отколам и расколам коронок зубов. К значительной или полной потере коронки приводят патологическая стираемость, дисплазии и наследственные нарушения развития зубов. К полным дефектам коронковой части зуба относятся разрушения при индексе разрушения окклюзионной поверхности зуба (ИРОПЗ) $>0,7$ . В этих случаях остатки коронковой части зуба выступают над уровнем десны на 2-3 мм.

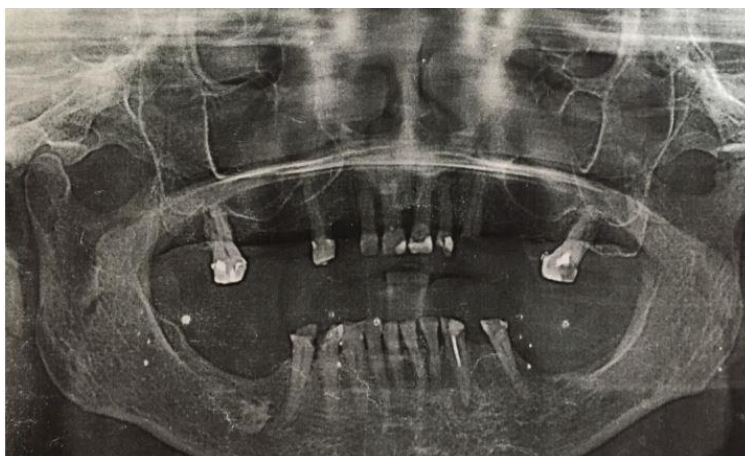
К полным дефектам коронковой части зуба относят:

- 1) наличие гингивальной части коронки зуба, выступающей над уровнем десневого края на расстояние до 3 мм;
- 2) наличие твердых тканей зуба на уровне десневого края;
- 3) разрушение твердых тканей зуба ниже уровня десневого края до четверти длины корня (при большем разрушении показано удаление корня зуба).

3) *Задачи для самостоятельного разбора на занятии*

Больной В. 32 лет обратился в клинику ортопедической стоматологии с жалобами на отсутствие зубов, затруднённое пережёвывание пищи. Анамнез: за ортопедической помощью не обращался. Наличие аллергических заболеваний отрицает. Объективно: Конфигурация лица не изменена. Кожа физиологической окраски. Визуально-снижение нижней трети лица. Красная кайма губ розового цвета, умеренно увлажнена, патологические элементы отсутствуют. Открывание рта безболезненно, в полном объёме. Пальпация ВНЧС безболезненна, движения плавные симметричные. Пальпация мышц безболезненна. Регионарные лимфатические узлы не увеличены, подвижны, не спаяны с окружающими тканями, безболезненны. Прикус аномальный. Слизистая оболочка преддверия полости рта бледно-розовой окраски, умеренно увлажнена, патологические элементы отсутствуют. Гигиена полости рта неудовлетворительная, имеются зубные отложения в области всех зубов. Краевое прилегание пломб нарушено.





### **Контрольные вопросы:**

1. Оформить зубную формулу. Предварительный диагноз.
2. Дополнительные методы обследования.
3. Подготовка к протезированию.
4. Окончательный диагноз.
4. Варианты протезирования.
5. Описать клинико- лабораторные этапы изготовления выбранного Вами лечения

### **4.. Задания для групповой работы**

1. Установка положения пациента и положения врача, света светильника для обследования внешнего вида стоматологического пациента, особенности для обследования верхней и нижней челюсти с соблюдением эргономических принципов, техники безопасности, и санитарно-эпидемиологического режима (на студентах и на пациентах).
2. Опрос стоматологического больного, выяснение жалоб, анамнеза заболевания, анамнеза жизни, общесоматического статуса, аллергологического анамнеза (на студентах и на пациентах).
3. Осмотр внешнего вида больного и полости рта стоматологического больного с помощью стоматологического инструментария с регистрацией состояния твердых тканей зубов (шпатель, зеркало, пинцет) (на студентах и на пациентах).
4. Наложение съёмного протеза в полость рта пациента, обучение правилам по уходу и пользованием протеза
5. Проведение коррекции съёмного пластиночного протеза.
6. Проведение починки частичного съёмного пластиночного протеза.
7. Заполнение медицинской карты, обследуемого стоматологического больного (на студентах и на пациентах).
8. Проведение предстерилизационной очистки стоматологического инструментария, контроля качества обработки и стерилизации стоматологического инструментария.

### **Самостоятельная внеаудиторная работа обучающихся по теме:**

*Задания для самостоятельной внеаудиторной работы студентов по указанной теме:*

1) *Ознакомиться с теоретическим материалом по теме занятия с использованием конспектов лекций и/или рекомендуемой учебной литературы.*

2) *Ответить на вопросы для самоконтроля*

1. Коррекция частичных съёмных протезов при травмах слизистой оболочки полости рта.
2. Клинический метод перебазировки частичного съёмного протеза.
3. Клинико-лабораторный метод перебазировки частичного съёмного протеза.
4. Причины поломки съёмных протезов (базиса, зубов, кламмеров, дуги и др.).
5. Методы починки съёмных протезов быстротвердеющей и базисной пластмассой.
6. Этапы изготовления базисов частичных съёмных протезов с мягкой подкладкой.
7. Ортопедическое лечение больных при помощи частичных съёмных протезов с металлизированным базисом: показания, клинико-лабораторные этапы изготовления протеза.
8. Ортопедическое лечение больных при помощи частичных съёмных протезов с металлическим базисом: показания, клинико-лабораторные этапы изготовления протеза

3) *Проверить свои знания с использованием тестового контроля*

1. На длительность периода адаптации больных к съёмным пластиночным протезам влияют:
  - 1) величина базиса протеза;
  - 2) толщина базиса протеза;
  - 3) качество фиксации протеза;
  - 4) индивидуальные особенности психики больного
2. Первым этапом проведения коррекции съёмных протезов является:
  - 1) проверка фиксации протеза;
  - 2) выяснение жалоб больного;
  - 3) проверка центральной окклюзии;
  - 4) проверка боковых и передней окклюзии;

- 5) обследование тканей протезного ложа.
3. Вторым этапом проведения коррекции съемных протезов является:
  - 1) проверка фиксации протезов;
  - 2) выяснение жалоб больного;
  - 3) проверка центральной окклюзии;
  - 4) проверка боковых и передней окклюзии;
  - 5) обследование тканей протезного ложа.
4. Третьим этапом проведения коррекции съемных протезов является:
  - 1) проверка фиксации протезов;
  - 2) выяснение жалоб больного;
  - 3) проверка центральной окклюзии;
  - 4) проверка боковых и передней окклюзии;
  - 5) обследование тканей протезного ложа.
5. Четвертым этапом проведения коррекции съемных протезов является:
  - 1) проверка фиксации протезов;
  - 2) выяснение жалоб больного;
  - 3) проверка центральной окклюзии;
  - 4) проверка боковых и передней окклюзии;
  - 5) обследование тканей протезного ложа.
6. Пятым этапом проведения коррекции съемных протезов является:
  - 1) проверка фиксации протезов;
  - 2) выяснение жалоб больного;
  - 3) проверка центральной окклюзии;
  - 4) проверка боковых и передней окклюзии;
  - 5) обследование тканей протезного ложа.
7. Рекомендации, позволяющие ускорить адаптацию к съемному протезу после его наложения:
  - 1) не снимать протез в течение недели;
  - 2) пользоваться протезом в течение дня и снимать на ночь;
  - 3) пользоваться протезом в течение дня и, по возможности, не снимать на ночь в течение первых 2-3 недель.
8. При выраженном рвотном рефлексе у больного после наложения съемного протеза верхней челюсти необходимо:
  - 1) укоротить дистальный край базиса протеза;
  - 2) вывернуть функциональную окклюзию;
  - 3) уменьшить толщину базиса протеза;
  - 4) укоротить край базиса протеза с вестибулярной стороны.
9. Для починки съемного пластиночного протеза необходимо получить рабочий оттиск в случае:
  - 1) перелома кламмера;
  - 2) перелома базиса протеза;
  - 3) уточнения границ базиса протеза;
  - 4) появления трещины в базисе протеза;
  - 5) установления дополнительного искусственного зуба

### **Рекомендуемая литература:**

#### **Основная:**

1. Ортопедическая стоматология: учебник для студентов. Н. Г. Аболмасов, Н. Н. Аболмасов, М. С. Сердюков. МЕДпресс-информ, 2011.
2. Лекции по ортопедической стоматологии: учебное пособие. Под ред. Т.И. Ибрагимова. М.ГЭОТАР-Медиа, 2010
3. Зубопротезная техника: учебник. Под ред. М.М. Расулова и др. ГЭОТАР-Медиа, 2010.

#### **Дополнительная:**

1. Ортопедическая стоматология: учебник. Под ред. И.Ю.Лебедеико, Э.С.Каливрадджияна.ГЭОТАР-Медиа, 2011
2. Ортопедическая стоматология : национальное руководство ред.: И. Ю. Лебедеико, С. Д. Арутюнов, А. Н. Ряховский. М. : "ГЭОТАР-Медиа", 2016. - 824 с. : ил.
3. Ортопедическая стоматология Н. Г. Аболмасов [и др.]. "МЕДпресс-информ", 2013
4. Особенности ортопедического лечения больных с малым количеством зубов В. П. Тлустенко АС Гард, 2010
5. Запись и ведение медицинской карты в клинике ортопедической стоматологии Ибрагимов Т.И., [Электронный ресурс] : учебное пособие / Под ред. проф. Т.И. Ибрагимова - М. :ГЭОТАР-Медиа, 2013. - 224 с. - ISBN 978-5-9704-2439-1 –
6. Клинические рекомендации (протоколы лечения) «При диагнозе частичное отсутствие зубов (частичная вторичная адентия, потеря зубов вследствие несчастного случая, удаления или локализованного пародонтита)» Утверждены Постановлением № 15 Совета Ассоциации общественных объединений «Стоматологическая Ассоциация России» от 30 сентября 2014 года

### **Практическое занятие 2.4 Бюгельные протезы. Сравнительная характеристика с пластиночными протезами.**

**Цель:** Изучить показания и противопоказания к применению бюгельного протеза, основные элементы протеза и их характеристику.

**Задачи:**

**Рассмотреть:**

- Показания и противопоказания к протезированию зубных рядов бюгельными протезами.
- Составные элементы бюгельного протеза и их назначение.

**Обучить:**

- Выбору конструкции фиксирующих элементов бюгельного протеза и их расположения по отношению к межевой линии.

**Изучить:**

- Кламмеры системы Нея, Роуча и др., применяемые в бюгельном протезировании.
- Виды межевой линии.
- Клинико-анатомическое обоснование расположения бюгельного протеза на верхней челюсти.
- Клинико-анатомическое обоснование расположения бюгельного протеза на нижней челюсти.

**Сформировать:**

- Понятие о показаниях и противопоказаниях к применению бюгельного протеза, основные элементы протеза и их характеристику.

**Обучающийся должен знать:**

- Функциональную анатомию челюстно-лицевой области.
- Показания к применению бюгельного протеза; клинико-анатомическое обоснование расположения бюгельного протеза;
- элементы конструкции бюгельного протеза.

**Обучающийся должен уметь:**

- выявить у пациента показания и противопоказания к ортопедическому лечению с использованием бюгельного протеза;
- выбрать конструкцию бюгельного протеза в зависимости от индивидуальных особенностей полости рта больного.

**Обучающийся должен владеть:** навыками выявления у пациента показания и противопоказания к ортопедическому лечению с использованием бюгельного протеза.

**Самостоятельная аудиторная работа обучающихся по теме:**

**1. Ответить на вопросы по теме занятия:**

1. Показания и противопоказания к протезированию зубных рядов бюгельными протезами.
2. Составные элементы бюгельного протеза и их назначение.
3. Кламмеры системы Нея, Роуча и др., применяемые в бюгельном протезировании.
4. Виды межевой линии. Выбор конструкции фиксирующих элементов бюгельного протеза и их расположения по отношению к межевой линии.
5. Клинико-анатомическое обоснование расположения бюгельного протеза на верхней челюсти.
6. Клинико-анатомическое обоснование расположения бюгельного протеза на нижней челюсти.
7. Дробители нагрузки, стабилизаторы, показания к их применению

**2. Практическая работа.**

1) Освоить манипуляции:

- Собрать анамнез .
- Провести стоматологический осмотр сокурсника.
- Определить индексы распространённости и интенсивности кариеса зубов.
- Записать карту стоматологического осмотра.

2) Цель работы:

- Научиться диагностировать ставить диагноз у пациента.

3) Методика проведения работы (алгоритм освоения навыка):

- Провести осмотр пациента.
- Записать зубную формулу.
- Снять слепки, подобрать ложку и оттисочный материал.
- Отлить модели .

4) Результаты:

- Произвести запись в амбулаторной карте форма 043/У.

5) Выводы: Пациенту предложен следующий план лечения \_\_\_\_\_

**3. Ситуационные задачи для разбора на занятии.**

**1. Алгоритм разбора задач:**

- проанализировать данные представленные в задаче (жалобы и данные объективного обследования пациента)
- на основании клинических данных и методов дополнительного исследования сформулировать диагноз
- какие дополнительные методы обследования необходимы для подтверждения диагноза
- составьте план лечения

**2. Пример задачи с разбором по алгоритму.**

У больного имеются дефекты зубных рядов.

Зубная формула:

18	17	16	15	14	13	12	11	21	22	23	24	25	26	27	28
48	47	46	45	44	43	42	41	31	32	33	34	35	36	37	38
0	0	0											0	0	0

Зубы устойчивы, ин-

тактны с высокой анатомической коронкой с выраженным экватором. Ранее не протезировался. Поставьте диагноз. План лечения.

В связи с удалением зубов и наличием жалоб на затруднение при жевании рекомендуется изготовление зубных протезов.

Диагноз: Частичное отсутствие зубов на нижней челюсти I класс по Кеннеди.

Лечение: Проинформировать пациента о возможных конструкциях протезов (протезирование на имплантах, частичный пластиночный протез, бюгельный протез) При отказе от альтернативных вариантах показано изготовление съёмного бюгельного протеза на нижнюю челюсть.

### 3. Задачи для самостоятельного разбора на занятии:

#### Задача № 1

У пациента прямой прикус.

Зубная формула:

0	0	0	0								0	0	0	0	0
18	17	16	15	14	13	12	11	21	22	23	24	25	26	27	28
48	47	46	45	44	43	42	41	31	32	33	34	35	36	37	38
0	0	0										П	П	0	П

Все зубы устойчивы,

имеют высокие клинические коронки, правильной анатомической формы. Свод неба средней глубины. Куполообразной формы. Альвеолярные бугры верхней челюсти выражены хорошо. Атрофия беззубых альвеолярных отростков обеих челюстей умеренная, равномерная.

#### Контрольные вопросы:

Поставьте диагноз с учетом классификации Кеннеди.

Составьте план лечения.

Обоснуйте выбор конструкции зубного протеза.

### 4. Задания для групповой работы

1. Установка положения пациента и положения врача, света светильника для обследования внешнего вида стоматологического пациента, особенности для обследования верхней и нижней челюсти с соблюдением эргономических принципов, техники безопасности, и санитарно-эпидемиологического режима (на студентах и на пациентах).
2. Опрос стоматологического больного, выяснение жалоб, анамнеза заболевания, анамнеза жизни, общесоматического статуса, аллергологического анамнеза (на студентах и на пациентах).
3. Осмотр внешнего вида больного и полости рта стоматологического больного с помощью стоматологического инструментария с регистрацией состояния твердых тканей зубов (шпатель, зеркало, пинцет) (на студентах и на пациентах).
4. Специальное обследование полости рта больных с частичным отсутствием зубов.
5. Анализ симптомов частичного отсутствия зубов по моделям челюстей и рентгенограммам.
6. Расчет потери жевательной эффективности по Агапову и Оксману на примере больных с частичным отсутствием зубов и их рентгенограмм.
7. Выявление у больных показаний и противопоказаний к ортопедическому лечению с использованием бюгельных протезов.
8. Выбор конструкции бюгельного протеза в зависимости от индивидуальных особенностей полости рта.
9. Заполнение медицинской карты, обследуемого стоматологического больного (на студентах и на пациентах).
10. Проведение предстерилизационной очистки стоматологического инструментария, контроля качества обработки и стерилизации стоматологического инструментария.

### Самостоятельная внеаудиторная работа обучающихся по теме:

Задания для самостоятельной внеаудиторной работы студентов по указанной теме:

1) Ознакомиться с теоретическим материалом по теме занятия с использованием конспектов лекций и/или рекомендуемой учебной литературы.

2) Ответить на вопросы для самоконтроля

1. Показания и противопоказания к протезированию зубных рядов бюгельными протезами.
2. Составные элементы бюгельного протеза и их назначение.
3. Кламмеры системы Нея, Роуча и др., применяемые в бюгельном протезировании.
4. Виды межевой линии. Выбор конструкции фиксирующих элементов бюгельного протеза и их расположения по отношению к межевой линии.
5. Клинико-анатомическое обоснование расположения бюгельного протеза на верхней челюсти.
6. Клинико-анатомическое обоснование расположения бюгельного протеза на нижней челюсти.
7. Дробители нагрузки, стабилизаторы, показания к их применению

3) Проверить свои знания с использованием тестового контроля

1. В бюгельных протезах применяются кламмера, изготовленные методом:

а) литья;

- б) штамповки;
  - в)ковки;
  - г) изгибания.
2. Плечо кламмера прилежит к поверхности зуба:
- а) в одной точке;
  - б) в двух точках;
  - в) в трех точках;
  - г) по всей своей длине.
3. Расстояние между дугой бюгельного протеза верхней челюсти и слизистой оболочкой твердого неба составляет:
- а) до 1 мм;
  - б) 1,5 – 2,0 мм;
  - в) 2,0 – 3,0 мм.
4. Плечо гнутого кламмера выполняет функцию:
- а) удерживающую;
  - б) опорную;
  - в) опорную и удерживающую.
5. При изготовлении бюгельных протезов для получения оттисков используются материалы:
- а) твердокристаллические;
  - б) эластические;
  - в) термопластические.
6. Дуга бюгельного протеза на нижней челюсти располагается:
- а) у шеек зубов;
  - б) на середине расстояния между шейками зубов и переходной складкой слизистой оболочки дна полости рта;
  - в) у переходной складки слизистой оболочки дна полости рта.
7. Дуга бюгельного протеза располагается относительно слизистой оболочки:
- а) не касаясь;
  - б) слегка касаясь;
  - в) плотно прилежит.
8. Бюгельный протез состоит:
- а) из дуги и искусственных зубов;
  - б) из дуги, искусственных зубов и кламмеров;
  - в) из дуги, искусственных зубов, кламмеров и седловидных частей.
9. Плечо литого кламмера в бюгельном протезе выполняет функцию:
- а) удерживающую;
  - б) опорную;
  - в) опорную и удерживающую.
10. В каркасе дугового протеза кипмайдер – это элемент:
- а) шинирующий;
  - б) фиксирующий;
  - в) опрокидывающий;
  - г) антиопрокидывающий.

*Эталоны ответов на тестовые задания:*

1. а); 2. г); 3. а); 4. а); 5. б); 6. б); 7. а); 8. в); 9. в); 10. г).

**Рекомендуемая литература:**

**Основная:**

1. Ортопедическая стоматология: учебник для студентов. Н. Г. Аболмасов, Н. Н. Аболмасов, М. С. Сердюков. МЕДпресс-информ, 2011.
2. Лекции по ортопедической стоматологии: учебное пособие. Под ред. Т.И. Ибрагимова. М.ГЭОТАР-Медиа, 2010
3. Зубопротезная техника: учебник. Под ред. М.М. Расулова и др. ГЭОТАР-Медиа, 2010.

**Дополнительная:**

1. Ортопедическая стоматология: учебник. Под ред. И.Ю.Лебеденко, Э.С.Каливрадджияна.ГЭОТАР-Медиа, 2011
2. Ортопедическая стоматология : национальное руководство ред.: И. Ю. Лебеденко, С. Д. Арутюнов, А. Н. Ряховский. М. : "ГЭОТАР-Медиа", 2016. - 824 с. : ил.
3. Ортопедическая стоматология Н. Г. Аболмасов [и др.]. "МЕДпресс-информ", 2013
4. Особенности ортопедического лечения больных с малым количеством зубов В. П. Тлустенко АС Гард, 2010
5. Запись и ведение медицинской карты в клинике ортопедической стоматологии Ибрагимов Т.И., [Электронный ресурс] : учебное пособие / Под ред. проф. Т.И. Ибрагимова - М. :ГЭОТАР-Медиа, 2013. - 224 с. - ISBN 978-5-9704-2439-1 –
6. Клинические рекомендации (протоколы лечения) «При диагнозе частичное отсутствие зубов (частичная вторичная адентия, потеря зубов вследствие несчастного случая, удаления или локализованного

## Практическое занятие 2.5 Параллелометрия. Устройство, понятия, методы.

**Цель:** Изучить проведение параллелометрии.

**Задачи:**

**Рассмотреть:**

- Получение слепков и отливка моделей при изготовлении цельнолитых бюгельных протезов (на одну и две челюсти) на огнеупорной модели.
- Изготовление огнеупорной модели, обработку

**Обучить:**

- Подготовке модели из супергипса к дублированию.
- Определению центральной окклюзии.

**Изучить:**

- Планирование конструкции дугового протеза (в полости рта и на моделях).

**Сформировать:**

- Понятие о технике проведения параллелометрии.

**Обучающейся должен знать:**

- Функциональную анатомию челюстно-лицевой области,
- правила параллелометрии,
- технику дублирования модели.

**Обучающейся должен уметь:**

- снимать слепки для изготовления бюгельного протеза, выполнять параллелометрию.

**Обучающейся должен владеть:**

- техникой проведения параллелометрии.

**Самостоятельная аудиторная работа обучающихся по теме:**

**1. Ответить на вопросы по теме занятия:**

- 1.Получение слепков и отливка моделей при изготовлении цельнолитых бюгельных протезов (на одну и две челюсти) на огнеупорной модели.
2. Планирование конструкции дугового протеза (в полости рта и на моделях).
3. Задачи параллелометрии.
4. Методы: произвольный, метод определения среднего наклона длинных осей опорных зубов, логический метод.
- 5.Характеристика центральной окклюзии при ортогнатическом прикусе.
6. Определение центральной окклюзии.
7. Подготовка модели из супергипса к дублированию.
8. Изготовление огнеупорной модели, обработка

**2. Практическая работа.**

1) Освоить манипуляции:

- Собрать анамнез .
- Провести стоматологический осмотр сокурсника.
- Определить индексы распространённости и интенсивности кариеса зубов.
- Записать карту стоматологического осмотра.

2) Цель работы:

- Научиться диагностировать ставить диагноз у пациента.

3) Методика проведения работы (алгоритм освоения навыка):

- Провести осмотр пациента.
- Записать зубную формулу.
- Снять слепки, подобрать ложку и оттискиной материал.
- Отлить модели .

4) Результаты:

- Произвести запись в амбулаторной карте форма 043/У.

5) Выводы: Пациенту предложен следующий план лечения \_\_\_\_\_

**3.Ситуационные задачи для разбора на занятии.**

**1.Алгоритм разбора задач:**

- проанализировать данные представленные в задаче (жалобы и данные объективного обследования пациента)
- на основании клинических данных и методов дополнительного исследования сформулировать диагноз
- какие дополнительные методы обследования необходимы для подтверждения диагноза
- составьте план лечения

**2. Пример задачи с разбором по алгоритму.**

У больного имеются дефекты зубных рядов.

Зубная формула:

18	17	16	15	14	13	12	11	21	22	23	24	25	26	27	28
48	47	46	45	44	43	42	41	31	32	33	34	35	36	37	38

0	0	0											0	0	0
---	---	---	--	--	--	--	--	--	--	--	--	--	---	---	---

Зубы устойчивы, интактны с высокой анатомической коронкой с выраженным экватором. Ранее не протезировался. Поставьте диагноз. План лечения.

В связи с удалением зубов и наличием жалоб на затруднение при жевании рекомендуется изготовление зубных протезов.

#### Контрольные вопросы:

1. Поставьте диагноз.
2. составьте план лечения

#### Эталон ответа:

1. Диагноз: Частичное отсутствие зубов на нижней челюсти 1 класс по Кеннеди.
2. Лечение: Проинформировать пациента о возможных конструкциях протезов (протезирование на имплантах, частичный пластиночный протез, бюгельный протез) При отказе от альтернативных вариантах показано изготовление съёмного бюгельного протеза на нижнюю челюсть.

#### 3. Задачи для самостоятельного разбора на занятии:

##### Задача № 1

При проверке каркаса дугового протеза на верхнюю челюсть, обнаружено следующее: кламмеры правильно располагаются на опорных зубах, плотно охватывая их. Каркас без затруднений вводится в полость рта, хорошо фиксируется, не балансирует и не мешает окклюзии. Расстояние между дугой и слизистой оболочкой составляет 2,5-3 мм.

#### Контрольные вопросы:

1. Определите ошибку, выявленную на этапе проверки конструкции каркаса бюгельного протеза в клинике.
2. Как ее устранить?

#### 4. Задания для групповой работы

1. Установка положения пациента и положения врача, света светильника для обследования внешнего вида стоматологического пациента, особенности для обследования верхней и нижней челюсти с соблюдением эргономических принципов, техники безопасности, и санитарно-эпидемиологического режима (на студентах и на пациентах).
2. Опрос стоматологического больного, выяснение жалоб, анамнеза заболевания, анамнеза жизни, общесоматического статуса, аллергологического анамнеза (на студентах и на пациентах).
3. Осмотр внешнего вида больного и полости рта стоматологического больного с помощью стоматологического инструментария с регистрацией состояния твердых тканей зубов (шпатель, зеркало, пинцет) (на студентах и на пациентах).
4. Снятие оттисков для изготовления бюгельного протеза.
5. Проведение параллелометрии.
6. Заполнение медицинской карты, обследуемого стоматологического больного (на студентах и на пациентах).
7. Проведение предстерилизационной очистки стоматологического инструментария, контроля качества обработки и стерилизации стоматологического инструментария.

#### Самостоятельная внеаудиторная работа обучающихся по теме:

Задания для самостоятельной внеаудиторной работы студентов по указанной теме:

1) Ознакомиться с теоретическим материалом по теме занятия с использованием конспектов лекций и/или рекомендуемой учебной литературы.

2) Ответить на вопросы для самоконтроля

1. Получение слепков и отливка моделей при изготовлении цельнолитых бюгельных протезов (на одну и две челюсти) на огнеупорной модели.
2. Планирование конструкции дугового протеза (в полости рта и на моделях).
3. Задачи параллелометрии.
4. Методы: произвольный, метод определения среднего наклона длинных осей опорных зубов, логический метод.
5. Характеристика центральной окклюзии при ортогнатическом прикусе.
6. Определение центральной окклюзии.
7. Подготовка модели из супергипса к дублированию.
8. Изготовление огнеупорной модели, обработка

3) Проверить свои знания с использованием тестового контроля

1. Параллелометрия осуществляется:
  - а) при припасовке и проверке каркаса бюгельного протеза в клинике;
  - б) при припасовке литого каркаса на модели в лаборатории;
  - в) перед этапом моделирования каркаса бюгельного протеза.
2. При минимальном количестве опорных зубов, параллельности их вертикальных осей и несложной конструкции бюгельного протеза оптимально применить следующий метод параллелометрии:
  - а) произвольный метод;
  - б) метод определения среднего наклона длинных осей опорных зубов;
  - в) метод выбора.
3. Метод выбора имеет следующие положения модели в параллелометре по отношению к диагностическому стержню:

- а) переднее, заднее, правое, левое;
  - б) переднее, передне-левое, передне-правое, заднее, заднее-левое, заднее-правое;
  - в) переднее, заднее, правое, левое, горизонтальное;
  - г) переднее, передне-левое, передне-правое, заднее, заднее-левое, заднее-правое, горизонтальное.
4. Точка расположения конца удерживающей части плеча опорно-удерживающего кламмера это:
- а) ретенционная точка;
  - б) окклюзионная точка;
  - в) ретенционная зона;
  - г) окклюзионная зона.
5. Ретенционную точку определяют с помощью:
- а) измерительных калибров;
  - б) графитового стержня;
  - в) анализирующего стержня.
6. При срединном расположении межевой линии целесообразно использовать:
- а) 3-й тип кламмера по системе Нея;
  - б) 1-й тип кламмера по системе Нея;
  - в) 1-й и 3-й типы кламмеров по системе Нея.
7. Высокое расположение межевой линии (вблизи окклюзионной поверхности) предполагает использование:
- а) 3-й или 4-й тип кламмера по системе Нея;
  - б) 1-й тип кламмера по системе Нея;
  - в) 2-й или 5-й тип кламмера по системе Нея;
  - г) окклюзионной накладке или покрыть зуб коронкой.
8. После изучения модели в параллелометре:
- а) следует клинический этап проверки каркаса бюгельного протеза в полости рта;
  - б) наносят чертеж каркаса бюгельного протеза;
  - в) определяют точки ретенции опорных зубов;
9. При параллелометрии методом определения среднего наклона длинных осей опорных зубов на цоколь диагностической модели наносят линии:
- а) разделительную (межевую);
  - б) экватора зуба;
  - в) продольных осей зубов;
  - г) отмечают ширину беззубой части альвеолярного отростка.
10. При расположении элементов опорно-удерживающего кламмера наиболее важной линией является:
- а) продольная ось зуба;
  - б) линия анатомического экватора;
  - в) линия вертикали;
  - г) разделительная (межевая) линия.

*Эталоны ответов на тестовые задания*

1. в); 2. а); 3. в); 4. а); 5. а); 6. б); 7. г); 8. б); 9. в); 10. г).

**Рекомендуемая литература:**

**Основная:**

1. Ортопедическая стоматология: учебник для студентов. Н. Г. Аболмасов, Н. Н. Аболмасов, М. С. Сердюков. МЕДпресс-информ, 2011.
2. Лекции по ортопедической стоматологии: учебное пособие. Под ред. Т.И. Ибрагимова. М.ГЭОТАР-Медиа, 2010
3. Зубопротезная техника: учебник. Под ред. М.М. Расулова и др. ГЭОТАР-Медиа, 2010.

**Дополнительная:**

1. Ортопедическая стоматология: учебник. Под ред. И.Ю.Лебедеико, Э.С.Каливрадджияна.ГЭОТАР-Медиа, 2011
2. Ортопедическая стоматология : национальное руководство ред.: И. Ю. Лебедеико, С. Д. Арутюнов, А. Н. Ряховский. М. : "ГЭОТАР-Медиа", 2016. - 824 с. : ил.
3. Ортопедическая стоматология Н. Г. Аболмасов [и др.]. "МЕДпресс-информ", 2013
4. Особенности ортопедического лечения больных с малым количеством зубов В. П. Тлустенко АС Гард, 2010
5. Запись и ведение медицинской карты в клинике ортопедической стоматологии Ибрагимов Т.И., [Электронный ресурс] : учебное пособие / Под ред. проф. Т.И. Ибрагимова - М. :ГЭОТАР-Медиа, 2013. - 224 с. - ISBN 978-5-9704-2439-1 –
6. Клинические рекомендации (протоколы лечения) «При диагнозе частичное отсутствие зубов (частичная вторичная адентия, потеря зубов вследствие несчастного случая, удаления или локализованного пародонтита)» Утверждены Постановлением № 15 Совета Ассоциации общественных объединений «Стоматологическая Ассоциация России» от 30 сентября 2014 года

**Практическое занятие 2.6. Клинико-лабораторные этапы изготовления бюгельных протезов.**

**Цель:** Изучить клинико-лабораторные этапы изготовления цельнолитых бюгельных протезов. Правила пользования бюгельным протезом.

**Задачи:**



**Рассмотреть:**

-клинико-лабораторные этапы изготовления цельнолитых бюгельных протезов. Правила пользования бюгельным протезом.

**Обучить:**

- клинико-лабораторным этапам изготовления цельнолитых бюгельных протезов. Правила пользования бюгельным протезом.

**Изучить:**

-клинико-лабораторные этапы изготовления цельнолитых бюгельных протезов. Правила пользования бюгельным протезом. Задачи параллелометрии.

**Сформировать:**

-Понятие о клинико-лабораторных этапах изготовления цельнолитых бюгельных протезов. - Понятие о правилах пользования бюгельным протезом.

**Обучающийся должен знать:**

- Функциональную анатомию челюстно-лицевой области.
- Клинические этапы изготовления бюгельного протеза, правила параллелометрии, технику дублирования модели.
- Правила пользования бюгельным протезом.

**Обучающийся должен уметь:**

- Снимать слепки для изготовления бюгельного протеза, выполнять параллелометрию.
- Припасовывать и наложить бюгельный протез.

**Обучающийся должен владеть:** клинико-лабораторными этапами изготовления цельнолитых бюгельных протезов.

**Самостоятельная аудиторная работа обучающихся по теме:****1. Ответить на вопросы по теме занятия:**

- 1.Получение слепков и отливка моделей при изготовлении цельнолитых бюгельных протезов (на одну и две челюсти) на огнеупорной модели.
2. Планирование конструкции дугового протеза (в полости рта и на моделях).
3. Задачи параллелометрии.
4. Определение центральной окклюзии.
5. Подготовка модели из супергипса к дублированию.
6. Изготовление огнеупорной модели, обработка.
7. Перенос рисунка каркаса бюгельного протеза на огнеупорную модель.
8. Моделирование каркаса на огнеупорной модели.
9. Формовка и отливка каркаса бюгельного протеза.
10. Проверка каркаса бюгельного протеза (на модели и в полости рта).
11. Постановка искусственных зубов. Проверка конструкции протеза.
12. Припасовка и наложение бюгельного протеза.
13. Правила пользования бюгельным протезом.

**2. Практическая работа.**

1) Освоить манипуляции:

- Собрать анамнез .
- Провести стоматологический осмотр сокурсника.
- Определить индексы распространённости и интенсивности кариеса зубов.
- Записать карту стоматологического осмотра.

2) Цель работы:

-Научиться диагностировать ставить диагноз у пациента.

3) Методика проведения работы (алгоритм освоения навыка):

- Провести осмотр пациента.
- Записать зубную формулу.
- Снять слепки, подобрать ложку и оттиски материал.
- Отлить модели .

4) Результаты:

- Произвести запись в амбулаторной карте форма 043/У.

5) Выводы: Пациенту предложен следующий план лечения \_\_\_\_\_

**3. Ситуационные задачи для разбора на занятии.****1. Алгоритм разбора задач:**

- проанализировать данные представленные в задаче (жалобы и данные объективного обследования пациента)
- на основании клинических данных и методов дополнительного исследования сформулировать диагноз
- какие дополнительные методы обследования необходимы для подтверждения диагноза
- составьте план лечения

**2. Пример задачи с разбором по алгоритму.**

У больного имеются дефекты зубных рядов.

Зубная формула:

18	17	16	15	14	13	12	11	21	22	23	24	25	26	27	28

48	47	46	45	44	43	42	41	31	32	33	34	35	36	37	38
0	0	0											0	0	0

Зубы  
устой-

чивы, интактны с высокой анатомической коронкой с выраженным экватором. Ранее не протезировался. Поставьте диагноз. План лечения.

В связи с удалением зубов и наличием жалоб на затруднение при жевании рекомендуется изготовление зубных протезов.

#### Контрольные вопросы:

1. Поставьте диагноз.
2. составьте план лечения

#### Эталон ответа:

1. Диагноз: Частичное отсутствие зубов на нижней челюсти I класс по Кеннеди.
2. Лечение: Проинформировать пациента о возможных конструкциях протезов (протезирование на имплантах, частичный пластиночный протез, бюгельный протез) При отказе от альтернативных вариантах показано изготовление съёмного бюгельного протеза на нижнюю челюсть.

#### 3. Задачи для самостоятельного разбора на занятии:

##### Задача № 1

При проверке каркаса дугового протеза на верхнюю челюсть, обнаружено следующее: кламмеры правильно располагаются на опорных зубах, плотно охватывая их. Каркас без затруднений вводится в полость рта, хорошо фиксируется, не балансирует и не мешает окклюзии. Расстояние между дугой и слизистой оболочкой составляет 2,5-3 мм.

#### Контрольные вопросы:

1. Определите ошибку, выявленную на этапе проверки конструкции каркаса бюгельного протеза в клинике.
2. Как ее устранить.

#### 3. Задания для групповой работы

1. Установка положения пациента и положения врача, света светильника для обследования внешнего вида стоматологического пациента, особенности для обследования верхней и нижней челюсти с соблюдением эргономических принципов, техники безопасности, и санитарно-эпидемиологического режима (на студентах и на пациентах).
2. Опрос стоматологического больного, выяснение жалоб, анамнеза заболевания, анамнеза жизни, общесоматического статуса, аллергологического анамнеза (на студентах и на пациентах).
3. Осмотр внешнего вида больного и полости рта стоматологического больного с помощью стоматологического инструментария с регистрацией состояния твердых тканей зубов (шпатель, зеркало, пинцет) (на студентах и на пациентах).
4. Снятие оттисков для изготовления бюгельного протеза.
5. Проведение параллелометрии. Припасовать каркас бюгельного протеза в полости рта. Наложить протез. Дать рекомендации пациенту по пользованию протезом.
6. Заполнение медицинской карты, обследуемого стоматологического больного (на студентах и на пациентах).
7. Проведение предстерилизационной очистки стоматологического инструментария, контроля качества обработки и стерилизации стоматологического инструментария.

#### Самостоятельная внеаудиторная работа обучающихся по теме:

Задания для самостоятельной внеаудиторной работы студентов по указанной теме:

1) Ознакомиться с теоретическим материалом по теме занятия с использованием конспектов лекций и/или рекомендуемой учебной литературы.

2) Ответить на вопросы для самоконтроля

1. Получение слепков и отливка моделей при изготовлении цельнолитых бюгельных протезов (на одну и две челюсти) на огнеупорной модели.
2. Планирование конструкции дугового протеза (в полости рта и на моделях).
3. Задачи параллелометрии.
4. Методы: произвольный, метод определения среднего наклона длинных осей опорных зубов, логический метод.
5. Характеристика центральной окклюзии при ортогнатическом прикусе.
6. Определение центральной окклюзии.
7. Подготовка модели из супергипса к дублированию.
8. Изготовление огнеупорной модели, обработка

3) Проверить свои знания с использованием тестового контроля

1. Параллелометрия осуществляется:

- а) при припасовке и проверке каркаса бюгельного протеза в клинике;
- б) при припасовке литого каркаса на модели в лаборатории;
- в) перед этапом моделирования каркаса бюгельного протеза.

2. При минимальном количестве опорных зубов, параллельности их вертикальных осей и несложной конструкции бюгельного протеза оптимально применить следующий метод параллелометрии:

- а) произвольный метод;
- б) метод определения среднего наклона длинных осей опорных зубов;
- в) метод выбора.

3. Метод выбора имеет следующие положения модели в параллелометре по отношению к диагностическому стержню:
- переднее, заднее, правое, левое;
  - переднее, передне-левое, передне-правое, заднее, заднее-левое, заднее-правое;
  - переднее, заднее, правое, левое, горизонтальное;
  - переднее, передне-левое, передне-правое, заднее, заднее-левое, заднее-правое, горизонтальное.
4. Точка расположения конца удерживающей части плеча опорно-удерживающего кламмера это:
- ретенционная точка;
  - окклюзионная точка;
  - ретенционная зона;
  - окклюзионная зона.
5. Ретенционную точку определяют с помощью:
- измерительных калибров;
  - графитового стержня;
  - анализирующего стержня.
6. При срединном расположении межевой линии целесообразно использовать:
- 3-й тип кламмера по системе Нея;
  - 1-й тип кламмера по системе Нея;
  - 1-й и 3-й типы кламмеров по системе Нея.
7. Высокое расположение межевой линии (вблизи окклюзионной поверхности) предполагает использование:
- 3-й или 4-й тип кламмера по системе Нея;
  - 1-й тип кламмера по системе Нея;
  - 2-й или 5-й тип кламмера по системе Нея;
- г) окклюзионной накладкой или покрыть зуб коронкой.
8. После изучения модели в параллелометре:
- следует клинический этап проверки каркаса бюгельного протеза в полости рта;
  - наносит чертеж каркаса бюгельного протеза;
  - определяют точки ретенции опорных зубов;
9. При параллелометрии методом определения среднего наклона длинных осей опорных зубов на цоколь диагностической модели наносят линии:
- разделительную (межевую);
  - экватора зуба;
  - продольных осей зубов;
  - отмечают ширину беззубой части альвеолярного отростка.
10. При расположении элементов опорно-удерживающего кламмера наиболее важной линией является:
- продольная ось зуба;
  - линия анатомического экватора;
  - линия вертикали;
  - разделительная (межевая) линия.

*Эталоны ответов на тестовые задания*

1. в); 2. а); 3. в); 4. а); 5. а); 6. б); 7. г); 8. б); 9. в); 10. г).

**Основная:**

- Ортопедическая стоматология: учебник для студентов. Н. Г. Аболмасов, Н. Н. Аболмасов, М. С. Сердюков. МЕДпресс-информ, 2011.
- Лекции по ортопедической стоматологии: учебное пособие. Под ред. Т.И. Ибрагимова. М.ГЭОТАР-Медиа, 2010
- Зубопротезная техника: учебник. Под ред. М.М. Расулова и др. ГЭОТАР-Медиа, 2010.

**Дополнительная:**

- Ортопедическая стоматология: учебник. Под ред. И.Ю.Лебеденко, Э.С.Каливрадзияна.ГЭОТАР-Медиа, 2011
- Ортопедическая стоматология : национальное руководство ред.: И. Ю. Лебеденко, С. Д. Арутюнов, А. Н. Ряховский. М. : "ГЭОТАР-Медиа", 2016. - 824 с. : ил.
- Ортопедическая стоматология Н. Г. Аболмасов [и др.]. "МЕДпресс-информ", 2013
- Особенности ортопедического лечения больных с малым количеством зубов В. П. Глустенко АС Гард, 2010
- Запись и ведение медицинской карты в клинике ортопедической стоматологии Ибрагимов Т.И., [Электронный ресурс] : учебное пособие / Под ред. проф. Т.И. Ибрагимова - М. :ГЭОТАР-Медиа, 2013. - 224 с. - ISBN 978-5-9704-2439-1 –
- Клинические рекомендации (протоколы лечения) «При диагнозе частичное отсутствие зубов (частичная вторичная адентия, потеря зубов вследствие несчастного случая, удаления или локализованного пародонтита)» Утверждены Постановлением № 15 Совета Ассоциации общественных объединений «Стоматологическая Ассоциация России» от 30 сентября 2014 года

**Практическое занятие 2.7. Бюгельные протезы с телескопической, балочной и замковой фиксацией.**

**Цель:** Изучить клинко-лабораторные этапы изготовления бюгельных протезов с телескопической, балочной и замковой фиксацией.

## Задачи:

Рассмотреть:

-клинико-лабораторные этапы изготовления бюгельных протезов с телескопической, балочной и замковой фиксацией.

Обучить:

-клинико-лабораторным этапам изготовления бюгельных протезов с телескопической, балочной и замковой фиксацией.

Изучить:

-клинико-лабораторные этапы изготовления бюгельных протезов с телескопической, балочной и замковой фиксацией.

Сформировать:

-Понятие о клинико-лабораторных этапах изготовления бюгельных протезов с телескопической, балочной и замковой фиксацией.

**Обучающийся должен знать:**

- Клинико-лабораторные этапы изготовления бюгельных протезов с балочной, телескопической системой фиксации.
- Клинико-лабораторные этапы изготовления бюгельных протезов с замковой системой фиксации.

**Обучающийся должен уметь:**

- выбрать по клиническим показаниям вариант протезирования.

**Обучающийся должен владеть:**

- Клинико-лабораторными этапами изготовления бюгельных протезов с балочной, телескопической системой фиксации и изготовления бюгельных протезов с замковой системой фиксации.

### 1. Ответить на вопросы по теме занятия:

1. Бюгельные протезы с балочной системой фиксации.
2. Бюгельные протезы с телескопической системой фиксации.
3. Бюгельные протезы с замковой системой фиксации.
4. Классификация замковых креплений (аттачменов)
5. Клинико-лабораторные этапы изготовления бюгельных протезов с балочной системой фиксации.
6. Клинико-лабораторные этапы изготовления бюгельных протезов с замковой системой фиксации.

### 2. Практическая работа.

1) Освоить манипуляции:

-Собрать анамнез .

-Провести стоматологический осмотр сокурсника.

-Определить индексы распространённости и интенсивности кариеса зубов.

-Записать карту стоматологического осмотра.

2) Цель работы:

-Научиться диагностировать ставить диагноз у пациента.

3) Методика проведения работы (алгоритм освоения навыка):

-Провести осмотр пациента.

-Записать зубную формулу.

-Снять слепки, подобрать ложку и оттискной материал.

-Отлить модели .

4) Результаты:

- Произвести запись в амбулаторной карте форма 043/У.

5) Выводы: Пациенту предложен следующий план лечения \_\_\_\_\_

### 3. Ситуационные задачи для разбора на занятии.

#### 1. Алгоритм разбора задач:

- проанализировать данные представленные в задаче (жалобы и данные объективного обследования пациента)
- на основании клинических данных и методов дополнительного исследования сформулировать диагноз
- какие дополнительные методы обследования необходимы для подтверждения диагноза
- составьте план лечения

#### 2. Пример задачи с разбором по алгоритму.

У больного имеются дефекты зубных рядов.

Зубная формула:

18	17	16	15	14	13	12	11	21	22	23	24	25	26	27	28
48	47	46	45	44	43	42	41	31	32	33	34	35	36	37	38
0	0	0											0	0	0

Зубы устойчивы, ин-

тактны с высокой анатомической коронкой с выраженным экватором. Ранее не протезировался. Поставьте диагноз. План лечения.

В связи с удалением зубов и наличием жалоб на затруднение при жевании рекомендуется изготовление зубных протезов.

#### Контрольные вопросы:

1. Поставьте диагноз.
2. составьте план лечения

**Эталон ответа:**

1. Диагноз: Частичное отсутствие зубов на нижней челюсти I класс по Кеннеди.

2. Лечение : Проинформировать пациента о возможных конструкциях протезов (протезирование на имплантах, частичный пластиночный протез, бюгельный протез) При отказе от альтернативных вариантах показано изготовление съёмного бюгельного протеза на нижнюю челюсть.

**3. Задачи для самостоятельного разбора на занятии:****Задача № 1**

У больного дефект зубного ряда на нижней челюсти.

Зубная формула:

18	17	16	15	14	13	12	11	21	22	23	24	25	26	27	28
48	47	46	45	44	43	42	41	31	32	33	34	35	36	37	38
	0	0	0										0	0	

**Кон-****контрольные вопросы:**

- 1) Поставьте диагноз.
- 2) План лечения.

**4. Задания для групповой работы:**

- 1) Установка положения пациента и положения врача, света светильника для обследования внешнего вида стоматологического пациента, особенности для обследования верхней и нижней челюсти с соблюдением эргономических принципов, техники безопасности, и санитарно-эпидемиологического режима (на студентах и на пациентах).
- 2) Опрос стоматологического больного, выяснение жалоб, анамнеза заболевания, анамнеза жизни, общесоматического статуса, аллергологического анамнеза (на студентах и на пациентах).
- 3) Осмотр внешнего вида больного и полости рта стоматологического больного с помощью стоматологического инструментария с регистрацией состояния твердых тканей зубов (шпатель, зеркало, пинцет) (на студентах и на пациентах).
- 4) Снятие оттисков для изготовления бюгельного протеза.
- 5) Проведение параллелометрии. Припасовать каркас бюгельного протеза в полости рта. Наложить протез. Дать рекомендации пациенту по пользованию протезом.
- 6) Заполнение медицинской карты, обследуемого стоматологического больного (на студентах и на пациентах).
- 7) Проведение предстерилизационной очистки стоматологического инструментария, контроля качества обработки и стерилизации стоматологического инструментария.

**Самостоятельная внеаудиторная работа обучающихся по теме:**

Задания для самостоятельной внеаудиторной работы студентов по указанной теме: Задания для самостоятельной внеаудиторной работы студентов по указанной теме:

1) Ознакомиться с теоретическим материалом по теме занятия с использованием конспектов лекций и/или рекомендуемой учебной литературы.

2) Ответить на вопросы для самоконтроля

1. Бюгельные протезы с балочной системой фиксации.
2. Бюгельные протезы с телескопической системой фиксации.
3. Бюгельные протезы с замковой системой фиксации.
4. Классификация замковых креплений (аттачменов)
5. Клинико-лабораторные этапы изготовления бюгельных протезов с балочной системой фиксации.
6. Клинико-лабораторные этапы изготовления бюгельных протезов с замковой системой фиксации.

3) Проверить свои знания с использованием тестового контроля

1. В бюгельных протезах применяются кламмера, изготовленные методом:

- а) литья;
- б) штамповки;
- в)ковки;
- г) изгибания.

2. Плечо кламмера прилежит к поверхности зуба:

- а) в одной точке;
- б) в двух точках;
- в) в трех точках;
- г) по всей своей длине.

3. Расстояние между дугой бюгельного протеза верхней челюсти и слизистой оболочкой твердого неба составляет:

- а) до 1 мм;
- б) 1,5 – 2,0 мм;
- в) 2,0 – 3,0 мм.

4. Плечо гнутого кламмера выполняет функцию:

- а) удерживающую;
- б) опорную;
- в) опорную и удерживающую.

5. При изготовлении бюгельных протезов для получения оттисков используются материалы:
  - а) твердокристаллические;
  - б) эластические;
  - в) термопластические.
6. Дуга бюгельного протеза на нижней челюсти располагается:
  - а) у шеек зубов;
  - б) на середине расстояния между шейками зубов и переходной складкой слизистой оболочки дна полости рта;
  - в) у переходной складки слизистой оболочки дна полости рта.
7. Дуга бюгельного протеза располагается относительно слизистой оболочки:
  - а) не касаясь;
  - б) слегка касаясь;
  - в) плотно прилежит.
8. Бюгельный протез состоит:
  - а) из дуги и искусственных зубов;
  - б) из дуги, искусственных зубов и кламмеров;
  - в) из дуги, искусственных зубов, кламмеров и седловидных частей.
9. Плечо литого кламмера в бюгельном протезе выполняет функцию:
  - а) удерживающую;
  - б) опорную;
  - в) опорную и удерживающую.
10. В каркасе дугового протеза кипмайдер – это элемент:
  - а) шинирующий;
  - б) фиксирующий;
  - в) опрокидывающий;
  - г) антипрокидывающий.

*Эталоны ответов на тестовые задания*

1. а); 2. г); 3. а); 4. а); 5. б); 6. б); 7. а); 8. в); 9. в); 10. г).

**Рекомендуемая литература:**

**Основная:**

1. Ортопедическая стоматология: учебник для студентов. Н. Г. Аболмасов, Н. Н. Аболмасов, М. С. Сердюков. МЕДпресс-информ, 2011.
2. Лекции по ортопедической стоматологии: учебное пособие. Под ред. Т.И. Ибрагимова. М.ГЭОТАР-Медиа, 2010
3. Зубопротезная техника: учебник. Под ред. М.М. Расулова и др. ГЭОТАР-Медиа, 2010.

**Дополнительная:**

1. Ортопедическая стоматология: учебник. Под ред. И.Ю.Лебеденко, Э.С.Каливрадджияна.ГЭОТАР-Медиа, 2011
2. Ортопедическая стоматология : национальное руководство ред.: И. Ю. Лебеденко, С. Д. Арутюнов, А. Н. Ряховский. М. : "ГЭОТАР-Медиа", 2016. - 824 с. : ил.
3. Ортопедическая стоматология Н. Г. Аболмасов [и др.]. "МЕДпресс-информ", 2013
4. Особенности ортопедического лечения больных с малым количеством зубов В. П. Глушенко АС Гард, 2010
5. Запись и ведение медицинской карты в клинике ортопедической стоматологии Ибрагимов Т.И., [Электронный ресурс] : учебное пособие / Под ред. проф. Т.И. Ибрагимова - М. :ГЭОТАР-Медиа, 2013. - 224 с. - ISBN 978-5-9704-2439-1 –
6. Клинические рекомендации (протоколы лечения) «При диагнозе частичное отсутствие зубов (частичная вторичная адентия, потеря зубов вследствие несчастного случая, удаления или локализованного пародонтита)» Утверждены Постановлением № 15 Совета Ассоциации общественных объединений «Стоматологическая Ассоциация России» от 30 сентября 2014 года

**Практическое занятие 2.8 Клинико-морфологические и функциональные нарушения, характеристика беззубых верхних челюстей.**

**Цель занятия:**

Изучить клинико-морфологические и функциональные нарушения при полном отсутствии зубов, особенности обследования больных и клиническую характеристику беззубых верхних челюстей.

**Задачи:**

Рассмотреть:

- Морфологические и функциональные нарушения при полной потере зубов.
- Особенности обследования больных при полном отсутствии зубов.

Обучить:

- Особенности обследования больных при полном отсутствии зубов.

Изучить:

- Морфологические и функциональные нарушения при полной потере зубов.
- Классификация беззубой верхней челюсти (по Шредеру, Оксману, Курляндскому).

- Состояние мягких тканей протезного ложа беззубой верхней челюсти (зоны податливости по Люнду, буферные зоны по Гаврилову).
- Классификация податливости слизистой оболочки по Суппле.
- Анатомо-топографические особенности построения границ протезного ложа на беззубой верхней челюсти в зависимости от степени атрофии.

Сформировать:

- Понятие о клинико-морфологических и функциональных нарушениях при полном отсутствии зубов, особенностях обследования больных и клинической характеристике беззубых верхних челюстей.

**Обучающийся должен знать:**

- Функциональную анатомию челюстно-лицевой области.
- клинико-морфологические и функциональные нарушения при полном отсутствии зубов, особенности обследования больных и клиническую характеристику беззубых верхних челюстей.

**Обучающийся должен уметь:**

- определять клинико-морфологические и функциональные нарушения при полном отсутствии зубов, проводить обследование больных и давать клиническую характеристику беззубым верхним челюстям.

**Обучающийся должен владеть**

- определять клинико-морфологические и функциональные нарушения при полном отсутствии зубов, проводить обследование больных и давать клиническую характеристику беззубым верхним челюстям.

**Самостоятельная аудиторная работа обучающихся по теме:**

**1. Ответить на вопросы по теме занятия.**

1. Этиологические факторы полной потери зубов.
2. Морфологические нарушения при полной потере зубов
3. Функциональные нарушения при полной потере зубов..
4. Особенности обследования больных при полном отсутствии зубов.
5. Классификация беззубой верхней челюсти (по Шредеру, Оксману, Курляндскому).
6. Состояние мягких тканей протезного ложа беззубой верхней челюсти (зоны податливости по Люнду, буферные зоны по Гаврилову).
7. Классификация податливости слизистой оболочки по Суппле.
8. Анатомо-топографические особенности построения границ протезного ложа на беззубой верхней челюсти в зависимости от степени атрофии.

**2. Практическая работа.**

1) Освоить манипуляции:

-Собрать анамнез .

-Провести стоматологический осмотр сокурсника.

-Определить индексы распространённости и интенсивности кариеса зубов.

-Записать карту стоматологического осмотра.

2) Цель работы:

-Научиться диагностировать ставить диагноз у пациента.

3) Методика проведения работы (алгоритм освоения навыка):

-Провести осмотр пациента.

-Записать зубную формулу.

-Снять слепки, подобрать ложку и оттискивающий материал.

-Отлить модели .

4) Результаты:

- Произвести запись в амбулаторной карте форма 043/У.

1) Выводы: Пациенту предложен следующий план лечения \_\_\_\_\_

**3. Решить ситуационные задачи**

**1. Алгоритм разбора задач:**

- проанализировать данные представленные в задаче (жалобы и данные объективного обследования пациента)
- на основании клинических данных и методов дополнительного исследования сформулировать диагноз
- какие дополнительные методы обследования необходимы для подтверждения диагноза
- составьте план лечения

**2. Пример задачи с разбором по алгоритму.**

Больной 65 лет обратился к стоматологу-ортопеду с жалобами на отсутствие зубов и плохую фиксацию съемных протезов в связи с удалением опорных зубов. Из анамнеза выяснено, что больной пользуется съемными протезами давно. Последний раз протезировался 8 лет назад. К протезам привыкает быстро и пользуется ими хорошо. Объективно: Слизистая оболочка полости рта бледно-розового цвета, без патологических изменений.

Зубная формула:

0	0	0		0	0	0		0	0	0	0	0	0	0	
18	17	16	15	14	13	12	11	21	22	23	24	25	26	27	28
48	47	46	45	44	43	42	41	31	32	33	34	35	36	37	38
0	0	0	0		0	00		0	0	0	0	0	0	0	

На  
верх-  
ней че-  
люсти

атрофия альвеолярного отростка равномерная, незначительная. Хорошо выражены верхнечелюстные бугры и торус. 14 и 21 зубы устойчивы. На нижней челюсти 43 зубинтактный, устойчивый, шейка зуба обнажена.

Альвеолярный отросток в области удаленных боковых зубов имеет значительную атрофию. Поставьте диагноз. Определите план лечения.

В связи с удалением зубов и наличием в полости рта протезов в неудовлетворительном состоянии рекомендуется изготовление новых протезов.

**Контрольные вопросы:**

1. Поставьте диагноз.
2. составьте план лечения

**Эталон ответа:**

1. Диагноз: Частичное отсутствие зубов на верхней челюсти I класс по Кеннеди, Частичное отсутствие зубов на нижней челюсти I класс по Кеннеди,
2. Лечение: показано изготовление съёмных частичных пластиночных протезов.

**3. Задачи для самостоятельного разбора на занятии:**

**Задача № 1.**

Больная Н., 60 лет, обратилась с жалобами на плохую фиксацию полного съёмного протеза верхней челюсти. Объективно: атрофия альвеолярного отростка верхней челюсти умеренная, скат его в области верхнечелюстного бугра справа и слева резко выражен, с навесом. При наложении протеза границы его доходят до наиболее выступающих участков ската.

**Контрольные вопросы:**

1. Поставьте диагноз.
2. Укажите тактику лечения.

**4. Задания для групповой работы**

- 1) Установка положения пациента и положения врача, света светильника для обследования внешнего вида стоматологического пациента, особенности для обследования верхней и нижней челюсти с соблюдением эргономических принципов, техники безопасности, и санитарно-эпидемиологического режима (на студентах и на пациентах).
- 2) Опрос стоматологического больного, выяснение жалоб, анамнеза заболевания, анамнеза жизни, общесоматического статуса, аллергологического анамнеза (на студентах и на пациентах).
- 3) Осмотр внешнего вида больного и полости рта стоматологического больного с помощью стоматологического инструментария с регистрацией состояния альвеолярных отростков, мягких тканей протезного ложа, податливости слизистой оболочки (шпатель, зеркало, пинцет)
- 4) Дать клиническую характеристику беззубой верхней челюсти.
- 5) Специальное обследование полости рта больных с полным отсутствием зубов.
- 6) Анализ симптомов полного отсутствия зубов ( по моделям челюстей).
- 7) Оценить состояние мягких тканей протезного ложа беззубой верхней челюсти (зоны податливости по Люнду, буферные зоны по Гаврилову).
- 8) Построение границ протезного ложа на беззубой верхней челюсти в зависимости от степени атрофии.
- 9) Заполнение медицинской карты, обследуемого стоматологического больного (на студентах и на пациентах).
- 10) Проведение предстерилизационной очистки стоматологического инструментария, контроля качества обработки и стерилизации стоматологического инструментария.

**Самостоятельная внеаудиторная работа обучающихся по теме:**

*Задания для самостоятельной внеаудиторной работы студентов по указанной теме:*

1) *Ознакомиться с теоретическим материалом по теме занятия с использованием конспектов лекций и/или рекомендуемой учебной литературы.*

2) *Ответить на вопросы для самоконтроля (привести вопросы для самоконтроля).*

1. Этиологические факторы полной потери зубов.
2. Морфологические нарушения при полной потере зубов
3. Функциональные нарушения при полной потере зубов..
4. Особенности обследования больных при полном отсутствии зубов.
5. Классификация беззубой верхней челюсти (по Шредеру, Окману, Курляндскому).
6. Состояние мягких тканей протезного ложа беззубой верхней челюсти (зоны податливости по Люнду, буферные зоны по Гаврилову).
7. Классификация податливости слизистой оболочки по Суппле.
8. Анатомо-топографические особенности построения границ протезного ложа на беззубой верхней челюсти в зависимости от степени атрофии.

**Рекомендуемая литература:**

**Основная:**

1. Ортопедическая стоматология: учебник для студентов. Н. Г. Аболмасов, Н. Н. Аболмасов, М. С. Сердюков. МЕДпресс-информ, 2011.
2. Лекции по ортопедической стоматологии: учебное пособие. Под ред. Т.И. Ибрагимова. М.ГЭОТАР-Медиа, 2010
3. Зубопротезная техника: учебник. Под ред. М.М. Расулова и др. ГЭОТАР-Медиа, 2010.

**Дополнительная:**

1. Ортопедическая стоматология: учебник. Под ред. И.Ю.Лебеденко, Э.С.Каливрадзяна. ГЭОТАР-Медиа, 2011



2. Ортопедическая стоматология : национальное руководство ред.: И. Ю. Лебеденко, С. Д. Арутюнов, А. Н. Ряховский. М. : "ГЭОТАР-Медиа", 2016. - 824 с. : ил.
3. Ортопедическая стоматология Н. Г. Аболмасов [и др.]. "МЕДпресс-информ", 2013
4. Особенности ортопедического лечения больных с малым количеством зубов В. П. Тлустенко АС Гард, 2010
5. Запись и ведение медицинской карты в клинике ортопедической стоматологии Ибрагимов Т.И., [Электронный ресурс] : учебное пособие / Под ред. проф. Т.И. Ибрагимова - М. :ГЭОТАР-Медиа, 2013. - 224 с. - ISBN 978-5-9704-2439-1 –
6. Клинические рекомендации (протоколы лечения) «При диагнозе полное отсутствие зубов (полная вторичная адентия, потеря зубов вследствие несчастного случая, удаления или локализованного пародонтита)» Утверждены Постановлением № 15 Совета Ассоциации общественных объединений «Стоматологическая Ассоциация России» от 30 сентября 2014 года

## **Практическое занятие 2.9 Характеристика беззубых нижних челюстей.**

**Цель:** Изучить клиническую характеристику беззубых нижних челюстей и освоить формулирование диагноза у больных с полным отсутствием зубов. Подготовка больных к протезированию.

### **Задачи:**

Рассмотреть:

- Анатомо-топографические особенности построения границ протезного ложа на беззубой нижней челюсти в зависимости от степени атрофии.

Обучить:

- Санации полости рта при полном отсутствии зубов (заболевания слизистой оболочки).
- Хирургической подготовке челюстей к протезированию при полном отсутствии зубов.
- Формулировке диагноза при полном отсутствии зубов.

Изучить:

- Классификацию беззубой нижней челюсти (Келлер, Оксман, Курляндский).
- Понятие «протезное ложе» и «протезное поле».
- Психологическую подготовку в полном съемном протезировании.

Сформировать:

- Понятие о клинической характеристике беззубых нижних челюстей и формулировании диагноза у больных с полным отсутствием зубов.

### **Обучающийся должен знать:**

- Функциональную анатомию челюстно-лицевой области.
- клиническую характеристику беззубых нижних челюстей,
- формулирование диагноза у больных с полным отсутствием зубов и вопросы подготовки больных к протезированию.

### **Обучающийся должен уметь:**

- определять клинико-морфологические и функциональные нарушения при полном отсутствии зубов,
- проводить обследование больных,
- формулировать диагноз у больных с полным отсутствием зубов и составлять план подготовки к протезированию.

### **Обучающийся должен владеть:**

- определять клинико-морфологические и функциональные нарушения при полном отсутствии зубов,
- проводить обследование больных,
- формулировать диагноз у больных с полным отсутствием зубов и составлять план подготовки к протезированию.

### **Самостоятельная аудиторная работа обучающихся по теме:**

#### **1. Ответить на вопросы по теме занятия:**

1. Классификация беззубой нижней челюсти (Келлер, Оксман, Курляндский).
2. Анатомо-топографические особенности построения границ протезного ложа на беззубой нижней челюсти в зависимости от степени атрофии.
3. Понятие «протезное ложе» и «протезное поле».
4. Формулирование диагноза при полном отсутствии зубов.
5. Психологическая подготовка в полном съемном протезировании.
6. Санация полости рта при полном отсутствии зубов (заболевания слизистой оболочки).
7. Хирургическая подготовка челюстей к протезированию при полном отсутствии зубов:
  - а) углубление преддверия полости рта;
  - б) устранение рубцовых тяжей;
  - в) пластика альвеолярного отростка;
  - г) использование одиночных зубов и корней.

#### **2. Практическая работа.**

- 1) Освоить манипуляции:
  - Собрать анамнез .
  - Провести стоматологический осмотр сокурсника.

-Определить индексы распространённости и интенсивности кариеса зубов.

-Записать карту стоматологического осмотра.

2) Цель работы:

-Научиться диагностировать ставить диагноз у пациента.

3) Методика проведения работы (алгоритм освоения навыка):

-Провести осмотр пациента.

-Записать зубную формулу.

-Снять слепки, подобрать ложку и оттискной материал.

-Отлить модели .

4) Результаты:

- Произвести запись в амбулаторной карте форма 043/У.

1) Выводы: Пациенту предложен следующий план лечения \_\_\_\_\_

### 3. Решить ситуационные задачи

#### 1.Алгоритм разбора задач:

- проанализировать данные представленные в задаче (жалобы и данные объективного обследования пациента)

- на основании клинических данных и методов дополнительного исследования сформулировать диагноз

- какие дополнительные методы обследования необходимы для подтверждения диагноза

- составьте план лечения

#### 2. Пример задачи с разбором по алгоритму.

В клинику обратилась пациентка П. 62 лет. Жалобы: на затрудненное пережевывание пищи, нарушение функции речи, плохую фиксацию протезов, изменение цвета протезов.

Анамнез заболевания: причиной полной утраты зубов на верхней челюсти и нижней челюсти является кариес и его осложнения. Удаление зубов производилось в период жизни с 41 до 54 лет. Больная лечилась в районной стоматологической поликлинике, в которой изготовили два полных съемных протеза 8 лет назад.

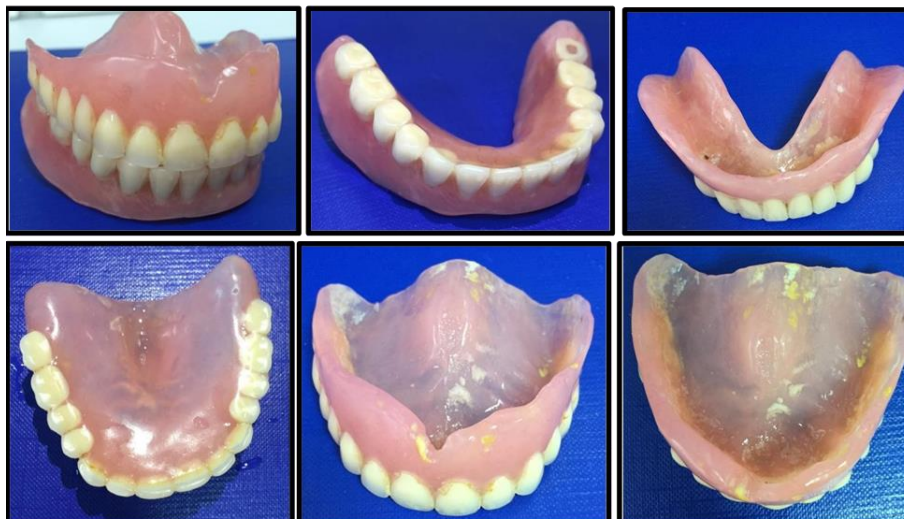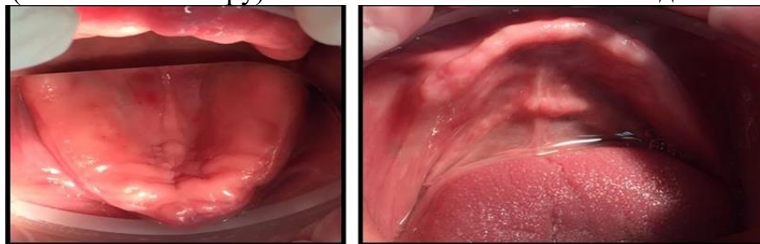
Объективно при осмотре:

Внешний осмотр: патологических высыпаний на коже лица не выявлено. Околоушные, поднижнечелюстные, подподбородочные, шейные лимфатические узлы при пальпации безболезненны, мягко-эластической консистенции, размеров 0,5 см подвижны, не спаяны с окружающими тканями. При пальпации ВНЧС: щелчков и хруста, болезненности не выявлено. Открывание рта в полном объеме. Отмечаются выраженные носогубные и подбородочная складки, углы рта опущены.

Пациентка имеет в полости рта полные съемные протезы на верхнюю и нижнюю челюсти. Протезы плохо фиксируются. Гигиеническое состояние протезов неудовлетворительное. Базисы протезов и искусственные зубы изменены в цвете. Оклюзионные поверхности искусственных зубов значительно стертые. Протезы не соответствуют клиническим требованиям. При обследовании выявлено снижение высоты нижнего отдела лица на 5 мм.

Прикус - соотношение челюстей по прогеническому типу.

Слизистая оболочка полости рта бледно-розового цвета, умеренно увлажнена, умеренно податлива (I класс по Суппле). Диагноз: полное отсутствие зубов верхней челюсти (I класс по Шредеру) и полное отсутствие зубов нижней челюсти (I класс по Келлеру). Снижение высоты нижнего отдела лица на 5мм.



### Контрольные вопросы:

1. Какие лицевые признаки указывают на снижение высоты нижнего отдела лица?
2. Дайте описание беззубой верхней челюсти, соответствующей I типу классификации Шредера. Дайте описание беззубой нижней челюсти, соответствующей III типу классификации Келлера.
3. Перечислите клинико-лабораторные этапы изготовления полных съемных протезов.
4. Дайте описание состояния слизистой оболочки протезного ложа, соответствующей I классу классификации Суппле.
5. Перечислите причины, указывающие на несостоятельность имеющихся в полости рта полных съемных протезов.

### Эталон ответа:

#### 1. С полной потерей зубов

- тело и ветви челюстей становятся тоньше,
- угол нижней челюсти более тупым,
- кончик носа опускается,
- носогубные складки резко выражены,
- опускаются углы рта и наружный край века.
- нижняя треть лица уменьшается в размерах.
- появляется дряблость мышц, лицо приобретает старческое выражение.

#### 2. Классификация Шредера, 1927 г. беззубой верхней челюсти.

I тип – хорошо выраженные альвеолярные отростки и бугры, глубокое небо, высоко расположенная переходная складка;

Келлер (1929) определяет четыре типа беззубой нижней челюсти:

III тип - выраженная атрофия альвеолярных отростков в боковых отделах при относительной сохранности в переднем отделе;

#### 3. Клинико-лабораторные этапы изготовления полных съемных протезов:

- Опрос, осмотр, обследование постановка диагноза, выбор конструкции, снятие анатомических слепков
- Изготовление техником по моделям индивидуальных ложек
- Припасовка индивидуальных ложек в полости рта используя пробы по Гербсту, снятие функциональных оттисков
- Определение высоты прикуса и мезио-дистального соотношения челюстей. Нанесение ориентиров на валики
- Гипсование моделей в артикулятор или окклюдатор, замена прикусных валиков на постановочные, постановка искусственных зубов
- Проверка восковой конструкции в полости рта
- Наложение и фиксация полных съемных протезов в полости рта
- Проведение коррекций по необходимости.

#### 4. Характеризуя состояние слизистой оболочки протезного поля, Суппле выделяет четыре класса:

I класс. Идеальное протезное поле. Хорошо выраженные альвеолярные гребни покрыты слегка податливой слизистой оболочкой. Небо покрыто равномерным слоем слизистой оболочки, умеренно податливой в задней его трети. Места прикрепления естественных складок достаточно удалены от вершины альвеолярного гребня.

II класс. Твердое протезное поле. Атрофированная слизистая оболочка покрывает альвеолярные отростки и небо тонким слоем. Места прикрепления естественных складок расположены несколько ближе к вершине альвеолярного гребня, чем при первом классе.

III класс. Мягкое протезное поле, Альвеолярные гребни и задняя часть твердого неба покрыты рыхлой слизистой оболочкой. Выражен подслизистый слой, податливость протезного поля во всех участках высокая. Малоблагоприятные условия для протезирования.

IV класс. «Болтающийся гребень». Характеризуется наличием подвижных тяжелой слизистой оболочки, расположенных продольно и легко смещающихся при незначительном давлении слепочной массой. Тяжи могут ущемляться. При наложении протеза нет соответствия между базисом и слизистой оболочкой. Складки необходимо удалить хирургическим путем.

1. Это жалобы: на затрудненное пережевывание пищи, нарушение функции речи, плохую фиксацию протезов, изменение цвета протезов. При объективном осмотре - выраженные носогубные и подбородочная складки, углы рта опущены.

### 3) Задачи для самостоятельного разбора на занятии.

#### Задача № 1

Пациент В., 60 лет, обратился в клинику с целью протезирования. Выявлено: нарушение жевания, речи, внешнего эстетического вида, выраженность подбородочных и носогубных складок, полное отсутствие зубов, прогеническое соотношение челюстей.

#### Контрольные вопросы:

- a. Какие методы обследования применялись?
- b. Какие дополнительные методы обследования необходимо провести?

- c. Чем обусловлена выраженность носогубных и подбородочных складок?  
d. Чем обусловлено прогеническое соотношение челюстей?

#### 4. Задания для групповой работы.

- 1) Установка положения пациента и положения врача, света светильника для обследования внешнего вида стоматологического пациента, особенности для обследования верхней и нижней челюсти с соблюдением эргономических принципов, техники безопасности, и санитарно-эпидемиологического режима (на студентах и на пациентах).
- 2) Опрос стоматологического больного, выяснение жалоб, анамнеза заболевания, анамнеза жизни, общесоматического статуса, аллергологического анамнеза (на студентах и на пациентах).
- 3) Осмотр внешнего вида больного и полости рта стоматологического больного с помощью стоматологического инструментария с регистрацией состояния альвеолярных отростков, мягких тканей протезного ложа, податливости слизистой оболочки (шпатель, зеркало, пинцет).
- 4) Специальное обследование полости рта больных с полным отсутствием зубов.
- 5) Классификация беззубой нижней челюсти (Келлер, Оксман, Курляндский).
- 6) Оценить состояние мягких тканей протезного ложа беззубой нижней челюсти.
- 7) Сформулировать диагноз при полном отсутствии зубов.
- 8) Построение границ протезного ложа на беззубой нижней челюсти в зависимости от степени атрофии.
- 9) Заполнение медицинской карты, обследуемого стоматологического больного (на студентах и на пациентах).
- 10) Проведение предстерилизационной очистки стоматологического инструментария, контроля качества обработки и стерилизации стоматологического инструментария.

#### Самостоятельная внеаудиторная работа обучающихся по теме:

Задания для самостоятельной внеаудиторной работы студентов по указанной теме:

- 1) Ознакомиться с теоретическим материалом по теме занятия с использованием конспектов лекций и/или рекомендуемой учебной литературы.
- 2) Ответить на вопросы для самоконтроля (привести вопросы для самоконтроля).
  1. Классификация беззубой нижней челюсти (Келлер, Оксман, Курляндский).
  2. Анатомо-топографические особенности построения границ протезного ложа на беззубой нижней челюсти в зависимости от степени атрофии.
  3. Понятие «протезное ложе» и «протезное поле».
  4. Формулирование диагноза при полном отсутствии зубов.
  5. Психологическая подготовка к полному съемному протезированию.
  6. Санация полости рта при полном отсутствии зубов (заболевания слизистой оболочки).
  7. Хирургическая подготовка челюстей к протезированию при полном отсутствии зубов:
    - а) углубление преддверия полости рта;
    - б) устранение рубцовых тяжей;
    - в) пластика альвеолярного отростка;
    - г) использование одиночных зубов и корней.

#### Рекомендуемая литература:

##### Основная:

1. Ортопедическая стоматология: учебник для студентов. Н. Г. Аболмасов, Н. Н. Аболмасов, М. С. Сердюков. МЕДпресс-информ, 2011.
2. Лекции по ортопедической стоматологии: учебное пособие. Под ред. Т.И. Ибрагимова. М.ГЭОТАР-Медиа, 2010
3. Зубопротезная техника: учебник. Под ред. М.М. Расулова и др. ГЭОТАР-Медиа, 2010.

##### Дополнительная:

1. Ортопедическая стоматология: учебник. Под ред. И.Ю.Лебедеко, Э.С.Каливрадджияна.ГЭОТАР-Медиа, 2011
2. Ортопедическая стоматология : национальное руководство ред.: И. Ю. Лебедеко, С. Д. Арутюнов, А. Н. Ряховский. М. : "ГЭОТАР-Медиа", 2016. - 824 с. : ил.
3. Ортопедическая стоматология Н. Г. Аболмасов [и др.]. "МЕДпресс-информ", 2013
4. Особенности ортопедического лечения больных с малым количеством зубов В. П. Тлустенко АС Гард, 2010
5. Запись и ведение медицинской карты в клинике ортопедической стоматологии Ибрагимов Т.И., [Электронный ресурс] : учебное пособие / Под ред. проф. Т.И. Ибрагимова - М. :ГЭОТАР-Медиа, 2013. - 224 с. - ISBN 978-5-9704-2439-1 –
6. Клинические рекомендации (протоколы лечения) «При диагнозе полное отсутствие зубов (полная вторичная адентия, потеря зубов вследствие несчастного случая, удаления или локализованного пародонтита)» Утверждены Постановлением № 15 Совета Ассоциации общественных объединений «Стоматологическая Ассоциация России» от 30 сентября 2014 года

#### Практическое занятие 2.10 Характеристика беззубых верхних челюстей.

**Цель:** Изучить клиническую характеристику беззубых верхних челюстей и освоить формулирование диагноза у больных с полным отсутствием зубов. Подготовка больных к протезированию.

#### **Задачи:**

Рассмотреть:

- Анатомо-топографические особенности построения границ протезного ложа на беззубой верхней челюсти в зависимости от степени атрофии.

Обучить:

- Санации полости рта при полном отсутствии зубов (заболевания слизистой оболочки).
- Хирургической подготовке челюстей к протезированию при полном отсутствии зубов.
- Формулировке диагноза при полном отсутствии зубов.

Изучить:

- Понятие «протезное ложе» и «протезное поле».
- Психологическую подготовку в полном съемному протезированию.

Сформировать:

- Понятие о клинической характеристике беззубых верхних челюстей и формулировании диагноза у больных с полным отсутствием зубов.

**Обучающийся должен знать:**

- Функциональную анатомию челюстно-лицевой области.
- клиническую характеристику беззубых нижних челюстей,
- формулирование диагноза у больных с полным отсутствием зубов и вопросы подготовки больных к протезированию.

**Обучающийся должен уметь:**

- определять клинико-морфологические и функциональные нарушения при полном отсутствии зубов,
- проводить обследование больных,
- формулировать диагноз у больных с полным отсутствием зубов и составлять план подготовки к протезированию.

**Обучающийся должен владеть:**

- определять клинико-морфологические и функциональные нарушения при полном отсутствии зубов,
- проводить обследование больных,
- формулировать диагноз у больных с полным отсутствием зубов и составлять план подготовки к протезированию.

**Самостоятельная аудиторная работа обучающихся по теме:**

**1. Ответить на вопросы по теме занятия:**

1. Анатомо-топографические особенности построения границ протезного ложа на беззубой нижней челюсти в зависимости от степени атрофии.
2. Понятие «протезное ложе» и «протезное поле».
3. Формулирование диагноза при полном отсутствии зубов.
4. Психологическая подготовка в полном съемному протезированию.
5. Санация полости рта при полном отсутствии зубов (заболевания слизистой оболочки).
6. Хирургическая подготовка челюстей к протезированию при полном отсутствии зубов:

а) углубление преддверия полости рта;

б) устранение рубцовых тяжей;

в) пластика альвеолярного отростка;

г) использование одиночных зубов и корней.

**2. Практическая работа.**

1) Освоить манипуляции:

-Собрать анамнез .

-Провести стоматологический осмотр сокурсника.

-Определить индексы распространённости и интенсивности кариеса зубов.

-Записать карту стоматологического осмотра.

2) Цель работы:

-Научиться диагностировать ставить диагноз у пациента.

3) Методика проведения работы (алгоритм освоения навыка):

-Провести осмотр пациента.

-Записать зубную формулу.

-Снять слепки, подобрать ложку и оттискиной материал.

-Отлить модели .

4) Результаты:

- Произвести запись в амбулаторной карте форма 043/У.

2) Выводы: Пациенту предложен следующий план лечения \_\_\_\_\_

**3. Решить ситуационные задачи**

**1.Алгоритм разбора задач:**

- проанализировать данные представленные в задаче (жалобы и данные объективного обследования пациента)

- на основании клинических данных и методов дополнительного исследования сформулировать диагноз

- какие дополнительные методы обследования необходимы для подтверждения диагноза

- составьте план лечения

**2. Пример задачи с разбором по алгоритму.**

В клинику обратилась пациентка П. 62 лет. Жалобы: на затрудненное пережевывание пищи, нарушение функции речи, плохую фиксацию протезов, изменение цвета протезов.

Анамнез заболевания: причиной полной утраты зубов на верхней челюсти и нижней челюсти является кариес и его осложнения. Удаление зубов производилось в период жизни с 41 до 54 лет. Больная лечилась в районной стоматологической поликлинике, в которой изготовили два полных съемных протеза 8 лет назад.

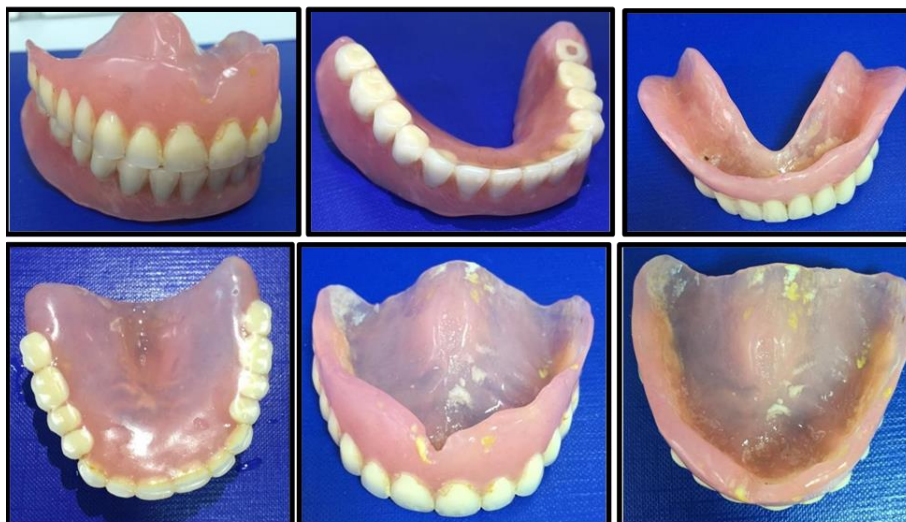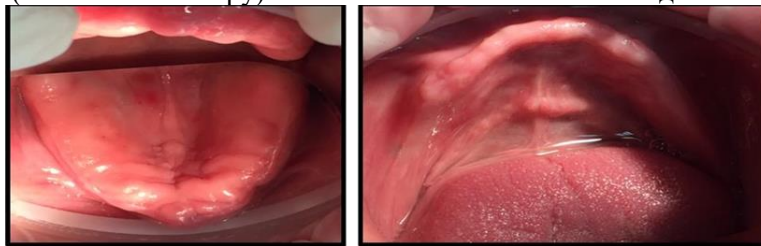
Объективно при осмотре:

Внешний осмотр: патологических высыпаний на коже лица не выявлено. Околоушные, поднижнечелюстные, подподбородочные, шейные лимфатические узлы при пальпации безболезненны, мягко-эластической консистенции, размеров 0,5 см подвижны, не спаяны с окружающими тканями. При пальпации ВНЧС: щелчков и хруста, болезненности не выявлено. Открывание рта в полном объеме. Отмечаются выраженные носогубные и подбородочная складки, углы рта опущены.

Пациентка имеет в полости рта полные съемные протезы на верхнюю и нижнюю челюсти. Протезы плохо фиксируются. Гигиеническое состояние протезов неудовлетворительное. Базисы протезов и искусственные зубы изменены в цвете. Оклюзионные поверхности искусственных зубов значительно стертые. Протезы не соответствуют клиническим требованиям. При обследовании выявлено снижение высоты нижнего отдела лица на 5 мм.

Прикус - соотношение челюстей по прогеническому типу.

Слизистая оболочка полости рта бледно-розового цвета, умеренно увлажнена, умеренно податлива (I класс по Суппле). Диагноз: полное отсутствие зубов верхней челюсти (I класс по Шредеру) и полное отсутствие зубов нижней челюсти (I класс по Келлеру). Снижение высоты нижнего отдела лица на 5 мм.



#### Контрольные вопросы:

- Какие лицевые признаки указывают на снижение высоты нижнего отдела лица?
- Дайте описание беззубой верхней челюсти, соответствующей I типу классификации Шредера. Дайте описание беззубой нижней челюсти, соответствующей III типу классификации Келлера.
- Перечислите клиничко-лабораторные этапы изготовления полных съемных протезов.
- Дайте описание состояния слизистой оболочки протезного ложа, соответствующей I классу классификации Суппле.
- Перечислите причины, указывающие на несостоятельность имеющихся в полости рта полных съемных протезов.

#### Эталон ответа:

- С полной потерей зубов
  - тело и ветви челюстей становятся тоньше,
  - угол нижней челюсти более тупым,
  - кончик носа опускается,
  - носогубные складки резко выражены,
  - опускаются углы рта и наружный край века.

- нижняя треть лица уменьшается в размерах.
- появляется дряблость мышц, лицо приобретает старческое выражение.

## 2. Классификация Шредера, 1927 г. беззубой верхней челюсти.

I тип – хорошо выраженные альвеолярные отростки и бугры, глубокое небо, высоко расположенная переходная складка;

Келлер (1929) определяет четыре типа беззубой нижней челюсти:

III тип - выраженная атрофия альвеолярных отростков в боковых отделах при относительной сохранности в переднем отделе;

## 3. Клинико-лабораторные этапы изготовления полных съемных протезов:

- Опрос, осмотр, обследование постановка диагноза, выбор конструкции, снятие анатомических слепков
- Изготовление техником по моделям индивидуальных ложек
- Припасовка индивидуальных ложек в полости рта используя пробы по Гербсту, снятие функциональных оттисков

• Определение высоты прикуса и мезио-дистального соотношения челюстей. Нанесение ориентиров на валики

• Гипсование моделей в артикулятор или окклюдатор, замена прикусных валиков на постановочные, постановка искусственных зубов

• Проверка восковой конструкции в полости рта

• Наложение и фиксация полных съемных протезов в полости рта

• Проведение коррекций по необходимости.

## 4. Характеризуя состояние слизистой оболочки протезного поля, Суппли выделяет четыре класса:

I класс. Идеальное протезное поле. Хорошо выраженные альвеолярные гребни покрыты слегка податливой слизистой оболочкой. Небо покрыто равномерным слоем слизистой оболочки, умеренно податливой в задней его трети. Места прикрепления естественных складок достаточно удалены от вершины альвеолярного гребня.

II класс. Твердое протезное поле. Атрофированная слизистая оболочка покрывает альвеолярные отростки и небо тонким слоем. Места прикрепления естественных складок расположены несколько ближе к вершине альвеолярного гребня, чем при первом классе.

III класс. Мягкое протезное поле, Альвеолярные гребни и задняя часть твердого неба покрыты рыхлой слизистой оболочкой. Выражен подслизистый слой, податливость протезного поля во всех участках высокая. Малоблагоприятные условия для протезирования.

IV класс. «Болтающийся гребень». Характеризуется наличием подвижных тяжелой слизистой оболочки, расположенных продольно и легко смещающихся при незначительном давлении слепочной массой. Тяжи могут ущемляться. При наложении протеза нет соответствия между базисом и слизистой оболочкой. Складки необходимо удалить хирургическим путем.

2. Это жалобы: на затрудненное пережевывание пищи, нарушение функции речи, плохую фиксацию протезов, изменение цвета протезов. При объективном осмотре - выраженные носогубные и подбородочная складки, углы рта опущены.

## 3) Задачи для самостоятельного разбора на занятии.

### Задача № 1

Пациент В., 60 лет, обратился в клинику с целью протезирования. Выявлено: нарушение жевания, речи, внешнего эстетического вида, выраженность подбородочных инсогубных складок, полное отсутствие зубов, прогеническое соотношение челюстей.

### Контрольные вопросы:

- Какие методы обследования применялись?
- Какие дополнительные методы обследования необходимо провести?
- Чем обусловлена выраженность носогубных и подбородочных складок?
- Чем обусловлено прогеническое соотношение челюстей?

## 4. Задания для групповой работы.

- 1) Установка положения пациента и положения врача, света светильника для обследования внешнего вида стоматологического пациента, особенности для обследования верхней и нижней челюсти с соблюдением эргономических принципов, техники безопасности, и санитарно-эпидемиологического режима (на студентах и на пациентах).
- 2) Опрос стоматологического больного, выяснение жалоб, анамнеза заболевания, анамнеза жизни, общесоматического статуса, аллергологического анамнеза (на студентах и на пациентах).
- 3) Осмотр внешнего вида больного и полости рта стоматологического больного с помощью стоматологического инструментария с регистрацией состояния альвеолярных отростков, мягких тканей протезного ложа, податливости слизистой оболочки (шпатель, зеркало, пинцет).
- 4) Специальное обследование полости рта больных с полным отсутствием зубов.
- 5) Классификация беззубой нижней челюсти (Келлер, Оксман, Курляндский).
- 6) Оценить состояние мягких тканей протезного ложа беззубой нижней челюсти.
- 7) Сформулировать диагноз при полном отсутствии зубов.
- 8) Построение границ протезного ложа на беззубой нижней челюсти в зависимости от степени атрофии.
- 9) Заполнение медицинской карты, обследуемого стоматологического больного (на студентах и на пациентах).
- 10) Проведение предстерилизационной очистки стоматологического инструментария, контроля качества обработки и стерилизации стоматологического инструментария.

## Самостоятельная внеаудиторная работа обучающихся по теме:

Задания для самостоятельной внеаудиторной работы студентов по указанной теме:

1) Ознакомиться с теоретическим материалом по теме занятия с использованием конспектов лекций и/или рекомендуемой учебной литературы.

2) Ответить на вопросы для самоконтроля (привести вопросы для самоконтроля).

1. Анатомо-топографические особенности построения границ протезного ложа на беззубой нижней челюсти в зависимости от степени атрофии.
2. Понятие «протезное ложе» и «протезное поле».
3. Формулирование диагноза при полном отсутствии зубов.
4. Психологическая подготовка в полном съемному протезированию.
5. Санация полости рта при полном отсутствии зубов (заболевания слизистой оболочки).
6. Хирургическая подготовка челюстей к протезированию при полном отсутствии зубов:
  - а) углубление преддверия полости рта;
  - б) устранение рубцовых тяжей;
  - в) пластика альвеолярного отростка;
  - г) использование одиночных зубов и корней.

3) Проверить свои знания с использованием тестового контроля (привести тестовые задания, ответы разместить после тестов)

1. Этиологические факторы полной утраты зубов:

- 1) кариес и его осложнения;
- 2) сердечно-сосудистые заболевания;
- 3) заболевания пародонта;
- 4) травма;
- 5) 1+3+4
- 6) 1+2;
- 7) 3+4.

2. Морфологические изменения челюстей после полной утраты зубов:

- 1) увеличение амплитуды и изменение характера движений нижней челюсти;
- 2) атрофия альвеолярных отростков челюстей (появление старческой прогении);
- 3) атрофия тела и ветвей нижней челюсти, искривление суставных отростков, увеличение угла нижней челюсти до 140°;
- 4) атрофия тела верхней челюсти, углубление собачьей ямки;
- 5) 1+2+3;
- 6) 2+3+4
- 7) 1+2+3+4.

3. Функциональные изменения челюстей после полной утраты зубов:

- 1) атрофия тела верхней челюсти, углубление собачьей ямки;
- 2) увеличение амплитуды и изменение характера движений нижней челюсти;
- 3) передний сдвиг, наклон вперед нижней челюсти;
- 4) атрофия альвеолярных отростков челюстей (появление старческой прогении);
- 5) 1+2+3;
- 6) 2+3
- 7) 2+3+4.

4. Морфологическое изменение височно-нижнечелюстного сустава после полной утраты зубов:

- 1) увеличение амплитуды и изменение характера движений нижней челюсти;
- 2) атрофия суставного бугорка;
- 3) уплощение суставной ямки;
- 4) разволокнение и истончение внутрисуставного диска;
- 5) 2+3+4
- 6) 1+2+3;
- 7) 3+4.

5. Функциональные изменения височно-нижнечелюстного сустава после полной утраты зубов:

- 1) атрофия суставного бугорка;
- 2) смещение суставной головки нижней челюсти кзади и вверх;
- 3) появление боли, шума, щелканья;
- 4) увеличение амплитуды движений;
- 5) 1+2;
- 6) 2+3+4
- 7) 3+4.

6. Морфологическое изменение костей лицевого и мозгового отдела черепа после полной утраты зубов:

- 1) атрофия, уплощение и искривление суставного отростка лобной кости и орбитального отростка скуловой кости;
- 2) смещение суставной головки нижней челюсти кзади и вверх;
- 3) деформация грушевидного отростка;
- 4) смещение передней носовой ости вниз;
- 5) 1+2+3;



- 6) 2+3+4;  
7) 1+3+4
7. Срединная фиброзная зона податливости слизистой оболочки протезного ложа, по Люнду:
- 1) область сагиттального шва – имеет незначительный подслизистый слой, малоподатливая
  - 2) область альвеолярного отростка – имеет незначительный подслизистый слой, малоподатливая;
  - 3) дистальная треть твердого неба – имеется подслизистый слой, богатый слизистыми железами и жировой тканью, обладает наибольшей степенью податливости;
  - 4) область поперечных складок – имеет подслизистый слой, обладает средней степенью податливости.
8. Железистая зона податливости слизистой оболочки по Люнду:
- 1) область сагиттального шва – имеет незначительный подслизистый слой, малоподатливая;
  - 2) область альвеолярного отростка – имеет незначительный подслизистый слой, малоподатливая;
  - 3) дистальная треть твердого неба – имеется подслизистый слой, богатый слизистыми железами и жировой тканью, обладает наибольшей степенью податливости
  - 4) область поперечных складок – имеет подслизистый слой, обладает средней степенью податливости.
9. Степень податливости слизистой оболочки протезного ложа колеблется в пределах (мм):
- 1) 0,01 – 0,1;
  - 2) 0,1 – 4;
  - 3) 5 – 10.
10. После полной утраты зубов различают следующие виды соотношения беззубых челюстей:
- 1) физиологическая прогнатия;
  - 2) прямое;
  - 3) прогеническое;
  - 4) физиологическая прогения;
  - 5) пргнатическое;
  - 6) 1+2+3;
  - 7) 2+3+4;
  - 8) 2+3+5.
11. Черты старческого облика лица:
- 1) смещение мягких тканей лица книзу и кзади;
  - 2) уплощение губ и щек;
  - 3) укорочение нижнего отдела лица;
  - 4) резкое углубление носогубных складок;
  - 5) наличие морщин в области висков и наружных углов глаз;
  - 6) 1+2+3;
  - 7) 3+4+5;
  - 8) 1+2+3+4+5.
12. Наиболее благоприятная форма альвеолярных отростков верхней челюсти и альвеолярной части нижней челюсти при ортопедическом лечении после полной утраты зубов является:
- 1) отлогая;
  - 2) отвесная;
  - 3) с навесами.

*Ответы:* 1-5; 2-6; 3-6; 4-5; 5-6; 6-7; 7-1; 8-3; 9-2; 10-8; 11-8 ; 12-2

**Рекомендуемая литература:**

**Основная:**

1. Ортопедическая стоматология: учебник для студентов. Н. Г. Аболмасов, Н. Н. Аболмасов, М. С. Сердюков. МЕДпресс-информ, 2011.
2. Лекции по ортопедической стоматологии: учебное пособие. Под ред. Т.И. Ибрагимова. М.ГЭОТАР-Медиа, 2010
3. Зубопротезная техника: учебник. Под ред. М.М. Расулова и др. ГЭОТАР-Медиа, 2010.

**Дополнительная:**

1. Ортопедическая стоматология: учебник. Под ред. И.Ю.Лебедеико, Э.С.Каливрадджияна.ГЭОТАР-Медиа, 2011
2. Ортопедическая стоматология : национальное руководство ред.: И. Ю. Лебедеико, С. Д. Арутюнов, А. Н. Ряховский. М. : "ГЭОТАР-Медиа", 2016. - 824 с. : ил.
3. Ортопедическая стоматология Н. Г. Аболмасов [и др.]. "МЕДпресс-информ", 2013
4. Особенности ортопедического лечения больных с малым количеством зубов В. П. Тлустенко АС Гард, 2010
5. Запись и ведение медицинской карты в клинике ортопедической стоматологии Ибрагимов Т.И., [Электронный ресурс] : учебное пособие / Под ред. проф. Т.И. Ибрагимова - М. :ГЭОТАР-Медиа, 2013. - 224 с. - ISBN 978-5-9704-2439-1 –
6. Клинические рекомендации (протоколы лечения) «При диагнозе полное отсутствие зубов (полная вторичная адентия, потеря зубов вследствие несчастного случая, удаления или локализованного пародонтита)» Утверждены Постановлением № 15 Совета Ассоциации общественных объединений «Стоматологическая Ассоциация России» от 30 сентября 2014 года

**Семинарское занятие 2.1 Методы фиксации съемных протезов при полной потере зубов.**

**Цель:** Овладеть методами фиксации съёмных протезов при полной потере зубов.

**Задачи:**

**Рассмотреть:**

- Методы фиксации полных съёмных протезов.
- Клапанные зоны на беззубой верхней и нижней челюсти в зависимости от степени атрофии.
- Факторы, влияющие на нарушение периферического клапана полного съёмного протеза

**Обучить:**

- Методам фиксации полных съёмных протезов.

**Изучить:**

- Механические методы фиксации полных съёмных протезов.
- Биомеханические методы фиксации полных съёмных протезов.
- Физические методы фиксации полных съёмных протезов (адгезия, когезия).
- Биофизические методы фиксации съёмных протезов.

**Сформировать:**

- Понятие о методах фиксации съёмных протезов при полной потере зубов.

**Обучающийся должен знать:**

- Функциональную анатомию челюстно-лицевой области.
- методы фиксации съёмных протезов при полной потере зубов.

**Обучающийся должен уметь:** определять оптимальные границы полных съёмных протезов.

**Обучающийся должен владеть:** определять оптимальные границы полных съёмных протезов.

**Самостоятельная аудиторная работа обучающихся по теме:**

**1. Ответить на вопросы по теме занятия.**

- 1.Анатомические образования, имеющие значение для протезирования.
2. Значение понятия адгезия, когезия, капиллярность.
3. Понятие о клапанной зоне, её значение в укреплении протезов на беззубых челюстях.
- 4.Факторы, влияющие на нарушение периферического клапана полного съёмного протеза.
5. Законы физики и анатомо-физиологические предпосылки для фиксации съёмных протезов.
6. Механические методы фиксации полных съёмных протезов.
7. Биомеханические методы фиксации полных съёмных протезов.
8. Физические методы фиксации полных съёмных протезов (адгезия, когезия).
9. Биофизические методы фиксации съёмных протезов.
10. Клапанная зоны на беззубой верхней и нижней челюсти в зависимости от степени атрофии.
11. Факторы, влияющие на нарушение периферического клапана полного съёмного протеза.

**2. Практическая работа.**

Выполнить на фантоме препарирование зубов под опору протеза, снять оттиски, отлить модели и смоделировать базис протеза воском.

**3. Решить ситуационные задачи**

**1.Алгоритм разбора задач:**

- проанализировать данные представленные в задаче (жалобы и данные объективного обследования пациента)
- на основании клинических данных и методов дополнительного исследования сформулировать диагноз
- какие дополнительные методы обследования необходимы для подтверждения диагноза
- составьте план лечения

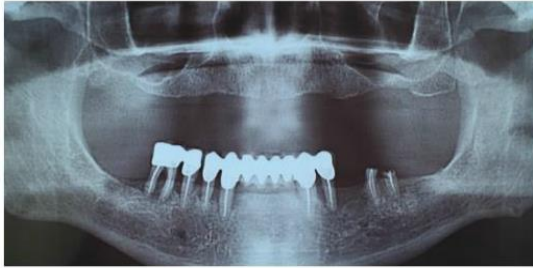
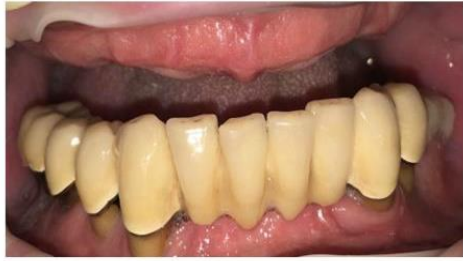**2. Пример задачи с разбором по алгоритму.**

В клинику ортопедической стоматологии обратился пациент И. 54 года. Жалобы на подвижность имеющегося

0	0	0	0	0	0	0	0	0	0	0	0	0	0	0	0
18	17	16	15	14	13	12	11	21	22	23	24	25	26	27	28
48	47	46	45	44	43	42	41	31	32	33	34	35	36	37	38
0	0	3/4	3/4с	1/2	1/2	0	0	0	0	1/2	3/4с	0	R	0	0

мосто-  
вид-  
ного  
про-  
теза на

нижней челюсти, отсутствие зубов на верхней челюсти, невозможность пользования съёмным протезом, затруднённое пережёвывание пищи, неприятный запах изо рта, эстетический дефект. Перенесённые и сопутствующие заболевания: гипертоническая болезнь, сахарный диабет. Аллергологический анамнез не отягощён. Анамнез заболевания: зубы удалялись в течение всей жизни в результате кариеса и его осложнений. Последнее протезирование проводилось 7 лет назад, были изготовлены коронки на нижнюю челюсть и полный съёмный протез на верхнюю челюсть, которым пациент не мог пользоваться. Внешний осмотр: отмечается углубление носогубных и подбородочной складок, углы рта опущены, в углах рта – трещины, мацерация. Зубная формула:



В полости рта металлокерамические коронки 4.5-4.6 и мостовидный протез 3.4-3.3Ф-Ф-Ф-Ф-4.3-4.4, которые находятся в неудовлетворительном состоянии (нарушение краевого прилегания коронок в области всех опорных зубов, подвижность имеющихся конструкций II степени). Имеются над- и поддесневые зубные отложения. Прикус: соотношение челюстей по ортогнатическому типу. Состояние слизистой оболочки полости рта: умеренно гиперемирована, в области зубов нижней челюсти отёчна, умеренно увлажнена.

#### Контрольные вопросы

1. Поставьте диагноз
2. укажите клинико-лабораторные этапы изготовления полных съемных протезов
3. Предложите вариант лечения с применением телескопической системой фиксации
4. Опишите состояния слизистой оболочки протезного ложа 2-го класса по классификации Суппли

#### Эталон ответа:

1. Полное отсутствие зубов на верхней челюсти. Частичное отсутствие зубов на нижней челюсти (I класс 2 подкласс по Кеннеди). Radix зуба 3.6. Хронический генерализованный пародонтит тяжелой степени тяжести. Хронический периодонтит зуба 3.6. Слизистая оболочка по Суппле -1 класс. Ангулярный хейлит. Множественные отложения на зубах. Несостоятельность имеющихся конструкций (нарушение краевого прилегания коронок в области всех опорных зубов).
2.
  - a. Опрос, осмотр, обследование постановка диагноза, выбор конструкции, снятие анатомических слепков
  - b. Изготовление техником по моделям индивидуальных ложек
  - c. Припасовка индивидуальных ложек в полости рта используя пробы по Гербсту, снятие функциональных оттисков
  - d. Определение высоты прикуса и мезио-дистального соотношения челюстей. Нанесение ориентиров на валики
  - e. Гипсование моделей в артикулятор или окклюдатор, замена прикусных валиков на постановочные, постановка искусственных зубов
  - f. Проверка восковой конструкции в полости рта
  - g. Замена воска на пластмассу – варка протезов
  - h. Наложение и фиксация полных съемных протезов в полости рта
  - i. Проведение коррекций по необходимости.
3. I. Подготовительный этап. Снять имеющиеся коронки 4.5-4.6 и мостовидный протез 3.4-3.3-Ф-Ф-Ф-Ф-4.3-4.4 в силу их несостоятельности (нарушение краевого прилегания коронок в области всех опорных зубов,

подвижность имеющихся конструкций II степени). Удалить 3.6, 3.4, 4.5, 4.6 (атрофия костной ткани  $\frac{3}{4}$ ).  
Терапевтическое лечение (при необходимости ревизия корневых каналов 3.3, 4.3, 4.4).

II. Основной этап (непосредственное протезирование). 3.3, 4.3, 4.4 изготовить первичные телескопические коронки (атрофия костной ткани на  $\frac{1}{2}$ ). Изготовить полный съёмный протез на верхнюю челюсть и покрывной протез с телескопической системой фиксацией на нижнюю челюсть.

III. Реабилитационно-профилактический этап. Диспансерное наблюдение один раз в 6 месяцев для контроля: гигиены полости рта и ухода за протезами; динамической окклюзии (выявление и устранение преждевременных окклюзионных контактов); конгруэнтности базисов протезов протезному ложу (при необходимости перебазировки протезов).

4. II класс. Твердое протезное поле. Атрофированная слизистая оболочка покрывает альвеолярные отростки и небо толстым слоем. СОПР податлива. Места прикрепления естественных складок расположены несколько ближе к вершине альвеолярного гребня, чем при первом классе.

### 3. Задачи для самостоятельного разбора на занятии:

#### Задача № 1.

Пациентка И., 58 лет, обратилась с жалобами на плохую фиксацию полносъёмного протеза на верхней челюсти. Объективно: атрофия альвеолярного отростка верхней челюсти умеренная, скат его в области верхнечелюстных бугорков справа и слева, резко выражен, с навесом. При осмотре полости рта с наложенным базисом протезовидны слепые ямки. Границы базиса доходят до наиболее выступающих участков ската.

#### Контрольные вопросы:

1. Укажите чем можно объяснить появление жалоб пациентки при протезировании.
2. Укажите тактику врача.

### 4. Задания для групповой работы

Заслушать презентации на темы

- 1) Базис протеза и факторы, определяющие его форму и размеры.
- 2) Обоснование выбора количества зубов для фиксации протеза удерживающими кламмера-ми и закономерности их расположения в базисе протеза.

### Самостоятельная внеаудиторная работа обучающихся по теме:

*Задания для самостоятельной внеаудиторной работы студентов по указанной теме:*

1) *Ознакомиться с теоретическим материалом по теме занятия с использованием конспектов лекций и/или рекомендуемой учебной литературы.*

2) *Ответить на вопросы для самоконтроля (привести вопросы для самоконтроля).*

1. Анатомические образования, имеющие значение для протезирования.
2. Значение понятия адгезия, когезия, капиллярность.
3. Понятие о клапанной зоне, её значение в укреплении протезов на беззубых челюстях.
4. Факторы, влияющие на нарушение периферического клапана полного съёмного протеза.
5. Законы физики и анатомо-физиологические предпосылки для фиксации съёмных протезов.
6. Механические методы фиксации полных съёмных протезов.
7. Биомеханические методы фиксации полных съёмных протезов.
8. Физические методы фиксации полных съёмных протезов (адгезия, когезия).
9. Биофизические методы фиксации съёмных протезов.
10. Клапанная зоны на беззубой верхней и нижней челюсти в зависимости от степени атрофии.
11. Факторы, влияющие на нарушение периферического клапана полного съёмного протеза.

3) *Проверить свои знания с использованием тестового контроля (привести тестовые задания, ответы разместить после тестов)*

1. Для получения функционального оттиска при полной утрате зубов применяется:

- 1) стандартная ложка;
- 2) индивидуальная ложка;

2. Требования, предъявляемые к припасованной индивидуальной ложке на верхнюю челюсть:

- 1) плотно прилегать к тканям протезного ложа;
- 2) удерживаться на челюсти при проведении функциональных проб;
- 3) строго соответствовать линии «А»;
- 4) 1+2;
- 5) 1+3;
- 6) 2+3;
- 7) 1+2+3.

3. При одномоментной методике изготовления индивидуальной ложки используется:

- 1) гипс;
- 2) пластмасса;
- 3) воск;
- 4) термопластическая масса;
- 5) легкоплавкий сплав.

4. Требования, предъявляемые к припасованной индивидуальной ложке на нижнюю челюсть:

- 1) не доходить до переходной складки на 2 мм;

- 2) перекрывать щечные тяжи и уздечку языка;
  - 3) плотно прилегать к тканям протезного ложа, не балансировать;
  - 4) обходить щечные тяжи и уздечку языка;
  - 5) перекрывать позадиомолярный бугорок;
  - 6) 1+2+3;
  - 7) 2+3+5;
  - 8) 3+4+5.
5. Физико-биологический метод фиксации съёмного протеза при полном отсутствии зубов обеспечивается:
- 1) адгезией;
  - 2) функциональной присасываемостью;
  - 3) адгезией и функциональной присасываемостью
6. Клапанная зона – понятие:
- 1) анатомическое;
  - 2) физиологическое;
  - 3) функциональное.
7. Граница съёмного протеза при полном отсутствии зубов должна:
- 1) покрывать пассивно-подвижную слизистую оболочку, контактировать с куполом переходной складки (активно-подвижной слизистой оболочки);
  - 2) проходить по своду переходной складки;
  - 3) заканчиваться на границе пассивно-подвижной и неподвижной слизистой оболочки.
8. Дистальный край съёмного протеза при полном отсутствии зубов на на верхней челюсти при ортогнатическом соотношении челюстей должен:
- 1) перекрывать границу твердого и мягкого неба на 1-2 мм;
  - 2) проходить строго по границе твердого и мягкого неба;
  - 3) перекрывать границу твердого и мягкого неба на 3-5мм.
9. Граница индивидуальной ложки на нижней челюсти проходит:
- 1) на 1-2 мм выше переходной складки, обходя щечные и губные слизистые тяжи;
  - 2) на 2-3 мм выше переходной складки, перекрывая щечные и губные слизистые тяжи;
  - 3) по самому глубокому месту переходной складки, погружаясь в мягкие ткани, обходя щечные и губные слизистые тяжи.
10. Граница съёмного протеза при полном отсутствии зубов на нижней челюсти по отношению к позадиомолярному бугорку:
- 1) перекрывает его;
  - 2) не доходит до бугорка на 1 мм;
  - 3) не доходит до бугорка на 5 мм;
  - 4) располагается посередине бугорка.
11. Базис съёмного протеза при полном отсутствии зубов на нижней челюсти по отношению к челюстно-подъязычной линии:
- 1) не перекрывает;
  - 2) заканчивается на её уровне;
  - 3) перекрывает.
12. При проведении функциональных проб амплитуда движений зависит от:
- 1) типа соотношения челюстей;
  - 2) степени атрофии челюстей;
  - 3) типа слизистой оболочки (по Супли).
- Ответы: 1-2; 2-4; 3-3; 4-8; 5-3; 6-3; 7-1; 8-1; 9-3; 10-1; 11-3; 12-2
- 4) Подготовить презентации на темы:
- 1) Базис протеза и факторы, определяющие его форму и размеры.
  - 2) Обоснование выбора количества зубов для фиксации протеза удерживающими кламмера-ми и закономерности их расположения в базисе протеза.

### **Рекомендуемая литература:**

#### **Основная:**

1. Ортопедическая стоматология: учебник для студентов. Н. Г. Аболмасов, Н. Н. Аболмасов, М. С. Сердюков. МЕДпресс-информ, 2011.
2. Лекции по ортопедической стоматологии: учебное пособие. Под ред. Т.И. Ибрагимова. М.ГЭОТАР-Медиа, 2010
3. Зубопротезная техника: учебник. Под ред. М.М. Расулова и др. ГЭОТАР-Медиа, 2010.

#### **Дополнительная:**

1. Ортопедическая стоматология: учебник. Под ред. И.Ю.Лебеденко, Э.С.Каливрадзияна.ГЭОТАР-Медиа, 2011
2. Ортопедическая стоматология : национальное руководство ред.: И. Ю. Лебеденко, С. Д. Арутюнов, А. Н. Ряховский. М. : "ГЭОТАР-Медиа", 2016. - 824 с. : ил.
3. Ортопедическая стоматология Н. Г. Аболмасов [и др.]. "МЕДпресс-информ", 2013
4. Особенности ортопедического лечения больных с малым количеством зубов В. П. Тлустенко АС Гард, 2010

5. Запись и ведение медицинской карты в клинике ортопедической стоматологии Ибрагимов Т.И., [Электронный ресурс] : учебное пособие / Под ред. проф. Т.И. Ибрагимова - М. :ГЭОТАР-Медиа, 2013. - 224 с. - ISBN 978-5-9704-2439-1 –
6. Клинические рекомендации (протоколы лечения) «При диагнозе полное отсутствие зубов (полная вторичная адентия, потеря зубов вследствие несчастного случая, удаления или локализованного пародонтита)» Утверждены Постановлением № 15 Совета Ассоциации общественных объединений «Стоматологическая Ассоциация России» от 30 сентября 2014 года

## **Семинарское занятие 2.2.Оттиски, применяемые при съемном протезировании беззубых челюстей.**

**Цель занятия:** освоить оттиски, применяемые при съемном протезировании беззубых челюстей.

**Задачи:**

**Рассмотреть:**

- Припасовку индивидуальных ложек на верхней и нижней челюстях.

**Обучить:**

- Припасовке индивидуальных ложек на верхней и нижней челюстях.

**Изучить:**

- Классификацию оттисков в ортопедической стоматологии (Курляндский, Бетельман).
- Анатомические оттиски, методика получения с беззубой верхней и нижней челюсти.
- Индивидуальные ложки на верхнюю и нижнюю челюсти, изготовленные клиническим методом (метод ЦИТО).
- Индивидуальные ложки, изготовленные лабораторным способом.
- Слепочные материалы, применяемые в полном съёмном протезировании.

**Сформировать:**

- Понятие об оттисках, применяемых при съемном протезировании беззубых челюстей.

**Обучающийся должен знать:**

- Классификация оттисков в ортопедической стоматологии (Курляндский, Бетельман).
- Анатомические оттиски, методика получения с беззубой верхней и нижней челюсти.
- Индивидуальные ложки на верхнюю и нижнюю челюсти, изготовленные клиническим методом (метод ЦИТО).
- Индивидуальные ложки, изготовленные лабораторным способом.
- Припасовка индивидуальных ложек на верхней и нижней челюстях.
- Слепочные материалы, применяемые в полном съёмном протезировании.

**Обучающийся должен уметь:**

- получать оттиски, необходимые для изготовления полных съемных протезов.

**Обучающийся должен владеть:**

- получать оттиски, необходимые для изготовления полных съемных протезов.

**Самостоятельная аудиторная работа обучающихся по теме:**

**1. Ответить на вопросы по теме занятия.**

- 1.Классификация оттисков в ортопедической стоматологии (Курляндский, Бетельман).
- 2.Анатомические оттиски, методика получения с беззубой верхней и нижней челюсти.
3. Индивидуальные ложки, изготовленные лабораторным способом.
- 4.Припасовка индивидуальных ложек на верхней и нижней челюстях.
- 5.Оттискные материалы, применяемые в полном съёмном протезировании.
- 6.Требования, предъявляемые к оттискным материалам.

**2. Практическая работа.**

Выполнить на фантоме препарирование зубов под опору протеза, снять оттиски, отлить модели и смоделировать базис протеза воском.

**3. Решить ситуационные задачи**

**1.Алгоритм разбора задач:**

- проанализировать данные представленные в задаче (жалобы и данные объективного обследования пациента)
- на основании клинических данных и методов дополнительного исследования сформулировать диагноз
- какие дополнительные методы обследования необходимы для подтверждения диагноза
- составьте план лечения

**2. Пример задачи с разбором по алгоритму.**

В клинику обратилась пациентка П. 62 лет. Жалобы: на затрудненное пережевывание пищи, нарушение функции речи, плохую фиксацию протезов, изменение цвета протезов.

Анамнез заболевания: причиной полной утраты зубов на верхней челюсти и нижней челюсти является кариес и его осложнения. Удаление зубов производилось в период жизни с 41 до 54 лет. Больная лечилась в районной стоматологической поликлинике, в которой изготовили два полных съемных протеза 8 лет назад.

Объективно при осмотре:

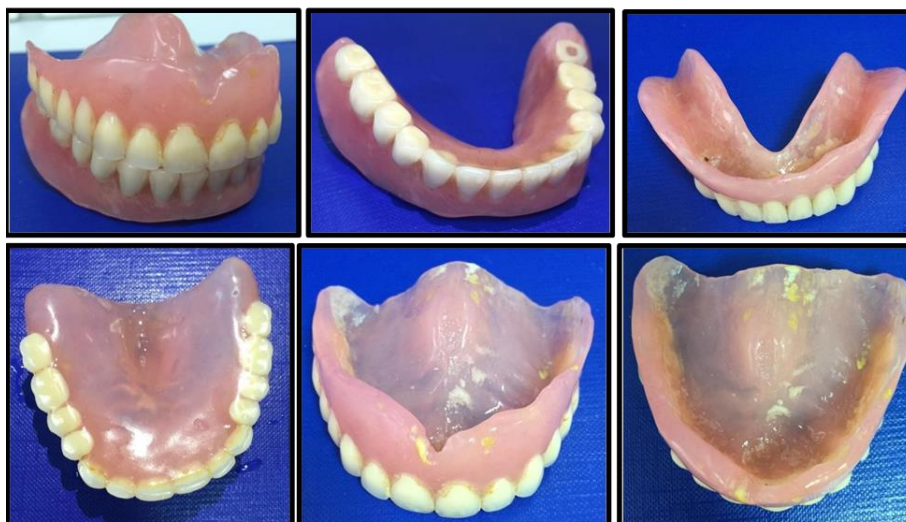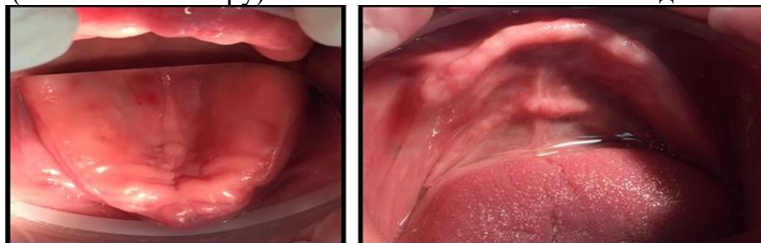
Внешний осмотр: патологических высыпаний на коже лица не выявлено. Околоушные, поднижнечелюстные, подподбородочные, шейные лимфатические узлы при пальпации безболезненны, мягко-эластической консистенции, размеров 0,5 см подвижны, не спаяны с окружающими тканями. При пальпации ВНЧС:

щелчков и хруста, болезненности не выявлено. Открывание рта в полном объеме. Отмечаются выраженные носогубные и подбородочная складки, углы рта опущены.

Пациентка имеет в полости рта полные съемные протезы на верхнюю и нижнюю челюсти. Протезы плохо фиксируются. Гигиеническое состояние протезов неудовлетворительное. Базисы протезов и искусственные зубы изменены в цвете. Оклюзионные поверхности искусственных зубов значительно стертые. Протезы не соответствуют клиническим требованиям. При обследовании выявлено снижение высоты нижнего отдела лица на 5 мм.

Прикус - соотношение челюстей по прогеническому типу.

Слизистая оболочка полости рта бледно-розового цвета, умеренно увлажнена, умеренно податлива (I класс по Суппле). Диагноз: полное отсутствие зубов верхней челюсти (I класс по Шредеру) и полное отсутствие зубов нижней челюсти (I класс по Келлеру). Снижение высоты нижнего отдела лица на 5 мм.



### Контрольные вопросы:

1. Какие лицевые признаки указывают на снижение высоты нижнего отдела лица?
2. Дайте описание беззубой верхней челюсти, соответствующей I типу классификации Шредера. Дайте описание беззубой нижней челюсти, соответствующей III типу классификации Келлера.
3. Перечислите клинико-лабораторные этапы изготовления полных съемных протезов.
4. Дайте описание состояния слизистой оболочки протезного ложа, соответствующей I классу классификации Суппле.
5. Перечислите причины, указывающие на несостоятельность имеющихся в полости рта полных съемных протезов.

### Эталон ответа:

#### 3. С полной потерей зубов

- тело и ветви челюстей становятся тоньше,
- угол нижней челюсти более тупым,
- кончик носа опускается,
- носогубные складки резко выражены,
- опускаются углы рта и наружный край века.
- нижняя треть лица уменьшается в размерах.
- появляется дряблость мышц, лицо приобретает старческое выражение.

#### 2. Классификация Шредера, 1927 г. беззубой верхней челюсти.

I тип – хорошо выраженные альвеолярные отростки и бугры, глубокое небо, высоко расположенная переходная складка;

Келлер (1929) определяет четыре типа беззубой нижней челюсти:

III тип - выраженная атрофия альвеолярных отростков в боковых отделах при относительной сохранности в переднем отделе;

#### 3. Клинико-лабораторные этапы изготовления полных съемных протезов:

- Опрос, осмотр, обследование постановка диагноза, выбор конструкции, снятие анатомических слепков
- Изготовление техником по моделям индивидуальных ложек

- Припасовка индивидуальных ложек в полости рта используя пробы по Гербсту, снятие функциональных оттисков
- Определение высоты прикуса и мезио-дистального соотношения челюстей. Нанесение ориентиров на валики
- Гипсование моделей в артикулятор или окклюдатор, замена прикусных валиков на постановочные, постановка искусственных зубов
- Проверка восковой конструкции в полости рта
- Наложение и фиксация полных съемных протезов в полости рта
- Проведение коррекций по необходимости.

#### 4. Характеризуя состояние слизистой оболочки протезного поля, Суппли выделяет четыре класса:

I класс. Идеальное протезное поле. Хорошо выраженные альвеолярные гребни покрыты слегка податливой слизистой оболочкой. Небо покрыто равномерным слоем слизистой оболочки, умеренно податливой в задней его трети. Места прикрепления естественных складок достаточно удалены от вершины альвеолярного гребня.

II класс. Твердое протезное поле. Атрофированная слизистая оболочка покрывает альвеолярные отростки и небо тонким слоем. Места прикрепления естественных складок расположены несколько ближе к вершине альвеолярного гребня, чем при первом классе.

III класс. Мягкое протезное поле, Альвеолярные гребни и задняя часть твердого неба покрыты рыхлой слизистой оболочкой. Выражен подслизистый слой, податливость протезного поля во всех участках высокая. Малоблагоприятные условия для протезирования.

IV класс. «Болтающийся гребень». Характеризуется наличием подвижных тяжелой слизистой оболочки, расположенных продольно и легко смещающихся при незначительном давлении слепочной массой. Тяжи могут ущемляться. При наложении протеза нет соответствия между базисом и слизистой оболочкой. Складки необходимо удалить хирургическим путем.

3. Это жалобы: на затрудненное пережевывание пищи, нарушение функции речи, плохую фиксацию протезов, изменение цвета протезов. При объективном осмотре - выраженные носогубные и подбородочная складки, углы рта опущены.

### 3. Задачи для самостоятельного разбора на занятии:

#### Задача № 1.

Пациентка М., 73 лет. Диагноз: полная потеря зубов верхней челюсти. На верхней челюсти атрофия III тип по Шредеру. Слизистая оболочка альвеолярного отростка в переднем отделе образует складки, которые при надавливании расправляются.

#### Контрольные вопросы:

1) В чем особенности получения анатомического оттиска?

#### 4. Задания для групповой работы

Заслушать презентации на темы:

1. Базис протеза и факторы, определяющие его форму и размеры.
2. Обоснование выбора количества зубов для фиксации протеза удерживающими кламмерами и закономерности их расположения в базисе протеза.
3. Механические способы фиксации частичных съемных пластиночных протезов. Классификация кламмеров. Выбор опорных зубов под фиксирующие элементы протеза.

### Самостоятельная внеаудиторная работа обучающихся по теме:

Задания для самостоятельной внеаудиторной работы студентов по указанной теме:

1) Ознакомиться с теоретическим материалом по теме занятия с использованием конспектов лекций и/или рекомендуемой учебной литературы.

2) Ответить на вопросы для самоконтроля (привести вопросы для самоконтроля).

1. Классификация оттисков в ортопедической стоматологии (Курляндский, Бетельман).

2. Анатомические оттиски, методика получения с беззубой верхней и нижней челюсти.

3. Индивидуальные ложки, изготовленные лабораторным способом.

4. Припасовка индивидуальных ложек на верхней и нижней челюстях.

5. Оттискные материалы, применяемые в полном съемном протезировании.

6. Требования, предъявляемые к оттискным материалам.

3) Проверить свои знания с использованием тестового контроля (привести тестовые задания, ответы разместить после тестов).

1. При проведении функциональных проб амплитуда движений зависит от:

- 1) типа соотношения челюстей;
- 2) степени атрофии челюстей;
- 3) типа слизистой оболочки (по Суппли).

2. Припасовка индивидуальной ложки на верхнюю челюсть проводится с помощью функциональных проб:

- 1) широкое открывание рта;
- 2) глотательное движение;
- 3) движение языка вправо и влево;
- 4) облизывание языком верхней губы;
- 5) всасывание щек;
- 6) вытягивание вперед губ, сложенных трубочкой;
- 7) 1+2+5+6;



- 8) 2+4+5+6.
3. Припасовка индивидуальной ложки на нижнюю челюсть проводится с помощью функциональных проб:
- 1) открывание рта;
  - 2) всасывание щек;
  - 3) глотательное движение;
  - 4) вытягивание вперед губ, сложенных трубочкой;
  - 5) облизывание верхней губы;
  - 6) касание кончиком языка щеки при полузакрытом рте;
  - 7) высовывание языка по направлению к кончику носа;
  - 8) произношение звука «А»;
  - 9) 1+2+3+4+5+6+7;
  - 10) 1+2+3+4+5+6+7+8.
4. Мышцы, обуславливающие смещение индивидуальной ложки при проведении функциональной пробы – попеременный упор кончиком языка в правую и левую щеку:
- 1) челюстно-подъязычные, двубрюшные, подбородочно-подъязычные;
  - 2) подбородочные и круговая мышца рта;
  - 3) челюстно-подъязычные.
5. Место коррекции индивидуальной ложки на нижнюю челюсть при проведении функциональной пробы «глота-ние»:
- 1) вестибулярный край между клыками;
  - 2) вестибулярный край в области моляров и передней группы зубов;
  - 3) язычный край в области моляров;
  - 4) язычный край в области премоляров;
  - 5) от позадиомолярного бугорка до челюстно-подъязычной линии.
6. Место коррекции индивидуальной ложки на нижнюю челюсть при проведении функциональной пробы «широ-кое открывание рта»:
- 1) вестибулярный край в области моляров и передней группы зубов;
  - 2) язычный край в области моляров;
  - 3) от позадиомолярного бугорка до челюстно-подъязычной линии.
7. Место коррекции индивидуальной ложки на нижнюю челюсть при проведении функциональной пробы «вытя-гивание вперед губ, сложенных трубочкой»:
- 1) язычный край в области премоляров;
  - 2) вестибулярный край между клыками;
  - 3) язычный край на 2 см от средней линии;
8. Место коррекции индивидуальной ложки на верхнюю челюсть при проведении функциональной пробы «широ-кое открывание рта»:
- 1) с вестибулярной поверхности в области верхнечелюстных бугров и моляров;
  - 2) дистальный край ложки в области крылочелюстных складок;
  - 3) в области фронтальных зубов.
9. Для функциональных оттисков применяются оттискные массы:
- 1) термопластические;
  - 2) твердокристаллические;
  - 3) эластические;
  - 4) 1+2;
  - 5) 1+3;
  - 6) 2+3;
  - 7) 1+2+3.
10. Для получения функционального оттиска при полной утрате зубов применяется:
- 1) стандартная ложка;
  - 2) индивидуальная ложка.

Ответы: 1-2; 2-7; 3-9; 4-3; 5-5; 6-1; 7-2; 8-2; 9-7; 10-2

4) Подготовить презентации на темы:

1. Базис протеза и факторы, определяющие его форму и размеры.
2. Обоснование выбора количества зубов для фиксации протеза удерживающими кламмерами и законо-мерности их расположения в базисе протеза.
3. Механические способы фиксации частичных съемных пластиночных протезов. Классифи-кация кламме-ров. Выбор опорных зубов под фиксирующие элементы протеза.

**Рекомендуемая литература:**

**Основная:**

1. Ортопедическая стоматология: учебник для студентов. Н. Г. Аболмасов, Н. Н. Аболмасов, М. С. Сер-дюков. МЕДпресс-информ, 2011.
2. Лекции по ортопедической стоматологии: учебное пособие. Под ред. Т.И. Ибрагимова. М.ГЭОТАР-Медиа, 2010
3. Зубопротезная техника: учебник. Под ред. М.М. Расулова и др. ГЭОТАР-Медиа, 2010.

**Дополнительная:**

1. Ортопедическая стоматология: учебник. Под ред. И.Ю.Лебеденко, Э.С.Каливрадджияна.ГЭОТАР-Медиа, 2011
2. Ортопедическая стоматология : национальное руководство ред.: И. Ю. Лебеденко, С. Д. Арутюнов, А. Н. Ряховский. М. : "ГЭОТАР-Медиа", 2016. - 824 с. : ил.
3. Ортопедическая стоматология Н. Г. Аболмасов [и др.]. "МЕДпресс-информ", 2013
4. Особенности ортопедического лечения больных с малым количеством зубов В. П. Тлустенко АС Гард, 2010
5. Запись и ведение медицинской карты в клинике ортопедической стоматологии Ибрагимов Т.И., [Электронный ресурс] : учебное пособие / Под ред. проф. Т.И. Ибрагимова - М. :ГЭОТАР-Медиа, 2013. - 224 с. - ISBN 978-5-9704-2439-1 –
6. Клинические рекомендации (протоколы лечения) «При диагнозе полное отсутствие зубов (полная вторичная адентия, потеря зубов вследствие несчастного случая, удаления или локализованного пародонтита)» Утверждены Постановлением № 15 Совета Ассоциации общественных объединений «Стоматологическая Ассоциация России» от 30 сентября 2014 года

### **Семинарское занятие 2.3. Функциональные методы получения слепков.**

**Цель занятия:** освоить функциональные методы получения слепков, применяемые при съемном протезировании беззубых челюстей.

**Задачи:**

**Рассмотреть:**

- Слепочные материалы, применяемые для получения функциональных слепков с беззубых челюстей.
- Функциональные пробы, применяемые для припасовки индивидуальных ложек на беззубой верхней челюсти.
- Функциональные пробы, применяемые для припасовки индивидуальных ложек на беззубой нижней челюсти.

**Обучить:**

- Получению функциональных слепков с верхней и нижней челюсти с использованием проб Гербста.
- Получению функциональных слепков при IV типе податливости по Суппле «болтающийся гребень».

**Изучить:**

- Функциональные слепки, показания и особенности их получения.
- Подготовку функционального слепка перед получением модели (окантовка слепка) и отливка рабочей модели

**Сформировать:**

- Понятие о функциональных методах получения слепков, применяемые при съемном протезировании беззубых челюстей.

**Обучающийся должен знать:**

- Функциональную анатомию челюстно-лицевой области.
- функциональные методы получения слепков.

**Обучающийся должен уметь:**

- получать функциональные оттиски, необходимые для изготовления полных съемных протезов.

**Обучающийся должен владеть:**

- получать функциональные оттиски, необходимые для изготовления полных съемных протезов.

**Самостоятельная аудиторная работа обучающихся по теме:**

**1. Ответить на вопросы по теме занятия.**

1. Функциональные слепки, показания и особенности их получения.
2. Слепочные материалы, применяемые для получения функциональных слепков с беззубых челюстей.
3. Функциональные пробы, применяемые для припасовки индивидуальных ложек на беззубой верхней челюсти.
4. Функциональные пробы, применяемые для припасовки индивидуальных ложек на беззубой нижней челюсти.
5. Получение функциональных слепков с верхней и нижней челюсти с использованием проб Гербста.
6. Получение функциональных слепков при IV типе податливости по Суппле «болтающийся гребень».
7. Подготовка функционального слепка перед получением модели (окантовка слепка) и отливка рабочей модели.

**2. Практическая работа.**

Выполнить на фантоме препарирование зубов под опору протеза, снять оттиски, отлить модели и смоделировать базис протеза воском.

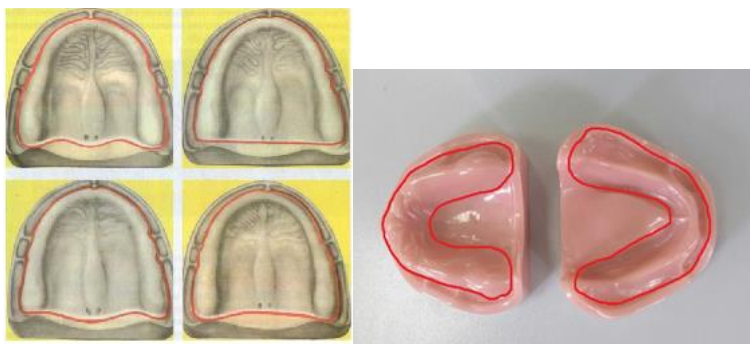
**3. Решить ситуационные задачи**

**1. Алгоритм разбора задач:**

- проанализировать данные представленные в задаче (жалобы и данные объективного обследования пациента)
- на основании клинических данных и методов дополнительного исследования сформулировать диагноз
- какие дополнительные методы обследования необходимы для подтверждения диагноза
- составьте план лечения

**2. Пример задачи с разбором по алгоритму.**

Рассмотрите представленные рисунки, найдите соответствующие верные ответы.



### Контрольные вопросы

1. Граница протезного ложа нижней беззубой челюсти в переднем отделе подъязычной области должна доходить до...
2. Граница протезного ложа верхней беззубой челюсти в вестибулярной области должна проходить до...:
3. Граница протезного ложа верхней беззубой челюсти в дистальном отделе проходит по...:

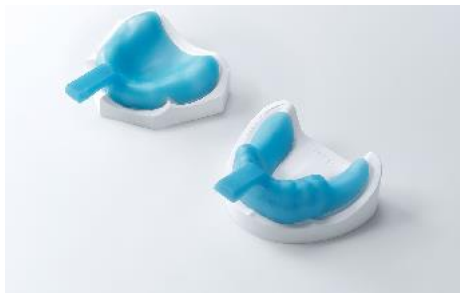### Эталон ответа:

1. Граница протезного ложа нижней беззубой челюсти в переднем отделе подъязычной области доходит до протоков слюнных желез не перекрывая их, обходя уздечку языка.
2. Граница протезного ложа верхней беззубой челюсти в вестибулярной области должна проходить по своду передней складки, обходя уздечку верхней губы и щечно-десневые тяжи.
3. Граница протезного ложа верхней беззубой челюсти в дистальном отделе проходит на 2 мм позади небных слепых отверстий

### 3) Задачи для самостоятельного разбора на занятии:

#### Задача № 1

На рисунке представлены индивидуальные ложки.



1. Индивидуальные жесткие ложки должны:
  - 1) не соответствовать границам протезного ложа,
  - 2) воспроизводить вестибулярный овал,
  - 3) плотно прилегать к тканям протезного ложа не балансировать,
  - 4) соответствовать границам протезного ложа, но неплотно прилегать, наличие места под слепочную массу
2. Требования предъявляемые к гипсовым рабочим моделям, при изготовлении полных съемных протезов:
  - 1) отсутствие пор, повреждений, уздечка языка оттянута.
  - 2) четкое отображение рельефа протезного ложа, отсутствие пор, повреждений.
  - 3) аккуратно обрезанная, незначительные смазывания рельефа переходной складки,
  - 4) имеются поднутрения и оттяжки специально для коррекции,
3. Морфофункциональные образования, отображенные на протезном ложе рабочих моделей челюстей, при изготовлении полных съемных протезов:
  - 1) поднижнечелюстные бугорки, бугры верхней челюсти,
  - 2) линия "Б", объем переходной складки,
  - 3) щечно-десневые тяжи, уздечки языка, верхней и нижней губы,
  - 4) зубы, язык

### 4. Задания для групповой работы

- 1) Заслушать презентации на темы:
  - Кламмерные линии. Методы соединения кламмеров с базисом протеза.
  - Границы базиса частичного съемного пластиночного протеза на верхней и нижней челюстях.
  - Бескламмерная фиксация частичных съемных пластиночных протезов.
- 2) Заслушать истории болезней на тему
  - Лечение пациента с частичным отсутствием зубов. I класс по Вильду.
  - Лечение пациента с частичным отсутствием зубов. II класс по Вильду.
  - Лечение пациента с частичным отсутствием зубов. III класс по Вильду.

### Самостоятельная внеаудиторная работа обучающихся по теме:

Задания для самостоятельной внеаудиторной работы студентов по указанной теме:

- 1) Ознакомиться с теоретическим материалом по теме занятия с использованием конспектов лекций и/или рекомендуемой учебной литературы.

- 2) Ответить на вопросы для самоконтроля (привести вопросы для самоконтроля).
1. Функциональные слепки, показания и особенности их получения.
  2. Слепочные материалы, применяемые для получения функциональных слепков с беззубых челюстей.
  3. Функциональные пробы, применяемые для припасовки индивидуальных ложек на беззубой верхней челюсти.
  4. Функциональные пробы, применяемые для припасовки индивидуальных ложек на беззубой нижней челюсти.
  5. Получение функциональных слепков с верхней и нижней челюсти с использованием проб Гербста.
  6. Получение функциональных слепков при IV типе податливости по Суппле «болтающийся гребень».
  7. Подготовка функционального слепка перед получением модели (окантовка слепка) и отливка рабочей модели.
- 3) Проверить свои знания с использованием тестового контроля (привести тестовые задания, ответы разместить после тестов).
1. Для функциональных оттисков применяют оттискные массы:
    - А) термопластические;
    - Б) твердокристаллические;
    - В) эластические;
    - Г) А+Б;
    - Д) А+В;
    - Е) Б+В;
    - Ж) А+Б+В.
  2. Разгружающий функциональный оттиски получают с предварительным изготовлением на индивидуальной ложке:
    - А) окклюзионных валиков;
    - Б) множественных отверстий по всей поверхности;
    - В) отверстий в области альвеолярных бугров верхней челюсти или ретромолярных бугорков нижней челюсти.
  3. При наличии «болтающегося гребня» (по Суппли) снимают оттиск:
    - А) компрессионный;
    - Б) разгружающий.
  4. При наличии атрофичной, сухой слизистой оболочки снимают оттиск:
    - А) компрессионный;
    - Б) разгружающий.
  5. При наличии гипертрофированной, складчатой слизистой оболочки снимают оттиск:
    - А) компрессионный;
    - Б) разгружающий.
  6. При получении функционального оттиска его края оформляют при помощи:
    - А) пассивных движений;
    - Б) функциональных проб;
    - В) фонетических проб;
    - Г) А+Б;
    - Д) Б+В;
    - Е) А+Б+В.
  7. Для протезирования полными съёмными протезами наиболее благоприятна слизистая оболочка протезного ложа:
    - А) плотная и упругая;
    - Б) тонкая и атрофичная;
    - В) рыхлая и податливая;
    - Г) «болтающийся гребень».
  8. Оттиск, обеспечивающий избирательную нагрузку на отдельные участки протезного ложа, называется:
    - А) разгружающим;
    - Б) функциональным;
    - В) дифференцированным функциональным;
    - Г) компрессионным функциональным.
  9. Метод функционального оформления краев оттиска используется:
    - А) для создания замыкающего клапана;
    - Б) лучшей адгезии;
    - В) формирования вестибулярного края протеза с учетом функции мимических мышц;
    - Г) получения оптимальной толщины и формы базиса протеза с учетом требований эстетики
  10. При формировании границ нижнего полного протеза следует уделять особое внимание:
    - А) области преддверия полости рта;
    - Б) позадимолярной области;
    - В) подъязычной области;
    - Г) ретромолярной.

Ответы: 1-ж; 2-б; 3-б; 4-б; 5-а; 6-е; 7-а; 8-в; 9-а,б,в; 10-а,в,г

4) Подготовить презентации на темы:

- Границы базиса частичного съемного пластиночного протеза на верхней и нижней челюстях.
- Бескламмерная фиксация частичных съемных пластиночных протезов.

5) Подготовить истории болезней на тему

- Лечение пациента с частичным отсутствием зубов. I класс по Вильду.
- Лечение пациента с частичным отсутствием зубов. II класс по Вильду.
- Лечение пациента с частичным отсутствием зубов. III класс по Вильду.

#### **Рекомендуемая литература:**

##### **Основная:**

1. Ортопедическая стоматология: учебник для студентов. Н. Г. Аболмасов, Н. Н. Аболмасов, М. С. Сердюков. МЕДпресс-информ, 2011.
2. Лекции по ортопедической стоматологии: учебное пособие. Под ред. Т.И. Ибрагимова. М.ГЭОТАР-Медиа, 2010
3. Зубопротезная техника: учебник. Под ред. М.М. Расулова и др. ГЭОТАР-Медиа, 2010.

##### **Дополнительная:**

1. Ортопедическая стоматология: учебник. Под ред. И.Ю.Лебедеико, Э.С.Каливрадджияна.ГЭОТАР-Медиа, 2011
2. Ортопедическая стоматология : национальное руководство ред.: И. Ю. Лебедеико, С. Д. Арутюнов, А. Н. Ряховский. М. : "ГЭОТАР-Медиа", 2016. - 824 с. : ил.
3. Ортопедическая стоматология Н. Г. Аболмасов [и др.]. "МЕДпресс-информ", 2013
4. Особенности ортопедического лечения больных с малым количеством зубов В. П. Глуценко АС Гард, 2010
5. Запись и ведение медицинской карты в клинике ортопедической стоматологии Ибрагимов Т.И., [Электронный ресурс] : учебное пособие / Под ред. проф. Т.И. Ибрагимова - М. :ГЭОТАР-Медиа, 2013. - 224 с. - ISBN 978-5-9704-2439-1 –
6. Клинические рекомендации (протоколы лечения) «При диагнозе полное отсутствие зубов (полная вторичная адентия, потеря зубов вследствие несчастного случая, удаления или локализованного пародонтита)» Утверждены Постановлением № 15 Совета Ассоциации общественных объединений «Стоматологическая Ассоциация России» от 30 сентября 2014 года

#### **Семинарское занятие 2.4. Определение центрального соотношения челюстей при полной потере зубов.**

**Цель:** освоить определение центрального соотношения челюстей при полной потере зубов и выбор искусственных зубов.

##### **Задачи:**

Рассмотреть:

- Анатомический и антропометрический методы определения высоты нижнего отдела лица.
- Анатомо-физиологический метод определения центрального соотношения челюстей

##### **Обучить:**

- Технике фиксации центрального соотношения челюстей.
- Методам контроля установления нижней челюсти в положении центрального соотношения челюстей.
- Выбору формы, размера и цвета искусственных зубов.

##### **Изучить:**

- Определение терминов «центральная окклюзия», «центральное соотношение челюстей» и «высота нижнего отдела лица».
- Вспомогательные технические приемы установления нижней челюсти в положении центральной окклюзии (насильственный, инструментальный, функциональный).

##### **Сформировать:**

- Понятие об определении центрального соотношения челюстей при полной потере зубов и выбор искусственных зубов.

##### **Обучающийся должен знать:**

- Функциональную анатомию челюстно-лицевой области.
- определение центрального соотношения челюстей при полной потере зубов и правила выбора искусственных зубов.

##### **Обучающийся должен уметь:**

- определять и фиксировать центральное соотношение челюстей при полной потере зубов, осуществлять выбор искусственных зубов.

##### **Обучающийся должен владеть:**

- определять и фиксировать центральное соотношение челюстей при полной потере зубов, осуществлять выбор искусственных зубов.

#### **Самостоятельная аудиторная работа обучающихся по теме:**

##### **1. Ответить на вопросы по теме занятия.**

1. Что такое окклюзия? Виды окклюзий.
2. Характеристика центральной, передней и боковой окклюзий при ортогнатическом прикусе и интактных зубных рядах (мышечные, суставные и зубные признаки).
3. Что такое высота нижнего отдела лица?
4. Что такое межальвеолярная высота?
5. Анатомические ориентиры на лице. Подбор формы, размеров, цвета искусственных зубов.
6. Определение терминов «центральная окклюзия», «центральное соотношение челюстей» и «высота нижнего отдела лица».

7. Анатомический и антропометрический методы определения высоты нижнего отдела лица.
8. Анатомо-физиологический метод определения центрального соотношения челюстей.
9. Вспомогательные технические приемы установления нижней челюсти в положении центральной окклюзии (насильственный, инструментальный, функциональный).
10. Техника фиксации центрального соотношения челюстей.
11. Методы контроля установления нижней челюсти в положении центрального соотношения челюстей.
12. Выбор формы, размера и цвета искусственных зубов.

## 2. Практическая работа.

Выполнить на фантоме препарирование зубов под опору протеза, снять оттиски, отлить модели и смоделировать базис протеза воском.

## 3. Решить ситуационные задачи

### 1. Алгоритм разбора задач:

- проанализировать данные представленные в задаче (жалобы и данные объективного обследования пациента)
- на основании клинических данных и методов дополнительного исследования сформулировать диагноз
- какие дополнительные методы обследования необходимы для подтверждения диагноза
- составьте план лечения

### 2. Пример задачи с разбором по алгоритму.

Больной Н. обратился в клинику с жалобой на плохую фиксацию полных съёмных протезов. Больной пользуется протезами в течение 6 лет. В последнее время протезы стали плохо фиксироваться, травмируют слизистую оболочку полости рта.

**Объективно:** общее состояние здоровья удовлетворительное. Слизистая оболочка полости рта бледно-розового цвета без видимых патологических изменений. Отмечается выступание подбородка, резкая выраженность носогубных и подбородочной складок, углы рта опущены, высота нижней трети лица снижена. Соотношение альвеолярных отростков соответствует мезиальному прикусу. На верхней челюсти зубов нет. Атрофия альвеолярного отростка и бугров верхней челюсти умеренная, свод твердого неба средней высоты, небный торус не выражен. Слизистая оболочка альвеолярного отростка и неба слегка податлива, уздечка верхней губы и щечно-альвеолярные тяжи имеют прикрепление к середине альвеолярного отростка. Резцовый сосочек выражен умеренно. На нижней челюсти зубов нет. Атрофия альвеолярной части нижней челюсти средней степени, внутренние косые линии выражены умеренно. Слизистая оболочка альвеолярной части атрофичная, плотная и покрывает её тонким слоем, уздечка нижней губы и щечно-альвеолярные тяжи имеют прикрепление к середине альвеолярной части нижней челюсти. Преддверие полости рта не глубокое.

### Контрольные вопросы:

1. Поставьте диагноз.
2. составьте план лечения

### Эталон ответа:

**Диагноз:** Полная потеря зубов верхней челюсти (второй тип по Оксману), полная потеря зубов нижней челюсти (второй тип по Оксману).

**План ортопедического лечения:** Протезировать верхнюю и нижнюю челюсти съёмными пластиночными протезами при полной потере зубов.

## 3. Задачи для самостоятельного разбора на занятии:

### Задача № 1

Стоматолог-ортопед перед определением центрального соотношения челюстей осмотрел поступившие из зуботехнической лаборатории рабочие модели с восковыми базисами и прикусными валиками. Им было выявлено: неплотное прилегание верхнего и нижнего базисов к модели, отсутствие армирующей проволоки, резкий переход базисов в окклюзионные валики, ширина валиков во фронтальном участке 0,5 мм, в боковом – 1,0 мм.

### Контрольные вопросы:

1. Какие ошибки допущены зубным техником, можно ли определять на изготовленных валиках центральное соотношение челюстей?

## 4. Задания для групповой работы

1. Заслушать презентации на темы:
  - Способы определения центральной окклюзии и центрального соотношения челюстей.
2. Заслушать истории болезней на темы:
  - Лечение пациента с частичным отсутствием зубов при потере жевательной эффективности по Агапову <30%.
  - Лечение пациента с частичным отсутствием зубов при потере жевательной эффективности по Агапову 30%-60%.
  - Лечение пациента с частичным отсутствием зубов при потере жевательной эффективности по Агапову >60%.

## Самостоятельная внеаудиторная работа обучающихся по теме:

*Задания для самостоятельной внеаудиторной работы студентов по указанной теме:*

1) *Ознакомиться с теоретическим материалом по теме занятия с использованием конспектов лекций и/или рекомендуемой учебной литературы.*

2) *Ответить на вопросы для самоконтроля (привести вопросы для самоконтроля):*

1. Что такое окклюзия? Виды окклюзий.
2. Характеристика центральной, передней и боковой окклюзий при ортогнатическом прикусе и интактных

зубных рядах (мышечные, суставные и зубные признаки).

3. Что такое высота нижнего отдела лица?

4. Что такое межальвеолярная высота?

5. Анатомические ориентиры на лице. Подбор формы, размеров, цвета искусственных зубов.

6. Определение терминов «центральная окклюзия», «центральное соотношение челюстей» и «высота нижнего отдела лица».

7. Анатомический и антропометрический методы определения высоты нижнего отдела лица.

8. Анатомо-физиологический метод определения центрального соотношения челюстей.

9. Вспомогательные технические приемы установления нижней челюсти в положении центральной окклюзии (насиловый, инструментальный, функциональный).

10. Техника фиксации центрального соотношения челюстей.

11. Методы контроля установления нижней челюсти в положении центрального соотношения челюстей.

12. Выбор формы, размера и цвета искусственных зубов.

3) Проверить свои знания с использованием тестового контроля (привести тестовые задания, ответы разместить после тестов).

1. При протезировании больных с полным отсутствием зубов определяют:

А) вид прикуса;

Б) состояние пародонта;

В) центральную окклюзию;

Г) центральное соотношение челюстей.

2. Положение функционального покоя нижней челюсти определяют:

А) миотатический рефлекс;

Б) тонус жевательных мышц;

В) эластичность слизистой оболочки;

Г) проприоцептивная информация о положении нижней челюсти.

3. Жесткие базисы на этапе определения центрального соотношения челюстей показаны:

А) при выраженной атрофии альвеолярных отростков;

Б) аномалии соотношения челюстей;

В) атрофичной, сухой слизистой оболочке, покрывающей протезное ложе;

Г) внутриротовой пришлифовке прикусных валиков по методу Катца-Гельфанда.

4. На величину нижнего отдела лица влияют:

А) положение головы;

Б) наличие экзостозов;

В) выраженность турса;

Г) тонус слизистой оболочки полости рта;

Д) общее мышечное напряжение;

Е) парафункция мышц челюстно-лицевой области.

5. Наиболее индивидуальным является метод формирования окклюзионной плоскости:

А) по Гизи;

Б) с помощью аппарата Ларина;

В) по зрачковой и камперовской горизонтали;

Г) с помощью внутриротовой пришлифовке прикусных валиков по методу Катца-Гельфанда.

6. При подборе искусственных зубов врач-стоматолог-ортопед должен учитывать:

А) цвет кожи;

Б) форму лица;

В) пол пациента;

Г) возраст пациента;

Д) тип нервной системы;

Е) форму альвеолярной дуги.

7. Разница величины нижнего отдела лица в состоянии относительного физиологического покоя и в центральной окклюзии (или центрального соотношения челюстей) составляет в среднем (мм):

А) 0,5-1;

Б) 2-4;

В) 5-8;

Г) 8-10.

8. Высота нижнего отдела лица при центральном соотношении челюстей по сравнению с высотой при относительном физиологическом покое:

А) равна;

Б) больше;

В) меньше.

9. На этапе определения центрального соотношения челюстей протетическую плоскость формируют на:

А) нижнем окклюзионном валике;

Б) верхнем окклюзионном валике;

В) нижнем и верхнем окклюзионном валике.

10. Протетическая плоскость в боковых отделах параллельна линии:

А) камперовской;

- Б) франкфуртской;
- В) зрачковой.

Ответы: 1-г; 2-б; 3-а,б,в,г; 4-а,д; 5-г; 6-а,б,в,г; 7-б; 8-в; 9-б; 10-а

4) Подготовить презентации на темы:

- Способы определения центральной окклюзии и центрального соотношения челюстей.

5) Подготовить истории болезней на темы:

- Лечение пациента с частичным отсутствием зубов при потере жевательной эффективности по Агапову <30%.
- Лечение пациента с частичным отсутствием зубов при потере жевательной эффективности по Агапову 30%-60%.
- Лечение пациента с частичным отсутствием зубов при потере жевательной эффективности по Агапову >60%.

**Рекомендуемая литература:**

**Основная:**

1. Ортопедическая стоматология: учебник для студентов. Н. Г. Аболмасов, Н. Н. Аболмасов, М. С. Сердюков. МЕДпресс-информ, 2011.
2. Лекции по ортопедической стоматологии: учебное пособие. Под ред. Т.И. Ибрагимова. М.ГЭОТАР-Медиа, 2010
3. Зубопротезная техника: учебник. Под ред. М.М. Расулова и др. ГЭОТАР-Медиа, 2010.

**Дополнительная:**

1. Ортопедическая стоматология: учебник. Под ред. И.Ю.Лебеденко, Э.С.Каливрадджияна.ГЭОТАР-Медиа, 2011
2. Ортопедическая стоматология : национальное руководство ред.: И. Ю. Лебеденко, С. Д. Арутюнов, А. Н. Ряховский. М. : "ГЭОТАР-Медиа", 2016. - 824 с. : ил.
3. Ортопедическая стоматология Н. Г. Аболмасов [и др.]. "МЕДпресс-информ", 2013
4. Особенности ортопедического лечения больных с малым количеством зубов В. П. Глуштенко АС Гард, 2010
5. Запись и ведение медицинской карты в клинике ортопедической стоматологии Ибрагимов Т.И., [Электронный ресурс] : учебное пособие / Под ред. проф. Т.И. Ибрагимова - М. :ГЭОТАР-Медиа, 2013. - 224 с. - ISBN 978-5-9704-2439-1 –
6. Клинические рекомендации (протоколы лечения) «При диагнозе полное отсутствие зубов (полная вторичная адентия, потеря зубов вследствие несчастного случая, удаления или локализованного пародонтита)» Утверждены Постановлением № 15 Совета Ассоциации общественных объединений «Стоматологическая Ассоциация России» от 30 сентября 2014 года

**Семинарское занятие 2.5. Аппараты, воспроизводящие движения нижней челюсти.**

**Цель занятия:** овладеть применением аппаратов, воспроизводящих движения нижней челюсти, и конструированием искусственных зубных рядов при полной потере зубов.

**Задачи:**

**Рассмотреть:**

- Универсальные суставные артикуляторы. Внеротовая индивидуальная запись суставных и резцовых путей.
- Универсальные безсуставные артикуляторы. Внутриротовая индивидуальная запись суставных путей (Христенсен, Ейхентопф, Катц, Гельфанд).
- Анатомические упрощённые (усреднённые) артикуляторы. Пространственное закрепление моделей в упрощённом артикуляторе с помощью прибора М.Е. Васильева.
- Анатомическая постановка зубов по М.Е. Васильеву и Гизи.

**Обучить:**

- Особенности постановки зубов при прогнатическом и прогеническом соотношении челюстей.
- Анатомической постановке зубов по М.Е. Васильеву и Гизи.

**Изучить:**

- Универсальные суставные артикуляторы. Внеротовая индивидуальная запись суставных и резцовых путей.
- Универсальные безсуставные артикуляторы. Внутриротовая индивидуальная запись суставных путей (Христенсен, Ейхентопф, Катц, Гельфанд).
- Анатомические упрощённые (усреднённые) артикуляторы. Пространственное закрепление моделей в упрощённом артикуляторе с помощью прибора М.Е. Васильева.

**Сформировать:**

- Понятие о применении аппаратов, воспроизводящих движения нижней челюсти, и конструированием искусственных зубных рядов при полной потере зубов.

**Обучающийся должен знать:**

- Функциональную анатомию челюстно-лицевой области.
- аппараты, воспроизводящие движения нижней челюсти, и конструирование искусственных зубных рядов при полной потере зубов.

**Обучающийся должен уметь:**



- применять аппараты, воспроизводящих движения нижней челюсти, и конструировать искусственные зубные ряды при полной потере зубов.

**Обучающийся должен владеть:**

- применять аппараты, воспроизводящих движения нижней челюсти, и конструировать искусственные зубные ряды при полной потере зубов.

**Самостоятельная аудиторная работа обучающихся по теме:**

**1. Ответить на вопросы по теме занятия.**

1. Биомеханика нижней челюсти.
2. Законы артикуляции Бонвиля, Ганау.
3. Артикуляционная пятёрка Ганау.
4. Аппараты, воспроизводящие движения нижней челюсти.
5. Анатомическая постановка зубов по М.Е. Васильеву и Гизи.
6. Универсальные суставные артикуляторы. Внеротовая индивидуальная запись суставных и резцовых путей.
7. Универсальные безсуставные артикуляторы. Внутриротовая индивидуальная запись суставных путей (Христенсен, Эйхентопф, Катц, Гельфанд).
8. Анатомические упрощённые (усреднённые) артикуляторы. Пространственное закрепление моделей в упрощённом артикуляторе с помощью прибора М.Е. Васильева.
9. Анатомическая постановка зубов по М.Е. Васильеву и Гизи.
10. Основные положения теории балансирования.
11. Особенности постановки зубов при прогнатическом и прогеническом соотношении челюстей.

**2. Практическая работа.**

Выполнить на фантоме препарирование зубов под опору протеза, снять оттиски, отлить модели и смоделировать базис протеза воском.

**3. Решить ситуационные задачи**

**1. Алгоритм разбора задач:**

- проанализировать данные представленные в задаче (жалобы и данные объективного обследования пациента)
- на основании клинических данных и методов дополнительного исследования сформулировать диагноз
- какие дополнительные методы обследования необходимы для подтверждения диагноза
- составьте план лечения

**2. Пример задачи с разбором по алгоритму.**

Больной Н. обратился в клинику с жалобой на плохую фиксацию полных съёмных протезов. Больной пользуется протезами в течение 6 лет. В последнее время протезы стали плохо фиксироваться, травмируют слизистую оболочку полости рта.

Объективно: общее состояние здоровья удовлетворительное. Слизистая оболочка полости рта бледно-розового цвета без видимых патологических изменений. Отмечается выступание подбородка, резкая выраженность носогубных и подбородочной складок, углы рта опущены, высота нижней трети лица снижена. Соотношение альвеолярных отростков соответствует мезиальному прикусу. На верхней челюсти зубов нет. Атрофия альвеолярного отростка и бугров верхней челюсти умеренная, свод твёрдого неба средней высоты, небный торус не выражен. Слизистая оболочка альвеолярного отростка и неба слегка податлива, уздечка верхней губы и щечно-альвеолярные тяжи имеют прикрепление к середине альвеолярного отростка. Резцовый сосочек выражен умеренно. На нижней челюсти зубов нет. Атрофия альвеолярной части нижней челюсти средней степени, внутренние косые линии выражены умеренно. Слизистая оболочка альвеолярной части атрофичная, плотная и покрывает её тонким слоем, уздечка нижней губы и щечно-альвеолярные тяжи имеют прикрепление к середине альвеолярной части нижней челюсти. Преддверие полости рта не глубокое.

**Контрольные вопросы:**

1. Поставьте диагноз.
2. составьте план лечения

**Эталон ответа:**

**Диагноз:** Полная потеря зубов верхней челюсти (второй тип по Оксману), полная потеря зубов нижней челюсти (второй тип по Оксману).

**План ортопедического лечения:** Протезировать верхнюю и нижнюю челюсти съёмными пластиночными протезами при полной потере зубов.

**3. Задачи для самостоятельного разбора на занятии:**

**Задача № 1**

При проверке конструкции полных съёмных протезов с анатомическими жевательными искусственными зубами на верхней и нижней челюстях не отмечаются сагиттальные и трансверзальные окклюзионные кривые.

**Контрольные вопросы:**

1. Какая ошибка была допущена при постановке зубов?

**4. Задания для групповой работы**

**1. Заслушать презентации на темы:**

- Параллелометрия. Задачи. Методы: произвольный, метод определения среднего наклона длинных осей опорных зубов, логический метод.

**2. Заслушать истории болезней на темы:**

- Лечение пациента с частичным отсутствием зубов ЧСПП.
- Лечение пациента с частичным отсутствием зубов бюгельным протезированием.

– Лечение пациента с полным отсутствием зубов бюгельным протезированием.

**Самостоятельная внеаудиторная работа обучающихся по теме:**

*Задания для самостоятельной внеаудиторной работы студентов по указанной теме:*

*1) Ознакомиться с теоретическим материалом по теме занятия с использованием конспектов лекций и/или рекомендуемой учебной литературы.*

*2) Ответить на вопросы для самоконтроля (привести вопросы для самоконтроля):*

1. Биомеханика нижней челюсти.
2. Законы артикуляции Бонвиля, Ганау.
3. Артикуляционная пятёрка Ганау.
4. Аппараты, воспроизводящие движения нижней челюсти.
5. Анатомическая постановка зубов по М.Е. Васильеву и Гизи.
6. Универсальные суставные артикуляторы. Внеротовая индивидуальная запись суставных и резцовых путей.
7. Универсальные безсуставные артикуляторы. Внутриротовая индивидуальная запись суставных путей (Христенсен, Ейхентоф, Катц, Гельфанд).
8. Анатомические упрощённые (усреднённые) артикуляторы. Пространственное закрепление моделей в упрощённом артикуляторе с помощью прибора М.Е. Васильева.
9. Анатомическая постановка зубов по М.Е. Васильеву и Гизи.
10. Основные положения теории балансирования.
11. Особенности постановки зубов при прогнатическом и прогеническом соотношении челюстей.

*3) Проверить свои знания с использованием тестового контроля (привести тестовые задания, ответы разместить после тестов).*

1. Мышцы, поднимающие нижнюю челюсть:

- А) челюстно-подъязычная;
- Б) височная;
- В) двубрюшная;
- Г) латеральная крыловидная;
- Д) подбородочно-подъязычная;
- Е) собственно-жевательная;
- Ж) медиальная крыловидная;
- З) Б+Е+Ж;
- И) Г+Е+Ж.

2. Мышцы, опускающие нижнюю челюсть:

- А) челюстно-подъязычная;
- Б) височная;
- В) двубрюшная;
- Г) латеральная крыловидная;
- Д) подбородочно-подъязычная;
- Е) собственно-жевательная;
- Ж) медиальная крыловидная;
- З) А+В+Д;
- И) А+Г+Д.

3. Движение нижней челюсти вперед осуществляется сокращением мышц:

- А) латеральных крыловидных;
- Б) медиальных крыловидных;
- В) передним отделом двубрюшной мышцы.

4. При ортогнатическом прикусе, во время смещения нижней челюсти в сторону, одноименный бугорковый контакт наблюдается на стороне:

- А) рабочей;
- Б) балансирующей;
- В) рабочей и балансирующей.

5. При максимальном открывании рта головки нижней челюсти устанавливаются относительно ската суставного бугорка:

- А) у основания;
- Б) на середине;
- В) у вершины.

6. Угол сагиттального суставного пути (по Гизи) в среднем равен (в градусах):

- А) 33;
- Б) 37;
- В) 40.

7. При боковом движении головка нижней челюсти на стороне сдвига совершает движение:

- А) вниз и вперед;
- Б) вперед;
- В) вокруг собственной оси.

8. Угол сагиттального резцового пути (по Гизи) равен в среднем (в градусах):

- А) 20-30;

- Б) 40-50;  
В) 55-60.
9. При выдвигании нижней челюсти вперед её головка движется в направлении:  
А) вперед;  
Б) вперед и в сторону;  
В) вниз и вперед.
10. При боковом движении головка нижней челюсти на стороне противоположной направлению смещения совершает движение:  
А) вперед, вниз и внутрь;  
Б) вперед;  
В) вокруг собственной оси.
11. Угол трансверзального суставного пути (угол Беннета) в среднем равен (градусы):  
А) 17;  
Б) 26;  
В) 33.
12. Угол трансверзального резцового пути (готический угол) в среднем равен (градусы):  
А) 40-60;  
Б) 80-90;  
В) 100-120.
13. Расстояние между резцовой точкой и суставными головками нижней челюсти в среднем равно, по Бонвиллю (см):  
А) 7;  
Б) 10;  
В) 14,5.
14. Для достижения функциональной ценности съёмного протеза при полном отсутствии зубов (пятерка Ганау), важно обеспечить гармонию между:  
А) углом наклона резцов;  
Б) углом наклона моляра;  
В) окклюзионной плоскостью;  
Г) наклоном суставных бугорков;  
Д) степенью выраженности окклюзионных кривых;  
Е) высотой бугров и углами скатов бугров боковых зубов;  
Ж) формой и величиной зубов верхней челюсти;  
З) А+Б+В+Г+Д;  
И) А+В+Г+Д+Е;  
К) А+В+Д+Е+Ж.
15. Цикл жевательных движений нижней челюсти (по Гизи) заканчивается:  
А) смещением в сторону;  
Б) опусканием и выдвиганием вперед из положения центральной окклюзии;  
В) смыканием зубов на рабочей стороне одноименными буграми, а на балансирующей – разноименными;  
Г) возвращением в положение центральной окклюзии.

Ответы: 1-з; 2-з; 3-а; 4-а; 5-в; 6-а; 7-в; 8-а; 9-в; 10-а; 11-а; 12-в; 13-б; 14-и; 15-з.

4) Подготовить презентации на темы:

- Параллелометрия. Задачи. Методы: произвольный, метод определения среднего наклона длинных осей опорных зубов, логический метод.

5) Подготовить истории болезней на темы:

- Лечение пациента с частичным отсутствием зубов ЧСПП.
- Лечение пациента с частичным отсутствием зубов бюгельным протезированием.

Лечение пациента с полным отсутствием зубов бюгельным протезированием.

**Рекомендуемая литература:**

**Основная:**

1. Ортопедическая стоматология: учебник для студентов. Н. Г. Аболмасов, Н. Н. Аболмасов, М. С. Сердюков. МЕДпресс-информ, 2011.
2. Лекции по ортопедической стоматологии: учебное пособие. Под ред. Т.И. Ибрагимова. М.ГЭОТАР-Медиа, 2010
3. Зубопротезная техника: учебник. Под ред. М.М. Расулова и др. ГЭОТАР-Медиа, 2010.

**Дополнительная:**

1. Ортопедическая стоматология: учебник. Под ред. И.Ю.Лебеденко, Э.С.Каливрадджияна. ГЭОТАР-Медиа, 2011
2. Ортопедическая стоматология : национальное руководство ред.: И. Ю. Лебеденко, С. Д. Арутюнов, А. Н. Ряховский. М. : "ГЭОТАР-Медиа", 2016. - 824 с. : ил.
3. Ортопедическая стоматология Н. Г. Аболмасов [и др.]. "МЕДпресс-информ", 2013
4. Особенности ортопедического лечения больных с малым количеством зубов В. П. Глуштенко АС Гард, 2010

5. Запись и ведение медицинской карты в клинике ортопедической стоматологии Ибрагимов Т.И., [Электронный ресурс] : учебное пособие / Под ред. проф. Т.И. Ибрагимова - М. :ГЭОТАР-Медиа, 2013. - 224 с. - ISBN 978-5-9704-2439-1 –

6. Клинические рекомендации (протоколы лечения) «При диагнозе полное отсутствие зубов (полная вторичная адентия, потеря зубов вследствие несчастного случая, удаления или локализованного пародонтита)» Утверждены Постановлением № 15 Совета Ассоциации общественных объединений «Стоматологическая Ассоциация России» от 30 сентября 2014 года

## **Семинарское занятие 2.6. Проверка и наложение пластинчатых протезов.**

**Цель:** освоить проверку конструкции полного съемного протеза на имплантатах и контроль больного за адаптацией к протезам.

### **Задачи:**

#### **Рассмотреть:**

- Проверку конструкции полных съёмных протезов и указания к их окончательному изготовлению.
- Припасовку и наложение полных съёмных протезов. Индивидуальнаяпришлифовка артикуляционного соотношения.

#### **Обучить:**

- Проверке конструкции полных съёмных протезов и указания к их окончательному изготовлению.
- Припасовке и наложению полных съёмных протезов. Индивидуальнаяпришлифовка артикуляционного соотношения.

#### **Изучить:**

- Наставления больному при сдаче полных съёмных протезов.
- Адаптация больного к полным съёмным протезам.
- Методы, обеспечивающие приспособление протеза к тканям протезного поля.
- Проблемы фонетики при ортопедическом лечении больных с полным отсутствием зубов.

#### **Сформировать:**

- Понятие о проверке конструкции полного съемного протеза на имплантатах и контроль больного за адаптацией к протезам.

#### **Обучающийся должен знать:**

- Функциональную анатомию челюстно-лицевой области.
- правила проверки конструкций и наложение пластинчатых протезов, проблемы фонетики и адаптации больного к полным съёмным протезам

#### **Обучающийся должен уметь:**

- осуществлятьпроверку конструкций и наложение пластинчатых протезов, разрешать проблемы фонетики и адаптации больного к полным съёмным протезам.

#### **Обучающийся должен владеть:**

- осуществлятьпроверку конструкций и наложение пластинчатых протезов, разрешать проблемы фонетики и адаптации больного к полным съёмным протезам.

### **Самостоятельная аудиторная работа обучающихся по теме:**

#### **1. Ответить на вопросы по теме занятия.**

- 1) Проверка конструкции полных съёмных протезов и указания к их окончательному изготовлению.
- 2) Припасовка и наложение полных съёмных протезов. Индивидуальнаяпришлифовка артикуляционного соотношения.
- 3) Наставления больному при сдаче полных съёмных протезов.
- 4) Адаптация больного к полным съёмным протезам.
- 5) Методы, обеспечивающие приспособление протеза к тканям протезного поля.
- 6) Проблемы фонетики при ортопедическом лечении больных с полным отсутствием зубов
- 7) Проверка конструкции полных съёмных протезов и указания к их окончательному изготовлению.
- 8) Анализ врачебных и технических ошибок при определении центрального соотношения челюстей (причины, признаки, последствия, способы устранения).
- 9) Припасовка и наложение полных съёмных протезов. Индивидуальнаяпришлифовка артикуляционного соотношения.

#### **2. Практическая работа.**

Выполнить на фантоме препарирование зубов под опору протеза, снять оттиски, отлить модели и смоделировать базис протеза воском.

#### **3. Решить ситуационные задачи**

##### **1.Алгоритм разбора задач:**

- проанализировать данные представленные в задаче (жалобы и данные объективного обследования пациента)
- на основании клинических данных и методов дополнительного исследования сформулировать диагноз
- какие дополнительные методы обследования необходимы для подтверждения диагноза
- составьте план лечения

##### **2. Пример задачи с разбором по алгоритму.**

В клинику ортопедической стоматологии обратился пациент М., 69 лет. Жалобы:

на нарушение эстетики – рецессия маргинального пародонта с обнажением всех корней зубов под искусственными коронками, скол керамического покрытия с обнажением металла, подвижность нижнего зубного протеза, затрудненное пережевывание пищи и болезненность в области опорных зубов н/ч во время приема пищи.

Анамнез заболевания: зубы удалялись в результате кариеса и его осложнений, а также из-за их подвижности.

Зубные протезы на в/ч и н/ч впервые изготовлены около 13 лет назад, к стоматологу после их изготовления не обращался. Съемным протезом на н/ч пациент пользуется не постоянно из-за болезненности в области опорных зубов.

Перенесенные и сопутствующие заболевания: ИБС, сахарный диабет II типа.

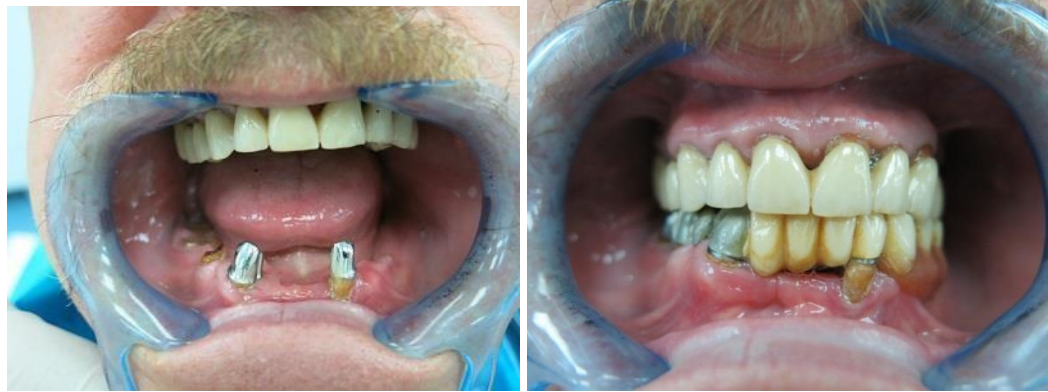Данные объективного обследования, внешний осмотр: конфигурация лица без видимых изменений, асимметрия лица отсутствует. Углы рта незначительно опущены, носогубные складки слегка выражены. Снижение высоты нижнего отдела лица отсутствует.

Ортогнатическое соотношение челюстей.

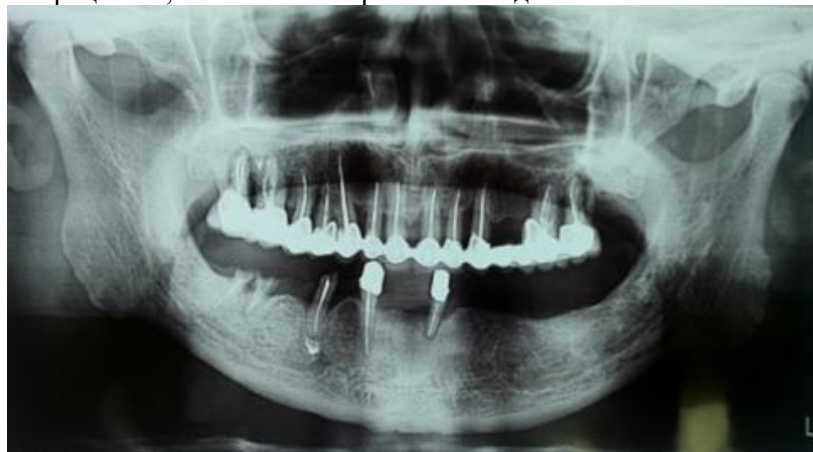Состояние слизистой оболочки полости рта и неба: бледно-розового цвета, умеренно увлажнена, гиперемирована в области маргинальной десны опорных коронок и отдельных участков альвеолярных отростков.

Зубная формула

	Ш	П	П	Ш	П	Ш	П	Ш	Ш	Ш			П	П	
0	К	К	К	К	К	К	К	К	К	К	Ф	Ф	К	К	0
18	17	16	15	14	13	12	11	21	22	23	24	25	26	27	28
48	47	46	45	44	43	42	41	31	32	33	34	35	36	37	38
0	R	0	R	0	К	0	0	0	К	0	0	0	0	0	0
	Ш		Ш		П				Ш						



Осмотр полости рта: при обследовании полости рта и ортопантограммы установлена атрофия костной ткани альвеолярных отростков в/ч и н/ч до 2/3 длины корня зуба. Зубы 1.1, 1.2, 1.3, 1.4, 1.5, 1.6, 1.7, 2.1, 2.2, 2.3, 2.6, 2.7, 3.2, 4.3, 4.5, 4.7 - депульпированы. Неудовлетворительная гигиена полости рта. В области всех имеющихся коронок зубов наблюдается рецессия, воспаление маргинальной десны.



### Вопросы

1. Поставьте диагноз.
2. Составьте план комплексного лечения без учета имплантации.
3. Как производится подготовка гипсовых моделей верхней и нижней челюстей для изготовления имediat-протезов?
4. В чем будет заключаться реабилитационно-профилактический этап у данного пациента?

5. Перечислите виды стабилизации при пародонтитах, перечислите типы кламмеров по Нью.

Эталон ответа:

1. Ответ: Частичное отсутствие зубов вследствие осложненного кариеса с топографией дефекта зубного ряда по Кеннеди НЧ I класс с потерей жевательной эффективности 84% по Агапову, осложненное генерализованным парадонтитом.

Сопутствующие стоматологические заболевания: хр.пародонтит зуба 4.7

Сопутствующие соматические заболевания: ИБС, сахарный диабет II типа.

2. План комплексного лечения:

- Профессиональная гигиена
- Снятие ранее изготовленных конструкций
- Стоматологическая хирургическая подготовка: удаление зуба 4.7 по поводу хр.пародонтита; удаление зубов 17,14,12,21,22,23, 3.2;4.5 по поводу парадонтита тяжелой степени тяжести.
- Определение высоты прикуса, протетической плоскости и мезиодистального положения НЧ
- По найденным и зафиксированным в среднеанатомическом арткуляторе параметрам изготавливаем ИК(?) на 11,13,15,16,26,27 зубы
- Проводим раннее протезирование съёмными пластиночными протезами на ВЧ и НЧ.

3. Подготовка гипсовых моделей для изготовления имедиат-протезов:

В поликлинической практике применяются два способа изготовления шинирующих протезов

1) непосредственное шинирование — наложение шины сразу же после удаления зубов;

2) раннее шинирование — наложение шины через 5—7 дней после удаления зубов.

К раннему шинированию прибегают в тех случаях, когда воспалительные процессы пародонта и слизистой оболочки не позволяют установить объем возможных изменений слизистой оболочки альвеолярного отростка (значительный отек тканей, гипертрофия). Непосредственное и раннее протезирование не показано при абсцедирующих процессах.

Этапы изготовления непосредственного протеза:

1) выбор конструкции протеза;

2) получение слепков и моделей;

3) определение центральной окклюзии и фиксация моделей в артикуляторе с помощью лицевой дуги;

4) подготовка моделей;

5) лабораторные этапы изготовления протеза;

6) припасовка и наложение протеза в полости рта после удаления зубов.

При подготовке альвеолярного гребня на модели рекомендуют придавать альвеолярному гребню гладкую, овальную форму в области фронтальных и трапецевидную — в области жевательных зубов.

При пародонтитах слой снимаемого гипса не превышает 1-1,5 мм. На верхней челюсти во фронтальном отделе гипс снимается только с вестибулярной стороны. На нижней челюсти во фронтальном отделе гипс снимается равномерно по гребню альвеолярного отростка.

В области жевательных зубов с модели снимают слой гипса по краям лунок, слегка закругляя края.

После подготовки модели производят лабораторные этапы изготовления имедиат-протеза. Перед наложением протез выдерживают 15-20 мин в 3% растворе перекиси водорода, участки базиса, прилегающие к раневой поверхности, обрабатывают 5% спиртовым раствором йода.

На следующий день больной должен явиться на прием к врачу для коррекции протеза.

4. Реабилитационно-профилактический этап:

- Через 1 месяц ношения протезов подойти на перебазировку
- Профилактический осмотр у парадонтолога 1 раз в 6 месяцев
- Профилактический осмотр у стоматолога-ортопеда 1 раз в 6 месяцев

5. Вид стабилизации зубного ряда (протяженность шины) определяется на основе изучения и анализа одонтопародонтограммы и ортопантомограммы больного. В зависимости от локализации шины различают сагиттальную, фронтальную, фронтосагиттальную, парасагиттальную стабилизацию и стабилизацию по дуге [Курляндский В.Ю., 1956].

### 3. Задачи для самостоятельного разбора на занятии:

#### Задача № 1

В клинику ортопедической стоматологии обратилась пациентка Л., 72 года. Жалобы: на подвижность зубов 4.3, 4.4, невозможность пережевывать пищу, нечеткое произнесение отдельных звуков.

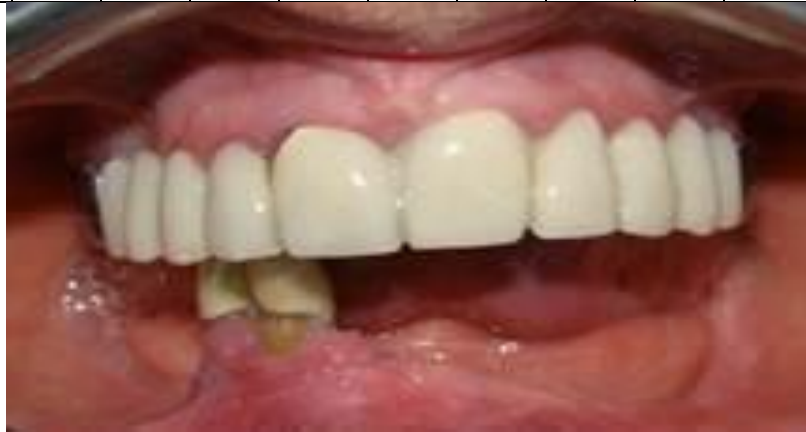Перенесенные и сопутствующие заболевания: со слов пациентки, гипертоническая болезнь II ст., хронический гастрит.

Анамнез заболевания: зубы удалялись в результате кариеса и его осложнений, а также из-за их подвижности. Зубные протезы на в/ч и н/ч впервые изготовлены около 12 лет назад, к стоматологу после их изготовления не обращалась. Съёмным протезом на н/ч пациентка не пользуется из-за плохой фиксации и болезненности около 4 лет.

Данные объективного обследования, внешний осмотр: конфигурация лица без видимых изменений, асимметрия лица отсутствует. Углы рта незначительно опущены, носогубные складки слегка выражены. Снижение высоты нижнего отдела лица на 2 мм. Зубная формула

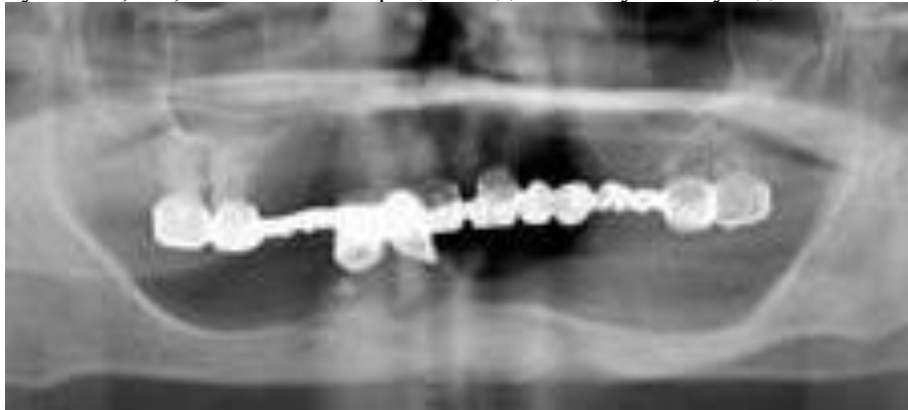
	Ш	П			Ш	Ш	Ш	Ш					П	П	
0	К	К	Ф	Ф	К	К	К	К	Ф	Ф	Ф	Ф	К	К	0

18	17	16	15	14	13	12	11	21	22	23	24	25	26	27	28
48	47	46	45	44	43	42	41	31	32	33	34	35	36	37	38
0	0	0	0	К	К	0	0	0	0	0	0	0	0	0	0
				III	III										



Осмотр полости рта:

Ортогнатическое соотношение челюстей. Состояние слизистой оболочки полости рта, десен, альвеолярных отростков и неба: бледно-розового цвета, умеренно увлажнена, за исключением маргинальной десны в области опорных коронок. В полости рта: на в/ч - несъемный металлопластмассовый мостовидный протез, объединенный в единый блок, на н/ч – металлопластмассовые коронки с опорами на зубы 4.3, 4.4, объединенные в блок. Зубы не депульпированы. На зубах 1.1, 4.3, 4.4 отмечается рецессия десны. Глубина зубодесневых карманов 3-4 мм.



#### Контрольные вопросы:

1. Поставьте диагноз.
2. Составьте план комплексного лечения без учета имплантации.
3. Расскажите классификацию беззубых челюстей на верхней и нижней челюстях по авторам.
4. Перечислите клиничко-лабораторные этапы изготовления полных съемных протезов.
5. Виды стабилизации зубных рядов при пародонтитах.

#### 4. Задания для групповой работы

Заслушать истории болезней на темы:

1. Лечение пациента с полным отсутствием зубов имплантатами.
2. Лечение пациента с полным отсутствием зубов (первый тип по Оксману).
3. Лечение пациента с полным отсутствием зубов (второй тип по Оксману).
4. Лечение пациента с полным отсутствием зубов (третий тип по Оксману).
5. Лечение пациента с полным отсутствием зубов (четвертый тип по Оксману).

#### Самостоятельная внеаудиторная работа обучающихся по теме:

Задания для самостоятельной внеаудиторной работы студентов по указанной теме:

1) Ознакомиться с теоретическим материалом по теме занятия с использованием конспектов лекций и/или рекомендуемой учебной литературы.

2) Ответить на вопросы для самоконтроля (привести вопросы для самоконтроля)

1. Проверка конструкции полных съёмных протезов и указания к их окончательному изготовлению.
2. Припасовка и наложение полных съёмных протезов. Индивидуальная пришлифовка артикуляционного соотношения.
3. Наставления больному при сдаче полных съёмных протезов.
4. Адаптация больного к полным съёмным протезам.
5. Методы, обеспечивающие приспособление протеза к тканям протезного поля.
6. Проблемы фонетики при ортопедическом лечении больных с полным отсутствием зубов
7. Проверка конструкции полных съёмных протезов и указания к их окончательному изготовлению.
8. Анализ врачебных и технических ошибок при определении центрального соотношения челюстей (причины, признаки, последствия, способы устранения).
9. Припасовка и наложение полных съёмных протезов. Индивидуальная пришлифовка артикуляционного соотношения.

3) Проверить свои знания с использованием тестового контроля (привести тестовые задания, ответы разместить после тестов)

1. Для проведения клинического этапа «Проверка конструкции съёмного протеза» из лаборатории получают:
  - а) модели с восковыми базисами и окклюзионными валиками;
  - б) модели с восковыми базисами и искусственными зубами;
  - в) модели с восковыми базисами и искусственными зубами, зафиксированными в артикулятор;
  - г) восковые базисы с искусственными зубами;
  - д) неполированные протезы.
2. В случае фиксации (на этапе определения центрального соотношения челюстей) смещения нижней челюсти вперед, характер соотношения зубных рядов при проверке конструкции протеза:
  - а) бугорковый контакт между антагонистами в боковых участках, щель во фронтальном участке, завышение высоты нижнего отдела лица;
  - б) фиссурно-бугорковый контакт между антагонистами, высота нижнего отдела лица в норме;
  - в) фиссурно-бугорковый контакт между антагонистами, снижение высоты нижнего отдела лица;
  - г) бугорковый контакт между антагонистами в боковом участке с одной стороны и просвет с другой, смещение центра нижнего зубного ряда, завышение высоты нижнего отдела лица.
3. В случае фиксации бокового смещения нижней челюсти на этапе определения центрального соотношения челюстей, характер соотношения зубных рядов при проверке конструкции протеза:
  - а) бугорковый контакт между антагонистами, сагиттальная щель во фронтальном участке, завышение высоты нижнего отдела лица;
  - б) фиссурно-бугорковый контакт между антагонистами, высота нижнего отдела лица в норме;
  - в) фиссурно-бугорковый контакт между антагонистами, снижение высоты нижнего отдела лица;
  - г) бугорковый контакт между антагонистами в боковом участке с одной стороны и просвет с другой, смещение центра нижнего зубного ряда, завышение высоты нижнего отдела лица.
4. На этапе «Проверка конструкции съёмного протеза» при полном отсутствии зубов в случае выявления завышения высоты нижнего отдела необходимо заново определить центральное соотношение челюстей:
  - а) с помощью восковых базисов с окклюзионными валиками;
  - б) сняв боковые зубы с верхнего воскового базиса и приклеив пластинку воска к нему;
  - в) сняв боковые зубы с нижнего воскового базиса и приклеив пластинку воска к нему;
  - г) приклеив пластинку воска на зубы нижнего воскового базиса.
5. Режущий край передних верхних зубов в полных съёмных протезах располагается кпереди от середины резцового сосочка:
  - а) на  $6 \pm 2$  мм;
  - б)  $8 \pm 2$  мм;
  - в)  $10 \pm 2$  мм.
6. Увеличение межальвеолярного расстояния при определении центрального соотношения челюстей при полном отсутствии зубов сопровождается следующей симптоматикой:
  - а) укорочением верхней губы;
  - б) углублением носогубных складок;
  - в) постукиванием зубов во время еды и речи;
  - г) быстрая утомляемость жевательных мышц.
7. Увеличение межальвеолярного расстояния при определении центрального соотношения челюстей при полном отсутствии зубов сопровождается следующей симптоматикой:
  - а) опущение углов рта;
  - б) больной прикусывает щеки и губы;
  - в) носогубные и подбородочные складки сглажены;
  - г) при разговорной пробе расстояние между передними зубами около 8 мм.
8. Увеличение межальвеолярного расстояния при определении центрального соотношения челюстей при полном отсутствии зубов сопровождается следующей симптоматикой:
  - а) быстрая утомляемость жевательных мышц;
  - б) больной прикусывает щеки и губы;
  - в) при разговорной пробе расстояние между передними зубами менее 5 мм;
  - г) при положении нижней челюсти в функциональном покое между зубными рядами отсутствует просвет



в 2-4 мм.

9. Увеличение межальвеолярного расстояния при определении центрального соотношения челюстей при полном отсутствии зубов сопровождается следующей симптоматикой:

- а) постукиванием зубов во время еды и речи;
- б) быстрая утомляемость жевательных мышц;
- в) углублением носогубных складок;
- г) при положении нижней челюсти в функциональном покое между зубными рядами отсутствует просвет в 2-4 мм.

10. Уменьшение межальвеолярного расстояния при определении центрального соотношения челюстей при полном отсутствии зубов сопровождается:

- а) опущение углов рта;
- б) углублением носогубных складок;
- в) больной прикусывает щеки и губы;
- г) носогубные и подбородочные складки сглажены.

11. Критериями качества съёмных протезов при полном отсутствии зубов являются:

- а) плотное прилегание базиса к тканям протезного ложа;
- б) высокая степень полировки наружной поверхности базиса протеза;
- в) высокая степень полировки внутренней поверхности базиса протеза;
- г) постановка боковых зубов по центру альвеолярного гребня;
- д) постановка зубов в соответствии с протетической плоскостью;
- е) 1+2+4;
- ж) 1+2+4+5;
- з) 1+2+3+4+5.

Ответы: 1- в; 2-а; 3-з; 4-а; 5-б; 6-а; 7-з; 8-а, в, з; 9-а, б, з; 10-а, б, в; 11-ж

4) Подготовить истории болезней на темы:

- Лечение пациента с полным отсутствием зубов имплантатами.
- Лечение пациента с полным отсутствием зубов (первый тип по Оксману).
- Лечение пациента с полным отсутствием зубов (второй тип по Оксману).
- Лечение пациента с полным отсутствием зубов (третий тип по Оксману).
- Лечение пациента с полным отсутствием зубов (четвертый тип по Оксману).

**Рекомендуемая литература:**

**Основная:**

1. Ортопедическая стоматология: учебник для студентов. Н. Г. Аболмасов, Н. Н. Аболмасов, М. С. Сердюков. МЕДпресс-информ, 2011.
2. Лекции по ортопедической стоматологии: учебное пособие. Под ред. Т.И. Ибрагимова. М.ГЭОТАР-Медиа, 2010
3. Зубопротезная техника: учебник. Под ред. М.М. Расулова и др. ГЭОТАР-Медиа, 2010.

**Дополнительная:**

1. Ортопедическая стоматология: учебник. Под ред. И.Ю.Лебедеико, Э.С.Каливрадджияна.ГЭОТАР-Медиа, 2011
2. Ортопедическая стоматология : национальное руководство ред.: И. Ю. Лебедеико, С. Д. Арутюнов, А. Н. Ряховский. М. : "ГЭОТАР-Медиа", 2016. - 824 с. : ил.
3. Ортопедическая стоматология Н. Г. Аболмасов [и др.]. "МЕДпресс-информ", 2013
4. Особенности ортопедического лечения больных с малым количеством зубов В. П. Глуштенко АС Гард, 2010
5. Запись и ведение медицинской карты в клинике ортопедической стоматологии Ибрагимов Т.И., [Электронный ресурс] : учебное пособие / Под ред. проф. Т.И. Ибрагимова - М. :ГЭОТАР-Медиа, 2013. - 224 с. - ISBN 978-5-9704-2439-1 –
6. Клинические рекомендации (протоколы лечения) «При диагнозе полное отсутствие зубов (полная вторичная адентия, потеря зубов вследствие несчастного случая, удаления или локализованного пародонтита)» Утверждены Постановлением № 15 Совета Ассоциации общественных объединений «Стоматологическая Ассоциация России» от 30 сентября 2014 года

**Семинарское занятие 2.7. Коррекция и починка полного съёмного протеза.**

**Цель занятия:** освоить правила коррекции и починки полного съёмного протеза.

**Задачи:**

**Рассмотреть:**

- Правила коррекции и починки полного съёмного протеза.

**Обучить:**

- Коррекции окклюзионных соотношений искусственных зубов полных съёмных протезов.
- Починке перелома пластмассового базиса полного съёмного протеза (быстротвердеющей пластмассой).
- Починке перелома пластмассового базиса полного съёмного протеза (базисной пластмассой).
- Приварк искусственных зубов на полном съёмном протезе (быстротвердеющей и базисной пластмассой).

**Изучить:**

- Правила коррекции и починки полного съёмного протеза.

## Сформировать:

- Понятие о правилах коррекции и починки полного съемного протеза.

## Обучающийся должен знать:

- Функциональную анатомию челюстно-лицевой области.
- правила коррекции и починки полного съемного протеза.

## Обучающийся должен уметь:

- осуществлять коррекцию и починку полного съемного протеза.

## Обучающийся должен владеть:

- осуществлять коррекцию и починку полного съемного протеза.

## Самостоятельная аудиторная работа обучающихся по теме:

### 1. Ответить на вопросы по теме занятия.

1. Коррекция окклюзионных соотношений искусственных зубов полных съемных протезов.
2. Поломка базиса полного съемного протеза, скол искусственных зубов и их причины.
3. Починка перелома пластмассового базиса полного съемного протеза (быстротвердеющей пластмассой).
4. Починка перелома пластмассового базиса полного съемного протеза (базисной пластмассой).
5. Приварка искусственных зубов на полном съемном протезе (быстротвердеющей и базисной пластмассой).
6. Диспансеризация контингента пациентов с полным отсутствием зубов.
7. Назначения на повторный осмотр. Онкологическая настороженность.

### 2. Практическая работа.

Выполнить на фантоме препарирование зубов под опору протеза, снять оттиски, отлить модели и смоделировать базис протеза воском.

### 3. Решить ситуационные задачи

#### 1. Алгоритм разбора задач:

- проанализировать данные представленные в задаче (жалобы и данные объективного обследования пациента)
- на основании клинических данных и методов дополнительного исследования сформулировать диагноз
- какие дополнительные методы обследования необходимы для подтверждения диагноза
- составьте план лечения

#### 2. Пример задачи с разбором по алгоритму.

Пациент В., 74 года. Жалобы: на затруднённое пережёвывание пищи, неудовлетворительную фиксацию съемного протеза на нижней челюсти, а также болевые ощущения под протезом во время еды.

Анамнез заболевания: зубы были удалены в результате их разрушения. Последнее удаление зубов на верхней и нижней челюстях проведено 6 месяцев назад. В районной стоматологической поликлинике были изготовлены съемные пластиночные протезы на обе челюсти. Адаптация к нижнему протезу так и не наступила, несмотря на многочисленные коррекции.

Данные объективного исследования, внешний осмотр: Углубление носогубных и подбородочной складок, опущение углов рта. Снижение высоты нижнего отдела лица, резкая неравномерная атрофия альвеолярных отростков с

0	0	0	0	0	0	0	0	0	0	0	0	0	0	0	0	0
18	17	16	15	14	13	12	11	21	22	23	24	25	26	27	28	28
48	47	46	45	44	43	42	41	31	32	33	34	35	36	37	38	38
0	0	0	0	0	0	0	0	0	0	0	0	0	0	0	0	0

сухой, мало-податливой слизистой

стой оболочкой, острые костные выступы и экзостозы на протезном ложе, вследствие чего твердый базис протеза вызывает сильные болезненные ощущения;

### ОСМОТР ПОЛОСТИ РТА

Прикус не определяется. Снижение высоты нижнего отдела лица.

Состояние слизистой оболочки полости рта, десен, альвеолярных отростков и неба:

слизистая умеренно увлажнена, бледно-розового цвета. На верхней челюсти - средняя степень атрофии альвеолярного отростка, умеренно выраженные верхнечелюстные бугры, средней глубины небо, выраженный торус. На нижней челюсти – выраженная атрофия альвеолярных частей в боковых отделах при относительной сохранности в переднем отделе. Пациент от применения имплантатов отказался.

#### Вопросы

1. Поставьте диагноз.
2. Составьте план ортопедического лечения.
3. Расскажите методику изготовления двойного базиса.
4. Перечислите функциональные пробы для оценки устойчивости пластиночного протеза при полном отсутствии зубов.
5. В чем будет заключаться реабилитационно-профилактический этап у данного пациента?

### Эталон ответа:

1. Полное вторичное отсутствие зубов нижней челюсти и верхней челюсти; Вследствие осложненного кариеса; Атрофия альвеолярного отростка нижней челюсти III класс по классификации Оксмана; (Шредера Келлера); Слизистая оболочка 2 типа по классификации Супли; Косметический дефект; Потеря жевательной эффективности 100 %.

2. План ортопедического лечения: Изготовление полных съемных пластиночных протезов с использованием мягкой подкладки.

3. Некоторые пациенты не могут пользоваться съемными протезами вследствие повышенной чувствительности слизистой оболочки протезного ложа. Боли возникают также при давлении твердых базисов на острые альвеолярные гребни, на область внутренних косых линий нижней челюсти, турса и экзостозов.

В таких случаях показано изготовление съемных протезов с подкладкой из эластичной пластмассы, т. е. с двухслойным базисом. Такой базис делают также для уменьшения давления протеза на малоподатливые участки протезного ложа. Двухслойный базис состоит из наружного слоя обычной твердой базисной пластмассы и внутреннего слоя из мягкой пластмассы, прилегающего к слизистой оболочке. Мягкий слой протеза позволяет безболезненно накладывать базис на острые костные выступы альвеолярного отростка и обеспечивает равномерное погружение протеза в ткани протезного ложа.

Для получения твердого базиса в настоящее время пользуются пластмассами «Этакрил» (АКР-15), «Акрел», «Фторакс» и «Акронил» а для эластичной подкладки применяют «Эладент», «Ортосил» и «Ортосил М».

Жесткую индивидуальную ложку припасовывают в полости рта и снимают функциональный оттиск, по которому получают рабочую модель. Изготавливают базис с окклюзионным валиком, определяют центральное соотношение, устанавливают модели в окклюдатор или артикулятор и ставят зубы, проверяют конструкцию протеза и обратным способом гипсуют восковую композицию протеза в кювету. После выплавления воска базиса накладывают на модель пластинку воска по размеру и толщине предполагаемой подкладки из эластичной пластмассы. Затем замешивают твердую пластмассу, формуют ее в кювету, прессуют и готовят тесто из эластичной пластмассы. После прессования кювету раскрывают, удаляют воск и целлофан и вместо воска пакуют тесто

из эластичной пластмассы, тщательнейшим образом смазав мономером края базисной пластмассы во избежание в дальнейшем отслоения подкладки от основного базиса. Затем соединяют штамп кюветы с контрштампом, спрессовывают мягкую пластмассу с твердой, в результате чего она хорошо соединяется с базисом протеза, и производят полимеризацию по инструкции и применяемому материалу. Обработывают эластичную пластмассу с осторожностью, учитывая ее свойство расслаиваться.

4. Пробы на фиксацию протезов:

1. Если протез поднимается медленно и равномерно, следует уменьшить (постепенно) длину вестибулярных краев соответственно участкам прилегания жевательных мышц.

2. Если протез поднимается только в задней своей части, нужно уменьшить длину язычного края протеза под челюстно-подъязычной линией (однако протез все же должен перекрывать эту линию).

3. Если протез смещается вперед, это означает что он чрезмерно удлинен в позадиомолярной и прилегающей к ней язычной области (соответственно небной дужке).

4. Смещение протеза назад зависит от нескольких причин:

а) чрезмерно удлинен губной край протеза;

б) фронтальные зубы поставлены не в соответствии с нейтральной мышечной зоной;

в) моделировка базиса с вестибулярной стороны чрезмерно объемная.

Пробы на фиксацию протеза верхней челюсти проводят аналогичным образом. Проверку устойчивости протезов верхней и нижней челюстей и обнаружение укороченных границ проводят одновременно с выявлением зон повышенного давления под контролем функциональных проб (пробы по Гербсту).

5. Реабилитационно-профилактический этап: коррекции съемных протезов через сутки, а затем по необходимости. Профилактические осмотры раз в 6 месяцев.

### 3. Задачи для самостоятельного разбора на занятии:

#### Задача № 1

Пациента обратился в клинику на следующий день после починки полных съемных протезов с жалобами на боли, усиливающиеся при жевании, в области альвеолярного отростка верхней челюсти слева. При обследовании установлено, что имеется участок гиперемированной и отечной слизистой оболочки в области переходной складки на уровне зубов 16, 17.

#### Контрольные вопросы:

1. Укажите диагноз.

2. В чем будет заключаться тактика врача?

#### 4. Задания для групповой работы

1) Разобрать методы починки базисов протезов

#### Самостоятельная внеаудиторная работа обучающихся по теме:

Задания для самостоятельной внеаудиторной работы студентов по указанной теме:

1) Ознакомиться с теоретическим материалом по теме занятия с использованием конспектов лекций и/или рекомендуемой учебной литературы.

2) Ответить на вопросы для самоконтроля (привести вопросы для самоконтроля)

1. Коррекция окклюзионных соотношений искусственных зубов полных съемных протезов.

2. Поломка базиса полного съемного протеза, скол искусственных зубов и их причины.

3. Починка перелома пластмассового базиса полного съемного протеза (быстротвердеющей пластмассой).

4. Починка перелома пластмассового базиса полного съёмного протеза (базисной пластмассой).
  5. Приварка искусственных зубов на полном съёмном протезе (быстротвердеющей и базисной пластмассой).
  6. Диспансеризация контингента пациентов с полным отсутствием зубов.
  7. Назначения на повторный осмотр. Онкологическая настороженность.
- 3) Проверить свои знания с использованием тестового контроля (привести тестовые задания, ответы разместить после тестов)
1. Для проведения клинического этапа «Проверка конструкции съёмного протеза» из лаборатории получают:
    - 1) модели с восковыми базисами и окклюзионными валиками;
    - 2) модели с восковыми базисами и искусственными зубами;
    - 3) модели с восковыми базисами и искусственными зубами, зафиксированными в артикулятор;
    - 4) восковые базисы с искусственными зубами;
    - 5) неполированные протезы.
  2. В случае фиксации (на этапе определения центрального соотношения челюстей) смещения нижней челюсти вперед, характер соотношения зубных рядов при проверке конструкции протеза:
    - 1) бугорковый контакт между антагонистами в боковых участках, щель во фронтальном участке, завышение высоты нижнего отдела лица;
    - 2) фиссурно-бугорковый контакт между антогонистами, высота нижнего отдела лица в норме;
    - 3) фиссурно-бугорковый контакт между антогонистами, снижение высоты нижнего отдела лица;
    - 4) бугорковый контакт между антагонистами в боковом участке с одной стороны и просвет с другой, смещение центра нижнего зубного ряда, завышение высоты нижнего отдела лица.
  3. В случае фиксации бокового смещения нижней челюсти на этапе определения центрального соотношения челюстей, характер соотношения зубных рядов при проверке конструкции протеза:
    - 1) бугорковый контакт между антагонистами, сагитальная щель во фронтальном участке, завышение высоты нижнего отдела лица;
    - 2) фиссурно-бугорковый контакт между антогонистами, высота нижнего отдела лица в норме;
    - 3) фиссурно-бугорковый контакт между антогонистами, снижение высоты нижнего отдела лица;
    - 4) бугорковый контакт между антагонистами в боковом участке с одной стороны и просвет с другой, смещение центра нижнего зубного ряда, завышение высоты нижнего отдела лица.
  4. На этапе «Проверка конструкции съёмного протеза» при полном отсутствии зубов в случае выявления завышения высоты нижнего отдела необходимо заново определить центральное соотношение челюстей:
    - 1) с помощью восковых базисов с окклюзионными валиками;
    - 2) сняв боковые зубы с верхнего воскового базиса и приклеив пластинку воска к нему;
    - 3) сняв боковые зубы с нижнего воскового базиса и приклеив пластинку воска к нему;
    - 4) приклеив пластинку воска на зубы нижнего воскового базиса.
  5. Режущий край передних верхних зубов в полных съёмных протезах располагается кпереди от середины режцового сосочка:
    - 1) на  $6 \pm 2$  мм;
    - 2)  $8 \pm 2$  мм;
    - 3)  $10 \pm 2$  мм.
  6. Увеличение межальвеолярного расстояния при определении центрального соотношения челюстей при полном отсутствии зубов сопровождается следующей симптоматикой:
    - 1) укорочением верхней губы;
    - 2) углублением носогубных складок;
    - 3) постукиванием зубов во время еды и речи;
    - 4) быстрая утомляемость жевательных мышц.
  7. Увеличение межальвеолярного расстояния при определении центрального соотношения челюстей при полном отсутствии зубов сопровождается следующей симптоматикой:
    - 1) опущение углов рта;
    - 2) больной прикусывает щеки и губы;
    - 3) носогубные и подбородочные складки сглажены;
    - 4) при разговорной пробе расстояние между передними зубами около 8 мм.
  8. Увеличение межальвеолярного расстояния при определении центрального соотношения челюстей при полном отсутствии зубов сопровождается следующей симптоматикой:
    - 1) быстрая утомляемость жевательных мышц;
    - 2) больной прикусывает щеки и губы;
    - 3) при разговорной пробе расстояние между передними зубами менее 5 мм;
    - 4) при положении нижней челюсти в функциональном покое между зубными рядами отсутствует просвет в 2-4 мм.
  9. Увеличение межальвеолярного расстояния при определении центрального соотношения челюстей при полном отсутствии зубов сопровождается следующей симптоматикой:
    - 1) постукиванием зубов во время еды и речи;
    - 2) быстрая утомляемость жевательных мышц;
    - 3) углублением носогубных складок;
    - 4) при положении нижней челюсти в функциональном покое между зубными рядами отсутствует просвет в 2-4 мм.

10. Уменьшение межальвеолярного расстояния при определении центрального соотношения челюстей при полном отсутствии зубов сопровождается:

- 1) опущение углов рта;
- 2) углублением носогубных складок;
- 3) больной прикусывает щеки и губы;
- 4) носогубные и подбородочные складки сглажены.

Ответы: 1-3; 2-1; 3-4; 4-1; 5-2; 6-1,3,4; 7-3; 8-1,3,4; 9-1,2,4; 10-1,2,3.

#### **Рекомендуемая литература:**

##### **Основная:**

1. Ортопедическая стоматология: учебник для студентов. Н. Г. Аболмасов, Н. Н. Аболмасов, М. С. Сердюков. МЕДпресс-информ, 2011.
2. Лекции по ортопедической стоматологии: учебное пособие. Под ред. Т.И. Ибрагимова. М. ГЭОТАР-Медиа, 2010
3. Зубопротезная техника: учебник. Под ред. М.М. Расулова и др. ГЭОТАР-Медиа, 2010.

##### **Дополнительная:**

1. Ортопедическая стоматология: учебник. Под ред. И.Ю.Лебеденко, Э.С.Каливрадзяна.ГЭОТАР-Медиа, 2011
2. Ортопедическая стоматология : национальное руководство ред.: И. Ю. Лебеденко, С. Д. Арутюнов, А. Н. Ряховский. М. : "ГЭОТАР-Медиа", 2016. - 824 с. : ил.
3. Ортопедическая стоматология. Прикладное материаловедение В. Н. ТрезубовМЕДпресс-информ 2011
4. Особенности ортопедического лечения больных с малым количеством зубов В. П. Тлустенко АС Гард, 2010
5. Ортопедическая стоматология Н. Г. Аболмасов [и др.]. "МЕДпресс-информ", 2013
6. Запись и ведение медицинской карты в клинике ортопедической стоматологии Ибрагимов Т.И., [Электронный ресурс] : учебное пособие / Под ред. проф. Т.И. Ибрагимова - М. :ГЭОТАР-Медиа, 2013. - 224 с. - ISBN 978-5-9704-2439-1 –
7. Клинические рекомендации (протоколы лечения) «При диагнозе полное отсутствие зубов (полная вторичная адентия, потеря зубов вследствие несчастного случая, удаления или локализованного пародонтита)»Утверждены Постановлением № 15 Совета Ассоциации общественных объединений «Стоматологическая Ассоциация России» от 30 сентября 2014 года
8. Клинические рекомендации (протоколы лечения) «При диагнозе частичное отсутствие зубов (частичная вторичная адентия, потеря зубов вследствие несчастного случая, удаления или локализованного пародонтита)»Утверждены Постановлением № 15 Совета Ассоциации общественных объединений «Стоматологическая Ассоциация России» от 30 сентября 2014 года

#### **Семинарское занятие 2.8. Полные съемные протезы с фарфоровыми зубами, на разных базисах.**

**Цель занятия:** освоить изготовление полных съёмных протезов с фарфоровыми зубами, с металлическим и двуслойным базисом, а также объемное моделирование съёмных пластиночных протезов. Подведение итогов по освоению темы «Изготовление полных съёмных протезов».

##### **Задачи:**

##### **Рассмотреть:**

- Особенности изготовления полных съёмных протезов с фарфоровыми зубами.
- Клинико-лабораторные этапы изготовления полных съёмных протезов с металлическим базисом.
- Клинико-лабораторные этапы изготовления полных съёмных протезов с двуслойным базисом.
- Объемное моделирование съёмных пластиночных протезов.

##### **Обучить:**

- Клинико-лабораторным этапам изготовления полных съёмных протезов с металлическим базисом.
- Клинико-лабораторным этапам изготовления полных съёмных протезов с двуслойным базисом.
- Объемному моделированию съёмных пластиночных протезов.

##### **Изучить:**

- Особенности изготовления полных съёмных протезов с фарфоровыми зубами.
- Клинико-лабораторные этапы изготовления полных съёмных протезов с металлическим базисом.
- Клинико-лабораторные этапы изготовления полных съёмных протезов с двуслойным базисом.
- Объемное моделирование съёмных пластиночных протезов.

##### **Сформировать:**

- Понятие об изготовлении полных съёмных протезов с фарфоровыми зубами, с металлическим и двуслойным базисом, а также объемном моделировании съёмных пластиночных протезов.

##### **Обучающийся должен знать:**

- Функциональную анатомию челюстно-лицевой области.
- правила изготовления полных съёмных протезов с фарфоровыми зубами, с металлическим и двуслойным базисом;
- объемное моделирование съёмных пластиночных протезов.

##### **Обучающийся должен уметь:**

- выполнять клинические этапы изготовления полных съёмных протезов с фарфоровыми зубами, с металлическим и двуслойным базисом;

— осуществлять объемное моделирование съемных пластиночных протезов.

**Обучающийся должен владеть:**

- выполнять клинические этапы изготовления полных съёмных протезов с фарфоровыми зубами, с металлическим и двуслойным базисом;
- осуществлять объемное моделирование съемных пластиночных протезов.

**Самостоятельная аудиторная работа обучающихся по теме:**

**1. Ответить на вопросы по теме занятия.**

1. Особенности изготовления полных съёмных протезов с фарфоровыми зубами.
2. Показания к применению эластичных подкладок.
3. Особенности изготовления полных съёмных протезов с фарфоровыми зубами.
4. Клинико-лабораторные этапы изготовления полных съёмных протезов с металлическим базисом.
5. Клинико-лабораторные этапы изготовления полных съёмных протезов с двуслойным базисом.
6. Объемное моделирование съемных пластиночных протезов.

**2. Практическая работа.**

- 1) Не предусмотрена

**3. Решить ситуационные задачи**

**1. Алгоритм разбора задач:**

- проанализировать данные представленные в задаче (жалобы и данные объективного обследования пациента)
- на основании клинических данных и методов дополнительного исследования сформулировать диагноз
- какие дополнительные методы обследования необходимы для подтверждения диагноза
- составьте план лечения

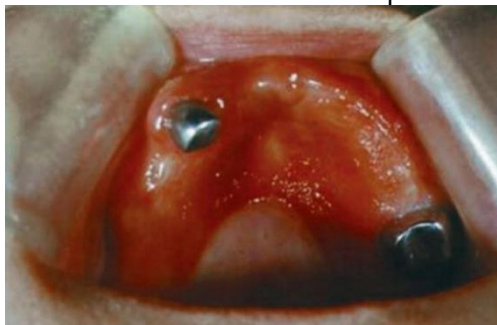**2. Пример задачи с разбором по алгоритму.**

В клинику обратился пациент Б. 63 года. Жалобы: на затрудненное пережевывание пищи, дискомфорт, жжение и болезненность при пользовании частичного съемного протеза на верхней челюсти, нарушение функции речи, плохую фиксацию протезов как верхней, так и полного съемного протеза на нижней челюсти, изменение цвета протезов.

Анамнез заболевания: причиной утраты зубов на верхней челюсти и нижней челюсти является кариес и его осложнения. Удаление зубов производилось в период жизни с 40 до 55 лет. Больному оказывалась стоматологическая ортопедическая помощь в районной стоматологической поликлинике, в которой изготовили два съемных протеза 1 месяц назад.

Внешний осмотр: патологических высыпаний на коже лица не выявлено. Околоушные, поднижнечелюстные, подподбородочные, шейные лимфатические узлы при пальпации безболезненны, мягко-эластической консистенции, размеров 0,5 см подвижны, не спаяны с окружающими тканями. Слизистая оболочка неба имеет вид гранулированных ярко-красных блестящих, воспалительных очагов, резко очерченных по контуру, а по форме и величине точно соответствующих размеру протеза; На фоне механического раздражения базисом протеза обнаруживаются изменения гипертрофического характера; в углах рта заеды.

При пальпации ВНЧС: щелчков и хруста, болезненности не выявлено. Открывание рта в полном объеме. Отмечаются выраженные носогубные и подбородочная складки, углы рта опущены. Гигиеническое состояние протезов неудовлетворительное. Прикус – соотношение челюстей по прогеническому типу.



**Вопросы:**

1. Сформулируйте предварительный диагноз.
2. Выберите дополнительные методы обследования.
3. Расскажите классификацию протезных стоматитов.
4. Предложите лечебную тактику.
5. Перечислите этапы изготовления мягкой подкладки.

**Эталон ответа**

1. Частичное вторичное отсутствие зубов вследствие осложненного кариеса с топографией дефектов зубных рядов II класс 1 подкласс на верхней челюсти; полное отсутствие зубов на нижней челюсти; с потерей жевательной эффективности 100 % по Агапову. Протезный аллергический стоматит на тканях протезного ложа ВЧ.
2. Диагностика.

Клинические методы:

- опрос (выявление характерных жалоб и сбор анамнеза);
- осмотр (слизистой оболочки и органов полости рта);
- оценка качества и правильности выбора и изготовления конструкций зубных протезов;

- клинический анализ крови;
- проба с экспозицией;
- провокационная проба;

Параклинические методы:

- Определение уровня остаточного мономера в базисах протезов (газовая хроматография)
- Определение pH слюны;
- Определение болевой чувствительности слизистой оболочки под протезом;
- Гигиеническая оценка протезов и состояния полости рта;
- Эпимукозные тесты;
- Лейкопеническая проба;
- Тромбоцитарный тест;
- Иммунологические пробы,
- Определение характера микробной флоры:
- соскоб с языка;
- соскоб с базиса протеза;
- соскоб со слизистых оболочек;
- Подбор чувствительности организма к конструкционным материалам:

по Р.Фоллю;

- с использованием импульсных сложно-модулированных полей;
- Тест химической металлизации поверхности акрилового протеза:
- серебрение;
- палладирование;
- золочение;
- Определение активности ферментов слюны;

3.Е.И. Гаврилов выделяет следующее действие протезов:

А) механическое

Б) токсическое:

- общее
- местное (непосредственное и опосредованное)

В) аллергическое (гиперчувствительность немедленного и замедленного типа)

Г) термоизолирующее

Д) побочное («парниковый эффект» и вакуум)

По клинике:

- а) Протезный стоматит:
  - Травматический стоматит;
  - Токсический стоматит;
  - Аллергический контактный стоматит;
  - Кандидозный стоматит;
- б) Аллергические реакции немедленного типа;
- в) Обострение общесоматических заболеваний;
- г) Неврозы и неврозоподобные состояния;
- д) Дерматозы;

4.Лечебная тактика:

Элиминационная терапия;

Рациональное протезирование из подобранных конструкционных материалов;

Использование мягких эластических подкладок,

Тщательное соблюдение технологий зубного протезирования с использованием пластмасс;

5. Двухслойные базисы протезов при полном отсутствии зубов.

Некоторые пациенты не могут пользоваться съемными протезами вследствие повышенной чувствительности слизистой оболочки протезного ложа. Боли возникают также при давлении твердых базисов на острые альвеолярные гребни, на область внутренних косых линий нижней челюсти, турса и экзостозов.

В таких случаях показано изготовление съемных протезов с подкладкой из эластичной пластмассы, т. е. с двухслойным базисом. Такой базис делают также для уменьшения давления протеза на малоподатливые участки протезного ложа. Двухслойный базис состоит из наружного слоя обычной твердой базисной пластмассы и внутреннего слоя из мягкой пластмассы, прилегающего к слизистой оболочке. Мягкий слой протеза позволяет безболезненно накладывать базис на острые костные выступы альвеолярного отростка и обеспечивает равномерное погружение протеза в ткани протезного ложа.

Для получения твердого базиса в настоящее время пользуются пластмассами «Этакрил» (АКР-15), «Акрел», «Фторакс» и «Акронил» а для эластичной подкладки применяют «Эладент», «Ортосил» и «Ортосил М».

Жесткую индивидуальную ложку припасовывают в полости рта и снимают функциональный оттиск, по которому получают рабочую модель. Изготавливают базис с окклюзионным валиком, определяют центральное соотношение, устанавливают модели в окклюдатор или артикулятор и ставят зубы, проверяют конструкцию протеза и

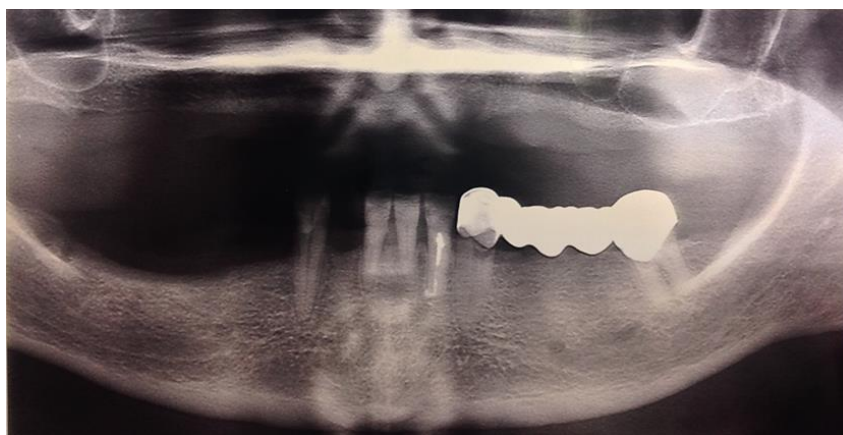
обратным способом гипсуют восковую композицию протеза в кювету. После выплавления воска базиса накладывают на модель пластинку воска по размеру и толщине предполагаемой подкладки из эластичной пластмассы. Затем замешивают твердую пластмассу, формируют ее в кювету, прессуют и готовят тесто из эластичной пластмассы. После прессования кювету раскрывают, удаляют воск и целлофан и вместо воска пакут тесто из эластичной пластмассы, тщательнейшим образом смазав мономером края базисной пластмассы во избежание в дальнейшем отслоения подкладки от основного базиса. Затем соединяют штамп кюветы с контрштампом, спрессовывают мягкую пластмассу с твердой, в результате чего она хорошо соединяется с базисом протеза, и производят полимеризацию по инструкции и применяемому материалу. Обрабатывают эластичную пластмассу с осторожностью, учитывая ее свойство расслаиваться.

### 3. Задачи для самостоятельного разбора на занятии:

#### Задача № 1

Пациент М., 58 лет, явился с жалобами на отсутствие зубов, затруднённое пережёвывание пищи, эстетический недостаток. Ранее были изготовлены съёмные протезы на верхнюю и нижнюю челюсти. Протезировался 5 лет назад. После протезирования у стоматолога не был. Пользовался удовлетворительно. Проблемы возникли в последние годы из-за балансирования протезов и подвижности зубов.

Объективно: Конфигурация лица не изменена. Кожные покровы физиологической окраски. Лимфатические узлы не увеличены, при пальпации безболезненны. Визуально определяется снижение высоты нижнего отдела лица, пальпация сустава безболезненна, патологическая подвижность всех зубов. Гигиена полости рта неудовлетворительная. Мягкий налёт на всех зубах. 3.3, 3.7, подвижность II ст. Коронки короткие, при зондировании размягчение твёрдых тканей зубов.



#### Контрольные вопросы:

1. Поставьте предварительный диагноз.
2. Назначьте дополнительные методы диагностики.
3. Поставьте окончательный диагноз.
4. Составьте варианты плана лечения.
5. Охарактеризуйте клинико-лабораторные этапы изготовления одного из вариантов лечения.

#### 4. Задания для групповой работы

Рассмотреть методы постановки зубов к базису протеза

#### Самостоятельная внеаудиторная работа обучающихся по теме:

Задания для самостоятельной внеаудиторной работы студентов по указанной теме:

1) Ознакомиться с теоретическим материалом по теме занятия с использованием конспектов лекций и/или рекомендуемой учебной литературы.

2) Ответить на вопросы для самоконтроля (привести вопросы для самоконтроля)

1. Особенности изготовления полных съёмных протезов с фарфоровыми зубами.
2. Показания к применению эластичных подкладок.
3. Особенности изготовления полных съёмных протезов с фарфоровыми зубами.
4. Клинико-лабораторные этапы изготовления полных съёмных протезов с металлическим базисом.
5. Клинико-лабораторные этапы изготовления полных съёмных протезов с двухслойным базисом.
6. Объемное моделирование съёмных пластиночных протезов.

3) Проверить свои знания с использованием тестового контроля (привести тестовые задания, ответы разместить после тестов)

1. Критериями качества съёмных протезов при полном отсутствии зубов являются:

- 1) плотное прилегание базиса к тканям протезного ложа;
- 2) высокая степень полировки наружной поверхности базиса протеза;
- 3) высокая степень полировки внутренней поверхности базиса протеза;
- 4) постановка боковых зубов по центру альвеолярного гребня;
- 5) постановка зубов в соответствии с протетической плоскостью;
- 6) 1+2+4;
- 7) 1+2+4+5;
- 8) 1+2+3+4+5.



2. При недостаточно хорошей фиксации полного съёмного протеза, обусловленной удлинёнными границами базиса, необходимо:

1. снять оттиск и изготовить новый протез;
2. провести коррекцию краев протеза;
3. уточнить границы протеза самотвердеющей пластмассой;
4. снять оттиск, используя протез, и провести перебазировку в зуботехнической лаборатории;
5. нанести эластичный материал на базис протеза.

3. Срок проведения первой коррекции съёмного протеза:

1. на третий день после наложения протеза;
2. через неделю после наложения протеза;
3. при появлении боли под протезом.

4. «Мраморность» пластмассового базиса протеза проявляется при:

1. истечении срока годности мономера;
2. истечении срока годности полимера;
3. нарушении температурного режима полимеризации;
4. несоблюдении технологии приготовления пластмассового теста.

5. При полном отсутствии зубов протезы с пластмассовыми зубами рекомендуются менять через:

- 1) 2-3 года;
- 2) 4-5 лет;
- 3) 6-7 лет.

6. Клинические этапы протезирования съёмными протезами при полном отсутствии зубов:

- 1) проверка восковой конструкции протезов;
- 2) изготовление восковых базисов с окклюзионными валиками;
- 3) нанесение ориентировочных линий на окклюзионных валиках;
- 4) постановка зубов по стеклу.

7. Клинические этапы протезирования съёмными протезами при полном отсутствии зубов:

- 1) изготовление пластмассовых базисов с окклюзионными валиками;
- 2) нанесение ориентировочных линий на окклюзионных валиках;
- 3) формирование протетической плоскости на верхнем окклюзионном валике;
- 4) полировка протеза.

8. При постановке передних зубов в верхнем полном протезе ориентируются:

- 1) на линию улыбки;
- 2) линию клыков;
- 3) небные складки;
- 4) радиус кривых Шпея и Вильсона.

9. На верхней челюсти при полном отсутствии зубов в большей степени выражена атрофия:

- 1) вестибулярной поверхности альвеолярного отростка;
- 2) небной поверхности альвеолярного отростка;
- 3) язычной поверхности альвеолярного отростка;
- 4) по всей поверхности альвеолярного отростка.

10. Дистальный край протеза на нижней челюсти должен:

- 1) перекрывать ретромолярное пространство;
- 2) не перекрывать ретромолярное пространство.

11. Какие образования под протезом дают основание заподозрить их прекарциноматозный характер:

- 1) декубитальные язвы;
- 2) папилломы;
- 3) очаг гиперемии.

12. При пользовании протезами степень атрофии альвеолярного отростка:

- 1) уменьшается;
- 2) увеличивается;
- 3) не изменяется

*Ответы: 1-7; 2-2; 3-3; 4-4; 5-1; 6-1,2,3; 7-2,3; 8-1,2,3; 9-1; 10-1; 11-2; 12-1.*

#### **Рекомендуемая литература:**

##### **Основная:**

1. Ортопедическая стоматология: учебник для студентов. Н. Г. Аболмасов, Н. Н. Аболмасов, М. С. Сердюков. МЕДпресс-информ, 2011.
2. Лекции по ортопедической стоматологии: учебное пособие. Под ред. Т.И. Ибрагимова. М. ГЭОТАР-Медиа, 2010
3. Зубопротезная техника: учебник. Под ред. М.М. Расулова и др. ГЭОТАР-Медиа, 2010.

##### **Дополнительная:**

1. Ортопедическая стоматология: учебник. Под ред. И.Ю.Лебедеико, Э.С.Каливрадджияна.ГЭОТАР-Медиа, 2011
2. Ортопедическая стоматология : национальное руководство ред.: И. Ю. Лебедеико, С. Д. Арутюнов, А. Н. Ряховский. М. : "ГЭОТАР-Медиа", 2016. - 824 с. : ил.
3. Ортопедическая стоматология. Прикладное материаловедение В. Н. ТрезубовМЕДпресс-информ 2011

4. Особенности ортопедического лечения больных с малым количеством зубов В. П. Тлустенко АС Гард, 2010
5. Ортопедическая стоматология Н. Г. Аболмасов [и др.]. "МЕДпресс-информ", 2013
6. Запись и ведение медицинской карты в клинике ортопедической стоматологии Ибрагимов Т.И., [Электронный ресурс] : учебное пособие / Под ред. проф. Т.И. Ибрагимова - М. :ГЭОТАР-Медиа, 2013. - 224 с. - ISBN 978-5-9704-2439-1 –
7. Клинические рекомендации (протоколы лечения) «При диагнозе полное отсутствие зубов (полная вторичная адентия, потеря зубов вследствие несчастного случая, удаления или локализованного пародонтита)» Утверждены Постановлением № 15 Совета Ассоциации общественных объединений «Стоматологическая Ассоциация России» от 30 сентября 2014 года
8. Клинические рекомендации (протоколы лечения) «При диагнозе частичное отсутствие зубов (частичная вторичная адентия, потеря зубов вследствие несчастного случая, удаления или локализованного пародонтита)» Утверждены Постановлением № 15 Совета Ассоциации общественных объединений «Стоматологическая Ассоциация России» от 30 сентября 2014 года

### **Раздел 3. Эстетика в ортопедической стоматологии**

#### **Практическое занятие 3.1: Особенности ортопедического лечения больных в старческом возрасте**

**Цель:** изучить особенности ортопедического лечения больных в старческом возрасте  
изучить особенности ортопедического лечения больных при хронических заболеваниях слизистой оболочки полости рта.

#### **Задачи:**

Рассмотреть:

- Санитарные правила и нормы.
- Морфологические аспекты адаптации организма к дентальному имплантату
- Эпидемиологические показатели отсутствия зубов
- Анатомо- физиологические особенности в старческом возрасте.

Обучить:

- Оптимальным условиям для выполнения работы.
- Безопасности работы в стоматологическом кабинете.
- Преимуществам дентальной имплантации перед обычными методами зубного протезирования
- Особенности психоэмоционального статуса пациентов старческого возраста.
- Особенности ортопедического лечения пациентов старческого возраста.

Изучить:

- Организация текущих санитарно-гигиенических мероприятий в стоматологических кабинетах.
- Современные аспекты теории остеоинтеграции.
- Преимущества протезов с опорой на дентальные имплантаты в сравнении с классическими видами протезов.
- Перспективы применения CAD/CAM технологий.
- Особенности психоэмоционального статуса пациентов старческого возраста.
- Особенности ортопедического лечения пациентов старческого возраста.

Сформировать:

- Понятие об организации стоматологического ортопедического кабинета.
- Понятие о требованиях к оснащению стоматологической установки и эксплуатации стоматологического оборудования.

#### **Обучающийся должен знать:**

- Этапы развития мировой и отечественной дентальной имплантации.
- Современное состояние дентальной имплантации, как важнейшей составляющей ортопедического лечения.
- Преимущества протезов с опорой на дентальные имплантаты в сравнении с классическими видами протезов.
- Перспективы применения CAD/CAM технологий.
- Правила и последовательность определения тактики ведения, и лечения пациентов, нуждающихся в ортопедической стоматологической помощи.

#### **Обучающийся должен уметь:**

- Проводить медицинские осмотры, диспансеризацию пациентов со стоматологической патологией.
- Определить тактику ведения, провести лечение пациентов, нуждающихся в ортопедической стоматологической помощи.

#### **Обучающийся должен владеть:**

- Знаниями о функциональной анатомии челюстно-лицевой области

- Методом составления плана обследования.
- Умением поставить предварительный диагноз.
- Умением поставить окончательный диагноз, после проведения дополнительных и лабораторных исследований.

### **Самостоятельная аудиторная работа обучающихся по теме:**

#### **1. Ответить на вопросы по теме занятия**

1. Изготовление съемного пластиночного протеза на челюсть с одиночно сохранившимся зубом.
2. Съемное протезирование при наличии одиночных корней.
3. Протезирование при полном отсутствии зубов на одной челюсти.
4. Ортопедическое лечение при лейкоплакии, лейкокератозах и красном плоском лишае.
5. Клиника и особенности ортопедического лечения при заеде (объемное моделирование).

#### **2. Практическая работа**

1. Рассмотреть ОПТГ больных нуждающихся в дентальной имплантации, после проведения имплантации.
2. Осмотр пациента нуждающегося в дентальной имплантации.
- 2) Цель работы: научиться анализировать клинические данные и методы дополнительного исследования, формулировать диагноз, составлять план лечения.
- 3) Методика проведения работы (алгоритм освоения навыка): осмотр полости рта стоматологического пациента с помощью стоматологического инструментария с регистрацией возможной функциональной и морфологической патологии (на студентах и пациентах стоматологической поликлиники).
- 4) Результаты: на основании клинических данных и методов дополнительного исследования сформулировать диагноз
- 5) Выводы: план лечения составляется на основе поставленного диагноза.

#### **3. Решить ситуационные задачи**

- 1) Алгоритм разбора задачи
  - проанализировать данные представленные в задаче (жалобы и данные объективного обследования пациента)
  - на основании клинических данных и методов дополнительного исследования сформулировать диагноз
  - какие дополнительные методы обследования необходимы для подтверждения диагноза
  - составьте план лечения
- 2) Пример задачи с разбором по алгоритму:  
 Двухсторонний концевой дефект зубного ряда на нижней челюсти. Глубокое резцовое перекрытие, за счет дистального смещения нижней челюсти. Снижение высоты нижнего отдела лица. Жалоб на боль или хруст в височно-нижнечелюстных суставах нет.

#### **Контрольные вопросы:**

1. Поставьте диагноз
2. Проведите дополнительные методы обследования.
3. Какой наиболее рациональный план лечения?

#### **Алгоритм ответа:**

- диагноз: частичное отсутствие зубов, вследствие кариеса и его осложнений, I класс по Кеннеди на н/ч, дистальный сдвиг н/ч
- дополнительные методы обследования: рентгенологическое исследование височно-нижнечелюстных суставов
- лечение: двухэтапное ортопедическое лечение: первый этап – ортодонтический, с применением временного лечебного протеза, восстанавливающего межальвеолярное расстояние; второй этап – изготовление постоянных зубных протезов, после перестройки миотатического рефлекса и сагитального сдвига нижней челюсти.

#### **3) Задачи для самостоятельного разбора на занятии:**

№ 1. У женщины 68 лет, пользующейся съёмными протезами, два месяца назад появилось жжение слизистой щёк, языка, мацерация углов рта. В поликлинике по месту жительства лечили полосканиями полости рта, облегчения не было.

#### **Контрольные вопросы:**

1. Какие дополнительные исследования следует провести для составления окончательного плана лечения?
2. Составить план лечения.
3. Какие дополнительные методы исследования следует провести для дифференциальной диагностики

№ 2. Больному 75 лет. Съёмные пластиночные протезы при полной адентии верхней и нижней челюстей изготовлены в третий раз. Жалобы: «привык к протезам сразу, но через полтора месяца появился шум в ушах». Объективно: старческое выражение лица.

#### **Контрольные вопросы:**

1. Какие дополнительные исследования следует провести для составления окончательного плана лечения?

2. Составить план лечения.
3. Какая ошибка допущена в процессе ортопедического лечения?

#### 4. Задания для групповой работы

- 1) Рассмотреть ОПТГ пациентов, нуждающихся в денальной имплантации, до проведения имплантации.
- 2) Рассмотреть ОПТГ пациентов после проведения имплантации.

#### Самостоятельная внеаудиторная работа обучающихся по теме:

Задания для самостоятельной внеаудиторной работы студентов по указанной теме:

- 1) Ознакомиться с теоретическим материалом по теме занятия с использованием конспектов лекций и/или рекомендуемой учебной литературы.
- 2) Ответить на вопросы для самоконтроля
  1. Протезирование больных с беззубой верхней и нижней челюстью в старческом возрасте.
  2. Изготовление съемного пластиночного протеза на челюсть с одиночно сохранившимся зубом.
  3. Съемное протезирование при наличии одиночных корней.
  4. Протезирование при полном отсутствии зубов на одной челюсти.
- 3) Проверить свои знания с использованием тестового контроля
  1. Количество устанавливаемых имплантатов должно соответствовать
    - a) количеству отсутствующих зубов
    - b) в 2 раза меньше количества отсутствующих зубов
    - c) больше количества отсутствующих зубов
    - d) на усмотрения врача
  2. Какого минимальное количество имплантов для установки несъемного протеза в беззубой нижней челюсти
    - a) 6
    - b) 5
    - c) 4
    - d) 8
  3. Какого минимальное количество имплантов для установки несъемного протеза в беззубой верхней челюсти
    - a) 6
    - b) 5
    - c) 4
    - d) 8
4. Виды денальной имплантации
  - a) одноэтапная
  - b) двухэтапная
  - c) трехэтапная
  - d) четырехэтапная
5. Что входит в предоперационную подготовку больного перед хирургическим вмешательством на тканях полости рта
  - a) санация полости рта и обучении гигиене полости рта
  - b) удаление всех зубов
  - c) избирательное шлифование зубов и выравнивание окклюзионной поверхности
  - d) замена всех пломб

Ответы: 1-а, 2-а; 3-д, 4-а,б, 5-а.

#### Рекомендуемая литература:

##### Основная:

1. Ортопедическая стоматология: учебник для студентов. Н. Г. Аболмасов, Н. Н. Аболмасов, М. С. Сердюков. МЕДпресс-информ, 2011.
2. Лекции по ортопедической стоматологии: учебное пособие. Под ред. Т.И. Ибрагимова. М.ГЭОТАР-Медиа, 2010

##### Дополнительная:

1. Ортопедическая стоматология: учебник. Под ред. И.Ю.Лебедеко, Э.С.Каливградияна.ГЭОТАР-Медиа, 2011
2. Ортопедическая стоматология : национальное руководство ред.: И. Ю. Лебедеко, С. Д. Арутюнов, А. Н. Ряховский. М. : "ГЭОТАР-Медиа", 2016. - 824 с. : ил.
3. Ортопедическая стоматология Н. Г. Аболмасов [и др.]. "МЕДпресс-информ", 2013

#### Практическое занятие 3.2: Характеристика эстетических параметров конструкционных материалов.

**Цель:** изучить принципы эстетики и косметики, используемые в ортопедической стоматологии; эстетический оптимум отдельных зубов, зубных рядов и прикуса.

#### Задачи:

Рассмотреть:

- Санитарные правила и нормы.
- Морфологические аспекты адаптации организма к денальному имплантату
- обзор развития материалов и технологий для ортопедической стоматологии

Обучить:

- Оптимальным условиям для выполнения работы.

- Безопасности работы в стоматологическом кабинете.
- Преимуществам дентальной имплантации перед обычными методами зубного протезирования
- Современным материалам для CAD/CAM технологии

#### Изучить:

- Организация текущих санитарно-гигиенических мероприятий в стоматологических кабинетах.
- Современные аспекты теории остеоинтеграции.
- Преимущества протезов с опорой на дентальные имплантаты в сравнении с классическими видами протезов.
- Перспективы применения CAD/CAM технологий.
- Эстетические возможности современных материалов для традиционной технологии изготовления протезов.

#### Сформировать:

- Понятие об организации стоматологического ортопедического кабинета.
- Понятие о требованиях к оснащению стоматологической установки и эксплуатации стоматологического оборудования.

#### Обучающийся должен знать:

- Этапы развития мировой и отечественной дентальной имплантации.
- Современное состояние дентальной имплантации, как важнейшей составляющей ортопедического лечения.
- Преимущества протезов с опорой на дентальные имплантаты в сравнении с классическими видами протезов.
- Перспективы применения CAD/CAM технологий.
- Правила и последовательность определения тактики ведения, и лечения пациентов, нуждающихся в ортопедической стоматологической помощи.

#### Обучающийся должен уметь:

- Проводить медицинские осмотры, диспансеризацию пациентов со стоматологической патологией.
- Определить тактику ведения, провести лечение пациентов, нуждающихся в ортопедической стоматологической помощи.

#### Обучающийся должен владеть:

- Знаниями о функциональной анатомии челюстно-лицевой области
- Методом составления плана обследования.
- Умением поставить предварительный диагноз.
- Умением поставить окончательный диагноз, после проведения дополнительных и лабораторных исследований.

#### Самостоятельная аудиторная работа обучающихся по теме:

##### 1. Ответить на вопросы по теме занятия

1. Понятие об эстетике и косметике.
2. Эстетика в ортопедической стоматологии, как высший принцип функциональности.
3. Показатели эстетического восприятия естественных и искусственных зубов: размер, форма, цвет, прозрачность.
4. Характеристика эстетического оптимума отдельных групп зубов верхней челюсти.
5. Характеристика эстетического оптимума отдельных групп зубов нижней челюсти.
6. Принципы эстетики верхнего и нижнего зубных рядов.
7. Эстетические закономерности физиологических видов прикуса.

##### 2. Практическая работа

1. Рассмотреть ОПТГ больных нуждающихся в дентальной имплантации, после проведения имплантации.
2. Осмотр пациента нуждающегося в дентальной имплантации.
- 2) Цель работы: научиться анализировать клинические данные и методы дополнительного исследования, формулировать диагноз, составлять план лечения.
- 3) Методика проведения работы (алгоритм освоения навыка): осмотр полости рта стоматологического пациента с

помощью стоматологического инструментария с регистрацией возможной функциональной и морфологической патологии (на студентах и пациентах стоматологической поликлиники).

4) Результаты: на основании клинических данных и методов дополнительного исследования сформулировать диагноз

5) Выводы: план лечения составляется на основе поставленного диагноза.

### 3. Решить ситуационные задачи

1) Алгоритм разбора задачи

- проанализировать данные представленные в задаче (жалобы и данные объективного обследования пациента)
- на основании клинических данных и методов дополнительного исследования сформулировать диагноз
- какие дополнительные методы обследования необходимы для подтверждения диагноза
- составьте план лечения

2) Пример задачи с разбором по алгоритму:

Двухсторонний концевой дефект зубного ряда на нижней челюсти. Глубокое резцовое перекрытие, за счет дистального смещения нижней челюсти. Снижение высоты нижнего отдела лица. Жалоб на боль или хруст в височно-нижнечелюстных суставах нет.

#### Контрольные вопросы:

1. Поставьте диагноз
2. Проведите дополнительные методы обследования.
3. Какой наиболее рациональный план лечения?

#### Алгоритм ответа:

- диагноз: частичное отсутствие зубов, вследствие кариеса и его осложнений, I класс по Кеннеди на н/ч, дистальный сдвиг н/ч
- дополнительные методы обследования: рентгенологическое исследование височно-нижнечелюстных суставов
- лечение: двухэтапное ортопедическое лечение: первый этап – ортодонтический, с применением временного лечебного протеза, восстанавливающего межальвеолярное расстояние; второй этап – изготовление постоянных зубных протезов, после перестройки миотатического рефлекса и сагитального сдвига нижней челюсти.

3) Задачи для самостоятельного разбора на занятии:

№ 1. При полном дефекте коронковой части I1 зуба принято решение провести его ортопедическое лечение с применением безметалловой фарфоровой искусственной коронки, из соображений обеспечения максимального эстетического эффекта.

#### Контрольные вопросы:

1. Какие дополнительные исследования следует провести для составления окончательного плана лечения?
2. Составить план лечения.
3. Какую штифтово-культевую конструкцию показано использовать в этом случае, для формирования протезного ложа под фарфоровую коронку?

№ 2. На вестибулярной поверхности 12, 11, 21, 22 зубов определяется чашеобразные углубления овальной формы. На дне углублений эмаль истончена, и через неё просвечивает дентин желтоватого оттенка. Дно, стенки и края углубления гладкие. Дефекты локализуются в области экватора и пришеечной области, режущие края резцов сохранены.

#### Контрольные вопросы:

1. Какие дополнительные исследования следует провести для составления окончательного плана лечения?
2. Составить план лечения.
3. Поставлен диагноз гипоплазия эмали, какая конструкция зубного протеза показана в этом случае?

### 4. Задания для групповой работы

1) Рассмотреть ОПТГ пациентов, нуждающихся в денальной имплантации, до проведения имплантации.

#### Самостоятельная внеаудиторная работа обучающихся по теме:

Задания для самостоятельной внеаудиторной работы студентов по указанной теме:

- 1) Ознакомиться с теоретическим материалом по теме занятия с использованием конспектов лекций и/или рекомендуемой учебной литературы.
- 2) Ответить на вопросы для самоконтроля
  1. Понятие об эстетике и косметике.
  2. Эстетика в ортопедической стоматологии, как высший принцип функциональности.
  3. Показатели эстетического восприятия естественных и искусственных зубов: размер, форма, цвет, прозрачность.
  4. Характеристика эстетического оптимума отдельных групп зубов верхней челюсти.
  5. Характеристика эстетического оптимума отдельных групп зубов нижней челюсти.
  6. Принципы эстетики верхнего и нижнего зубных рядов.
  7. Эстетические закономерности физиологических видов прикуса.

3) Проверить свои знания с использованием тестового контроля

1. Наиболее оптимальной структурой костной ткани для имплантации характеризуется следующий тип челюсти по классификации С. Мисх:

- a) D1;
- b) D2;
- c) D3;
- d) D4;
- e) сочетание типов.

2. Дентальная имплантация – это

- a) внедрение в ткани челюсти искусственной опоры в качестве замены зуба
- b) Установка временного протеза
- c) Один из методов ортопедического лечения
- d) Внедрение искусственной опоры в протез

3. Преимущества имплантов перед обычным протезированием

- a) имплантаты позволяют восстанавливать зубные ряды без повреждения соседних здоровых зубов
- b) Более экономически выгодное лечение
- c) Современный вид лечения
- d) Нравится пациентам

4. Дайте определение остеоинтеграции

- a) Возникновение прочного контакта поверхности металла с костью
- b) Вращение кости в металл
- c) Соединение кости с металлом

5. Назовите признаки остеоинтеграции

- a) неподвижность имплантата (анкилоз)
- b) Вращение кости в металл
- c) Соединение кости с металлом
- d) На визиографии нет признаков резорбции кости

Ответы: 1-b, 2-a; 3-a, 4-a, 5-a.

**Рекомендуемая литература:**

**Основная:**

1. Ортопедическая стоматология: учебник для студентов. Н. Г. Аболмасов, Н. Н. Аболмасов, М. С. Сердюков. МЕДпресс-информ, 2011.
2. Лекции по ортопедической стоматологии: учебное пособие. Под ред. Т.И. Ибрагимова. М.ГЭОТАР-Медиа, 2010

**Дополнительная:**

1. Ортопедическая стоматология: учебник. Под ред. И.Ю.Лебедеико, Э.С.Каливраджди-яна.ГЭОТАР-Медиа, 2011
2. Ортопедическая стоматология : национальное руководство ред.: И. Ю. Лебедеико, С. Д. Арутюнов, А. Н. Ряховский. М. : "ГЭОТАР-Медиа", 2016. - 824 с. : ил.
3. Ортопедическая стоматология Н. Г. Аболмасов [и др.]. "МЕДпресс-информ", 2013

**Практическое занятие 3.3: Реализация эстетических закономерностей при конструировании несъемных зубных протезов.**

**Цель:** изучить реализацию эстетических закономерностей при конструировании традиционных несъемных зубных протезов.

**Задачи:**

Рассмотреть:

- Санитарные правила и нормы.
- Морфологические аспекты адаптации организма к дентальному имплантату
- Эстетика «белая» и «розовая».
- Понятие «биологической ширины»

Обучить:

- Оптимальным условиям для выполнения работы.
- Безопасности работы в стоматологическом кабинете.
- Преимуществам дентальной имплантации перед обычными методами зубного протезирования
- Выбору конструкционного материала для успешного лечения

Изучить:

- Организация текущих санитарно-гигиенических мероприятий в стоматологических кабинетах.
- Современные аспекты теории остеоинтеграции.
- Преимущества протезов с опорой на дентальные имплантаты в сравнении с классическими видами протезов.

— Перспективы применения CAD/CAM технологий.

- Основные закономерности антропометрических показателей человека и необходимость их соблюдения при решении эстетических задач ортопедического лечения.

Сформировать:

- Понятие об организации стоматологического ортопедического кабинета.

- Понятие о требованиях к оснащению стоматологической установки и эксплуатации стоматологического оборудования.

**Обучающийся должен знать:**

- Этапы развития мировой и отечественной дентальной имплантации.
- Современное состояние дентальной имплантации, как важнейшей составляющей ортопедического лечения.
- Преимущества протезов с опорой на дентальные имплантаты в сравнении с классическими видами протезов.
- Перспективы применения CAD/CAM технологий.
- Правила и последовательность определения тактики ведения, и лечения пациентов, нуждающихся в ортопедической стоматологической помощи.

**Обучающийся должен уметь:**

- Проводить медицинские осмотры, диспансеризацию пациентов со стоматологической патологией.
- Определить тактику ведения, провести лечение пациентов, нуждающихся в ортопедической стоматологической помощи.

**Обучающийся должен владеть:**

- Знаниями о функциональной анатомии челюстно-лицевой области
- Методом составления плана обследования.
- Умением поставить предварительный диагноз.
- Умением поставить окончательный диагноз, после проведения дополнительных и лабораторных исследований.

**Самостоятельная аудиторная работа обучающихся по теме:**

**1. Ответить на вопросы по теме занятия**

1. Характеристика эстетических свойств пластмасс для несъемных зубных протезов: искусственные коронки и фасетки искусственных зубов.
2. Реализация эстетических закономерностей при изготовлении искусственных коронок и мостовидных протезов с использованием пластмассы.
3. Эстетическое значение керамических материалов для изготовления вкладок и виниров.
4. Реализация эстетического оптимума при лечении больных с использованием вкладок и виниров.
5. Эстетические характеристики керамических масс для искусственных металлокерамических коронок и мостовидных протезов.
6. Технологические особенности использования керамических масс для металлокерамических конструкций зубных протезов.
7. Достижение эстетического оптимума при изготовлении зубных протезов из металлокерамики.
8. Понятие биологическая ширина.

**2. Практическая работа**

1. Рассмотреть ОПТГ больных с полным и частичным отсутствием зубов.
2. Осмотр пациента с полным и частичным отсутствием зубов.
- 2) Цель работы: научиться анализировать клинические данные и методы дополнительного исследования, формулировать диагноз, составлять план лечения.
- 3) Методика проведения работы (алгоритм освоения навыка): осмотр полости рта стоматологического пациента с помощью стоматологического инструментария с регистрацией возможной функциональной и морфологической патологии (на студентах и пациентах стоматологической поликлиники).
- 4) Результаты: на основании клинических данных и методов дополнительного исследования сформулировать диагноз
- 5) Выводы: план лечения составляется на основе поставленного диагноза.

**3. Решить ситуационные задачи**

2) Алгоритм разбора задачи

- проанализировать данные представленные в задаче (жалобы и данные объективного обследования пациента)



- на основании клинических данных и методов дополнительного исследования сформулировать диагноз
- какие дополнительные методы обследования необходимы для подтверждения диагноза
- составьте план лечения

2) Пример задачи с разбором по алгоритму:

Двухсторонний концевой дефект зубного ряда на нижней челюсти. Глубокое резцовое перекрытие, за счет дистального смещения нижней челюсти. Снижение высоты нижнего отдела лица. Жалоб на боль или хруст в височно-нижнечелюстных суставах нет.

### Контрольные вопросы:

1. Поставьте диагноз
2. Проведите дополнительные методы обследования.
3. Какой наиболее рациональный план лечения?

#### **Алгоритм ответа:**

- диагноз: частичное отсутствие зубов, вследствие кариеса и его осложнений, I класс по Кеннеди на н/ч, дистальный сдвиг н/ч

- дополнительные методы обследования: рентгенологическое исследование височно-нижнечелюстных суставов  
 - лечение: двухэтапное ортопедическое лечение: первый этап – ортодонтический, с применением временного лечебного протеза, восстанавливающего межальвеолярное расстояние; второй этап – изготовление постоянных зубных протезов, после перестройки миотатического рефлекса и сагитального сдвига нижней челюсти.

3) Задачи для самостоятельного разбора на занятии:

№ 1. При полном дефекте коронковой части 1.1 зуба принято решение провести его ортопедическое лечение с применением безметалловой фарфоровой искусственной коронки, из соображений обеспечения максимального эстетического эффекта.

#### **Контрольные вопросы:**

1. Какие дополнительные исследования следует провести для составления окончательного плана лечения?
2. Составить план лечения.
3. Какую штифтово-культевую конструкцию показано использовать в этом случае, для формирования протезного ложа под фарфоровую коронку?

№ 2. На вестибулярной поверхности 1.2, 1.1, 2.1, 2.2 зубов определяется чашеобразные углубления овальной формы. На дне углублений эмаль истончена, и через неё просвечивает дентин желтоватого оттенка. Дно, стенки и края углубления гладкие. Дефекты локализируются в области экватора и пришеечной области, режущие края резцов сохранены.

#### **Контрольные вопросы:**

1. Какие дополнительные исследования следует провести для составления окончательного плана лечения?
2. Составить план лечения.
3. Какая конструкция зубного протеза показана в этом случае?

#### **4. Задания для групповой работы**

- 1) Рассмотреть ОПТГ пациентов, нуждающихся в дентальной имплантации, до проведения имплантации.
- 2) Рассмотреть ОПТГ пациентов после проведения имплантации.

#### **Самостоятельная внеаудиторная работа обучающихся по теме:**

Задания для самостоятельной внеаудиторной работы студентов по указанной теме:

1) Ознакомиться с теоретическим материалом по теме занятия с использованием конспектов лекций и/или рекомендуемой учебной литературы.

2) Ответить на вопросы для самоконтроля

1. Характеристика эстетических свойств пластмасс для несъемных зубных протезов: искусственные коронки и фасетки искусственных зубов.
2. Реализация эстетических закономерностей при изготовлении искусственных коронок и мостовидных протезов с использованием пластмассы.
3. Эстетическое значение керамических материалов для изготовления вкладок и виниров.
4. Реализация эстетического оптимума при лечении больных с использованием вкладок и виниров.
5. Эстетические характеристики керамических масс для искусственных металлокерамических коронок и мостовидных протезов.
6. Технологические особенности использования керамических масс для металлокерамических конструкций зубных протезов.
7. Достижение эстетического оптимума при изготовлении зубных протезов из металлокерамики.
8. Понятие биологическая ширина.

3) Проверить свои знания с использованием тестового контроля

1. Курение пациента при планировании ортопедического лечения с помощью дентальной имплантации

- a) является относительным противопоказанием
  - b) является местным противопоказанием
  - c) не влияет на выбор метода лечения
  - d) является абсолютным противопоказанием
2. Наиболее распространенные в современной имплантологии конструкции имплантатов:
- a) поднадкостничные;
  - b) внутрикостные винтовые;
  - c) внутрислизистые;
  - d) трансдентальные;
  - e) внутрикостные цилиндрические.
3. Наиболее распространенная технология обработки поверхности титановых имплантатов:
- a) плазменное покрытие титаном;
  - b) механическое фрезерование;
  - c) кислотная обработка;
  - d) пескоструйная обработка;
  - e) комбинация пескоструйной и кислотной обработки.
4. Показания к имплантации:
- a) комплексное лечение пародонтита;
  - b) комплексное лечение деформаций зубных рядов;
  - c) несъемное протезирование включенных и концевых дефектов зубов;
  - d) шинирование подвижных зубов;
  - e) желание пациента.
5. Материалы для стоматологических имплантатов должны отвечать таким требованиям
- a) отсутствие токсичности и коррозии
  - b) близкие к естественным тканям физические свойства
  - c) Хорошо отполированы
  - d) Покрыты антибактериальным налетом

Ответы: 1-а, 2-б, 3-е, 4-с, 5-а,б.

#### **Рекомендуемая литература:**

##### **Основная:**

1. Ортопедическая стоматология: учебник для студентов. Н. Г. Аболмасов, Н. Н. Аболмасов, М. С. Сердюков. МЕДпресс-информ, 2011.
2. Лекции по ортопедической стоматологии: учебное пособие. Под ред. Т.И. Ибрагимова. М.ГЭОТАР-Медиа, 2010

##### **Дополнительная:**

1. Ортопедическая стоматология: учебник. Под ред. И.Ю.Лебедеико, Э.С.Каливраджи-яна.ГЭОТАР-Медиа, 2011
2. Ортопедическая стоматология : национальное руководство ред.: И. Ю. Лебедеико, С. Д. Арутюнов, А. Н. Ряховский. М. : "ГЭОТАР-Медиа", 2016. - 824 с. : ил.
3. Ортопедическая стоматология Н. Г. Аболмасов [и др.]. "МЕДпресс-информ", 2013

### **Семинарское занятие 3.1: Этапы изготовления съемных зубных протезов с точки зрения косметики и эстетики.**

**Цель:** изучить клинико-лабораторные этапы изготовления съемных зубных протезов с точки зрения косметики и эстетики.

#### **Задачи:**

Рассмотреть:

- Санитарные правила и нормы.
- Морфологические аспекты адаптации организма к дентальному имплантату
- Изменения челюстно-лицевой области человека, инициированные потерей зубов.

Обучить:

- Оптимальным условиям для выполнения работы.
- Безопасности работы в стоматологическом кабинете.
- Преимуществам дентальной имплантации перед обычными методами зубного протезирования
- Возможностям современных материалов и технологий изготовления съемных протезов с высоким эстетическим результатом.

Изучить:

- Организация текущих санитарно-гигиенических мероприятий в стоматологических кабинетах.
- Современные аспекты теории остеоинтеграции.
- Преимущества протезов с опорой на дентальные имплантаты в сравнении с классическими видами протезов.
- Перспективы применения CAD/CAM технологий.
- Восстановление целостности зубных рядов с помощью съемных протезов как альтернатива дорогостоящим вариантам лечения.

Сформировать:

- Понятие об организации стоматологического ортопедического кабинета.
- Понятие о требованиях к оснащению стоматологической установки и эксплуатации стоматологического оборудования.

**Обучающийся должен знать:**

- Этапы развития мировой и отечественной дентальной имплантации.
- Современное состояние дентальной имплантации, как важнейшей составляющей ортопедического лечения.
- Преимущества протезов с опорой на дентальные имплантаты в сравнении с классическими видами протезов.
- Перспективы применения CAD/CAM технологий.
- Правила и последовательность определения тактики ведения, и лечения пациентов, нуждающихся в ортопедической стоматологической помощи.

**Обучающийся должен уметь:**

- Проводить медицинские осмотры, диспансеризацию пациентов со стоматологической патологией.
- Определить тактику ведения, провести лечение пациентов, нуждающихся в ортопедической стоматологической помощи.

**Обучающийся должен владеть:**

- Знаниями о функциональной анатомии челюстно-лицевой области
- Методом составления плана обследования.
- Умением поставить предварительный диагноз.
- Умением поставить окончательный диагноз, после проведения дополнительных и лабораторных исследований.

**Самостоятельная аудиторная работа обучающихся по теме:**

**1. Ответить на вопросы по теме занятия**

1. Эстетические параметры различных вариантов гарнитуров искусственных зубов для съемных протезов.
2. Критерии эстетического применения базисных пластмасс в съемном зубном протезировании.
3. Реализация эстетических закономерностей при изготовлении частичных съемных пластиночных протезов.
4. Реализация эстетических закономерностей при изготовлении полных съемных пластиночных протезов.
5. Ортопедическое лечение больных бюгельными протезами с учетом требований эстетики.

**2. Практическая работа**

1. Рассмотреть ОПТГ больных с полным и частичным отсутствием зубов.
2. Составить план лечения на основе поставленного диагноза.

**3. Решить ситуационные задачи**

3) Алгоритм разбора задачи

- проанализировать данные представленные в задаче (жалобы и данные объективного обследования пациента)
- на основании клинических данных и методов дополнительного исследования сформулировать диагноз
- какие дополнительные методы обследования необходимы для подтверждения диагноза
- составьте план лечения

2) Пример задачи с разбором по алгоритму:

Двухсторонний концевой дефект зубного ряда на нижней челюсти. Глубокое резцовое перекрытие, за счет дистального смещения нижней челюсти. Снижение высоты нижнего отдела лица. Жалоб на боль или хруст в височно-нижнечелюстных суставах нет.

**Контрольные вопросы:**

1. Поставьте диагноз
2. Проведите дополнительные методы обследования.
3. Какой наиболее рациональный план лечения?

**Алгоритм ответа:**

- диагноз: частичное отсутствие зубов, вследствие кариеса и его осложнений, I класс по Кеннеди на н/ч, дистальный сдвиг н/ч
- дополнительные методы обследования: рентгенологическое исследование височно-нижнечелюстных суставов
- лечение: двухэтапное ортопедическое лечение: первый этап – ортодонтический, с применением временного лечебного протеза, восстанавливающего межальвеолярное расстояние; второй этап – изготовление постоянных зубных протезов, после перестройки миотатического рефлекса и сагитального сдвига нижней челюсти.

3) Задачи для самостоятельного разбора на занятии:

№ 1. Пациентка М., 35 лет, обратилась с жалобами на эстетический недостаток. Из анамнеза: вследствие травмы был утерян 2.1, 2.2, 2.3.

Объективно: зубная формула:

								0	0	0					
18	17	16	15	14	13	12	11	21	22	23	24	25	26	27	28
48	47	46	45	44	43	42	41	31	32	33	34	35	36	37	38

**Контрольные вопросы:**

1. Какие дополнительные исследования следует провести для составления окончательного плана лечения?
2. Составить план лечения.
3. Поставьте диагноз с учетом классификации Кеннеди.
4. Какие показания для изготовления съемного протеза в данной ситуации.

№ 2. Пациент Б., 48 лет обратился с жалобами на затрудненное пережевывание пищи» Из анамнеза: зубы удалены полгода назад вследствие осложненного кариеса. Месяц назад перенес повторный инфаркт миокарда.

Объективно: зубная формула:

0	0	0	0								П	0	0		
18	17	16	15	14	13	12	11	21	22	23	24	25	26	27	28
48	47	46	45	44	43	42	41	31	32	33	34	35	36	37	38
П	0	0	П	0		0	0	0	0		П		0	0	

**Контрольные вопросы:**

1. Какие дополнительные исследования следует провести для составления окончательного плана лечения?
2. Составить план лечения.
3. Поставьте диагноз с учетом классификации Кеннеди.
4. Какие протезы вы предложите пациенту в данной ситуации?

#### 4. Задания для групповой работы

1) Рассмотреть ОПТГ пациентов, нуждающихся в дентальной имплантации, до проведения имплантации.

2) Заслушать презентации на темы:

1. Каркасные съемные протезы, фиксируемые балкой – достоинства и недостатки.
2. Бескаркасные съемные протезы, фиксируемые балкой – достоинства и недостатки.
3. Съемные протезы с опорой на имплантаты в сравнении с полными несъемными протезами с опорой на имплантаты: достоинства и недостатки.

#### Самостоятельная внеаудиторная работа обучающихся по теме:

Задания для самостоятельной внеаудиторной работы студентов по указанной теме:

1) Ознакомиться с теоретическим материалом по теме занятия с использованием конспектов лекций и/или рекомендуемой учебной литературы.

2) Ответить на вопросы для самоконтроля

1. Эстетические параметры различных вариантов гарнитуров искусственных зубов для съемных протезов.
2. Критерии эстетического применения базисных пластмасс в съемном зубном протезировании.
3. Реализация эстетических закономерностей при изготовлении частичных съемных пластиночных протезов.
4. Реализация эстетических закономерностей при изготовлении полных съемных пластиночных протезов.
5. Ортопедическое лечение больных бюгельными протезами с учетом требований эстетики.

3) Проверить свои знания с использованием тестового контроля

1. Курение пациента при планировании ортопедического лечения с помощью дентальной имплантации
  - a) является относительным противопоказанием
  - b) является местным противопоказанием
  - c) не влияет на выбор метода лечения
  - d) является абсолютным противопоказанием
2. Наиболее распространенные в современной имплантологии конструкции имплантатов:
  - a) поднадкостничные;
  - b) внутрикостные винтовые;
  - c) внутрислизистые;
  - d) трансдентальные;
  - e) внутрикостные цилиндрические.
3. Наиболее распространенная технология обработки поверхности титановых имплантатов:
  - a) плазменное покрытие титаном;

- b) механическое фрезерование;
- c) кислотная обработка;
- d) пескоструйная обработка;
- e) комбинация пескоструйной и кислотной обработки.

4. Показания к имплантации:

- a) комплексное лечение пародонтита;
- b) комплексное лечение деформаций зубных рядов;
- c) несъемное протезирование включенных и концевых дефектов зубов;
- d) шинирование подвижных зубов;
- e) желание пациента.

5. Материалы для стоматологических имплантатов должны отвечать таким требованиям

- a) отсутствие токсичности и коррозии
- b) близкие к естественным тканям физические свойства
- c) Хорошо отполированы
- d) Покрываются антибактериальным налетом

Ответы: 1-а, 2-в, 3-е, 4-с, 5-а,в.

4) Подготовить презентации на темы:

1. Каркасные съемные протезы, фиксируемые балкой – достоинства и недостатки.
2. Бескаркасные съемные протезы, фиксируемые балкой – достоинства и недостатки.
3. Съемные протезы с опорой на имплантаты в сравнении с полными несъемными протезами с опорой на имплантаты: достоинства и недостатки.

**Рекомендуемая литература:**

**Основная:**

1. Ортопедическая стоматология: учебник для студентов. Н. Г. Аболмасов, Н. Н. Аболмасов, М. С. Сердюков. МЕДпресс-информ, 2011.
2. Лекции по ортопедической стоматологии: учебное пособие. Под ред. Т.И. Ибрагимова. М.ГЭОТАР-Медиа, 2010

**Дополнительная:**

1. Ортопедическая стоматология: учебник. Под ред. И.Ю.Лебеденко, Э.С.Каливраджди-яна.ГЭОТАР-Медиа, 2011
2. Ортопедическая стоматология : национальное руководство ред.: И. Ю. Лебеденко, С. Д. Арутюнов, А. Н. Ряховский. М. : "ГЭОТАР-Медиа", 2016. - 824 с. : ил.
3. Ортопедическая стоматология Н. Г. Аболмасов [и др.]. "МЕДпресс-информ", 2013

**Семинарское занятие 3.2: Клинические рекомендации в ортопедической стоматологии.**

**Цель:** изучить эстетические аспекты протезирования с использованием денальных имплантатов и современные технологии изготовления безметалловых конструкций зубных протезов.

**Задачи:**

Рассмотреть:

- Санитарные правила и нормы.
- Морфологические аспекты адаптации организма к денальному имплантату
- Понимание и значение общих требований к диагностике, лечению, оценке результатов лечения, контролю на этапах эксплуатации зубных протезов

Обучить:

- Оптимальным условиям для выполнения работы.
- Безопасности работы в стоматологическом кабинете.
- Преимуществам денальной имплантации перед обычными методами зубного протезирования

Изучить:

- Организация текущих санитарно-гигиенических мероприятий в стоматологических кабинетах.
- Клинические рекомендации, утвержденные Советом СтАР 30.09.2014, как актуальный протокол лечения пациентов стоматологического профиля.

Сформировать:

- Понятие об организации стоматологического ортопедического кабинета.
- Понятие о требованиях к оснащению стоматологической установки и эксплуатации стоматологического оборудования.

**Обучающийся должен знать:**

- Этапы развития мировой и отечественной денальной имплантации.
- Современное состояние денальной имплантации, как важнейшей составляющей ортопедического лечения.

- Преимущества протезов с опорой на дентальные имплантаты в сравнении с классическими видами протезов.
- Перспективы применения CAD/CAM технологий.
- Правила и последовательность определения тактики ведения, и лечения пациентов, нуждающихся в ортопедической стоматологической помощи.

**Обучающийся должен уметь:**

- Проводить медицинские осмотры, диспансеризацию пациентов со стоматологической патологией.
- Определить тактику ведения, провести лечение пациентов, нуждающихся в ортопедической стоматологической помощи.

**Обучающийся должен владеть:**

- Знаниями о функциональной анатомии челюстно-лицевой области
- Методом составления плана обследования.
- Умением поставить предварительный диагноз.
- Умением поставить окончательный диагноз, после проведения дополнительных и лабораторных исследований.

**Самостоятельная аудиторная работа обучающихся по теме:**

**1. Ответить на вопросы по теме занятия**

1. Понятие о «белой» и «красной» эстетике в дентальной имплантологии. Показатели красной эстетики.
2. Ортопедические методы достижения оптимальных показателей «красной» эстетики при протезировании на дентальных имплантатах.
3. Пути достижения идеальной «белой» эстетики при изготовлении несъемных зубных протезов с опорой на имплантаты.
4. Эстетические аспекты съемного протезирования с опорой на имплантаты.
5. Использование современных безметалловых технологий при зубном протезировании с использованием имплантатов.
6. Современные технологии изготовления керамических вкладок и виниров.
7. Клинико-лабораторные этапы изготовления цельнокерамических искусственных коронок и мостовидных протезов.
8. Безметалловые протезы на основе CAD-CAM-систем и фрезерование оксида циркония в современной ортопедической стоматологии.

**2. Практическая работа**

1. Рассмотреть ОПТГ больных протезированных с использованием дентальных имплантатов.
2. Составить план лечения на основе поставленного диагноза.

**3. Решить ситуационные задачи**

4) Алгоритм разбора задачи

- проанализировать данные представленные в задаче (жалобы и данные объективного обследования пациента)
- на основании клинических данных и методов дополнительного исследования сформулировать диагноз
- какие дополнительные методы обследования необходимы для подтверждения диагноза
- составьте план лечения

2) Пример задачи с разбором по алгоритму:

Двухсторонний концевой дефект зубного ряда на нижней челюсти. Глубокое резцовое перекрытие, за счет дистального смещения нижней челюсти. Снижение высоты нижнего отдела лица. Жалоб на боль или хруст в височно-нижнечелюстных суставах нет.

**Контрольные вопросы:**

1. Поставьте диагноз
2. Проведите дополнительные методы обследования.
3. Какой наиболее рациональный план лечения?

**Алгоритм ответа:**

- диагноз: частичное отсутствие зубов, вследствие кариеса и его осложнений, I класс по Кеннеди на н/ч, дистальный сдвиг н/ч
- дополнительные методы обследования: рентгенологическое исследование височно-нижнечелюстных суставов

- лечение: двухэтапное ортопедическое лечение: первый этап – ортодонтический, с применением временного лечебного протеза, восстанавливающего межальвеолярное расстояние; второй этап – изготовление постоянных зубных протезов, после перестройки миотатического рефлекса и сагитального сдвига нижней челюсти.

3) Задачи для самостоятельного разбора на занятии:

№1. Больной С., 45 лет, находится на этапе ортопедического лечения. Проводится проверка конструкции каркаса бюгельного протеза на нижней челюсти. Объективно: Каркас свободно накладывается и фиксируется в полости рта. Фиксирующие и опорные части плотно прилегают к зубам и располагаются согласно разметке. Сетки каркаса прилегают к слизистой оболочке полости рта и соответствуют ее рельефу. Дуга равномерно отстаёт от слизистой на 1 мм и находится на уровне переходной складки. Ширина дуги 8 мм, толщина 0,5 мм.

**Контрольные вопросы:**

1. Какие дополнительные исследования следует провести для составления окончательного плана лечения?
2. Составить план лечения.
3. Назовите возможные ошибки и дальнейшие действия врача в этой ситуации.

№2. Больной С., 60 лет, находится на этапе ортопедического лечения. Зубная формула:

0	0	0	0	0							0	0	0	0	0
18	17	16	15	14	13	12	11	21	22	23	24	25	26	27	28
48	47	46	45	44	43	42	41	31	32	33	34	35	36	37	38
0	0	0	0	0				0	0	0	П		0	0	0

На этапе проверки конструкции частичного съемного пластиночного протеза, отмечается отсутствие контакта между искусственными зубами и их антагонистами при наличии правильного смыкания естественных зубов.

**Контрольные вопросы:**

1. Какие дополнительные исследования следует провести для составления окончательного плана лечения?
2. Составить план лечения.
3. С чем это связано? Каковы ваши действия?

**4. Задания для групповой работы**

1) Рассмотреть ОПТГ пациентов, нуждающихся в дентальной имплантации, до проведения имплантации.

2) Рассмотреть ОПТГ пациентов после проведения имплантации.

3) Заслушать презентации на темы:

1. Общие принципы протезирования с опорой на имплантаты при частичном отсутствии зубов.
1. Мостовидное протезирование с опорой на импланта
2. Мостовидное протезирование с опорой на имплантаты.

**Самостоятельная внеаудиторная работа обучающихся по теме:**

Задания для самостоятельной внеаудиторной работы студентов по указанной теме:

1) Ознакомиться с теоретическим материалом по теме занятия с использованием конспектов лекций и/или рекомендуемой учебной литературы.

2) Ответить на вопросы для самоконтроля

1. Понятие о «белой» и «красной» эстетике в дентальной имплантологии. Показатели красной эстетики.
2. Ортопедические методы достижения оптимальных показателей «красной» эстетики при протезировании на дентальных имплантатах.
3. Пути достижения идеальной «белой» эстетики при изготовлении несъемных зубных протезов с опорой на имплантаты.
4. Эстетические аспекты съемного протезирования с опорой на имплантаты.
5. Использование современных безметалловых технологий при зубном протезировании с использованием имплантатов.
6. Современные технологии изготовления керамических вкладок и виниров.
7. Клинико-лабораторные этапы изготовления цельнокерамических искусственных коронок и мостовидных протезов.
8. Безметалловые протезы на основе CAD-CAM-систем и фрезерование оксида циркония в современной ортопедической стоматологии.

3) Проверить свои знания с использованием тестового контроля

1. Курение пациента при планировании ортопедического лечения с помощью дентальной имплантации
  - a) является относительным противопоказанием
  - b) является местным противопоказанием
  - c) не влияет на выбор метода лечения
  - d) является абсолютным противопоказанием

2. Наиболее распространенные в современной имплантологии конструкции имплантатов:
  - a) поднадкостничные;
  - b) внутрикостные винтовые;
  - c) внутрислизистые;
  - d) трансдентальные;
  - e) внутрикостные цилиндрические.
3. Наиболее распространенная технология обработки поверхности титановых имплантатов:
  - a) плазменное покрытие титаном;
  - b) механическое фрезерование;
  - c) кислотная обработка;
  - d) пескоструйная обработка;
  - e) комбинация пескоструйной и кислотной обработки.
4. Показания к имплантации:
  - a) комплексное лечение пародонтита;
  - b) комплексное лечение деформаций зубных рядов;
  - c) несъемное протезирование включенных и концевых дефектов зубов;
  - d) шинирование подвижных зубов;
  - e) желание пациента.
5. Материалы для стоматологических имплантатов должны отвечать таким требованиям
  - a) отсутствие токсичности и коррозии
  - b) близкие к естественным тканям физические свойства
  - c) Хорошо отполированы
  - d) Покрываются антибактериальным налетом

Ответы: 1-а, 2-в, 3-е, 4-с, 5-а,в.

4) Подготовить презентации на темы:

2. Общие принципы протезирования с опорой на имплантаты при частичном отсутствии зубов.
3. Мостовидное протезирование с опорой на имплантаты
4. Мостовидное протезирование с опорой на имплантаты.

**Рекомендуемая литература:**

**Основная:**

1. Ортопедическая стоматология: учебник для студентов. Н. Г. Аболмасов, Н. Н. Аболмасов, М. С. Сердюков. МЕДпресс-информ, 2011.
2. Лекции по ортопедической стоматологии: учебное пособие. Под ред. Т.И. Ибрагимова. М.ГЭОТАР-Медиа, 2010

**Дополнительная:**

1. Ортопедическая стоматология: учебник. Под ред. И.Ю.Лебедеико, Э.С.Каливраджи-яна.ГЭОТАР-Медиа, 2011
2. Ортопедическая стоматология : национальное руководство ред.: И. Ю. Лебедеико, С. Д. Арутюнов, А. Н. Ряховский. М. : "ГЭОТАР-Медиа", 2016. - 824 с. : ил.
3. Ортопедическая стоматология Н. Г. Аболмасов [и др.]. "МЕДпресс-информ", 2013

**Раздел 4. Повышенная стертость естественных зубов.**

**Практическое занятие 4.1 Причины повышенной стертости естественных зубов.**

**Цель:** изучить этиологию, патогенез, классификацию, клинику, дифференциальную диагностику повышенной стертости зубов.

**Задачи:**

**Рассмотреть:**

- этиологию повышенной стертости зубов.
- Определение понятий "физиологическая", "задержанная" стертость, "повышенное" стирание
- Классификация клинических форм повышенной стертости зубов

**Обучить:**

- методам обследования и диагностики у больных с повышенной стертостью зубов
- Выбору метода лечения больных с повышенной стертостью зубов

**Изучить:**

- Виды ортопедических методов лечения больных с повышенной стертостью зубов

**Сформировать:**

- Понятия об ортопедических методах лечения больных с повышенной стертостью зубов
- Порядки оказания медицинской помощи при стоматологических заболеваниях.

**Обучающийся должен знать:**

- Функциональную анатомию челюстно-лицевой области.
- Методы обследования больных с аномалиями зубочелюстной системы
- Диагностику и лечение больных с повышенной стертостью зубов, принципы восстановления высоты нижнего отдела лица.
- Основные методы ортопедического обследования больных с повышенной стертостью зубов
- Особенности лечения больных с повышенной стертостью зубов.



- Ортодонтическую подготовку больных с повышенной стертостью зубов

**Обучающийся должен уметь:**

- Выявить вторичные нарушения прикуса у больных с повышенной стертостью зубов
- Понять механизм развития повышенной стертости зубов
- Определить индексы жевательной эффективности.
- Выявить патогенез повышенной стертости зубов
- Составить план лечения и диспансерного наблюдения.

**Обучающийся должен владеть:**

- знаниями о патогенезе повышенной стертости зубов
- диагностикой снижения высоты нижнего отдела лица больных с повышенной стертостью зубов
- Методом составления плана обследования.
- Умением поставить предварительный диагноз.
- Умением поставить окончательный диагноз, после проведения дополнительных и лабораторных исследований.

**Самостоятельная аудиторная работа обучающихся по теме:**

**1. Ответить на вопросы по теме занятия**

1. Естественная (физиологическая) стертость эмали
2. Формы повышенной стертости: вертикальная, горизонтальная и смешанная
3. Диагностика и клиника снижения высоты нижнего отдела лица у больных с частичным отсутствием зубов.
4. Локализованная форма повышенной стертости зубов.
5. Генерализованная некомпенсированная форма повышенной стертости зубов

**2. Практическая работа.**

1) Освоить манипуляции:

- Провести стоматологический осмотр пациента с повышенной стертостью зубов
- Освоить практический навык формулирования диагноза
- Собрать анамнез
- Записать карту стоматологического осмотра.

2) Цель работы:

- освоить формулирование диагноза

3) Методика проведения работы (алгоритм освоения навыка):

- Провести осмотр пациента
- Записать зубную формулу
- Поставить диагноз по МКБ
- Составить план лечения и подготовки к ортопедическому лечению пациентов с повышенной стертостью зубов

4) Результаты:

- Произвести запись в амбулаторной карте форма 043/У
- правильно определить форму альвеолярного отростка.
- Определить степень податливости слизистой рта

5) Выводы:

- Сформулировать диагноз у пациента с дефектами зубных рядов.
- Назначить дополнительные методы лечения у пациента с дефектами зубных рядов.
- Заполнение медицинской карты, обследуемого стоматологического больного (на студентах и на пациентах).

- План лечения: \_\_\_\_\_

**3. Решить ситуационные задачи**

1) Алгоритм разбора задач:

- проанализировать данные представленные в задаче (жалобы и данные объективного обследования пациента)
- на основании клинических данных и методов дополнительного исследования сформулировать диагноз
- какие дополнительные методы обследования необходимы для подтверждения диагноза
- составьте план лечения

2) Пример задачи с разбором по алгоритму:

В клинику обратилась пациентка И., 49 лет. Жалобы: на затрудненное пережевывания пищи, неудовлетворительную эстетику, частичное отсутствие зубов.

Анамнез заболевания: пациентка ранее не протезировалась, к стоматологам обращалась только с острой болью. Со слов пациентки, зубы 1.5, 2.5 в течение жизни не прорезались. Стирание коронковых частей зубов происходило постепенно в течение 20 лет.

Внешний осмотр: Лицо асимметрично. Отмечается снижение высоты нижнего отдела лица на 6 мм. Выражены носогубные и подбородочные складки, углы рта опущены. Пальпация собственно жевательных, височных, латерально-крыловидных и задних брюшек двубрюшных мышц безболезненна. Открывание рта свободное. При пальпации поднижнечелюстные, подбородочные и шейные лимфоузлы подвижные, безболезненные.

Прикус – ортогнатический.

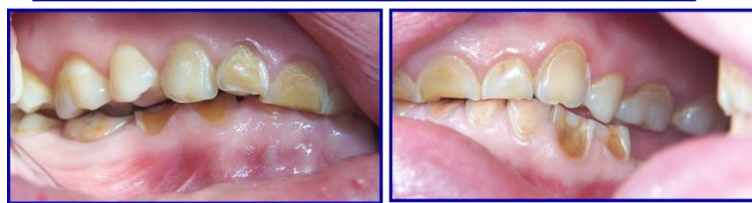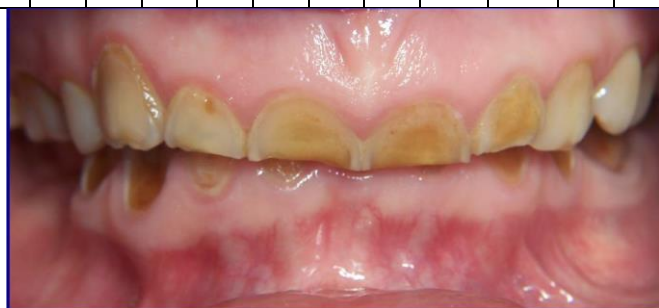Осмотр полости рта: состояние слизистой оболочки полости рта: бледно-розового цвета, умеренно увлажнена. Маргинальная десна верхней и нижней челюстей гиперемирована. На большинстве зубов определяется зубной налет. Повышенная

стертость 1.1, 1.2, 2.1, 2.2, 3.1, 3.2, 3.3, 3.4, 3.5, 4.1,4.2, 4.3, 4.4. Незначительная гипертрофия альвеолярных отростков челюстей в области зубов 1.5, 1.6, 1.7, 3.1, 3.2, 3.3, 4.1, 4.2, 4.3. В области других зубов гипертрофия отсутствует. Снижение высоты нижнего отдела лица на 6 мм.

Рентгенологическое обследование:

На ортопантограмме: зубы 1.6, 2.8, 3.6, 3.7, 3.8, 4.5, 4.7 депульпированы; корневые каналы запломбированы до верхушек частично; зуб 4.7 – хронический гранулематозный периодонтит, кариес корня.

П	П	П	0	П								0	П	П	П
18	17	16	15	14	13	12	11	21	22	23	24	25	26	27	28
48	47	46	45	44	43	42	41	31	32	33	34	35	36	37	38
П	П	0	0										П	П	П



### Контрольные вопросы:

1. Поставьте диагноз.
2. Перечислите этиологические факторы и патогенез повышенной стертости.
3. Какие этапы включает в себя протокол обследования пациента с повышенной стертостью?
4. Какие специальные дополнительные методы исследования необходимо провести для уточнения этиологических факторов повышенной стирания зубов и планирования лечения данной пациентки?
5. Этапы лечения повышенной стертости зубов декомпенсированной формы?

### Эталон ответа:

1. Диагноз: Повышенная стертость твердых тканей зубов. Генерализованная субкомпенсированная форма. Смешанная форма (горизонтальная и вертикальная). II степени тяжести.

Сопутствующие стоматологические заболевания: Частичная первичная адентия зубов 15,25. Снижающийся прикус – II стадия, развившаяся с преимущественной локализацией патологического процесса в зубных рядах; с деформацией зубных и альвеолярных дуг; хронический гранулематозный периодонтит, кариес корня зуба 4.7.

2. Этиологические факторы ПС:

А. Местные факторы, общие факторы

В. Эндогенные факторы, экзогенные факторы

3. Протокол обследования при ПС.

- 1) внешний осмотр пациента, осмотр полости рта;
- 2) пальпация жевательных мышц и элементов ВНЧС;
- 3) исследование интраальвеолярного состояния;
- 4) изучение диагностических моделей;
- 5) рентгенография всех зубов;
- 6) электроодонтодиагностика всех зубов;
- 7) томография височно-нижнечелюстных суставов.

Желательно проводить электромиографическое обследование жевательных мышц, электромиотомографию и рентгеноцефалометрический анализ лицевого скелета.

4. Дополнительные методы обследования:

- ЭОД
- Изучение диагностических моделей!
- КЛКТ ВНЧС

- Электромиографическое обследование
  - Рентгеноцефалометрический анализ лицевого скелета
5. Этапы лечения ПС декомпенсированной формы:
- Получение диагностических слепков и моделей
  - Определение ЦО, высоты прикуса и мезиодистального положения НЧ
  - При снижении высоты прикуса до 10 мм возможно одноэтапное протезирование сразу постоянными конструкциями
  - При снижении высоты прикуса на 10 и более мм необходимо проведение ортодонтической подготовки – перестройки миототического рефлекса: использование каппы из быстротвердеющей пластмассы с постепенным насаиванием пластмассы по 2 мм за раз.
  - Адаптация и закрепление нового физиологического положения НЧ – 3 месяца
  - Рациональное постоянное протезирование

### 3) Задачи для самостоятельного разбора на занятии:

Пациент К. 43 лет обратился с жалобами на затрудненное пережевывание пищи, боль в области ВНЧС, больше справа после приема пищи, чувство дискомфорта в ВНЧС редкое щелканье, быструю утомляемость жевательных мышц.

Высота нижнего отдела лица не снижена, лицо несколько асимметрично за счет неравномерной гипертрофии собственно жевательных мышц, режущие края и жевательные поверхности зубов стерты равномерно в горизонтальной плоскости чуть более 1/3 величины коронки, межальвеолярная высота снижена

#### Контрольные вопросы:

- 1) Поставьте предварительный диагноз.
- 2) Назначьте план обследования.

#### 4. Задания для групповой работы

1. Установка положения пациента и положения врача, света стоматологического светильника для обследования внешнего вида стоматологического пациента, особенности для обследования верхней и нижней челюсти с соблюдением эргономических принципов, техники безопасности, и санитарно-эпидемиологического режима.

2. Опрос пациента, выяснение жалоб, анамнеза заболевания, анамнеза жизни, общесоматического статуса, аллергологического анамнеза.

3. Осмотр внешнего вида больного. Определение степени открывания рта. Осмотр полости рта стоматологического больного с помощью стоматологического инструментария (зонд, зеркало, пинцет).

4. Индексная оценка состояния полости рта.

5. Постановка предварительного диагноза.

6. Заполнение медицинской карты обследуемого стоматологического больного, постановка окончательного диагноза.

#### Самостоятельная внеаудиторная работа обучающихся по теме:

*Задания для самостоятельной внеаудиторной работы студентов по указанной теме:*

1) *Ознакомиться с теоретическим материалом по теме занятия с использованием конспектов лекций и/или рекомендуемой учебной литературы.*

2) *Ответить на вопросы для самоконтроля (привести вопросы для самоконтроля)*

1. Определение понятий «физиологическая», «задержанная», «повышенная стираемость».

2. Определение понятия «патологическая» стертость.

3. Этиология и патогенез повышенной стертости.

4. Классификация повышенной стертости.

5. Диагностика и дифференциальная диагностика повышенной стертости.

6. Клиника повышенной стертости.

3) *Проверить свои знания с использованием тестового контроля (привести тестовые задания, ответы разместить после тестов)*

1. Кратерообразная форма стирания коронковой части зуба обусловлена:

- 1) разницей микротвердости эмали и дентина
- 2) изменениями в ВНЧС
- 3) перестройкой миотатического рефлекса

2. При каких видах прикуса вероятность развития повышенной стертости зубов возрастает:

- 1) прямой
- 2) ортогнатический
- 3) бипрогнатический

3. Экзогенные этиологические факторы повышенной стертости, приводящие к функциональной недостаточности твердых тканей зубов:

- 1) химическое воздействие кислот и щелочей
- 2) патология прикуса
- 3) частичное отсутствие зубов

4. Форма генерализованного повышенной стертости твердых тканей зубов, которая характеризуется отсутствием снижения высоты нижней трети лица, называется:

- 1) компенсированной
- 2) смешанной
- 3) декомпенсированной

5. Глубина поражения твердых тканей зубов при I степени повышенной стертости составляет:

- 1) до 1/3 длины коронки
  - 2) от 1/3 до 2/3 длины коронки
  - 3) от 1/3 до 1/2 длины коронки
6. Глубина поражения твердых тканей зубов при II степени повышенной стертости составляет:
- 1) от 1/3 до 2/3 длины коронки
  - 2) до 1/3 длины коронки
  - 3) от 1/3 до 1/2 длины коронки
7. Глубина поражения твердых тканей зубов при второй степени повышенной стертости составляет:
- 1) до 2/3 длины коронки до шейки и более
  - 2) до 1/3 длины коронки
  - 3) от 1/3 до 2/3 длины коронки
8. При III степени повышенной стертости зубов показано применение:
- 1) культовых штифтовых вкладок с последующим изготовлением коронок
  - 2) цельнолитых коронок
  - 3) штампованных коронок
9. При I степени повышенной стертости зубов показано применение:
- 1) искусственных коронок
  - 2) культовых штифтовых вкладок с последующим изготовлением коронок
  - 3) шинирующих бюгельных протезов
10. При II и III степенях повышенной стертости зубов показано применение:
- 1) цельнолитых коронок или культовых штифтовых вкладок с последующим изготовлением коронок
  - 2) штампованных коронок
  - 3) штампованных коронок с облицовкой

*Ответы на тест: верны все варианты под цифрой 1*

#### **Рекомендуемая литература:**

##### **Основная:**

1. Ортопедическая стоматология: учебник для студентов. Н. Г. Аболмасов, Н. Н. Аболмасов, М. С. Сердюков. МЕДпресс-информ, 2011.
2. Лекции по ортопедической стоматологии: учебное пособие. Под ред. Т.И. Ибрагимова. М. ГЭОТАР-Медиа, 2010

##### **Дополнительная:**

1. Ортопедическая стоматология: учебник. Под ред. И.Ю.Лебедеенко, Э.С.Каливрадджияна.ГЭОТАР-Медиа, 2011
2. Ортопедическая стоматология : национальное руководство ред.: И. Ю. Лебедеенко, С. Д. Арутюнов, А. Н. Ряховский. М. : "ГЭОТАР-Медиа", 2016. - 824 с. : ил.
3. Особенности ортопедического лечения больных с малым количеством зубов В. П. Тлустенко АС Гард, 2010
4. Ортопедическая стоматология Н. Г. Аболмасов [и др.]. "МЕДпресс-информ", 2013
5. Запись и ведение медицинской карты в клинике ортопедической стоматологии Ибрагимов Т.И., [Электронный ресурс] : учебное пособие / Под ред. проф. Т.И. Ибрагимова - М. :ГЭОТАР-Медиа, 2013. - 224 с. - ISBN 978-5-9704-2439-1 –

#### **Практическое занятие 4.2 Формы повышенной стертости зубов.**

**Цель:** Изучить этиологию, патогенез, клинику и классификацию генерализованной формы повышенной стертости зубов и снижающегося прикуса. Изучить современные методы ортопедического лечения больных с генерализованной формой повышенной стертости зубов и снижающегося прикуса.

##### **Задачи:**

##### **Рассмотреть:**

- клинические формы генерализованной формы повышенной стертости твердых тканей зубов.

##### **Обучить:**

- планированию лечения при генерализованной форме повышенной стертости твердых тканей зубов.

##### **Изучить:**

- этиологию, патогенез, клинику и классификацию генерализованной формы повышенной стертости зубов и снижающегося прикуса.

##### **Сформировать:**

- понятие об этиологии, патогенезе, клинике, классификации и лечении генерализованной формы повышенной стертости зубов и снижающегося прикуса.

##### **Обучающийся должен знать:**

- Функциональную анатомию челюстно-лицевой области.
- Этиологию, патогенез, клинику и современные методы лечения больных с локализованной формой повышенной стертости зубов.
- Этиологию, патогенез, клинику и классификацию генерализованной формы повышенной стертости зубов и снижающегося прикуса.

##### **Обучающийся должен уметь:**

- Проводить осмотр у пациентов с повышенной стертостью зубов.

### **Обучающийся должен владеть:**

- Проведения диагностических процедур у больных с генерализованной формой повышенной стертости зубов и снижающегося прикуса.
- Проведения диагностических процедур и лечения больных с локализованной формой повышенной стертости зубов

### **Самостоятельная аудиторная работа обучающихся по теме:**

#### **1. Ответить на вопросы по теме занятия**

1. Этиология и патогенез компенсированной формы повышенной стертости.
2. Клиника локализованной формы повышенной стертости.
3. Подготовка больного с локализованной формой патологической стираемости к ортопедическому лечению.
4. Особенности ортопедического лечения при локализованной форме повышенной стертости с использованием современных методов (цельнолитые вкладки-накладки типа pinlay).
5. Формы генерализованной повышенной стертости, классификация, характеристики.
6. Классификация снижающегося прикуса.
7. Этиология и патогенез генерализованной формы снижающегося прикуса
8. Клиника начальной стадии снижающегося прикуса
9. Клиника развившейся стадии снижающегося прикуса с локализацией патологического процесса в зубных рядах.
10. Клиника развившейся стадии снижающегося прикуса с локализацией патологического процесса в зубных рядах и ВНЧС

#### **2. Практическая работа.**

##### **1) Освоить манипуляции:**

- Провести стоматологический осмотр пациента с повышенной стертостью зубов
- Освоить практический навык формулирования диагноза
- Собрать анамнез
- Записать карту стоматологического осмотра.

##### **2) Цель работы:**

- освоить формулирование диагноза

##### **3) Методика проведения работы (алгоритм освоения навыка):**

- Провести осмотр пациента
- Записать зубную формулу
- Поставить диагноз по МКБ
- Составить план лечения и подготовки к ортопедическому лечению пациентов с повышенной стертостью зубов

##### **4) Результаты:**

- Произвести запись в амбулаторной карте форма 043/У
- правильно определить форму альвеолярного отростка.
- Определить степень податливости слизистой рта

##### **5) Выводы:**

- Сформулировать диагноз у пациента с дефектами зубных рядов.
- Назначить дополнительные методы лечения у пациента с дефектами зубных рядов.
- Заполнение медицинской карты, обследуемого стоматологического больного (на студентах и на пациентах).
- План лечения: \_\_\_\_\_

#### **3. Решить ситуационные задачи**

##### **1) Алгоритм разбора задач:**

- проанализировать данные представленные в задаче (жалобы и данные объективного обследования пациента)
- на основании клинических данных и методов дополнительного исследования сформулировать диагноз
- какие дополнительные методы обследования необходимы для подтверждения диагноза
- составьте план лечения

##### **2) Пример задачи с разбором по алгоритму:**

Пациент Л., 25 лет, жалобы на гиперестезию 32, 31, 41, 42 зубов. Объективно: прикус ортогнатический. В полости рта: стираемость 32, 31, 41, 42 зубов на 1/3; 12, 11, 21, 22 покрыты металлокерамическими коронками. Какая тактика ортопедического лечения может быть применена при данной клинической ситуации?

- диагноз: локализованная повышенная стертость 32, 31, 41, 42 зубов
- дополнительные методы обследования: окклюдодиграмма, ОПТГ
- план лечения: замена несостоятельной конструкции на передних зубах верхней челюсти, реставрация передних зубов нижней челюсти. Какая тактика ортопедического лечения может быть применена при данной клинической ситуации?

##### **3) Задачи для самостоятельного разбора на занятии**

Пациент М. 42 лет обратился с жалобами на повышенную чувствительность зубов к температурным и химическим раздражителям, щелканье в ВНЧС и быструю утомляемость жевательных мышц.

Высота нижнего отдела лица не снижена, лицо несколько асимметрично за счет неравномерной гипертрофии собственно жевательных мышц, режущие края и жевательные поверхности зубов стерты равномерно в горизонтальной плоскости, но не более 1/3 величины коронки.

Зубная формула:

0																	
18	17	16	15	14	13	12	11	21	22	23	24	25	26	27	28		
48	47	46	45	44	43	42	41	31	32	33	34	35	36	37	38		
																	0

#### Контрольные вопросы:

- 1) Поставьте предварительный диагноз.
- 2) Назначьте план обследования.

#### 4. Задания для групповой работы:

- 1) Освоить следующие манипуляции:
  1. Рассмотреть ОПТГ пациентов с данной патологией.
  2. Осмотр пациента с данной патологией.
- 2) Цель работы: научиться анализировать клинические данные и методы дополнительного исследования, формулировать диагноз, составлять план лечения.
- 3) Методика проведения работы (алгоритм освоения навыка): осмотр полости рта стоматологического пациента с помощью стоматологического инструментария с регистрацией возможной функциональной и морфологической патологии (на студентах и пациентах стоматологической поликлиники).
- 4) Результаты: на основании клинических данных и методов дополнительного исследования сформулировать диагноз
- 5) Выводы: план лечения составляется на основе поставленного диагноза

#### Самостоятельная внеаудиторная работа обучающихся по теме:

*Задания для самостоятельной внеаудиторной работы студентов по указанной теме:*

- 1) *Ознакомиться с теоретическим материалом по теме занятия с использованием конспектов лекций и/или рекомендуемой учебной литературы.*
- 2) *Ответить на вопросы для самоконтроля (привести вопросы для самоконтроля)*
  1. Этиология и патогенез компенсированной формы патологической стираемости.
  2. Клиника локализованной формы патологической стираемости.
  3. Подготовка больного с локализованной формой повышенной стертости ортопедическому лечению.
  4. Особенности ортопедического лечения при локализованной форме повышенной стертости использованием современных методов (цельнолитые вкладки-накладки типа pinlay).
  5. Формы генерализованной повышенной стираемости, классификация, характеристики.
  6. Классификация снижающегося прикуса.
  7. Этиология и патогенез генерализованной формы снижающегося прикуса
  8. Клиника начальной стадии снижающегося прикуса
  9. Клиника развившейся стадии снижающегося прикуса с локализацией патологического процесса в зубных рядах.
  10. Клиника развившейся стадии снижающегося прикуса с локализацией патологического процесса в зубных рядах и ВНЧС.
- 3) *Проверить свои знания с использованием тестового контроля (см. приложение).*
  1. Кратерообразная форма стирания коронковой части зуба обусловлена:
    - 1) разницей микротвердости эмали и дентина
    - 2) изменениями в ВНЧС
    - 3) перестройкой миотатического рефлекса
  2. При каких видах прикуса вероятность развития повышенной стертости зубов возрастает:
    - 1) прямой
    - 2) ортогнатический
    - 3) бипрогнатический
  3. Экзогенные этиологические факторы повышенной стертости, приводящие к функциональной недостаточности твердых тканей зубов:
    - 1) химическое воздействие кислот и щелочей
    - 2) патология прикуса
    - 3) частичное отсутствие зубов
  4. Форма генерализованного повышенной стертости твердых тканей зубов, которая характеризуется отсутствием снижения высоты нижней трети лица, называется:
    - 1) компенсированной
    - 2) смешанной
    - 3) декомпенсированной
  5. Глубина поражения твердых тканей зубов при I степени повышенной стертости составляет:
    - 1) до 1/3 длины коронки
    - 2) от 1/3 до 2/3 длины коронки
    - 3) от 1/3 до 1/2 длины коронки
  6. Глубина поражения твердых тканей зубов при II степени повышенной стертости составляет:
    - 1) от 1/3 до 2/3 длины коронки

- 2) до 1/3 длины коронки
- 3) от 1/3 до 1/2 длины коронки
7. Глубина поражения твердых тканей зубов при второй повышенной стертости стирания составляет:
  - 1) до 2/3 длины коронки до шейки и более
  - 2) до 1/3 длины коронки
  - 3) от 1/3 до 2/3 длины коронки
8. При III степени повышенной стирания зубов показано применение:
  - 1) культовых штифтовых вкладок с последующим изготовлением коронок
  - 2) цельнолитых коронок
  - 3) штампованных коронок
9. При I степени повышенной стирания зубов показано применение:
  - 1) искусственных коронок
  - 2) культовых штифтовых вкладок с последующим изготовлением коронок
  - 3) шинирующих бюгельных протезов
10. При II и III степенях повышенной стертости зубов показано применение:
  - 1) цельнолитых коронок или культовых штифтовых вкладок с последующим изготовлением коронок
  - 2) штампованных коронок
  - 3) штампованных коронок с облицовкой

*Ответы на тест: верны все варианты под цифрой 1*

#### **Рекомендуемая литература:**

##### **Основная:**

1. Ортопедическая стоматология: учебник для студентов. Н. Г. Аболмасов, Н. Н. Аболмасов, М. С. Сердюков. МЕДпресс-информ, 2011.
2. Лекции по ортопедической стоматологии: учебное пособие. Под ред. Т.И. Ибрагимова. М. ГЭОТАР-Медиа, 2010

##### **Дополнительная:**

1. Ортопедическая стоматология: учебник. Под ред. И.Ю.Лебедеко, Э.С.Каливрадджияна. ГЭОТАР-Медиа, 2011
2. Ортопедическая стоматология : национальное руководство ред.: И. Ю. Лебедеко, С. Д. Арутюнов, А. Н. Ряховский. М. : "ГЭОТАР-Медиа", 2016. - 824 с. : ил.
3. Особенности ортопедического лечения больных с малым количеством зубов В. П. Тлустенко АС Гард, 2010
4. Ортопедическая стоматология Н. Г. Аболмасов [и др.]. "МЕДпресс-информ", 2013
5. Запись и ведение медицинской карты в клинике ортопедической стоматологии Ибрагимов Т.И., [Электронный ресурс] : учебное пособие / Под ред. проф. Т.И. Ибрагимова - М. : ГЭОТАР-Медиа, 2013. - 224 с. - ISBN 978-5-9704-2439-1 –

#### **Практическое занятие 4.3: Патологические изменения в состоянии организма, вызванные зубными протезами.**

**Цель:** изучить патологические изменения в состоянии организма, тканей и органов полости рта, вызванные зубными протезами; овладеть их дифференциальной диагностикой.

##### **Задачи:**

Рассмотреть:

- Санитарные правила и нормы.
- Морфологические аспекты адаптации организма к дентальному имплантату
- Особенности реакции тканей протезного ложа на металлические протезы и протезы с базисом из акрилатных пластмасс.
- Этиологические факторы, клинические проявления, диагностика осложнений со стороны общего здоровья пациента

Обучить:

- Оптимальным условиям для выполнения работы.
- Безопасности работы в стоматологическом кабинете.
- Преимуществам дентальной имплантации перед обычными методами зубного протезирования
- Особенности ортопедического лечения пациентов с заболеваниями СОПР.

Изучить:

- Организация текущих санитарно-гигиенических мероприятий в стоматологических кабинетах.
- Преимущества протезов с опорой на дентальные имплантаты в сравнении с классическими видами протезов.
- Перспективы применения CAD/CAM технологий.
- Особенности ортопедического лечения пациентов с заболеваниями СОПР.

Сформировать:

- Понятие об организации стоматологического ортопедического кабинета.
- Понятие о требованиях к оснащению стоматологической установки и эксплуатации стоматологического оборудования.

**Обучающийся должен знать:**

- Этапы развития мировой и отечественной дентальной имплантации.
- Современное состояние дентальной имплантации, как важнейшей составляющей ортопедического лечения.
- Преимущества протезов с опорой на дентальные имплантаты в сравнении с классическими видами протезов.
- Перспективы применения CAD/CAM технологий.
- Правила и последовательность определения тактики ведения, и лечения пациентов, нуждающихся в ортопедической стоматологической помощи.

**Обучающийся должен уметь:**

- Проводить медицинские осмотры, диспансеризацию пациентов со стоматологической патологией.
- Определить тактику ведения, провести лечение пациентов, нуждающихся в ортопедической стоматологической помощи.

**Обучающийся должен владеть:**

- Знаниями о функциональной анатомии челюстно-лицевой области
- Методом составления плана обследования.
- Умением поставить предварительный диагноз.
- Умением поставить окончательный диагноз, после проведения дополнительных и лабораторных исследований.

**Самостоятельная аудиторная работа обучающихся по теме:**

**1. Ответить на вопросы по теме занятия**

1. Классификация заболеваний слизистой оболочки полости рта, возникающих под влиянием съемных протезов (З.С. Василенко, Е.И. Гаврилов).
2. Этиология, патогенез, клиническая картина воспалительных локализованных протезных стоматитов.
3. Дифференциальная диагностика травматического язвенного стоматита.
4. Этиология, патогенез, клиническая картина дисфункций рецепторного аппарата (первичные и вторичные).
5. Этиология, патогенез, клиническая картина токсических стоматитов.

**2. Практическая работа**

1. Рассмотреть ОПТГ больных нуждающихся в дентальной имплантации, после проведения имплантации.
2. Осмотр пациента нуждающегося в дентальной имплантации.
- 2) Цель работы: научиться анализировать клинические данные и методы дополнительного исследования, формулировать диагноз, составлять план лечения.
- 3) Методика проведения работы (алгоритм освоения навыка): осмотр полости рта стоматологического пациента с помощью стоматологического инструментария с регистрацией возможной функциональной и морфологической патологии (на студентах и пациентах стоматологической поликлиники).
- 4) Результаты: на основании клинических данных и методов дополнительного исследования сформулировать диагноз
- 5) Выводы: план лечения составляется на основе поставленного диагноза.

**3. Решить ситуационные задачи**

- 2) Алгоритм разбора задачи
  - проанализировать данные представленные в задаче (жалобы и данные объективного обследования пациента)
  - на основании клинических данных и методов дополнительного исследования сформулировать диагноз
  - какие дополнительные методы обследования необходимы для подтверждения диагноза
  - составьте план лечения
- 2) Пример задачи с разбором по алгоритму:  
 Двухсторонний концевой дефект зубного ряда на нижней челюсти. Глубокое резцовое перекрытие, за счет дистального смещения нижней челюсти. Снижение высоты нижнего отдела лица. Жалоб на боль или хруст в височно-нижнечелюстных суставах нет.

**Контрольные вопросы:**

1. Поставьте диагноз
2. Проведите дополнительные методы обследования.
3. Какой наиболее рациональный план лечения?

**Алгоритм ответа:**

- диагноз: частичное отсутствие зубов, вследствие кариеса и его осложнений, I класс по Кеннеди на н/ч, дистальный сдвиг н/ч



- дополнительные методы обследования: рентгенологическое исследование височно-нижнечелюстных суставов

- лечение: двухэтапное ортопедическое лечение: первый этап – ортодонтический, с применением временного лечебного протеза, восстанавливающего межальвеолярное расстояние; второй этап – изготовление постоянных зубных протезов, после перестройки миотатического рефлекса и сагитального сдвига нижней челюсти.

3) Задачи для самостоятельного разбора на занятии:

№ 1. Пациентка С., 68 лет обратилась в клинику ортопедической стоматологии с жалобами на жжение под базисом полного съемного пластиночного протеза на верхней челюсти. Протез изготовлен 2 недели назад, до этого пациентка пользовалась съемными пластиночными протезами более 15 лет, жалоб не было.

Объективно: слизистая оболочка под протезом на верхней челюсти ярко красного цвета, гиперемированная, на нижней челюсти – слизистая без изменений. При осмотре протеза верхней челюсти видны множественные мраморные разводы в пластмассовом базисе, протез нижней челюсти однородного цвета без пор.

#### **Контрольные вопросы:**

1. Проведите дифференциальную диагностику.
2. Составить план лечения.

№ 2. Пациентка О., 35 лет обратилась в клинику ортопедической стоматологии с жалобами на отсутствие зубов 25, 26. При сборе анамнеза выяснилось, что пациентка страдает пищевой и бытовой аллергией более 10 лет, не может носить ни каких украшений из неблагородных металлов, ранее не протезировалась. Объективно: в полости рта отсутствуют зубы 2.5, 2.6. Зубы 2.4, 2.7 интактны, без поражения тканей периодонта.

#### **Контрольные вопросы:**

1. Какие дополнительные исследования следует провести для составления окончательного плана лечения?
2. Составить план лечения.

#### **4. Задания для групповой работы**

1) Рассмотреть ОПТГ пациентов, нуждающихся в дентальной имплантации, до проведения имплантации.

2) Рассмотреть ОПТГ пациентов после проведения имплантации.

#### **Самостоятельная внеаудиторная работа обучающихся по теме:**

Задания для самостоятельной внеаудиторной работы студентов по указанной теме:

1) Ознакомиться с теоретическим материалом по теме занятия с использованием конспектов лекций и/или рекомендуемой учебной литературы.

2) Ответить на вопросы для самоконтроля

1. Классификация заболеваний слизистой оболочки полости рта, возникающих под влиянием съемных протезов (З.С. Василенко, Е.И. Гаврилов).
2. Этиология, патогенез, клиническая картина воспалительных локализованных протезных стоматитов.
3. Дифференциальная диагностика травматического язвенного стоматита.
4. Этиология, патогенез, клиническая картина дисфункций рецепторного аппарата (первичные и вторичные).
5. Этиология, патогенез, клиническая картина токсических стоматитов.

3) Проверить свои знания с использованием тестового контроля

1. Количество устанавливаемых имплантатов должно соответствовать
  - a) количеству отсутствующих зубов
  - b) в 2 раза меньше количества отсутствующих зубов
  - c) больше количества отсутствующих зубов
  - d) на усмотрения врача
2. Какого минимальное количество имплантов для установки несъемного протеза в беззубой нижней челюсти
  - a) 6
  - b) 5
  - c) 4
  - d) 8
3. Какого минимальное количество имплантов для установки несъемного протеза в беззубой верхней челюсти
  - a) 6
  - b) 5
  - c) 4
  - d) 8
4. Виды дентальной имплантации
  - a) одноэтапная
  - b) двухэтапная
  - c) трехэтапная
  - d) четырехэтапная
5. Что входит в предоперационную подготовку больного перед хирургическим вмешательством на тканях полости рта
  - a) санация полости рта и обучении гигиене полости рта
  - b) удаление всех зубов
  - c) избирательное пришлифование зубов и выравнивание окклюзионной поверхности

d) Замена всех пломб

Ответы: 1-а, 2-а; 3-d, 4-а,b, 5-а.

**Рекомендуемая литература:**

**Основная:**

1. Ортопедическая стоматология: учебник для студентов. Н. Г. Аболмасов, Н. Н. Аболмасов, М. С. Сердюков. МЕДпресс-информ, 2011.
2. Лекции по ортопедической стоматологии: учебное пособие. Под ред. Т.И. Ибрагимова. М. ГЭОТАР-Медиа, 2010

**Дополнительная:**

1. Ортопедическая стоматология: учебник. Под ред. И.Ю.Лебедеико, Э.С.Каливграджияна.ГЭОТАР-Медиа, 2011
2. Ортопедическая стоматология : национальное руководство ред.: И. Ю. Лебедеико, С. Д. Арутюнов, А. Н. Ряховский. М. : "ГЭОТАР-Медиа", 2016. - 824 с. : ил.
3. Особенности ортопедического лечения больных с малым количеством зубов В. П. Тлустенко АС Гард, 2010
4. Ортопедическая стоматология Н. Г. Аболмасов [и др.]. "МЕДпресс-информ", 2013
5. Запись и ведение медицинской карты в клинике ортопедической стоматологии Ибрагимов Т.И., [Электронный ресурс] : учебное пособие / Под ред. проф. Т.И. Ибрагимова - М. :ГЭОТАР-Медиа, 2013. - 224 с. - ISBN 978-5-9704-2439-1 –

**Практическое занятие 4.4: Аллергические реакции к зубным протезам.**

**Цель:** изучить аллергические реакции к зубным протезам, изготовленные из металла и пластмассы; освоить особенности изготовления протезов при стоматитах различной этиологии.

**Задачи:**

Рассмотреть:

- Санитарные правила и нормы.
- Морфологические аспекты адаптации организма к дентальному имплантату
- Факторы непереносимости к протезам из сплавов металлов и акрилатных пластмасс
- Токсический стоматит, вызванный материалом протеза
- Этиологические факторы, клинические проявления. Диагностика.

Обучить:

- Оптимальным условиям для выполнения работы.
- Безопасности работы в стоматологическом кабинете.
- Преимуществам дентальной имплантации перед обычными методами зубного протезирования
- Диффдиагностике с грибковыми поражениями СОПР

Изучить:

- Организация текущих санитарно-гигиенических мероприятий в стоматологических кабинетах.
- Преимущества протезов с опорой на дентальные имплантаты в сравнении с классическими видами протезов.
- Перспективы применения CAD/CAM технологий.
- Технологию изготовления металлических базисов протезов и гальванизации базисов протезов из акрилатов

Сформировать:

- Понятие об организации стоматологического ортопедического кабинета.
- Понятие о требованиях к оснащению стоматологической установки и эксплуатации стоматологического оборудования.

**Обучающийся должен знать:**

- Этапы развития мировой и отечественной дентальной имплантации.
- Современное состояние дентальной имплантации, как важнейшей составляющей ортопедического лечения.
- Преимущества протезов с опорой на дентальные имплантаты в сравнении с классическими видами протезов.
- Перспективы применения CAD/CAM технологий.
- Правила и последовательность определения тактики ведения, и лечения пациентов, нуждающихся в ортопедической стоматологической помощи.

**Обучающийся должен уметь:**

- Проводить медицинские осмотры, диспансеризацию пациентов со стоматологической патологией.
- Определить тактику ведения, провести лечение пациентов, нуждающихся в ортопедической стоматологической помощи.

### **Обучающийся должен владеть:**

- Знаниями о функциональной анатомии челюстно-лицевой области
- Методом составления плана обследования.
- Умением поставить предварительный диагноз.
- Умением поставить окончательный диагноз, после проведения дополнительных и лабораторных исследований.

### **Самостоятельная аудиторная работа обучающихся по теме:**

#### **1. Ответить на вопросы по теме занятия**

1. Аллергия к металлам, применяемым в полости рта. Этиология, патогенез.
2. Аллергия к зубным протезам, изготовленным из пластмассы. Патогенез.
3. Клиническая картина при аллергическом стоматите.
4. Методы исследования (химико-спектральный анализ слюны; скарификационно-пленочный тест).
5. Дифференциальная диагностика поражений СОПР при аллергическом и токсическом стоматитах с другими поражениями СОПР.
6. Профилактика и лечение токсико-аллергических стоматитов (гальванопластика, ионно-плазменное напыление).

#### **2. Практическая работа**

1. Рассмотреть ОПТГ больных нуждающихся в дентальной имплантации, после проведения имплантации.
2. Осмотр пациента нуждающегося в дентальной имплантации.
  - 2) Цель работы: научиться анализировать клинические данные и методы дополнительного исследования, формулировать диагноз, составлять план лечения.
  - 3) Методика проведения работы (алгоритм освоения навыка): осмотр полости рта стоматологического пациента с помощью стоматологического инструментария с регистрацией возможной функциональной и морфологической патологии (на студентах и пациентах стоматологической поликлиники).
  - 4) Результаты: на основании клинических данных и методов дополнительного исследования сформулировать диагноз
  - 5) Выводы: план лечения составляется на основе поставленного диагноза.

#### **3. Решить ситуационные задачи**

- 3) Алгоритм разбора задачи
  - проанализировать данные представленные в задаче (жалобы и данные объективного обследования пациента)
  - на основании клинических данных и методов дополнительного исследования сформулировать диагноз
  - какие дополнительные методы обследования необходимы для подтверждения диагноза
  - составьте план лечения
- 2) Пример задачи с разбором по алгоритму:

Двухсторонний концевой дефект зубного ряда на нижней челюсти. Глубокое резцовое перекрытие, за счет дистального смещения нижней челюсти. Снижение высоты нижнего отдела лица. Жалоб на боль или хруст в височно-нижнечелюстных суставах нет.

#### **Контрольные вопросы:**

1. Поставьте диагноз
2. Проведите дополнительные методы обследования.
3. Какой наиболее рациональный план лечения?

#### **Алгоритм ответа:**

- диагноз: частичное отсутствие зубов, вследствие кариеса и его осложнений, I класс по Кеннеди на н/ч, дистальный сдвиг н/ч
- дополнительные методы обследования: рентгенологическое исследование височно-нижнечелюстных суставов
- лечение: двухэтапное ортопедическое лечение: первый этап – ортодонтический, с применением временного лечебного протеза, восстанавливающего межальвеолярное расстояние; второй этап – изготовление постоянных зубных протезов, после перестройки миотатического рефлекса и сагитального сдвига нижней челюсти.

#### **3) Задачи для самостоятельного разбора на занятии:**

№ 1. Пациентка С., 45 лет обратилась в клинику ортопедической стоматологии с жалобами на жжение в рту и привкус металла. Со слов пациентки ей были изготовлены металлокерамические мостовидные протезы на верхнюю челюсть около 2 месяцев назад. При осмотре полости рта выявлено: металлокерамические мостовидные протезы на верхней челюсти с опорами на зубы 18, 14 и 23, 26, а также штампованно-паяный мостовидный протез из сплава золота на нижней челюсти с опорами на зубы 34, 37, изготовленный более 20 лет назад.

#### **Контрольные вопросы:**

1. Какие дополнительные исследования следует провести для составления окончательного плана лечения?
2. Составить план лечения.

№ 2. Пациент Т., 43 лет обратился в клинику ортопедической стоматологии с жалобами на сухость слизистой оболочки полости рта, жжение в области мостовидного протеза на нижней челюсти, изготовленного около 1 года назад. Объективно: штампованно-паяный мостовидный протез на нижней челюсти с опорами на зубы 3.3, 3.4, 3.7 с нарушением целостности нитрид титанового покрытия, зеленоватой окраской зон спайки элементов протеза. Десна в области зубов 3.3 и 3.4 гиперемирована, в области зуба 3.7 отмечается выраженный некроз десневых сочков. Другие металлические включения в полости рта отсутствуют.

#### **Контрольные вопросы:**

1. Какие дополнительные исследования следует провести для составления окончательного плана лечения?
2. Составить план лечения.

#### **4. Задания для групповой работы**

1) Рассмотреть ОПТГ пациентов, нуждающихся в дентальной имплантации, до проведения имплантации.

#### **Самостоятельная внеаудиторная работа обучающихся по теме:**

Задания для самостоятельной внеаудиторной работы студентов по указанной теме:

1) Ознакомиться с теоретическим материалом по теме занятия с использованием конспектов лекций и/или рекомендуемой учебной литературы.

2) Ответить на вопросы для самоконтроля

1. Аллергия к металлам, применяемым в полости рта. Этиология, патогенез.
2. Аллергия к зубным протезам, изготовленным из пластмассы. Патогенез.
3. Клиническая картина при аллергическом стоматите.
4. Методы исследования (химико-спектральный анализ слюны; скарификационно-пленочный тест).
5. Дифференциальная диагностика поражений СОПР при аллергическом и токсическом стоматитах с другими поражениями СОПР.
6. Профилактика и лечение токсико-аллергических стоматитов (гальванопластика, ионно-плазменное напыление).

3) Проверить свои знания с использованием тестового контроля

1. Количество устанавливаемых имплантатов должно соответствовать
  - a) количеству отсутствующих зубов
  - b) в 2 раза меньше количества отсутствующих зубов
  - c) больше количества отсутствующих зубов
  - d) на усмотрения врача
2. Какого минимальное количество имплантов для установки несъемного протеза в беззубой нижней челюсти
  - a) 6
  - b) 5
  - c) 4
  - d) 8
3. Какого минимальное количество имплантов для установки несъемного протеза в беззубой верхней челюсти
  - a) 6
  - b) 5
  - c) 4
  - d) 8
4. Виды дентальной имплантации
  - a) одноэтапная
  - b) двухэтапная
  - c) трехэтапная
  - d) четырехэтапная
5. Что входит в предоперационную подготовку больного перед хирургическим вмешательством на тканях полости рта
  - a) санация полости рта и обучении гигиене полости рта
  - b) удаление всех зубов
  - c) избирательное пришлифование зубов и выравнивание окклюзионной поверхности
  - d) замена всех пломб

Ответы: 1-а, 2-а; 3-д, 4-а,б, 5-а.

#### **Рекомендуемая литература:**

##### **Основная:**

1. Ортопедическая стоматология: учебник для студентов. Н. Г. Аболмасов, Н. Н. Аболмасов, М. С. Сердюков. МЕДпресс-информ, 2011.
2. Лекции по ортопедической стоматологии: учебное пособие. Под ред. Т.И. Ибрагимова. М. ГЭОТАР-Медиа, 2010

##### **Дополнительная:**

1. Ортопедическая стоматология: учебник. Под ред. И.Ю.Лебеденко, Э.С.Каливрадзяна.ГЭОТАР-Медиа, 2011
2. Ортопедическая стоматология : национальное руководство ред.: И. Ю. Лебеденко, С. Д. Арутюнов, А. Н. Ряховский. М. : "ГЭОТАР-Медиа", 2016. - 824 с. : ил.

3. Особенности ортопедического лечения больных с малым количеством зубов В. П. Глушенко  
АС Гард, 2010
4. Ортопедическая стоматология Н. Г. Аболмасов [и др.]. "МЕДпресс-информ", 2013
5. Запись и ведение медицинской карты в клинике ортопедической стоматологии Ибрагимов Т.И., [Электронный ресурс] : учебное пособие / Под ред. проф. Т.И. Ибрагимова - М. :ГЭОТАР-Медиа, 2013. - 224 с. - ISBN 978-5-9704-2439-1 –

#### **Семинарское занятие 4.1 Современные методы ортопедического лечения больных с повышенной стерто-стью зубов.**

**Цель:** Изучить современные методы ортопедического лечения больных с генерализованной формой повышенной стертости зубов и снижающегося прикуса.

**Задачи:**

**Рассмотреть:**

- клинические формы и функциональную диагностику повышенной стертоститвердых тканей зубов.

**Обучить:**

- планированию лечения повышенной стертоститвердых тканей зубов.

**Изучить:**

- современные методы ортопедического лечения больных с генерализованной формой повышенной стер-тостизубов и снижающегося прикуса.

**Сформировать:**

- Понятие о современных методах ортопедического лечения больных с генерализованной формой повы-шенной стертостизубов и снижающегося прикуса.

**Обучающийся должен знать:**

- Функциональную анатомию челюстно-лицевой области.
- Современные методы ортопедического лечения больных с генерализованной формой повышенной стер-тостизубов и снижающегося прикуса.

**Обучающийся должен уметь:**

- Проводить осмотр у пациентов с повышенной стертостизубов и снижающимся прикусом.

**Обучающийся должен владеть:**

- Выполнения ортопедического лечения больных с генерализованной формой повышенной стертостизубов и снижающегося прикуса

**Самостоятельная аудиторная работа обучающихся по теме:**

##### **1. Ответить на вопросы по теме занятия**

1. Подготовка больных к ортопедическому лечению.
2. Современные конструкции для лечения больных с повышенной стертостью: цельнолитые, металлокерамиче-ские и безметалловые протезы, сочетание несъемных и съемных бюгельных протезов.
3. Ортопедическое лечение повышенной стертостипри начальной стадии.
4. Ортопедическое лечение генерализованной формы повышенной стертостипри интактных зубных рядах без снижения высоты нижнего отдела лица.
5. Ортопедическое лечение генерализованной формы повышенной стертостипри интактных зубных рядах со снижением высоты нижнего отдела лица.

##### **2. Практическая работа.**

Рассмотреть модели пациентов с повышенной стертостью зубов

##### **3. Решить ситуационные задачи**

1) Алгоритм разбора задач:

- проанализировать данные представленные в задаче (жалобы и данные объективного обследования пациента)
- на основании клинических данных и методов дополнительного исследования сформулировать диагноз
- какие дополнительные методы обследования необходимы для подтверждения диагноза
- составьте план лечения

2) Пример задачи с разбором по алгоритму:

Двухсторонний концевой дефект нижнего зубного ряда, с отсутствием всех премоляров и моляров и снижением высоты нижнего отдела лица. Оставшиеся резцы и клыки нижнего зубного ряда, резцы и клыки верхнего зубного ряда имеют повышенную стертость (II степени). Премоляры и моляры верхней челюсти в состоянии центральной окклюзии касаются жевательными буграми слизистой оболочки нижнего альвеолярного отростка. Прикус прямой. Какая тактика ортопедического лечения может быть применена при данной клинической ситуации?

- частичная вторичная адентия (I класс по Кеннеди на н/ч), локализованная повышенная стертость передних зубов н/ч

- ОПТГ

- план лечения: двухэтапное ортопедическое лечение. Первый этап –восстановление высоты нижнего отдела лица временным съёмным пластиночным протезом с каповым перекрытием нижних фронтальных зубов. Второй этап – после адаптации к новой межальвеолярной высоте, изготовление постоянных зубных протезов.

3) Задачи для самостоятельного разбора на занятии:

Двухсторонний концевой дефект зубного ряда нижней и верхней челюстей, с отсутствием премоляров и моля-ров, осложнённый горизонтальной формой повышенной стираемоститвёрдых тканей всех оставшихся зубов. Снижение высоты нижнего отдела лица. Прикус прямой. Какая тактика ортопедического лечения может быть

применена при данной клинической ситуации?

#### 4. Задания для групповой работы:

1) Прослушать истории болезни на темы:

1. Лечение пациента с локализованной повышенной стертостью зубов. Компенсированная форма
2. Лечение пациента с локализованной повышенной стертостью зубов. Некомпенсированная форма
3. Лечение пациента с генерализованной повышенной стертостью зубов. Компенсированная форма
4. Лечение пациента с генерализованной повышенной стертостью зубов. Некомпенсированная форма

#### Самостоятельная внеаудиторная работа обучающихся по теме:

Задания для самостоятельной внеаудиторной работы студентов по указанной теме:

1) Ознакомиться с теоретическим материалом по теме занятия с использованием конспектов лекций и/или рекомендуемой учебной литературы.

2) Ответить на вопросы для самоконтроля (привести вопросы для самоконтроля)

1. Подготовка больных к ортопедическому лечению.
2. Современные конструкции для лечения больных с повышенной стертостью: цельнолитые, металлокерамические и безметалловые протезы, сочетание несъемных и съемных бюгельных протезов.
3. Ортопедическое лечение повышенной стертости при начальной стадии.
4. Ортопедическое лечение генерализованной формы повышенной стертости при интактных зубных рядах без снижения высоты нижнего отдела лица.
5. Ортопедическое лечение генерализованной формы повышенной стертости при интактных зубных рядах со снижением высоты нижнего отдела лица.

3) Проверить свои знания с использованием тестового контроля (привести тестовые задания, ответы разместить после тестов)

1. Кратерообразная форма стирания коронковой части зуба обусловлена:

- 1) разницей микротвердости эмали и дентина
- 2) изменениями в ВНЧС
- 3) перестройкой миотатического рефлекса

2. При каких видах прикуса вероятность развития повышенной стертости зубов возрастает:

- 1) прямой
- 2) ортогнатический
- 3) бипрогнатический

3. Экзогенные этиологические факторы повышенной стертости, приводящие к функциональной недостаточности твердых тканей зубов:

- 1) химическое воздействие кислот и щелочей
- 2) патология прикуса
- 3) частичное отсутствие зубов

4. Форма генерализованного повышенной стертости твердых тканей зубов, которая характеризуется отсутствием снижения высоты нижней трети лица, называется:

- 1) компенсированной
- 2) смешанной
- 3) декомпенсированной

5. Глубина поражения твердых тканей зубов при I степени повышенной стертости составляет:

- 1) до 1/3 длины коронки
- 2) от 1/3 до 2/3 длины коронки
- 3) от 1/3 до 1/2 длины коронки

6. Глубина поражения твердых тканей зубов при II степени повышенной стертости составляет:

- 1) от 1/3 до 2/3 длины коронки
- 2) до 1/3 длины коронки
- 3) от 1/3 до 1/2 длины коронки

7. Глубина поражения твердых тканей зубов при второй степени повышенной стертости составляет:

- 1) до 2/3 длины коронки до шейки и более
- 2) до 1/3 длины коронки
- 3) от 1/3 до 2/3 длины коронки

8. При III степени повышенной стертости зубов показано применение:

- 1) культовых штифтовых вкладок с последующим изготовлением коронок
- 2) цельнолитых коронок
- 3) штампованных коронок

9. При I степени повышенной стертости зубов показано применение:

- 1) искусственных коронок
- 2) культовых штифтовых вкладок с последующим изготовлением коронок
- 3) шинирующих бюгельных протезов

10. При II и III степенях повышенной стертости зубов показано применение:

- 1) цельнолитых коронок или культовых штифтовых вкладок с последующим изготовлением коронок

2) штампованных коронок

Ответы на тест: верны все варианты под цифрой 1

4) Написать истории болезни на темы:

1. Лечение пациента с локализованной повышенной стертостью зубов. Компенсированная форма
2. Лечение пациента с локализованной повышенной стертостью зубов. Некомпенсированная форма
3. Лечение пациента с генерализованной повышенной стертостью зубов. Компенсированная форма
4. Лечение пациента с генерализованной повышенной стертостью зубов. Некомпенсированная форма

#### Рекомендуемая литература:

##### Основная:

1. Ортопедическая стоматология: учебник для студентов. Н. Г. Аболмасов, Н. Н. Аболмасов, М. С. Сердюков. МЕДпресс-информ, 2011.
2. Лекции по ортопедической стоматологии: учебное пособие. Под ред. Т.И. Ибрагимова. М. ГЭОТАР-Медиа, 2010

##### Дополнительная:

1. Ортопедическая стоматология: учебник. Под ред. И.Ю.Лебедеико, Э.С.Каливграджияна. ГЭОТАР-Медиа, 2011
2. Ортопедическая стоматология : национальное руководство ред.: И. Ю. Лебедеико, С. Д. Арутюнов, А. Н. Ряховский. М. : "ГЭОТАР-Медиа", 2016. - 824 с. : ил.
3. Ортопедическая стоматология Н. Г. Аболмасов [и др.]. "МЕДпресс-информ", 2013
4. Запись и ведение медицинской карты в клинике ортопедической стоматологии Ибрагимов Т.И., [Электронный ресурс] : учебное пособие / Под ред. проф. Т.И. Ибрагимова - М. : ГЭОТАР-Медиа, 2013. - 224 с. - ISBN 978-5-9704-2439-1 –

#### Семинарское занятие 4.2: Электро-гальванический синдром в полости рта.

**Цель:** изучить электро-гальванический синдром в полости рта, его диагностику и методы лечения

##### Задачи:

Рассмотреть:

- Санитарные правила и нормы.
- Морфологические аспекты адаптации организма к дентальному имплантату
- Гальваноз.
- Этиологические факторы, клинические проявления, диагностика

Обучить:

- Оптимальным условиям для выполнения работы.
- Безопасности работы в стоматологическом кабинете.
- Преимуществам дентальной имплантации перед обычными методами зубного протезирования
- Мероприятиям по профилактике состояния.

Изучить:

- Организация текущих санитарно-гигиенических мероприятий в стоматологических кабинетах.
- Современные аспекты теории остеоинтеграции.
- Преимущества протезов с опорой на дентальные имплантаты в сравнении с классическими видами протезов.
- Перспективы применения CAD/CAM технологий.
- Гальваноз. Этиологические факторы, клинические проявления, диагностика.

Сформировать:

- Понятие об организации стоматологического ортопедического кабинета.
- Понятие о требованиях к оснащению стоматологической установки и эксплуатации стоматологического оборудования.

##### Обучающийся должен знать:

- Этапы развития мировой и отечественной дентальной имплантации.
- Современное состояние дентальной имплантации, как важнейшей составляющей ортопедического лечения.
- Преимущества протезов с опорой на дентальные имплантаты в сравнении с классическими видами протезов.
- Перспективы применения CAD/CAM технологий.
- Правила и последовательность определения тактики ведения, и лечения пациентов, нуждающихся в ортопедической стоматологической помощи.

##### Обучающийся должен уметь:

- Проводить медицинские осмотры, диспансеризацию пациентов со стоматологической патологией.

- Определить тактику ведения, провести лечение пациентов, нуждающихся в ортопедической стоматологической помощи.

**Обучающийся должен владеть:**

- Знаниями о функциональной анатомии челюстно-лицевой области
- Методом составления плана обследования.
- Умением поставить предварительный диагноз.
- Умением поставить окончательный диагноз, после проведения дополнительных и лабораторных исследований.

**Самостоятельная аудиторная работа обучающихся по теме:**

**1. Ответить на вопросы по теме занятия**

1. Электрохимические явления в полости рта. История возникновения вопроса
2. Влияние ротовой жидкости как электролита в полости рта
3. Электрогальванический синдром. Этиология, патогенез. Клиническая картина.
4. Методы исследования больного при подозрении на электрогальванический синдром:
5. Дифференциальная диагностика при явлениях «гальванизма» и других сходных по клинике заболеваний.
6. Лечение, прогноз, профилактика, онкологическая настороженность при заболеваниях, обусловленных явлениями электрогальванического синдрома.

**2. Практическая работа**

1. Рассмотреть ОПТГ больных нуждающихся в дентальной имплантации, после проведения имплантации.

**3. Решить ситуационные задачи**

- 4) Алгоритм разбора задачи
  - проанализировать данные представленные в задаче (жалобы и данные объективного обследования пациента)
  - на основании клинических данных и методов дополнительного исследования сформулировать диагноз
  - какие дополнительные методы обследования необходимы для подтверждения диагноза
  - составьте план лечения
- 2) Пример задачи с разбором по алгоритму:  
Двухсторонний концевой дефект зубного ряда на нижней челюсти. Глубокое резцовое перекрытие, за счет дистального смещения нижней челюсти. Снижение высоты нижнего отдела лица. Жалоб на боль или хруст в височно-нижнечелюстных суставах нет.

**Контрольные вопросы:**

1. Поставьте диагноз
2. Проведите дополнительные методы обследования.
3. Какой наиболее рациональный план лечения?

**Алгоритм ответа:**

- диагноз: частичное отсутствие зубов, вследствие кариеса и его осложнений, I класс по Кеннеди на н/ч, дистальный сдвиг н/ч
- дополнительные методы обследования: рентгенологическое исследование височно-нижнечелюстных суставов
- лечение: двухэтапное ортопедическое лечение: первый этап – ортодонтический, с применением временного лечебного протеза, восстанавливающего межальвеолярное расстояние; второй этап – изготовление постоянных зубных протезов, после перестройки миотатического рефлекса и сагитального сдвига нижней челюсти.

**3) Задачи для самостоятельного разбора на занятии:**

№ 1. У женщины 68 лет, пользующейся съёмными протезами, два месяца назад появилось жжение слизистой щёк, языка, мацерация углов рта. В поликлинике по месту жительства лечили полосканиями полости рта, облегчения не было.

**Контрольные вопросы:**

1. Какие дополнительные исследования следует провести для составления окончательного плана лечения?
2. Составить план лечения.

№ 2. Больному 75 лет. Съёмные пластиночные протезы при полной адентии верхней и нижней челюстей изготовлены в третий раз. Жалобы: «привык к протезам сразу, но через полтора месяца появился шум в ушах». Объективно: старческое выражение лица.

**Контрольные вопросы:**

1. Какие дополнительные исследования следует провести для составления окончательного плана лечения?
2. Составить план лечения.
3. Какая ошибка допущена в процессе ортопедического лечения?

**4. Задания для групповой работы**

- 1) Рассмотреть ОПТГ пациентов, нуждающихся в дентальной имплантации, до проведения имплантации.
- 2) Заслушать презентации на темы:



- Аллергические реакции на различные базисы протезов.
- Грибковые поражения СОПР при использовании пластиночных протезов

### **Самостоятельная внеаудиторная работа обучающихся по теме:**

Задания для самостоятельной внеаудиторной работы студентов по указанной теме:

1) *Ознакомиться с теоретическим материалом по теме занятия с использованием конспектов лекций и/или рекомендуемой учебной литературы.*

2) *Ответить на вопросы для самоконтроля*

1. Электрохимические явления в полости рта. История возникновения вопроса
2. Влияние ротовой жидкости как электролита в полости рта
3. Электрогальванический синдром. Этиология, патогенез. Клиническая картина.
4. Методы исследования больного при подозрении на электрогальванический синдром:
5. Дифференциальная диагностика при явлениях «гальванизма» и других сходных по клинике заболеваний.
6. Лечение, прогноз, профилактика, онкологическая настороженность при заболеваниях, обусловленных явлениями электрогальванического синдрома.

3) *Проверить свои знания с использованием тестового контроля*

1. Количество устанавливаемых имплантатов должно соответствовать
  - a) количеству отсутствующих зубов
  - b) в 2 раза меньше количества отсутствующих зубов
  - c) больше количества отсутствующих зубов
  - d) на усмотрения врача
2. Какого минимальное количество имплантов для установки несъемного протеза в беззубой нижней челюсти
  - a) 6
  - b) 5
  - c) 4
  - d) 8
3. Какого минимальное количество имплантов для установки несъемного протеза в беззубой верхней челюсти
  - a) 6
  - b) 5
  - c) 4
  - d) 8
4. Виды дентальной имплантации
  - a) одноэтапная
  - b) двухэтапная
  - c) трехэтапная
  - d) четырехэтапная
5. Что входит в предоперационную подготовку больного перед хирургическим вмешательством на тканях полости рта
  - a) санация полости рта и обучении гигиене полости рта
  - b) удаление всех зубов
  - c) избирательное пришлифование зубов и выравнивание окклюзионной поверхности
  - d) замена всех пломб

Ответы: 1-а, 2-а; 3-д, 4-а,б, 5-а.

4) *Подготовить презентации на темы:*

- Аллергические реакции на различные базисы протезов.
- Грибковые поражения СОПР при использовании пластиночных протезов

### **Рекомендуемая литература:**

#### **Основная:**

1. Ортопедическая стоматология: учебник для студентов. Н. Г. Аболмасов, Н. Н. Аболмасов, М. С. Сердюков. МЕДпресс-информ, 2011.
2. Лекции по ортопедической стоматологии: учебное пособие. Под ред. Т.И. Ибрагимова. М. ГЭОТАР-Медиа, 2010

#### **Дополнительная:**

1. Ортопедическая стоматология: учебник. Под ред. И.Ю.Лебедеико, Э.С.Каливрадджияна. ГЭОТАР-Медиа, 2011
2. Ортопедическая стоматология : национальное руководство ред.: И. Ю. Лебедеико, С. Д. Арутюнов, А. Н. Ряховский. М. : "ГЭОТАР-Медиа", 2016. - 824 с. : ил.
3. Ортопедическая стоматология Н. Г. Аболмасов [и др.]. "МЕДпресс-информ", 2013
4. Запись и ведение медицинской карты в клинике ортопедической стоматологии Ибрагимов Т.И., [Электронный ресурс] : учебное пособие / Под ред. проф. Т.И. Ибрагимова - М. : ГЭОТАР-Медиа, 2013. - 224 с. - ISBN 978-5-9704-2439-1 –

### **Семинарское занятие 4.3: Ошибки и осложнения при ортопедическом лечении съемными конструкциями зубных протезов**

**Цель:** изучить диагностику и профилактику ошибок и осложнений при ортопедическом лечении съемными конструкциями зубных протезов

## **Задачи:**

### **Рассмотреть:**

- Санитарные правила и нормы.
- Морфологические аспекты адаптации организма к дентальному имплантату
- Ошибки и осложнения при ортопедическом лечении с применением опирающихся и не опирающихся съемных конструкций.
- Ошибки и осложнения, связанные с несоблюдением алгоритма изготовления съемных протезов на клинических этапах.
- Ошибки и осложнения, связанные с несоблюдением технологии изготовления съемных протезов в лаборатории.

### **Обучить:**

- Оптимальным условиям для выполнения работы.
- Безопасности работы в стоматологическом кабинете.
- Преимуществам дентальной имплантации перед обычными методами зубного протезирования
- Мерам по профилактике осложнений при пользовании съемными протезами в отдаленные сроки.

### **Изучить:**

- Организацию текущих санитарно-гигиенических мероприятий в стоматологических кабинетах.
- Преимущества протезов с опорой на дентальные имплантаты в сравнении с классическими видами протезов.
- Перспективы применения CAD/CAM технологий.
- Сроки замены съемных протезов.

### **Сформировать:**

- Понятие об организации стоматологического ортопедического кабинета.
- Понятие о требованиях к оснащению стоматологической установки и эксплуатации стоматологического оборудования.

### **Обучающийся должен знать:**

- Этапы развития мировой и отечественной дентальной имплантации.
- Современное состояние дентальной имплантации, как важнейшей составляющей ортопедического лечения.
- Преимущества протезов с опорой на дентальные имплантаты в сравнении с классическими видами протезов.
- Перспективы применения CAD/CAM технологий.
- Правила и последовательность определения тактики ведения, и лечения пациентов, нуждающихся в ортопедической стоматологической помощи.

### **Обучающийся должен уметь:**

- Проводить медицинские осмотры, диспансеризацию пациентов со стоматологической патологией.
- Определить тактику ведения, провести лечение пациентов, нуждающихся в ортопедической стоматологической помощи.

### **Обучающийся должен владеть:**

- Знаниями о функциональной анатомии челюстно-лицевой области
- Методом составления плана обследования.
- Умением поставить предварительный диагноз.
- Умением поставить окончательный диагноз, после проведения дополнительных и лабораторных исследований.

## **Самостоятельная аудиторная работа обучающихся по теме:**

### **1. Ответить на вопросы по теме занятия**

1. Ошибки, допускаемые врачом на клинических этапах изготовления частичных съемных пластиночных протезов.
2. Ошибки, допускаемые техником на лабораторных этапах изготовления частичных съемных пластиночных протезов.
3. Ошибки, допускаемые врачом на клинических этапах изготовления полных съемных пластиночных протезов.
4. Ошибки, допускаемые техником на лабораторных этапах изготовления полных съемных пластиночных протезов.

5. Ошибки, допускаемые врачом на клинических этапах изготовления бюгельных протезов.
6. Ошибки, допускаемые техником на лабораторных этапах изготовления бюгельных протезов.

## 2. Практическая работа

1. Рассмотреть ОПТГ больных нуждающихся в съёмном протезировании
2. Составить план лечения

## 3. Решить ситуационные задачи

- 5) Алгоритм разбора задачи
  - проанализировать данные представленные в задаче (жалобы и данные объективного обследования пациента)
  - на основании клинических данных и методов дополнительного исследования сформулировать диагноз
  - какие дополнительные методы обследования необходимы для подтверждения диагноза
  - составьте план лечения
- 2) Пример задачи с разбором по алгоритму:

Двухсторонний концевой дефект зубного ряда на нижней челюсти. Глубокое резцовое перекрытие, за счет дистального смещения нижней челюсти. Снижение высоты нижнего отдела лица. Жалоб на боль или хруст в височно-нижнечелюстных суставах нет.

### Контрольные вопросы:

1. Поставьте диагноз
2. Проведите дополнительные методы обследования.
3. Какой наиболее рациональный план лечения?

### Алгоритм ответа:

- диагноз: частичное отсутствие зубов, вследствие кариеса и его осложнений, I класс по Кеннеди на н/ч, дистальный сдвиг н/ч
- дополнительные методы обследования: рентгенологическое исследование височно-нижнечелюстных суставов
- лечение: двухэтапное ортопедическое лечение: первый этап – ортодонтический, с применением временного лечебного протеза, восстанавливающего межальвеолярное расстояние; второй этап – изготовление постоянных зубных протезов, после перестройки миотатического рефлекса и сагитального сдвига нижней челюсти.

### 3) Задачи для самостоятельного разбора на занятии:

№ 1. Пациент 60 лет обратился к врачу ортопеду-стоматологу по поводу протезирования. Ранее неоднократно в течение 15 лет протезирован съёмными пластиночными протезами. Последними протезами пользуется 6 лет. Атрофия альвеолярного отростка верхней челюсти неравномерная, резко выраженная в переднем отделе. Слизистая оболочка бледная, атрофичная, тонкая. Небный торус выражен умеренно. Зубы 3.3, 4.3 имеют подвижность II степени с обнажением корня на  $\frac{1}{4}$ . Искусственные зубы на протезах верхней и нижней челюсти стёрты, межальвеолярная высота снижена.

### Контрольные вопросы:

1. Какие из внутриротовых методов обследования челюстно – лицевой области вы знаете?
2. Какие методы обследования применялись?
3. Какие дополнительные методы обследования необходимо провести?
4. Поставьте диагноз. Укажите причину возникновения данной патологии.

№ 2. Пациентка А., 65 лет обратилась в клинику ортопедической стоматологии для протезирования в связи с полной потерей зубов на обеих челюстях. На старых съёмных протезах при обследовании в полости рта при движении нижней челюсти вправо и влево 100 отмечается разобщение зубов на нерабочей стороне, сопровождающееся нарушением фиксации протеза.

### Контрольные вопросы:

1. В чем причина плохой стабилизации протеза.
2. Создание какой окклюзии является наиболее предпочтительным на полных съёмных пластиночных протезах?

## 4. Задания для групповой работы

- 1) Рассмотреть ОПТГ пациентов, нуждающихся в дентальной имплантации, до проведения имплантации.
- 2) Рассмотреть ОПТГ пациентов после проведения имплантации.
- 3) Заслушать презентации
  - Повышенная стертость зубов: этиология, патогенез.
  - Повышенная стертость зубов: классификация, клиника.
  - Дифференциальная диагностика повышенной стертости зубов.
  - Комплексное лечение повышенной стертости твердых тканей зубов.

### Самостоятельная внеаудиторная работа обучающихся по теме:

Задания для самостоятельной внеаудиторной работы студентов по указанной теме:

- 1) Ознакомиться с теоретическим материалом по теме занятия с использованием конспектов лекций и/или рекомендуемой учебной литературы.
- 2) Ответить на вопросы для самоконтроля
  1. Ошибки, допускаемые врачом на клинических этапах изготовления частичных съёмных пластиночных протезов.
  2. Ошибки, допускаемые техником на лабораторных этапах изготовления частичных съёмных протезов.

пластиночных протезов.

3. Ошибки, допускаемые врачом на клинических этапах изготовления полных съемных пластиночных протезов.

4. Ошибки, допускаемые техником на лабораторных этапах изготовления полных съемных пластиночных протезов.

5. Ошибки, допускаемые врачом на клинических этапах изготовления бюгельных протезов.

6. Ошибки, допускаемые техником на лабораторных этапах изготовления бюгельных протезов.

3) Проверить свои знания с использованием тестового контроля

1. Количество устанавливаемых имплантатов должно соответствовать

- a) Количество отсутствующих зубов
- b) В 2 раза меньше количества отсутствующих зубов
- c) Больше количества отсутствующих зубов
- d) На усмотрения врача

2. Какого минимальное количество имплантов для установки несъемного протеза в беззубой нижней челюсти

- a) 6
- b) 5
- c) 4
- d) 8

3. Какого минимальное количество имплантов для установки несъемного протеза в беззубой верхней челюсти

- a) 6
- b) 5
- c) 4
- d) 8

4. Виды дентальной имплантации

- a) одноэтапная
- b) двухэтапная
- c) Трехэтапная
- d) Четырехэтапная

5. Что входит в предоперационную подготовку больного перед хирургическим вмешательством на тканях полости рта

- a) Санация полости рта и обучении гигиене полости рта
- b) Удаление всех зубов
- c) Избирательное пришлифование зубов и выравнивание окклюзионной поверхности
- d) Замена всех пломб

Ответы: 1-а, 2-а; 3-д, 4-а,б, 5-а.

4) Подготовить презентации

- Повышенная стертость зубов: этиология, патогенез.
- Повышенная стертость зубов: классификация, клиника.
- Дифференциальная диагностика повышенной стертости зубов.
- Комплексное лечение повышенной стертости твердых тканей зубов.

**Рекомендуемая литература:**

**Основная:**

1. Ортопедическая стоматология: учебник для студентов. Н. Г. Аболмасов, Н. Н. Аболмасов, М. С. Сердюков. МЕДпресс-информ, 2011.
2. Лекции по ортопедической стоматологии: учебное пособие. Под ред. Т.И. Ибрагимова. М.ГЭОТАР-Медиа, 2010

**Дополнительная:**

1. Ортопедическая стоматология: учебник. Под ред. И.Ю.Лебедеико, Э.С.Каливрадджияна. ГЭОТАР-Медиа, 2011
2. Ортопедическая стоматология : национальное руководство ред.: И. Ю. Лебедеико, С. Д. Арутюнов, А. Н. Ряховский. М. : "ГЭОТАР-Медиа", 2016. - 824 с. : ил.
3. Ортопедическая стоматология Н. Г. Аболмасов [и др.]. "МЕДпресс-информ", 2013
4. Запись и ведение медицинской карты в клинике ортопедической стоматологии Ибрагимов Т.И., [Электронный ресурс] : учебное пособие / Под ред. проф. Т.И. Ибрагимова - М. : ГЭОТАР-Медиа, 2013. - 224 с. - ISBN 978-5-9704-2439-1 –

**Семинарское занятие 4.4: Ошибки и осложнения при протезировании несъемными конструкциями**

**Цель:** изучить диагностику и профилактику ошибок и осложнений при ортопедическом лечении несъемными конструкциями зубных протезов.

**Задачи:**

Рассмотреть:

- Санитарные правила и нормы.
- Морфологические аспекты адаптации организма к дентальному имплантату
- Ошибки на этапе диагностики и планирования ортопедического лечения.
- Ошибки и осложнения, связанные с дисфункциональными расстройствами ЧЛЮ.
- Ошибки и осложнения, связанные с нарушением или несоблюдением алгоритма клинических этапов

ортопедического лечения.

Обучить:

- Оптимальным условиям для выполнения работы.
- Безопасности работы в стоматологическом кабинете.
- Преимуществам дентальной имплантации перед обычными методами зубного протезирования
- Ошибкам и осложнениям связанных с несоблюдением технологии изготовления различных видов протезов
- Срокам замены несъемных ортопедических конструкций.

Изучить:

- Организация текущих санитарно-гигиенических мероприятий в стоматологических кабинетах.
- Преимущества протезов с опорой на дентальные имплантаты в сравнении с классическими видами протезов.
- Перспективы применения CAD/CAM технологий.
- Роль диспансерного наблюдения и профессионального ухода в профилактике осложнений в отдаленные сроки.

Сформировать:

- Понятие об организации стоматологического ортопедического кабинета.
- Понятие о требованиях к оснащению стоматологической установки и эксплуатации стоматологического оборудования.

**Обучающийся должен знать:**

- Этапы развития мировой и отечественной дентальной имплантации.
- Современное состояние дентальной имплантации, как важнейшей составляющей ортопедического лечения.
- Преимущества протезов с опорой на дентальные имплантаты в сравнении с классическими видами протезов.
- Перспективы применения CAD/CAM технологий.
- Правила и последовательность определения тактики ведения, и лечения пациентов, нуждающихся в ортопедической стоматологической помощи.

**Обучающийся должен уметь:**

- Проводить медицинские осмотры, диспансеризацию пациентов со стоматологической патологией.
- Определить тактику ведения, провести лечение пациентов, нуждающихся в ортопедической стоматологической помощи.

**Обучающийся должен владеть:**

- Знаниями о функциональной анатомии челюстно-лицевой области
- Методом составления плана обследования.
- Умением поставить предварительный диагноз.
- Умением поставить окончательный диагноз, после проведения дополнительных и лабораторных исследований.

**Самостоятельная аудиторная работа обучающихся по теме:**

**1. Ответить на вопросы по теме занятия**

1. Ошибки, допускаемые врачом на клинических этапах изготовления несъемных протезов.
2. Ошибки, допускаемые техником на лабораторных этапах изготовления несъемных протезов.
3. Ошибки, допускаемые врачом на клинических этапах изготовления несъемных протезов.
4. Ошибки, допускаемые техником на лабораторных этапах изготовления несъемных протезов.

**2. Практическая работа**

1. Рассмотреть ОПТГ больных нуждающихся в протезировании
2. Составить план лечения

**3. Решить ситуационные задачи**

- б) Алгоритм разбора задачи
  - проанализировать данные представленные в задаче (жалобы и данные объективного обследования пациента)
  - на основании клинических данных и методов дополнительного исследования сформулировать диагноз

- какие дополнительные методы обследования необходимы для подтверждения диагноза
- составьте план лечения

2) Пример задачи с разбором по алгоритму:

Двухсторонний концевой дефект зубного ряда на нижней челюсти. Глубокое резцовое перекрытие, за счет дистального смещения нижней челюсти. Снижение высоты нижнего отдела лица. Жалоб на боль или хруст в височно-нижнечелюстных суставах нет.

### Контрольные вопросы:

1. Поставьте диагноз
2. Проведите дополнительные методы обследования.
3. Какой наиболее рациональный план лечения?

### Алгоритм ответа:

- диагноз: частичное отсутствие зубов, вследствие кариеса и его осложнений, I класс по Кеннеди на н/ч, дистальный сдвиг н/ч  
 - дополнительные методы обследования: рентгенологическое исследование височно-нижнечелюстных суставов

- лечение: двухэтапное ортопедическое лечение: первый этап – ортодонтический, с применением временного лечебного протеза, восстанавливающего межальвеолярное расстояние; второй этап – изготовление постоянных зубных протезов, после перестройки миотатического рефлекса и сагитального сдвига нижней челюсти.

3) Задачи для самостоятельного разбора на занятии:

№ 1 Пациент С., 57 лет, обратилась в клинику с жалобами на жжение и боль в языке, ощущение «красного перца» после повторного изготовления съемных пластиночных протезов. Объективно: в полости рта имеются полные съемные пластиночные протезы на верхней и нижней челюстях, гиперемия слизистой оболочки в области протезного ложа на верхней челюсти с четко очерченными границами, отпечатки зубов на языке и слизистой оболочке щеки, сглаженность сосочков языка, протезы изготовлены 3 года назад.

### Контрольные вопросы:

1. Укажите возможные причины данной патологии.
2. Поставьте предварительный диагноз.

№ 2. Частичная вторичная адентия верхней челюсти с отсутствием 1.8, 1.7, 1.6, 1.5, 2.4, 2.5, 2.6, 2.8 зубов, 2.7 зуб наклонён незначительно в мезиальную сторону. Торус резко выражен. Зубной ряд на нижней челюсти интактен.

### Контрольные вопросы:

Какое ортопедическое лечение показано в данной клинической ситуации?

### 4. Задания для групповой работы

- 1) Рассмотреть ОПТГ пациентов, нуждающихся в дентальной имплантации, до проведения имплантации.
- 2) Рассмотреть ОПТГ пациентов после проведения имплантации.
- 3) Заслушать презентации

- Этиология, патогенез генерализованной формы повышенной стертости зубов и снижающегося прикуса.
- Генерализованная повышенная стертость твердых тканей зубов. Компенсированная форма
- Генерализованная повышенная стертость твердых тканей зубов. Некомпенсированная форма
- Планирование лечения при генерализованной форме повышенной стертости твердых тканей зубов.

### Самостоятельная внеаудиторная работа обучающихся по теме:

Задания для самостоятельной внеаудиторной работы студентов по указанной теме:

1) Ознакомиться с теоретическим материалом по теме занятия с использованием конспектов лекций и/или рекомендуемой учебной литературы.

2) Ответить на вопросы для самоконтроля

1. Ошибки, допускаемые врачом на клинических этапах изготовления несъемных протезов.
2. Ошибки, допускаемые техником на лабораторных этапах изготовления несъемных протезов.
3. Ошибки, допускаемые врачом на клинических этапах изготовления несъемных протезов.
4. Ошибки, допускаемые техником на лабораторных этапах изготовления несъемных протезов.

3) Проверить свои знания с использованием тестового контроля

1. Количество устанавливаемых имплантатов должно соответствовать
  - a) количеству отсутствующих зубов
  - b) в 2 раза меньше количества отсутствующих зубов
  - c) больше количества отсутствующих зубов
  - d) на усмотрения врача
2. Какого минимальное количество имплантов для установки несъемного протеза в беззубой нижней челюсти
  - a) 6
  - b) 5
  - c) 4
  - d) 8
3. Какого минимальное количество имплантов для установки несъемного протеза в беззубой верхней челюсти
  - a) 6
  - b) 5
  - c) 4
  - d) 8
4. Виды дентальной имплантации
  - a) одноэтапная

- b) двухэтапная
- c) Трехэтапная
- d) Четырехэтапная

5. Что входит в предоперационную подготовку больного перед хирургическим вмешательством на тканях полости рта

- a) Санация полости рта и обучении гигиене полости рта
- b) Удаление всех зубов
- c) Избирательное пришлифовывание зубов и выравнивание окклюзионной поверхности
- d) Замена всех пломб

Ответы: 1-а, 2-а; 3-d, 4-а,b, 5-а.

4) Подготовить презентации

- Этиология, патогенез генерализованной формы повышенной стертости зубов и снижающе-щегося прикуса.
- Генерализованная повышенная стертость твердых тканей зубов. Компенсированная форма
- Генерализованная повышенная стертость твердых тканей зубов. Некомпенсированная форма
- Планирование лечения при генерализованной форме повышенной стертости твердых тканей зубов.

### Рекомендуемая литература:

#### Основная:

1. Ортопедическая стоматология: учебник для студентов. Н. Г. Аболмасов, Н. Н. Аболмасов, М. С. Сердюков. МЕДпресс-информ, 2011.
2. Лекции по ортопедической стоматологии: учебное пособие. Под ред. Т.И. Ибрагимова. М.ГЭОТАР-Медиа, 2010

#### Дополнительная:

1. Ортопедическая стоматология: учебник. Под ред. И.Ю.Лебеденко, Э.С.Каливрадзяна. ГЭОТАР-Медиа, 2011
2. Ортопедическая стоматология : национальное руководство ред.: И. Ю. Лебеденко, С. Д. Арутюнов, А. Н. Ряховский. М. : "ГЭОТАР-Медиа", 2016. - 824 с. : ил.
3. Ортопедическая стоматология Н. Г. Аболмасов [и др.]. "МЕДпресс-информ", 2013
4. Запись и ведение медицинской карты в клинике ортопедической стоматологии Ибрагимов Т.И., [Электронный ресурс] : учебное пособие / Под ред. проф. Т.И. Ибрагимова - М. :ГЭОТАР-Медиа, 2013. - 224 с. - ISBN 978-5-9704-2439-1 –

### Раздел 5. 3D-технологии в ортопедической стоматологии

#### Практическое занятие 5.1. Экскурс в историю появления и развития 3D-печати

**Цель:** Ознакомить с историей появления и развития 3D-печати

##### Задачи:

Рассмотреть:

- Метод селективного лазерного спекания или лазерной 3D-печати
- Моделирование методом послойного наплавления или струйной 3D-печати

Обучить:

- Понятиям о современных технологиях 3D-печати

Изучить:

- анатомо-морфологическое строение зубов.

Сформировать:

- Структуру и оснащение лечебных отделений поликлиники и стационара;
- Санитарно-гигиенические требования к организации медицинских организаций стоматологического профиля.
- Обязанности врача-стоматолога в ходе выполнения лечебно-диагностических мероприятий для выявления раннего кариеса зубов.
- соблюдение правил асептики и антисептики в соответствии с действующим СанПиНом.

##### Обучающийся должен знать:

- Функциональную анатомию челюстно-лицевой области.
- Клинику частичного отсутствия зубов, этиологию,
- Классификацию дефектов зубных рядов,
- Правила формулирования диагноза.

##### Обучающийся должен уметь:

- Классифицировать дефекты зубных рядов
- Оценить нуждаемость в стоматологическом лечении.
- Определить с помощью рентгенограммы или визиограммы стадию и вид патологического процесса

##### Обучающийся должен владеть:

- Методами обследования пациента
- Правилами постановки диагноза при частичном отсутствии зубов по МКБ-10.

**Самостоятельная аудиторная работа обучающихся по теме:**

##### 1. Ответить на вопросы по теме занятия:

1. Что подразумевает понятие селективного лазерного спекания

2. Особенности моделирования методом послойного наплавления или струйной 3D-печати
3. Какова история развития 3D-печати

## 2. Практическая работа.

- 1) Освоить манипуляции:
  - Провести стоматологический осмотр
  - Собрать анамнез
  - Записать карту стоматологического осмотра.
- 2) Цель работы:
  - Научиться проводить обследование пациентов
- 3) Методика проведения работы (алгоритм освоения навыка):
  - Провести осмотр пациента
  - Собрать анамнез жизни и анамнез заболевания
- 4) Результаты:
  - Произвести запись в амбулаторной карте форма 043У

## 3. Задания для групповой работы

Разобрать рефераты по темам:

1. История появления и развития 3D-печати
2. Метод селективного лазерного спекания или лазерной 3D-печати.
3. Метод послойного наплавления или струйной 3D-печати.

### Самостоятельная внеаудиторная работа обучающихся по теме:

1) Ознакомиться с теоретическим материалом по теме занятия с использованием конспектов лекций и/или рекомендуемой учебной литературы.

2) Ответить на вопросы для самоконтроля:

1. Что подразумевает метод лазерной 3D-печати
2. Кто разработал технологию селективного лазерного спекания материалов
3. Какие существуют современные технологии 3D-печати
4. Понятие лазерной стереолитографии

3) Проверить свои знания с использованием тестового контроля:

1. ИНДЕКС РАЗРУШЕНИЯ ОККЛЮЗИОННОЙ ПОВЕРХНОСТИ ЗУБА, РАВНЫЙ 0,9, ЯВЛЯЕТСЯ ПОКАЗАТЕЛЕМ К ИЗГОТОВЛЕНИЮ

- а. штифтовой конструкции
- б. вкладки
- в. полукоронки
- г. экваторной коронки

2. 1/2 СТЕПЕНЬ АТРОФИИ ЛУНКИ ЗУБА СООТВЕТСТВУЕТ \_\_\_\_\_ ВЫСОТЫ АНАТОМИЧЕСКОЙ КОРОНКИ ЗУБА

- а. одному размеру
- б. двум размерам
- в. 1,5 размерам
- г. половине размера

3. В НОРМЕ СООТНОШЕНИЕ ДЛИНЫ КОРОНКИ И КОРНЯ ЗУБА ОДИН К

- а. 2
- б. 1
- в. 3
- г. 4

4. АРТИКУЛЯЦИЯ ПРЕДСТАВЛЯЕТ СОБОЙ

- а. всевозможные движения и положения нижней челюсти относительно верхней
- б. смещение нижней челюсти дистально
- в. выдвигание нижней челюсти только вперед
- г. движение нижней челюсти только вправо и влево

**Ответы:** верны все варианты под буквой а

4) Подготовить рефераты на темы:

4. История появления и развития 3D-печати
5. Метод селективного лазерного спекания или лазерной 3D-печати.
6. Метод послойного наплавления или струйной 3D-печати.

### Рекомендуемая литература:

#### Основная:

1. Ортопедическая стоматология: учебник для студентов. Н. Г. Аболмасов, Н. Н. Аболмасов, М. С. Сердюков. МЕДпресс-информ, 2011.
2. Лекции по ортопедической стоматологии: учебное пособие. Под ред. Т.И. Ибрагимова. М.ГЭОТАР-Медиа, 2010

#### Дополнительная:

1. Ортопедическая стоматология: учебник. Под ред. И.Ю.Лебедевой, Э.С.Каливрадзяна. ГЭОТАР-Медиа, 2011



2. Ортопедическая стоматология : национальное руководство ред.: И. Ю. Лебеденко, С. Д. Арутюнов, А. Н. Ряховский. М. : "ГЭОТАР-Медиа", 2016. - 824 с. : ил.
3. Ортопедическая стоматология Н. Г. Аболмасов [и др.]. "МЕДпресс-информ", 2013
4. Запись и ведение медицинской карты в клинике ортопедической стоматологии Ибрагимов Т.И., [Электронный ресурс] : учебное пособие / Под ред. проф. Т.И. Ибрагимова - М. :ГЭОТАР-Медиа, 2013. - 224 с. - ISBN 978-5-9704-2439-1 –

## **Практическое занятие 5.2. Материалы, применяемые для изготовления зубных протезов по 3D-технологиям**

**Цель:** Дать понятие о материалах, применяемых для изготовления зубных протезов по 3D-технологиям

### **Задачи:**

Рассмотреть:

- Особенности материалов, применяемых в 3D-стоматологии

Обучить:

- Отличать основные расходные материалы от вспомогательных расходных материалов.

Изучить:

- Разновидности основных расходных материалов
- Разновидности вспомогательных расходных материалов

Сформировать:

- Понятия основных и расходных материалов, применяемых в 3D-стоматологии

### **Обучающийся должен знать:**

- Состав и свойства материалов, применяемых в 3D-стоматологии
- Преимущества и недостатки материалов, применяемых в 3D-стоматологии
- Виды материалов, применяемых в 3D-стоматологии

### **Обучающийся должен уметь:**

- Различать материалы, применяемые в 3D-стоматологии

### **Обучающийся должен владеть:**

- Методами обследования пациента
- Правилами постановки диагноза при частичном отсутствии зубов по МКБ-10.

### **Самостоятельная аудиторная работа обучающихся по теме:**

#### **1. Ответить на вопросы по теме занятия:**

1. Какие материалы применяются в 3D-стоматологии
2. В чем особенность материалов
3. Преимущества и недостатки материалов, применяемых в 3D-стоматологии

#### **2. Практическая работа.**

- 1) Освоить манипуляции:
  - Провести стоматологический осмотр
  - Собрать анамнез
  - Записать карту стоматологического осмотра.
- 2) Цель работы:
  - Научиться проводить обследование
- 3) Методика проведения работы (алгоритм освоения навыка):
  - Провести осмотр пациента
  - Собрать анамнез жизни и анамнез заболевания
- 4) Результаты:
  - Произвести запись в амбулаторной карте форма 043/У

### **3. Задания для групповой работы**

1. Работа с компьютерными программами 3D принтера.
2. Разобрать рефераты на темы:
  1. Материалы, применяемые для изготовления зубных протезов по 3D-технологиям
  2. Технические средства, используемые для создания 3D-модели полости рта

### **Самостоятельная внеаудиторная работа обучающихся по теме:**

*Задания для самостоятельной внеаудиторной работы студентов по указанной теме:*

1) Ознакомиться с теоретическим материалом по теме занятия с использованием конспектов лекций и/или рекомендуемой учебной литературы.

2) Ответить на вопросы для самоконтроля:

1. Какие материалы применяются в 3D-стоматологии
2. В чем особенность материалов, применяемых в 3D-стоматологии
3. Преимущества материалов, применяемых в 3D-стоматологии
4. Недостатки материалов, применяемых в 3D-стоматологии

3) Проверить свои знания с использованием тестового контроля:

#### **1. ПРИКУС ПРЕДСТАВЛЯЕТ СОБОЙ**

- а. вид смыкания зубных рядов в центральной окклюзии
- б. вид окклюзии зубов
- в. любое смыкание зубных рядов
- г. смыкание зубных рядов при выдвигении нижней челюсти вперед

## 2. ТРАНСВЕРЗАЛЬНАЯ ОККЛЮЗИОННАЯ КРИВАЯ ПО ИМЕНИ АВТОРА НАЗЫВАЕТСЯ КРИВАЯ

- а. Уилсона
- б. Шпее
- в. Беннетта
- г. Хантера

## 3. ДЛЯ РЕНТГЕНОЛОГИЧЕСКОЙ КАРТИНЫ ПАЦИЕНТА С САХАРНЫМ ДИАБЕТОМ ХАРАКТЕРНО ИЗМЕНЕНИЕ СТРУКТУРЫ КОСТНОЙ ТКАНИ ВЕРХНЕЙ И НИЖНЕЙ ЧЕЛЮСТЕЙ

- а. «чашеобразная» резорбция костной ткани в боковых отделах и горизонтальная резорбция костной ткани во фронтальных отделах верхней и нижней челюстей
- б. отсутствие резорбции костной ткани верхней и нижней челюстей
- в. прогрессирующая резорбция в боковых отделах верхней и нижней челюстей
- г. прогрессирующая резорбция костной ткани во фронтальном отделе верхней и нижней челюстей

## 4. ПРИ ТЯЖЁЛОЙ СТЕПЕНИ ТЯЖЕСТИ ПАРОДОНТИТА НА РЕНТГЕНОГРАММЕ ОПРЕДЕЛЯЕТСЯ

- а. резорбция более 1/2 длины корня
- б. резорбция более 1/3 длины корня
- в. снижение высоты межзубных перегородок на 1/2 длины корня
- г. отсутствие изменения костной ткани на всём протяжении, снижение высоты центральных резцы обеих челюстей наклонены вперёд, контакт между ними и глубина перекрытия сохранены

**Ответы:** верны все ответы под буквой а

### 4) Подготовить рефераты на темы:

1. Материалы, применяемые для изготовления зубных протезов по 3D-технологиям
2. Технические средства, используемые для создания 3D-модели полости рта

### Рекомендуемая литература:

#### Основная:

1. Ортопедическая стоматология: учебник для студентов. Н. Г. Аболмасов, Н. Н. Аболмасов, М. С. Сердюков. МЕДпресс-информ, 2011.
2. Лекции по ортопедической стоматологии: учебное пособие. Под ред. Т.И. Ибрагимова. М.ГЭОТАР-Медиа, 2010

#### Дополнительная:

1. Ортопедическая стоматология: учебник. Под ред. И.Ю.Лебедеико, Э.С.Каливрадзяна. ГЭОТАР-Медиа, 2011
2. Ортопедическая стоматология : национальное руководство ред.: И. Ю. Лебедеико, С. Д. Арутюнов, А. Н. Ряховский. М. : "ГЭОТАР-Медиа", 2016. - 824 с. : ил.
3. Ортопедическая стоматология Н. Г. Аболмасов [и др.]. "МЕДпресс-информ", 2013
4. Запись и ведение медицинской карты в клинике ортопедической стоматологии Ибрагимов Т.И., [Электронный ресурс] : учебное пособие / Под ред. проф. Т.И. Ибрагимова - М. :ГЭОТАР-Медиа, 2013. - 224 с. - ISBN 978-5-9704-2439-1 –

### Практическое занятие 5.3. Технические средства, используемые для создания 3D-модели полости рта

**Цель:** Дать понятие об технических средствах, используемые для создания 3D-модели полости рта

#### Задачи:

Рассмотреть:

- Особенности применения магнитно-резонансных томографов в стоматологии
- Понятие волюметрической системы 3D-визуализации i-CAT FLX.
- Виды 3D-сканеров оптического диапазона.

Обучить:

- Технике применения МРТ в стоматологии
- Технике применения волюметрической системы 3D-визуализации i-CAT FLX.

Изучить:

- Область применения 3D-сканеров оптического диапазона и МРТ в стоматологии

Сформировать:

- Структуру и оснащение лечебных отделений поликлиники и стационара;
- Санитарно-гигиенические требования к организации медицинских организаций стоматологического профиля.
- Обязанности врача-стоматолога в ходе выполнения лечебно-диагностических мероприятий для выявления раннего кариеса зубов.
- соблюдение правил асептики и антисептики в соответствии с действующим СанПиНом.

#### Обучающийся должен знать:

- Функциональную анатомию челюстно-лицевой области.
  - Клинику частичного отсутствия зубов, этиологию,
  - Классификацию дефектов зубных рядов,
  - Правила формулирования диагноза.

#### Обучающийся должен уметь:

- Классифицировать дефекты зубных рядов
- Оценить нуждаемость в стоматологическом лечении.

- Определить с помощью рентгенограммы или визиограммы стадию и вид патологического процесса

**Обучающийся должен владеть:**

- Методами обследования пациента
- Правилами постановки диагноза при частичном отсутствии зубов по МКБ-10.

**Самостоятельная аудиторная работа обучающихся по теме:**

**1. Ответить на вопросы по теме занятия:**

1. С какой целью применяют магнитно-резонансные томографы в стоматологии
2. Понятие волюметрической системы 3D-визуализации i-CAT FLX.
3. Какие существуют 3D-сканеры оптического диапазона.
4. Отличие методов компьютерной и магнитно-резонансной томографии

**2. Практическая работа.**

- 1) Освоить манипуляции:
  - Провести стоматологический осмотр
  - Собрать анамнез
  - Записать карту стоматологического осмотра.
- 2) Цель работы:
  - Научиться проводить обследование пациента
- 3) Методика проведения работы (алгоритм освоения навыка):
  - Провести осмотр пациента
  - Собрать анамнез жизни и анамнез заболевания
  - Записать зубную формулу
- 4) Результаты:
  - Произвести запись в амбулаторной карте форма 043У

**3. Задания для групповой работы**

1. Работа с компьютерными программами 3D принтера
2. Разобрать рефераты на темы:
  1. Фрезеровально-станочные технологии 3D-печати.
  2. Установки газовой и плазменной резки с числовым программным управлением.
  3. Установки гидроабразивной резки с числовым программным управлением.
  4. Лазерно-станочные технологии 3D-печати.

**Самостоятельная внеаудиторная работа обучающихся по теме:**

*Задания для самостоятельной внеаудиторной работы студентов по указанной теме:*

1) Ознакомиться с теоретическим материалом по теме занятия с использованием конспектов лекций и/или рекомендуемой учебной литературы.

2) Ответить на вопросы для самоконтроля:

1. С какой целью применяют магнитно-резонансные томографы в стоматологии
2. Понятие волюметрической системы 3D-визуализации i-CAT FLX.
3. Какие существуют 3D-сканеры оптического диапазона.
4. Отличие методов компьютерной и магнитно-резонансной томографии

3) Проверить свои знания с использованием тестового контроля:

1. КОГДА ПОЯВИЛСЯ ПЕРВЫЙ КОММЕРЧЕСКИЙ МРТ

- а. 1981
- б. 1967
- в. 1971
- г. 1979

2. ПЕРВЫМ ЭТАПОМ ОРТОПЕДИЧЕСКОГО ЛЕЧЕНИЯ БОЛЬНОГО С ТРАВМОЙ ЧЕЛЮСТНО-ЛИЦЕВОЙ ОБЛАСТИ ЯВЛЯЕТСЯ

- а. изготовление формирующего протеза
- б. первая врачебная помощь
- в. изготовление постоянного протеза
- г. изготовление имедиат-протеза

3. К ПЕРВОМУ КЛАССУ ДЕФЕКТОВ ЗУБНЫХ РЯДОВ, ПО КЛАССИФИКАЦИИ КЕННЕДИ ОТНОСИТСЯ ДЕФЕКТ

- а. двусторонний концевой
- б. односторонний концевой
- в. включённый в боковом отделе
- г. включённый в переднем отделе

4. ИЗГОТОВЛЕНИЕ ПОСТОЯННОГО ПРОТЕЗА НА ВЕРХНЕЙ ЧЕЛЮСТИ ПОСЛЕ ХИРУРГИЧЕСКОГО ВМЕШАТЕЛЬСТВА РЕКОМЕНДУЕТСЯ ПОСЛЕ ОПЕРАЦИИ ЧЕРЕЗ

- а. 6-8 месяцев
- б. 1 месяц
- в. 1-2 дня
- г. 12-14 дней

**Ответы:** все варианты под буквой а

4) Подготовить рефераты на темы:

1. Фрезеровально-станочные технологии 3D-печати.
2. Установки газовой и плазменной резки с числовым программным управлением.
3. Установки гидроабразивной резки с числовым программным управлением.
4. Лазерно-станочные технологии 3D-печати.

**Рекомендуемая литература:**

**Основная:**

1. Ортопедическая стоматология: учебник для студентов. Н. Г. Аболмасов, Н. Н. Аболмасов, М. С. Сердюков. МЕДпресс-информ, 2011.
2. Лекции по ортопедической стоматологии: учебное пособие. Под ред. Т.И. Ибрагимова. М.ГЭОТАР-Медиа, 2010

**Дополнительная:**

1. Ортопедическая стоматология: учебник. Под ред. И.Ю.Лебедеенко, Э.С.Каливрадзяна. ГЭОТАР-Медиа, 2011
2. Ортопедическая стоматология : национальное руководство ред.: И. Ю. Лебедеенко, С. Д. Арутюнов, А. Н. Ряховский. М. : "ГЭОТАР-Медиа", 2016. - 824 с. : ил.
3. Ортопедическая стоматология Н. Г. Аболмасов [и др.]. "МЕДпресс-информ", 2013
4. Запись и ведение медицинской карты в клинике ортопедической стоматологии Ибрагимов Т.И., [Электронный ресурс] : учебное пособие / Под ред. проф. Т.И. Ибрагимова - М. :ГЭОТАР-Медиа, 2013. - 224 с. - ISBN 978-5-9704-2439-1 –

**Практическое занятие 5.4. Технологии изготовления 3D-объектов**

**Цель:** Дать понятие о технологии изготовлении 3D-объектов

**Задачи:**

Рассмотреть:

- Понятия фрезеровально-станочных технологий 3D-печати
- Особенности лазерно-станочных технологий 3D-печати
- Классификация и характеристику устройств для визуализации печати 3D-объектов

Обучить:

- Технике подбора технологии изготовления 3D-объектов

Изучить:

- Технологию фрезерной резки
- Установки газовой и плазменной резки

Сформировать:

- Структуру и оснащение лечебных отделений поликлиники и стационара;
- Санитарно-гигиенические требования к организации медицинских организаций стоматологического профиля.
- Обязанности врача-стоматолога в ходе выполнения лечебно-диагностических мероприятий для выявления раннего кариеса зубов.
- соблюдение правил асептики и антисептики в соответствии с действующим СанПиНом.

**Обучающийся должен знать:**

- Структуру стоматологического отделения, инструментарий, методы его стерилизации.
- Методы профилактики ВИЧ-инфекции и гепатита.
- Развитие лица, полости рта и зубов.
- Строение челюстно-лицевой области. Теории прорезывание зубов.
- Особенности строения постоянных зубов в разные периоды их развития.
- Знать периоды закладки постоянных зубов, сроки их первичной минерализации. Иметь понятие об их физиологической зрелости.

**Обучающийся должен уметь:**

- Классифицировать дефекты зубных рядов
- Оценить нуждаемость в стоматологическом лечении.
- Определить с помощью рентгенограммы или визиограммы стадию и вид патологического процесса

**Обучающийся должен владеть:**

- Методами обследования пациента
- Правилами постановки диагноза при частичном отсутствии зубов по МКБ-10.

**Самостоятельная аудиторная работа обучающихся по теме:**

**1. Ответить на вопросы по теме занятия:**

1. Что подразумевает понятие фрезеровально-станочных технологий 3D-печати
2. Каковы особенности лазерно-станочных технологий 3D-печати
3. Классификация и характеристику устройств для визуализации печати 3D-объектов
4. Объяснит понятия стереодисплей и стереоскопия

**2. Практическая работа.**

1) Освоить манипуляции:

- Провести стоматологический осмотр
- Собрать анамнез

- Записать карту стоматологического осмотра.
- 2) Цель работы:
  - Научиться проводить обследование пациента
- 3) Методика проведения работы (алгоритм освоения навыка):
  - Провести осмотр пациента
  - Собрать анамнез жизни и анамнез заболевания
  - Записать зубную формулу
- 4) Результаты:
  - Произвести запись в амбулаторной карте форма 043/У

### 3. Задания для групповой работы

Работа с компьютерными программами 3D принтера

#### Самостоятельная внеаудиторная работа обучающихся по теме:

*Задания для самостоятельной внеаудиторной работы студентов по указанной теме:*

- 1) Ознакомиться с теоретическим материалом по теме занятия с использованием конспектов лекций и/или рекомендуемой учебной литературы.
  - 2) Ответить на вопросы для самоконтроля:
    1. Что подразумевает понятие фрезеровально-станочных технологий 3D-печати
    2. Каковы особенности лазерно-станочных технологий 3D-печати
    3. Классификация и характеристику устройств для визуализации печати 3D-объектов
    4. Объяснит понятия стереодисплей и стереоскопия
  - 3) Проверить свои знания с использованием тестового контроля:
1. ПЕРВЫМ ЭТАПОМ ОРТОПЕДИЧЕСКОГО ЛЕЧЕНИЯ БОЛЬНОГО С НОВООБРАЗОВАНИЯМИ ЧЕЛЮСТНО-ЛИЦЕВОЙ ОБЛАСТИ ЯВЛЯЕТСЯ
- а. изготовление имедиат-протеза
  - б. первая врачебная помощь
  - в. изготовление формирующего протеза
  - г. изготовление постоянного протеза
2. ПЕРВЫМ ЭТАПОМ ОРТОПЕДИЧЕСКОГО ЛЕЧЕНИЯ БОЛЬНОГО С ТРАВМОЙ ЧЕЛЮСТНО-ЛИЦЕВОЙ ОБЛАСТИ ЯВЛЯЕТСЯ
- а. изготовление формирующего протеза
  - б. первая врачебная помощь
  - в. изготовление постоянного протеза
  - г. изготовление имедиат-протеза
3. СТЕПЕНЬ АТРОФИИ АЛЬВЕОЛЯРНОГО ОТРОСТКА (АЛЬВЕОЛЯРНОЙ ЧАСТИ) ОПРЕДЕЛЯЕТСЯ УРОВНЕМ РАСПОЛОЖЕНИЯ ВЕРШИНЫ ГРЕБНЯ ПО ОТНОШЕНИЮ К
- а. переходной складке
  - б. шейкам естественных зубов
  - в. окклюзионной поверхности естественных зубов
  - г. зубам-антагонистам
4. ЭСТЕЗИОМЕТР ЯВЛЯЕТСЯ АППАРАТОМ ДЛЯ ОПРЕДЕЛЕНИЯ
- а. болевой чувствительности слизистой оболочки
  - б. податливости слизистой оболочки
  - в. подвижности естественных зубов
  - г. выносливости пародонта к нагрузке
- Ответы:** верны все варианты под буквой а

#### Рекомендуемая литература:

##### Основная:

1. Ортопедическая стоматология: учебник для студентов. Н. Г. Аболмасов, Н. Н. Аболмасов, М. С. Сердюков. МЕДпресс-информ, 2011.
2. Лекции по ортопедической стоматологии: учебное пособие. Под ред. Т.И. Ибрагимова. М.ГЭОТАР-Медиа, 2010

##### Дополнительная:

1. Ортопедическая стоматология: учебник. Под ред. И.Ю.Лебеденко, Э.С.Каливрадзяна. ГЭОТАР-Медиа, 2011
2. Ортопедическая стоматология : национальное руководство ред.: И. Ю. Лебеденко, С. Д. Арутюнов, А. Н. Ряховский. М. : "ГЭОТАР-Медиа", 2016. - 824 с. : ил.
3. Ортопедическая стоматология Н. Г. Аболмасов [и др.]. "МЕДпресс-информ", 2013
4. Запись и ведение медицинской карты в клинике ортопедической стоматологии Ибрагимов Т.И., [Электронный ресурс] : учебное пособие / Под ред. проф. Т.И. Ибрагимова - М. :ГЭОТАР-Медиа, 2013. - 224 с. - ISBN 978-5-9704-2439-1 –

### Практическое занятие 5.5. Программное обеспечение 3D-технологий

**Цель:** Дать понятие о технологии изготовления 3D-объектов

#### Задачи:

Рассмотреть:

- Системы автоматизированного проектирования

- Системы автоматизированного производства
- Особенности программного обеспечения для управления принтером

Обучить:

- Виды программного обеспечения для 3D-моделей

Изучить:

- Свойства программ

Сформировать:

- Структуру печати 3D-принтера

**Обучающийся должен знать:**

- Функциональную анатомию челюстно-лицевой области.
- Клинику частичного отсутствия зубов, этиологию,
- Классификацию дефектов зубных рядов,
- Правила формулирования диагноза.

**Обучающийся должен уметь:**

- Классифицировать дефекты зубных рядов
- Оценить нуждаемость в стоматологическом лечении.
- Определить с помощью рентгенограммы или визиограммы стадию и вид патологического процесса

**Обучающийся должен владеть:**

- Методами обследования пациента
- Правилами постановки диагноза при частичном отсутствии зубов по МКБ-10.

**Самостоятельная аудиторная работа обучающихся по теме:**

**1. Ответить на вопросы по теме занятия:**

1. Какие существуют программы 3D-моделирования
2. Назовите разновидности программ для создания 3D-графики
3. В чем заключается принципы работы с CAD/CAM-системами стоматологического применения

**2. Практическая работа.**

- 1) Освоить манипуляции:
  - Провести стоматологический осмотр
  - Собрать анамнез
  - Записать карту стоматологического осмотра.
- 2) Цель работы:
  - Научиться проводить обследование пациента
- 3) Методика проведения работы (алгоритм освоения навыка):
  - Провести осмотр пациента
  - Собрать анамнез жизни и анамнез заболевания
  - Записать зубную формулу
- 4) Результаты:
  - Произвести запись в амбулаторной карте форма 043/У

**3. Задания для групповой работы**

1. Работа с компьютерными программами 3D принтера
2. Разобрать рефераты на темы:
  1. Устройства для визуализации печати 3D-объектов: 3D-мониторы, 3D-принтеры
  2. Программное обеспечение 3D-технологий. Системы автоматизированного проектирования.
  3. Программное обеспечение 3D-технологий. Системы автоматизированного производства.

**Самостоятельная внеаудиторная работа обучающихся по теме:**

*Задания для самостоятельной внеаудиторной работы студентов по указанной теме:*

1) Ознакомиться с теоретическим материалом по теме занятия с использованием конспектов лекций и/или рекомендуемой учебной литературы.

2) Ответить на вопросы для самоконтроля:

1. Какие существуют программы 3D-моделирования
2. Назовите разновидности программ для создания 3D-графики
3. В чем заключается принципы работы с CAD/CAM-системами стоматологического применения

3) Проверить свои знания с использованием тестового контроля:

**1. КОМПЛЕКС ПАТОЛОГИЧЕСКИХ КЛИНИЧЕСКИХ СИМПТОМОВ СВЯЗАННЫХ С НАЛИЧИЕМ ИНДУЦИРОВАННЫХ ГАЛЬВАНИЧЕСКИХ ТОКОВ, ВОЗНИКАЮЩИХ В ПОЛОСТИ РТА МЕЖДУ МЕТАЛЛИЧЕСКИМИ ЗУБНЫМИ ПРОТЕЗАМИ НАЗЫВАЕТСЯ**

- а. гальваноз
- б. гальванопластика
- в. гальванотехника
- г. гальваностегия

**2. ПЕРВЫМ ЭТАПОМ ОРТОПЕДИЧЕСКОГО ЛЕЧЕНИЯ БОЛЬНОГО С ТРАВМОЙ ЧЕЛЮСТНО-ЛИЦЕВОЙ ОБЛАСТИ ЯВЛЯЕТСЯ**

- д. изготовление формирующего протеза
- е. первая врачебная помощь
- ж. изготовление постоянного протеза

з. изготовление имедиат-протеза

### 3. ПРИКУС ПРЕДСТАВЛЯЕТ СОБОЙ

- д. вид смыкания зубных рядов в центральной окклюзии
- е. вид окклюзии зубов
- ж. любое смыкание зубных рядов
- з. смыкание зубных рядов при выдвигении нижней челюсти вперед

### 4. ТРАНСВЕРЗАЛЬНАЯ ОККЛЮЗИОННАЯ КРИВАЯ ПО ИМЕНИ АВТОРА НАЗЫВАЕТСЯ КРИВАЯ

- д. Уилсона
- е. Шпее
- ж. Беннетта
- з. Хантера

**Ответы:** все варианты под буквой а

4) Подготовить рефераты на темы:

1. Устройства для визуализации печати 3D-объектов: 3D-мониторы, 3D-принтеры
2. Программное обеспечение 3D-технологий. Системы автоматизированного проектирования.
3. Программное обеспечение 3D-технологий. Системы автоматизированного производства.

### Рекомендуемая литература:

#### Основная:

1. Ортопедическая стоматология: учебник для студентов. Н. Г. Аболмасов, Н. Н. Аболмасов, М. С. Сердюков. МЕДпресс-информ, 2011.
2. Лекции по ортопедической стоматологии: учебное пособие. Под ред. Т.И. Ибрагимова. М.ГЭОТАР-Медиа, 2010

#### Дополнительная:

1. Ортопедическая стоматология: учебник. Под ред. И.Ю.Лебедеико, Э.С.Каливрадджияна. ГЭОТАР-Медиа, 2011
2. Ортопедическая стоматология : национальное руководство ред.: И. Ю. Лебедеико, С. Д. Арутюнов, А. Н. Ряховский. М. : "ГЭОТАР-Медиа", 2016. - 824 с. : ил.
3. Ортопедическая стоматология Н. Г. Аболмасов [и др.]. "МЕДпресс-информ", 2013
4. Запись и ведение медицинской карты в клинике ортопедической стоматологии Ибрагимов Т.И., [Электронный ресурс] : учебное пособие / Под ред. проф. Т.И. Ибрагимова - М. :ГЭОТАР-Медиа, 2013. - 224 с. - ISBN 978-5-9704-2439-1 –

### Семинарское занятие 5.1. Методические основы 3D-ортопедической стоматологии

**Цель:** Дать понятие о технологии изготовлении 3D-объектов

#### Задачи:

Рассмотреть:

- Схему автоматизированной организации работ для изготовления зубных протезов.
- Особенности компьютерной технологии CEREC.
- Практические способы применения 3D-печати в ортопедической стоматологии.

Обучить:

- Работе с технологией CEREC
- Способам применения 3D-печати в ортопедической стоматологии.

Изучить:

- Пошаговый алгоритм практического использования современных цифровых 3D-технологий в ортопедической стоматологии

Сформировать:

- Структуру компьютерной технологии CEREC и принципы ее работы

#### Обучающийся должен знать:

- Структуру стоматологического отделения, инструментарий, методы его стерилизации.
- Методы профилактики ВИЧ-инфекции и гепатита.
- Развитие лица, полости рта и зубов.
- Строение челюстно-лицевой области. Теории прорезывание зубов.
- Особенности строения постоянных зубов в разные периоды их развития.
- Знать периоды закладки постоянных зубов, сроки их первичной минерализации. Иметь понятие об их физиологической зрелости.

#### Обучающийся должен уметь:

- Классифицировать дефекты зубных рядов
- Оценить нуждаемость в стоматологическом лечении.
- Определить с помощью рентгенограммы или визиограммы стадию и вид патологического процесса

#### Обучающийся должен владеть:

- Методами обследования пациента
- Правилами постановки диагноза при частичном отсутствии зубов по МКБ-10.

## Самостоятельная аудиторная работа обучающихся по теме:

### 1. Ответить на вопросы по теме занятия:

1. Какова схема автоматизированной организации работ для изготовления зубных протезов.
2. В чем особенности компьютерной технологии CEREC.
3. Карие существуют практические способы применения 3D-печати в ортопедической стоматологии.

### 2. Практическая работа.

Составить модель зубов на компьютерной программе

### 3. Задания для групповой работы

Работа с компьютерными программами 3D принтера

## Самостоятельная внеаудиторная работа обучающихся по теме:

Задания для самостоятельной внеаудиторной работы студентов по указанной теме:

1) Ознакомиться с теоретическим материалом по теме занятия с использованием конспектов лекций и/или рекомендуемой учебной литературы.

2) Ответить на вопросы для самоконтроля:

1. Какова Схема автоматизированной организации работ для изготовления зубных протезов.
2. В чем особенности компьютерной технологии CEREC.
3. Карие существуют практические способы применения 3D-печати в ортопедической стоматологии.

3) Проверить свои знания с использованием тестового контроля:

#### 1. УСЛОВИЕМ, ПРИ КОТОРОМ НЕ ОПРЕДЕЛЯЮТ ЦЕНТРАЛЬНУЮ ОККЛЮЗИЮ, ЯВЛЯЕТСЯ

- а. наличие зубов-антагонистов в функционально-ориентированных группах зубов
- б. наличие зубов-антагонистов в функционально-ориентированной группе зубов
- в. наличие зубов-антагонистов в функционально-ориентированной группе зубов
- г. патологическая генерализованная горизонтальная стёртость со снижением высоты нижнего отдела лица

#### 2. КОНСТРУКЦИЮ ДЛЯ ОПРЕДЕЛЕНИЯ ЦЕНТРАЛЬНОЙ ОККЛЮЗИИ ИЗГОТАВЛИВАЮТ ИЗ ВОСКА

- а. базисного
- б. моделировочного
- в. липкого
- г. бюгельного

#### 3. К АЛЬГИНАТНЫМ ОТТИСКНЫМ МАССАМ ОТНОСИТСЯ

- а. Ипин
- б. Сизэласт
- в. Спидекс
- г. Тиодент

#### 4. В ЦЕНТРАЛЬНОЙ ОККЛЮЗИИ СУСТАВНАЯ ГОЛОВКА НАХОДИТСЯ ПО ОТНОШЕНИЮ К СКАТУ СУСТАВНОГО БУГОРКА

- а. основания
- б. на середине
- в. на вершине
- г. на любом участке

**Ответы:** все варианты под буквой а

### Рекомендуемая литература:

#### Основная:

1. Ортопедическая стоматология: учебник для студентов. Н. Г. Аболмасов, Н. Н. Аболмасов, М. С. Сердюков. МЕДпресс-информ, 2011.
2. Лекции по ортопедической стоматологии: учебное пособие. Под ред. Т.И. Ибрагимов. М.ГЭОТАР-Медиа, 2010

#### Дополнительная:

1. Ортопедическая стоматология: учебник. Под ред. И.Ю.Лебеденко, Э.С.Каливрадзяна. ГЭОТАР-Медиа, 2011
2. Ортопедическая стоматология : национальное руководство ред.: И. Ю. Лебеденко, С. Д. Арутюнов, А. Н. Ряховский. М. : "ГЭОТАР-Медиа", 2016. - 824 с. : ил.
3. Ортопедическая стоматология Н. Г. Аболмасов [и др.]. "МЕДпресс-информ", 2013
4. Запись и ведение медицинской карты в клинике ортопедической стоматологии Ибрагимов Т.И., [Электронный ресурс] : учебное пособие / Под ред. проф. Т.И. Ибрагимов - М. :ГЭОТАР-Медиа, 2013. - 224 с. - ISBN 978-5-9704-2439-1 –

## Семинарское занятие 5.2. Основные модули и этапы работы CAD/CAM-систем стоматологического назначения

**Цель:** Ознакомить с модулями и этапами работы CAD/CAM-систем стоматологического назначения

### Задачи:

Рассмотреть:

- Функциональные компоненты CAD/CAM-систем.
- Этапы работы CAD/CAM-системы

Обучить:



- Понятиям о функциональных составляющих CAD/CAM-систем.

Изучить:

- Принципы работы CAD/CAM-систем.

Сформировать:

- Структуру работы CAD/CAM-систем.

**Обучающийся должен знать:**

- Функциональную анатомию челюстно-лицевой области.
- Клинику частичного отсутствия зубов, этиологию,
- Классификацию дефектов зубных рядов,
- Правила формулирования диагноза.

**Обучающийся должен уметь:**

- Классифицировать дефекты зубных рядов
- Оценить нуждаемость в стоматологическом лечении.
- Определить с помощью рентгенограммы или визиограммы стадию и вид патологического процесса

**Обучающийся должен владеть:**

- Методами обследования пациента
- Правилами постановки диагноза при частичном отсутствии зубов по МКБ-10.

**Самостоятельная аудиторная работа обучающихся по теме:**

**1. Ответить на вопросы по теме занятия:**

1. Назовите функциональные компоненты CAD/CAM-систем.
2. Обоснуйте этапы работы CAD/CAM-системы

**2. Практическая работа.**

Работа с компьютерной программой

**3. Задания для групповой работы**

1. Работа с компьютерными программами 3D принтера.

2. Разобрать презентации на темы:

1. Программное обеспечение 3D-технологий. Пакеты программ для создания 3D-графики. CAD/CAM-системы стоматологического применения
2. Методические основы 3D-ортопедической стоматологии. История развития CAD/CAM-системах. Функции. Преимущества и недостатки.
3. Основные модули и этапы работы CAD/CAM-систем стоматологического назначения

**Самостоятельная внеаудиторная работа обучающихся по теме:**

*Задания для самостоятельной внеаудиторной работы студентов по указанной теме:*

1) Ознакомиться с теоретическим материалом по теме занятия с использованием конспектов лекций и/или рекомендуемой учебной литературы.

2) Ответить на вопросы для самоконтроля:

1. Назовите функциональные компоненты CAD/CAM-систем.
2. Обоснуйте этапы работы CAD/CAM-системы

3) Проверить свои знания с использованием тестового контроля:

**1. КРАТНОСТЬ ВЫПОЛНЕНИЯ МАНИПУЛЯЦИИ: «ИЗМЕРЕНИЕ ПОДВИЖНОСТИ СУСТАВА (УГЛОМЕТРИЯ)» В ДИАГНОСТИКЕ КОНЦЕВЫХ ДЕФЕКТОВ ЗУБНЫХ РЯДОВ**

- а. однократно
- б. согласно алгоритму
- в. несколько раз (2 и более)
- г. на усмотрение лечащего врача (по потребности)

**2. ПРИ ХРОНИЧЕСКИХ АРТРИТАХ ВИСОЧНО-НИЖНЕЧЕЛЮСТНОГО СУСТАВА НА РЕНТГЕНОГРАММЕ НАБЛЮДАЕТСЯ**

- а. нечёткий контур суставной головки, сужение суставной щели
- б. уплощение суставной головки и значительная атрофия суставного бугорка
- в. расширение суставной щели
- г. деформация костных элементов сустава

**3. ПОСЛЕ ОРТОПЕДИЧЕСКОГО ЛЕЧЕНИЯ БОЛЬНЫХ С ХРОНИЧЕСКИМИ ЗАБОЛЕВАНИЯМИ СЛИЗИСТОЙ ОБОЛОЧКИ СЛЕДУЕТ ПРОВОДИТЬ ПРОФИЛАКТИЧЕСКИЕ ОСМОТРЫ ПОЛОСТИ РТА И ПРОТЕЗОВ**

- а. 2 раза в год
- б. 1 раз в 3 года
- в. 1 раз в 2 года
- г. 1 раз в полгода

**4. УГОЛ ТРАНСВЕРЗАЛЬНОГО РЕЗЦОВОГО ПУТИ (ГОТИЧЕСКИЙ УГОЛ) РАВЕН (В ГРАДУСАХ)**

- а. 100-110
- б. 17-33
- в. 40-60
- г. 80-90

**Ответы:** верны все варианты под буквой а

4) Подготовить презентации на темы:

1. Программное обеспечение 3D-технологий. Пакеты программ для создания 3D-графики. CAD/CAM-системы стоматологического применения
2. Методические основы 3D-ортопедической стоматологии. История развития CAD/CAM-системах. Функции. Преимущества и недостатки.
3. Основные модули и этапы работы CAD/CAM-систем стоматологического назначения

#### **Рекомендуемая литература:**

##### **Основная:**

1. Ортопедическая стоматология: учебник для студентов. Н. Г. Аболмасов, Н. Н. Аболмасов, М. С. Сердюков. МЕДпресс-информ, 2011.
2. Лекции по ортопедической стоматологии: учебное пособие. Под ред. Т.И. Ибрагимов. М.ГЭОТАР-Медиа, 2010

##### **Дополнительная:**

1. Ортопедическая стоматология: учебник. Под ред. И.Ю.Лебедеенко, Э.С.Каливрадзяна. ГЭОТАР-Медиа, 2011
2. Ортопедическая стоматология : национальное руководство ред.: И. Ю. Лебедеенко, С. Д. Арутюнов, А. Н. Ряховский. М. : "ГЭОТАР-Медиа", 2016. - 824 с. : ил.
3. Ортопедическая стоматология Н. Г. Аболмасов [и др.]. "МЕДпресс-информ", 2013
4. Запись и ведение медицинской карты в клинике ортопедической стоматологии Ибрагимов Т.И., [Электронный ресурс] : учебное пособие / Под ред. проф. Т.И. Ибрагимов - М. :ГЭОТАР-Медиа, 2013. - 224 с. - ISBN 978-5-9704-2439-1 –

#### **Семинарское занятие 5.3. Цифровая модель**

**Цель:** Ознакомить с понятием цифровая модель способами ее получения

##### **Задачи:**

Рассмотреть:

- Технику получения цифровой модели

Обучить:

- Понятиям о контактных и бесконтактных методах измерения профиля поверхности.

Изучить:

- Принципы методов измерения профиля поверхности.

Сформировать

- Этапы получения цифровой модели в CAD/CAM -системах

##### **Обучающийся должен знать:**

- Функциональную анатомию челюстно-лицевой области.
- Клинику частичного отсутствия зубов, этиологию,
- Классификацию дефектов зубных рядов,
- Правила формулирования диагноза.

##### **Обучающийся должен уметь:**

- Классифицировать дефекты зубных рядов
- Оценить нуждаемость в стоматологическом лечении.
- Определить с помощью рентгенограммы или визиограммы стадию и вид патологического процесса

##### **Обучающийся должен владеть:**

- Методами обследования пациента
- Правилами постановки диагноза при частичном отсутствии зубов по МКБ-10.

#### **Самостоятельная аудиторная работа обучающихся по теме:**

##### **1. Ответить на вопросы по теме занятия:**

1. Что такое цифровая модель
2. В чем заключается контактный метод измерения профиля поверхности.
3. Расскажите о бесконтактном методе измерения профиля поверхности.

##### **2. Практическая работа.**

Провести сканирование моделей

##### **3. Задания для групповой работы**

Работа с компьютерными программами 3D принтера

#### **Самостоятельная внеаудиторная работа обучающихся по теме:**

*Задания для самостоятельной внеаудиторной работы студентов по указанной теме:*

1) Ознакомиться с теоретическим материалом по теме занятия с использованием конспектов лекций и/или рекомендуемой учебной литературы.

2) Ответить на вопросы для самоконтроля:

1. Что такое цифровая модель
2. В чем заключается контактный метод измерения профиля поверхности.
3. Расскажите о бесконтактном методе измерения профиля поверхности.

3) Проверить свои знания с использованием тестового контроля:

1. КОМПЛЕКС ПАТОЛОГИЧЕСКИХ КЛИНИЧЕСКИХ СИМПТОМОВ СВЯЗАННЫХ С НАЛИЧИЕМ ИНДУЦИРОВАННЫХ ГАЛЬВАНИЧЕСКИХ ТОКОВ, ВОЗНИКАЮЩИХ В ПОЛОСТИ РТА МЕЖДУ

## МЕТАЛЛИЧЕСКИМИ ЗУБНЫМИ ПРОТЕЗАМИ НАЗЫВАЕТСЯ

- а. гальваноз
- б. гальванопластика
- в. гальванотехника
- г. гальваностегия

## 2. ПЕРВЫМ ЭТАПОМ ОРТОПЕДИЧЕСКОГО ЛЕЧЕНИЯ БОЛЬНОГО С ТРАВМОЙ ЧЕЛЮСТНО-ЛИЦЕВОЙ ОБЛАСТИ ЯВЛЯЕТСЯ

- а. изготовление формирующего протеза
- б. первая врачебная помощь
- в. изготовление постоянного протеза
- г. изготовление имедиат-протеза

## 3. ПРИКУС ПРЕДСТАВЛЯЕТ СОБОЙ

- а. вид смыкания зубных рядов в центральной окклюзии
- б. вид окклюзии зубов
- в. любое смыкание зубных рядов
- г. смыкание зубных рядов при выдвигении нижней челюсти вперед

## 4. ТРАНСВЕРЗАЛЬНАЯ ОККЛЮЗИОННАЯ КРИВАЯ ПО ИМЕНИ АВТОРА НАЗЫВАЕТСЯ КРИВАЯ

- а. Уилсона
- б. Шпее
- в. Беннетта
- г. Хантера

**Ответы:** верны все варианты под буквой а

### Рекомендуемая литература:

#### Основная:

1. Ортопедическая стоматология: учебник для студентов. Н. Г. Аболмасов, Н. Н. Аболмасов, М. С. Сердюков. МЕДпресс-информ, 2011.
2. Лекции по ортопедической стоматологии: учебное пособие. Под ред. Т.И. Ибрагимов. М.ГЭОТАР-Медиа, 2010

#### Дополнительная:

1. Ортопедическая стоматология: учебник. Под ред. И.Ю.Лебедеико, Э.С.Каливрадджияна. ГЭОТАР-Медиа, 2011
2. Ортопедическая стоматология : национальное руководство ред.: И. Ю. Лебедеико, С. Д. Арутюнов, А. Н. Ряховский. М. : "ГЭОТАР-Медиа", 2016. - 824 с. : ил.
3. Ортопедическая стоматология Н. Г. Аболмасов [и др.]. "МЕДпресс-информ", 2013
4. Запись и ведение медицинской карты в клинике ортопедической стоматологии Ибрагимов Т.И., [Электронный ресурс] : учебное пособие / Под ред. проф. Т.И. Ибрагимов - М. :ГЭОТАР-Медиа, 2013. - 224 с. - ISBN 978-5-9704-2439-1 –

### Семинарское занятие 5.4. Современные тенденции развития CAD/CAM-систем в ортопедической стоматологии.

**Цель:** Ознакомить с современными тенденциями развития CAD/CAM-систем в ортопедической стоматологии.

#### Задачи:

Рассмотреть:

- Основы современных тенденций развития CAD/CAM-систем в ортопедической стоматологии

Обучить:

- Понятию о современных тенденциях развития CAD/CAM-систем в ортопедической стоматологии

Изучить:

- Принципы развития CAD/CAM-систем в ортопедической стоматологии

Сформировать

- Классификация CAD/CAM-систем по концептуальному признаку

#### Обучающийся должен знать:

- Функциональную анатомию челюстно-лицевой области.
- Клинику частичного отсутствия зубов, этиологию,
- Классификацию дефектов зубных рядов,
- Правила формулирования диагноза.

#### Обучающийся должен уметь:

- Классифицировать дефекты зубных рядов
- Оценить нуждаемость в стоматологическом лечении.
- Определить с помощью рентгенограммы или визиограммы стадию и вид патологического процесса

#### Обучающийся должен владеть:

- Методами обследования пациента
- Правилами постановки диагноза при частичном отсутствии зубов по МКБ-10.

### Самостоятельная аудиторная работа обучающихся по теме:

#### 1. Ответить на вопросы по теме занятия:

1. Расскажите принципы развития CAD/CAM-систем в ортопедической стоматологии
2. Назовите Классификация CAD/CAM-систем по концептуальному признаку

## 2. Практическая работа.

- Работа в программах 3-D принтера

## 3. Задания для групповой работы

Разобрать презентации на темы:

1. Получение цифровой модели. Контактные и бесконтактные методы измерения профиля поверхности
2. САD-модуль.
3. Программное обеспечение САD/САМ-систем
4. САМ-модуль.
5. Современные тенденции развития САD/САМ-систем в ортопедической стоматологии.

## 3) Самостоятельная внеаудиторная работа обучающихся по теме:

1) Ознакомиться с теоретическим материалом по теме занятия с использованием конспектов лекций и/или рекомендуемой учебной литературы.

2) Ответить на вопросы для самоконтроля:

1. Расскажите принципы развития САD/САМ-систем в ортопедической стоматологии
2. Назовите Классификация САD/САМ-систем по концептуальному признаку

3) Проверить свои знания с использованием тестового контроля:

### 1. УСЛОВИЕМ, ПРИ КОТОРОМ НЕ ОПРЕДЕЛЯЮТ ЦЕНТРАЛЬНУЮ ОККЛЮЗИЮ, ЯВЛЯЕТСЯ

- а. наличие зубов-антагонистов в функционально-ориентированных группах зубов
- б. наличие зубов-антагонистов в функционально-ориентированных группах зубов
- в. наличие зубов-антагонистов в функционально-ориентированной группе зубов
- г. патологическая генерализованная горизонтальная стёртость со снижением высоты нижнего отдела лица

### 2. КОНСТРУКЦИЮ ДЛЯ ОПРЕДЕЛЕНИЯ ЦЕНТРАЛЬНОЙ ОККЛЮЗИИ ИЗГОТАВЛИВАЮТ ИЗ ВОСКА

- а. базисного
- б. моделировочного
- в. липкого
- г. бюгельного

### 3. К АЛЬГИНАТНЫМ ОТТИСКНЫМ МАССАМ ОТНОСИТСЯ

- а. Ипин
- б. Сиэласт
- в. Спидекс
- г. Тиодент

### 4. В ЦЕНТРАЛЬНОЙ ОККЛЮЗИИ СУСТАВНАЯ ГОЛОВКА НАХОДИТСЯ ПО ОТНОШЕНИЮ К СКАТУ СУСТАВНОГО БУГОРКА

- а. основания
- б. на середине
- в. на вершине
- г. на любом участке

**Ответы:** верны все варианты под буквой а

4) Подготовить презентации на темы:

1. Получение цифровой модели. Контактные и бесконтактные методы измерения профиля поверхности
2. САD-модуль.
3. Программное обеспечение САD/САМ-систем
4. САМ-модуль.
5. Современные тенденции развития САD/САМ-систем в ортопедической стоматологии.

## Рекомендуемая литература:

### Основная:

1. Ортопедическая стоматология: учебник для студентов. Н. Г. Аболмасов, Н. Н. Аболмасов, М. С. Сердюков. МЕДпресс-информ, 2011.
2. Лекции по ортопедической стоматологии: учебное пособие. Под ред. Т.И. Ибрагимова. М.ГЭОТАР-Медиа, 2010

### Дополнительная:

1. Ортопедическая стоматология: учебник. Под ред. И.Ю.Лебеденко, Э.С.Каливрадзяна. ГЭОТАР-Медиа, 2011
2. Ортопедическая стоматология : национальное руководство ред.: И. Ю. Лебеденко, С. Д. Арутюнов, А. Н. Ряховский. М. : "ГЭОТАР-Медиа", 2016. - 824 с. : ил.
3. Ортопедическая стоматология Н. Г. Аболмасов [и др.]. "МЕДпресс-информ", 2013
4. Запись и ведение медицинской карты в клинике ортопедической стоматологии Ибрагимов Т.И., [Электронный ресурс] : учебное пособие / Под ред. проф. Т.И. Ибрагимова - М. :ГЭОТАР-Медиа, 2013. - 224 с. - ISBN 978-5-9704-2439-1 –

## Раздел 6. Ортопедическое лечение при заболеваниях ВНЧС.

### Практическое занятие 6.1. Диагностика, классификация патологии ВНЧС.

**Цель:** Изучить этиологию, патогенез, клинику, классификацию, специальные методы обследования и современные методы ортопедического лечения больных с заболеваниями ВНЧС.

## **Задачи:**

### **Рассмотреть:**

- Особенности строения височно-нижнечелюстного сустава.
- Взаимосвязи основных элементов зубочелюстно-лицевой системы с центральной нервной системой
- Этиологические факторы дисфункции сустава

### **Обучить:**

- Методам обследования и диагностики у больных с заболеваниями височно-нижнечелюстного сустава

### **Изучить:**

- Виды ортопедических методов лечения больных с патологической стираемостью зубов

### **Сформировать:**

- Понятия об ортопедических методах лечения больных с заболеваниями височно-нижнечелюстного сустава
- Порядки оказания медицинской помощи при стоматологических заболеваниях.

### **Обучающийся должен знать:**

- Функциональную анатомию челюстно-лицевой области.
- Методы обследования больных с заболеваниями височно-нижнечелюстного сустава
- Диагностику и лечение больных с заболеваниями височно-нижнечелюстного сустава.
- Основные методы ортопедического обследования больных с заболеваниями височно-нижнечелюстного сустава
- Особенности лечения больных с заболеваниями височно-нижнечелюстного сустава.
- Классификации заболеваний височно-нижнечелюстного сустава, требующих ортопедического лечения

### **Обучающийся должен уметь:**

- Выявить окклюзионно-артикуляционный синдром
- Методы обследования, диагностики больных с заболеваниями височно-нижнечелюстного сустава
- Определить индексы жевательной эффективности.
- Оценить состояние зубочелюстного аппарата
- Составить план лечения и диспансерного наблюдения.

### **Обучающийся должен владеть:**

- Знаниями о функциональной анатомии челюстно-лицевой области
- Диагностикой и лечением больных с заболеваниями височно-нижнечелюстного сустава
- Методом составления плана обследования.
- Умением поставить предварительный диагноз.
- Умением поставить окончательный диагноз, после проведения дополнительных и лабораторных исследований.

### **Самостоятельная аудиторная работа обучающихся по теме:**

#### **1. Ответить на вопросы по теме занятия**

1. Анатомо-топографические особенности ВНЧС.
2. Этиология, патогенез заболеваний ВНЧС.
3. Классификация заболеваний ВНЧС (Бернадский, Хватова, Петросов).
4. Отологический и болевые синдромы при патологии ВНЧС.
5. Методы специального исследования морфологических и функциональных изменений ВНЧС.
6. Изучение движений нижней челюсти с применением современных методов.
7. Основные виды ортопедических аппаратов и протезов, применяемые при лечении больных с патологией ВНЧС.

#### **2. Практическая работа.**

##### **1) Освоить манипуляции:**

- Провести стоматологический осмотр пациента с заболеваниями височно-нижнечелюстного сустава
- Освоить практический навык формулирования диагноза
- Собрать анамнез
- Записать карту стоматологического осмотра.

##### **2) Цель работы:**

- освоить формулирование диагноза

##### **3) Методика проведения работы (алгоритм освоения навыка):**

- Провести осмотр пациента
- Записать зубную формулу
- Поставить диагноз по МКБ
- Составить план лечения и подготовки к ортопедическому лечению пациентов с заболеваниями височно-нижнечелюстного сустава

##### **4) Результаты:**

- Произвести запись в амбулаторной карте форма 043/У
- правильно определить форму альвеолярного отростка.
- Определить степень податливости слизистой рта

##### **5) Выводы:**

- Сформулировать диагноз у пациента с дефектами зубных рядов.
- Назначить дополнительные методы лечения у пациента с дефектами зубных рядов.

— Заполнение медицинской карты, обследуемого стоматологического больного (на студентах и на пациентах).

— План лечения: \_\_\_\_\_

### 3. Решить ситуационные задачи

#### 1) Алгоритм разбора задач:

— проанализировать данные представленные в задаче (жалобы и данные объективного обследования пациента)

— на основании клинических данных и методов дополнительного исследования сформулировать диагноз

#### 2) Пример задачи с разбором по алгоритму:

В клинику обратилась пациентка И., 55 лет. Жалобы: на затрудненное пережевывание пищи, изменение цвета зубов, болевые ощущения в области ВНЧС;

Анамнез заболевания: первое протезирование проводилось 15 лет назад, последнее посещение стоматолога 3 года назад (по поводу удаления зуба 3.6). Объективно при осмотре: Слизистая оболочка десны в области зубов 1.1, 1.2, 2.1, 2.2 гиперемирована, отечна. Имеются твердые и мягкие зубные отложения. Высота нижнего отдела лица не изменена.

#### Контрольные вопросы

1. Поставьте диагноз.

2. Предложите вариант ортопедического лечения без учета имплантации.

с	с	с	с	к	с	к	к	к	к	с	к	к	к	п	0
18	17	16	15	14	13	12	11	21	22	23	24	25	26	27	28
48	47	46	45	44	43	42	41	31	32	33	34	35	36	37	38
0	к	0	с	с							с	с	0	к	0

3. Укажите сроки проведения профилактического осмотра пациентов.

#### Эталон ответа.

#### 1. Диагноз:

Хронический генерализованный парадонтит

Средней степени тяжести

Частичное отсутствие зубов вследствие осложненного кариеса

Дефект зубного ряда по Кеннеди НЧ Шкл 1 под/кл.

С потерей жевательной эффективности 24% по Агапову

Косметический дефект

Сопутствующие стоматологические заболевания: Оклюзионно-артикуляционный синдром ВНЧС (ОАС ВНЧС)

#### 2. Ортопедическое лечение:

На базе парадонтологического кабинета - проведение профессиональной гигиены;

#### План ортопедического лечения:

Снятие диагностических слепков, получение и изучение диагностических моделей. Получение окклюзиограммы.

Проведение этапа избирательного пришлифовывания зубов. Определение ЦО, высоты прикуса

Лечение начинается с назначения пациенту охранительного режима движений НЧ:

1. Исключить широкое открывание рта

2. Исключить момент откусывания пищи

3. Исключить прием жесткой пищи

4. Исключить одностороннее жевание

На фоне острых болей и спазма мышц не рекомендуется проведение ортопедического лечения. Желательно назначить препараты успокаивающие, обезболивающие, физиотерапию, релаксирующие мероприятия, а только после снятия острых болевых ощущений начинать ортопедические вмешательства: изготовление временной протетической конструкции - стабилизирующей шины.

После исчезновения болевых ощущений в области ВНЧС провести рациональное протезирование:

— Снятие ранее изготовленных конструкций

— Изготовление мостовидного, шинирующего по дуге мостовидного протеза МК на ВЧ с опорами на 17,16,15, 14,13,12,11,21,22,23,24,25,26,27 зубов

— На НЧ Изготовление ИК на зубы 4.7;4.5;3.7 и бюгельного протеза, так как зуб 3.7 не в состоянии уже быть опорой мостовидного протеза.

#### 3) Задачи для самостоятельного разбора на занятии:

##### Задача 1

В клинику обратилась пациентка В. 52 года. Жалобы: на затрудненное пережевывание пищи, неудовлетворительную эстетику.

Анамнез заболевания: зубы удалялись в течение всей жизни вследствие кариеса и его осложнений. Последнее посещение стоматолога около 4 лет назад.

Данные объективного обследования, внешний осмотр: Лицо симметричное.

Регионарные лимфатические узлы не пальпируются. Функция ВНЧС не нарушена.

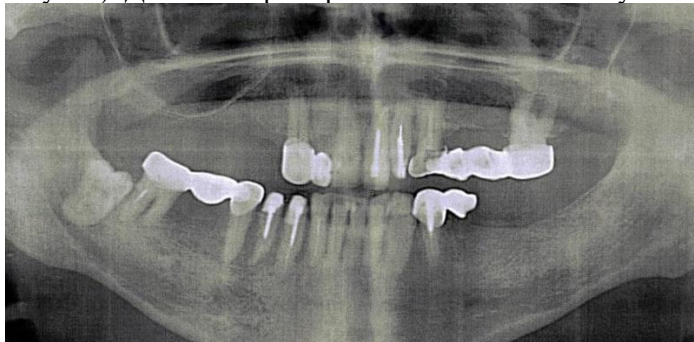
Зубная формула:

0	0	0	0	0	К	И	П/С	П	П	К	И	И	К	0	0
---	---	---	---	---	---	---	-----	---	---	---	---	---	---	---	---

18	17	16	15	14	13	12	11	21	22	23	24	25	26	27	28
48	47	46	45	44	43	42	41	31	32	33	34	35	36	37	38
	К	И	К	К	К	П	П/С	П/С			К	К	0	0	0

Осмотр полости рта:

Прикус: соотношение челюстей по ортогнатическому типу. Имеются композитные реставрации неудовлетворительного качества в области зуба 1.1, 2.1. В полости рта штампованно-паянный мостовидный протез в области зубов 1.2-1.3. Пластмассовый мостовидный протез 2.3-2.6. Штампованно-паянный мостовидный протез в области зубов 3.4-3.5. Объединенные пластмассовые коронки 4.3, 4.4. Штампованно-паянный мостовидный протез 4.5-4.7. Все штампованно-паянные мостовидные протезы неудовлетворительного качества (нарушено краевое прилегание в области опорных зубов). Десна гиперемирована в области всех зубов.



#### Контрольные вопросы

1. Поставьте диагноз.
2. Предложите вариант ортопедического лечения без учета имплантации.
3. Укажите сроки проведения профилактического осмотра пациентов.

#### 4. Задания для групповой работы:

- 1) Освоить следующие манипуляции:
  - a. Рассмотреть ОПТГ пациентов с данной патологией.
  - b. Осмотр пациента с данной патологией.
- 2) Цель работы: научиться анализировать клинические данные и методы дополнительного исследования, формулировать диагноз, составлять план лечения.
- 3) Методика проведения работы (алгоритм освоения навыка): осмотр полости рта стоматологического пациента с помощью стоматологического инструментария с регистрацией возможной функциональной и морфологической патологии (на студентах и пациентах стоматологической поликлиники).
- 4) Результаты: на основании клинических данных и методов дополнительного исследования сформулировать диагноз
- 5) Выводы: план лечения составляется на основе поставленного диагноза.
- 6) Прослушать рефераты на темы:
  1. Височно-нижнечелюстной сустав (ВНЧС). Строение и биомеханика.
  2. Классификация поражений, этиология, патогенез заболеваний ВНЧС.
  3. Диагностика, клиника при заболеваниях ВНЧС.
  4. Современные методы ортопедического лечения больных с заболеваниями ВНЧС
  5. Методы клинического обследования пациентов с дисфункцией ВНЧС.
  6. Синдром болевой дисфункции ВНЧС

#### Самостоятельная внеаудиторная работа обучающихся по теме:

- 1). Ознакомиться с теоретическим материалом по теме занятия с использованием конспектов лекций и/или рекомендуемой учебной литературы.
- 2). Ответить на вопросы для самоконтроля:
  1. Этиология частичного отсутствия зубов.
  2. Классификация дефектов зубных рядов (по Кеннеди, Вильду, Гаврилову).
  3. Клиника частичного отсутствия зубов.
  4. Нарушение непрерывности зубного ряда.
  5. Распад зубного ряда на самостоятельно действующие группы зубов.
  6. Появление функционирующих и нефункционирующих групп зубов.
  7. Функциональная перегрузка пародонта сохранившихся зубов.
  8. Деформация окклюзии. Этиология, клинические формы.
  9. Нарушение функции жевания, речи, эстетических норм.

10. 7Нарушение функции ВНЧС при частичном отсутствии зубов.
11. Порядок обследования больного с частичным отсутствием зубов.
12. Формулирование диагноза при частичном отсутствии зубов.

3) Проверить свои знания с использованием тестового контроля (привести тестовые задания, ответы разместить после тестов)

1. Избирательное пришлифовывание зубов при патологии височно-нижнечелюстного сустава производится с целью
  - 1) уменьшения нагрузки на пародонт
  - 2) снижения окклюзионной высоты
  - 3) увеличения окклюзионной высоты
2. При боковых смещениях нижней челюсти суставная головка на балансирующей стороне движется:
  - 1) вниз, вперед и внутрь
  - 2) назад
  - 3) вниз
3. При сагитальных движениях нижней челюсти суставная головка совершает путь:
  - 1) вперед и вниз
  - 2) назад
  - 3) вперед и кнаружи
4. При боковых смещениях нижней челюсти суставная головка на балансирующей стороне движется:
  - 1) вниз, вперед и внутрь
  - 2) вниз
  - 3) вниз и вперед
5. Контакт зубов на балансирующей стороне при боковой окклюзии:
  - 1) бугорковый разноименными
  - 2) бугорковый одноименными
  - 3) фиссурно-бугорковый
6. Контакт зубов на рабочей стороне при боковой окклюзии:
  - 1) бугорковый одноименными
  - 2) бугорковый разноименными
  - 3) фиссурно-бугорковый
7. Блокада движений нижней челюсти вызывает изменения:
  - 1) в височно-нижнечелюстном суставе
  - 2) в жевательных мышцах
  - 3) пульпе зуба
8. Метод лучевой диагностики позволяющий исследовать состояние мягких тканей ВНЧС
  - 1) магнитно-резонансная томография
  - 2) томография
  - 3) компьютерная томография
9. В положении центральной окклюзии суставная головка нижней челюсти находится:
  - 1) у основания ската суставного бугорка
  - 2) на вершине суставного бугорка
  - 3) за суставным бугорком
10. При болезненной пальпации жевательных мышц и отсутствии рентгенологических изменений в ВНЧС предположительный диагноз:
  - 1) мышечно-суставная дисфункция
  - 2) артроз
  - 3) остеома суставного отростка нижней челюсти

Ответы на тест: верны все варианты под цифрой 1

4) Подготовить рефераты на темы:

1. Височно-нижнечелюстной сустав (ВНЧС). Строение и биомеханика.
2. Классификация поражений, этиология, патогенез заболеваний ВНЧС.
3. Диагностика, клиника при заболеваниях ВНЧС.
4. Современные методы ортопедического лечения больных с заболеваниями ВНЧС
5. Методы клинического обследования пациентов с дисфункцией ВНЧС.
6. Синдром болевой дисфункции ВНЧС

### Рекомендуемая литература:

#### Основная:

1. Ортопедическая стоматология: учебник для студентов. Н. Г. Аболмасов, Н. Н. Аболмасов, М. С. Сердюков. МЕДпресс-информ, 2011.
2. Лекции по ортопедической стоматологии: учебное пособие. Под ред. Т.И. Ибрагимова. М.ГЭОТАР-Медиа, 2010



### **Дополнительная:**

1. Ортопедическая стоматология: учебник. Под ред. И.Ю.Лебеденко, Э.С.Каливрадзияна. ГЭОТАР-Медиа, 2011
2. Ортопедическая стоматология : национальное руководство ред.: И. Ю. Лебеденко, С. Д. Арутюнов, А. Н. Ряховский. М. : "ГЭОТАР-Медиа", 2016. - 824 с. : ил.
3. Ортопедическая стоматология Н. Г. Аболмасов [и др.]. "МЕДпресс-информ", 2013
4. Запись и ведение медицинской карты в клинике ортопедической стоматологии Ибрагимов Т.И., [Электронный ресурс] : учебное пособие / Под ред. проф. Т.И. Ибрагимова - М. :ГЭОТАР-Медиа, 2013. - 224 с. - ISBN 978-5-9704-2439-1 –

### **Практическое занятие 6.2 Вывихи и дисфункциональные синдромы ВНЧС.**

**Цель:** Изучить клиническую картину и методы ортопедического лечения больных с вывихами и дисфункциональными синдромами ВНЧС.

#### **Задачи:**

##### **Рассмотреть:**

- клиническую картину вывихов и дисфункциональных синдромов ВНЧС.

##### **Обучить:**

- методам клинического обследования пациентов с дисфункцией ВНЧС.

##### **Изучить:**

- клиническую картину и методы ортопедического лечения больных с вывихами и дисфункциональными синдромами ВНЧС.

##### **Сформировать:**

- Понятие о клинической картине и методах ортопедического лечения больных с вывихами и дисфункциональными синдромами ВНЧС.

##### **Обучающийся должен знать:**

- Функциональную анатомию челюстно-лицевой области.
- Клиническую картину и методы ортопедического лечения больных с вывихами и дисфункциональными синдромами ВНЧС.

##### **Обучающийся должен уметь:**

- Проводить осмотр у пациентов с вывихом и дисфункциональными синдромами ВНЧС.

##### **Обучающийся должен владеть:**

- Планирования ортопедического лечения больных с вывихами и дисфункциональными синдромами ВНЧС.

#### **Самостоятельная аудиторная работа обучающихся по теме:**

##### **1. Ответить на вопросы по теме занятия**

1. Вывихи (острые и хронические). Подвывихи сустава, клиника, дифференциальная диагностика.
2. Вывихи внутрисуставного диска. Ортопедические методы лечения (Шредер, Померанцева-Урбанский, Ядрова, Петросов, Ходорович-Бургонская).
3. Окклюзионно-арткуляционный синдром. Этиология, патогенез. Ортопедические методы лечения.
4. Нейро-мышечный синдром, взаимосвязь с окклюзионно-арткуляционным синдромом.
5. Электро-миография при дисфункциональных синдромах.

##### **2. Практическая работа**

###### **1) Освоить манипуляции:**

- Провести стоматологический осмотр пациента с заболеваниями височно-нижнечелюстного сустава
- Освоить практический навык формулирования диагноза
- Собрать анамнез
- Записать карту стоматологического осмотра.

###### **2) Цель работы:**

- освоить формулирование диагноза

###### **3) Методика проведения работы (алгоритм освоения навыка):**

- Провести осмотр пациента
- Записать зубную формулу
- Поставить диагноз по МКБ
- Составить план лечения и подготовки к ортопедическому лечению пациентов с заболеваниями височно-нижнечелюстного сустава

###### **4) Результаты:**

- Произвести запись в амбулаторной карте форма 043/У
- правильно определить форму альвеолярного отростка.
- Определить степень податливости слизистой рта

###### **5) Выводы:**

- Сформулировать диагноз у пациента с дефектами зубных рядов.
- Назначить дополнительные методы лечения у пациента с дефектами зубных рядов.
- Заполнение медицинской карты, обследуемого стоматологического больного (на студентах и на пациентах).
- План лечения: \_\_\_\_\_

### 3. Решить ситуационные задачи

1) Алгоритм разбора задач:

- проанализировать данные представленные в задаче (жалобы и данные объективного обследования пациента)
- на основании клинических данных и методов дополнительного исследования сформулировать диагноз
- какие дополнительные методы обследования необходимы для подтверждения диагноза
- составьте план лечения

2) Пример задачи с разбором по алгоритму:

В клинику обратилась пациентка И., 49 лет. Жалобы: на затрудненное пережевывания пищи, неудовлетворительную эстетику, частичное отсутствие зубов.

Анамнез заболевания: пациентка ранее не протезировалась, к стоматологам обращалась только с острой болью. Со слов пациентки, зубы 1.5, 2.5 в течение жизни не прорезались. Стирание коронковых частей зубов происходило постепенно в течение 20 лет.

Внешний осмотр: Лицо асимметрично. Отмечается снижение высоты нижнего отдела лица на 6 мм. Выражены носогубные и подбородочные складки, углы рта опущены. Пальпация собственно жевательных, височных, латерально-крыловидных и задних брюшек двубрюшных мышц безболезненна. Открывание рта свободное. При пальпации поднижнечелюстные, подбородочные и шейные лимфоузлы подвижные, безболезненные.

Прикус – ортогнатический.

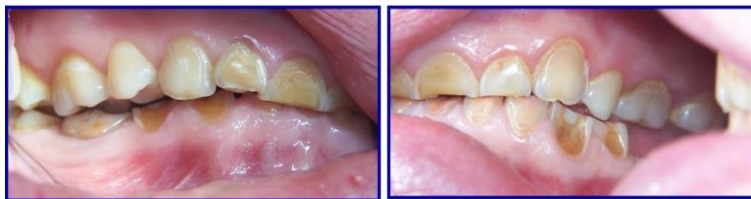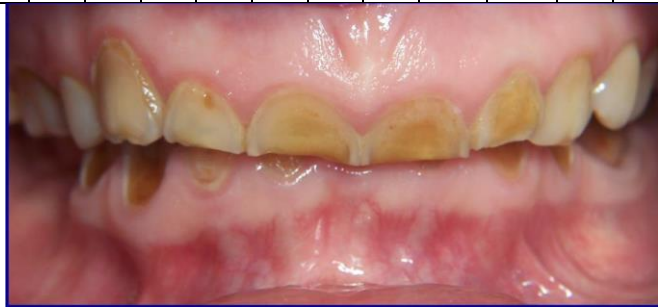Осмотр полости рта: состояние слизистой оболочки полости рта: бледно-розового цвета, умеренно увлажнена. Маргинальная десна верхней и нижней челюстей гиперемирована. На большинстве зубов определяется зубной налет. Повышенная

стираемость зубов 1.1, 1.2, 2.1, 2.2, 3.1, 3.2, 3.3, 3.4, 3.5, 4.1, 4.2, 4.3, 4.4. Незначительная гипертрофия альвеолярных отростков челюстей в области зубов 1.5, 1.6, 1.7, 3.1, 3.2, 3.3, 4.1, 4.2, 4.3. В области других зубов гипертрофия отсутствует. Снижение высоты нижнего отдела лица на 6 мм.

Рентгенологическое обследование:

На ортопантограмме: зубы 1.6, 2.8, 3.6, 3.7, 3.8, 4.5, 4.7 депульпированы; корневые каналы запломбированы до верхушек частично; зуб 4.7 – хронический гранулематозный периодонтит, кариес корня.

П	П	П	0	П								0	П	П	П
18	17	16	15	14	13	12	11	21	22	23	24	25	26	27	28
48	47	46	45	44	43	42	41	31	32	33	34	35	36	37	38
П	П	0	0										П	П	П



#### Контрольные вопросы:

1. Поставьте диагноз.
2. Перечислите этиологические факторы и патогенез повышенного стирания.
3. Какие этапы включает в себя протокол обследования пациента с повышенным стиранием?
4. Какие специальные дополнительные методы исследования необходимо провести для уточнения этиологических факторов повышенной стирания зубов и планирования лечения данной пациентки?
5. Этапы лечения повышенного стирания зубов декомпенсированной формы?

#### Эталон ответа:

1. Диагноз: Повышенная стираемость твердых тканей зубов. Генерализованная субкомпенсированная форма. Смешанная форма (горизонтальная и вертикальная). II степени тяжести.

Сопутствующие стоматологические заболевания: Частичная первичная адентия зубов 15,25. Снижающийся прикус – II стадия, развившаяся с преимущественной локализацией патологического процесса в зубных рядах; с деформацией зубных и альвеолярных дуг; хронический гранулематозный периодонтит, кариес корня зуба 4.7.

2. Этиологические факторы ПС:

А. Местные факторы, общие факторы

В. Эндогенные факторы, экзогенные факторы

3. Протокол обследования при ПС.

- 1) внешний осмотр пациента, осмотр полости рта;
- 2) пальпация жевательных мышц и элементов ВНЧС;
- 3) исследование интраальвеолярного расстояния;
- 4) изучение диагностических моделей;
- 5) рентгенография всех зубов;
- 6) электроодонтодиагностика всех зубов;
- 7) томография височно-нижнечелюстных суставов.

Желательно проводить электромиографическое обследование жевательных мышц, электромиотомографию и рентгеноцефалометрический анализ лицевого скелета.

4. Дополнительные методы обследования:

- ЭОД
- Изучение диагностических моделей!
- КЛКТ ВНЧС
- Электромиографическое обследование
- Рентгеноцефалометрический анализ лицевого скелета

5. Этапы лечения ПС декомпенсированной формы:

- Получение диагностических слепков и моделей
- Определение ЦО, высоты прикуса и мезиодистального положения НЧ
- При снижении высоты прикуса до 10 мм возможно одноэтапное протезирование сразу постоянными конструкциями
- При снижении высоты прикуса на 10 и более мм необходимо проведение ортодонтической подготовки – ПЕРЕСТРОЙКИ МИОТОНИЧЕСКОГО РЕФЛЕКСА: использование капши из быстротвердеющей пластмассы с постепенным наслаиванием пластмассы по 2 мм за раз.
- Адаптация и закрепление нового физиологического положения НЧ – 3 месяца
- Рациональное постоянное протезирование

3) Задачи для самостоятельного разбора на занятии:

У женщины 65 лет, пользующейся съёмными протезами при полном отсутствии зубов, имеются боли в околоушной области, при движении нижней челюсти, головные боли, боли в щеке справа. Проведено физиотерапевтическое лечение: гальванизация, электрофорез с новокаином на область сустава справа. Отмечено незначительное улучшение.

**Контрольные вопросы:**

1. Какое дополнительное обследование необходимо провести этой пациентке?

**4. Задания для групповой работы:**

1) Освоить следующие манипуляции:

1. Рассмотреть ОПТГ пациентов с данной патологией.

2. Осмотр пациента с данной патологией.

2) Цель работы: научиться анализировать клинические данные и методы дополнительного исследования, формулировать диагноз, составлять план лечения.

3) Методика проведения работы (алгоритм освоения навыка): осмотр полости рта стоматологического пациента с помощью стоматологического инструментария с регистрацией возможной функциональной и морфологической патологии (на студентах и пациентах стоматологической поликлиники).

4) Результаты: на основании клинических данных и методов дополнительного исследования сформулировать диагноз

5) Выводы: план лечения составляется на основе поставленного диагноза.

**Самостоятельная внеаудиторная работа обучающихся по теме:**

*Задания для самостоятельной внеаудиторной работы студентов по указанной теме:*

1) Ознакомиться с теоретическим материалом по теме занятия с использованием конспектов лекций и/или рекомендуемой учебной литературы.

2) Ответить на вопросы для самоконтроля (привести вопросы для самоконтроля)

1. Вывихи (острые и хронические). Подвывихи сустава, клиника, дифференциальная диагностика.

2. Вывихи внутрисуставного диска. Ортопедические методы лечения (Шредер, Померанцева-Урбанский, Ядрова, Петросов, Ходорович-Бургонская).

3. Оклюзионно-артикуляционный синдром. Этиология, патогенез. Ортопедические методы лечения.

4. Нейро-мышечный синдром, взаимосвязь с окклюзионно-артикуляционным синдромом.

5. Электромиография при дисфункциональных синдромах.

3) Проверить свои знания с использованием тестового контроля (привести тестовые задания, ответы разместить после тестов)

1. Методы лучевого исследования, которые позволяют определить взаимное расположение головки, диска и заднего ската бугорка внчс:

- 1) томография ВНЧС
  - 2) реография ВНЧС
  - 3) аксиография
2. При болевом синдроме в области височно-нижнечелюстного сустава, при отсутствии рентгенологических изменений в суставе возможен следующий диагноз:
- 1) мышечно-суставная дисфункция
  - 2) вывих
  - 3) артроз
3. Для диагностики заболевания височно-нижнечелюстного сустава применяют следующие методы:
- 1) измерение высоты нижнего отдела лица
  - 2) реография ВНЧС
  - 3) аксиография
4. Для лучевой диагностики заболеваний височно-нижнечелюстного сустава применяются:
- 1) метод Шюллера
  - 2) реография ВНЧС
  - 3) аксиография
5. Методы лучевой диагностики височно-нижнечелюстного сустава, при помощи которых возможно определить расположение суставной головки в ямке при центральной окклюзии
- 1) томография
  - 2) реография ВНЧС
  - 3) аксиография
6. Функциональные изменения височно-нижнечелюстного сустава после полной утраты зубов:
- 1) смещение суставной головки нижней челюсти кзади и вверх
  - 2) уплощение суставной ямки
  - 3) разволокнение внутрисуставного диска
7. Характерные признаки переднего двустороннего вывиха нижней челюсти
- 1) полуоткрытый незакрывающийся рот, резкая боль в ВНЧС, слюнотечение, затруднение речи
  - 2) смещение подбородка влево
  - 3) смещение подбородка вправо
8. Минимальный срок пользования репонирующей окклюзионной шиной при лечении дисфункции ВНЧС:
- 1) 3-6 месяцев
  - 2) семь суток
  - 3) три недели
9. Для исследования суставных шумов применяют:
- 1) фонендоскоп
  - 2) функциографию
  - 3) тонометр
10. При широком открывании рта головка нижней челюсти находится:
- 1) на вершине суставного бугорка
  - 2) в середине суставной ямки
  - 3) на скате суставного бугорка

*Ответы на тест: верны все варианты под цифрой 1*

#### **Рекомендуемая литература:**

##### **Основная:**

1. Ортопедическая стоматология: учебник для студентов. Н. Г. Аболмасов, Н. Н. Аболмасов, М. С. Сердюков. МЕДпресс-информ, 2011.
2. Лекции по ортопедической стоматологии: учебное пособие. Под ред. Т.И. Ибрагимова. М.ГЭОТАР-Медиа, 2010

##### **Дополнительная:**

1. Ортопедическая стоматология: учебник. Под ред. И.Ю.Лебеденко, Э.С.Каливрадзяна. ГЭОТАР-Медиа, 2011
2. Ортопедическая стоматология : национальное руководство ред.: И. Ю. Лебеденко, С. Д. Арутюнов, А. Н. Ряховский. М. : "ГЭОТАР-Медиа", 2016. - 824 с. : ил.
3. Ортопедическая стоматология Н. Г. Аболмасов [и др.]. "МЕДпресс-информ", 2013
4. Запись и ведение медицинской карты в клинике ортопедической стоматологии Ибрагимов Т.И., [Электронный ресурс] : учебное пособие / Под ред. проф. Т.И. Ибрагимова - М. :ГЭОТАР-Медиа, 2013. - 224 с. - ISBN 978-5-9704-2439-1 –

#### **Практическое занятие 6.3 Методы лечения больных с патологией ВНЧС при снижении высоты прикуса.**

**Цель:** Изучить клинику, дифференциальную диагностику и методы ортопедического лечения больных с патологией ВНЧС, связанной со снижением высоты прикуса.

##### **Задачи:**

##### **Рассмотреть:**

- Технику проведения осмотра у пациентов с патологией ВНЧС, связанной со снижением высоты прикуса.

##### **Обучить:**

- Технике проведения осмотра у пациентов с патологией ВНЧС, связанной со снижением высоты прикуса.

## Изучить:

- Технику проведения осмотра у пациентов с патологией ВНЧС, связанной со снижением высоты прикуса.

## Сформировать:

- Понятие о технике проведения осмотра у пациентов с патологией ВНЧС, связанной со снижением высоты прикуса.

## Обучающийся должен знать:

- Функциональную анатомию челюстно-лицевой области.
- Клинику, дифференциальную диагностику и методы ортопедического лечения больных с патологией ВНЧС, связанной со снижением высоты прикуса.

## Обучающийся должен уметь:

- Проводить осмотр у пациентов с патологией ВНЧС, связанной со снижением высоты прикуса.

## Обучающийся должен владеть:

- ортопедическим лечением больных с патологией ВНЧС, связанной со снижением высоты прикуса

### Самостоятельная аудиторная работа обучающихся по теме:

#### 1. Ответить на вопросы по теме занятия

1. Клинико-дифференциальная диагностика и принципы лечения больных с хроническими травматическими артритами.
2. Виды ортопедических аппаратов и протезов, применяемых при лечении заболеваний ВНЧС со снижением высоты прикуса.
3. Определение критерия степени восстановления высоты прикуса.
4. Рентгенологические методы исследования заболеваний ВНЧС.
5. Изучение движений нижней челюсти с помощью функциографа (Клейнрок-Хватовой-Шестопалова). Функциограмма.
6. Применение окклюзионной коррекции при лечении заболеваний ВНЧС.

#### 2. Практическая работа.

##### 1) Освоить манипуляции:

- Провести стоматологический осмотр пациента с заболеваниями височно-нижнечелюстного сустава
- Освоить практический навык формулирования диагноза
- Собрать анамнез
- Записать карту стоматологического осмотра.

##### 2) Цель работы:

- освоить формулирование диагноза

##### 3) Методика проведения работы (алгоритм освоения навыка):

- Провести осмотр пациента
- Записать зубную формулу
- Поставить диагноз по МКБ
- Составить план лечения и подготовки к ортопедическому лечению пациентов с заболеваниями височно-нижнечелюстного сустава

##### 4) Результаты:

- Произвести запись в амбулаторной карте форма 043/У
- правильно определить форму альвеолярного отростка.
- Определить степень податливости слизистой рта

##### 5) Выводы:

- Сформулировать диагноз у пациента с дефектами зубных рядов.
- Назначить дополнительные методы лечения у пациента с дефектами зубных рядов.
- Заполнение медицинской карты, обследуемого стоматологического больного (на студентах и на пациентах).
- План лечения: \_\_\_\_\_

#### 3. Решить ситуационные задачи

##### 1) Алгоритм разбора задач:

- проанализировать данные представленные в задаче (жалобы и данные объективного обследования пациента)
- на основании клинических данных и методов дополнительного исследования сформулировать диагноз
- какие дополнительные методы обследования необходимы для подтверждения диагноза
- составьте план лечения

##### 2) Пример задачи с разбором по алгоритму:

Двухсторонний концевой дефект зубного ряда на нижней челюсти. Глубокое резцовое перекрытие, за счёт дистального смещения нижней челюсти. Снижение высоты нижнего отдела лица. Жалоб на боль или хруст в височно-нижнечелюстных суставах нет. Какая тактика ортопедического лечения может быть применена при данной клинической ситуации?

- диагноз: частичное отсутствие зубов, вследствие кариеса и его осложнений, I класс по Кеннеди на н/ч, дистальный сдвиг н/ч

- дополнительные методы обследования: рентгенологическое обследование височно-нижнечелюстных суставов.

- лечение: двухэтапное ортопедическое лечение: первый этап – ортодонтический, с применением временного лечебного протеза восстанавливающего межальвеолярногорастояние; второй этап – изготовление постоянных зубных протезов после перестройки миотатического рефлекса и сагитального сдвига нижней челюсти.

3) Задачи для самостоятельного разбора на занятии:

У женщины 65 лет, пользующейся съёмными протезами при полном отсутствии зубов, имеются боли в околоушной области, при движении нижней челюсти, головные боли, боли в щеке справа. Проведено физиотерапевтическое лечение: гальванизация, электрофорез с новокаином на область сустава справа. Отмечено незначительное улучшение.

**Контрольные вопросы:**

1. Какое дополнительное обследование необходимо провести этой пациентке?

**4. Задания для групповой работы:**

1) Освоить следующие манипуляции:

1. Рассмотреть ОПТГ пациентов с данной патологией.

2. Осмотр пациента с данной патологией.

2) Цель работы: научиться анализировать клинические данные и методы дополнительного исследования, формулировать диагноз, составлять план лечения.

3) Методика проведения работы (алгоритм освоения навыка): осмотр полости рта стоматологического пациента с помощью стоматологического инструментария с регистрацией возможной функциональной и морфологической патологии (на студентах и пациентах стоматологической поликлиники).

4) Результаты: на основании клинических данных и методов дополнительного исследования сформулировать диагноз

5) Выводы: план лечения составляется на основе поставленного диагноза

6) Прослушать истории болезни на темы:

1. Лечение пациента с артритом ВНЧС.

2. Лечение пациента с артрозом ВНЧС.

3. Лечение пациента с синдромом болевой дисфункции ВНЧС.

4. Лечение пациента с вывихом ВНЧС.

**Самостоятельная внеаудиторная работа обучающихся по теме:**

*Задания для самостоятельной внеаудиторной работы студентов по указанной теме:*

1) *Ознакомиться с теоретическим материалом по теме занятия с использованием конспектов лекций и/или рекомендуемой учебной литературы.*

2) *Ответить на вопросы для самоконтроля (привести вопросы для самоконтроля)*

1. Клинико-дифференциальная диагностика и принципы лечения больных с хроническими травматическими артритами.

2. Виды ортопедических аппаратов и протезов, применяемых при лечении заболеваний ВНЧС со снижением высоты прикуса.

3. Определение критерия степени восстановления высоты прикуса.

4. Рентгенологические методы исследования заболеваний ВНЧС.

5. Изучение движений нижней челюсти с помощью функциографа (Клейнрок-Хватовой-Шестопалова). Функциограмма.

6. Применение окклюзионной коррекции при лечении заболеваний ВНЧС.

3) *Проверить свои знания с использованием тестового контроля (привести тестовые задания, ответы разместить после тестов)*

1. Синдром дисфункции ВНЧС относится к:

1) невоспалительным заболеваниям

2) воспалительным заболеваниям

3) аномалиям ВНЧС

2. Рентгенологическая картина при артрозах ВНЧС:

1) изменение формы костных элементов сустава

2) расширение суставной щели

3) уплотнение кортикального слоя суставной головки

3. Чрезмерным принято считать открывание рта:

1) более 56 мм

- 2) более 35 мм
  - 3) более 27 мм
4. Метод исследования, позволяющий визуально определить взаимное расположение головки, диска и заднего ската бугорка ВНЧС:
- 1) магнитно-резонансная томография ВНЧС
  - 2) рентгеновская томография ВНЧС
  - 3) аксиография
5. Методы лучевой диагностики височно-нижнечелюстного сустава, при помощи которых возможно определить расположение суставной головки в ямке при центральной окклюзии
- 1) томография
  - 2) реография ВНЧС
  - 3) аксиография
6. Функциональные изменения височно-нижнечелюстного сустава после полной утраты зубов:
- 1) смещение суставной головки нижней челюсти кзади и вверх
  - 2) уплощение суставной ямки
  - 3) разволокнение внутрисуставного диска
7. Характерные признаки переднего двустороннего вывиха нижней челюсти
- 1) полуоткрытый незакрывающийся рот, резкая боль в ВНЧС, слюнотечение, затруднение речи
  - 2) смещение подбородка влево
  - 3) смещение подбородка вправо
8. Минимальный срок пользования репозирующей окклюзионной шиной при лечении дисфункции ВНЧС:
- 1) 3-6 месяцев
  - 2) семь суток
  - 3) три недели
9. Для исследования суставных шумов применяют:
- 1) фонендоскоп
  - 2) функциографию
  - 3) тонометр
10. При широком открывании рта головка нижней челюсти находится:
- 1) на вершине суставного бугорка
  - 2) в середине суставной ямки
  - 3) на скате суставного бугорка

*Ответы на тест: верны все варианты под цифрой 1*

4) *Написать истории болезни на темы:*

5. Лечение пациента с артритом ВНЧС.
6. Лечение пациента с артрозом ВНЧС.
7. Лечение пациента с синдромом болевой дисфункции ВНЧС.
8. Лечение пациента с вывихом ВНЧС.

### **Рекомендуемая литература:**

#### **Основная:**

1. Ортопедическая стоматология: учебник для студентов. Н. Г. Аболмасов, Н. Н. Аболмасов, М. С. Сердюков. МЕДпресс-информ, 2011.
2. Лекции по ортопедической стоматологии: учебное пособие. Под ред. Т.И. Ибрагимов. М.ГЭОТАР-Медиа, 2010

#### **Дополнительная:**

1. Ортопедическая стоматология: учебник. Под ред. И.Ю.Лебеденко, Э.С.Каливрадзияна. ГЭОТАР-Медиа, 2011
2. Ортопедическая стоматология : национальное руководство ред.: И. Ю. Лебеденко, С. Д. Арутюнов, А. Н. Ряховский. М. : "ГЭОТАР-Медиа", 2016. - 824 с. : ил.
3. Ортопедическая стоматология Н. Г. Аболмасов [и др.]. "МЕДпресс-информ", 2013
4. Запись и ведение медицинской карты в клинике ортопедической стоматологии Ибрагимов Т.И., [Электронный ресурс] : учебное пособие / Под ред. проф. Т.И. Ибрагимов - М. :ГЭОТАР-Медиа, 2013. - 224 с. - ISBN 978-5-9704-2439-1 –

### **Семинарское занятие 6.1: Классификация патологий ВНЧС.**

**Цель:** Изучить воспалительные и дистрофические заболевания височно-нижнечелюстного сустава. Разобрать их классификации

#### **Задачи:**

Рассмотреть:

- Методику обследования больного с заболеванием ВНЧС.

Обучить:

- Принципам лечения воспалительных заболеваний ВНЧС.

Изучить:

- Артриты ВНЧС.
- Остеоартроз ВНЧС
- Синдром болевой дисфункции ВНЧС

Сформировать:

- Понятия о клинических рекомендациях (протоколы лечения) по вопросам оказания медицинской помощи.
- Порядки оказания медицинской помощи при стоматологических заболеваниях.
- Стандарты медицинской помощи при стоматологических заболеваниях.

**Обучающийся должен знать:**

- Анатомию головы и шеи.
- Дополнительные методы обследования
- Классификация заболеваний височно-нижнечелюстного сустава.
- Анатомия, функции и иннервация ВНЧС.
- Методика обследования больного с заболеванием ВНЧС.
- Артриты ВНЧС. Клиника, диагностика, лечение.
- Остеоартроз ВНЧС. Клиника, диагностика, лечение.
- Синдром болевой дисфункции ВНЧС. Клиника, диагностика, лечение

**Обучающийся должен уметь:**

- Проводить дифференциальную диагностику травм ЧЛЮ.
- Планировать лечение больных с травмами ЧЛЮ.
- Назначить и оценить результаты дополнительных методов исследования.

**Обучающийся должен владеть:**

- Навыком осмотра
- Навыком сбора анамнеза, постановки предварительного диагноза
- Навыком местного обезболивания в челюстно-лицевой области

**Самостоятельная аудиторная работа обучающихся по теме:**

**1. Ответить на вопросы по теме занятия:**

- 1) Классификация заболеваний височно-нижнечелюстного сустава.
- 2) Анатомия, функции и иннервация ВНЧС.
- 3) Методика обследования больного с заболеванием ВНЧС.
- 4) Артриты ВНЧС. Клиника, диагностика, лечение.
- 5) Остеоартроз ВНЧС. Клиника, диагностика, лечение.
- 6) Синдром болевой дисфункции ВНЧС. Клиника, диагностика, лечение

**2. Практическая работа.**

- Разобрать рентгеновские снимки сустава

**3. Решить ситуационные задачи:**

**Алгоритм разбора задачи:**

- проанализировать данные представленные в задаче (жалобы и данные объективного обследования пациента);
- на основании клинических данных и методов дополнительного исследования сформулировать диагноз;
- какие дополнительные методы обследования необходимы для подтверждения диагноза;

**Пример разбора задачи по алгоритму:**

Больная Щ., 30 лет, обратилась с жалобами на боль в височно-нижнечелюстном суставе справа, которая возникла три недели назад после гриппа. Сначала возникло щелканье, затем боль. Объективно: гиперемия, отек в области сустава справа. Регионарные лимфатические узлы увеличены и болезненны. В крови лейкоцитов 11



х 109/л (11000), СОЭ 18 мм/ч. Температура 37,5°C.

Зубы здоровы, прикус ортогнатический с не-большим резцовым перекрытием. На томограмме костные структуры без изменения, суставная щель справа расширена. **Контрольные вопросы:**

- 1) Поставить диагноз?
- 2) Какие дополнительные методы обследования необходимо назначить?
- 3) Составить план лечения?

**Эталон ответа:**

- 1) Предварительный диагноз обострение хронического артрита ВНЧС справа.
- 2) КТ, МРТ, аксиограмма, контрастная артромография.
- 3) Имобилизация челюсти в течение 2-3 дней, физиотерапия

#### **Задача для самостоятельного разбора на занятии:**

Больному Р., 36 лет, врач поставил больному диагноз - острый неспецифический артрит височно-нижнечелюстного сустава справа. Врач назначил для снятия острых воспалительных явлений гентамицин внутримышечно по 0,80 мг два раза в сутки в течение 6 суток. Через 5 дней температура снизилась до 36,6°, боли уменьшились, лимфатические узлы безболезненны. Проведена УВЧ-терапия, после чего боли исчезли. В крови лейкоцитов  $6,5 \times 10^9/\text{л}$  (6500), СОЭ 10 мм/ч. Движения челюсти свободные.

**Контрольные вопросы:**

- 1) Поставить диагноз?
- 2) Какие дополнительные методы обследования необходимо назначить?
- 3) Составить план лечения?

#### **4. Задания для групповой работы**

- 1) Заслушать истории болезни на темы:
  1. Лечение пациента с острым артритом ВНЧС
  2. Лечение пациента с костным анкилозом ВНЧС
  3. Лечение пациента с хроническим артритом ВНЧС
  4. Лечение пациента с неоартрозом

#### **Самостоятельная внеаудиторная работа обучающихся по теме:**

1) Ознакомиться с теоретическим материалом по теме занятия с использованием конспектов лекций и/или рекомендуемой учебной литературы.

2) Ответить на вопросы для самоконтроля:

1. Классификация заболеваний височно-нижнечелюстного сустава.
2. Анатомия, функции и иннервация ВНЧС.
3. Методика обследования больного с заболеванием ВНЧС.
4. Артриты ВНЧС. Клиника, диагностика, лечение.
5. Остеоартроз ВНЧС. Клиника, диагностика, лечение.
6. Синдром болевой дисфункции ВНЧС. Клиника, диагностика, лечение

3) Проверить свои знания с использованием тестового контроля:

1. Височно-нижнечелюстной сустав - это парное сочленение, образованное нижнечелюстной и:

- a) височными костями,
- b) затылочной костью;
- c) верхнечелюстными костями;
- d) лобной костью;
- e) клиновидной костью.

2. Какой формы суставная головка мышечкового отростка нижней челюсти:

- a) эллипсоидной;
- b) плоской;
- c) шаровидной;
- d) конусовидной.

3. Нижнечелюстная (суставная) ямка височной кости отграничивается спереди:

- a) суставным бугорком
- b) передним краем каменисто-барабанной щели;

- c) суставной ямкой;
  - d) скуловым отростком
4. Нижнечелюстная (суставная) ямка височной кости отграничивается сзади:
- a) передним краем каменисто-барабанной щели;
  - b) суставной ямкой;
  - c) суставным бугорком,
  - d) скуловым отростком
5. Каменисто-барабанная щель делит нижнечелюстную ямку на две части:
- a) переднюю и заднюю;
  - b) внутреннюю и наружную;
  - c) верхнюю и нижнюю
6. Височно-нижнечелюстной сустав относится к:
- a) инконгруэнтным суставам;;
  - b) конгруэнтным суставам;
  - c) и к тем и к другим.
7. За счет чего выравнивается инконгруэнтность височно-нижнечелюстного сустава:
- a) капсулы и диска;
  - b) суставного бугорка и суставной ямки,
  - c) суставной головки и диска;
  - d) капсулы и связок,
  - e) суставного бугорка капсулы, связок и диска
8. В каком возрасте суставной бугорок отсутствует:
- a) у новорожденных;
  - b) до 5-6 летнего возраста;
  - c) до 8-12 летнего возраста;
  - d) до 16 летнего возраста;
  - e) до 22 летнего возраста.
- 9 В каком возрасте появляется суставной бугорок:
- a) к 7-8 месяцу жизни ребенка;
  - b) к 1 -2 месяцу жизни ребенка;
  - c) к 3-6 месяцу жизни ребенка;
  - d) к 1 -му году жизни ребенка;
  - e) ко 2-му году жизни ребенка;
  - f) к 3-му году жизни ребенка.
10. Суставной бугорок полностью оформляется в возрасте:
- a) 6-7 лет;
  - b) 1-2-х лет;
  - c) 2-3-х лет;
  - d) 4-6 лет;

- e) 8-9 лет;
- f) 10-11 лет.

**Ответы:** везде правильный ответ- а

4) *Подготовить истории болезни на темы:*

1. Ортопедическое лечение пациента с острым артритом ВНЧС
2. Ортопедическое лечение пациента с костным анкилозом ВНЧС
3. Ортопедическое лечение пациента с хроническим артритом ВНЧС
4. Ортопедическое лечение пациента с неoarтрозом

#### **Рекомендуемая литература:**

##### **Основная:**

1. Ортопедическая стоматология: учебник для студентов. Н. Г. Аболмасов, Н. Н. Аболмасов, М. С. Сердюков. МЕДпресс-информ, 2011.
2. Лекции по ортопедической стоматологии: учебное пособие. Под ред. Т.И. Ибрагимова. М.ГЭОТАР-Медиа, 2010

##### **Дополнительная:**

1. Ортопедическая стоматология: учебник. Под ред. И.Ю.Лебедеенко, Э.С.Каливграджияна. ГЭОТАР-Медиа, 2011
2. Ортопедическая стоматология : национальное руководство ред.: И. Ю. Лебедеенко, С. Д. Арутюнов, А. Н. Ряховский. М. : "ГЭОТАР-Медиа", 2016. - 824 с. : ил.
3. Ортопедическая стоматология Н. Г. Аболмасов [и др.]. "МЕДпресс-информ", 2013
4. Запись и ведение медицинской карты в клинике ортопедической стоматологии Ибрагимов Т.И., [Электронный ресурс] : учебное пособие / Под ред. проф. Т.И. Ибрагимова - М. :ГЭОТАР-Медиа, 2013. - 224 с. - ISBN 978-5-9704-2439-1 –

#### **Семинарское занятие 6.2: Принципы лечения больных с патологией ВНЧС.**

**Цель:** Изучить клинику, дифференциальную диагностику и методы ортопедического лечения больных с патологией ВНЧС, связанной со снижением высоты прикуса.

##### **Задачи:**

##### **Рассмотреть:**

- Технику проведения осмотра у пациентов с патологией ВНЧС, связанной со снижением высоты прикуса.

##### **Обучить:**

- Технике проведения осмотра у пациентов с патологией ВНЧС, связанной со снижением высоты прикуса.

##### **Изучить:**

- Технику проведения осмотра у пациентов с патологией ВНЧС, связанной со снижением высоты прикуса.

##### **Сформировать:**

- Понятие о технике проведения осмотра у пациентов с патологией ВНЧС, связанной со снижением высоты прикуса.

##### **Обучающийся должен знать:**

- Функциональную анатомию челюстно-лицевой области.
- Клинику, дифференциальную диагностику и методы ортопедического лечения больных с патологией ВНЧС, связанной со снижением высоты прикуса.

##### **Обучающийся должен уметь:**

- Проводить осмотр у пациентов с патологией ВНЧС, связанной со снижением высоты прикуса.

##### **Обучающийся должен владеть:**

- ортопедическим лечением больных с патологией ВНЧС, связанной со снижением высоты прикуса

##### **Самостоятельная аудиторная работа обучающихся по теме:**

###### **1. Ответить на вопросы по теме занятия**

1. Клинико-дифференциальная диагностика и принципы лечения больных с хроническими травматическими артритами.
2. Виды ортопедических аппаратов и протезов, применяемых при лечении заболеваний ВНЧС со снижением высоты прикуса.
3. Определение критерия степени восстановления высоты прикуса.
4. Рентгенологические методы исследования заболеваний ВНЧС.
5. Изучение движений нижней челюсти с помощью функциографа (Клейнрок-Хватовой-Шестопалова). Функциограмма.
6. Применение окклюзионной коррекции при лечении заболеваний ВНЧС.

###### **2. Практическая работа.**

- Рассмотреть истории болезней пациентов

###### **3. Решить ситуационные задачи**

##### **1) Алгоритм разбора задач:**

- проанализировать данные представленные в задаче (жалобы и данные объективного обследования пациента)
- на основании клинических данных и методов дополнительного исследования сформулировать диагноз
- какие дополнительные методы обследования необходимы для подтверждения диагноза

- составьте план лечения

## 2) Пример задачи с разбором по алгоритму:

Двухсторонний концевой дефект зубного ряда на нижней челюсти. Глубокое резцовое перекрытие, за счёт дистального смещения нижней челюсти. Снижение высоты нижнего отдела лица. Жалоб на боль или хруст в височно-нижнечелюстных суставах нет.

### Контрольные вопросы:

1. Поставьте диагноз
2. Какие необходимо провести дополнительные методы исследования
3. Какая тактика ортопедического лечения может быть применена при данной клинической ситуации?

### Эталон ответа

- диагноз: частичное отсутствие зубов, вследствие кариеса и его осложнений, I класс по Кеннеди на н/ч, дистальный сдвиг н/ч

- дополнительные методы обследования: рентгенологическое обследование височно-нижнечелюстных суставов.

- лечение: двухэтапное ортопедическое лечение: первый этап – ортодонтический, с применением временного лечебного протеза восстанавливающего межальвеолярногорастояние; второй этап – изготовление постоянных зубных протезов после перестройки миотатического рефлекса и сагитального сдвига нижней челюсти.

## 3) Задачи для самостоятельного разбора на занятии:

У женщины 65 лет, пользующейся съёмными протезами при полном отсутствии зубов, имеются боли в околоушной области, при движении нижней челюсти, головные боли, боли в щеке справа. Проведено физиотерапевтическое лечение: гальванизация, электрофорез с новокаином на область сустава справа. Отмечено незначительное улучшение.

### Контрольные вопросы:

1. Какое дополнительное обследование необходимо провести этой пациентке?

## 4. Задания для групповой работы:

1). Заслушать презентации на темы:

1. Анкилозы. Клиника. Диагностика. Лечение.
2. Привычный вывих ВНЧС. Клиника. Диагностика. Лечение
3. Подвывих ВНЧС. Клиника. Диагностика. Лечение.
4. Лечение воспалительных заболеваний ВНЧС

### Самостоятельная внеаудиторная работа обучающихся по теме:

*Задания для самостоятельной внеаудиторной работы студентов по указанной теме:*

1) Ознакомиться с теоретическим материалом по теме занятия с использованием конспектов лекций и/или рекомендуемой учебной литературы.

2) Ответить на вопросы для самоконтроля (привести вопросы для самоконтроля)

1. Клинико-дифференциальная диагностика и принципы лечения больных с хроническими травматическими артритами.

2. Виды ортопедических аппаратов и протезов, применяемых при лечении заболеваний ВНЧС со снижением высоты прикуса.

3. Определение критерия степени восстановления высоты прикуса.

4. Рентгенологические методы исследования заболеваний ВНЧС.

5. Изучение движений нижней челюсти с помощью функциографа (Клейнрок-Хватовой-Шестопалова). Функциограмма.

6. Применение окклюзионной коррекции при лечении заболеваний ВНЧС.

3) Проверить свои знания с использованием тестового контроля (привести тестовые задания, ответы разместить после тестов)

1. Синдром дисфункции ВНЧС относится к:

- 4) невоспалительным заболеваниям
- 5) воспалительным заболеваниям
- 6) аномалиям ВНЧС

2. Рентгенологическая картина при артрозах ВНЧС:

- 4) изменение формы костных элементов сустава
- 5) расширение суставной щели
- 6) уплотнение кортикального слоя суставной головки

3. Чрезмерным принято считать открывание рта:

- 4) более 56 мм

- 5) более 35 мм
  - 6) более 27 мм
4. Метод исследования, позволяющий визуально определить взаимное расположение головки, диска и заднего ската бугорка ВНЧС:
- 4) магнитно-резонансная томография ВНЧС
  - 5) рентгеновская томография ВНЧС
  - 6) аксиография
5. Методы лучевой диагностики височно-нижнечелюстного сустава, при помощи которых возможно определить расположение суставной головки в ямке при центральной окклюзии
- 1) томография
  - 2) реография ВНЧС
  - 3) аксиография
6. Функциональные изменения височно-нижнечелюстного сустава после полной утраты зубов:
- 4) смещение суставной головки нижней челюсти кзади и вверх
  - 5) уплощение суставной ямки
  - 6) разволокнение внутрисуставного диска
7. Характерные признаки переднего двустороннего вывиха нижней челюсти
- 1) полуоткрытый незакрывающийся рот, резкая боль в ВНЧС, слюнотечение, затруднение речи
  - 2) смещение подбородка влево
  - 3) смещение подбородка вправо
8. Минимальный срок пользования репозирующей окклюзионной шиной при лечении дисфункции ВНЧС:
- 4) 3-6 месяцев
  - 5) семь суток
  - 6) три недели
9. Для исследования суставных шумов применяют:
- 1) фонендоскоп
  - 2) функциографию
  - 3) тонометр
10. При широком открывании рта головка нижней челюсти находится:
- 1) на вершине суставного бугорка
  - 2) в середине суставной ямки
  - 3) на скате суставного бугорка

*Ответы на тест: верны все варианты под цифрой 1*

4). Подготовить презентации на темы:

1. 1) Анкилозы. Клиника. Диагностика. Лечение.
2. 2) Привычный вывих ВНЧС. Клиника. Диагностика. Лечение
3. 3) Подвывих ВНЧС. Клиника. Диагностика. Лечение.
4. 4) Лечение воспалительных заболеваний ВНЧС

### **Рекомендуемая литература:**

#### **Основная:**

1. Ортопедическая стоматология: учебник для студентов. Н. Г. Аболмасов, Н. Н. Аболмасов, М. С. Сердюков. МЕДпресс-информ, 2011.
2. Лекции по ортопедической стоматологии: учебное пособие. Под ред. Т.И. Ибрагимова. М.ГЭОТАР-Медиа, 2010

#### **Дополнительная:**

1. Ортопедическая стоматология: учебник. Под ред. И.Ю.Лебедеико, Э.С.Каливрадзяна. ГЭОТАР-Медиа, 2011
2. Ортопедическая стоматология : национальное руководство ред.: И. Ю. Лебедеико, С. Д. Арутюнов, А. Н. Ряховский. М. : "ГЭОТАР-Медиа", 2016. - 824 с. : ил.
3. Ортопедическая стоматология Н. Г. Аболмасов [и др.]. "МЕДпресс-информ", 2013
4. Запись и ведение медицинской карты в клинике ортопедической стоматологии Ибрагимов Т.И., [Электронный ресурс] : учебное пособие / Под ред. проф. Т.И. Ибрагимова - М. :ГЭОТАР-Медиа, 2013. - 224 с. - ISBN 978-5-9704-2439-1 –

### **Семинарское занятие 6.3: Лечение больных с повреждением ВНЧС.**

**Цель:** Изучить клинику, дифференциальную диагностику и методы ортопедического лечения больных с патологией ВНЧС.

#### **Задачи:**

##### **Рассмотреть:**

- Технику проведения осмотра у пациентов с патологией ВНЧС.

##### **Обучить:**

- Технике проведения осмотра у пациентов с патологией ВНЧС.

##### **Изучить:**

- Технику проведения осмотра у пациентов с патологией ВНЧС.

##### **Сформировать:**

- Понятие о технике проведения осмотра у пациентов с патологией ВНЧС.

**Обучающийся должен знать:**

- Функциональную анатомию челюстно-лицевой области.
- Клинику, дифференциальную диагностику и методы ортопедического лечения больных с патологией ВНЧС, связанной со снижением высоты прикуса.

**Обучающийся должен уметь:**

- Проводить осмотр у пациентов с патологией ВНЧС, связанной со снижением высоты прикуса.

**Обучающийся должен владеть:**

- ортопедическим лечением больных с патологией ВНЧС, связанной со снижением высоты прикуса

**Самостоятельная аудиторная работа обучающихся по теме:**

**1. Ответить на вопросы по теме занятия**

1. Клинико-дифференциальная диагностика и принципы лечения больных с хроническими травматическими артритами.
2. Виды ортопедических аппаратов и протезов, применяемых при лечении заболеваний ВНЧС со снижением высоты прикуса.
3. Определение критерия степени восстановления высоты прикуса.
4. Рентгенологические методы исследования заболеваний ВНЧС.
5. Изучение движений нижней челюсти с помощью функциографа (Клейнрок-Хватовой-Шестопалова). Функциограмма.
6. Применение окклюзионной коррекции при лечении заболеваний ВНЧС.

**2. Практическая работа.**

- Разобрать истории болезней пациентов

**4. Решить ситуационные задачи**

**1) Алгоритм разбора задач:**

- проанализировать данные представленные в задаче (жалобы и данные объективного обследования пациента)
- на основании клинических данных и методов дополнительного исследования сформулировать диагноз
- какие дополнительные методы обследования необходимы для подтверждения диагноза
- составьте план лечения

**2) Пример задачи с разбором по алгоритму:**

Двухсторонний концевой дефект зубного ряда на нижней челюсти. Глубокое резцовое перекрытие, за счёт дистального смещения нижней челюсти. Снижение высоты нижнего отдела лица. Жалоб на боль или хруст в височно-нижнечелюстных суставах нет.

**Контрольные вопросы:**

1. Поставьте диагноз
2. Какие необходимо провести дополнительные методы исследования
3. Какая тактика ортопедического лечения может быть применена при данной клинической ситуации?

**Эталон ответа**

- диагноз: частичное отсутствие зубов, вследствие кариеса и его осложнений, I класс по Кеннеди на н/ч, дистальный сдвиг н/ч
- дополнительные методы обследования: рентгенологическое обследование височно-нижнечелюстных суставов.
- лечение: двухэтапное ортопедическое лечение: первый этап – ортодонтический, с применением временного лечебного протеза восстанавливающего межальвеолярногостояние; второй этап – изготовление постоянных зубных протезов после перестройки миотатического рефлекса и сагитального сдвига нижней челюсти.

**3) Задачи для самостоятельного разбора на занятии:**

У женщины 65 лет, пользующейся съёмными протезами при полном отсутствии зубов, имеются боли в околоушной области, при движении нижней челюсти, головные боли, боли в щеке справа. Проведено физиотерапевтическое лечение: гальванизация, электрофорез с новокаином на область сустава справа. Отмечено незначительное улучшение.

**Контрольные вопросы:**

2. Какое дополнительное обследование необходимо провести этой пациентке?

**4. Задания для групповой работы:**

Прослушать презентации на темы:

1. Рецидивирующий вывих и подвывих ВНЧС
2. Тугоподвижность ВНЧС, неклассифицированная в других рубриках
3. Остеофит ВНЧС
4. Пиогенный артрит ВНЧС
5. Серопозитивный ревматоидный артрит (синдром Фелти)
6. Юношеский (ювенильный) артрит

**Самостоятельная внеаудиторная работа обучающихся по теме:**

Задания для самостоятельной внеаудиторной работы студентов по указанной теме:

1) Ознакомиться с теоретическим материалом по теме занятия с использованием конспектов лекций и/или рекомендуемой учебной литературы.

2) Ответить на вопросы для самоконтроля (привести вопросы для самоконтроля)

1. Клинико-дифференциальная диагностика и принципы лечения больных с хроническими травматическими артритами.

2. Виды ортопедических аппаратов и протезов, применяемых при лечении заболеваний ВНЧС со снижением высоты прикуса.

3. Определение критерия степени восстановления высоты прикуса.

4. Рентгенологические методы исследования заболеваний ВНЧС.

5. Изучение движений нижней челюсти с помощью функциографа (Клейнрок-Хватовой-Шестопалова). Функциограмма.

6. Применение окклюзионной коррекции при лечении заболеваний ВНЧС.

3) Проверить свои знания с использованием тестового контроля (привести тестовые задания, ответы разместить после тестов)

1. Синдром дисфункции ВНЧС относится к:

- 7) невоспалительным заболеваниям
- 8) воспалительным заболеваниям
- 9) аномалиям ВНЧС

2. Рентгенологическая картина при артрозах ВНЧС:

- 7) изменение формы костных элементов сустава
- 8) расширение суставной щели
- 9) уплотнение кортикального слоя суставной головки

3. Чрезмерным принято считать открывание рта:

- 7) более 56 мм
- 8) более 35 мм
- 9) более 27 мм

4. Метод исследования, позволяющий визуально определить взаимное расположение головки, диска и заднего ската бугорка ВНЧС:

- 7) магнитно-резонансная томография ВНЧС
- 8) рентгеновская томография ВНЧС
- 9) аксиография

5. Методы лучевой диагностики височно-нижнечелюстного сустава, при помощи которых возможно определить расположение суставной головки в ямке при центральной окклюзии

- 1) томография
- 2) реография ВНЧС
- 3) аксиография

6. Функциональные изменения височно-нижнечелюстного сустава после полной утраты зубов:

- 7) смещение суставной головки нижней челюсти кзади и вверх
- 8) уплощение суставной ямки
- 9) разволокнение внутрисуставного диска

7. Характерные признаки переднего двустороннего вывиха нижней челюсти

- 1) полуоткрытый незакрывающийся рот, резкая боль в ВНЧС, слюнотечение, затруднение речи
- 2) смещение подбородка влево
- 3) смещение подбородка вправо

8. Минимальный срок пользования репонирующей окклюзионной шиной при лечении дисфункции ВНЧС:

- 7) 3-6 месяцев
- 8) семь суток
- 9) три недели

9. Для исследования суставных шумов применяют:

- 1) фонендоскоп
- 2) функциографию
- 3) тонометр

10. При широком открывании рта головка нижней челюсти находится:

- 1) на вершине суставного бугорка
- 2) в середине суставной ямки
- 3) на скате суставного бугорка

Ответы на тест: верны все варианты под цифрой 1

4) Подготовить презентации на темы:

- 1. Рецидивирующий вывих и подвывих ВНЧС 8.
- 2. Тугоподвижность ВНЧС, неклассифицированная в других рубриках
- 3. Остеофит ВНЧС
- 4. Пиогенный артрит ВНЧС
- 5. Серопозитивный ревматоидный артрит (синдром Фелти)
- 6. Юношеский (ювенильный) артрит

**Рекомендуемая литература:**

### **Основная:**

1. Ортопедическая стоматология: учебник для студентов. Н. Г. Аболмасов, Н. Н. Аболмасов, М. С. Сердюков. МЕДпресс-информ, 2011.
2. Лекции по ортопедической стоматологии: учебное пособие. Под ред. Т.И. Ибрагимова. М.ГЭОТАР-Медиа, 2010

### **Дополнительная:**

1. Ортопедическая стоматология: учебник. Под ред. И.Ю.Лебедеико, Э.С.Каливрадджияна. ГЭОТАР-Медиа, 2011
2. Ортопедическая стоматология : национальное руководство ред.: И. Ю. Лебедеико, С. Д. Арутюнов, А. Н. Ряховский. М. : "ГЭОТАР-Медиа", 2016. - 824 с. : ил.
3. Ортопедическая стоматология Н. Г. Аболмасов [и др.]. "МЕДпресс-информ", 2013
4. Запись и ведение медицинской карты в клинике ортопедической стоматологии Ибрагимов Т.И., [Электронный ресурс] : учебное пособие / Под ред. проф. Т.И. Ибрагимова - М. :ГЭОТАР-Медиа, 2013. - 224 с. - ISBN 978-5-9704-2439-1 –

### **Семинарское занятие 6.4: Лечение больных с анкилозами ВНЧС.**

**Цель:** Изучить контрактуру нижней челюсти, анкилоз височно-нижнечелюстного сустава.

#### **Задачи:**

Рассмотреть:

- Методику обследования больного с заболеванием ВНЧС.

Обучить:

- Принципам лечения воспалительных заболеваний ВНЧС.

Изучить:

- Анкилоз ВНЧС.
- Контрактуру ВНЧС

Сформировать:

- Понятия о клинических рекомендациях (протоколы лечения) по вопросам оказания медицинской помощи.
- Порядки оказания медицинской помощи при стоматологических заболеваниях.
- Стандарты медицинской помощи при стоматологических заболеваниях.

#### **Обучающийся должен знать:**

- Анатомию головы и шеи.
- Дополнительные методы обследования
- Причины и виды контрактур.
- Методы консервативного лечения контрактур.
- Методы хирургического лечения контрактур.
- Этиология, патогенез, клинические проявления анкилоза височно-нижнечелюстного сустава.
- Исследование подвижности сустава, рентгенодиагностика.
- Деформация нижней челюсти при анкилозе, развивающемся в период роста.
- Профилактика и лечение анкилоза.
- Устранение деформации лица при лечении анкилоза.
- Дифференциальная диагностика разных видов стойкого сведения челюстей

#### **Обучающийся должен уметь:**

- Проводить дифференциальную диагностику травм ЧЛЮ.
- Планировать лечение больных с травмами ЧЛЮ.
- Назначить и оценить результаты дополнительных методов исследования.

#### **Обучающийся должен владеть:**

- Навыком осмотра
- Навыком сбора анамнеза, постановки предварительного диагноза
- Навыком местного обезболивания в челюстно-лицевой области

#### **Самостоятельная аудиторная работа обучающихся по теме:**



## 1. Ответить на вопросы по теме занятия:

- 1) Причины и виды контрактур.
- 2) Методы консервативного лечения контрактур.
- 3) Методы хирургического лечения контрактур.
- 4) Этиология, патогенез, клинические проявления анкилоза височно-нижнечелюстного сустава.
- 5) Исследование подвижности сустава, рентгенодиагностика.
- 6) Деформация нижней челюсти при анкилозе, развивающемся в период роста.
- 7) Профилактика и лечение анкилоза.
- 8) Устранение деформации лица при лечении анкилоза.
- 9) Дифференциальная диагностика разных видов стойкого сведения челюстей

## 2. Практическая работа.

- Рассмотреть снимки и составить план ортопедического лечения

## 3. Решить ситуационные задачи:

### *Алгоритм разбора задачи:*

- проанализировать данные представленные в задаче (жалобы и данные объективного обследования пациента);
- на основании клинических данных и методов дополнительного исследования сформулировать диагноз;
- какие дополнительные методы обследования необходимы для подтверждения диагноза;

### *Пример разбора задачи по алгоритму:*

Больная Щ., 30 лет, обратилась с жалобами на боль в височно-нижнечелюстном суставе справа, которая возникла три недели назад после гриппа. Сначала возникло щелканье, затем боль. Объективно: гиперемия, отек в области сустава справа. Регионарные лимфатические узлы увеличены и болезненны. В крови лейкоцитов  $11 \times 10^9/\text{л}$  ( $11000$ ), СОЭ 18 мм/ч. Температура  $37,5^\circ\text{C}$ .

Зубы здоровы, прикус ортогнатический с не-большим резцовым перекрытием. На томограмме костные структуры без изменения, суставная щель справа расширена.

### **Контрольные вопросы:**

- 1) Поставить диагноз?
- 2) Какие дополнительные методы обследования необходимо назначить?
- 3) Составить план лечения?

### **Эталон ответа:**

- 1) Предварительный диагноз обострение хронического артрита ВНЧС справа.
- 2) КТ, МРТ, аксиограмма, контрастная артромография.
- 3) Имобилизация челюсти в течение 2-3 дней, физиотерапия

### **Задача для самостоятельного разбора на занятии:**

Больному А., 56 лет поставлен диагноз: генерализованный пародонтоз, вторичная частичная адентия нижней челюсти, отраженный травматический узел во фронтальном участке, двусторонний феномен Попова, снижение окклюзионной высоты, деформирующий артроз височно-нижнечелюстного сустава.

Лечение состояло в наложении на нижнюю челюсть съемного опорного протеза с литой каппой на передние зубы и окклюзионной на-кладкой на нижний моляр. Справа базис протеза соединен с каппой дробителем нагрузки. С больной проведена беседа о необходимости двустороннего жевания.

### **Контрольные вопросы:**

- 1) Поставить диагноз?
- 2) Какие дополнительные методы обследования необходимо назначить?
- 3) Составить план лечения?

## 4. Задания для групповой работы

- 1) Заслушать истории болезни на темы:

1. Ортопедическое лечение пациента с анкилозом ВНЧС
2. Ортопедическое лечение пациента с привычным вывихом ВНЧС
3. Ортопедическое лечение пациента с костным анкилозом ВНЧС
4. Ортопедическое лечение пациента с подвывихом ВНЧС

## Самостоятельная внеаудиторная работа обучающихся по теме:

- 1) Ознакомиться с теоретическим материалом по теме занятия с использованием конспектов лекций

и/или рекомендуемой учебной литературы.

2) Ответить на вопросы для самоконтроля:

1. Причины и виды контрактур.
2. Методы консервативного лечения контрактур.
3. Методы хирургического лечения контрактур.
4. Этиология, патогенез, клинические проявления анкилоза височно-нижнечелюстного сустава.
5. Исследование подвижности сустава, рентгенодиагностика.
6. Деформация нижней челюсти при анкилозе, развивающемся в период роста.
7. Профилактика и лечение анкилоза.
8. Устранение деформации лица при лечении анкилоза.
9. Дифференциальная диагностика разных видов стойкого сведения челюстей

3) Проверить свои знания с использованием тестового контроля:

1. Височно-нижнечелюстной сустав - это парное сочленение, образованное нижнечелюстной и:
  - a) височными костями,
  - b) затылочной костью;
  - c) верхнечелюстными костями;
  - d) лобной костью;
  - e) клиновидной костью.
2. Какой формы суставная головка мышечкового отростка нижней челюсти:
  - a) эллипсоидной;
  - b) плоской;
  - c) шаровидной;
  - d) конусовидной.
3. Нижнечелюстная (суставная) ямка височной кости отграничивается спереди:
  - a) суставным бугорком
  - b) передним краем каменисто-барабанной щели;
  - c) суставной ямкой;
  - d) скуловым отростком
4. Нижнечелюстная (суставная) ямка височной кости отграничивается сзади:
  - a) передним краем каменисто-барабанной щели;
  - b) суставной ямкой;
  - c) суставным бугорком,
  - d) скуловым отростком
5. Каменисто-барабанная щель делит нижнечелюстную ямку на две части:
  - a) переднюю и заднюю;
  - b) внутреннюю и наружную;
  - c) верхнюю и нижнюю
6. Височно-нижнечелюстной сустав относится к:
  - a) инконгруэнтным суставам;;
  - b) конгруэнтным суставам;
  - c) и к тем и к другим.
7. За счет чего выравнивается инконгруэнтность височно-нижнечелюстного сустава:
  - a) капсулы и диска;
  - b) суставного бугорка и суставной ямки,
  - c) суставной головки и диска;
  - d) капсулы и связок,
  - e) суставного бугорка капсулы, связок и диска
8. В каком возрасте суставной бугорок отсутствует:
  - a) у новорожденных;
  - b) до 5-6 летнего возраста;
  - c) до 8-12 летнего возраста;
  - d) до 16 летнего возраста;
  - e) до 22 летнего возраста.
9. В каком возрасте появляется суставной бугорок:
  - a) к 7-8 месяцу жизни ребенка;
  - b) к 1 -2 месяцу жизни ребенка;
  - c) к 3-6 месяцу жизни ребенка;
  - d) к 1 -му году жизни ребенка;
  - e) ко 2-му году жизни ребенка;

- f) к 3-му году жизни ребенка.
10. Суставной бугорок полностью оформляется в возрасте:
- a) 6-7 лет;
  - b) 1-2-х лет;
  - c) 2-3-х лет;
  - d) 4-6 лет;
  - e) 8-9 лет;
  - f) 10-11 лет.

**Ответы:** везде правильный ответ- а

4) *Подготовить истории болезни на темы:*

- 1. Лечение пациента с анкилозом ВНЧС
- 2. Лечение пациента с привычным вывихом ВНЧС
- 3. Лечение пациента с костным анкилозом ВНЧС
- 4. Лечение пациента с подвывихом ВНЧС

**Рекомендуемая литература:**

**Основная:**

- 1. Ортопедическая стоматология: учебник для студентов. Н. Г. Аболмасов, Н. Н. Аболмасов, М. С. Сердюков. МЕДпресс-информ, 2011.
- 2. Лекции по ортопедической стоматологии: учебное пособие. Под ред. Т.И. Ибрагимова. М.ГЭОТАР-Медиа, 2010

**Дополнительная:**

- 1. Ортопедическая стоматология: учебник. Под ред. И.Ю.Лебеденко, Э.С.Каливрадзияна. ГЭОТАР-Медиа, 2011
- 2. Ортопедическая стоматология : национальное руководство ред.: И. Ю. Лебеденко, С. Д. Арутюнов, А. Н. Ряховский. М. : "ГЭОТАР-Медиа", 2016. - 824 с. : ил.
- 3. Ортопедическая стоматология Н. Г. Аболмасов [и др.]. "МЕДпресс-информ", 2013
- 4. Запись и ведение медицинской карты в клинике ортопедической стоматологии Ибрагимов Т.И., [Электронный ресурс] : учебное пособие / Под ред. проф. Т.И. Ибрагимова - М. :ГЭОТАР-Медиа, 2013. - 224 с. - ISBN 978-5-9704-2439-1

Федеральное государственное бюджетное  
образовательное учреждение высшего образования  
«Кировский государственный медицинский университет»  
Министерства здравоохранения Российской Федерации

**Кафедра СТОМАТОЛОГИИ**  
**Приложение Б к рабочей программе дисциплины (модуля)**

**ОЦЕНОЧНЫЕ СРЕДСТВА**  
**для проведения текущего контроля и промежуточной аттестации обучающихся**  
**по дисциплине (модулю)**

**«Ортопедическая стоматология»**

Специальность 31.08.75 Ортопедическая стоматология  
(очная форма обучения)

## 1. Перечень компетенций с указанием этапов их формирования в процессе освоения образовательной программы

Код компетенции	Содержание компетенции	Результаты обучения			Разделы дисциплины, при освоении которых формируется компетенция	Номер семестра, в котором формируется компетенция
		<i>Знать</i>	<i>Уметь</i>	<i>Владеть</i>		
УК-1	готовность к абстрактному мышлению, анализу, синтезу	Принципы объединения симптомов в синдромы.	Анализировать симптомы патологических процессов и заболеваний, устанавливать логическую взаимосвязь между этиологическим фактором и развитием патологического процесса, анализировать механизмы развития заболеваний и патологических процессов; обосновывать принципы терапии.	Навыками составления схем патогенеза патологических процессов и заболеваний.	1,2,3,4,5,6	1,2,3,4
ПК-1	готовность к осуществлению комплекса мероприятий, направленных на сохранение и укрепление здоровья и включающих в себя формирование здорового образа жизни, предупреждение возникновения и (или) распространения стоматологических заболеваний, их раннюю диагностику, выявление причин и условий их возникновения и развития, а также направленных на устранение вредного влияния на здоровье человека факторов среды его обитания	правила и последовательность проведения профилактических медицинских осмотров, диспансеризации пациентов со стоматологической патологией, составлением индивидуальных программ профилактики	проводить профилактические медицинские осмотры, диспансеризацию пациентов со стоматологической патологией составлять индивидуальные программы профилактики	проведением профилактических медицинских осмотров, диспансеризации и осуществлением диспансерного наблюдения за пациентами со стоматологической патологией методиками составления индивидуальных программ профилактики	1,2,3,4,5,6	1,2,3,4
ПК-2	готовность к проведению профилактических медицинских осмотров, диспансеризации и осуществлению диспансерного наблюдения за пациентами со стоматологической патологией	правила и последовательность проведения профилактических медицинских осмотров, диспансеризации пациентов со стоматологической патологией	проводить профилактические медицинские осмотры, диспансеризацию пациентов со стоматологической патологией	проведением профилактических медицинских осмотров, диспансеризации и осуществлением диспансерного наблюдения за пациентами со стоматологической патологией	1,2,3,4,5,6	1,2,3,4
ПК-5	готовность к диагностике стоматологических заболеваний и неотложных состояний	правила и последовательность проведения диагностики стоматологических	проводить диагностику стоматологических заболеваний и неотложных	правилами проведения диагностики стоматологических заболеваний и	1,2,3,4,5,6	1,2,3,4

	в соответствии с Международной статистической классификацией болезней и проблем, связанных со здоровьем	заболеваний и неотложных состояний в соответствии с Международной статистической классификацией болезней и проблем, связанных со здоровьем	состояний в соответствии с Международной статистической классификацией болезней и проблем, связанных со здоровьем	неотложных состояний в соответствии с Международной статистической классификацией болезней и проблем, связанных со здоровьем		
ПК-6	готовность к проведению экспертизы временной нетрудоспособности и участие в иных видах медицинской экспертизы	правила и последовательность проведения экспертизы временной нетрудоспособности и иных видов медицинской экспертизы	проводить экспертизу временной нетрудоспособности и иные виды медицинской экспертизы	навыками проведения экспертизы временной нетрудоспособности и иных видов медицинской экспертизы	1,2,3,4,5,6	1,2,3,4
ПК-7	готовность к определению тактики ведения, ведению и лечению пациентов, нуждающихся в стоматологической помощи	правила и последовательность определения тактики ведения, и лечения пациентов, нуждающихся в стоматологической помощи	определить тактику ведения, провести лечение пациентов, нуждающихся в стоматологической помощи	навыками определения тактики ведения, и лечения пациентов, нуждающихся в стоматологической помощи	1,2,3,4,5,6	1,2,3,4
ПК-9	готовность к применению природных лечебных факторов, лекарственной, немедикаментозной терапии и других методов у пациентов со стоматологической патологией, нуждающихся в медицинской реабилитации и санаторно-курортном лечении	правила и последовательность применения природных лечебных факторов, лекарственной, немедикаментозной терапии и других методов у пациентов со стоматологической патологией, нуждающихся в медицинской реабилитации и санаторно-курортном лечении	применять природные лечебные факторы, лекарственную, немедикаментозную терапию и другие методы у пациентов со стоматологической патологией, нуждающихся в медицинской реабилитации и санаторно-курортном лечении	навыками применения природных лечебных факторов, лекарственной, немедикаментозной терапии и других методов у пациентов со стоматологической патологией, нуждающихся в медицинской реабилитации и санаторно-курортном лечении	1,2,3,4,5,6	1,2,3,4
ПК-10	готовность к формированию у населения, пациентов и членов их семей мотивации, направленной на сохранение и укрепление своего здоровья и здоровья окружающих, обучению пациентов основным гигиеническим мероприятиям оздоровительного характера, способствующим сохранению и укреплению здоровья, профилактике стоматологических заболеваний	мотивация, направленная на сохранение и укрепление своего здоровья и здоровья окружающих, обучению пациентов основным гигиеническим мероприятиям оздоровительного характера, способствующим сохранению и укреплению здоровья, профилактике стоматологических заболеваний	применять мотивацию, направленную на сохранение и укрепление своего здоровья и здоровья окружающих, обучению пациентов основным гигиеническим мероприятиям оздоровительного характера, способствующим сохранению и укреплению здоровья, профилактике стоматологических заболеваний	навыки мотивации, направленные на сохранение и укрепление своего здоровья и здоровья окружающих, обучению пациентов основным гигиеническим мероприятиям оздоровительного характера, способствующим сохранению и укреплению здоровья, профилактике стоматологических заболеваний	1,2,3,4,5,6	1,2,3,4

## 2. Показатели и критерии оценивания компетенций на различных этапах их формирования, описание шкал оценивания

Показатели оценивания	Критерии и шкалы оценивания				Оценочное средство	
	Неудовлетворительно	Удовлетворительно	Хорошо	Отлично	для текущего контроля	для промежуточной аттестации
<b>УК-1</b>						
Знать	Не знает принципы объединения симптомов в синдромы	Не в полном объеме принципы объединения симптомов в синдромы, допускает существенные ошибки	Знает основные принципы объединения симптомов в синдромы, допускает ошибки	Знает принципы объединения симптомов в синдромы	Тестирование, презентации, решение ситуационных задач, собеседование, отработка навыков на фантомах, написание историй болезней.	Тестирование, оценка практических навыков, собеседование.
Уметь	Не умеет анализировать симптомы патологических процессов и заболеваний, устанавливать логическую взаимосвязь между этиологическим фактором и развитием патологического процесса, анализировать механизмы развития заболеваний и патологических процессов; обосновывать принципы терапии.	Частично освоено умение анализировать симптомы патологических процессов и заболеваний, устанавливать логическую взаимосвязь между этиологическим фактором и развитием патологического процесса, анализировать механизмы развития заболеваний и патологических процессов; обосновывать принципы терапии.	Правильно использует анализировать симптомы патологических процессов и заболеваний, устанавливать логическую взаимосвязь между этиологическим фактором и развитием патологического процесса, анализировать механизмы развития заболеваний и патологических процессов; обосновывать принципы терапии, допускает ошибки	Самостоятельно использует анализировать симптомы патологических процессов и заболеваний, устанавливать логическую взаимосвязь между этиологическим фактором и развитием патологического процесса, анализировать механизмы развития заболеваний и патологических процессов; обосновывать принципы терапии.	Тестирование, презентации, решение ситуационных задач, собеседование, отработка навыков на фантомах, написание историй болезней.	Тестирование, оценка практических навыков, собеседование.
Владеть	Не владеет навыками составления схем патогенеза патологических процессов и заболеваний	Не полностью владеет навыками составления схем патогенеза патологических процессов и заболеваний	Способен использовать навыки составления схем патогенеза патологических процессов и заболеваний	Владеет навыками составления схем патогенеза патологических процессов и заболеваний	Тестирование, презентации, решение ситуационных задач, собеседование, отработка навыков на фантомах, написание историй болезней.	Тестирование, оценка практических навыков, собеседование.
<b>ПК-1</b>						
Знать	Фрагментарные знания правил и последовательности проведения профилактических медицинских осмотров, диспансеризации пациентов со стоматологической патологией,	Общие, но не структурированные знания правил и последовательности проведения профилактических медицинских осмотров, диспансеризации пациентов со	Сформированные, но содержащие отдельные пробы знания правил и последовательности проведения профилактических медицинских осмотров, диспансеризации	Сформированные систематические знания правил и последовательности проведения профилактических медицинских осмотров, диспансеризации пациентов со	Тестирование, презентации, решение ситуационных задач, собеседование, написание историй болезней..	Тестирование, оценка практических навыков, собеседование.









<b>ПК-9</b>						
Знать	Фрагментарные знания навыки мотивации, направленные на сохранение и укрепление своего здоровья и здоровья окружающих, обучению пациентов основным гигиеническим мероприятиям оздоровительного характера, способствующим сохранению и укреплению здоровья, профилактике стоматологических заболеваний	Общие, но не структурированные знания навыки мотивации, направленные на сохранение и укрепление своего здоровья и здоровья окружающих, обучению пациентов основным гигиеническим мероприятиям оздоровительного характера, способствующим сохранению и укреплению здоровья, профилактике стоматологических заболеваний	Сформированные, но содержащие отдельные пробелы знания навыки мотивации, направленные на сохранение и укрепление своего здоровья и здоровья окружающих, обучению пациентов основным гигиеническим мероприятиям оздоровительного характера, способствующим сохранению и укреплению здоровья, профилактике стоматологических заболеваний	Сформированные систематические знания навыки мотивации, направленные на сохранение и укрепление своего здоровья и здоровья окружающих, обучению пациентов основным гигиеническим мероприятиям оздоровительного характера, способствующим сохранению и укреплению здоровья, профилактике стоматологических заболеваний	Тестирование, презентация, решение ситуационных задач, собеседование, написание историй болезней..	Тестирование, оценка практических навыков, собеседование.
Уметь	Частично освоенное умение навыков применения природных лечебных факторов, лекарственной, немедикаментозной терапии и других методов у пациентов со стоматологической патологией, нуждающихся в медицинской реабилитации и санаторно-курортном лечении	В целом успешное, но не систематически осуществляемое умение навыков применения природных лечебных факторов, лекарственной, немедикаментозной терапии и других методов у пациентов со стоматологической патологией, нуждающихся в медицинской реабилитации и санаторно-курортном лечении	В целом успешное, но содержащее отдельные пробелы умение применения природных лечебных факторов, лекарственной, немедикаментозной терапии и других методов у пациентов со стоматологической патологией, нуждающихся в медицинской реабилитации и санаторно-курортном лечении	Сформированное умение применения навыков природных лечебных факторов, лекарственной, немедикаментозной терапии и других методов у пациентов со стоматологической патологией, нуждающихся в медицинской реабилитации и санаторно-курортном лечении	Тестирование, презентация, решение ситуационных задач, собеседование, написание историй болезней..	Тестирование, оценка практических навыков, собеседование.
Владеть	Фрагментарное владение навыками применения природных лечебных факторов, лекарственной, немедикаментозной терапии и других методов у пациентов со стоматологической патологией, нуждающихся в медицинской реабилитации и санаторно-курортном лечении	В целом успешное, но не систематическое владение навыками применения природных лечебных факторов, лекарственной, немедикаментозной терапии и других методов у пациентов со стоматологической патологией, нуждающихся в медицинской реабилитации и санаторно-курортном лечении	В целом успешное, но содержащее отдельные пробелы владение навыками применения природных лечебных факторов, лекарственной, немедикаментозной терапии и других методов у пациентов со стоматологической патологией, нуждающихся в медицинской реабилитации и санаторно-курортном лечении	Успешное и систематическое владение навыками применения природных лечебных факторов, лекарственной, немедикаментозной терапии и других методов у пациентов со стоматологической патологией, нуждающихся в медицинской реабилитации и санаторно-курортном лечении	Тестирование, презентация, решение ситуационных задач, собеседование, написание историй болезней..	Тестирование, оценка практических навыков, собеседование.
<b>ПК-10</b>						
Знать	Фрагментарные знания мотивации, направленной	Общие, но не структурированные знания мотивации,	Сформированные, но содержащие отдельные	Сформированные систематические знания	Тестирование, презентация, решение	Тестирование, оценка



### 3. Типовые контрольные задания и иные материалы

#### 3.1. Примерные вопросы к собеседованию по текущему контролю и к экзамену, критерии оценки

##### Вопросы собеседованию по текущему контролю по теме занятия и к экзамену 1 семестра (УК-1, ПК-1, ПК-2, ПК-5, ПК-6, ПК-7, ПК-9, ПК-10)

1. Семилогия и основы диагностического процесса в клинике ортопедической стоматологии. Субъективные и объективные методы клинического исследования. Предварительный и окончательный диагноз. Окклюзионные кривые и окклюзионная плоскость. Понятие о зубной, альвеолярной и базальной дугах. Факторы, обеспечивающие устойчивость зубных рядов.
2. Понятие об окклюзии зубов. Виды окклюзии (центральная, передняя, боковые). Признаки окклюзии (зубные, мышечные, суставные).
3. Прикус. Виды прикуса и их основная характеристика. Морфо-функциональная характеристика ортогнатического прикуса.
4. Жевательная сила и жевательное давление. Выносливость пародонта к жевательному давлению и резервные силы пародонта зуба. Одонтопародонтограмма В.Ю.Курляндского.
5. Статические методы определения жевательной эффективности по Агапову, Оксману. Функциональные методы определения жевательной эффективности. Электромиография, мионометрия, мастикациография.
6. Понятие об артикуляции и биомеханике жевательного аппарата. Фазы жевательных движений нижней челюсти при откусывании и разжевывании пищи.
7. Дефекты твердых тканей коронки зуба. Классификация дефектов по Блэку, Курляндскому, ВОЗ, Куриленко и Миликевичу. Преимущества вкладок перед пломбами.
8. Показания к применению вкладок. Основные виды вкладок: inlay, onlay, overlay, pinlay. Принципы препарирования полостей под вкладку. Особенности препарирования в зависимости от топографии области и вида вкладки.
9. Показания к изготовлению и клиничко-лабораторные этапы изготовления металлокерамических коронок.
10. Этиология частичного отсутствия зубов. Классификация дефектов зубных рядов (по Кеннеди, Вильду, Гаврилову).
11. Клиника частичного отсутствия зубов. Нарушение непрерывности зубного ряда. Распад зубного ряда на самостоятельно действующие группы зубов. Появление функционирующих и нефункционирующих групп зубов.
12. Порядок обследования больного с частичным отсутствием зубов. Формулирование диагноза при частичном отсутствии зубов.
13. Элементы конструкции и биомеханика мостовидных зубных протезов.
14. Основные виды мостовидных протезов по конструкции, материалу и технологии изготовления.
15. Планирование различных вариантов конструкции мостовидных протезов в зависимости от клинической ситуации.
16. Физиологическое и клиничко-рентгенологическое обоснование выбора опорных зубов при мостовидном протезировании дефектов зубных рядов в зависимости от величины и топографии дефекта.
17. Характеристика вариантов соотношения зубных рядов при частичном отсутствии зубов. Определение и фиксация центральной окклюзии и центрального соотношения челюстей при мостовидном протезировании дефектов зубных рядов.
18. Клиничко-лабораторные этапы лечения больных при протезировании цельнолитыми протезами.
19. Клиничко-лабораторные этапы лечения больных при протезировании металлокерамическими протезами.
20. Препарирование зубов под металлокерамические и металлопластмассовые. Формирование уступа, его расположение относительно десны, инструменты для препарирования.
21. Получение оттисков при мостовидном протезировании цельнолитыми, металлокерамическими и металлопластмассовыми конструкциями. Виниры, показания к применению, особенности изготовления

##### Вопросы к собеседованию по текущему контролю и к экзамену 2 семестра (УК-1, ПК-1, ПК-2, ПК-5, ПК-6, ПК-7, ПК-9, ПК-10)

1. Параллелометрия при планировании протезов.
2. Ортопедическое лечение больных цельнолитыми мостовидными протезами с облицовкой.
3. Возмещение дефектов твердых тканей зубов вкладками.
4. Цельнокерамические искусственные коронки. CAD-CAM-технологии.
5. Бюгельные протезы с телескопической системой фиксации
6. Цельнокерамические мостовидные протезы. CAD-CAM-технологии.
7. Бюгельные протезы с фиксацией на аттачмены. Классификация и характеристика эластических оттисковых материалов.
8. Характеристика эстетических параметров конструкционных материалов.
9. Особенности обследования больных при полном отсутствии зубов.
10. Клиническая характеристика беззубых верхних/нижних челюстей.
22. Кламмеры системы Нея и Роуча. Виды межевой линии. Выбор конструкции фиксирующих элементов бюгельного протеза и их расположения по отношению к межевой линии.

23. Клинические этапы изготовления цельнолитых бюгельных протезов с кламмерами на огнеупорной модели. Параллелометрия.
24. Лабораторные этапы изготовления цельнолитых бюгельных протезов с кламмерами на огнеупорной модели.
25. Анатомические особенности строения полости рта и её значение для съёмного протезирования. Состояние мягких тканей протезного ложа беззубой верхней челюсти (зоны податливости по Льюнду, буферные зоны по Гаврилову).
26. Классификация беззубой верхней челюсти (по Шредеру, Оксману, Курляндскому). Классификация беззубой нижней челюсти (Келлер, Оксман, Курляндский).
27. Анатомо-топографические особенности построения границ протезного ложа на беззубой нижней и верхней челюсти в зависимости от степени атрофии.
28. Методы фиксации полных съёмных протезов: механические, биомеханические, физические и биофизические.
29. Клапанная зоны на беззубой верхней и нижней челюсти в зависимости от степени атрофии. Факторы, влияющие на нарушение периферического клапана полного съёмного протеза.
30. Функциональные слепки, показания и особенности их получения. Функциональные пробы, применяемые для припасовки индивидуальных ложек на беззубой нижней челюсти.
31. Слепочные материалы, применяемые для получения функциональных слепков с беззубых челюстей. Функциональные пробы, применяемые для припасовки индивидуальных ложек на беззубой верхней челюсти.
32. Определение терминов «центральная окклюзия», «центральное соотношение челюстей» и «высота нижнего отдела лица». Анатомический и антропометрический методы определения высоты нижнего отдела лица.
33. Анатомо-физиологический метод определения центрального соотношения челюстей. Техника фиксации центрального соотношения челюстей. Вспомогательные технические приемы и методы контроля установления нижней челюсти положении центрального соотношения челюстей.
34. Выбор формы, размера и цвета искусственных зубов при съёмном протезировании. Анатомическая постановка зубов по Гизи. Особенности постановки зубов при прогнатическом и прогеническом соотношении челюстей.
35. Проверка конструкции, припасовка и наложение полных съёмных протезов. Индивидуальная пришлифовка артикуляционного соотношения. Наставления больному при сдаче полных съёмных протезов.
36. Адаптация больного к полным съёмным протезам. Методы, обеспечивающие приспособление протеза к тканям протезного поля. Проблемы фонетики при ортопедическом лечении больных с полным отсутствием зубов.

**Вопросы к собеседованию по текущему контролю и к экзамену 3 семестра (УК-1, ПК-1, ПК-2, ПК-5, ПК-6, ПК-7, ПК-9, ПК-10)**

- 1) Аллергия к металлам, применяемым в полости рта. Этиология, патогенез.
- 2) Аллергия к зубным протезам, изготовленным из пластмассы. Патогенез.
- 3) Клиническая картина при аллергическом стоматите.
- 4) Электрохимические явления в полости рта. История возникновения вопроса
- 5) Влияние ротовой жидкости как электролита в полости рта
- 6) Электрогальванический синдром. Этиология, патогенез. Клиническая картина.
- 7) Протезирование больных с беззубой верхней и нижней челюстью в старческом возрасте.
- 8) Эстетика в ортопедической стоматологии
- 9) Понятие биологическая ширина
- 10) Понятие о «белой» и «красной» эстетике в дентальной имплантологии. Показатели красной эстетики.
- 11) Этиология, патогенез, клиника патологической стираемости твердых тканей зубов.
- 12) Этиология, диагностика, клиника патологической стираемости твердых тканей зубов.
- 13) Этиология, дифференциальная диагностика, клиника патологической стираемости твердых тканей зубов.
- 14) Физиологическая стираемость твердых тканей зубов.
- 15) Клиника патологической стираемости твердых тканей зубов.
- 16) Современные методы ортопедического лечения больных с повышенной стираемостью твердых тканей зубов.
- 17) Локализованная форма патологической стираемости твердых тканей зубов.
- 18) Генерализованная форма повышенной стираемости твердых тканей зубов.
- 19) Классификация патологической стираемости зубов по Бушану. Клиника, этиология, патогенез.
- 20) Классификация патологической стираемости зубов по Гаврилову. Клиника, этиология, патогенез.
- 21) Классификация патологической стираемости зубов по Грозовскому. Клиника, этиология, патогенез.
- 22) Компенсированная форма повышенной стираемости естественных зубов
- 23) Декомпенсированная форма повышенной стираемости естественных зубов
- 24) Ортопедическое лечение различных форм повышенной стираемости зубов, осложненной частичной

вторичной адентией.

**Вопросы к собеседованию по текущему контролю и к экзамену 4 семестра (УК-1, ПК-1, ПК-2, ПК-5, ПК-6, ПК-7, ПК-9, ПК-10)**

1. Височно-нижнечелюстной сустав (ВНЧС). Анатомические особенности строения.
2. Височно-нижнечелюстной сустав (ВНЧС). Диагностика при заболеваниях ВНЧС.
3. Височно-нижнечелюстной сустав (ВНЧС). Классификация заболеваний ВНЧС.
4. Височно-нижнечелюстной сустав (ВНЧС). Принципы ортопедического лечения больных с заболеваниями ВНЧС.
5. Алгоритм ведения больных с патологией ВНЧС.
6. Особенности изготовления коронок и мостовидных протезов при заболеваниях ВНЧС.
7. Височно-нижнечелюстной сустав (ВНЧС). Физиотерапевтическое лечение больных с заболеваниями ВНЧС.
8. Височно-нижнечелюстной сустав (ВНЧС). Медикаментозное лечение больных с заболеваниями ВНЧС.
9. Вывихи ВНЧС. Клиника, методы ортопедического лечения.
10. Вывихи ВНЧС. Дифференциальная диагностика, методы ортопедического лечения.
11. Привычные вывихи ВНЧС. Клиника, методы ортопедического лечения.
12. Привычные вывихи ВНЧС. Дифференциальная диагностика, методы ортопедического лечения.
13. Подвывих ВНЧС. Клиника, методы ортопедического лечения.
14. Подвывих ВНЧС. Дифференциальная диагностика, методы ортопедического лечения.
15. Дисфункциональные синдромы ВНЧС. Клиника, методы ортопедического лечения.
16. Дифференциальная диагностика и методы ортопедического лечения больных с патологией ВНЧС, связанной со снижением высоты прикуса.
17. Критерии успешного окончания лечения больных с патологией ВНЧС.
18. История появления и развития 3D-печати
19. Метод селективного лазерного спекания или лазерной 3D-печати.
20. Моделирование методом послойного наплавления или струйной 3D-печати.
21. Материалы, применяемые для изготовления зубных протезов по 3D-технологиям
22. Технические средства, используемые для создания 3D-модели полости рта: применение магнитно-резонансных томографов в стоматологии.
23. Технические средства, используемые для создания 3D-модели полости рта: компьютерные томографы с конусообразным лучом.
24. Технические средства, используемые для создания 3D-модели полости рта: волюметрическая система 3D-визуализации i-CAT FLX.
25. Технологии изготовления 3D-объектов. Фрезеровально-станочные технологии 3D-печати. Установки газовой и плазменной резки с числовым программным управлением.
26. Технологии изготовления 3D-объектов. Установки гидроабразивной резки с числовым программным управлением. Лазерно-станочные технологии 3D-печати.
27. Технологии изготовления 3D-объектов. Устройства для визуализации печати 3D-объектов: 3D-мониторы, 3D-принтеры
28. Программное обеспечение 3D-технологий. Системы автоматизированного проектирования.
29. Программное обеспечение 3D-технологий. Системы автоматизированного производства.
30. Программное обеспечение 3D-технологий. Пакеты программ для создания 3D-графики. CAD/CAM-системы стоматологического применения
31. Методические основы 3D-ортопедической стоматологии. Схема автоматизированной организации работ для изготовления зубных протезов. Компьютерная технология CEREC.
32. История развития CAD/CAM-системах. Функции. Преимущества и недостатки.
33. Основные модули и этапы работы CAD/CAM-систем стоматологического назначения
34. Получение цифровой модели. Контактные и бесконтактные методы измерения профиля поверхности
35. CAD-модуль. Принципы работы с CAD-модулем. Обработка и преобразование цифровой информации. Конструирование протезов.
36. Программное обеспечение CAD/CAM-систем. Сохранение изображений. Передача данных.
37. CAM-модуль. Принципы работы с CAM-модулем. Автоматизированное изготовление протеза.
38. Современные тенденции развития CAD/CAM-систем в ортопедической стоматологии. Классификация CAD/CAM-систем по концептуальному признаку

**Критерии оценки:**

**Оценки «отлично»** заслуживает обучающийся, обнаруживший всестороннее, систематическое и глубокое знание учебно-программного материала, умение свободно выполнять задания, предусмотренные программой, усвоивший основную и значимый с дополнительной литературой, рекомендованной программой. Как правило, оценка «отлично» выставляется обучающимся, усвоившим взаимосвязь основных понятий дисциплины в их значении для приобретаемой профессии, проявившим творческие способности в понимании, изложении и использовании учебно-программного материала.

**Оценки «хорошо»** заслуживает обучающийся, обнаруживший полное знание учебно-программного материала, успешно выполняющий предусмотренные в программе задания, усвоивший основную

литературу, рекомендованную в программе. Как правило, оценка «хорошо» выставляется обучающимся, показавшим систематический характер знаний по дисциплине и способным к их самостоятельному пополнению и обновлению в ходе дальнейшей учебной работы и профессиональной деятельности.

**Оценки «удовлетворительно»** заслуживает обучающийся, обнаруживший знания основного учебно-программного материала в объеме, необходимом для дальнейшей учебы и предстоящей работы по специальности, справляющийся с выполнением заданий, предусмотренных программой, знакомый с основной литературой, рекомендованной программой. Как правило, оценка «удовлетворительно» выставляется обучающимся, допустившим погрешности в ответе на экзамене и при выполнении экзаменационных заданий, но обладающим необходимыми знаниями для их устранения под руководством преподавателя.

**Оценка «неудовлетворительно»** выставляется обучающемуся, обнаружившему пробелы в знаниях основного учебно-программного материала, допустившему принципиальные ошибки в выполнении предусмотренных программой заданий. Как правило, оценка «неудовлетворительно» ставится обучающимся, которые не могут продолжить обучение в образовательной организации высшего образования и приступить к изучению последующих дисциплин.

### 3.2. Примерные тестовые задания, критерии оценки (УК-1, ПК-1, ПК-2, ПК-5, ПК-6, ПК-7, ПК-9, ПК-10)

#### 1 уровень

- 1) (УК-1, ПК-1, ПК-2) ИНДЕКС РАЗРУШЕНИЯ ОККЛЮЗИОННОЙ ПОВЕРХНОСТИ ЗУБА, РАВНЫЙ 0,9, ЯВЛЯЕТСЯ ПОКАЗАНИЕМ К ИЗГОТОВЛЕНИЮ
  - д. штифтовой конструкции
  - е. вкладки
  - ж. вполукоронки
  - з. экваторной коронки
- 2) (ПК-5, ПК-6, ПК-7) 1\2 СТЕПЕНЬ АТРОФИИ ЛУНКИ ЗУБА СООТВЕТСТВУЕТ ВЫСОТЫ АНАТОМИЧЕСКОЙ КОРОНКИ ЗУБА
  - д. одному размеру
  - е. двум размерам
  - ж. 1,5 размерам
  - з. половине размера
- 3) (ПК-7, ПК-9, ПК-10). В НОРМЕ СООТНОШЕНИЕ ДЛИНЫ КОРОНКИ И КОРНЯ ЗУБА ОДИН К
  - д. 2
  - е. 1
  - ж. 3
  - з. 4
- 4) (УК-1, ПК-1, ПК-10) АРТИКУЛЯЦИЯ ПРЕДСТАВЛЯЕТ СОБОЙ
  - д. всевозможные движения и положения нижней челюсти относительно верхней
  - е. смещение нижней челюсти дистально
  - ж. выдвигание нижней челюсти только вперед
  - з. движение нижней челюсти только вправо и влево
- 5) (ПК-5, ПК-6, ПК-7) ПРИКУС ПРЕДСТАВЛЯЕТ СОБОЙ
  - и. вид смыкания зубных рядов в центральной окклюзии
  - к. вид окклюзии зубов
  - л. любое смыкание зубных рядов
  - м. смыкание зубных рядов при выдвигании нижней челюсти вперед
- 6) (ПК-2, ПК-5, ПК-6) ТРАНСВЕРЗАЛЬНАЯ ОККЛЮЗИОННАЯ КРИВАЯ ПО ИМЕНИ АВТОРА НАЗЫВАЕТСЯ КРИВАЯ
  - и. Уилсона
  - к. Шпее
  - л. Беннетта
  - м. Хантера
- 7) (ПК-7, ПК-9, ПК-10) ДЛЯ РЕНТГЕНОЛОГИЧЕСКОЙ КАРТИНЫ ПАЦИЕНТА С САХАРНЫМ ДИАБЕТОМ ХАРАКТЕРНО ИЗМЕНЕНИЕ СТРУКТУРЫ КОСТНОЙ ТКАНИ ВЕРХНЕЙ И НИЖНЕЙ ЧЕЛЮСТЕЙ
  - д. «чашеобразная» резорбция костной ткани в боковых отделах и горизонтальная резорбция костной ткани во фронтальных отделах верхней и нижней челюстей
  - е. отсутствие резорбции костной ткани верхней и нижней челюстей
  - ж. прогрессирующая резорбция в боковых отделах верхней и нижней челюстей
  - з. прогрессирующая резорбция костной ткани во фронтальном отделе верхней и нижней челюстей
- 8) (УК-1, ПК-9, ПК-10). ПРИ ТЯЖЕЛОЙ СТЕПЕНИ ТЯЖЕСТИ ПАРОДОНТИТА НА РЕНТГЕНОГРАММЕ ОПРЕДЕЛЯЕТСЯ
  - д. резорбция более 1/2 длины корня
  - е. резорбция более 1/3 длины корня
  - ж. снижение высоты межзубных перегородок на 1/2 длины корня



3. отсутствие изменения костной ткани на всём протяжении, снижение высоты центральные резцы обеих челюстей наклонены вперёд, контакт между ними и глубина перекрытия сохранены
- 9) (ПК-2, ПК-5, ПК-6) КОГДА ПОЯВИЛИСЬ ПЕРВЫЙ КОММЕРЧЕСКИЙ МРТ
- 1981
  - 1967
  - 1971
  - 1979
- 10) (ПК-6, ПК-7, ПК-9, ПК-10) В СОСТОЯНИИ ОТНОСИТЕЛЬНОГО ФИЗИОЛОГИЧЕСКОГО ПОКЛОЯ
- напряжение мышц, опускающих и поднимающих нижнюю челюсть, равнозначно, окклюзионные поверхности зубов разобщены в среднем на 2-4 мм
  - жевательные мышцы находятся в состоянии слабого напряжения
  - жевательные мышцы напряжены умеренно
  - жевательные мышцы напряжены максимально
- 11) (УК-1, ПК-1, ПК-2) ПРИ ТЯЖЁЛОЙ СТЕПЕНИ ТЯЖЕСТИ ПАРОДОНТИТА НА РЕНТГЕНОГРАММЕ ОПРЕДЕЛЯЕТСЯ
- резорбция более 1/2 длины корня
  - резорбция более 1/3 длины корня
  - снижение высоты межзубных перегородок на 1/2 длины корня
  - отсутствие изменения костной ткани на всём протяжении, снижение высоты центральные резцы обеих челюстей наклонены вперёд, контакт между ними и глубина перекрытия сохранены
- 12) (ПК-5, ПК-9, ПК-10) ЦИКЛ ЖЕВАТЕЛЬНЫХ ДВИЖЕНИЙ НИЖНЕЙ ЧЕЛЮСТИ ЗАКАНЧИВАЕТСЯ
- возвращением в положение центральной окклюзии
  - смещением в сторону
  - опусканием и выдвиганием вперёд из положения центральной окклюзии
  - возвращением в переднюю окклюзию
- 13) (УК-1, ПК-5, ПК-10) ПРИ ЦЕНТРАЛЬНОЙ ОККЛЮЗИИ В ПЕРЕДНЕМ ОТДЕЛЕ В БИПРОГНАТИЧЕСКОМ ПРИКУСЕ
- центральные резцы обеих челюстей наклонены вперёд, контакт между ними и глубина перекрытия сохранены
  - верхние резцы перекрывают нижние на 1 мм
  - режущие края верхних резцов контактируют с нижними резцами встык
  - нижние резцы перекрывают верхние на 2-4 мм
- 14) (ПК-1, ПК-2, ПК-5) ПЕРВЫМ ЭТАПОМ ОРТОПЕДИЧЕСКОГО ЛЕЧЕНИЯ БОЛЬНОГО С ТРАВМОЙ ЧЕЛЮСТНО-ЛИЦЕВОЙ ОБЛАСТИ ЯВЛЯЕТСЯ
- изготовление формирующего протеза
  - первая врачебная помощь
  - изготовление постоянного протеза
  - изготовление имедиат-протеза
- 15) (УК-1, ПК-1, ПК-2) К ПЕРВОМУ КЛАССУ ДЕФЕКТОВ ЗУБНЫХ РЯДОВ, ПО КЛАССИФИКАЦИИ КЕННЕДИ ОТНОСИТСЯ ДЕФЕКТ
- двусторонний концевой
  - односторонний концевой
  - включённый в боковом отделе
  - включённый в переднем отделе
- 16) (ПК-6, ПК-7, ПК-10) ИЗГОТОВЛЕНИЕ ПОСТОЯННОГО ПРОТЕЗА НА ВЕРХНЕЙ ЧЕЛЮСТИ ПОСЛЕ ХИРУРГИЧЕСКОГО ВМЕШАТЕЛЬСТВА РЕКОМЕНДУЕТСЯ ПОСЛЕ ОПЕРАЦИИ ЧЕРЕЗ
- 6-8 месяцев
  - 1 месяц
  - 1-2 дня
  - 12-14 дней
- 17) (УК-1, ПК-9, ПК-10) ПЕРВЫМ ЭТАПОМ ОРТОПЕДИЧЕСКОГО ЛЕЧЕНИЯ БОЛЬНОГО С НОВООБРАЗОВАНИЯМИ ЧЕЛЮСТНО-ЛИЦЕВОЙ ОБЛАСТИ ЯВЛЯЕТСЯ
- изготовление имедиат-протеза
  - первая врачебная помощь
  - изготовление формирующего протеза
  - изготовление постоянного протеза
- 18) (УК-1, ПК-7, ПК-10) ПЕРВЫМ ЭТАПОМ ОРТОПЕДИЧЕСКОГО ЛЕЧЕНИЯ БОЛЬНОГО С ТРАВМОЙ ЧЕЛЮСТНО-ЛИЦЕВОЙ ОБЛАСТИ ЯВЛЯЕТСЯ
- изготовление формирующего протеза
  - первая врачебная помощь
  - изготовление постоянного протеза
  - изготовление имедиат-протеза

19) (ПК-6, ПК-7, ПК-9) СТЕПЕНЬ АТРОФИИ АЛЬВЕОЛЯРНОГО ОТРОСТКА (АЛЬВЕОЛЯРНОЙ ЧАСТИ) ОПРЕДЕЛЯЕТСЯ УРОВНЕМ РАСПОЛОЖЕНИЯ ВЕРШИНЫ ГРЕБНЯ ПО ОТНОШЕНИЮ К

- д. переходной складке
- е. шейкам естественных зубов
- ж. окклюзионной поверхности естественных зубов
- з. зубам-антагонистам

20) (ПК-2, ПК-5, ПК-10) ЭСТЕЗИОМЕТР ЯВЛЯЕТСЯ АППАРАТОМ ДЛЯ ОПРЕДЕЛЕНИЯ

- д. болевой чувствительности слизистой оболочки
- е. податливости слизистой оболочки
- ж. подвижности естественных зубов
- з. выносливости пародонта к нагрузке

Ответы: верны все варианты под буквой а

### 2 уровень

1. Определите соответствие вида искусственной коронки глубине препарирования окклюзионной поверхности зубов (в мм): (УК-1, ПК-1, ПК-2)

- |                               |                    |
|-------------------------------|--------------------|
| 1. Металлическая штампованная | <b>а.</b> 0,75-1,5 |
| 2. Металлокерамическая        | <b>б.</b> 2,0      |
| 3. Цельнолитая                | <b>в.</b> 0,28-0,3 |

2. Установите правильную последовательность этапов изготовления съемных пластиночных протезов: (ПК-7, ПК-9, ПК-10)

- 1. Определение центральной окклюзии
- 2. Получение оттисков
- 3. Сдача съемных протезов пациенту
- 4. Проверка конструкции съемных протезов

3. Определите соответствие функциональных проб по Гербсту для верхней челюсти: (ПК-5, ПК-6, ПК-7)

- |              |   |
|--------------|---|
| 1. I проба   | <b>а.</b> присасывание щек                  |
| 2. II проба  | <b>б.</b> глотание                          |
| 3. III проба | <b>в.</b> широкое открывание рта            |
| 4. IV проба  | <b>г.</b> смещение губ вперед (вытягивание) |

4. Укажите соответствие между видом пористости и причиной ее возникновения (УК-1, ПК-6, ПК-7)

- |                              |  |
|------------------------------|--|
| 1. Газовая пористость        | <b>а.</b> неправильное соотношение порошка |
| 2. Грануляционная пористость | <b>б.</b> недостаточное давление           |
| 3. Пористость сжатия         | <b>в.</b> нарушение температурного режима  |

5. Установите последовательность этапов изготовления литой культевой штифтовой вкладки непрямым методом: (ОК-1, ОПК-4, ОПК-9, ПК-2, ПК-8)

- 1. распломбировка корневого канала на 2/3 длины
- 2. получение оттиска силиконовым материалом
- 3. изготовление модели из супергипса
- 4. моделировка вкладки из воска на модели
- 5. литье вкладки из металла

Ответы: 1 -1-б,2-а;3-в; 2- 2,1,4,3; 3-1-в,2-а;3-г;4-б; 4- 1-в,2-а,3-б; 5-1,2,3,4

### 3 уровень

#### Задача 1(УК-1, ПК-1, ПК-2)

В клинику обратилась пациентка В., 58 лет. Жалобы: на косметический дефект, затруднённое пережёвывание пищи, дефект штампованных коронок на нижней челюсти, кровоточивость дёсен и запах изо рта.

Анамнез заболевания: 15 лет назад пациентка протезировалась в городской поликлинике. Были изготовлены штампованно-паяные мостовидные протезы с пластмассовой облицовкой на вестибулярной поверхности с нитрид-титановым напылением на верхнюю челюсть; штампованно-паяные мостовидные протезы с нитрид-титановым напылением на нижнюю челюсть, один из которых имеет дистальную консоль.

#### Объективно при осмотре:

Мягкие зубные отложения на зубах нижней челюсти. Неудовлетворительная гигиена полости рта.

Прикус: ортогнатический.

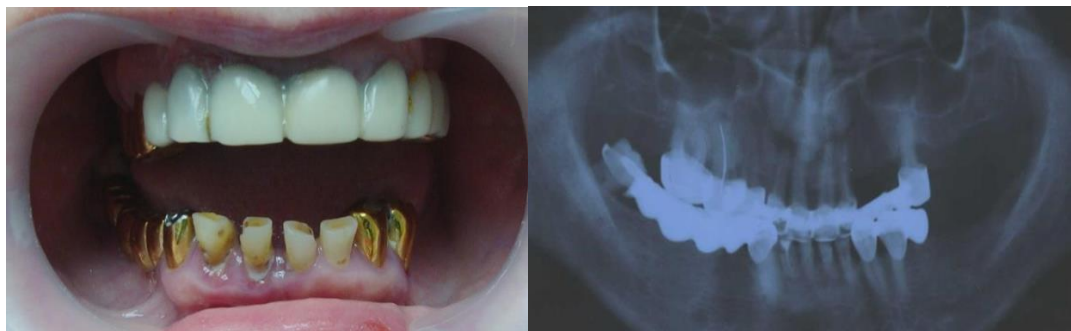Слизистая оболочка полости рта: гиперемирована, отёчна в области всех зубов нижней и в области коронок верхней челюсти.

Кариозные поражения зубов 3.2, 3.1, 4.1, 4.2. Оголение корней зубов 3.2, 3.1, 4.1,

4.2, 4.8. Повышенное стирание зубов 3.2, 3.1, 4.1, 4.2 на 1/3 высоты коронковой части. Веерообразное расхождение зубов 3.2, 3.1, 4.1, 4.2 с вестибулярным наклоном. Тремы между зубами 3.2, 3.1, 4.1, 4.2. Дефект штампованных коронок на зубах 3.4, 3.3, 4.3. (окклюзионные поверхности коронок стерты), снижением нижнего отдела лица. Изменение в цвете пластмассовой облицовки на мостовидном протезе верхней челюсти. Категорически отказывается от применения имплантатов в полости рта.

Зубная формула:

0	0	к	к	к	к	к	к	к	к	и	и	к	0	0	0
18	17	16	15	14	13	12	11	21	22	23	24	25	26	27	28
48	47	46	45	44	43	42	41	31	32	33	34	35	36	37	38
к	и	и	и	и	к	с	с/п	с	с	к	к	ф	0	0	0



**Вопросы:**

5. Поставить диагноз по классификации Кеннеди:
  - а. Кеннеди на ВЧ – I кл, на НЧ – II кл 1 под/кл
  - б. Кеннеди на ВЧ – II кл, на НЧ – II кл
  - в. Кеннеди на ВЧ – III кл, на НЧ – II кл 1 под/кл
  - г. Кеннеди на ВЧ – I кл, на НЧ – I кл
6. Определить потерю жевательной эффективности по Агапову:
  - а. потерей жевательной эффективности 78%
  - б. потерей жевательной эффективности 43%
  - в. потерей жевательной эффективности 32%
  - г. потерей жевательной эффективности 16%
7. Какие сопутствующие стоматологические заболевания подходят к этой задаче:
  - а. кариес зубов 3.2;3.1;4.1;4.2; хронический генерализованный парадонтит.
  - б. кариес зубов; хронический локализованный парадонтит.
  - в. хронический генерализованный парадонтит.
  - г. кариес 4.1;4.2; хронический локализованный парадонтит.
8. Выберите правильный план ортопедического лечения с лучшей фиксацией во рту для этой ситуации без имплантатов.
  - а. В/Ч - Тотальное протезирование МК и Бюгельный протез Н/Ч - Тотальное протезирование МК и Бюгельный протез
  - б. В/Ч - Тотальное протезирование МК Н/Ч - Тотальное протезирование МК и Бюгельный протез
  - в. В/Ч - Бюгельный протез Н/Ч - Тотальное протезирование МК
  - г. В/Ч - Тотальное протезирование МК и Бюгельный протез Н/Ч - Бюгельный протез

**Задача 2(ПК-7, ПК-9, ПК-10)**

Жалобы: на неудовлетворительную эстетику передних зубов, отлом коронки переднего верхнего зуба слева.

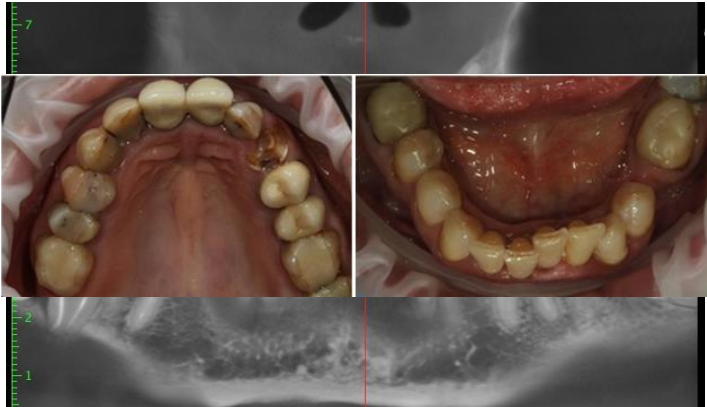Анамнез заболевания: зубы удалялись вследствие кариеса и его осложнений. Первое протезирование проводилось 12 лет назад, последнее посещение стоматолога было около 2 лет назад.

Данные объективного обследования, внешний осмотр: конфигурация лица не изменена. Кожные покровы чистые. Слизистая оболочка без видимых патологических изменений.

Осмотр полости рта: прикус по ортогнатическому типу. В полости рта имеются объединённые металлокерамические коронки 1.1 - 2.1 и 2.4 - 2.5, которые находятся в неудовлетворительном состоянии (нарушена эстетика и краевое прилегание коронок).

Скученность фронтальной группы зубов н\ч. Горизонтальное положение зубов 3.8 и 4.8. Патологическое стирание зубов нижней челюсти в фронтальном отделе, компенсированной формы. Гиперемия и отек десны в области всех зубов. Зубная формула:

О	О	П	П	П	П	П	К	К	П\С	Р	К	К	П	П	О
18	17	16	15	14	13	12	11	21	22	23	24	25	26	27	28
48	47	46	45	44	43	42	41	31	32	33	34	35	36	37	38
	П	П\С	О	П	П					П	П	П	П\С	О	



**Вопросы:**

1. Поставить диагноз по классификации Кеннеди:
  - а. Кеннеди на ВЧ – II кл, на НЧ – II кл
  - б. Кеннеди на ВЧ-II класс, на НЧ-II класс I подкласс
  - в. Кеннеди на ВЧ – III кл, на НЧ – II кл I под/кл
  - г. Кеннеди на ВЧ – I кл, на НЧ – I кл
2. Определить потерю жевательной эффективности по Агапову:
  - а. потерей жевательной эффективности 26%
  - б. потерей жевательной эффективности 12%
  - в. потерей жевательной эффективности 34%
  - г. потерей жевательной эффективности 24%
3. Какие сопутствующие стоматологические заболевания подходят к этой задаче:
  - а. хронический генерализованный парадонтит II степени тяжести, дистопия 3.8 и 4.8 зубов.
  - б. хронический локализованный гингивит II степени тяжести, дистопия 3.8 и 4.8 зубов.
  - в. хронический локализованный парадонтит II степени тяжести, дистопия 3.8 и 4.8 зубов.
  - г. хронический генерализованный гингивит I степени тяжести, дистопия 3.8 и 4.8 зубов.
4. Выберите правильный план ортопедического лечения с лучшей фиксацией во рту для этой ситуации:
  - а. в/ч Мостовидные протезы из МК на н/ч протезирование на имплантаты
  - б. В/Ч - Тотальное протезирование МК Н/Ч - Тотальное протезирование МК и Бюгельный протез
  - в. В/Ч - Бюгельный протез Н/Ч - Тотальное протезирование МК
  - г. В/Ч - Тотальное протезирование МК и Бюгельный протез Н/Ч - Бюгельный протез

**Задача 3(ПК-5, ПК-6, ПК-7)**

В клинику обратилась пациентка В. 52 года. Жалобы: на затрудненное пережевывание пищи, неудовлетворительную эстетику.

Анамнез заболевания: зубы удалялись в течение всей жизни вследствие кариеса и его осложнений. Последнее посещение стоматолога около 4 лет назад.

Данные объективного обследования, внешний осмотр: Лицо симметричное.

Регионарные лимфатические узлы не пальпируются. Функция ВНЧС не нарушена.

Зубная формула:

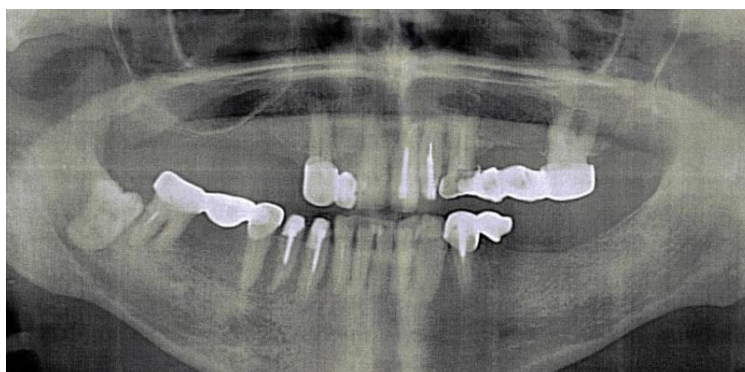
0	0	0	0	0	К	И	П/С	П	П	К	И	И	К	0	0
18	17	16	15	14	13	12	11	21	22	23	24	25	26	27	28
48	47	46	45	44	43	42	41	31	32	33	34	35	36	37	38
	К	И	К	К	К	П	П/С	П/С			К	К	0	0	0

Осмотр полости рта:

Прикус: соотношение челюстей по ортогнатическому типу. Имеются композитные реставрации неудовлетворительного качества в области зуба 1.1, 2.1. В полости рта штампованно-паянный мостовидный протез в области

Пластмассовый  
2.6.  
мостовидный  
3.4-3.5.  
пластмассовые  
Штампованно-паянный протез 4.5-4.7. Все мостовидные

качества



зубов 1.2-1.3.  
мостовидный протез 2.3-  
Штампованно-паянный протез в области зубов  
Объединенные коронки 4.3, 4.4.  
паянный мостовидный штампованно-паянные протезы  
неудовлетворительного (нарушено краевое

прилегание в области опорных зубов). Десна гиперемирована в области всех зубов.

### Контрольные вопросы

1. Поставить диагноз по классификации Кеннеди:
  - а. Кеннеди на ВЧ – II кл, на НЧ – II кл
  - б. Кеннеди на ВЧ-II класс, на НЧ-II
  - в. Кеннеди на ВЧ – I кл, на НЧ – II кл
  - г. Кеннеди на ВЧ – I кл, на НЧ – I кл
2. Определить потерю жевательной эффективности по Агапову:
  - а. потерей жевательной эффективности 10%
  - б. потерей жевательной эффективности 68%
  - в. потерей жевательной эффективности 100%
  - г. потерей жевательной эффективности 80%
3. Какие сопутствующие стоматологические заболевания подходят к этой задаче:
  - а. хронический генерализованный парадонтит
  - б. хронический локализованный гингивит
  - в. хронический локализованный парадонтит
  - г. хронический генерализованный пародонтоз

### Задача 4(УК-1, ПК-9, ПК-10)

Больной 65 лет обратился к стоматологу-ортопеду с жалобами на отсутствие зубов и плохую фиксацию съемных протезов в связи с удалением опорных зубов. Из анамнеза выяснено, что больной пользуется съемными протезами давно. Последний раз протезировался 8 лет назад. К протезам привыкает быстро и пользуется ими хорошо. Объективно: Слизистая оболочка полости рта бледно-розового цвета, без патологических изменений. Зубная формула:

0	0	0	0		0	0	0		0	0	0	0	0	0	0
18	17	16	15	14	13	12	11	21	22	23	24	25	26	27	28
48	47	46	45	44	43	42	41	31	32	33	34	35	36	37	38
0	0	0	0	0		0	0	0	0	0	0	0	0	0	0

На верхней челюсти атрофия альвеолярного отростка равномерная, незначительная. Хорошо выражены верхнечелюстные бугры и торус. 14 и 21 зубы устойчивы. На нижней челюсти 43 зубинтактный, устойчивый, шейка зуба обнажена. Альвеолярный отросток в области удаленных боковых зубов имеет значительную атрофию.

В связи с удалением зубов и наличием в полости рта протезов в неудовлетворительном состоянии рекомендуется изготовление новых протезов.

### Контрольные вопросы

1. Поставить диагноз по классификации Кеннеди:
  - а. Кеннеди на ВЧ – VI кл, на НЧ – II кл
  - б. Кеннеди на ВЧ-II класс, на НЧ-II
  - в. Кеннеди на ВЧ – I кл, на НЧ – II кл
  - г. Кеннеди на ВЧ – I кл, на НЧ – I кл
2. Определить потерю жевательной эффективности по Агапову:
  - а. потерей жевательной эффективности 68%
  - б. потерей жевательной эффективности 72%
  - в. потерей жевательной эффективности 100%
  - г. потерей жевательной эффективности 87%

3. Выберите правильный план ортопедического лечения с лучшей фиксацией во рту для этой ситуации без имплантатов.

- а. В/Ч - Тотальное протезирование МК и Бюгельный протез Н/Ч - Тотальное протезирование МК и Бюгельный протез
- б. Показано изготовление съёмных частичных пластиночных протезов
- в. В/Ч - Бюгельный протез Н/Ч - Тотальное протезирование МК
- г. В/Ч - Тотальное протезирование МК и Бюгельный протез Н/Ч - Бюгельный протез

Ответы: 1 - 1-а; 2-в; 3-а; 4-а 2- 1-б, 2-в, 3-а, 4-а; 3- 1-в, 2-б, 3-а; 4- 1-г, 2-в, 3-б;

#### Критерии оценки:

«зачтено» - не менее 71% правильных ответов;

«не зачтено» - 70% и менее правильных ответов.

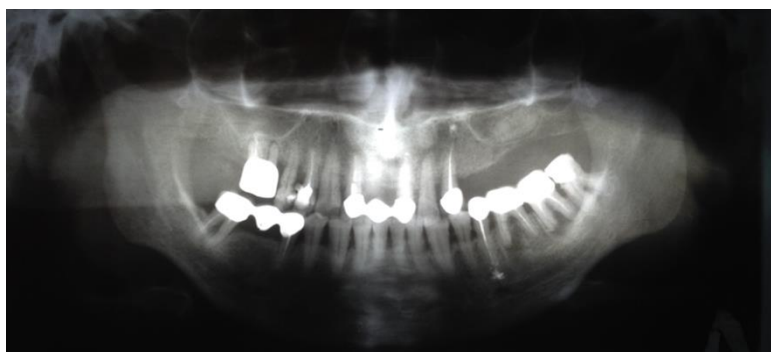
### 3.3 Примерные ситуационные задачи, критерии оценки (УК-1, ПК-1, ПК-2, ПК-5, ПК-6, ПК-7, ПК-9, ПК-10)

#### Задача № 1 (ПК-5, ПК-6, ПК-7)

Пациентка Б., 66 лет обратилась с жалобами на частичное отсутствие зубов, затрудненное пережевывание пищи, подвижность зубов, неприятный запах изо рта; чувство дискомфорта и щелчки в височно-нижнечелюстном суставе.

Анамнез: около 20 лет назад проводилось ортопедическое лечение металлокерамическими конструкциями.

Объективно: состояние удовлетворительное, лицо симметричное, кожные покровы чистые без патологических высыпаний. Носогубные складки не выражены. Визуальных признаков изменения высоты нижней трети лица нет. Подбородочные, поднижнечелюстные, шейные лимфоузлы не пальпируются. Осмотр ВНЧС: открывание рта свободное, пальпация сустава безболезненная, при аускультации сустава во время открывания рта слышны щелчки с обеих сторон. Прикус ортогнатический. Подвижность зубов II степени.



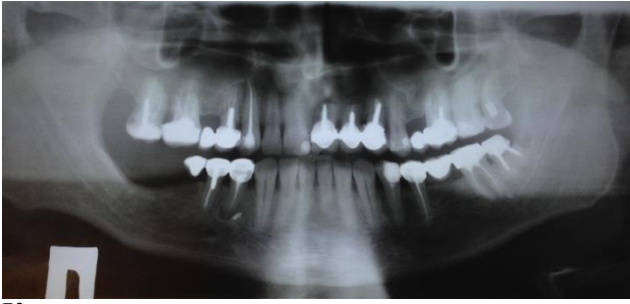#### Контрольные вопросы:

1. Расскажите технику пальпации мышц ВНЧС.
2. Назначьте дополнительные методы диагностики.
3. Поставьте окончательный диагноз.
4. Составьте варианты плана лечения.
5. Охарактеризуйте клинико-лабораторные этапы изготовления одного из вариантов лечения.

#### Задача № 2 (ПК-6, ПК-7, ПК-10)

Пациент М., 37 лет обратился в поликлинику с жалобами на частичное отсутствие зубов, косметический дефект, боль при накусывании в области 44 зуба. Анамнез: потеря зубов вследствие кариеса и его осложнений, 10 лет назад было проведено ортопедическое лечение (металлокерамическими мостовидными протезами).

Объективно: состояние удовлетворительное, кожные покровы чистые без патологических высыпаний, носогубные складки не выражены. Визуальных признаков изменения высоты нижней трети лица нет. Справа пальпируется поднижнечелюстной лимфатический узел диаметром 0,6 см, мягкий, эластичный, подвижный, слабо болезненный, не спаян с окружающими тканями. Шейные и подбородочные лимфоузлы не пальпируются. Открывание рта свободное - 4,5 см. Пальпация ВНЧС безболезненная, аускультация бесшумная. Наблюдается оголение корней опорных зубов на 1-2 мм. На слизистой оболочке в области верхушки корня 4.4 зуба свищевой ход. Прикус ортогнатический.



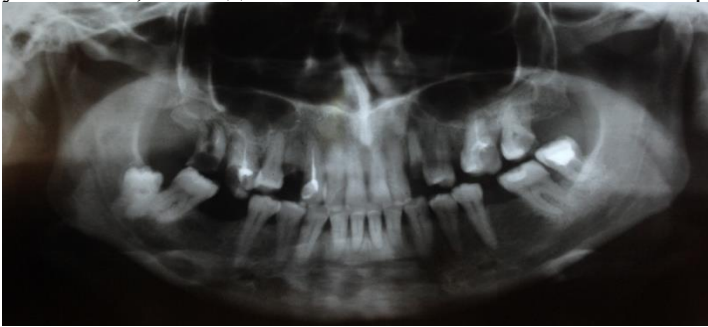
**Контрольные вопросы:**

1. Расскажите анатомо-физиологический метод определения высоты прикуса.
2. Назначьте дополнительные методы диагностики.
3. Поставьте окончательный диагноз.
4. Составьте варианты плана лечения.
5. Охарактеризуйте клинико-лабораторные этапы изготовления одного из вариантов лечения.

**Задача №3(ПК-7, ПК-9, ПК-10)**

Пациент М., 37 лет, обратился в клинику ортопедической стоматологии с жалобами на значительное разрушение коронки в области 1.7, 2.3, 1.4, частичное отсутствие зубов, затрудненное пережевывание пищи, неудовлетворительную эстетику.

Из анамнеза: потеря 3.6, 4.6 вследствие осложненного кариеса, ортопедическое лечение не проводилось. Объективно: лицо симметричное, кожные покровы чистые, без видимых изменений. Носогубные складки не выражены. Визуальных признаков изменения высоты нижней трети лица нет. Подбородочные, поднижнечелюстные, шейные лимфоузлы не пальпируются. Открывание рта свободное, пальпация ВНЧС безболезненная, аускультация бесшумная. Слизистая оболочка полости рта бледно-розового цвета, умеренно увлажнена, без видимых патологических изменений. Прикус ортогнатический.



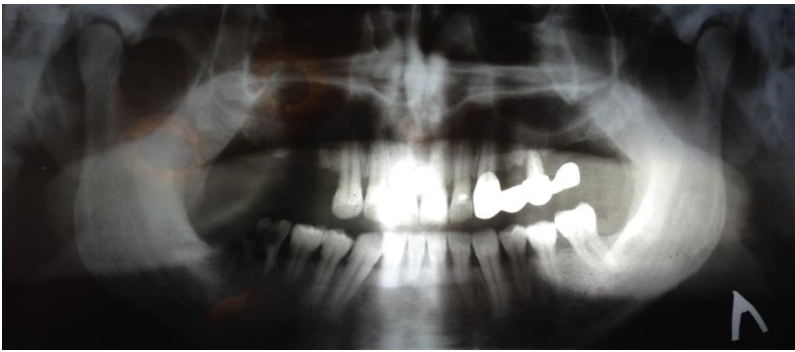
**Контрольные вопросы:**

1. Расскажите правила аускультации и пальпации ВНЧС.
2. Назначьте дополнительные методы диагностики.
3. Поставьте окончательный диагноз.
4. Составьте варианты плана лечения.
5. Охарактеризуйте клинико-лабораторные этапы изготовления одного из вариантов лечения.

**Задача № 4(УК-1, ПК-5, ПК-6, ПК-7)**

Пациент Г., 53 года, обратился в поликлинику с жалобами на частичное отсутствие зубов, затрудненное пережевывание пищи, боль в области 2.5 и 4.6 зуба при накусывании, неприятный запах изо рта. Анамнез: Потеря зубов вследствие кариеса и его осложнений. Около 11 лет назад проводилось ортопедическое лечение (металлокерамический мостовидный протез). Около года назад появилась подвижность и болезненность опорных зубов мостовидного протеза.

Объективно: состояние удовлетворительное, лицо симметричное. Носогубные складки не выражены. Визуальных признаков изменения высоты нижней трети лица нет. Подбородочные, поднижнечелюстные, шейные лимфоузлы не пальпируются. Осмотр ВНЧС: открывание рта свободное, пальпация сустава безболезненная, аускультация бесшумная. Подвижность зубов II степени. Прикус ортогнатический.



**Контрольные вопросы:**

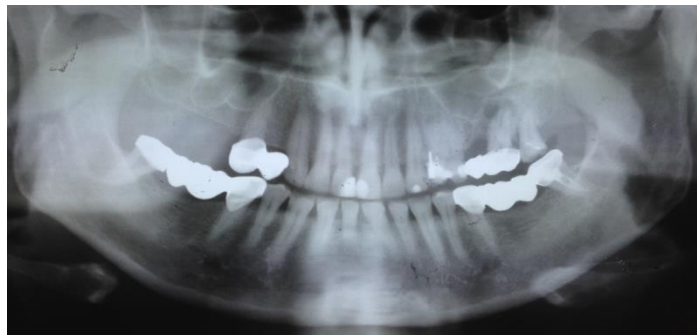
1. Заполните одонтопародонтограмму.
2. Назначьте дополнительные методы диагностики.
3. Поставьте окончательный диагноз.
4. Составьте варианты плана лечения.
5. Охарактеризуйте клиничко-лабораторные этапы изготовления одного из вариантов лечения.

**Задача № 5(ПК-5, ПК-7, ПК-9)**

Пациентка Г., 54 года. Обратилась в клинику ортопедической стоматологии с жалобами на частичное отсутствие зубов, затрудненное пережевывание пищи, боль в области 2.7 при накусывании.

Анамнез: потеря зубов вследствие кариеса и его осложнений. Около 9 лет назад проводилось ортопедическое лечение: цельнолитыми мостовидными конструкциями с облицовкой. Около двух лет назад появилось оголение корней опорных зубов.

Объективно: состояние удовлетворительное, лицо симметричное. Носогубные складки не выражены. Визуальных признаков изменения высоты нижней трети лица нет. Подбородочные, поднижнечелюстные, шейные лимфоузлы не пальпируются. Осмотр ВНЧС: открывание рта свободное, пальпация сустава безболезненная, аускультация бесшумная. Слизистая оболочка полости рта бледно-розового цвета, умеренно увлажнена, без видимых патологических изменений. Прикус ортогнатический.



**Контрольные вопросы:**

1. Расскажите технику пальпации подбородочных, поднижнечелюстных, шейных лимфоузлов.
2. Назначьте дополнительные методы диагностики.
3. Поставьте окончательный диагноз.
4. Составьте варианты плана лечения.
5. Охарактеризуйте клиничко-лабораторные этапы изготовления одного из вариантов лечения.

**Критерии оценки:**

- «зачтено» - обучающийся активно, без наводящих вопросов отвечает правильно и в полном объеме на поставленные вопросы; при решении ситуационной задачи ответ содержит полную информацию о симптомах, имеющихся у пациента, с объяснением их патогенеза; о синдромах и нозологической принадлежности заболевания; обоснованно назначает дополнительное обследование и интерпретирует результаты лабораторных и инструментальных методов обследования; обучающийся может провести дифференциальный диагноз в рамках патологии, в полном объеме назначает и обосновывает необходимое лечение, знает фармакологические группы препаратов, механизм действия препаратов, главные противопоказания и побочные эффекты.

- «не зачтено» - у обучающегося отсутствует понимание сущности и механизма отдельных симптомов и синдромов, в том числе ведущего; обучающийся не умеет оценить результаты дополнительных исследований; не понимает сущности механизма лабораторных синдромов; не понимает принципов лечения; не может исправить пробелы в ответе даже при наводящих и дополнительных вопросах.

**3.4 Примерный перечень практических навыков, критерии оценки (УК-1, ПК-1, ПК-2, ПК-5, ПК-6, ПК-7, ПК-9, ПК-10)**

3. Обследование первичных пациентов



4. Обследование повторных пациентов
5. Оформление документации пациента
6. Припасовка и фиксация несъёмных конструкций протезов
7. Припасовка и наложение съёмных конструкций зубных протезов
8. Проверка восковых конструкций съёмных протезов
9. Провести параллеломерию моделей
10. Проведена коррекция съёмных протезов
11. Оценить качество имеющихся протезов
12. Сформулировать диагноз с чтением рентгенограмм
13. Снятие старых несъёмных конструкций
14. Избирательно пришлифовано зубов
15. Препарировать зубы под штампованные, пластмассовые, комбинированные коронки
16. Получить оттиски анатомические и функциональные
17. Изготовить гипсовые модели
18. Анализировать диагностические модели
19. Изготовить восковые базисы с окклюзионными валиками
20. Изготовить временные пластмассовые коронки клиническим методом
21. Изготовить штифтово-культевые конструкции
22. Определение центральной окклюзии или центрального соотношения челюстей при частичном и полном отсутствии зубов
23. Припасовка коронки и мостовидного протеза

**Критерии оценки:**

- **зачтено** – обучающийся обладает системными теоретическими знаниями (знает методику выполнения практических навыков, показания и противопоказания, возможные осложнения, нормативы и проч.), без ошибок самостоятельно демонстрирует выполнение практических умений,
- **не зачтено** — обучающийся не обладает достаточным уровнем теоретических знаний (не знает методики выполнения практических навыков, показаний и противопоказаний, возможных осложнений, нормативы и проч.) и/или не может самостоятельно продемонстрировать практические умения или выполняет их, допуская грубые ошибки

**3.5 Примерное задание к написанию учебной истории болезни (УК-1, ПК-1, ПК-2, ПК-5, ПК-7, ПК-10)**

История болезни пишется студентом в каждом семестре. Оформляется в тетради, пишется от руки.

План оформления представлен в методическом пособии кафедры «Схема написания истории болезни».

- 38) Лечение пациента с частичным отсутствием зубов. I класс по Кеннеди
- 39) Лечение пациента с частичным отсутствием зубов. II класс по Кеннеди.
- 40) Лечение пациента с частичным отсутствием зубов. III класс по Кеннеди.
- 41) Лечение пациента с частичным отсутствием зубов. IV класс по Кеннеди.
- 42) Лечение пациента с частичным отсутствием зубов. I класс по Гаврилову.
- 43) Лечение пациента с частичным отсутствием зубов. II класс по Гаврилову.
- 44) Лечение пациента с частичным отсутствием зубов. III класс по Гаврилову.
- 45) Лечение пациента с частичным отсутствием зубов. IV класс по Гаврилову.
- 46) Лечение пациента с частичным отсутствием зубов. V класс по Гаврилову.
- 47) Лечение пациента с частичным отсутствием зубов. VI класс по Гаврилову.
- 48) Лечение пациента с частичным отсутствием зубов. VII класс по Гаврилову.
- 49) Лечение пациента с частичным отсутствием зубов. I класс по Вильду.
- 50) Лечение пациента с частичным отсутствием зубов. II класс по Вильду.
- 51) Лечение пациента с частичным отсутствием зубов. III класс по Вильду.
- 52) Лечение пациента с частичным отсутствием зубов при потере жевательной эффективности по Агипову <30%.
- 53) Лечение пациента с частичным отсутствием зубов при потере жевательной эффективности по Агипову 30%-60%.
- 54) Лечение пациента с частичным отсутствием зубов при потере жевательной эффективности по Агипову >60%.
- 55) Лечение пациента с частичным отсутствием зубов ЧСПП.
- 56) Лечение пациента с частичным отсутствием зубов бюгельным протезированием.
- 57) Лечение пациента с полным отсутствием зубов бюгельным протезированием.
- 58) Лечение пациента с полным отсутствием зубов имплантатами.
- 59) Лечение пациента с полным отсутствием зубов (первый тип по Оксману).
- 60) Лечение пациента с полным отсутствием зубов (второй тип по Оксману).
- 61) Лечение пациента с полным отсутствием зубов (третий тип по Оксману).
- 62) Лечение пациента с полным отсутствием зубов (четвертый тип по Оксману).
- 63) Лечение пациента с локализованной повышенной стертостью зубов. Компенсированная форма
- 64) Лечение пациента с локализованной повышенной стертостью зубов. Некомпенсированная форма

- 65) Лечение пациента с генерализованной повышенной стертостью зубов. Компенсированная форма
- 66) Лечение пациента с генерализованной повышенной стертостью зубов. Некомпенсированная форма
- 67) Ортопедическое лечение пациента с анкилозом ВНЧС
- 68) Ортопедическое лечение пациента с привычным вывихом ВНЧС
- 69) Ортопедическое лечение пациента с костным анкилозом ВНЧС
- 70) Ортопедическое лечение пациента с подвывихом ВНЧС
- 71) Лечение пациента с острым артритом ВНЧС
- 72) Лечение пациента с костным анкилозом ВНЧС
- 73) Лечение пациента с хроническим артритом ВНЧС
- 74) Лечение пациента с неартрозом

#### **Критерии оценки:**

- **«зачтено»** - работа полностью соответствует правилам оформления истории болезни с использованием базовых технологий преобразования информации. Написана грамотно, логично, использована современная медицинская терминология. Правильно собран анамнез с соблюдением этических и деонтологических норм, проведен физикальный осмотр, клиническое обследование, проанализированы результаты современных лабораторно-инструментальных исследований и выделены патологические симптомы и синдромы заболевания, сформулирован клинический диагноз с учетом МКБ, назначены патогенетически оправданные методы диагностики, проведен дифференциальный диагноз с инфекционной и неинфекционной патологией, интерпретированы методы специфической диагностики, осуществлен алгоритм выбора медикаментозной и немедикаментозной терапии, профилактических мероприятий. Студент свободно и аргументировано анализирует научно-медицинскую информацию, использует полученные знания при интерпретации теоретических, клинико-диагностических аспектов. Назначено адекватное этиотропное, патогенетическое и симптоматическое лечение.

- **«незачтено»** - история болезни не соответствует правилам оформления. Допущены существенные ошибки в сборе анамнеза, проведении физикального обследования, выделении синдромов и формулировке диагноза, составлении плана обследования и лечения, неправильно интерпретированы лабораторные данные и проведен дифференциальный диагноз. Содержание истории болезни не отражает патологии курируемого больного или работа написана не по курируемому больному.

### **3.5. Работа с компьютерными презентациями, критерии оценки (УК-1, ПК-1, ПК-2, ПК-5, ПК-6, ПК-7, ПК-9, ПК-10)**

#### **Примерные темы подготовки компьютерных презентаций по дисциплине:**

44. Базис протеза и факторы, определяющие его форму и размеры.
45. Обоснование выбора количества зубов для фиксации протеза удерживающими кламмерами и закономерности их расположения в базисе протеза.
46. Механические способы фиксации частичных съемных пластиночных протезов. Классификация кламмеров. Выбор опорных зубов под фиксирующие элементы протеза.
47. Кламмерные линии. Методы соединения кламмеров с базисом протеза.
48. Границы базиса частичного съемного пластиночного протеза на верхней и нижней челюстях.
49. Бескламмерная фиксация частичных съемных пластиночных протезов.
50. Бюгельные протезы. Составные части. Показания к применению.
51. Бюгельные протезы. Клинико-лабораторные этапы изготовления.
52. Параллелометрия. Задачи. Методы: произвольный, метод определения среднего наклона длинных осей опорных зубов, логический метод.
53. Способы определения центральной окклюзии и центрального соотношения челюстей.
54. Каркасные съемные протезы, фиксируемые балкой – достоинства и недостатки.
55. Бескаркасные съемные протезы, фиксируемые балкой – достоинства и недостатки.
56. Съемные протезы с опорой на имплантаты в сравнении с полными несъемными протезами с опорой на имплантаты: достоинства и недостатки.
57. Общие принципы протезирования с опорой на имплантаты при частичном отсутствии зубов.
58. Мостовидное протезирование с опорой на имплантаты.
59. Аллергические реакции на различные базисы протезов.
60. Грибковые поражения СОПР при использовании пластиночных протезов.
61. Повышенная стертость зубов: этиология, патогенез.
62. Повышенная стертость зубов: классификация, клиника.
63. Дифференциальная диагностика повышенной стертости зубов.
64. Комплексное лечение повышенной стертости твердых тканей зубов.
65. Этиология, патогенез генерализованной формы повышенной стертости зубов и снижающе-щегося прикуса.
66. Генерализованная повышенная стертость твердых тканей зубов. Компенсированная форма
67. Генерализованная повышенная стертость твердых тканей зубов. Некомпенсированная форма
68. Планирование лечения при генерализованной форме повышенной стертости твердых тканей зубов.
69. Программное обеспечение 3D-технологий. Пакеты программ для создания 3D-графики. CAD/CAM-системы стоматологического применения

70. Методические основы 3D-ортопедической стоматологии. История развития CAD/CAM-системах. Функции. Преимущества и недостатки.
71. Основные модули и этапы работы CAD/CAM-систем стоматологического назначения
72. Получение цифровой модели. Контактные и бесконтактные методы измерения профиля поверхности
73. CAD-модуль.
74. Программное обеспечение CAD/CAM-систем
75. CAM-модуль.
76. Современные тенденции развития CAD/CAM-систем в ортопедической стоматологии.
77. Рецидивирующий вывих и подвывих ВНЧС 8.
78. Тугоподвижность ВНЧС, неклассифицированная в других рубриках
79. Остеофит ВНЧС
80. Пиогенный артрит ВНЧС
81. Серопозитивный ревматоидный артрит (синдром Фелти)
82. Юношеский (ювенильный) артрит
83. Анкилозы. Клиника. Диагностика. Лечение.
84. Привычный вывих ВНЧС. Клиника. Диагностика. Лечение
85. Подвывих ВНЧС. Клиника. Диагностика. Лечение.
86. Лечение Воспалительных заболеваний ВНЧС

#### **Критерии оценки:**

**«зачтено»** – обоснована актуальность проблемы и темы, содержание соответствует теме и плану презентации полно и глубоко раскрыты основные понятия проблемы, обнаружено достаточное владение терминологией, продемонстрировано умение работать с литературой, систематизировать и структурировать материал, умение обобщать, сопоставлять различные точки зрения по рассматриваемому вопросу, аргументировать основные положения и выводы, к анализу привлечены новейшие работы по проблеме (журнальные публикации, материалы сборников научных трудов и т.д.), полностью соблюдены требования к оформлению презентации, грамотность и культура изложения материала на высоком уровне.

**«не зачтено»** – не обоснована или слабо обоснована актуальность проблемы и темы, содержание не соответствует теме и плану презентации, обнаружено недостаточное владение терминологией и понятийным аппаратом проблемы, не продемонстрировано умение работать с литературой, систематизировать и структурировать материал, умение обобщать, сопоставлять различные точки зрения по рассматриваемому вопросу, аргументировать основные положения и выводы, использован очень ограниченный круг литературных источников по проблеме, не соблюдены требования к оформлению презентации, отсутствует грамотность и культура.

#### **4. Методические материалы, определяющие процедуры оценивания знаний, умений, навыков и (или) опыта профессиональной деятельности, характеризующих этапы формирования компетенций**

##### **4.1 Методика проведения тестирования**

**Целью этапа** промежуточной аттестации по дисциплине «Стоматология детская», проводимой в форме тестирования, является оценка уровня усвоения обучающимися знаний, приобретения умений, навыков и сформированности компетенций в результате изучения учебной дисциплины (части дисциплины).

##### **Локальные нормативные акты, регламентирующие проведение процедуры:**

Проведение промежуточной аттестации обучающихся регламентируется Положением о текущем контроле успеваемости и промежуточной аттестации обучающихся, введенным в действие приказом от 29.02.2016 № 74-ОД.

##### **Субъекты, на которых направлена процедура:**

Процедура оценивания должна охватывать всех обучающихся, осваивающих дисциплину (модуль). В случае, если обучающийся не прошел процедуру без уважительных причин, то он считается имеющим академическую задолженность.

##### **Период проведения процедуры:**

Процедура оценивания проводится по окончании изучения дисциплины (модуля) на последнем занятии. В случае проведения тестирования на компьютерах время и место проведения тестирования преподаватели кафедры согласуют с информационно-вычислительным центром и доводят до сведения обучающихся.

##### **Требования к помещениям и материально-техническим средствам для проведения процедуры:**

Требования к аудитории для проведения процедуры и необходимость применения специализированных материально-технических средств определяются преподавателем.

##### **Требования к кадровому обеспечению проведения процедуры:**

Процедуру проводит преподаватель, ведущий дисциплину (модуль).

##### **Требования к банку оценочных средств:**

До начала проведения процедуры преподавателем подготавливается необходимый банк тестовых заданий. Преподаватели кафедры разрабатывают задания для тестового этапа экзамена, утверждают их на заседании кафедры и передают в информационно-вычислительный центр в электронном виде вместе с копией рецензии. Минимальное количество тестов, составляющих фонд тестовых заданий, рассчитывают по формуле: трудоемкость дисциплины в з.е. умножить на 50.

- Тесты включают в себя задания 3-х уровней:
- ТЗ 1 уровня (выбрать один правильный ответ)
  - ТЗ 2 уровня (выбрать все правильные ответы)
  - ТЗ 3 уровня (соответствие, последовательность)

#### **Соотношение заданий разных уровней и присуждаемые баллы**

	Вид промежуточной аттестации
	экзамен
Количество ТЗ 1 уровня (выбрать все правильные ответы)	30
Кол-во баллов за правильный ответ	1
Всего баллов	<b>30</b>
Количество ТЗ 2 уровня (соответствие, последовательность)	15
Кол-во баллов за правильный ответ	2
Всего баллов	<b>30</b>
Количество ТЗ 3 уровня (ситуационная задача)	5
Кол-во баллов за правильный ответ	8
Всего баллов	<b>40</b>
Всего тестовых заданий	<b>50</b>
Итого баллов	<b>100</b>
Мин. количество баллов для аттестации	70

#### **Описание проведения процедуры:**

Тестирование является обязательным этапом экзамена независимо от результатов текущего контроля успеваемости. Тестирование может проводиться на компьютере или на бумажном носителе.

Для проведения тестирования используется программа INDIGO. Обучающемуся предлагается выполнить 50 тестовых заданий разного уровня сложности на экзамене. Время, отводимое на тестирование, составляет не более полутора академических часов на экзамене.

#### **Результаты процедуры:**

Результаты тестирования на компьютере или бумажном носителе имеют качественную оценку «зачтено» – «не зачтено». Оценки «зачтено» по результатам тестирования являются основанием для допуска обучающихся к собеседованию. При получении оценки «не зачтено» за тестирование обучающийся к собеседованию не допускается и по результатам промежуточной аттестации по дисциплине (модулю) выставляется оценка «не зачтено» или «неудовлетворительно».

Результаты проведения процедуры в обязательном порядке проставляются преподавателем в экзаменационные ведомости в соответствующую графу.

### **4.2 Методика проведения приема практических навыков**

**Цель этапа** промежуточной аттестации по дисциплине «Стоматология ортопедическая», проводимой в форме приема практических навыков является оценка уровня приобретения обучающимся умений, навыков и сформированности компетенций в результате изучения учебной дисциплины.

#### **Локальные нормативные акты, регламентирующие проведение процедуры:**

Проведение промежуточной аттестации обучающихся регламентируется Положением о текущем контроле успеваемости и промежуточной аттестации обучающихся, введенным в действие приказом от 29.02.2016 № 74-ОД.

#### **Субъекты, на которые направлена процедура:**

Процедура оценивания должна охватывать всех обучающихся, осваивающих дисциплину «Стоматология ортопедическая». В случае, если обучающийся не прошел процедуру без уважительных причин, то он считается имеющим академическую задолженность.

#### **Период проведения процедуры:**

Процедура оценивания проводится по окончании изучения дисциплины «Стоматология ортопедическая» на последнем занятии по дисциплине или в день проведения собеседования, или может быть совмещена с экзаменационным собеседованием по усмотрению кафедры.

#### **Требования к помещениям и материально-техническим средствам для проведения процедуры:**

Требования к аудитории для проведения процедуры и необходимость применения специализированных материально-технических средств определяются преподавателем.

#### **Требования к кадровому обеспечению проведения процедуры:**

Процедуру проводит преподаватель, ведущий дисциплину «Стоматология ортопедическая».

#### **Требования к банку оценочных средств:**

До начала проведения процедуры преподавателем подготавливается необходимый банк оценочных материалов для оценки умений и навыков. Банк оценочных материалов включает перечень практических

навыков, которые должен освоить обучающийся для будущей профессиональной деятельности. Некоторые навыки обучающийся отрабатывает на фантомах.

**Описание проведения процедуры:**

Оценка уровня освоения практических умений и навыков может осуществляться на основании положительных результатов текущего контроля при условии обязательного посещения всех занятий семинарского типа.

Для прохождения этапа проверки уровня освоения практических навыков обучающийся должен овладеть всеми практическими умениями и навыками, предусмотренными программой дисциплины «Стоматология детская».

Проведение практических навыков проходит во время проведения практических занятий на фантомах или во время приема пациентов.

**Результаты процедуры:**

Результаты проверки уровня освоения практических умений и навыков имеют качественную оценку «зачтено» – «не зачтено». Оценки «зачтено» по результатам проверки уровня освоения практических умений и навыков являются основанием для допуска обучающихся к собеседованию. При получении оценки «не зачтено» за освоение практических умений и навыков обучающийся к собеседованию не допускается и по результатам промежуточной аттестации по дисциплине (модулю) выставляется оценка «неудовлетворительно».

Результаты проведения процедуры в обязательном порядке проставляются преподавателем в экзаменационные ведомости в соответствующую графу.

**Мануальные навыки, необходимые для освоения за время проведения практических занятий.**

№ п/п	Мануальные навыки и умения	Количество минимально выполняемых манипуляций	семестр
1.	Обследование первичных пациентов	100	1,2,3,4.
2.	Обследование повторных пациентов	100	1,2,3,4
3.	Оформление документации пациента	60	1,2,3,4
4.	Припасовка и фиксация несъёмных конструкций протезов	60	1,2,3,4
5.	Припасовка и наложение съёмных конструкций зубных протезов	60	1,2,3,4
6.	Проверка восковых конструкций съёмных протезов	60	1,2,3,4
7.	Провести параллелометрию моделей	60	1,2,3,4
8.	Проведена коррекция съёмных протезов	60	1,2,3,4
9.	Оценить качество имеющихся протезов	100	1,2,3,4
10.	Формулировать диагноз с чтением рентгенограмм	60	1,2,3,4
11.	Снятие старых несъёмных конструкций	20	1,2,3,4
12.	Избирательно пришлифовано зубов	120	1,2,3,4
13.	Препарировать зубы под штампованные, пластмассовые, комбинированные коронки	100	1,2,3,4
14.	Получить оттиски анатомические и функциональные	60	1,2,3,4
15.	Изготовить гипсовые модели	40	1,2,3,4
16.	Анализировать диагностические модели	20	1,2,3,4
17.	Изготовить восковые базисы с окклюзионными валиками	30	1,2,3,4
18.	Изготовить временные пластмассовые коронки клиническим методом	30	1,2,3,4
19.	Изготовить штифтово-культевые конструкции	30	1,2,3,4
20.	Определение центральной окклюзии или центрального соотношения челюстей при частичном и полном отсутствии зубов	30	1,2,3,4
21.	Припасовка коронки и мостовидного протеза	30	1,2,3,4

**4.3 Методика проведения устного собеседования**

**Целью процедуры** промежуточной аттестации по дисциплине «Стоматология ортопедическая», проводимой в форме устного собеседования, является оценка уровня усвоения обучающимися знаний, приобретения умений, навыков и сформированности компетенций в результате изучения учебной дисциплины.

**Локальные нормативные акты, регламентирующие проведение процедуры:**

Проведение промежуточной аттестации обучающихся регламентируется Положением о текущем контроле успеваемости и промежуточной аттестации обучающихся, введенным в действие приказом от 29.02.2016 № 74-ОД.

**Субъекты, на которые направлена процедура:**

Процедура оценивания должна охватывать всех обучающихся, осваивающих дисциплину «Детская стоматология». В случае, если обучающийся не прошел процедуру без уважительных причин, то он считается имеющим академическую задолженность.

**Период проведения процедуры:**

Процедура оценивания проводится по окончании изучения дисциплины «Стоматология ортопедическая» в соответствии с приказом о проведении промежуточной аттестации. Деканатом факультета, отделом подготовки кадров высшей квалификации может быть составлен индивидуальный график прохождения промежуточной аттестации для обучающегося при наличии определенных обстоятельств.

**Требования к помещениям и материально-техническим средствам для проведения процедуры:**

Требования к аудитории для проведения процедуры и необходимость применения специализированных материально-технических средств определяются преподавателем.

**Требования к кадровому обеспечению проведения процедуры:**

Процедуру проводит преподаватель, ведущий дисциплину «Стоматология ортопедическая», как правило, проводящий занятия лекционного типа.

**Требования к банку оценочных средств:**

До начала проведения процедуры преподавателем подготавливается необходимый банк оценочных материалов для оценки знаний, умений, навыков. Банк оценочных материалов включает вопросы, как правило, открытого типа, перечень тем, выносимых на опрос, типовые задания. Из банка оценочных материалов формируются печатные бланки индивидуальных заданий (билеты). Количество вопросов, их вид (открытые или закрытые) в бланке индивидуального задания определяется преподавателем самостоятельно.

**Описание проведения процедуры:**

Каждому обучающемуся, принимающему участие в процедуре, преподавателем выдается бланк индивидуального задания. После получения бланка индивидуального задания и подготовки ответов обучающийся должен в меру имеющихся знаний, умений, навыков, сформированности компетенции дать устные развернутые ответы на поставленные в задании вопросы и задания в установленное преподавателем время. Продолжительность проведения процедуры определяется преподавателем самостоятельно, исходя из сложности индивидуальных заданий, количества вопросов, объема оцениваемого учебного материала, общей трудоемкости изучаемой дисциплины «Стоматология ортопедическая» и других факторов.

Собеседование может проводиться по вопросам билета и по ситуационной задаче. Результат собеседования при проведении промежуточной аттестации в форме экзамена определяется оценками «отлично», «хорошо», «удовлетворительно», «неудовлетворительно».

**Результаты процедуры:**

Результаты проведения процедуры в обязательном порядке проставляются преподавателем в зачетные книжки обучающихся и экзаменационные ведомости и представляются в деканат факультета, за которым закреплена образовательная программа, либо в отдел подготовки кадров высшей квалификации.

По результатам проведения процедуры оценивания преподавателем делается вывод о результатах промежуточной аттестации по дисциплине.

#### **4.4. Методика проведения оценки компьютерных презентаций**

**Целью процедуры** текущего контроля в форме оценки компьютерных презентаций, проводимой в форме устного выступления, является оценка уровня усвоения обучающимися знаний, приобретения умений, навыков и сформированности компетенций в результате изучения учебной дисциплины (части дисциплины).

**Субъекты, на которые направлена процедура:**

Процедура оценивания должна охватывать всех обучающихся, осваивающих дисциплину.

**Период проведения процедуры:**

Процедура оценивания проводится во время изучения дисциплины в соответствии с расписанием учебных занятий (на последнем занятии. Может быть составлен индивидуальный график прохождения промежуточной аттестации для обучающегося при наличии определенных обстоятельств.

**Требования к помещениям и материально-техническим средствам для проведения процедуры:**

Требования к аудитории для проведения процедуры и необходимость применения специализированных материально-технических средств определяются преподавателем.

**Описание проведения процедуры:**

Каждому обучающемуся, принимающему участие в процедуре, преподавателем выдается тема индивидуального задания. После получения темы индивидуального задания обучающийся должен в меру имеющихся знаний, умений, навыков, сформированности компетенции дать устные развернутые ответы на поставленные в презентации вопросы и задания в установленное преподавателем время ( не более 15 минут).

Требования к структуре и оформлению презентации:

1. Презентация готовится в формате PPTX, имеет не менее 10 слайдов.
2. В структуре презентации должны присутствовать титульный лист с названием темы, ФИО автора и преподавателя, цели, задачи, рассуждения и вывод.
3. Обязательно использование фотографий.
4. Работа с презентацией проходит во время проведения практического занятия. При этом, обучающийся должен своими словами объяснить проблему, вынесенную на данную презентацию.
5. Речь должна быть аргументирована с использованием медицинской терминологии.

#### **4.5 Методика проведения защиты истории болезни.**

Темы историй обучающиеся получают перед началом цикловых занятий. Предоставляют преподавателю на занятии по соответствующей тематике. На подготовку историй болезни отводится от 2 до 6-ти дней.

Требования к структуре и оформлению:

1. История болезни выполняется в отдельных тетрадях, до 6 листов (без списка литературы и титульного листа).
2. В структуре истории болезни должны присутствовать титульный лист, сбор анамнеза, данные объективного осмотра, данные дополнительных методов исследования, предварительный и окончательный диагноз, рассуждения и выводы, составлен план лечения и диспансерного наблюдения.
3. Пишется от руки, на каждой странице.
4. Обязательно запись зубной формулы, индексов гигиены.
5. Защита истории болезни проходит во время проведения практического занятия. При этом, обучающийся должен своими словами объяснить проблему, вынесенную на данный разбор.
6. Речь должна быть аргументирована с использованием медицинской терминологии.