

Документ подписан простой электронной подписью
Информация о владельце:
ФИО: Железнов Лев Михайлович
Должность: ректор
Дата подписания: 29.07.2024 15:08:17
Уникальный программный ключ:
7f036de85c233e341493b4c0e48bb3a18c939f31

Федеральное государственное бюджетное
образовательное учреждение высшего образования
«Кировский государственный медицинский университет»
Министерства здравоохранения Российской Федерации

УТВЕРЖДАЮ
И.о. ректора Л.М. Железнов
« 27 » июня 2018 г.

**РАБОЧАЯ ПРОГРАММА ДИСЦИПЛИНЫ
«СТОМАТОЛОГИЯ ХИРУРГИЧЕСКАЯ»**

Специальность 31.08.74 Стоматология хирургическая

Форма обучения очная

Срок освоения ОПОП 2 года

Кафедра СТОМАТОЛОГИИ

Рабочая программа дисциплины разработана в соответствии:

- 1) Федеральным государственным образовательным стандартом высшего образования по специальности 31.08.74 по специальности 31.08.74 Стоматология хирургическая, утвержденным приказом Минобрнауки России от «26» августа 2014 г. года № 1117.
- 2) Учебного плана по специальности 31.08.74 Стоматология хирургическая (ординатура), одобренного ученым советом ФГБОУ ВО Кировский ГМУ Минздрава России 27.06.2018 г. протокол № 5.

Рабочая программа практики одобрена:

кафедрой Стоматологии «27» июня 2018 г. (протокол № 1)

Заведующий кафедрой С.Н. Громова

методической комиссией по программам подготовки кадров высшей квалификации «27» июня 2018 г. (протокол № 1)

Председатель комиссии И.А. Коковихина

Центральным методическим советом Кировского ГМУ

Протокол № «1» «27» июня 2018 г.

Председатель ЦМС Е.Н. Касаткин

Разработчики:

Заведующий кафедрой стоматологии, доцент, к.м.н. С.Н. Громова

Доцент кафедры стоматологии И.В. Уразова

Доцент кафедры стоматологии Т.А. Дрокина

Рецензенты

Заведующий кафедрой патофизиологии
ФГБОУ ВО Кировского ГМУ, д.м.н., профессор А.П. Спицин

Доцент, к.м.н. кафедры стоматологии и ортодонтии
Медицинской академии имени С.И.Георгиевского
ФГАУ ВО «КФУ им.В.И.Вернадского» С.О. Мостовой

ОГЛАВЛЕНИЕ

Раздел 1. Перечень планируемых результатов обучения по дисциплине (модулю), соотнесенных с планируемыми результатами освоения ОПОП	4
1.1. Цель изучения дисциплины (модуля)	4
1.2. Задачи изучения дисциплины (модуля)	4
1.3. Место дисциплины (модуля) в структуре ОПОП	4
1.4. Объекты профессиональной деятельности	4
1.5. Виды профессиональной деятельности	5
1.6. Формируемые компетенции выпускника	6
Раздел 2. Объем дисциплины (модуля) и виды учебной работы	10
Раздел 3. Содержание дисциплины (модуля), структурированное по темам (разделам)	10
3.1. Содержание разделов дисциплины (модуля)	10
3.2. Разделы дисциплины (модуля) и междисциплинарные связи с обеспечиваемыми (последующими) дисциплинами	15
3.3. Разделы дисциплины (модуля) и виды занятий	15
3.4. Тематический план лекций	15
3.5. Тематический план практических занятий (семинаров)	17
3.6. Самостоятельная работа обучающегося	28
3.7. Лабораторный практикум	29
3.8. Примерная тематика курсовых проектов (работ), контрольных работ	29
Раздел 4. Перечень учебно-методического и материально-технического обеспечения дисциплины (модуля)	29
4.1. Перечень учебно-методического обеспечения для самостоятельной работы обучающихся по дисциплине (модулю)	29
4.2. Перечень основной и дополнительной литературы, необходимой для освоения дисциплины (модуля)	30
4.2.1. Основная литература	30
4.2.2. Дополнительная литература	30
4.3. Перечень ресурсов информационно-телекоммуникационной сети «Интернет», необходимых для освоения дисциплины (модуля)	31
4.4. Перечень информационных технологий, используемых для осуществления образовательного процесса по дисциплине (модулю), программного обеспечения и информационно-справочных систем	31
4.5. Описание материально-технической базы, необходимой для осуществления образовательного процесса по дисциплине (модулю)	32
Раздел 5. Методические рекомендации по организации изучения дисциплины (модуля)	33
Раздел 6. Методические указания для обучающихся по освоению дисциплины (модуля)	34
Раздел 7. Оценочные средства для проведения текущего контроля и промежуточной аттестации обучающихся по дисциплине (модулю)	34

Раздел 1. Перечень планируемых результатов обучения по дисциплине (модулю), соотнесенных с планируемыми результатами освоения ОПОП

1.1. Цель изучения дисциплины (модуля) подготовка врача-стоматолога-хирурга, способного оказывать пациентам амбулаторную стоматологическую помощь при основных стоматологических заболеваниях в зависимости от индивидуальных и возрастных анатомо-физиологических особенностей пациента с использованием современных достижений медицинской науки и практики.

1.2. Задачи изучения дисциплины (модуля)

Выпускник, освоивший программу ординатуры, готов решать следующие профессиональные задачи:

- способствовать приобретению знаний по предупреждению возникновения стоматологических заболеваний среди населения путем проведения профилактических и противоэпидемических мероприятий;
- сформировать навыки участия в проведении профилактических медицинских осмотров, диспансеризации, диспансерного наблюдения;
- способствовать приобретению знаний диагностики стоматологических заболеваний и патологических состояний пациентов;
- способствовать приобретению знаний проведения экспертизы временной нетрудоспособности и участия в иных видах медицинской экспертизы;
- способствовать приобретению навыков оказания хирургической стоматологической помощи пациентам;
- сформировать навыки участия в оказании медицинской помощи при чрезвычайных ситуациях, в том числе участие в медицинской эвакуации;
- способствовать приобретению навыков проведения медицинской реабилитации и санаторно-курортного лечения пациентов со стоматологическими заболеваниями;
- способствовать приобретению знаний по формированию у населения, пациентов и членов их семей мотивации, направленной на сохранение и укрепление своего здоровья и здоровья окружающих;
- способствовать приобретению знаний по методам диагностики симптоматических проявлений соматических и инфекционных заболеваний в полости рта у пациентов

1.3. Место дисциплины (модуля) в структуре ОПОП:

Дисциплина «Стоматология хирургическая» относится к блоку Б1. Дисциплины базовой части.

Основные знания, необходимые для изучения дисциплины формируются при изучении дисциплин: специалитет по специальности 31.05.03 Стоматология.

Является предшествующей для изучения дисциплин: Дентальная имплантология, Лучевая диагностика, Нейростоматология, Производственные (клинические) практики, Государственная итоговая аттестация.

1.4. Объекты профессиональной деятельности

Объектами профессиональной деятельности выпускников, освоивших рабочую программу дисциплины (модуля), являются:

- физические лица (пациенты) в возрасте от 0 до 15 лет, от 15 до 18 лет и в возрасте старше 18 лет;
- население;
- совокупность средств и технологий, предусмотренных при оказании стоматологической помощи и направленных на создание условий для охраны здоровья граждан.

1.5. Виды профессиональной деятельности

Изучение данной дисциплины (модуля) направлено на подготовку к следующим видам профессиональной деятельности:

- профилактическая;
- диагностическая;
- лечебная;
- реабилитационная;
- психолого-педагогическая.

1.6.Формируемые компетенции выпускника

Процесс изучения дисциплины (модуля) направлен на формирование у выпускника следующих компетенций:

№ п/п	Номер/индекс компетенции	Результаты освоения ОПОП (содержание компетенции)	Перечень планируемых результатов обучения по дисциплине (модулю)			Оценочные средства	
			Знать	Уметь	Владеть	Для текущего контроля	Для промежуточной аттестации
1	2	3	4	5	6	7	8
1.	УК-1	готовность к абстрактному мышлению, анализу, синтезу	Принципы объединения симптомов в синдромы.	анализировать симптомы патологических процессов и заболеваний, устанавливать логическую взаимосвязь между этиологическим фактором и развитием патологического процесса, анализировать механизмы развития заболеваний и патологических процессов; обосновывать принципы терапии.	навыками составления схем патогенеза патологических процессов и заболеваний.	Тестирование, презентации, решение ситуационных задач, собеседование.	Тестирование, оценка практических навыков, собеседование.
2.	ПК-1	готовность к осуществлению комплекса мероприятий, направленных на сохранение и укрепление здоровья и включающих в себя формирование здорового образа жизни, предупреждение возникновения и (или) распространения стоматологических	правила и последовательность проведения профилактических медицинских осмотров, диспансеризации пациентов со стоматологической патологией, составлением индивидуальных программ профилактики	проводить профилактические медицинские осмотры, диспансеризацию пациентов со стоматологической патологией, составлять индивидуальные программы профилактики	проведением профилактических медицинских осмотров, диспансеризации и осуществлением наблюдения за пациентами со стоматологической патологией методиками составления индивидуальных	Тестирование, презентации, решение ситуационных задач, собеседование.	Тестирование, оценка практических навыков, собеседование.

		заболеваний, их раннюю диагностику, выявление причин и условий их возникновения и развития, а также направленных на устранение вредного влияния на здоровье человека факторов среды его обитания			программ профилактики		
3.	ПК-2	готовность к проведению профилактических медицинских осмотров, диспансеризации и осуществлению диспансерного наблюдения за пациентами со стоматологической патологией	правила и последовательность проведения профилактических медицинских осмотров, диспансеризации пациентов со стоматологической патологией	проводить профилактические медицинские осмотры, диспансеризацию пациентов со стоматологической патологией	проведением профилактических медицинских осмотров, диспансеризации и осуществлением диспансерного наблюдения за пациентами со стоматологической патологией	Тестирование, презентации, решение ситуационных задач, собеседование.	Тестирование, оценка практических навыков, собеседование.
4.	ПК-5	готовность к диагностике стоматологических заболеваний и неотложных состояний в соответствии с Международной статистической классификацией болезней и проблем, связанных со здоровьем	правила и последовательность проведения диагностики стоматологических заболеваний и неотложных состояний в соответствии с Международной статистической классификацией болезней и проблем, связанных со здоровьем	проводить диагностику стоматологических заболеваний и неотложных состояний в соответствии с Международной статистической классификацией болезней и проблем, связанных со здоровьем	правилами проведения диагностики стоматологических заболеваний и неотложных состояний в соответствии с Международной статистической классификацией болезней и проблем, связанных со здоровьем	Тестирование, презентации, решение ситуационных задач, собеседование.	Тестирование, оценка практических навыков, собеседование.
5.	ПК-6	готовность к проведению экспертизы временной нетрудоспособности и	правила и последовательность проведения	проводить экспертизу временной нетрудоспособности и	навыками проведения экспертизы временной нетрудоспособности и	Тестирование, презентации,	Тестирование, оценка практических

		участие в иных видах медицинской экспертизы	экспертизы временной нетрудоспособности и иных видов медицинской экспертизы	иные виды медицинской экспертизы	иных видов медицинской экспертизы	решение ситуационных задач, собеседование.	навыков, собеседование.
6.	ПК-7	готовность к определению тактики ведения, ведению и лечению пациентов, нуждающихся в хирургической стоматологической помощи	правила и последовательность определения тактики ведения, и лечения пациентов, нуждающихся в хирургической стоматологической помощи	определить тактику ведения, провести лечение пациентов, нуждающихся в хирургической стоматологической помощи	навыками определения тактики ведения, и лечения пациентов, нуждающихся в хирургической стоматологической помощи	Тестирование, презентации, решение ситуационных задач, собеседование.	Тестирование, оценка практических навыков, собеседование.
7.	ПК-9	готовность к применению природных лечебных факторов, лекарственной, немедикаментозной терапии и других методов у пациентов со стоматологической патологией, нуждающихся в медицинской реабилитации и санаторно-курортном лечении	правила и последовательность применения природных лечебных факторов, лекарственной, немедикаментозной терапии и других методов у пациентов со стоматологической патологией, нуждающихся в медицинской реабилитации и санаторно-курортном лечении	применять природные лечебные факторы, лекарственную, немедикаментозную терапию и другие методы у пациентов со стоматологической патологией, нуждающихся в медицинской реабилитации и санаторно-курортном лечении	правилами проведения диагностики стоматологических заболеваний и неотложных состояний в соответствии с Международной статистической классификацией болезней и проблем, связанных со здоровьем	Тестирование, презентации, решение ситуационных задач, собеседование.	Тестирование, оценка практических навыков, собеседование.
8.	ПК-10	готовность к формированию населения, пациентов и членов их семей мотивации, направленной на сохранение и укрепление своего здоровья и здоровья	мотивация, направленная на сохранение и укрепление своего здоровья и здоровья окружающих,	применять мотивацию, направленную на сохранение и укрепление своего здоровья и здоровья	навыки мотивации, направленные на сохранение и укрепление своего здоровья и здоровья окружающих,	Тестирование, презентации, решение ситуационных задач, собеседование.	Тестирование, оценка практических навыков, собеседование.

		<p>окужающих, обучению пациентов основным гигиеническим мероприятиям оздоровительного характера, способствующим сохранению и укреплению здоровья, профилактике стоматологических заболеваний</p>	<p>обучению пациентов основным гигиеническим мероприятиям оздоровительного характера, способствующим сохранению и укреплению здоровья, профилактике стоматологических заболеваний</p>	<p>окужающих, обучению пациентов основным гигиеническим мероприятиям оздоровительного характера, способствующим сохранению и укреплению здоровья, профилактике стоматологических заболеваний</p>	<p>обучению пациентов основным гигиеническим мероприятиям оздоровительного характера, способствующим сохранению и укреплению здоровья, профилактике стоматологических заболеваний</p>	ис.	
--	--	--	---	--	---	-----	--

Раздел 2. Объем дисциплины (модуля) и виды учебной работы

Общая трудоемкость дисциплины составляет 31 зачетных единиц, 1116 часов.

Вид учебной работы	Всего часов	Семестры			
		№1	№2	№3	№4
1	2	3	4	5	6
Контактная работа (всего)	342	90	90	74	88
в том числе:					
Лекции (Л)	36	10	10	8	8
Практические занятия (ПЗ)	154	40	40	34	40
Семинары (С)	152	40	40	32	40
Лабораторные занятия (ЛР)					
Самостоятельная работа (всего)	630	162	162	142	164
В том числе:					
- Работа с компьютерными презентациями	160	40	40	40	40
- Подготовка к занятиям	163	43	43	33	44
- Подготовка к текущему контролю	163	43	43	33	44
- Подготовка к промежуточному контролю	144	36	36	36	36
Вид промежуточной аттестации	экзамен	144	36	36	36
	зачет				
Общая трудоемкость (часы)	1116	288	288	252	291
Зачетные единицы	31	8	8	7	8

Раздел 3. Содержание дисциплины (модуля), структурированное по темам (разделам)

3.1. Содержание разделов дисциплины (модуля)

№ п/п	Код компетенции	Наименование раздела дисциплины (модуля)	Содержание раздела
1.	2	3	4
1.	УК-1, ПК-1, ПК-2, ПК-5, ПК-6, ПК-7, ПК-9, ПК-10	Организация хирургической стоматологической помощи.	<p><i>Лекция:</i> Организация хирургической стоматологической помощи</p> <p><i>Практические занятия:</i> Организация хирургической стоматологической службы в поликлинике. Контроль инфекции в хирургической стоматологии. Обследование больного в клинике хирургической стоматологии. Заполнение документации на хирургическом приеме.</p> <p><i>Семинарские занятия:</i> Критерии квалификации врача стоматолога-хирурга. Организация хирургического приема в поликлинике и стационаре. Ведение медицинской документации амбулаторного больного. Правила соблюдения асептики и антисептики в стоматологии. Основные требования к помещениям, внешнему виду, одежде стоматолога-хирурга</p>

2.	УК-1, ПК-5, ПК-7, ПК-10	Обезболивание и анестезиология в стоматологии.	<p><i>Лекция:</i> Местное обезболивание и анестезиология в стоматологии</p> <p><i>Лекция:</i> Общее обезболивание</p> <p><i>Практические занятия:</i></p> <p>Анестезиологическое обеспечение в хирургической стоматологии.</p> <p>Обоснование выбора местноанестезирующих препаратов</p> <p>Способы местной анестезии в амбулаторной хирургической стоматологии.</p> <p>Премедикация при амбулаторных стоматологических вмешательствах</p> <p>Ингаляционные анестетики.</p> <p>Неингаляционные анестетики</p> <p>Анестезия больных с деформациями черепно-лицевой области</p> <p>Анестезиологическое обеспечение при длительном вмешательстве</p> <p>Особенности работы врача-стоматолога хирурга при проведении общего обезболивания.</p> <p><i>Семинарские занятия:</i></p> <p>Особенности местного обезболивания в хирургической стоматологии.</p> <p>Механизмы действия местноанестезирующих препаратов</p> <p>Правила подбора местных анестетиков в амбулаторной хирургической стоматологии.</p> <p>Правила подбора препаратов для премедикации.</p> <p>Клинические особенности ингаляционных анестетиков.</p> <p>Клинические особенности неингаляционных анестетиков.</p> <p>Клинические особенности проведения общего обезболивания.</p> <p>Особенности проведения общего обезболивания при реконструктивных и пластических операциях с применением микрохирургической техники.</p> <p>Основы применения общего обезболивания.</p>
3.	УК-1, ПК-1, ПК-2, ПК-5, ПК-6, ПК-7, ПК-9, ПК-10	Хирургия полости рта.	<p><i>Лекция:</i> Удаление зубов.</p> <p><i>Лекция:</i> Операция типичного и атипичного удаления зубов</p> <p><i>Практическое занятие:</i></p> <p>Удаление постоянных зубов.</p> <p>Операция удаления зуба на нижней челюсти.</p> <p>Операция удаления зуба на верхней челюсти.</p> <p>Этапы заживления лунки после удаления зуба</p> <p>Осложнения, возникающие во время операции удаления зуба.</p> <p>Осложнения, возникающие после операции удаления зуба.</p> <p>Болезни прорезывания зубов</p> <p>Неполное прорезывание зуба (полуретенированный зуб)</p>

			<p>Хирургическое лечение хронического периодонтита.</p> <p>Хирургическое лечение перфораций, резорбций и трещин корней зубов</p> <p><i>Семинарское занятие:</i></p> <p>Показания и противопоказания к удалению постоянных зубов</p> <p>Особенности удаления зубов на нижней челюсти.</p> <p>Особенности удаления зубов на верхней челюсти.</p> <p>Инструментарий при операции удаления зуба.</p> <p>Профилактика осложнений, возникающих во время операции удаления зуба.</p> <p>Профилактика осложнений, возникающих после операции удаления зуба.</p> <p>Особенности удаления ретинированных, дистопированных зубов.</p> <p>Особенности удаления при неполном прорезывании зуба.</p> <p>Алгоритм проведения атипичного удаления зуба.</p> <p>Алгоритм проведения хирургических методов лечения хронического периодонтита</p> <p>Алгоритм проведения хирургических методов лечения перфораций, резорбций и трещин корней зубов.</p>
4.	УК-1, ПК-1, ПК-2, ПК-5, ПК-6, ПК-7, ПК-9	Хирургические методы лечения заболеваний пародонта.	<p><i>Лекция:</i> Хирургические методы лечения заболеваний пародонта</p> <p><i>Практическое занятие:</i></p> <p>Виды кюретажей</p> <p>Операции на деснах и уздечках.</p> <p><i>Семинарское занятие:</i></p> <p>Алгоритм проведения кюретажа</p> <p>Алгоритм проведения хирургических методов в комплексном лечении пародонтита.</p>
5.	УК-1, ПК-1, ПК-2, ПК-5, ПК-6, ПК-7, ПК-9, ПК-10	Одонтогенные воспалительные заболевания.	<p><i>Лекция:</i> Абсцессы и флегмоны лица и шеи.</p> <p><i>Лекция:</i> Периодонтит, острый гнойный периостит</p> <p><i>Лекция:</i> Одонтогенный синусит</p> <p><i>Практическое занятие:</i></p> <p>Периостит челюстей. Остеомиелит.</p> <p>Абсцессы, флегмоны лица и шеи</p> <p>Лимфангит, лимфаденит, аденофлегмона лица и шеи</p> <p>Одонтогенный синусит.</p> <p><i>Семинарское занятие:</i></p> <p>Этиология, клиника, лечение периодонтитов, периоститов, остеомиелитов челюстей.</p> <p>Этиология, клиника, лечение абсцессов, флегмон лица и шеи</p> <p>Этиология, клиника, лечение лимфангитов, лимфаденитов, аденофлегмон лица и шеи</p> <p>Этиология, клиника, диагностика, лечение одонтогенного синусита</p>
6.	УК-1, ПК-1,	Специфические	<i>Лекция:</i> Специфические воспалительные

	ПК-2, ПК-5, ПК-6, ПК-7, ПК-10	воспалительные заболевания лица, челюстей и органов полости рта.	заболевания лица. <i>Практическое занятие:</i> Актиномикоз. Туберкулез. Сифилис. Проявление ВИЧ-инфекции в полости рта. <i>Семинарское занятие:</i> Этиология, клиника, лечение актиномикоза, туберкулеза, сифилиса. Этиология, клиника, лечение проявлений ВИЧ- инфекции в полости рта
7.	УК-1, ПК-1, ПК-2, ПК-5, ПК-6, ПК-7, ПК-10	Инфекционные неодонтогенные заболевания лица, челюстей, полости рта.	<i>Лекция:</i> Неодонтогенные воспалительные заболевания. <i>Практическое занятие:</i> Фурункул, карбункул. Инфекционные неодонтогенные заболевания лица <i>Семинарское занятие:</i> Этиология, клиника, лечение фурункула, карбункула Этиология, клиника, лечение сибирской язвы, рожи, номы.
8.	УК-1, ПК-1, ПК-2, ПК-5, ПК-6, ПК-7, ПК-10	Заболевания и повреждения слюнных желез.	<i>Лекция:</i> Заболевания и повреждения слюнных желез. <i>Практическое занятие:</i> Пороки развития слюнных желез. Сиалоаденит (воспаление слюнных желез). <i>Семинарское занятие:</i> Этиология, клиника, лечение заболеваний и повреждений слюнных желез. Этиология, клиника, лечение сиалоаденита.
9.	УК-1, ПК-1, ПК-2, ПК-5, ПК-6, ПК-7, ПК-9, ПК- 10	Заболевания и поражения нервов лица и челюстей.	<i>Лекция:</i> Заболевания и поражения нервов лица и челюстей <i>Практическое занятие:</i> Поражения тройничного нерва, языкоглоточного нерва Паралич мимических мышц <i>Семинарское занятие:</i> Этиология, клиника, лечение поражений тройничного нерва, языкоглоточного нерва. Этиология, клиника, лечение паралича мимических мышц
10.	УК-1, ПК-1, ПК-2, ПК-5, ПК-6, ПК-7, ПК-9, ПК-10	Заболевания височно- нижнечелюстного сустава.	<i>Лекция:</i> Заболевания височно-нижнечелюстного сустава <i>Практическое занятие:</i> Синдром болевой дисфункции височно- нижнечелюстного сустава (синдром Костена) Рецидивирующий вывих и подвывих височно- нижнечелюстного сустава Артриты и артрозы височно-нижнечелюстного сустава <i>Семинарское занятие:</i> Этиология, клиника, лечение синдрома болевой дисфункции ВНЧС (синдром Костена) Этиология, клиника, лечение рецидивирующего вывиха и подвывиха ВНЧС

			Этиология, клиника, лечение артритов и артрозов ВНЧС
11.	УК-1, ПК-1, ПК-2, ПК-5, ПК-6, ПК-7, ПК-9, ПК-10	Новообразования тканей лица, костей лицевого черепа, полости рта и его органов.	<p><i>Лекция:</i> Новообразования тканей лица, костей лицевого черепа, полости рта и его органов</p> <p><i>Практическое занятие:</i> Доброкачественные опухоли. Врожденные кисты и свищи лица и шеи. Злокачественные опухоли полости рта и челюстей. Злокачественные опухоли челюстей неэпителиальной природы.</p> <p><i>Семинарское занятие:</i> Этиология, клиника, лечение доброкачественных опухолей. Этиология, клиника, лечение врожденных кист и свищей лица и шеи. Этиология, клиника, лечение злокачественных опухолей полости рта и челюстей Этиология, клиника, лечение злокачественных опухолей челюстей неэпителиальной природы</p>
12.	УК-1, ПК-1, ПК-2, ПК-5, ПК-6, ПК-7, ПК-9, ПК-10	Хирургическая подготовка полости рта к ортопедическому лечению.	<p><i>Лекция:</i> Хирургическая подготовка полости рта к ортопедическому лечению</p> <p><i>Практическое занятие:</i> Хирургические методы подготовки к ортопедическому лечению Хирургические методы увеличения альвеолярного отростка Устранение коротких уздечек</p> <p><i>Семинарское занятие:</i> Алгоритм хирургической подготовки к ортопедическому лечению Алгоритм хирургических методов увеличения альвеолярного отростка Алгоритм проведения френулэктомии, френулопластики</p>
13.	УК-1, ПК-1, ПК-2, ПК-5, ПК-6, ПК-7, ПК-9, ПК-10	Хирургическая стоматология детского возраста.	<p><i>Лекция:</i> Хирургическая стоматология детского возраста</p> <p><i>Практическое занятие:</i> Обезболивание в детской стоматологической практике. Показания и противопоказания к удалению временных и постоянных зубов у детей и подростков.</p> <p><i>Семинарское занятие:</i> Особенности проведения обезболивания в детской стоматологической практике. Особенности операции удаления молочных и постоянных зубов у детей при острых воспалительных процессах.</p>

3.2. Разделы дисциплины (модуля) и междисциплинарные связи с обеспечиваемыми (последующими) дисциплинами

№ п/п	Наименование обеспечиваемых (последующих) дисциплин	№ № разделов данной дисциплины, необходимых для изучения обеспечиваемых (последующих) дисциплин												
		1	2	3	4	5	6	7	8	9	10	11	12	13
1.	Дентальная имплантология	+	+	+	+	+	+	+	+	+	+	+	+	+
2.	Лучевая диагностика			+	+	+			+		+	+	+	+
3.	Нейростоматология	+	+	+			+	+	+	+	+			
4.	Производственные практики (клинические)	+	+	+	+	+	+	+	+	+	+	+	+	+
5.	Государственная итоговая аттестация.	+	+	+	+	+	+	+	+	+	+	+	+	+

3.3. Разделы дисциплины (модуля) и виды занятий

№ п/п	Наименование раздела дисциплины (модуля)	Л	ПЗ	ЛЗ	Сем	СРС	Всего часов
1	2	3	4	5	6	7	8
1.	Организация хирургической стоматологической помощи	2	16	-	16	54	88
2.	Обезболивание и анестезиология в стоматологии	4	24	-	24	108	160
3.	Хирургия полости рта	4	40	-	40	162	246
4.	Хирургические методы лечения заболеваний пародонта	2	8	-	6	24	40
5.	Одонтогенные воспалительные заболевания	6	16	-	16	56	94
6.	Специфические воспалительные заболевания лица, челюстей и органов полости рта.	2	4	-	4	24	34
7.	Инфекционные неodontогенные заболевания лица, челюстей, полости рта	2	6	-	6	38	52
8.	Заболевания и повреждения слюнных желез	2	4	-	4	18	28
9.	Заболевания и поражения нервов лица и челюстей	2	6	-	6	18	32
10.	Заболевания височно-нижнечелюстного сустава	2	6	-	6	36	50
11.	Новообразования тканей лица, костей лицевого черепа, полости рта и его органов	4	14	-	14	48	80
12.	Хирургическая подготовка полости рта к ортопедическому лечению	2	6	-	6	30	44
13.	Хирургическая стоматология детского возраста.	2	4	-	4	14	24
14.	Вид промежуточной аттестации:	зачет		экзамен			144
		экзамен					
15.	Итого:	36	154	-	152	630	1116

3.4. Тематический план лекций

№ п/п	№ раздела дисциплины	Тематика лекций	Содержание лекций	Трудоемкость (час)			
				№1	№2	№3	№4
1	2	3	4	5	6	7	8
2	1	Организация хирургической стоматологическо	Принципы организации стоматологической хирургической помощи в стоматологической	2			

		й помощи	поликлинике. Нормативно-правовая база. Документация в клинике хирургической стоматологии. Обследование больного по профилю хирургической стоматологии и челюстно-лицевой хирургии.				
3	2	Местное обезболивание и анестезиология в стоматологии	Анестезиологическое обеспечение в хирургической стоматологии. Местное обезболивание при операциях в полости рта, на челюстях и мягких тканях лица и шеи. Механизмы действия и обоснование выбора местноанестезирующих препаратов. Клинические особенности местного обезболивания зубов верхней и нижней челюсти.	2			
4		Общее обезболивание	Особенности работы врача-стоматолога хирурга при проведении общего обезболивания. Особенности обезболивания у пациентов групп риска.	2			
5	3	Удаление зубов.	Хирургия полости рта. Операция удаления зуба. Показания, противопоказания. Протоколы операций. Заживление раны после удаления зуба. Причины, клиника, лечение и профилактика.	2			
6		Операция типичного и атипичного удаления зубов.	Хирургия полости рта. Операция типичного удаления зубов на верхней челюсти. Операция типичного удаления зубов на нижней челюсти. Операция атипичного удаления зубов. Местные и общие осложнения, возникающие во время операции удаления зубов. Местные и общие осложнения, возникающие после операции удаления зубов. Зубосохраняющие операции.	2			
7	4	Хирургические методы лечения заболеваний пародонта	Хирургические методы лечения заболеваний пародонта.		2		
8	5	Абсцессы и флегмоны лица и шеи.	Одонтогенные воспалительные заболевания. Абсцессы и флегмоны лица и шеи.		2		
9		Периодонтит, острый гнойный периостит	Одонтогенные воспалительные заболевания. Периодонтит, острый гнойный периостит		2		
10		Одонтогенный синусит.	Одонтогенный синусит. Этиология, патогенез, классификация. Дифференциальная диагностика, лечение, прогноз.		2		
11	6	Специфические воспалительные заболевания лица.	Специфические воспалительные заболевания лица, челюстей органов полости рта. Сифилис, туберкулез,		2		

			актиномикоз, сибирская язва, рожа, нома.				
12	7	Неодонтогенные воспалительные заболевания.	Инфекционные неодонтогенные заболевания лица, челюстей, полости рта. Фурункул, корбункул.			2	
13	8	Заболевания и повреждения слюнных желез.	Заболевания и повреждения слюнных желез			2	
14	9	Заболевания и поражения нервов лица и челюстей	Заболевания и поражения нервов лица и челюстей			2	
15	10	Заболевания височно-нижнечелюстного сустава	Заболевания височно-нижнечелюстного сустава.			2	
16	11	Новообразования тканей лица, костей лицевого черепа, полости рта и его органов	Доброкачественные новообразования тканей лица, костей лицевого черепа, полости рта и его органов Злокачественные новообразования тканей лица, костей лицевого черепа, полости рта и его органов				4
17	12	Хирургическая подготовка полости рта к ортопедическому лечению	Хирургическая подготовка полости рта к ортопедическому лечению				2
18	13	Хирургическая стоматология детского возраста.	Хирургическая стоматология детского возраста.				2
Всего:				10	10	8	8
Итого:				36			

3.5. Тематический план практических занятий (семинаров)

Тематический план практических занятий

№ п/п	№ раздела дисциплины	Тематика практических занятий	Содержание практических занятий	Трудоемкость (час)			
				№ 1	№ 2	№ 3	№ 4
1	2	3	4	5	6	7	8
1	1	Организация хирургической стоматологической службы в поликлинике.	Санитарно-эпидемиологические требования организации стоматологического приема хирургического профиля. Соблюдение правил асептики и антисептики при хирургических вмешательствах челюстно-лицевой области. Подготовка рук хирурга к операции. Основные гигиенические требования к помещениям, внешнему виду, одежде стоматолога-хирурга. Асептика и антисептика в кабинете	2			

			хирургической стоматологии. Контроль инфекции в хирургической стоматологии и челюстно-лицевой хирургии.				
2		Контроль инфекции в хирургической стоматологии.	Квалификационная характеристика врача стоматолога-хирурга. Организация хирургического приема в поликлинике. Организация работы хирургического стоматологического стационара. Стандарты стационарной помощи по хирургической стоматологии и челюстно-лицевой хирургии взрослому населению. Обследование хирургического стоматологического пациента. Организация отделения хирургической стоматологии. Асептика и антисептика в кабинете хирургической стоматологии. Контроль инфекции в хирургической стоматологии и челюстно-лицевой хирургии.	4			
3		Обследование пациента в клинике хирургической стоматологии.	Понятие о субъективном и объективном обследовании пациента в клинике хирургической стоматологии. Основные и дополнительные методы обследования.	8			
4		Заполнение документации на хирургическом приеме	Основная нормативно-правовая документация, правила заполнения карты стоматологического больного. Медицинская карта стоматологического больного формы № 043/у.	2			
5		Анестезиологическое обеспечение в хирургической стоматологии.	Местное обезболивание и анестезиология в стоматологии. Анестезиологическое обеспечение в хирургической стоматологии. Местное обезболивание при операциях в полости рта, на челюстях и мягких тканях лица и шеи.	4			
6		Обоснование выбора местноанестезирующих препаратов	Механизмы действия и обоснование выбора местноанестезирующих препаратов	4			
7	2	Способы местной анестезии в амбулаторной хирургической стоматологии.	Способы местной анестезии в амбулаторной хирургической стоматологии.	4			
8		Премедикация при амбулаторных стоматологических вмешательствах	Премедикация при амбулаторных стоматологических вмешательствах	2			
9		Ингаляционные анестетики.	Общее обезболивание при операциях в полости рта, на челюстях и мягких тканях	2			

			лица и шеи. Ингаляционные анестетики. Клинические особенности ингаляционных анестетиков				
10		Неингаляционные анестетики	Общее обезболивание при операциях в полости рта, на челюстях и мягких тканях лица и шеи. Неингаляционные анестетики	2			
11		Анестезия больных с деформациями черепно-лицевой области	Общее обезболивание при операциях в полости рта, на челюстях и мягких тканях лица и шеи. Анестезия больных с деформациями черепно-лицевой области	2			
12		Анестезиологическое обеспечение при длительном вмешательстве	Анестезиологическое обеспечение реконструктивных и пластических операций с применением микрохирургической техники	2			
13		Особенности работы врача-стоматолога хирурга при проведении общего обезболивания.	Особенности работы врача-стоматолога хирурга при проведении общего обезболивания.	2			
14	3	Удаление постоянных зубов.	Хирургия полости рта. Удаление зубов. Показания и противопоказания к удалению постоянных зубов. Подготовка к удалению зуба.		4		
15		Операция удаления зуба на нижней челюсти.	Операция удаления зуба. Этапы операции удаления зуба. Методика удаления зубов и корней на нижней челюсти. Инструменты.		2		
16		Операция удаления зуба на верхней челюсти.	Операция удаления зуба. Этапы операции удаления зуба. Методика удаления зубов и корней на верхней челюсти. Инструменты.		2		
17		Этапы заживления лунки после удаления зуба	Этапы заживления лунки после удаления зуба, работы Верлоцкого. Особенности операции удаления зуба у лиц с сопутствующими заболеваниями. Инструментарий основной и дополнительный.		4		
18		Осложнения, возникающие во время операции удаления зуба.	Осложнения, возникающие во время операции удаления зуба. Профилактика и устранение осложнений.		4		
19		Осложнения, возникающие после операции удаления зуба.	Осложнения, возникающие после удаления зуба. Ранние и поздние. Альвеолит. Профилактика и методы их устранения.		4		
20		Болезни прорезывания зубов	Болезни прорезывания зубов. Затрудненное прорезывание нижнего третьего моляра. Перикоронит. Болезни прорезывания зубов. Особенности удаления ретинированных,		6		

			дистопированных зубов.			
21		Неполное прорезывание зуба (полуретенированный зуб)	Неполное прорезывание зуба (полуретенированный зуб) Операция атипичного удаления зуба. Атипичное удаление зуба.		4	
22		Хирургическое лечение хронического периодонтита.	Хирургическое лечение хронического периодонтита. Гемисекция зуба, ампутация корня зуба, коронорадикулярная сепарация. Резекция верхушки корня зуба. Зубосохраняющие операции.		6	
23		Хирургическое лечение перфораций, резорбций и трещин корней зубов	Хирургическое лечение перфораций корней зубов. Хирургическое лечение резорбций и трещин корней зубов		4	
24	4	Виды кюретажей.	Хирургические методы лечения заболеваний пародонта. Хирургические методы в комплексном лечении пародонтита (кюретаж). Открытый и закрытый кюретажи.			4
25		Операции на деснах и уздечках	Хирургические методы в комплексном лечении пародонтита (гингивотомия, гингивэктомия, микроостеопластика, френулотомия, вестибулопластика).			4
26	5	Периостит челюстей. Остеомиелит.	Одонтогенные воспалительные заболевания. Периодонтит. Острый гнойный периостит челюстей			4
27		Абсцессы, флегмоны лица и шеи	Одонтогенные воспалительные заболевания. Абсцессы, флегмоны лица и шеи			6
28		Лимфангит, лимфаденит, аденофлегмона лица и шеи	Одонтогенные воспалительные заболевания. Лимфангит, лимфаденит, аденофлегмона лица и шеи			2
29		Одонтогенный синусит.	Одонтогенный синусит. Этиология, патогенез, классификация синуситов. Диагностика, дифференциальная диагностика, лечение, прогноз			4
30	6	Актиномикоз. Туберкулез. Сифилис	Специфические воспалительные заболевания лица, челюстей органов полости рта. Актиномикоз. Туберкулез. Сифилис.			2
31		Проявление ВИЧ-инфекции в полости рта	Специфические воспалительные заболевания лица, челюстей органов полости рта. Проявление ВИЧ-инфекции в полости рта			2
32	7	Фурункул, карбункул	Инфекционные неодонтогенные заболевания лица, челюстей, полости рта. Фурункул, карбункул			2
33		Инфекционные неодонтогенные	Инфекционные неодонтогенные заболевания лица, челюстей, полости рта.			4

		заболевания лица	Сибирская язва, рожа, нома и другие гнойно-некротические заболевания лица, челюстей, полости рта.				
34	8	Пороки развития слюнных желез.	Заболевания и повреждения слюнных желез. Пороки развития слюнных желез. Реактивно-дистрофические изменения слюнных желез (сиалоаденозы)				2
35		Сиалоаденит (воспаление слюнных желез).	Заболевания и повреждения слюнных желез. Сиалоаденит (воспаление слюнных желез). Острое и хроническое воспаление. Диагностика, лечение, прогноз				2
36	9	Поражения тройничного нерва, языкоглоточного нерва	Заболевания и поражения нервов лица и челюстей. Поражения тройничного нерва. Поражения языкоглоточного нерва				4
37		Паралич мимических мышц	Заболевания и поражения нервов лица и челюстей. Паралич мимических мышц				2
38	10	Синдром болевой дисфункции височно-нижнечелюстного сустава (синдром Костена)	Заболевания височно-нижнечелюстного сустава. Синдром болевой дисфункции височно-нижнечелюстного сустава (синдром Костена)				2
39		Рецидивирующий вывих и подвывих височно-нижнечелюстного сустава	Заболевания височно-нижнечелюстного сустава. Рецидивирующий вывих и подвывих височно-нижнечелюстного сустава				2
40		Артриты и артрозы височно-нижнечелюстного сустава	Заболевания височно-нижнечелюстного сустава. Артриты и артрозы височно-нижнечелюстного сустава				2
41	11	Доброкачественные опухоли	Доброкачественные новообразования тканей лица, костей лицевого черепа, полости рта и его органов. Доброкачественные опухоли из многослойного плоского эпителия. Доброкачественные опухоли из фиброзной ткани. Опухоли и опухолеподобные поражения кровеносных и лимфатических сосудов				6
42		Врожденные кисты и свищи лица и шеи	Доброкачественные новообразования тканей лица, костей лицевого черепа, полости рта и его органов. Врожденные кисты и свищи лица и шеи				2
43		Злокачественные опухоли полости рта и челюстей	Злокачественные опухоли головы и шеи. Злокачественные опухоли полости рта и челюстей				4
44		Злокачественные опухоли челюстей неэпителиальной природы	Злокачественные опухоли головы и шеи. Злокачественные опухоли челюстей неэпителиальной природы				2

45	12	Хирургические методы подготовки к ортопедическому лечению	Хирургическая подготовка полости рта к ортопедическому лечению. Хирургические методы подготовки зубов и костной ткани в области протезного ложа к ортопедическому лечению				2
46		Хирургические методы увеличения альвеолярного отростка	Хирургическая подготовка полости рта к ортопедическому лечению. Хирургические методы увеличения альвеолярного отростка и альвеолярной части челюстей при их атрофии (аугментация)				2
47		Устранение коротких уздечек	Устранение короткой уздечки губы, складок слизистой оболочки и соединительнотканых тяжей в области преддверия полости рта (френулэктомия, френулопластика). Устранение короткой уздечки губы, складок слизистой оболочки и соединительнотканых тяжей в области преддверия полости рта (френулэктомия, френулопластика)				2
48	13	Обезболивание в детской стоматологической практике.	Хирургическая стоматология детского возраста. Особенности проведения обезболивания в детской стоматологической практике в условиях поликлиники и стационара.				2
49		Показания и противопоказания к удалению зубов у детей и подростков.	Хирургическая стоматология детского возраста. Показания и противопоказания к удалению временных и постоянных зубов у детей и подростков. Особенности операции удаления молочных и постоянных зубов у детей при острых воспалительных процессах.				2
Всего:				40	40	34	40
Итого:				154			

Тематический план семинаров

№ п/п	№ раздела дисциплины	Тематика семинаров	Содержание семинаров	Трудоемкость (час)			
				№ 1	№ 2	№ 3	№ 4
1	2	3	4	5	6	7	8
1	1	Критерии квалификации врача стоматолога-хирурга.	Организация хирургической стоматологической помощи. Квалификационная характеристика врача стоматолога-хирурга.	2			
2		Организация хирургического приема в поликлинике и стационаре.	Организация хирургического приема в поликлинике Правила стерилизации перевязочного материала, инструментов. Организация работы хирургического стоматологического стационара. Стандарты стационарной помощи по	4			

			хирургической стоматологии и челюстно-лицевой хирургии взрослому населению.				
3		Ведение медицинской документации, амбулаторного больного.	Этапы обследования пациента в клинике хирургической стоматологии. Ведение медицинской документации, заполнение истории болезни амбулаторного больного.	4			
4		Правила соблюдения асептики и антисептики в стоматологии	Контроль инфекции в хирургической стоматологии и челюстно-лицевой хирургии. Подготовка рук хирурга к операции.	2			
5		Основные требования к помещениям, внешнему виду, одежде стоматолога-хирурга.	Обследование хирургического стоматологического пациента. Организация отделения хирургической стоматологии. Принципы организации стоматологической хирургической помощи в стоматологической поликлинике. Основные гигиенические требования к помещениям, внешнему виду, одежде стоматолога-хирурга. Асептика и антисептика в кабинете хирургической стоматологии.	4			
6	2	Особенности местного обезболивания в хирургической стоматологии.	Местное обезболивание и анестезиология в стоматологии. Анестезиологическое обеспечение в хирургической стоматологии. Местное обезболивание при операциях в полости рта, на челюстях и мягких тканях лица и шеи.	4			
7		Механизмы действия местноанестезирующих препаратов	Правила подбора местных анестетиков в зависимости от клинической ситуации. Механизмы действия и обоснование выбора местноанестезирующих препаратов. Местные анестетики, их виды	4			
8		Правила подбора местных анестетиков в амбулаторной хирургической стоматологии.	Способы местной анестезии в амбулаторной хирургической стоматологии.	4			
9		Правила подбора препаратов для премедикации.	Премедикация при амбулаторных стоматологических вмешательствах	2			
10		Клинические особенности ингаляционных анестетиков.	Общее обезболивание при операциях в полости рта, на челюстях и мягких тканях лица и шеи. Ингаляционные анестетики. Клинические особенности ингаляционных анестетиков	2			

11		Клинические особенности неингаляционных анестетиков.	Общее обезболивание при операциях в полости рта, на челюстях и мягких тканях лица и шеи. Неингаляционные анестетики	2			
12		Клинические особенности проведения общего обезболивания	Общее обезболивание при операциях в полости рта, на челюстях и мягких тканях лица и шеи. Анестезия больных с деформациями черепно-лицевой области	2			
13		Особенности проведения общего обезболивания при реконструктивных и пластических операциях с применением микрохирургической техники.	Анестезиологическое обеспечение реконструктивных и пластических операций с применением микрохирургической техники	2			
14		Основы применения общего обезболивания.	Особенности работы врача-стоматолога хирурга при проведении общего обезболивания.	2			
15	3	Показания и противопоказания к удалению постоянных зубов.	Хирургия полости рта. Удаление зубов. Показания и противопоказания к удалению постоянных зубов. Особенности подготовки к удалению зуба Подготовка к удалению зубов разных групп.		4		
16		Особенности удаления зубов на нижней челюсти.	Операция удаления зуба. Этапы операции удаления зуба. Методика удаления зубов и корней на нижней челюсти. Инструменты.		2		
17		Особенности удаления зубов на верхней челюсти.	Операция удаления зуба. Этапы операции удаления зуба. Методика удаления зубов и корней на верхней челюсти. Инструменты.		2		
18		Инструментарий при операции удаления зуба.	Этапы заживления лунки после удаления зуба, работы Верлоцкого. Особенности операции удаления зуба у лиц с сопутствующими заболеваниями. Инструментарий основной и дополнительный.		4		
19		Профилактика осложнений, возникающих во время операции удаления зуба.	Осложнения возникающие во время операции удаления зуба. Профилактика и устранение осложнений.		4		
20		Профилактика осложнений, возникающих после операции удаления зуба.	Осложнения возникающие после удаления зуба. Ранние и поздние. Альвеолит. Профилактика и методы их устранения.		4		
21		Особенности удаления	Болезни прорезывания зубов.		6		

		ретинированных, дистопированных зубов.	Затрудненное прорезывание нижнего третьего моляра. Перикоронит. Особенности удаления ретинированных, дистопированных зубов.				
22		Особенности удаления при неполном прорезывании зуба.	Неполное прорезывание зуба (полуретенированный зуб)		2		
23		Алгоритм проведения атипичного удаления зуба.	Операция атипичного удаления зуба. Атипичное удаление зуба.		2		
24		Алгоритм проведения хирургических методов лечения хронического периодонтита,	Хирургическое лечение хронического периодонтита. Зубосохраняющие операции. Гемисекция зуба, ампутация корня зуба, коронорадикулярная сепарация. Резекция верхушки корня.		6		
25		Алгоритм проведения хирургических методов лечения перфораций, резорбций и трещин корней зубов	Хирургическое лечение перфораций корней зубов. Хирургическое лечение резорбций и трещин корней зубов		4		
26	4	Алгоритм проведения кюретажа.	Хирургические методы лечения заболеваний пародонта. Хирургические методы в комплексном лечении пародонтита (кюретаж).			2	
27		Алгоритм проведения хирургических методов в комплексном лечении пародонтита.	Хирургические методы в комплексном лечении пародонтита (гингивотомия, гингивэктомия, микроостеопластика, френулотомия, вестибулопластика).			4	
28	5	Этиология, клиника, лечение периодонтитов, периоститов, остеомиелитов челюстей.	Одонтогенные воспалительные заболевания. Периодонтит. Острый гнойный периостит челюстей			4	
29		Этиология, клиника, лечение абсцессов, флегмон лица и шеи	Одонтогенные воспалительные заболевания. Абсцессы, флегмоны лица и шеи			6	
30		Этиология, клиника, лечение лимфангитов, лимфаденитов, аденофлегмон лица и шеи	Одонтогенные воспалительные заболевания. Лимфангит, лимфаденит, аденофлегмона лица и шеи			2	
31		Этиология, клиника, диагностика, лечение одонтогенного синусита.	Одонтогенный синусит. Этиология, патогенез, классификация синуситов. Диагностика, дифференциальная диагностика, лечение, прогноз			4	
32	6	Этиология, клиника, лечение актиномикоза, туберкулеза, сифилиса.	Специфические воспалительные заболевания лица, челюстей органов полости рта. Актиномикоз.			2	

			Туберкулез. Сифилис.				
33		Этиология, клиника, лечение проявлений ВИЧ-инфекции в полости рта	Специфические воспалительные заболевания лица, челюстей органов полости рта. Проявление ВИЧ-инфекции в полости рта			2	
34		Этиология, клиника, лечение фурункула, карбункула	Инфекционные неodontогенные заболевания лица, челюстей, полости рта. Фурункул, карбункул			2	
35	7	Этиология, клиника, лечение сибирской язвы, рожи, номы.	Инфекционные неodontогенные заболевания лица, челюстей, полости рта. Сибирская язва, рожа, нома и другие гнойно-некротические заболевания лица, челюстей, полости рта.			4	
36		Этиология, клиника, лечение заболеваний и повреждений слюнных желез.	Заболевания и повреждения слюнных желез. Пороки развития слюнных желез. Реактивно-дистрофические изменения слюнных желез (сиалоаденозы)				2
37	8	Этиология, клиника, лечение сиаладенита.	Заболевания и повреждения слюнных желез. Сиаладенит (воспаление слюнных желез). Острое и хроническое воспаление. Диагностика, лечение, прогноз				2
38		Этиология, клиника, лечение поражений тройничного нерва, языкоглоточного нерва.	Заболевания и поражения нервов лица и челюстей. Поражения тройничного нерва. Поражения языкоглоточного нерва				4
39	9	Этиология, клиника, лечение паралича мимических мышц	Заболевания и поражения нервов лица и челюстей. Паралич мимических мышц				2
40		Этиология, клиника, лечение синдрома болевой дисфункции ВНЧС (синдром Костена)	Заболевания височно-нижнечелюстного сустава. Синдром болевой дисфункции височно-нижнечелюстного сустава (синдром Костена)				2
41	10	Этиология, клиника, лечение рецидивирующего вывиха и подвывиха ВНЧС	Заболевания височно-нижнечелюстного сустава. Рецидивирующий вывих и подвывих височно-нижнечелюстного сустава				2
42		Этиология, клиника, лечение артритов и артрозов ВНЧС	Заболевания височно-нижнечелюстного сустава. Артриты и артрозы височно-нижнечелюстного сустава				2
43	11	Этиология, клиника, лечение доброкачественных опухолей	Доброкачественные новообразования тканей лица, костей лицевого черепа, полости рта и его органов. Доброкачественные опухоли из многослойного плоского эпителия. Доброкачественные опухоли из фиброзной ткани. Опухоли и				6

			опухолеподобные поражения кровеносных и лимфатических сосудов				
44		Этиология, клиника, лечение врожденных кист и свищей лица и шеи	Доброкачественные новообразования тканей лица, костей лицевого черепа, полости рта и его органов. Врожденные кисты и свищи лица и шеи				2
45		Этиология, клиника, лечение злокачественных опухолей полости рта и челюстей	Злокачественные опухоли головы и шеи. Злокачественные опухоли полости рта и челюстей				4
46		Этиология, клиника, лечение злокачественных опухолей челюстей неэпителиальной природы	Злокачественные опухоли головы и шеи. Злокачественные опухоли челюстей неэпителиальной природы				2
47	12	Алгоритм хирургической подготовки к ортопедическому лечению	Хирургическая подготовка полости рта к ортопедическому лечению. Хирургические методы подготовки зубов и костной ткани в области протезного ложа к ортопедическому лечению				2
48		Алгоритм хирургических методов увеличения альвеолярного отростка	Хирургическая подготовка полости рта к ортопедическому лечению. Хирургические методы увеличения альвеолярного отростка и альвеолярной части челюстей при их атрофии (аугментация)				2
49		Алгоритм проведения френулэктомии, френулопластики	Устранение короткой уздечки губы, складок слизистой оболочки и соединительнотканых тяжей в области преддверия полости рта (френулэктомия, френулопластика).				2
50	13	Особенности проведения обезболивания в детской стоматологической практике.	Хирургическая стоматология детского возраста. Особенности проведения обезболивания в детской стоматологической практике в условиях поликлиники и стационара.				2
51		Особенности операции удаления молочных и постоянных зубов у детей при острых воспалительных процессах.	Хирургическая стоматология детского возраста. Показания и противопоказания к удалению временных и постоянных зубов у детей и подростков. Особенности операции удаления молочных и постоянных зубов у детей при острых воспалительных процессах.				2
Всего:				40	40	32	40
Итого:				152			

3.6. Самостоятельная работа обучающегося

№ п/п	№ семестра	Наименование раздела дисциплины (модуля)	Виды СРС	Всего часов
1	2	3	4	5
1.	1	Организация хирургической стоматологической помощи	работа с компьютерными презентациями, подготовка к занятиям, подготовка к текущему контролю, подготовка к промежуточному контролю.	54
2.		Обезболивание и анестезиология в стоматологии	работа с компьютерными презентациями, подготовка к занятиям, подготовка к текущему контролю, подготовка к промежуточному контролю.	108
Итого часов в семестре:				162
3.	2	Хирургия полости рта	работа с компьютерными презентациями, подготовка к занятиям, подготовка к текущему контролю, подготовка к промежуточному контролю.	162
Итого часов в семестре:				162
4.	3	Хирургические методы лечения заболеваний пародонта	работа с компьютерными презентациями, подготовка к занятиям, подготовка к текущему контролю, подготовка к промежуточному контролю.	24
5.		Одонтогенные воспалительные заболевания	работа с компьютерными презентациями подготовка к занятиям, подготовка к текущему контролю, подготовка к промежуточному контролю.	56
6.		Специфические воспалительные заболевания лица, челюстей и органов полости рта.	работа с компьютерными презентациями, подготовка к занятиям, подготовка к текущему контролю, подготовка к промежуточному контролю.	24
7.		Инфекционные неодонтогенные заболевания лица, челюстей, полости рта	работа с компьютерными презентациями, подготовка к занятиям, подготовка к текущему контролю, подготовка к промежуточному контролю.	38
Итого часов в семестре:				142
8.	4	Заболевания и повреждения слюнных желез	работа с компьютерными презентациями, подготовка к занятиям, подготовка к текущему контролю, подготовка к промежуточному контролю.	18
9.		Заболевания и поражения нервов лица и челюстей	работа с компьютерными презентациями, подготовка к занятиям, подготовка к текущему контролю, подготовка к промежуточному контролю.	18
10.		Заболевания височно-нижнечелюстного сустава	работа с компьютерными презентациями, подготовка к занятиям, подготовка к текущему контролю, подготовка к промежуточному контролю.	36

11.	Новообразования тканей лица, костей лицевого черепа, полости рта и его органов	работа с компьютерными презентациями, подготовка к занятиям, подготовка к текущему контролю, подготовка к промежуточному контролю.	48
12.	Хирургическая подготовка полости рта к ортопедическому лечению	работа с компьютерными презентациями, подготовка к занятиям, подготовка к текущему контролю, подготовка к промежуточному контролю.	30
13.	Хирургическая стоматология детского возраста.	работа с компьютерными презентациями, подготовка к занятиям, подготовка к текущему контролю, подготовка к промежуточному контролю.	14
Итого часов в семестре:			164
Всего часов на самостоятельную работу:			630

3.7. Лабораторный практикум – не предусмотрен учебным планом

3.8. Примерная тематика курсовых проектов (работ), контрольных работ– не предусмотрены учебным планом

Раздел 4. Перечень учебно-методического и материально-технического обеспечения дисциплины (модуля)

4.1. Перечень учебно-методического обеспечения для самостоятельной работы обучающихся по дисциплине (модулю)

Примерные тематики компьютерных презентаций, утвержденных на заседании кафедры

1. Виды сухожаровой обработки инструментов
2. Правила заполнения сухожарового шкафа
3. Основные методы обследования стоматологического больного хирургического профиля.
4. Понятие о внутрибольничной инфекции
5. Правила приема пациента П. 8.1.2 СанПиН 2630-10
6. Виды местных анестетиков
7. Виды седации на стоматологическом приеме.
8. Наркоз во время проведения операций на приеме врача-стоматолога-хирурга.
9. Показания для проведения наркоза стоматологического пациента хирургического профиля.
10. Особенности удаления моляров на нижней челюсти
11. Особенности удаления моляров на верхней челюсти.
12. Инструменты для удаления зуба.
13. Костнопластические материалы для заживления лунки зуба
14. Тактика врача при отломе корня
15. Тактика врача при отломе верхушки корня
16. Острый перикоронит
17. Хронический перикоронит
18. Кисты прорезывания
19. Этапы операции удаления ретинированных зубов на нижней челюсти
20. Инструменты для удаления зубов в нестандартных ситуациях.
21. Подготовка к хирургическому вмешательству на мягких тканях преддверия полости рта.
22. Методики пластики уздечки и тяжей.
23. Методика проведения вестибулопластики
24. Алгоритм проведения хирургических методов в комплексном лечении пародонтита (гингивотомия, гингивэктомия)
25. Алгоритм проведения хирургических методов в комплексном лечении пародонтита (микроостеопластика, френулотомия, вестибулопластика)

26. Методы лечения периодонтита и периостита
27. Топическая диагностика абсцессов и флегмон лица и шеи
28. Методы лечения лимфангитов, лимфаденитов, аденофлегмон лица и шеи
29. Клиническая картина актиномикоза, туберкулеза, сифилиса в полости рта.
30. Клинические проявления ВИЧ-инфекции в полости рта.
31. Клиническая картина фурункула, карбункула
32. Клиническая картина сибирской язвы, рожи, номы и других гнойно-некротических заболеваний лица, челюстей, тканей полости рта.
33. Клиническая картина пороков развития слюнных желез, реактивно-дистрофических изменений слюнных желез (сиалоаденозы).
34. Клиническая картина, диагностика, лечение сиалоаденитов
35. Клиническая картина поражения тройничного нерва, языкоглоточного нерва
36. Клиническая картина, диагностика, лечение паралича мимических мышц
37. Методы лечения синдрома болевой дисфункции височно-нижнечелюстного сустава (синдром Костена)».
38. Методы лечения рецидивирующего вывиха и подвывиха височно-нижнечелюстного сустава.
39. Классификация доброкачественных опухолей из многослойного плоского эпителия, из фиброзной ткани, кровеносных и лимфатических сосудов.
40. Методы лечения врожденных кист и свищей лица и шеи
41. Методы лечения злокачественных опухолей челюстей неэпителиальной природы
42. Алгоритм проведения хирургических методов подготовки зубов и костной ткани в области протезного ложа к ортопедическому лечению.
43. Алгоритм проведения хирургических методов увеличения альвеолярного отростка и альвеолярной части челюстей при их атрофии (аугментация)
44. Особенности обезболивания в детской стоматологической практике в условиях поликлиники и стационара

4.2. Перечень основной и дополнительной учебной литературы, необходимой для освоения дисциплины (модуля)

4.2.1. Основная литература

№ п/п	Наименование	Автор (ы)	Год, место издания	Кол-во экземпляров в библиотеке	Наличие в ЭБС
1	2	3	4	5	6
1.	Хирургическая стоматология : учебник.	Под ред. Т. Г. Робустовой	М. : "Медицина", 2010	40	
2.	Местное обезболивание в стоматологии, топографо-анатомическое обоснование способов его применения: учебное пособие.	С.Н. Громова, Л.М. Железнов, И.В. Уразова и др.	Киров: ФГБОУ ВО Кировский ГМУ Минздрава России, 2018	50	+

4.2.2 Дополнительная литература

№ п/п	Наименование	Автор (ы)	Год, место издания	Кол-во экземпляров в библиотеке	Наличие в ЭБС
1	2	3	4	5	6
1.	Хирургическая стоматология : учебник.	Под ред. В. В. Афанасьева	М. : ГЭОТАР-Медиа, 2016	1	Консультант студента

2.	Хирургия зубов и органов полости рта : руководство.	Под ред. Ю. В. Ефимова	М. : Мед. книга, 2010	1	-
3.	Хирургическая стоматология и челюстно-лицевая хирургия : национальное рук. с компакт-диском	Под ред. А. А. Кулакова	М. : "ГЭОТАР-Медиа", 2010	2	Консультант врача

4.3. Перечень ресурсов информационно-телекоммуникационной сети «Интернет», необходимых для освоения дисциплины (модуля)

- сайты учебных центров: <http://stomclass.ru/centrs>, <http://www.amfodent.spb.ru/>
- сайты Высших учебных медицинских учреждений; stom@kirovgma.ru
- медицинские сайты (www.stom.ru; www.dentalworld.ru; www.media stom.ru; www.dantistika.ru)

4.4. Перечень информационных технологий, используемых для осуществления образовательного процесса по дисциплине (модулю), программного обеспечения и информационно-справочных систем

1. Договор MicrosoftOffice (версия 2003) №0340100010912000035_45106 от 12.09.2012г. (срок действия договора - бессрочный),
2. Договор MicrosoftOffice (версия 2007) №0340100010913000043_45106 от 02.09.2013г. (срок действия договора - бессрочный),
3. Договор MicrosoftOffice (версия 2010) № 340100010914000246_45106 от 23.12.2014г. (срок действия договора - бессрочный).
4. Договор Windows (версия 2003) №0340100010912000035_45106 от 12.09.2012г. (срок действия договора - бессрочный)
5. Договор Windows (версия 2007) №0340100010913000043_45106 от 02.09.2013г. (срок действия договора - бессрочный),
6. Договор Windows (версия 2010) № 340100010914000246_45106 от 23.12.2014г. (срок действия договора - бессрочный),
7. Договор Антивирус KasperskyEndpointSecurity для бизнеса – Стандартный RussianEdition. 100-149 Node 1 yearEducationalRenewalLicense от 12.07.2018, лицензии 685B-MY\05\2018 (срок действия – 1 год),
8. Медицинская информационная система (КМИС) (срок действия договора - бессрочный),
9. Автоматизированная система тестирования Indigo Договор № Д53783/2 от 02.11.2015 (срок действия бессрочный, 1 год технической поддержки),
10. ПО FoxitPhantomPDF Стандарт, 1 лицензия, бессрочная, дата приобретения 05.05.2016г.

Обучающиеся обеспечены доступом (удаленным доступом) к современным профессиональным базам данных и информационно-справочным системам:

- 1) Научная электронная библиотека e-LIBRARY. Режим доступа: <http://www.e-library.ru/>.
- 2) Справочно-поисковая система Консультант Плюс – ООО «КонсультантКиров».
- 3) «Электронно-библиотечная система Кировского ГМУ». Режим доступа: <http://elib.kirovgma.ru/>.
- 4) ЭБС «Консультант студента» - ООО «ИПУЗ». Режим доступа: <http://www.studmedlib.ru>.
- 5) ЭБС «Университетская библиотека онлайн» - ООО «НексМедиа». Режим доступа: <http://www.biblioclub.ru>.
- 6) ЭБС «Консультант врача» - ООО ГК «ГЭОТАР». Режим доступа: <http://www.rosmedlib.ru/>
- 7) ЭБС «Айбукс» - ООО «Айбукс». Режим доступа: <http://ibooks.ru>.

4.5. Описание материально-технической базы, необходимой для осуществления образовательного процесса по дисциплине (модулю)

аудитории, оборудованные мультимедийными и иными средствами:	аудитории, оборудованные мультимедийными и иными средствами каб.3 г. Киров, ул. Володарского, 161 (кафедра стоматологии)	Помещения оснащены компьютерной техникой с возможностью выхода к сети «Интернет» и доступом в электронную информационно-образовательную среду вуза. ПК для работы с нормативно-правовой документацией, в т.ч. электронной базой "Консультант плюс".
аудитории, оборудованные фантомной и симуляционной техникой, имитирующей медицинские манипуляции и вмешательства:	каб.6 г. Киров, ул. Володарского, 161 (кафедра стоматологии)	Установка стоматологическая «Клер» со слюноотсосом 9452-005/1, микромотор зуботехнический "МАРАТОН-3" с наконечником М33ТS. Стоматологический тренажер ТС-Г.01, Компрессор ДК 50-2 х 2В/110 С / ДК 50-2 х 2В/110 S 230V/50Hz 404102006-300, денто-модель верхней и нижней челюсти с окклюдатором, Наборы стоматологических инструментов.
помещения, предусмотренные для оказания медицинской помощи пациентам, в том числе, связанные с медицинскими вмешательствами, оснащенные специализированным оборудованием и (или) медицинскими изделиями:	каб.5 г. Киров, ул. Володарского, 161 (кафедра стоматологии)	Стоматологическая установка СМАЙЛ- Стомат. установка СМАЙЛ-МИНИ.02-3 со стомат. креслом SK1.01; Стул стоматолога Аспиратор стоматологический ASPI-JET 6, наборы стоматологических инструментов, стоматологические наконечники (турбинный и угловой), модель челюсти д/обуч. навыкам удаления зубов, Шкаф медиц. металл. 2-х секц. 2-х дверный для медикаментов ШМ-2.202-"Айболит", Облучатель ультрафиолет. бактерицид. Дезар-3 настенный, Тумба медиц. 3-х дверная ТД-3 1200*600*850 мм., аквадистиллятор MELAdest65, негатоскоп.
Помещения профильных организаций	КОГБУЗ «ККСЦ» (г. Киров ул. И.Попова д. 24а), каб.12	Стоматологическая установка с подводкой микромотора и турбинного наконечника, подача пистолет вода-воздух, Скейлер ультразвуковой, Бактерицидные камеры для хранения стерильного инструментария, Бактерицидный рециркулятор (Дезар), набор стоматологических инструментов
Центр аккредитации и симуляционного	обучения ФГБОУ ВО Кировский ГМУ Минздрава России (610027, ул. Пролетарская, д. 38 (уч. корпус № 2)	Манекен взрослый для проведения базисной сердечно-легочной реанимации с компьютерной регистрацией результатов
помещения для самостоятельной работы обучающихся	1- читальный зал библиотеки г. Киров, ул. К.Маркса,137 (1 корпус)	Помещения для самостоятельной работы оснащены компьютерной техникой с возможностью выхода к сети «Интернет» и доступом в электронную информационно-образовательную среду вуза. ПК для работы с нормативно-правовой документацией, в т.ч. электронной базой "Консультант плюс".

Специальные помещения укомплектованы специализированной мебелью и техническими средствами обучения, служащими для представления учебной информации большой аудитории.

Для проведения занятий лекционного типа предлагаются наборы демонстрационного оборудования и учебно-наглядных пособий, обеспечивающие тематические иллюстрации, соответствующие рабочей программе дисциплины (модуля).

Помещения для самостоятельной работы обучающихся оснащены компьютерной техникой с возможностью подключения к сети "Интернет" и обеспечены доступом в электронную информационно-образовательную среду организации.

Раздел 5. Методические рекомендации по организации изучения дисциплины (модуля)

Процесс изучения дисциплины предусматривает: контактную (работа на лекциях и практических/семинарских занятиях) и самостоятельную работу.

Основное учебное время выделяется на практическую и самостоятельную работу обучающихся.

В качестве основных форм организации учебного процесса по дисциплине выступают классические лекционные и практические занятия (с использованием интерактивных технологий обучения), а также самостоятельная работа обучающихся.

При изучении учебной дисциплины (модуля) обучающимся необходимо освоить практические умения по стоматологии хирургической

При проведении учебных занятий кафедра обеспечивает развитие у обучающихся навыков командной работы, межличностной коммуникации, принятия решений, лидерских качеств (путем проведения интерактивных лекций, групповых дискуссий, ролевых игр, тренингов, анализа ситуаций и имитационных моделей, преподавания дисциплины (модуля) в форме курса, составленного на основе результатов научных исследований, проводимых Университетом, в том числе с учетом региональных особенностей профессиональной деятельности выпускников и потребностей работодателей).

Лекции:

Классическая лекция. Рекомендуется при изучении всех тем. На лекциях излагаются темы дисциплины, предусмотренные рабочей программой, акцентируется внимание на наиболее принципиальных и сложных вопросах дисциплины, устанавливаются вопросы для самостоятельной проработки. Конспект лекций является базой при подготовке к практическим занятиям, к экзамену/зачету, а также для самостоятельной работы.

Изложение лекционного материала рекомендуется проводить в мультимедийной форме. Смысловая нагрузка лекции смещается в сторону от изложения теоретического материала к формированию мотивации самостоятельного обучения через постановку проблем обучения и показ путей решения профессиональных проблем в рамках той или иной темы. При этом основным методом ведения лекции является метод проблемного изложения материала.

Практические занятия:

Практические занятия по дисциплине проводятся с целью приобретения практических навыков в области стоматологии хирургической

Практические занятия проводятся в виде собеседований, обсуждений, дискуссий в микрогруппах, демонстрации тематических больных и использования наглядных пособий, отработки практических навыков на тренажерах, решения ситуационных задач, тестовых заданий, разбора клинических больных.

Выполнение практической работы обучающиеся производят как в устном, так и в письменном виде, в виде презентаций и докладов.

Практическое занятие способствует более глубокому пониманию теоретического материала учебной дисциплины, а также развитию, формированию и становлению различных уровней составляющих профессиональной компетентности обучающихся.

При изучении дисциплины используются следующие формы практических занятий:

- семинар традиционный по всем темам
- практикум традиционный по всем темам

Самостоятельная работа:

Самостоятельная работа студентов подразумевает подготовку по всем разделам дисциплины «Стоматология хирургическая» и включает работу с компьютерными презентациями, подготовку к занятиям, подготовку к текущему и промежуточному контролю.

Работа с учебной литературой рассматривается как вид учебной работы по дисциплине

«Стоматология хирургическая» и выполняется в пределах часов, отводимых на её изучение (в разделе СРС). Каждый обучающийся обеспечен доступом к библиотечным фондам университета и кафедры. Во время изучения дисциплины обучающиеся (под контролем преподавателя) самостоятельно проводят работу с больными. Работа обучающегося в группе формирует чувство коллективизма и коммуникабельность. Обучение способствует воспитанию у обучающихся навыков общения с больным с учетом этико-деонтологических особенностей патологии и пациентов. Самостоятельная работа с пациентами способствует формированию должного с этической стороны поведения, аккуратности, дисциплинированности.

Исходный уровень знаний обучающихся определяется тестированием, собеседованием. Текущий контроль освоения дисциплины проводится в форме решения ситуационных задач, тестового контроля, собеседования, подготовки компьютерных презентаций.

В конце изучения дисциплины (модуля) проводится промежуточная аттестация с использованием тестового контроля, проверки практических умений, собеседования. Для текущего контроля освоения дисциплины используется рейтинговая система.

Вопросы по дисциплине включены в государственную итоговую аттестацию выпускников.

Раздел 6. Методические указания для обучающихся по освоению дисциплины (модуля) (приложение А)

Изучение дисциплины следует начинать с проработки данной рабочей программы, методических указаний, прописанных в программе, особое внимание уделяется целям, задачам, структуре и содержанию дисциплины.

Успешное изучение дисциплины требует от обучающихся посещения лекций, активной работы на практических занятиях, выполнения всех учебных заданий преподавателя, ознакомления с базовыми учебниками, основной и дополнительной литературой. Лекции имеют в основном обзорный характер и нацелены на освещение наиболее трудных вопросов, а также призваны способствовать формированию навыков работы с научной литературой. Предполагается, что обучающиеся приходят на лекции, предварительно проработав соответствующий учебный материал по источникам, рекомендуемым программой.

Основным методом обучения является самостоятельная работа студентов с учебно-методическими материалами, научной литературой, Интернет-ресурсами.

Правильная организация самостоятельных учебных занятий, их систематичность, целесообразное планирование рабочего времени позволяют обучающимся развивать умения и навыки в усвоении и систематизации приобретаемых знаний, обеспечивать высокий уровень успеваемости в период обучения, получить навыки повышения профессионального уровня.

Основной формой промежуточного контроля и оценки результатов обучения по дисциплине является экзамен. На экзамене обучающиеся должны продемонстрировать не только теоретические знания, но и практические навыки, полученные на практических занятиях.

Постоянная активность на занятиях, готовность ставить и обсуждать актуальные проблемы дисциплины - залог успешной работы и положительной оценки.

Подробные методические указания к практическим занятиям и внеаудиторной самостоятельной работе по каждой теме дисциплины представлены в приложении А.

Раздел 7. Оценочные средства для проведения текущего контроля и промежуточной аттестации обучающихся по дисциплине (модулю) (приложение Б)

Оценочные средства – комплект методических материалов, нормирующих процедуры оценивания результатов обучения, т.е. установления соответствия учебных достижений запланированным результатам обучения и требованиям образовательной программы, рабочей программы дисциплины.

ОС как система оценивания состоит из следующих частей:

1. Перечня компетенций с указанием этапов их формирования в процессе освоения образовательной программы.
2. Показателей и критериев оценивания компетенций на различных этапах их формирования, описание шкал оценивания.
3. Типовых контрольных заданий и иных материалов.

4. Методических материалов, определяющих процедуры оценивания знаний, умений, навыков и (или) опыта профессиональной деятельности, характеризующих этапы формирования компетенций.

Оценочные средства для проведения текущего контроля и промежуточной аттестации по дисциплине представлены в приложении Б.

Дополнения и изменения в рабочей программе учебной дисциплины

«Стоматология хирургическая»

Специальность 31.08.74 СТОМАТОЛОГИЯ ХИРУРГИЧЕСКАЯ

Форма обучения очная

Кафедра Стоматологии

Автор (ы) Громова С.Н., Дрокина Т.А., Сырчин Ю.Г., Перфильева Т.Л., Тарасов А.А.

На 2024 / 2025 учебный год в рабочую программу вносятся следующие дополнения и изменения:

1. Раздел 2. Объем дисциплины и виды учебной работы изменить и читать в следующей редакции:

Общая трудоемкость дисциплины составляет 31 зачетных единиц, 1116 академических часов.

Вид учебной работы	Всего часов	Семестры	
		№1	№2
1	2	3	4
Контактная работа (всего)	344	90	90
в том числе:			
Лекции (Л)	38	16	22
Практические занятия (ПЗ)	156	68	88
Семинары (С)	150	64	86
Лабораторные занятия (ЛР)			
Самостоятельная работа (всего)	700	320	380
В том числе:			
- Работа с компьютерными презентациями	160	80	80
- Подготовка к занятиям	183	83	103
- Подготовка к текущему контролю	183	83	103
- Подготовка к промежуточному контролю	132	74	58
Вид промежуточной аттестации	экзамен	72	36
	зачет		
Общая трудоемкость (часы)	1116	288	288
Зачетные единицы	31	14	17

2. Раздел 3. пункт 3.3. Разделы дисциплины (модуля) и виды занятий изменить и читать в следующей редакции:

№ п/п	Наименование раздела дисциплины (модуля)	Л	ПЗ	ЛЗ	Сем	СРС	Всего часов
1	2	3	4	5	6	7	8
1.	Организация хирургической стоматологической помощи	2	16	-	20	60	98
2.	Обезболивание и анестезиология в стоматологии	4	24	-	26	100	154
3.	Хирургия полости рта	4	38	-	36	100	178
4.	Хирургические методы лечения заболеваний пародонта	2	8	-	6	120	136
5.	Одонтогенные воспалительные заболевания	6	16	-	16	30	68

6.	Специфические воспалительные заболевания лица, челюстей и органов полости рта.	2	8	-	4	20	34	
7.	Инфекционные неodontогенные заболевания лица, челюстей, полости рта	2	6	-	6	20	34	
8.	Заболевания и повреждения слюнных желез	2	4	-	4	30	40	
9.	Заболевания и поражения нервов лица и челюстей	2	6	-	4	30	42	
10.	Заболевания височно-нижнечелюстного сустава	2	6	-	6	80	94	
11.	Новообразования тканей лица, костей лицевого черепа, полости рта и его органов	2	14	-	12	30	58	
12.	Хирургическая подготовка полости рта к ортопедическому лечению	4	6	-	6	40	56	
13.	Хирургическая стоматология детского возраста.	4	4	-	4	40	52	
14.	Вид промежуточной аттестации:	зачет	экзамен					72
		экзамен						
15.	Итого:	38	156	-	150	700	1116	

3. Раздел 3. пункт 3.4. Тематический план лекций изменить и читать в следующей редакции:

№ п/п	№ раздела дисциплины	Тематика лекций	Содержание лекций	Трудоемкость (час)	
				№1	№2
1	2	3	4	5	6
1.	1	Организация хирургической стоматологической помощи	Принципы организации стоматологической хирургической помощи в стоматологической поликлинике. Нормативно-правовая база. Документация в клинике хирургической стоматологии. Обследование больного по профилю хирургической стоматологии и челюстно-лицевой хирургии.	2	
2.	2	Местное обезболивание и анестезиология в стоматологии	Анестезиологическое обеспечение в хирургической стоматологии. Местное обезболивание при операциях в полости рта, на челюстях и мягких тканях лица и шеи. Механизмы действия и обоснование выбора местноанестезирующих препаратов. Клинические особенности местного обезболивания зубов верхней и нижней челюсти.	2	
3.		Общее обезболивание	Особенности работы врача-стоматолога хирурга при проведении общего обезболивания. Особенности обезболивания у пациентов групп риска.	2	
4.	3	Удаление зубов.	Хирургия полости рта. Операция удаления зуба. Показания, противопоказания. Протоколы операций. Заживление раны после удаления зуба. Причины, клиника, лечение и профилактика.	2	
5.		Операция типичного и атипичного удаления зубов.	Хирургия полости рта. Операция типичного удаления зубов на верхней челюсти. Операция типичного удаления зубов на нижней челюсти. Операция атипичного удаления зубов. Местные и общие осложнения, возникающие во время операции удаления зубов. Местные и общие осложнения, возникающие после операции удаления зубов. Зубосохраняющие операции.	2	
6.	4	Хирургические методы лечения	Хирургические методы лечения заболеваний пародонта.	2	

		заболеваний пародонта			
7.	5	Абсцессы и флегмоны лица и шеи.	Одонтогенные воспалительные заболевания. Абсцессы и флегмоны лица и шеи.	2	
8.		Периодонтит, острый гнойный периостит	Одонтогенные воспалительные заболевания. Периодонтит, острый гнойный периостит	2	
9.		Одонтогенный синусит.	Одонтогенный синусит. Этиология, патогенез, классификация. Дифференциальная диагностика, лечение, прогноз.		2
10.	6	Специфические воспалительные заболевания лица.	Специфические воспалительные заболевания лица, челюстей органов полости рта. Сифилис, туберкулез, актиномикоз, сибирская язва, рожа, нома.		2
11.	7	Неодонтогенные воспалительные заболевания.	Инфекционные неодонтогенные заболевания лица, челюстей, полости рта. Фурункул, корбункул.		2
12.	8	Заболевания и повреждения слюнных желез.	Заболевания и повреждения слюнных желез		2
13.	9	Заболевания и поражения нервов лица и челюстей	Заболевания и поражения нервов лица и челюстей		2
14.	10	Заболевания височно-нижнечелюстного сустава	Заболевания височно-нижнечелюстного сустава.		2
15.	11	Новообразования тканей лица, костей лицевого черепа, полости рта и его органов	Доброкачественные новообразования тканей лица, костей лицевого черепа, полости рта и его органов Злокачественные новообразования тканей лица, костей лицевого черепа, полости рта и его органов	2 2	
16.	12	Хирургическая подготовка полости рта к ортопедическому лечению	Хирургическая подготовка полости рта к ортопедическому лечению		4
17.	13	Хирургическая стоматология детского возраста.	Хирургическая стоматология детского возраста.		4
Всего:				16	22
ИТОГО				38	

4. Раздел 3. пункт 3.5 Тематический план практических занятий (семинаров) изменить и читать в следующей редакции:

Тематический план практических занятий

№ п/п	№ раздела дисциплины	Тематика практических занятий	Содержание практических занятий	Трудоемкость (час)	
				№ 1	№ 2
1	2	3	4	5	6
1	1	Организация	Санитарно-эпидемиологические требования	2	

		хирургической стоматологической службы в поликлинике.	организации стоматологического приема хирургического профиля. Соблюдение правил асептики и антисептики при хирургических вмешательствах челюстно-лицевой области. Подготовка рук хирурга к операции. Основные гигиенические требования к помещениям, внешнему виду, одежде стоматолога-хирурга. Асептика и антисептика в кабинете хирургической стоматологии. Контроль инфекции в хирургической стоматологии и челюстно-лицевой хирургии.		
2		Контроль инфекции в хирургической стоматологии.	Квалификационная характеристика врача стоматолога-хирурга. Организация хирургического приема в поликлинике. Организация работы хирургического стоматологического стационара. Стандарты стационарной помощи по хирургической стоматологии и челюстно-лицевой хирургии взрослому населению. Обследование хирургического стоматологического пациента. Организация отделения хирургической стоматологии. Асептика и антисептика в кабинете хирургической стоматологии. Контроль инфекции в хирургической стоматологии и челюстно-лицевой хирургии.	4	
3		Обследование пациента в клинике хирургической стоматологии.	Понятие о субъективном и объективном обследовании пациента в клинике хирургической стоматологии. Основные и дополнительные методы обследования.	8	
4		Заполнение документации на хирургическом приеме	Основная нормативно-правовая документация, правила заполнения карты стоматологического больного. Медицинская карта стоматологического больного формы № 043/у.	2	
5	2	Анестезиологическое обеспечение в хирургической стоматологии.	Местное обезболивание и анестезиология в стоматологии. Анестезиологическое обеспечение в хирургической стоматологии. Местное обезболивание при операциях в полости рта, на челюстях и мягких тканях лица и шеи.	4	
6		Обоснование выбора местноанестезирующих препаратов	Механизмы действия и обоснование выбора местноанестезирующих препаратов	4	
7		Способы местной анестезии в амбулаторной хирургической стоматологии.	Способы местной анестезии в амбулаторной хирургической стоматологии.	4	
8		Премедикация при амбулаторных стоматологических вмешательствах	Премедикация при амбулаторных стоматологических вмешательствах	2	

9		Ингаляционные анестетики.	Общее обезболивание при операциях в полости рта, на челюстях и мягких тканях лица и шеи. Ингаляционные анестетики. Клинические особенности ингаляционных анестетиков	2		
10		Неингаляционные анестетики	Общее обезболивание при операциях в полости рта, на челюстях и мягких тканях лица и шеи. Неингаляционные анестетики	2		
11		Анестезия больных с деформациями черепно-лицевой области	Общее обезболивание при операциях в полости рта, на челюстях и мягких тканях лица и шеи. Анестезия больных с деформациями черепно-лицевой области	2		
12		Анестезиологическое обеспечение при длительном вмешательстве	Анестезиологическое обеспечение реконструктивных и пластических операций с применением микрохирургической техники	2		
13		Особенности работы врача-стоматолога хирурга при проведении общего обезболивания.	Особенности работы врача-стоматолога хирурга при проведении общего обезболивания.	2		
14	3	Удаление постоянных зубов.	Хирургия полости рта. Удаление зубов. Показания и противопоказания к удалению постоянных зубов. Подготовка к удалению зуба.	4		
15		Операция удаления зуба на нижней челюсти.	Операция удаления зуба. Этапы операции удаления зуба. Методика удаления зубов и корней на нижней челюсти. Инструменты.	2		
16		Операция удаления зуба на верхней челюсти.	Операция удаления зуба. Этапы операции удаления зуба. Методика удаления зубов и корней на верхней челюсти. Инструменты.	2		
17		Этапы заживления лунки после удаления зуба	Этапы заживления лунки после удаления зуба, работы Верлоцкого. Особенности операции удаления зуба у лиц с сопутствующими заболеваниями. Инструментарий основной и дополнительный.	4		
18		Осложнения, возникающие во время операции удаления зуба.	Осложнения, возникающие во время операции удаления зуба. Профилактика и устранение осложнений.	4		
19		Осложнения, возникающие после операции удаления зуба.	Осложнения, возникающие после удаления зуба. Ранние и поздние. Альвеолит. Профилактика и методы их устранения.	4		
20		Болезни прорезывания зубов	Болезни прорезывания зубов. Затрудненное прорезывание нижнего третьего моляра. Перикоронит. Болезни прорезывания зубов. Особенности удаления ретинированных, дистопированных зубов.	4		
21		Неполное прорезывание зуба (полуретенированный зуб)	Неполное прорезывание зуба (полуретенированный зуб) Операция атипичного удаления зуба. Атипичное удаление зуба.	4		
22			Хирургическое	Хирургическое лечение хронического периодонтита.		6

		лечение хронического периодонтита.	Гемисекция зуба, ампутация корня зуба, коронорадикулярная сепарация. Резекция верхушки корня зуба. Зубосохраняющие операции.		
23		Хирургическое лечение перфораций, резорбций и трещин корней зубов	Хирургическое лечение перфораций корней зубов. Хирургическое лечение резорбций и трещин корней зубов		4
24	4	Виды кюретажей.	Хирургические методы лечения заболеваний пародонта. Хирургические методы в комплексном лечении пародонтита (кюретаж). Открытый и закрытый кюретажи.		4
25		Операции на деснах и уздечках	Хирургические методы в комплексном лечении пародонтита (гингивотомия, гингивэктомия, микроостеопластика, френулотомия, вестибулопластика).		4
26	5	Периостит челюстей. Остеомиелит.	Одонтогенные воспалительные заболевания. Периодонтит. Острый гнойный периостит челюстей		4
27		Абсцессы, флегмоны лица и шеи	Одонтогенные воспалительные заболевания. Абсцессы, флегмоны лица и шеи		4
28		Лимфангит, лимфаденит, аденофлегмона лица и шеи	Одонтогенные воспалительные заболевания. Лимфангит, лимфаденит, аденофлегмона лица и шеи		4
29		Одонтогенный синусит.	Одонтогенный синусит. Этиология, патогенез, классификация синуситов. Диагностика, дифференциальная диагностика, лечение, прогноз		4
30		6	Актиномикоз. Туберкулез. Сифилис	Специфические воспалительные заболевания лица, челюстей органов полости рта. Актиномикоз. Туберкулез. Сифилис.	
31	Проявление ВИЧ-инфекции в полости рта		Специфические воспалительные заболевания лица, челюстей органов полости рта. Проявление ВИЧ-инфекции в полости рта		4
32	7	Фурункул, карбункул	Инфекционные неodontогенные заболевания лица, челюстей, полости рта. Фурункул, карбункул		2
33		Инфекционные неodontогенные заболевания лица	Инфекционные неodontогенные заболевания лица, челюстей, полости рта. Сибирская язва, рожа, нома и другие гнойно-некротические заболевания лица, челюстей, полости рта.		4
34	8	Пороки развития слюнных желез.	Заболевания и повреждения слюнных желез. Пороки развития слюнных желез. Реактивно-дистрофические изменения слюнных желез (сиалоаденозы)		2
35		Сиалоаденит (воспаление слюнных желез).	Заболевания и повреждения слюнных желез. Сиалоаденит (воспаление слюнных желез). Острое и хроническое воспаление. Диагностика, лечение, прогноз		2
36	9	Поражения тройничного нерва, языкоглоточного нерва	Заболевания и поражения нервов лица и челюстей. Поражения тройничного нерва. Поражения языкоглоточного нерва		4

37		Паралич мимических мышц	Заболевания и поражения нервов лица и челюстей. Паралич мимических мышц		2
38	10	Синдром болевой дисфункции височно-нижнечелюстного сустава (синдром Костена)	Заболевания височно-нижнечелюстного сустава. Синдром болевой дисфункции височно-нижнечелюстного сустава (синдром Костена)		2
39		Рецидивирующий вывих и подвывих височно-нижнечелюстного сустава	Заболевания височно-нижнечелюстного сустава. Рецидивирующий вывих и подвывих височно-нижнечелюстного сустава		2
40		Артриты и артрозы височно-нижнечелюстного сустава	Заболевания височно-нижнечелюстного сустава. Артриты и артрозы височно-нижнечелюстного сустава		2
41	11	Доброкачественные опухоли	Доброкачественные новообразования тканей лица, костей лицевого черепа, полости рта и его органов. Доброкачественные опухоли из многослойного плоского эпителия. Доброкачественные опухоли из фиброзной ткани. Опухоли и опухолеподобные поражения кровеносных и лимфатических сосудов		4
42		Врожденные кисты и свищи лица и шеи	Доброкачественные новообразования тканей лица, костей лицевого черепа, полости рта и его органов. Врожденные кисты и свищи лица и шеи		4
43		Злокачественные опухоли полости рта и челюстей	Злокачественные опухоли головы и шеи. Злокачественные опухоли полости рта и челюстей		4
44		Злокачественные опухоли челюстей неэпителиальной природы	Злокачественные опухоли головы и шеи. Злокачественные опухоли челюстей неэпителиальной природы		2
45	12	Хирургические методы подготовки к ортопедическому лечению	Хирургическая подготовка полости рта к ортопедическому лечению. Хирургические методы подготовки зубов и костной ткани в области протезного ложа к ортопедическому лечению		2
46		Хирургические методы увеличения альвеолярного отростка	Хирургическая подготовка полости рта к ортопедическому лечению. Хирургические методы увеличения альвеолярного отростка и альвеолярной части челюстей при их атрофии (аугментация)		2
47		Устранение коротких уздечек	Устранение короткой уздечки губы, складок слизистой оболочки и соединительнотканых тяжей в области преддверия полости рта (френулэктомия, френулопластика). Устранение короткой уздечки губы, складок слизистой оболочки и соединительнотканых тяжей в области преддверия полости рта (френулэктомия, френулопластика)		2
48	13	Обезболивание в детской	Хирургическая стоматология детского возраста. Особенности проведения обезболивания в детской стоматологической практике в условиях поликлиники и стационара.		2

		стоматологической практике.			
49		Показания и противопоказания к удалению зубов у детей и подростков.	Хирургическая стоматология детского возраста. Показания и противопоказания к удалению временных и постоянных зубов у детей и подростков. Особенности операции удаления молочных и постоянных зубов у детей при острых воспалительных процессах.		2
Всего:				68	88
Итого:				156	

Тематический план семинаров

№ п/п	№ раздела дисциплины	Тематика семинаров	Содержание семинаров	Трудоемкость (час)		
				№ 1	№ 2	
1	2	3	4	5	6	
1	1	Критерии квалификации врача стоматолога-хирурга.	Организация хирургической стоматологической помощи. Квалификационная характеристика врача стоматолога-хирурга.	2		
2		Организация хирургического приема в поликлинике и стационаре.	Организация хирургического приема в поликлинике Правила стерилизации перевязочного материала, инструментов. Организация работы хирургического стоматологического стационара. Стандарты стационарной помощи по хирургической стоматологии и челюстно-лицевой хирургии взрослому населению.	4		
3		Ведение медицинской документации, амбулаторного больного.	Этапы обследования пациента в клинике хирургической стоматологии. Ведение медицинской документации, заполнение истории болезни амбулаторного больного.	4		
4		Правила соблюдения асептики и антисептики в стоматологии	Контроль инфекции в хирургической стоматологии и челюстно-лицевой хирургии. Подготовка рук хирурга к операции.	4		
5		Основные требования к помещениям, внешнему виду, одежде стоматолога-хирурга.	Обследование хирургического стоматологического пациента. Организация отделения хирургической стоматологии. Принципы организации стоматологической хирургической помощи в стоматологической поликлинике. Основные гигиенические требования к помещениям, внешнему виду, одежде стоматолога-хирурга. Асептика и антисептика в кабинете хирургической стоматологии.	4		
6		2	Особенности местного обезболивания в хирургической стоматологии.	Местное обезболивание и анестезиология в стоматологии. Анестезиологическое обеспечение в хирургической стоматологии. Местное обезболивание при операциях в полости рта, на челюстях и мягких тканях лица и шеи.	4	
7		Механизмы действия местноанестезирующих препаратов	Правила подбора местных анестетиков в зависимости от клинической ситуации. Механизмы действия и обоснование выбора местноанестезирующих препаратов. Местные анестетики, их виды	4		

8		Правила подбора местных анестетиков в амбулаторной хирургической стоматологии.	Способы местной анестезии в амбулаторной хирургической стоматологии.	4	
9		Правила подбора препаратов для премедикации.	Премедикация при амбулаторных стоматологических вмешательствах	2	
10		Клинические особенности ингаляционных анестетиков.	Общее обезболивание при операциях в полости рта, на челюстях и мягких тканях лица и шеи. Ингаляционные анестетики. Клинические особенности ингаляционных анестетиков	4	
11		Клинические особенности неингаляционных анестетиков.	Общее обезболивание при операциях в полости рта, на челюстях и мягких тканях лица и шеи. Неингаляционные анестетики	2	
12		Клинические особенности проведения общего обезболивания	Общее обезболивание при операциях в полости рта, на челюстях и мягких тканях лица и шеи. Анестезия больных с деформациями черепно-лицевой области	2	
13		Особенности проведения общего обезболивания при реконструктивных и пластических операциях с применением микрохирургической техники.	Анестезиологическое обеспечение реконструктивных и пластических операций с применением микрохирургической техники	2	
14		Основы применения общего обезболивания.	Особенности работы врача-стоматолога хирурга при проведении общего обезболивания.	2	
15	3	Показания и противопоказания к удалению постоянных зубов.	Хирургия полости рта. Удаление зубов. Показания и противопоказания к удалению постоянных зубов. Особенности подготовки к удалению зуба Подготовка к удалению зубов разных групп.	4	
16		Особенности удаления зубов на нижней челюсти.	Операция удаления зуба. Этапы операции удаления зуба. Методика удаления зубов и корней на нижней челюсти. Инструменты.	2	
17		Особенности удаления зубов на верхней челюсти.	Операция удаления зуба. Этапы операции удаления зуба. Методика удаления зубов и корней на верхней челюсти. Инструменты.	2	
18		Инструментарий при операции удаления зуба.	Этапы заживления лунки после удаления зуба, работы Верлоцкого. Особенности операции удаления зуба у лиц с сопутствующими заболеваниями. Инструментарий основной и дополнительный.	4	
19		Профилактика осложнений, возникающих во время операции удаления зуба.	Осложнения возникающие во время операции удаления зуба. Профилактика и устранение осложнений.	4	

20		Профилактика осложнений, возникающих после операции удаления зуба.	Осложнения возникающие после удаления зуба. Ранние и поздние. Альвеолит. Профилактика и методы их устранения.	4	
21		Особенности удаления ретинированных, дистопированных зубов.	Болезни прорезывания зубов. Затрудненное прорезывание нижнего третьего моляра. Перикоронит. Особенности удаления ретинированных, дистопированных зубов.		4
22		Особенности удаления при неполном прорезывании зуба.	Неполное прорезывание зуба (полуретенированный зуб)		2
23		Алгоритм проведения атипичного удаления зуба.	Операция атипичного удаления зуба. Атипичное удаление зуба.		2
24		Алгоритм проведения хирургических методов лечения хронического периодонтита,	Хирургическое лечение хронического периодонтита. Зубосохраняющие операции. Гемисекция зуба, ампутация корня зуба, коронорадикулярная сепарация. Резекция верхушки корня.		4
25		Алгоритм проведения хирургических методов лечения перфораций, резорбций и трещин корней зубов	Хирургическое лечение перфораций корней зубов. Хирургическое лечение резорбций и трещин корней зубов		4
26		Алгоритм проведения кюретажа.	Хирургические методы лечения заболеваний пародонта. Хирургические методы в комплексном лечении пародонтита (кюретаж).		2
27	4	Алгоритм проведения хирургических методов в комплексном лечении пародонтита.	Хирургические методы в комплексном лечении пародонтита (гингивотомия, гингивэктомия, микроостеопластика, френулотомия, вестибулопластика).		4
28		Этиология, клиника, лечение периодонтитов, периоститов, остеомиелитов челюстей.	Одонтогенные воспалительные заболевания. Периодонтит. Острый гнойный периостит челюстей		4
29		Этиология, клиника, лечение абсцессов, флегмон лица и шеи	Одонтогенные воспалительные заболевания. Абсцессы, флегмоны лица и шеи		6
30	5	Этиология, клиника, лечение лимфангитов, лимфаденитов, аденофлегмон лица и шеи	Одонтогенные воспалительные заболевания. Лимфангит, лимфаденит, аденофлегмона лица и шеи		2
31		Этиология, клиника, диагностика, лечение одонтогенного синусита.	Одонтогенный синусит. Этиология, патогенез, классификация синуситов. Диагностика, дифференциальная диагностика, лечение, прогноз		4
32	6	Этиология, клиника, лечение актиномикоза, туберкулеза, сифилиса.	Специфические воспалительные заболевания лица, челюстей органов полости рта. Актиномикоз. Туберкулез. Сифилис.		2
33		Этиология, клиника, лечение проявлений	Специфические воспалительные заболевания лица, челюстей органов полости рта. Проявление		2

		ВИЧ-инфекции в полости рта	ВИЧ-инфекции в полости рта		
34	7	Этиология, клиника, лечение фурункула, карбункула	Инфекционные неodontогенные заболевания лица, челюстей, полости рта. Фурункул, карбункул		2
35		Этиология, клиника, лечение сибирской язвы, рожи, номы.	Инфекционные неodontогенные заболевания лица, челюстей, полости рта. Сибирская язва, рожа, нома и другие гнойно-некротические заболевания лица, челюстей, полости рта.		4
36	8	Этиология, клиника, лечение заболеваний и повреждений слюнных желез.	Заболевания и повреждения слюнных желез. Пороки развития слюнных желез. Реактивно-дистрофические изменения слюнных желез (сиалоаденозы)		2
37		Этиология, клиника, лечение сиаладенита.	Заболевания и повреждения слюнных желез. Сиаладенит (воспаление слюнных желез). Острое и хроническое воспаление. Диагностика, лечение, прогноз		2
38	9	Этиология, клиника, лечение поражений тройничного нерва, языкоглоточного нерва.	Заболевания и поражения нервов лица и челюстей. Поражения тройничного нерва. Поражения языкоглоточного нерва		4
39		Этиология, клиника, лечение паралича мимических мышц	Заболевания и поражения нервов лица и челюстей. Паралич мимических мышц		2
40	10	Этиология, клиника, лечение синдрома болевой дисфункции ВНЧС (синдром Костена)	Заболевания височно-нижнечелюстного сустава. Синдром болевой дисфункции височно-нижнечелюстного сустава (синдром Костена)		2
41		Этиология, клиника, лечение рецидивирующего вывиха и подвывиха ВНЧС	Заболевания височно-нижнечелюстного сустава. Рецидивирующий вывих и подвывих височно-нижнечелюстного сустава		2
42		Этиология, клиника, лечение артритов и артрозов ВНЧС	Заболевания височно-нижнечелюстного сустава. Артриты и артрозы височно-нижнечелюстного сустава		2
43	11	Этиология, клиника, лечение доброкачественных опухолей	Доброкачественные новообразования тканей лица, костей лицевого черепа, полости рта и его органов. Доброкачественные опухоли из многослойного плоского эпителия. Доброкачественные опухоли из фиброзной ткани. Опухоли и опухолеподобные поражения кровеносных и лимфатических сосудов		4
44		Этиология, клиника, лечение врожденных кист и свищей лица и шеи	Доброкачественные новообразования тканей лица, костей лицевого черепа, полости рта и его органов. Врожденные кисты и свищи лица и шеи		4
45		Этиология, клиника, лечение злокачественных опухолей полости рта и челюстей	Злокачественные опухоли головы и шеи. Злокачественные опухоли полости рта и челюстей		2

46		Этиология, клиника, лечение злокачественных опухолей челюстей неэпителиальной природы	Злокачественные опухоли головы и шеи. Злокачественные опухоли челюстей неэпителиальной природы		2
47	12	Алгоритм хирургической подготовки к ортопедическому лечению	Хирургическая подготовка полости рта к ортопедическому лечению. Хирургические методы подготовки зубов и костной ткани в области протезного ложа к ортопедическому лечению		2
48		Алгоритм хирургических методов увеличения альвеолярного отростка	Хирургическая подготовка полости рта к ортопедическому лечению. Хирургические методы увеличения альвеолярного отростка и альвеолярной части челюстей при их атрофии (аугментация)		2
49		Алгоритм проведения френулэктомии, френулопластики	Устранение короткой уздечки губы, складок слизистой оболочки и соединительнотканых тяжей в области преддверия полости рта (френулэктомия, френулопластика).		2
50	13	Особенности проведения обезболивания в детской стоматологической практике.	Хирургическая стоматология детского возраста. Особенности проведения обезболивания в детской стоматологической практике в условиях поликлиники и стационара.		2
51		Особенности операции удаления молочных и постоянных зубов у детей при острых воспалительных процессах.	Хирургическая стоматология детского возраста. Показания и противопоказания к удалению временных и постоянных зубов у детей и подростков. Особенности операции удаления молочных и постоянных зубов у детей при острых воспалительных процессах.		2
Всего:				64	86
Итого:				150	

5. Раздел 3. пункт 3.6. Самостоятельная работа обучающегося изменить и читать в следующей редакции:

№ п/п	№ семестра	Наименование раздела дисциплины (модуля)	Виды СРС	Всего часов
1	2	3	4	5
1.	1	Организация хирургической стоматологической помощи	работа с компьютерными презентациями, подготовка к занятиям, подготовка к текущему контролю, подготовка к промежуточному контролю.	60
2.		Обезболивание и анестезиология в стоматологии	работа с компьютерными презентациями, подготовка к занятиям, подготовка к текущему контролю, подготовка к промежуточному контролю.	100
3.		Хирургия полости рта	работа с компьютерными презентациями, подготовка к занятиям, подготовка к текущему контролю, подготовка к промежуточному контролю.	100
4.		Хирургические методы лечения заболеваний	работа с компьютерными презентациями, подготовка к занятиям, подготовка к текущему контролю.	60

		пародонта	контролю, подготовка к промежуточному контролю.		
Итого часов в семестре:				320	
5.	2	Хирургические методы лечения заболеваний пародонта	работа с компьютерными презентациями, подготовка к занятиям, подготовка к текущему контролю, подготовка к промежуточному контролю.	60	
6.		Одонтогенные воспалительные заболевания	работа с компьютерными презентациями подготовка к занятиям, подготовка к текущему контролю, подготовка к промежуточному контролю.	30	
7.		Специфические воспалительные заболевания лица, челюстей и органов полости рта.	работа с компьютерными презентациями, подготовка к занятиям, подготовка к текущему контролю, подготовка к промежуточному контролю.	20	
8.		Инфекционные неодонтогенные заболевания лица, челюстей, полости рта	работа с компьютерными презентациями, подготовка к занятиям, подготовка к текущему контролю, подготовка к промежуточному контролю.	20	
9.		Заболевания и повреждения слюнных желез	работа с компьютерными презентациями, подготовка к занятиям, подготовка к текущему контролю, подготовка к промежуточному контролю.	30	
10.		Заболевания и поражения нервов лица и челюстей	работа с компьютерными презентациями, подготовка к занятиям, подготовка к текущему контролю, подготовка к промежуточному контролю.	30	
11.		Заболевания височно-нижнечелюстного сустава	работа с компьютерными презентациями, подготовка к занятиям, подготовка к текущему контролю, подготовка к промежуточному контролю.	80	
12.		Новообразования тканей лица, костей лицевого черепа, полости рта и его органов	работа с компьютерными презентациями, подготовка к занятиям, подготовка к текущему контролю, подготовка к промежуточному контролю.	30	
13.		Хирургическая подготовка полости рта к ортопедическому лечению	работа с компьютерными презентациями, подготовка к занятиям, подготовка к текущему контролю, подготовка к промежуточному контролю.	40	
14.		Хирургическая стоматология детского возраста.	работа с компьютерными презентациями, подготовка к занятиям, подготовка к текущему контролю, подготовка к промежуточному контролю.	40	
Итого часов в семестре:				380	
Всего часов на самостоятельную работу:				700	

Дополнения и изменения в рабочей программе рассмотрены на заседании кафедры
“07” мая 2024 г., протокол № 9
Зав. кафедрой стоматологии С.Н. Громова

Внесенные изменения и дополнения утверждаю:
Проректор по учебной работе Е.Н. Касаткин
“16” мая 2024 г., протокол № 5

Кафедра Стоматологии
Приложение А к рабочей программе дисциплины
Методические указания для обучающихся по освоению дисциплины
«Стоматология хирургическая»

Специальность **31.08.74 Стоматология хирургическая**

Раздел 1 Организация хирургической стоматологической помощи

Практическое занятие 1.1. Организация хирургической стоматологической службы в поликлинике.

Цель: Рассмотреть санитарно-эпидемиологические требования организации стоматологического приема хирургического профиля.

Задачи:

Рассмотреть:

Санитарно-эпидемиологические требования организации стоматологического приема хирургического профиля.

Обучить:

Санитарно-эпидемиологическим требованиям организации стоматологического приема хирургического профиля.

Изучить:

Санитарно-эпидемиологические требования организации стоматологического приема хирургического профиля.

Сформировать:

Понятие о санитарно-эпидемиологических требованиях организации стоматологического приема хирургического профиля.

Обучающийся должен знать:

- Структуру и критерии постановки диагноза по МКБ-10.
- Нормативно-правовую базу организации и проведения стоматологического приема хирургического профиля.

Обучающийся должен уметь:

- Записать зубную формулу при осмотре пациента.
- Выяснить жалобы, собрать анамнез заболевания и анамнез жизни пациента.
- Оценить нуждаемость в стоматологическом лечении.
- Проводить дифференциальную диагностику заболеваний.
- Поставить диагноз согласно МКБ-10.

Обучающийся должен владеть навыками:

- Опроса и осмотра пациента.
- Записи зубной формулы.

Самостоятельная аудиторная работа обучающихся по теме:

1. Ответить на вопросы по теме занятия:

1. Правила обработки хирургического инструментария
2. Правила обработки рук хирурга
3. Порядок проведения плановой и генеральной уборки
4. Понятие асептики и антисептики в стоматологии.
5. Понятие о дезинфекции, предстерилизационной очистке и стерилизации в стоматологии.

2. Практическая работа.

1) Освоить манипуляции:

- Провести стоматологический осмотр пациента
- Освоить практический навык формулирования диагноза
- Собрать анамнез
- Подготовить инструментарий для удаления зуба
- Записать карту стоматологического осмотра.

2) Цель работы:

- освоить формулирование диагноза
- провести простое удаление зуба

3) Методика проведения работы (алгоритм освоения навыка):

- Провести осмотр пациента
- Записать зубную формулу
- Поставить диагноз по МКБ
- Провести обезболивание зуба, подлежащего удалению
- Удалить зуб
- Дать совет

4) Результаты:

- Произвести запись в амбулаторной карте форма 043/У

5) Выводы:

- Сформулировать диагноз у пациента.
- Назначить дополнительные методы исследования.
- Заполнение медицинской карты, стоматологического больного

3. Решить ситуационные задачи:

1) Алгоритм разбора задачи:

- проанализировать данные представленные в задаче (жалобы и данные объективного обследования пациента);
- на основании клинических данных и методов дополнительного исследования сформулировать диагноз;
- какие дополнительные методы обследования необходимы для подтверждения диагноза;
- составьте план лечения.

2) Пример задачи с разбором по алгоритму

Задача для самостоятельного разбора на занятии:

Задача № 1

Стоматолога-хирурга пригласили для консультации по вопросу требований к размещению и устройству хирургического кабинета, а также его внутренней отделке в открывающейся стоматологической поликлинике негосударственной формы собственности. Хирургический кабинет планируется разместить в помещении площадью 12 м². Стены кабинета хирургической стоматологии планируется на 1,5 м в высоту от пола облицевать кафелем темно-фиолетового цвета, а далее до потолка произвести окраску масляной краской, полы выстлать линолеумом, который будет подниматься на стены на 5–10 см, заделываться со стеной заподлицо и сверху фиксироваться пластиковым плинтусом.

Контрольные вопросы:

1. Каковы требования к площади кабинета
 2. Каковы требования к отделке стен кабинета
 3. Каковы требования к покрытию пола в хирургическом кабинете.
- 1) стоматологический хирургический кабинет не может быть открыт в помещении площадью 12 м², так как любой стоматологический кабинет, в том числе и хирургический, должен иметь площадь не менее чем 14 м² на основное стоматологическое кресло и 7 м² на каждое дополнительное;
 - 2) стены стоматологического хирургического кабинета требуется облицовывать кафелем не менее чем на 1,8 м в высоту от пола, причем цвет поверхностей стен и пола в указанном помещении должен быть светлых оттенков с коэффициентом отражения не ниже 40 % (белый, светло-серый, салатный, цвет охры). При этом предпочтение следует отдавать нейтральным светло-серым оттенкам, не влияющим на цветовосприятие оттенков окраски слизистых оболочек, кожных покровов, крови и т. д.;
 - 3) в стоматологическом хирургическом кабинете недопустимо пол покрывать линолеумом, который поднимается на стены на 5–10 см и фиксируется сверху пластиковым плинтусом. Все плинтусы должны быть внутренними, то есть расположенными под линолеумом.

Задача для самостоятельного разбора на занятии:

Стоматолога-хирурга включили в комиссию по поводу введения в эксплуатацию хирургического стоматологического кабинета. Кабинет расположен на цокольном этаже жилого здания. Площадь помещения составляет 24 м². На указанной площади размещено два стоматологических хирургических кресла. Высота кабинета 3 м. Стены на 2 м от пола облицованы светло-серой плиткой с коэффициентом отражения не менее 40 %, а выше покрашены белой масляной краской. Полы покрыты линолеумом, поднятым на стены на высоту 5–10 см и заделанным со стеной заподлицо. Пластиковые плинтусы расположены под линолеумом. Двери и окна в кабинете окрашены белой масляной краской. Имеется непрозрачная перегородка высотой 2 м, разделяющая рабочие места стоматологов-хирургов. Световой коэффициент (отношение остекленной поверхности окон к площади пола) составляет 1 : 7.

Контрольные вопросы:

1. Каковы требования к площади кабинета
2. Каковы требования к отделке стен кабинета
3. Каковы требования к покрытию пола в хирургическом кабинете.

4. Задания для групповой работы

1. Установка положения пациента и положения врача, света стоматологического светильника для обследования внешнего вида стоматологического пациента, особенности для обследования верхней и нижней челюсти с соблюдением эргономических принципов, техники безопасности, и санитарно-эпидемиологического режима (на студентах).
2. Опрос, выяснение жалоб, анамнеза заболевания, анамнеза жизни, общесоматического статуса, аллергологического анамнеза.
3. Осмотр внешнего вида больного. Определение степени открывания рта. Осмотр полости рта стоматологического больного с помощью стоматологического инструментария (шпатель, зеркало, пинцет).
4. Постановка предварительного диагноза.
5. Процедура проведения манипуляции.
6. Заполнение медицинской карты обследуемого стоматологического больного, постановка окончательного диагноза.
7. Заслушать презентацию на тему: «Асептика и антисептика в практике хирургической стоматологии. Понятие перекрестной инфекции.»

Самостоятельная внеаудиторная работа обучающихся по теме:

Задания для самостоятельной внеаудиторной работы студентов по указанной теме:

1. Ознакомиться с теоретическим материалом по теме занятия с использованием конспектов лекций и/или рекомендуемой учебной литературы.
2. Ответить на вопросы для самоконтроля:

1. Правила обработки хирургического инструментария
2. Правила обработки рук хирурга
3. Порядок проведения плановой и генеральной уборки
4. Понятие асептики и антисептики в стоматологии.
5. Понятие о дезинфекции, предстерилизационной очистке и стерилизации в стоматологии.

3. Проверить свои знания с использованием тестового контроля:

1. Площадь стоматологического кабинета должна составлять минимально на одно кресло (м):
 - a. 18
 - b. 16,5
 - c. 15
 - d. 14
 - e. 9
2. Высота потолка в стоматологическом кабинета должна быть не менее (м):
 - a. 4,5
 - b. 3,3
 - c. 3,0
 - d. 2,8
 - e. 2,0
3. Расстояние между креслами в стоматологическом кабинете должно быть не менее (м)
 - a. 1,5
 - b. 1,0
 - c. 1,2
 - d. 2,0
4. На каждое дополнительное кресло с универсальной стоматологической установкой в стоматологическом кабинете выделяется площадь (кв. м)
 - a. 10
 - b. 15
 - c. 14
 - d. 5
5. Окна стоматологического кабинета должны быть ориентированы на направление
 - a. северное
 - b. южное
 - c. западное
 - d. восточное
6. Расположение пациента в стоматологическом кресле должно быть ориентировано на
 - a. окно
 - b. двери
 - c. стену
 - d. врача
7. Коэффициент отражения света с поверхностей стен в стоматологическом кабинете не должен быть ниже (%):
 - a. 10
 - b. 20
 - c. 30
 - d. 40
 - e. 50
8. Операционной на две стоматологические установки должна быть не менее (кв. м)
 - a. 30
 - b. 20
 - c. 25
 - d. 40
9. В стоматологическом кабинете стерилизационная площадь должна быть не менее (кв. м)
 - a. 8
 - b. 10
 - c. 20
 - d. 25
10. Рентгеновский аппарат может быть установлен в отдельном помещении, площадь которого должна быть не менее (кв. М)
 - a. 6
 - b. 8
 - c. 9
 - d. 11

Ответы: 1-d; 2-c; 3-a; 4-a; 5- a; 6-a; 7-a; 8-a; 9-a; 10-a.

Рекомендуемая литература:

Основная:

1. Хирургическая стоматология : учебник. Под ред. Т. Г. Робустовой М. : "Медицина", 2010
2. Местное обезболивание в стоматологии, топографо-анатомическое обоснование способов его применения: учебное пособие. С.Н. Громова, Л.М. Железнов, И.В. Уразова и др. Киров: ФГБОУ ВО Кировский ГМУ Минздрава России, 2018

Дополнительная:

1. Хирургическая стоматология : учебник. Под ред. В. В. Афанасьева М. : ГЭОТАР-Медиа, 2016
2. Хирургия зубов и органов полости рта : руководство. Под ред. Ю. В. Ефимова М. : Мед. книга, 2010
3. Хирургическая стоматология и челюстно-лицевая хирургия : национальное рук. с компакт-диском Под ред. А. А. Кулакова М. : "ГЭОТАР-Медиа", 2010

Практическое занятие 1.2: Контроль инфекции в хирургической стоматологии.

Цель: Дать понятие об организации поликлинической хирургической стоматологической помощи, контроле инфекции в хирургической стоматологии и челюстно-лицевой хирургии, методах обследования больных, изучить правила ведения медицинской документации, заполнения истории болезни амбулаторного больного.

Задачи:

Рассмотреть:

- Организацию хирургической стоматологической службы в условиях поликлиники,
- Особенности развития и распространения инфекции в хирургической стоматологии и челюстно-лицевой хирургии;
- Этапы обследования в клинике хирургической стоматологии.

Обучить:

- Правилам соблюдения асептики и антисептики в стоматологии;
- Обследованию хирургического стоматологического пациента;
- Особенности интерпретации данных полученных в ходе обследования пациентов.

Изучить:

- Нормативные документы, регламентирующие работу врача стоматолога-хирурга;
- Нормативные документы, регламентирующие санитарный и противоэпидемический контроль в стоматологии;
- Правила ведения медицинской документации, заполнения истории болезни амбулаторного больного.

Сформировать:

- Понятие об организации хирургической стоматологической службы в условиях поликлиники,
- Понятие об особенностях развития и распространения инфекции в хирургической стоматологии и челюстно-лицевой хирургии;
- Понятие об этапах обследования в клинике хирургической стоматологии.

Обучающийся должен знать:

- Организацию работы и оснащение хирургического стоматологического отделения (кабинета);
- Методы асептики и антисептики в работе с пациентами;
- Методы обследования хирургических стоматологических больных;
- Правила ведения медицинской документации, заполнения истории болезни амбулаторного больного.

Обучающийся должен уметь:

- Организовать работу хирургического стоматологического отделения (кабинета);
- Применять в работе методы асептики и антисептики;
- Проводить обследование хирургических стоматологических больных и интерпретировать данные, полученные в ходе обследования;

Обучающийся должен владеть:

- Навыками сбора жалоб, анамнеза заболеваний, данных общего и местного статуса;
- Методами обследования хирургических стоматологических больных;
- Методами ведения медицинской документации, заполнения истории болезни амбулаторного больного.

Самостоятельная аудиторная работа обучающихся по теме:

1. Ответить на вопросы по теме занятия:

1. Организация поликлинической хирургической стоматологической помощи населению.
2. Асептика и антисептика в работе врача стоматолога-хирурга.
3. Методы обработки хирургических стоматологических инструментов: дезинфекция, предстерилизационная очистка, стерилизация
4. Правила стерилизации перевязочного материала, инструментов.
5. Особенности обработки инструментов после приема больных инфицированных ВИЧ-инфекцией и вирусом гепатита.
6. Контроль стерилизации
7. Этапы обследования стоматологического пациента.
8. Дополнительные методы обследования.
9. Структура и критерии постановки диагноза по МКБ-10.
10. Ведение медицинской документации.
11. Заполнение истории болезни амбулаторного больного

2. Практическая работа.

1) Освоить манипуляции:

- Провести стоматологический осмотр пациента
- Освоить практический навык формулирования диагноза
- Собрать анамнез
- Подготовить инструментарий для удаления зуба
- Записать карту стоматологического осмотра.

2) Цель работы:

- освоить формулирование диагноза
- провести простое удаление зуба

3) Методика проведения работы (алгоритм освоения навыка):

- Провести осмотр пациента
- Записать зубную формулу
- Поставить диагноз по МКБ
- Провести обезболивание зуба, подлежащего удалению
- Удалить зуб
- Дать совет

4) Результаты:

- Произвести запись в амбулаторной карте форма 043/У

5) Выводы:

- Сформулировать диагноз у пациента.
- Назначить дополнительные методы исследования.
- Заполнение медицинской карты, стоматологического больного

3. Решить ситуационные задачи:

1) Алгоритм разбора задачи:

- проанализировать данные представленные в задаче;
- на основании данных, установить нарушены ли требования к размещению и устройству хирургического кабинета;
- Установить имеющиеся нарушения требований и дать их правильное описание, согласно нормативным документам, регламентирующим организации хирургической стоматологической службы.

2) Пример разбора задачи по алгоритму:

Задача № 1

В хирургическом стоматологическом кабинете при проверке санитарно-эпидемиологического режима установлено: рабочий раствор для обработки хирургического инструментария «Гексодекон» заменяли через 48 часов. Плановая замена дезинфицирующих средств препаратами другого типа осуществлялась через 6 месяцев.

Контрольные вопросы:

1. Каков алгоритм действий в данной ситуации
2. Как должна осуществляться плановая замена одного вида дезинфицирующих средств
3. Назовите современные дезинфицирующие средства, применяемым в хирургической стоматологии и челюстно-лицевой хирургии

Ответ на задачу

1. Замена рабочих растворов дезинфицирующих средств должна осуществляться через 12 часов.
2. Плановая замена одного вида дезинфицирующих средств другим должна осуществляться каждые 3 месяца.
3. К современным дезинфицирующим средствам, применяемым в хирургической стоматологии и челюстно-лицевой хирургии, относятся «Гексодекон», «Анасепт», «Инкрасепт»

Задача для самостоятельного разбора на занятии:

При проверке санитарно-эпидемиологического режима в хирургическом стоматологическом кабинете выявлено использование хирургического инструментария. При проверке качества его обработки была констатирована положительная проба на скрытую кровь (реакция Грегерсена).

Контрольные вопросы:

1. Какие вы знаете пробы контроля качества предстерилизационной обработки стоматологического инструментария
2. Каков алгоритм действий в данной ситуации

4. Задания для групповой работы

1. Установка положения пациента и положения врача, света стоматологического светильника для обследования внешнего вида стоматологического пациента, особенности для обследования верхней и нижней челюсти с соблюдением эргономических принципов, техники безопасности, и санитарно-эпидемиологического режима (на студентах).
2. Опрос, выяснение жалоб, анамнеза заболевания, анамнеза жизни, общесоматического статуса, аллергологического анамнеза.
3. Осмотр внешнего вида больного. Определение степени открывания рта. Осмотр полости рта стоматологического больного с помощью стоматологического инструментария (шпатель, зеркало, пинцет).
4. Постановка предварительного диагноза.
5. Процедура проведения манипуляции.
6. Заполнение медицинской карты обследуемого стоматологического больного, постановка окончательного диагноза.

Самостоятельная внеаудиторная работа обучающихся по теме:

Задания для самостоятельной внеаудиторной работы студентов по указанной теме:

1. Ознакомиться с теоретическим материалом по теме занятия с использованием конспектов лекций и/или рекомендуемой учебной литературы.
2. Ответить на вопросы для самоконтроля:
 1. Организация поликлинической хирургической стоматологической помощи населению.
 2. Асептика и антисептика в работе врача стоматолога-хирурга.
 3. Методы обработки хирургических стоматологических инструментов: дезинфекция, предстерилизационная очистка, стерилизация
 4. Правила стерилизации перевязочного материала, инструментов.
 5. Особенности обработки инструментов после приема больных инфицированных ВИЧ-инфекцией и вирусом гепатита.
 6. Контроль стерилизации
 7. Этапы обследования стоматологического пациента.
 8. Дополнительные методы обследования.

9. Структура и критерии постановки диагноза по МКБ-10.
 10. Ведение медицинской документации.
 11. Заполнение истории болезни амбулаторного больного
3. Проверить свои знания с использованием тестового контроля:
1. Хирургический стоматологический стационар должен иметь подразделения:
 - а) операционно-перевязочный блок
 - б) анестезиологическое и реанимационное отделения
 - в) процедурные комнаты
 - г) комнату для проведения гигиенических процедур в полости рта
 - д) посты медицинского персонала
 - е) палаты
 - ж) все вышеперечисленные
 2. Время сохранения стерильности содержимого бикса после его вскрытия
 - а) 3 суток
 - б) 6 часов
 - в) одни сутки
 - г) 2 суток
 3. Вид стерилизации инструментария, принятый в стоматологии
 - а) физический
 - б) биологический
 - в) механический
 - г) все перечисленное верно
 4. В сухожаровом шкафу инструментарий стерилизуют при температуре
 - а) 100° С
 - б) 80° С
 - в) 180° С.
 - г) все перечисленное верно
 5. Обработка рук состоит из:
 - а) мытья рук
 - б) воздействия антисептическими средствами
 - в) последовательного выполнения обоих этапов
 6. Обработку рук можно проводить:
 - а) 2,4% раствором перманганата калия
 - б) 0,5% спиртовым раствором хлоргексидина
 - в) повидон-йодным раствором в 70% изопропанолем или этаноле
 - г) 60% раствором изопропанола или 70% раствором этанола со смягчителем
 - д) любым из перечисленных средств
 7. Врач-стоматолог ежедневно заполняет документацию :
 - а) медицинская карта уч.ф.043/у
 - б) журнал учета профилактической работы уч.ф.049/у
 - в) контрольная карта диспансерного наблюдения уч. ф. 030/у
 - г) все перечисленное верно
 8. Сведения о проделанной работе заносят в сводную ведомость учета работы врача-стоматолога (уч.ф.039/у-88)
 - а) ежедневно
 - б) еженедельно
 - в) ежемесячно
 - г) ежеквартально
 9. Контроль правильности заполнения уч.ф.037/у проводится
 - а) медрегистратором
 - б) заведующим отделением
 - в) главным врачом
 - г) все перечисленное верно
 10. Зубная формула в медицинскую карту стоматологического больного (уч.ф.043/у) заносится
 - а) при первичном обращении в стоматологическую поликлинику
 - б) при повторном посещении больного
 - в) после санации
 - г) при подготовке выписки из медкарты

Ответы: 1-ж; 2-б; 3-а; 4-в; 5-в; 6-б; 7-а; 8-а; 9-б; 10-а.

Рекомендуемая литература:

Основная:

1. Хирургическая стоматология : учебник. Под ред. Т. Г. Робустовой М. : "Медицина", 2010
2. Местное обезболивание в стоматологии, топографо-анатомическое обоснование способов его применения: учебное пособие. С.Н. Громова, Л.М. Железнов, И.В. Уразова и др. Киров: ФГБОУ ВО Кировский ГМУ Минздрава России, 2018

Дополнительная:

1. Хирургическая стоматология : учебник. Под ред. В. В. Афанасьева М. : ГЭОТАР-Медиа, 2016
2. Хирургия зубов и органов полости рта : руководство. Под ред. Ю. В. Ефимова М. : Мед. книга, 2010

Практическое занятие 1.3: Обследование больного в клинике хирургической стоматологии.

Цель: Дать понятие об организации поликлинической хирургической стоматологической помощи, контроле инфекции в хирургической стоматологии и челюстно-лицевой хирургии, методах обследования больных, изучить правила ведения медицинской документации, заполнения истории болезни амбулаторного больного.

Задачи:

Рассмотреть:

- Организацию хирургической стоматологической службы в условиях поликлиники,
- Особенности развития и распространения инфекции в хирургической стоматологии и челюстно-лицевой хирургии;
- Этапы обследования в клинике хирургической стоматологии.

Обучить:

- Правилам соблюдения асептики и антисептики в стоматологии;
- Обследованию хирургического стоматологического пациента;
- Особенности интерпретации данных полученных в ходе обследования пациентов.

Изучить:

- Нормативные документы, регламентирующие работу врача стоматолога-хирурга;
- Нормативные документы, регламентирующие санитарный и противоэпидемический контроль в стоматологии;
- Правила ведения медицинской документации, заполнения истории болезни амбулаторного больного.

Сформировать:

- понятие об организации поликлинической хирургической стоматологической помощи,
- понятие о контроле инфекции в хирургической стоматологии и челюстно-лицевой хирургии,
- понятие о методах обследования больных

Обучающийся должен знать:

- Организацию работы и оснащение хирургического стоматологического отделения (кабинета);
- Методы асептики и антисептики в работе с пациентами;
- Методы обследования хирургических стоматологических больных;
- Правила ведения медицинской документации, заполнения истории болезни амбулаторного больного.

Обучающийся должен уметь:

- Организовать работу хирургического стоматологического отделения (кабинета);
- Применять в работе методы асептики и антисептики;
- Проводить обследование хирургических стоматологических больных и интерпретировать данные, полученные в ходе обследования;

Обучающийся должен владеть:

- Навыками сбора жалоб, анамнеза заболеваний, данных общего и местного статуса;
- Методами обследования хирургических стоматологических больных;
- Методами ведения медицинской документации, заполнения истории болезни амбулаторного больного.

Самостоятельная аудиторная работа обучающихся по теме:

1. Ответить на вопросы по теме занятия:

1. Нормативные документы, регламентирующие работу врача стоматолога-хирурга.
2. Понятия асептики и антисептики.
3. Возбудители и источники хирургической инфекции.
4. Пути передачи инфекции.
5. Контроль инфекции в хирургической стоматологии и челюстно-лицевой хирургии.
6. Контроль ВИЧ-инфекции и парентеральных гепатитов в стоматологии.
7. Этапы обследования стоматологического пациента.
8. Дополнительные методы обследования.
9. Структура и критерии постановки диагноза по МКБ-10.
10. Ведение медицинской документации.
11. Заполнение истории болезни амбулаторного больного.

2. Практическая работа.

1) Освоить манипуляции:

- Провести стоматологический осмотр пациента
- Освоить практический навык формулирования диагноза
- Собрать анамнез
- Подготовить инструментарий для удаления зуба
- Записать карту стоматологического осмотра.

2) Цель работы:

- освоить формулирование диагноза
- провести простое удаление зуба

3) Методика проведения работы (алгоритм освоения навыка):

- Провести осмотр пациента
- Записать зубную формулу
- Поставить диагноз по МКБ
- Провести обезболивание зуба, подлежащего удалению
- Удалить зуб

-Дать совет

4) Результаты:

- Произвести запись в амбулаторной карте форма 043У

5) Выводы:

-Сформулировать диагноз у пациента.

-Назначить дополнительные методы исследования.

-Заполнение медицинской карты, стоматологического больного

3. Решить ситуационные задачи:

1) Алгоритм разбора задачи:

- проанализировать данные представленные в задаче;

- на основании данных, установить нарушены ли требования к размещению и устройству хирургического кабинета;

- Установить имеющиеся нарушения требований и дать их правильное описание, согласно нормативным документам, регламентирующим организации хирургической стоматологической службы.

2) Пример задачи с разбором по алгоритму:

Задача для самостоятельного разбора на занятии:

Задача № 1

К стоматологу-хирургу обратился пациент с жалобами на постоянные ноющие боли в области зуба 2.1.

Контрольные вопросы:

1. Какие методы обследования следует использовать в данной клинической ситуации

2. Расскажите план обследования пациента

Ответ на задачу

1. План обследования пациента, обратившегося с жалобами на постоянные ноющие боли в области зуба 2.1, должен включать основные и дополнительные методы.

К основным методам относят:

– опрос: выяснение жалоб на момент обращения (сбор анамнеза заболевания, определение общего состояния пациента, сбор анамнеза жизни);

– обследование челюстно-лицевой области (внешний осмотр, пальпаторное исследование мягких тканей и костей лицевого скелета, оценка состояния жевательной и мимической мускулатуры, оценка чувствительности (болевого, температурной, тактильной и т. д.) в соответствии с зонами иннервации ветвей тройничного нерва);

– осмотр полости рта (оценка степени открывания рта, осмотр преддверия полости рта и выводных протоков слюнных желез, запись зубной формулы, оценка состояния зубов и периодонта, осмотр слизистой оболочки щек, языка, подъязычной области и неба);

– пальпацию органов и тканей полости рта: переходной складки верхнего и нижнего сводов преддверия полости рта, альвеолярного отростка, ретромолярной области, подъязычной области, языка;

– оценку функции языкоглоточного и блуждающего нервов.

К дополнительным методам обследования относят: лучевые, лабораторные методы. Заключительным этапом обследования является анализ данных основных и дополнительных методов обследования и постановка диагноза.

2. В данной клинической ситуации следует использовать такой субъективный метод обследования, как опрос (сбор жалоб, анамнеза болезни, анамнеза жизни).

3. В указанной клинической ситуации следует использовать следующие объективные методы обследования: осмотр, физикальное обследование (пальпация, перкуссия), инструментальное обследование (зондирование), специальные методы исследования (лучевые).

3) Задача для самостоятельного разбора на занятии:

Пациентка К., 32 года, находится на диспансерном наблюдении у стоматолога-хирурга после перенесенного оперативного вмешательства по поводу слюнно-каменной болезни поднижнечелюстной слюнной железы. При очередном осмотре пациентки возникло подозрение на наличие конкремента в выводном протоке.

Контрольные вопросы:

1. Составьте план обследования пациента

2. Какие основные методы исследования обязан выполнить и занести в медицинскую карту врач?

4. Задания для групповой работы

1. Установка положения пациента и положения врача, света стоматологического светильника для обследования внешнего вида стоматологического пациента, особенности для обследования верхней и нижней челюсти с соблюдением эргономических принципов, техники безопасности, и санитарно-эпидемиологического режима (на студентах).

2. Опрос, выяснение жалоб, анамнеза заболевания, анамнеза жизни, общесоматического статуса, аллергологического анамнеза.

3. Осмотр внешнего вида больного. Определение степени открывания рта. Осмотр полости рта стоматологического больного с помощью стоматологического инструментария (шпатель, зеркало, пинцет).

4. Постановка предварительного диагноза.

5. Процедура проведения манипуляции.

6. Заполнение медицинской карты обследуемого стоматологического больного, постановка окончательного диагноза.

Самостоятельная внеаудиторная работа обучающихся по теме:

Задания для самостоятельной внеаудиторной работы студентов по указанной теме:

1. Ознакомиться с теоретическим материалом по теме занятия с использованием конспектов лекций и/или рекомендуемой учебной литературы.

2. Ответить на вопросы для самоконтроля:

1. Организация поликлинической хирургической стоматологической помощи населению.

2. Асептика и антисептика в работе врача стоматолога-хирурга.

3. Методы обработки хирургических стоматологических инструментов: дезинфекция, предстерилизационная очистка, стерилизация
 4. Правила стерилизации перевязочного материала, инструментов.
 5. Особенности обработки инструментов после приема больных инфицированных ВИЧ-инфекцией и вирусом гепатита.
 6. Контроль стерилизации
 7. Этапы обследования стоматологического пациента.
 8. Дополнительные методы обследования.
 9. Структура и критерии постановки диагноза по МКБ-10.
 10. Ведение медицинской документации.
 11. Заполнение истории болезни амбулаторного больного
3. Проверить свои знания с использованием тестового контроля:
1. Обследование пациента начинают с применения методов:
 - a) рентгенологических
 - b) лабораторных
 - c) термометрических
 - d) основных
 - e) цитологических
 2. К основным методам обследования относятся:
 - a) опрос, рентгенография
 - b) опрос, осмотр
 - c) осмотр, ЭОД
 - d) ЭОД, рентгенография
 - e) перкуссия, ЭОД
 3. Опрос пациента начинается с выяснения:
 - a) истории жизни
 - b) анамнеза заболевания
 - c) перенесенных заболеваний
 - d) жалоб
 - e) аллергоанамнеза
 4. Слизистая оболочка полости рта в норме:
 - a) бледного цвета, сухая
 - b) бледно-розового цвета, сухая
 - c) бледно-розового цвета, равномерно увлажнена
 - d) ярко-красного цвета, обильно увлажнена
 - e) гиперемирована, отечна
 5. Осмотр пациента начинают с:
 - a) заполнения зубной формулы
 - b) определения прикуса
 - c) внешнего осмотра
 - d) осмотра зубных рядов
 - e) перкуссии зубов
 6. При обследовании лимфатических узлов применяют метод:
 - a) перкуссии
 - b) зондирования
 - c) пальпации
 - d) рентгенографии
 - e) аускультации
 7. При пальпации поднижнечелюстных лимфатических узлов голова пациента должна быть:
 - a) отклонена назад
 - b) отклонена влево
 - c) отклонена вправо
 - d) наклонена вперед
 - e) отклонена назад и влево
 8. Подвижность зубов определяют с помощью инструмента:
 - a) зеркала
 - b) углового зонда
 - c) пинцета
 - d) экскаватора
 - e) шпателя
 9. При внешнем осмотре лица пациента врач отмечает:
 - a) тургор кожи, цвет глаз
 - b) симметрию лица, носогубные складки, цвет кожи
 - c) форму носа, цвет глаз
 - d) пигментные пятна, цвет волос
 - e) целостность зубного ряда
 10. При осмотре полости рта зондирование зубов проводят:
 - a) по всем поверхностям
 - b) в пришеечной области

- с) в области контактных поверхностей
- д) в фиссурах
- е) в области бугров

Ответы: 1-d; 2-b; 3-d; 4-с; 5-с; 6-с; 7-d; 8-с; 9-b; 10-a.

Рекомендуемая литература:

Основная:

1. Хирургическая стоматология : учебник. Под ред. Т. Г. Робустовой М. : "Медицина", 2010
2. Местное обезболивание в стоматологии, топографо-анатомическое обоснование способов его применения: учебное пособие. С.Н. Громова, Л.М. Железнов, И.В. Уразова и др. Киров: ФГБОУ ВО Кировский ГМУ Минздрава России, 2018

Дополнительная:

1. Хирургическая стоматология : учебник. Под ред. В. В. Афанасьева М. : ГЭОТАР-Медиа, 2016
2. Хирургия зубов и органов полости рта : руководство. Под ред. Ю. В. Ефимова М. : Мед. книга, 2010
3. Хирургическая стоматология и челюстно-лицевая хирургия : национальное рук. с компакт-диском Под ред. А. А. Кулакова М. : "ГЭОТАР-Медиа", 2010

Практическое занятие 1.4: Заполнение документации на хирургическом приеме.

Цель: Рассмотреть заполнение документации на хирургическом приеме.

Задачи:

Рассмотреть: Заполнение документации на хирургическом приеме.

Обучить: Заполнению документации на хирургическом приеме.

Изучить: Правильное заполнение документации на хирургическом приеме.

Сформировать: Понятие о заполнении документации на хирургическом приеме.

Обучающийся должен знать:

- Структуру и критерии постановки диагноза по МКБ-10.
- Препараты для местной анестезии.
- Способы местной анестезии.
- Методику удаления зубов верхней и нижней челюсти.

Обучающийся должен уметь:

- Записать зубную формулу при осмотре пациента.
- Выяснить жалобы, собрать анамнез заболевания и анамнез жизни пациента.
- Оценить нуждаемость в стоматологическом лечении.
- Определить с помощью рентгенограммы или визиограммы патоморфологическую форму периодонтита.
- Проводить дифференциальную диагностику заболеваний.
- Поставить диагноз согласно МКБ-10.

Обучающийся должен владеть навыками:

- Опроса и осмотра пациента.
- Записи зубной формулы.
- Клинической и рентгенологической интерпретации формы периодонтита.
- Проведения местной анестезии при удалении зубов по острым показаниям.

Самостоятельная аудиторная работа обучающихся по теме:

1. Ответить на вопросы по теме занятия:

1. Основная нормативно-правовая документация, правила заполнения карты стоматологического больного.
2. Медицинская карта стоматологического больного формы № 043/у.

2. Практическая работа.

1) Освоить манипуляции:

- Провести стоматологический осмотр пациента
- Освоить практический навык формулирования диагноза
- Собрать анамнез
- Подготовить инструментарий для удаления зуба
- Записать карту стоматологического осмотра.

2) Цель работы:

- освоить формулирование диагноза
- провести простое удаление зуба

3) Методика проведения работы (алгоритм освоения навыка):

- Провести осмотр пациента
- Записать зубную формулу
- Поставить диагноз по МКБ
- Провести обезболивание зуба, подлежащего удалению
- Удалить зуб
- Дать совет

4) Результаты:

- Произвести запись в амбулаторной карте форма 043У

5) Выводы:

- Сформулировать диагноз у пациента.
- Назначить дополнительные методы исследования.
- Заполнение медицинской карты, стоматологического больного

3. Решить ситуационные задачи:

1) Алгоритм разбора задачи:

- проанализировать данные представленные в задаче (жалобы и данные объективного обследования пациента);
- на основании клинических данных и методов дополнительного исследования сформулировать диагноз;
- какие дополнительные методы обследования необходимы для подтверждения диагноза;
- составьте план лечения.

2) Пример разбора задачи по алгоритму:

Ситуационная задача

Пациент П., 43 года, обратился к врачу-стоматологу 5 января 2019 года, с целью лечения 23 зуба. В декабре 2018 года ему было проведено лечение по поводу обострения хронического фиброзного периодонтита 25 зуба.

Контрольные вопросы:

- 1) Первичным или повторным является этот пациент?
- 2) Какие графы в карте должны быть заполнены заново?
- 3) В случае аллергии у пациента куда необходимо внести эти данные?
 1. В данной ситуации пациент является первичным в текущем 2019 году.
 2. Развитие заболевания, объективный осмотр.
 3. Анкета здоровья пациента, сопутствующие заболевания.

3) Задача для самостоятельного разбора на занятии:

Врач-стоматолог в записи в медицинскую карту стоматологического больного указал жалобы, развитие заболевания, диагноз.

Контрольные вопросы:

- 1) Правильно ли выполнено обследование?
- 2) Какие основные методы исследования обязан выполнить и занести в медицинскую карту врач?
- 3) Какие элементы обследования не внесены в медицинскую карту стоматологического больного?

4. Задания для групповой работы

1. Установка положения пациента и положения врача, света стоматологического светильника для обследования внешнего вида стоматологического пациента, особенности для обследования верхней и нижней челюсти с соблюдением эргономических принципов, техники безопасности, и санитарно-эпидемиологического режима (на студентах).
2. Опрос, выяснение жалоб, анамнеза заболевания, анамнеза жизни, общесоматического статуса, аллергологического анамнеза.
3. Осмотр внешнего вида больного. Определение степени открывания рта. Осмотр полости рта стоматологического больного с помощью стоматологического инструментария (шпатель, зеркало, пинцет).
4. Постановка предварительного диагноза.
5. Процедура проведения манипуляции.
6. Заполнение медицинской карты обследуемого стоматологического больного, постановка окончательного диагноза.

Самостоятельная внеаудиторная работа обучающихся по теме:

Задания для самостоятельной внеаудиторной работы студентов по указанной теме:

1. Ознакомиться с теоретическим материалом по теме занятия с использованием конспектов лекций и/или рекомендуемой учебной литературы.

2. Ответить на вопросы для самоконтроля:

1. Основная нормативно-правовая документация, правила заполнения карты стоматологического больного.
2. Медицинская карта стоматологического больного формы № 043/у.
3. Информированные добровольные согласия на стоматологическом приеме хирургического профиля.
4. Информированное добровольное согласие на обработку персональных данных. Правила заполнения.
5. Информированное добровольное согласие на стоматологическое вмешательство. Правила заполнения.
6. Анкета здоровья пациента, основные пункты, правила заполнения.

3. Проверить свои знания с использованием тестового контроля:

1. В комплекс лечения фурункулов и карбункулов лица входит:

1. Врач-стоматолог ежедневно заполняет документацию :
 - a) медицинская карта уч.ф.043/у
 - b) журнал учета профилактической работы уч.ф.049/у
 - c) контрольная карта диспансерного наблюдения уч. ф. 030/у
 - d) все перечисленное верно
2. Врач-стоматолог ежедневно заполняет документацию :
 - a) листок ежедневного учета работы врача-стоматолога уч.ф.037/у-88
 - b) журнал учета профилактической работы уч.ф.049/у
 - c) контрольная карта диспансерного наблюдения уч. ф. 030/у
 - d) все перечисленное верно
3. В листок ежедневного учета работы врача-стоматолога (ф.037/у-88) заносят:
 - a) количество принятых первичных и повторных больных
 - b) количество вылеченных зубов по поводу кариеса и его осложнений
 - c) ФИО больного, возраст, диагноз
 - d) все перечисленное верно
4. В листок ежедневного учета работы врача-стоматолога (ф.037/у-88) заносят:
 - a) количество принятых первичных и повторных больных
 - b) количество вылеченных зубов по поводу кариеса и его осложнений

- с) выполнение стоматологической манипуляции
 д) все перечисленное верно
5. Сведения о проделанной работе заносят в сводную ведомость учета работы врача-стоматолога (уч.ф.039/у-88)
 а) ежедневно
 б) еженедельно
 в) ежемесячно
 г) ежеквартально
6. Контроль правильности заполнения уч.ф.037/у проводится
 а) медрегистратором
 б) заведующим отделением
 в) главным врачом
 г) все перечисленное верно
7. Сведения о лечении осложненного кариеса и количество УЕТ заносят в сводную ведомость учета работы врача-стоматолога (ф.039-2/у)
 а) после каждого посещения
 б) после окончания лечения
 в) при сдаче сводного отчета
 г) по требованию заведующего отделением
8. В медицинскую карту стоматологического больного (уч.ф.043/у) заносятся сведения
 а) паспортные данные
 б) рекомендации общеоздоровительного характера
 в) санитарно-просветительную работу
 г) все перечисленное верно
9. В медицинскую карту стоматологического больного (уч.ф.043/у) заносятся сведения
 а) рекомендации общеоздоровительного характера
 б) диагностические исследования
 в) санитарно-просветительную работу
10. В медицинскую карту стоматологического больного (уч.ф.043/у) заносятся сведения
 а) санитарно-просветительную работу
 б) рекомендации общеоздоровительного характера
 в) лечебно-профилактические процедуры и назначения
 г) все перечисленное верно

Ответы: 1-а; 2-а; 3-с; 4-с; 5- а; 6-б; 7-б; 8-а; 9-б; 10-с.

Рекомендуемая литература:

Основная:

1. Хирургическая стоматология : учебник. Под ред. Т. Г. Робустовой М. : "Медицина", 2010
2. Местное обезболивание в стоматологии, топографо-анатомическое обоснование способов его применения: учебное пособие. С.Н. Громова, Л.М. Железнов, И.В. Уразова и др. Киров: ФГБОУ ВО Кировский ГМУ Минздрава России, 2018

Дополнительная:

1. Хирургическая стоматология : учебник. Под ред. В. В. Афанасьева М. : ГЭОТАР-Медиа, 2016
2. Хирургия зубов и органов полости рта : руководство. Под ред. Ю. В. Ефимова М. : Мед. книга, 2010
3. Хирургическая стоматология и челюстно-лицевая хирургия : национальное рук. с компакт-диском Под ред. А. А. Кулакова М. : "ГЭОТАР-Медиа", 2010

Семинарское занятие 1.1: Критерии квалификации врача стоматолога-хирурга.

Цель занятия: Дать понятие о том, что входит в квалификационную характеристику врача стоматолога-хирурга.

Задачи:

Рассмотреть: Квалификационную характеристику врача стоматолога-хирурга.

Обучить: Особенности работы врача стоматолога-хирурга на поликлиническом приеме.

Изучить: Нормативные документы, регламентирующие работу врача стоматолога хирурга.

Сформировать: Представление о квалификационной характеристике врача стоматолога-хирурга.

Обучающийся должен знать:

- структуру и критерии постановки диагноза по МКБ-10
- препараты для местной анестезии
- способы местной анестезии
- показания и противопоказания для удаления зубов.
- квалификационную характеристику врача стоматолога-хирурга

Обучающийся должен уметь:

- Записать зубную формулу при осмотре пациента
- Выяснить жалобы, собрать анамнез заболевания и анамнез жизни пациента
- Оценить нуждаемость в стоматологическом лечении
- Определить с помощью рентгенограммы или визиограммы патоморфологическую форму периодонтита.
- Проводить дифференциальную диагностику заболеваний
- Поставить диагноз согласно МКБ-10

Обучающийся должен владеть навыками:

- Опроса и осмотра пациента
- Записи зубной формулы
- Клинической и рентгенологической интерпретации формы периодонтита
- Проведения местной анестезии при удалении зубов по острым показаниям.

Самостоятельная аудиторная работа обучающихся по теме:

1. Ответить на вопросы по теме занятия.

1. Структура и критерии постановки диагноза по МКБ-10.
2. Взаимосвязь отечественных морфологических классификаций и классификации по МКБ-10.
3. Клиническое и рентгенологическое обследование пациентов.
4. Препараты для местной анестезии.
5. Способы местной анестезии.
6. Показания и противопоказания для удаления зубов.
7. Квалификационная характеристика врача стоматолога-хирурга.

2. Практическая работа.

Разобрать клинический случай по истории болезни

3. Решить ситуационные задачи:

1) Алгоритм разбора задачи:

- проанализировать данные представленные в задаче (жалобы и данные объективного обследования пациента);
- на основании клинических данных и методов дополнительного исследования сформулировать диагноз;
- какие дополнительные методы обследования необходимы для подтверждения диагноза;
- составьте план лечения.

2) Пример задачи с разбором по алгоритму

Пример ситуационной задачи.

Пациент Л. 40 лет поступил в клинику с жалобами на боли при накусывании на 2.5 зуб, чувство «выросшего» зуба.

Развитие настоящего заболевания: со слов больного, два дня назад появилась боль в области зуба 2.5, усиливающаяся при накусывании. В течение суток боли усиливались, стало невозможно накусить на зуб. Появилось ощущение выпирания зуба из зубного ряда.

Общее состояние удовлетворительное. Температура тела 36.6 °С. Сознание ясное в пространстве и времени ориентирован. Кожные покровы чистые, нормальной влажности и окраски.

Местный статус: конфигурация лица не изменена, кожные покровы нормальной окраски, без патологических изменений. Регионарные лимфатические узлы эластической консистенции, подвижные, не спаянные с окружающими мягкими тканями, диаметром 1,0 см, при пальпации безболезненные.

На жевательной поверхности измененного в цвете 2.5 зуба имеется пломба, слизистая оболочка с вестибулярной стороны слегка отёчна и гиперемирована. Переходная складка нормальной глубины, при пальпации — болезненность в проекции верхушки корня 2.5 зуба. Перкуссия зуба 2.5 резко болезненна, подвижность 1 степени.

Контрольные вопросы.

1. Поставьте диагноз.
2. Какие дополнительные методы исследования необходимо провести.
3. Проведите дифференциальную диагностику.
4. Охарактеризуйте этапы плана лечения.
5. Меры профилактики, рекомендованные в указанном случае.

Ответ на задачу.

1. Острый периодонтит
2. Клинико-инструментальная диагностика.
3. Острый пульпит, острый периостит, обострение хронического периодонтита, нагноение околокорневой кисты, одонтогенный гайморит.
4. Терапевтическое лечение — ликвидация воспаления, консультация по поводу сохранения или удаления 2.5. ОУЗ. 2.5 — в случае неэффективности / невозможности терапевтического лечения.
5. Лечение кариеса и его осложнений.

3) Задачи для самостоятельного разбора на занятии

Ситуационная задача.

В поликлинику обратился мужчина, 24 года. Жалобы на сильные ноющие боли в зубе 2.2, усиливающиеся при накусывании на зуб, чувство «выросшего» зуба. Анамнез заболевания: зуб 2.2 был пролечен по поводу осложнённого кариеса около одного года назад. Периодические возникали болевые ощущения в зубе, которые проходили через 1-2 дня при приёме НПВС. Три дня назад появились ноющие боли в зубе 2.2, усиливающиеся при накусывании. Пациент принимал «Кеторол», но боли усиливались, появились боли при прикосновении к зубу языком, чувство «выросшего» зуба.

Объективно: конфигурация лица не изменена, открывание рта свободное, регионарные лимфатические узлы не пальпируются. Зуб 2.2 под пломбой, коронка изменена в цвете, вертикальная перкуссия резко-болезненная, слизистая оболочка по переходной складке гиперемирована, отёчна, при пальпации болезненная.

Контрольные вопросы.

1. Поставьте диагноз.
2. Какие дополнительные методы исследования необходимо провести.
3. Проведите дифференциальную диагностику.
4. Охарактеризуйте этапы плана лечения.
5. Меры профилактики, рекомендованные в указанном случае.

4. Задания для групповой работы

Разобрать схему заполнения медицинской карты обследуемого стоматологического больного, постановка окончательного диагноза.

Самостоятельная внеаудиторная работа обучающихся по теме:

Задания для самостоятельной внеаудиторной работы студентов по указанной теме:

1. Ознакомиться с теоретическим материалом по теме занятия с использованием конспектов лекций и/или рекомендуемой учебной литературы.

2. Ответить на вопросы для самоконтроля:

1. Правила обработки хирургического инструментария
2. Правила обработки рук хирурга
3. Порядок проведения плановой и генеральной уборки
4. Понятие асептики и антисептики в стоматологии.
5. Понятие о дезинфекции, предстерилизационной очистке и стерилизации в стоматологии.

3. Проверить свои знания с использованием тестового контроля:

1. Назовите фазы воспалительного процесса?
 - a. Альтерация, экссудация, пролиферация.
 - b. Экссудация, альтерация, пролиферация.
 - c. Проллиферация, альтерация, экссудация.
 - d. Альтерация, пролиферация, экссудация
2. Лидокаин относится:
 - a. к амину;
 - b. к эфиру;
 - c. к амиду;
 - d. к производному изохинолина;
 - e. к адамантильному радикалу.
3. Больному предстоит удаление 4.4 и 4.5 зубов. Какие варианты обезболивания возможны?
4. Артикаин относится:
 - a. к амину;
 - b. к эфиру;
 - c. к амиду;
 - d. к производному изохинолина;
 - e. к адамантильному радикалу.
5. Больному предстоит удаление 2.4 зуба. Какие варианты обезболивания возможны?

Рекомендуемая литература:

Основная:

1. Хирургическая стоматология : учебник. Под ред. Т. Г. Робустовой М. : "Медицина", 2010
2. Местное обезболивание в стоматологии, топографо-анатомическое обоснование способов его применения: учебное пособие. С.Н. Громова, Л.М. Железнов, И.В. Уразова и др. Киров: ФГБОУ ВО Кировский ГМУ Минздрава России, 2018

Дополнительная:

1. Хирургическая стоматология : учебник. Под ред. В. В. Афанасьева М. : ГЭОТАР-Медиа, 2016
2. Хирургия зубов и органов полости рта : руководство. Под ред. Ю. В. Ефимова М. : Мед. книга, 2010
3. Хирургическая стоматология и челюстно-лицевая хирургия : национальное рук. с компакт-диском Под ред. А. А. Кулакова М. : "ГЭОТАР-Медиа", 2010

Семинарское занятие 1.2: Организация хирургического приема в поликлинике и стационаре.

Цель: Дать понятие об организации стоматологического приема в поликлинике. Изучить правила стерилизации перевязочного материала и инструментов. Изучить методику обработки рук хирурга перед операцией.

Задачи:

Рассмотреть: Организацию хирургического приема в поликлинике и стационаре. Правила подготовки рук хирурга к операции

Обучить: Правила стерилизации перевязочного материала и инструментов. Технике предоперационной обработки рук хирурга.

Изучить: Нормативные документы регламентирующие проведение стерилизации перевязочного материала и инструментария в стоматологии.

Сформировать: Представление о хирургическом приеме в поликлинике.

Обучающийся должен знать:

- правила осмотра пациента
- структуру и критерии постановки диагноза по МКБ-10
- препараты для местной анестезии
- способы местной анестезии
- показания и противопоказания для удаления зубов.
- понятия асептики и антисептики
- возбудители и источники хирургической инфекции
- пути передачи инфекции
- этапы операции удаления зуба
- организацию хирургического стоматологического приема в поликлинике

- правила стерилизации перевязочного материала и инструментов
- правила подготовки рук хирурга к операции

Обучающийся должен уметь:

- Записать зубную формулу при осмотре пациента
- Выяснить жалобы, собрать анамнез заболевания и анамнез жизни пациента
- Оценить нуждаемость в стоматологическом лечении
- Определить с помощью рентгенограммы или визиограммы патоморфологическую форму периодонтита.
- Проводить дифференциальную диагностику заболеваний
- Поставить диагноз согласно МКБ-10

Обучающийся должен владеть навыками:

- Опроса и осмотра пациента
- Записи зубной формулы
- Клинической и рентгенологической интерпретации формы периодонтита
- Проведения местной анестезии при удалении зубов по острым показаниям.

Самостоятельная аудиторная работа обучающихся по теме:

1. Ответить на вопросы по теме занятия.

1. Организация поликлинической хирургической стоматологической помощи населению.
2. Асептика и антисептика в работе врача стоматолога-хирурга.
3. Методы обработки хирургических стоматологических инструментов: дезинфекция, предстерилизационная очистка, стерилизация
4. Правила стерилизации перевязочного материала, инструментов.
5. Особенности обработки инструментов после приема больных инфицированных ВИЧ-инфекцией и вирусом гепатита.
6. Контроль стерилизации.
7. Методы обработки рук хирурга перед операцией.
8. Требования СанПиНа к организации работы врача стоматолога-хирурга

2) Практическая работа:

- 1). Разобрать клинический случай по истории болезни
- 2) Проверить свои знания с использованием тестового контроля:

1. Укажите последовательность предстерилизационной обработки инструментов:

- а) замачивание инструментов в 2% растворе хлорамина, ополаскивание проточной водой, замачивание в моющем растворе на 15 мин. при температуре 50 градусов С
- б) ополаскивание проточной водой, замачивание инструментов в 2% растворе хлорамина, замачивание в моющем растворе на 15 мин. при температуре 50 градусов С
- в) замачивание в моющем растворе на 15 мин. при температуре 50 градусов С, ополаскивание проточной водой, замачивание инструментов в 2% растворе хлорамина
- г) любой вариант из перечисленного

2. Время сохранения стерильности содержимого бикса после его вскрытия

- а) 3 суток
- б) 6 часов
- в) одни сутки
- г) 2 суток

3. Вид стерилизации инструментария, принятый в стоматологии

- а) физический
- б) биологический
- в) механический
- г) все перечисленное верно

4. В сухожаровом шкафу инструментарий стерилизуют при температуре

- а) 100° С
- б) 80° С
- в) 180° С.
- г) все перечисленное верно

5. Обработка рук состоит из:

- а) мытья рук
- б) воздействия антисептическими средствами
- в) последовательного выполнения обоих этапов

6. Обработку рук можно проводить:

- а) 2,4% раствором перманганата
- б) 0,5% спиртовым раствором хлоргексидина
- в) повидон-йодным раствором в 70% изопропанол или этаноле
- г) 60% раствором изопропанола или 70% раствором этанола со смягчителем
- д) любым из перечисленных средств

7. Кратность обработки рук Евросептом:

- а) однократно в течение 1 минуты
- б) однократно в течение 2 – 3 минут
- в) однократно в течение 5 минут

- г) дважды по 1 минуте
- д) дважды по 2 – 3 минуты

3. Решить ситуационные задачи:

1) Алгоритм разбора задачи:

- проанализировать данные представленные в задаче (жалобы и данные объективного обследования пациента);
- на основании клинических данных и методов дополнительного исследования сформулировать диагноз;
- какие дополнительные методы обследования необходимы для подтверждения диагноза;
- составьте план лечения.

2) Пример задачи с разбором по алгоритму

Пример ситуационной задачи.

Пациент Л. 40 лет поступил в клинику с жалобами на боли при накусывании на 2.5 зуб, чувство «выросшего» зуба.

Развитие настоящего заболевания: со слов больного, два дня назад появилась боль в области зуба 2.5, усиливающаяся при накусывании. В течение суток боли усиливались, стало невозможно накусить на зуб. Появилось ощущение выпирания зуба из зубного ряда.

Общее состояние удовлетворительное. Температура тела 36.6 °С. Сознание ясное в пространстве и времени ориентирован. Кожные покровы чистые, нормальной влажности и окраски.

Местный статус: конфигурация лица не изменена, кожные покровы нормальной окраски, без патологических изменений. Регионарные лимфатические узлы эластической консистенции, подвижные, не спаянные с окружающими мягкими тканями, диаметром 1,0 см, при пальпации безболезненные.

На жевательной поверхности измененного в цвете 2.5 зуба имеется пломба, слизистая оболочка свестибулярной стороны слегка отёчна и гиперемирована. Переходная складка нормальной глубины, при пальпации — болезненность в проекции верхушки корня 2.5 зуба. Перкуссия зуба 2.5 резко болезненна, подвижность 1 степени.

Контрольные вопросы.

1. Поставьте диагноз.
2. Какие дополнительные методы исследования необходимо провести.
3. Проведите дифференциальную диагностику.
4. Охарактеризуйте этапы плана лечения.
5. Меры профилактики, рекомендованные в указанном случае.

Ответ на задачу.

1. Острый периодонтит
2. Клинико-инструментальная диагностика.
3. Острый пульпит, острый периостит, обострение хронического периодонтита, нагноение околокорневой кисты, одонтогенный гайморит.
4. Терапевтическое лечение — ликвидация воспаления, консультация по поводу сохранения или удаления 2.5. ОУЗ. 25 — в случае неэффективности / невозможности терапевтического лечения.
5. Лечение кариеса и его осложнений

3) Задача для самостоятельного разбора на занятии:

Ситуационная задача.

В поликлинику обратился мужчина, 22 года.

Жалобы на сильные ноющие боли в зубе 2.2, усиливающиеся при накусывании на зуб, чувство «выросшего» зуба.

Анамнез заболевания: зуб 2.2 был пролечен по поводу осложнённого кариеса около одного года назад. Периодические возникали болевые ощущения в зубе, который проходили через 1-2 дня при приёме НПВС. Три дня назад появились ноющие боли в зубе 2.2, усиливающиеся при накусывании. Пациент принимал «Кеторол», но боли усиливались, появились боли при прикосновении к зубу языком, чувство «выросшего» зуба.

Объективно: конфигурация лица не изменена, открывание рта свободное, регионарные лимфатические узлы не пальпируются. Зуб 2.2 под пломбой, коронка изменена в цвете, вертикальная перкуссия резко-болезненная, слизистая оболочка по переходной складке гиперемирована, отёчна, при пальпации определяется положительный симптом Дююитрена при пальпации в области 2.1, 2.2, пальпация болезненная.

Контрольные вопросы.

1. Поставьте диагноз.
2. Какие дополнительные методы исследования необходимо провести.
3. Проведите дифференциальную диагностику.
4. Охарактеризуйте этапы плана лечения.
5. Меры профилактики, рекомендованные в указанном случае

Ситуационная задача.

Ребенок. 6 лет. Подберите способ местной анестезии, дозировку и вид анестетика при удалении зуба 8.5

Контрольные вопросы.

1. Поставьте диагноз.
2. Какие дополнительные методы исследования необходимо провести.
3. Проведите дифференциальную диагностику.
4. Охарактеризуйте этапы плана лечения.
5. Меры профилактики, рекомендованные в указанном случае.

4. Задания для групповой работы:

- 1) Разобрать клинический случай по истории болезни
- 2) Заслушать презентации:
 1. Виды сухожаровой обработки инструментов

Самостоятельная внеаудиторная работа обучающихся по теме:**Задания для самостоятельной внеаудиторной работы ординаторов по указанной теме:**

1) *Ознакомиться с теоретическим материалом по теме занятия с использованием конспектов лекций, рекомендуемой учебной литературой.*

2) *Ответить на вопросы для самоконтроля:*

1. Организация поликлинической хирургической стоматологической помощи населению.
2. Асептика и антисептика в работе врача стоматолога-хирурга.
3. Методы обработки хирургических стоматологических инструментов: дезинфекция,
4. предстерилизационная очистка, стерилизация
5. Правила стерилизации перевязочного материала, инструментов.
6. Особенности обработки инструментов после приема больных инфицированных ВИЧ-инфекцией
7. и вирусом гепатита.
8. Контроль стерилизации
9. Методы обработки рук хирурга перед операцией.
10. Требования СанПиНа к организации работы врача стоматолога-хирурга.

3) *Проверить свои знания с использованием тестового контроля:*

1. Укажите последовательность предстерилизационной обработки инструментов:
 - а) замачивание инструментов в 2% растворе хлорамина, ополаскивание проточной водой, замачивание в моющем растворе на 15 мин. при температуре 50 градусов С
 - б) ополаскивание проточной водой, замачивание инструментов в 2% растворе хлорамина, замачивание в моющем растворе на 15 мин. при температуре 50 градусов С
 - в) замачивание в моющем растворе на 15 мин. при температуре 50 градусов С, ополаскивание проточной водой, замачивание инструментов в 2% растворе хлорамина
 - г) любой вариант из перечисленного
2. Время сохранения стерильности содержимого бикса после его вскрытия
 - а) 3 суток
 - б) 6 часов
 - в) одни сутки
 - г) 2 суток
3. Вид стерилизации инструментария, принятый в стоматологии
 - а) физический
 - б) биологический
 - в) механический
 - г) все перечисленное верно
4. В сухожаровом шкафу инструментарий стерилизуют при температуре
 - а) 100° С
 - б) 80° С
 - в) 180° С.
 - г) все перечисленное верно
5. Обработка рук состоит из:
 - а) мытья рук
 - б) воздействия антисептическими средствами
 - в) последовательного выполнения обоих этапов
6. Обработку рук можно проводить:
 - а) 2,4% раствором перманганата калия
 - б) 0,5% спиртовым раствором хлоргексидина
 - в) повидон-йодным раствором в 70% изопропанолем или этаноле
 - г) 60% раствором изопропанола или 70% раствором этанола со смягчителем
 - д) любым из перечисленных средств
7. Кратность обработки рук Евросептом:
 - а) однократно в течение 1 минуты
 - б) однократно в течение 2 – 3 минут
 - в) однократно в течение 5 минут
 - г) дважды по 1 минуте
 - д) дважды по 2 – 3 минуты

4) *подготовить презентации на темы*

1. Виды сухожаровой обработки инструментов
2. Правила заполнения сухожарового шкафа

Рекомендуемая литература:**Основная:**

1. Хирургическая стоматология : учебник. Под ред. Т. Г. Робустовой М. : "Медицина", 2010
2. Местное обезболивание в стоматологии, топографо-анатомическое обоснование способов его применения: учебное пособие. С.Н. Громова, Л.М. Железнов, И.В. Уразова и др. Киров: ФГБОУ ВО Кировский ГМУ Минздрава России, 2018

Дополнительная:

1. Хирургическая стоматология : учебник. Под ред. В. В. Афанасьева М. : ГЭОТАР-Медиа, 2016
2. Хирургия зубов и органов полости рта : руководство. Под ред. Ю. В. Ефимова М. : Мед. книга, 2010

Семинарское занятие 1.3: Ведение медицинской документации амбулаторного больного.

Цель: Дать понятие об этапах обследования пациента в клинике хирургической стоматологии. Изучить правила ведения медицинской документации, заполнения истории болезни амбулаторного больного.

Задачи:

Рассмотреть: Этапы обследования в клинике хирургической стоматологии.

Обучить: Особенности интерпретации данных полученных в ходе обследования пациентов.

Изучить: Правила ведения медицинской документации, заполнения истории болезни амбулаторного больного

Сформировать: Представление об обследовании пациента в клинике хирургической стоматологии.

Обучающийся должен знать:

- структуру и критерии постановки диагноза по МКБ-10
- организацию поликлинического хирургического стоматологического приема
- этиологию, патогенез и дифференциальный диагноз заболеваний периапикальных тканей зуба
- Этапы обследования пациента в клинике хирургической стоматологии
- дополнительные методы обследования пациента
- правила ведения медицинской документации врачом стоматологом-хирургом
- правила заполнения истории болезни амбулаторного больного

Обучающийся должен уметь:

- Записать зубную формулу при осмотре пациента
- Выяснить жалобы, собрать анамнез заболевания и анамнез жизни пациента
- Оценить нуждаемость в стоматологическом лечении
- Определить с помощью рентгенограммы или визиограммы патоморфологическую форму периодонтита.
- Проводить дифференциальную диагностику заболеваний
- Поставить диагноз согласно МКБ-10

Обучающийся должен владеть навыками:

- Опроса и осмотра пациента
 - Записи зубной формулы
 - Клинической и рентгенологической интерпретации формы периодонтита
- Проведения местной анестезии при удалении зубов по острым показаниям.

Самостоятельная аудиторная работа обучающихся по теме:

1. Ответить на вопросы по теме занятия.

1. Этапы обследования стоматологического пациента.
2. Дополнительные методы обследования.
3. Структура и критерии постановки диагноза по МКБ-10.
4. Ведение медицинской документации.
5. Заполнение истории болезни амбулаторного больного.

2) Проверить свои знания с использованием тестового контроля:

1. Врач-стоматолог ежедневно заполняет документацию:
 - а) медицинская карта уч.ф.043/у
 - б) журнал учета профилактической работы уч.ф.049/у
 - в) контрольная карта диспансерного наблюдения уч. ф. 030/у
 - г) все перечисленное верно
2. Сведения о проделанной работе заносят в сводную ведомость учета работы врача-стоматолога (уч.ф.039/у-88)
 - а) ежедневно
 - б) еженедельно
 - в) ежемесячно
 - г) ежеквартально
3. Контроль правильности заполнения уч.ф.037/у проводится
 - а) медрегистратором
 - б) заведующим отделением
 - в) главным врачом
 - г) все перечисленное верно
4. Зубная формула в медицинскую карту стоматологического больного (уч.ф.043/у) заносится
 - а) при первичном обращении в стоматологическую поликлинику
 - б) при повторном посещении больного
 - в) после санации
 - г) при подготовке выписки из медкарты
5. Контроль правильности заполнения сводной ведомости учета работы проводится
 - а) медрегистратором
 - б) заведующим отделением
 - в) главным врачом
 - г) все перечисленное верно

3. Решить ситуационные задачи:

1) Алгоритм разбора задачи:

- проанализировать данные представленные в задаче (жалобы и данные объективного

обследования пациента);

- на основании клинических данных и методов дополнительного исследования

сформулировать диагноз;

- какие дополнительные методы обследования необходимы для подтверждения диагноза;

- составьте план лечения.

2) **Пример задачи с разбором по алгоритму**

Пример ситуационной задачи.

Больной А. 38 лет получил удар в левую половину лица, при этом почувствовал сильную боль в нижней челюсти. Отмечал кровотечение изо рта, затруднение открывания рта, появилось ощущение неправильного смыкания зубов и потери чувствительности в области нижней губы и подбородка. Сознания не терял, тошноты и рвоты не было.

Контрольные вопросы.

1. Поставьте диагноз.
2. Какие дополнительные методы исследования необходимо провести.
3. Проведите дифференциальную диагностику.
4. Охарактеризуйте этапы плана лечения.
5. Меры профилактики, рекомендованные в указанном случае.

Ответ на задачу.

1. Перелом нижней челюсти в области угла / тела / мышечкового отростка слева со смещением фрагментов.

2. Рентгенологическое обследование.

3. Ушиб мягких тканей / вывих нижней челюсти / перелом альвеолярного отростка челюсти.

Нарушение непрерывности (целостности) костной ткани нижней челюсти можно определить при пальпации, используя симптом не прямой нагрузки (симптом отраженной боли) - давление пальцами на подбородок вызывает появление болей в месте перелома нижней челюсти (тела, угла, ветви, мышечкового отростка). При подозрении на перелом подбородочного отдела челюсти следует одновременно надавливать на углы челюсти, как бы пытаясь сблизить их. Может определяться нарушение болевой и тактильной чувствительности кожи нижней губы и подбородка (при повреждении нижнечелюстного нерва).

4. Бимаксиллярная фиксация с помощью назубных шин Тигерштедта. Решение вопроса о хирургическом лечении (остеосинтез НЧ).

5. Избежание чрезмерных нагрузок.

3) **Задача для самостоятельного разбора на занятии**

Ситуационная задача.

Обратились родители 5-летней девочки с жалобами на боли в нижних зубах слева. Боли периодические, связаны с приёмом пищи иногда ночью. Ребенок жалуется в течение недели.

Объективно: асимметрии лица нет, региональные лимфоузлы не увеличены. На зубе 8.4 пломба, перкуссия слабо положительна. На десне в области проекции корней зуба 8.4 свищевой ход. На зубе 8.5 глубокая кариозная полость. Перкуссия зуба отрицательна. Реакции на холод зубов 8.4 и 8.5 не выражены. Проведено визиографическое исследование.

Контрольные вопросы.

1. Поставьте диагноз.
2. Какие дополнительные методы исследования необходимо провести.
3. Проведите дифференциальную диагностику.
4. Охарактеризуйте этапы плана лечения.
5. Меры профилактики, рекомендованные в указанном случае.

4) **Задания для групповой работы:**

1) Заслушать подготовить презентацию на тему:

1. Основные методы обследования стоматологического больного хирургического профиля.

2) Разобрать клинический случай по истории болезни.

Самостоятельная внеаудиторная работа обучающихся по теме:

Задания для самостоятельной внеаудиторной работы ординаторов по указанной теме:

1) *Ознакомиться с теоретическим материалом по теме занятия с использованием конспектов лекций, рекомендуемой учебной литературы.*

2) *Ответить на вопросы для самоконтроля:*

6. Этапы обследования стоматологического пациента.

7. Дополнительные методы обследования.

8. Структура и критерии постановки диагноза по МКБ-10.

9. Ведение медицинской документации.

10. Заполнение истории болезни амбулаторного больного.

3) *Проверить свои знания с использованием тестового контроля:*

1. Врач-стоматолог ежедневно заполняет документацию :

а) медицинская карта уч.ф.043/у

б) журнал учета профилактической работы уч.ф.049/у

в) контрольная карта диспансерного наблюдения уч. ф. 030/у

г) все перечисленное верно

2. Сведения о проделанной работе заносят в сводную ведомость учета работы врача-стоматолога (уч.ф.039/у-88)

а) ежедневно

б) еженедельно

в) ежемесячно

г) ежеквартально

3. Контроль правильности заполнения уч.ф.037/у проводится

- а) медрегистратором
 - б) заведующим отделением
 - в) главным врачом
 - г) все перечисленное верно
4. Зубная формула в медицинскую карту стоматологического больного (уч.ф.043/у) заносится
- а) при первичном обращении в стоматологическую поликлинику
 - б) при повторном посещении больного
 - в) после санации
 - г) при подготовке выписки из медкарты
5. Контроль правильности заполнения сводной ведомости учета работы проводится
- а) медрегистратором
 - б) заведующим отделением
 - в) главным врачом
 - г) все перечисленное верно

4) *подготовить компьютерную презентацию на тему:*

1. Основные методы обследования стоматологического больного хирургического профиля.

Рекомендуемая литература:

Основная:

1. Хирургическая стоматология : учебник. Под ред. Т. Г. Робустовой М. : "Медицина", 2010
2. Местное обезболивание в стоматологии, топографо-анатомическое обоснование способов его применения: учебное пособие. С.Н. Громова, Л.М. Железнов, И.В. Уразова и др. Киров: ФГБОУ ВО Кировский ГМУ Минздрава России, 2018

Дополнительная:

1. Хирургическая стоматология : учебник. Под ред. В. В. Афанасьева М. : ГЭОТАР-Медиа, 2016
2. Хирургия зубов и органов полости рта : руководство. Под ред. Ю. В. Ефимова М. : Мед. книга, 2010
3. Хирургическая стоматология и челюстно-лицевая хирургия : национальное рук. с компакт-диск Под ред. А. А. Кулакова М. : "ГЭОТАР-Медиа", 2010

Семинарское занятие 1.4: Правила соблюдения асептики и антисептики в стоматологии.

Цель: Дать понятие об организации поликлинической хирургической стоматологической помощи, контроле инфекции в хирургической стоматологии и челюстно-лицевой хирургии. Понятия об асептике и антисептике

Задачи:

Рассмотреть:

- Организацию хирургической стоматологической службы в условиях поликлиники,
- Особенности развития и распространения инфекции в хирургической стоматологии и челюстно-лицевой хирургии;
- Этапы обследования в клинике хирургической стоматологии.

Обучить:

- Правилам соблюдения асептики и антисептики в стоматологии;
- Обследованию хирургического стоматологического пациента;
- Особенности интерпретации данных полученных в ходе обследования пациентов.

Изучить:

- Нормативные документы, регламентирующие работу врача стоматолога-хирурга;
- Нормативные документы, регламентирующие санитарный и противоэпидемический контроль в стоматологии;
- Правила ведения медицинской документации, заполнения истории болезни амбулаторного больного.

Сформировать:

- Понятие об организации хирургической стоматологической службы в условиях поликлиники,
- Понятие об особенностях развития и распространения инфекции в хирургической стоматологии и челюстно-лицевой хирургии;
- Понятие об этапах обследования в клинике хирургической стоматологии.

Обучающийся должен знать:

- Организацию работы и оснащение хирургического стоматологического отделения (кабинета);
- Методы асептики и антисептики в работе с пациентами;
- Методы обследования хирургических стоматологических больных;
- Правила ведения медицинской документации, заполнения истории болезни амбулаторного больного.

Обучающийся должен уметь:

- Организовать работу хирургического стоматологического отделения (кабинета);
- Применять в работе методы асептики и антисептики;
- Проводить обследование хирургических стоматологических больных и интерпретировать данные, полученные в ходе обследования;

Обучающийся должен владеть:

- Навыками сбора жалоб, анамнеза заболеваний, данных общего и местного статуса;
- Методами обследования хирургических стоматологических больных;
- Методами ведения медицинской документации, заполнения истории болезни амбулаторного больного.

Самостоятельная аудиторная работа обучающихся по теме:

1. Ответить на вопросы по теме занятия:

1. Организация поликлинической хирургической стоматологической помощи населению.
2. Асептика и антисептика в работе врача стоматолога-хирурга.

3. Методы обработки хирургических стоматологических инструментов: дезинфекция, предстерилизационная очистка, стерилизация
4. Правила стерилизации перевязочного материала, инструментов.
5. Особенности обработки инструментов после приема больных инфицированных ВИЧ-инфекцией и вирусом гепатита.
6. Контроль стерилизации
7. Этапы обследования стоматологического пациента.
8. Дополнительные методы обследования.
9. Структура и критерии постановки диагноза по МКБ-10.
10. Ведение медицинской документации.
11. Заполнение истории болезни амбулаторного больного

2. Практическая работа.

Разобрать правила предстерилизационной обработки инструментов с кровью.

3. Решить ситуационные задачи:

Алгоритм разбора задачи:

- проанализировать данные представленные в задаче;
- на основании данных, установить нарушены ли требования к размещению и устройству хирургического кабинета;
- Установить имеющиеся нарушения требований и дать их правильное описание, согласно нормативным документам, регламентирующим организации хирургической стоматологической службы.

Задача № 1

В хирургическом стоматологическом кабинете при проверке санитарно-эпидемиологического режима установлено: рабочий раствор для обработки хирургического инструментария «Гексодекон» заменяли через 48 часов. Плановая замена дезинфицирующих средств препаратами другого типа осуществлялась через 6 месяцев.

Контрольные вопросы:

4. Каков алгоритм действий в данной ситуации
5. Как должна осуществляться плановая замена одного вида дезинфицирующих средств
6. Назовите современные дезинфицирующие средства, применяемые в хирургической стоматологии и челюстно-лицевой хирургии

Пример разбора задачи по алгоритму:

1. Замена рабочих растворов дезинфицирующих средств должна осуществляться через 12 часов.
2. Плановая замена одного вида дезинфицирующих средств другим должна осуществляться каждые 3 месяца.
3. К современным дезинфицирующим средствам, применяемым в хирургической стоматологии и челюстно-лицевой хирургии, относятся «Гексодекон», «Анасепт», «Инкрасепт»

Задача для самостоятельного разбора на занятии:

При проверке санитарно-эпидемиологического режима в хирургическом стоматологическом кабинете выявлено использование хирургического инструментария. При проверке качества его обработки была констатирована положительная проба на скрытую кровь (реакция Грегерсена).

Контрольные вопросы:

3. Какие вы знаете пробы контроля качества предстерилизационной обработки стоматологического инструментария
4. Каков алгоритм действий в данной ситуации

4. Задания для групповой работы

Заслушать презентацию на тему: «Понятие о внутрибольничной инфекции»

Самостоятельная внеаудиторная работа обучающихся по теме:

Задания для самостоятельной внеаудиторной работы студентов по указанной теме:

1. Ознакомиться с теоретическим материалом по теме занятия с использованием конспектов лекций и/или рекомендуемой учебной литературы.

2. Ответить на вопросы для самоконтроля:

1. Организация поликлинической хирургической стоматологической помощи населению.
2. Асептика и антисептика в работе врача стоматолога-хирурга.
3. Методы обработки хирургических стоматологических инструментов: дезинфекция, предстерилизационная очистка, стерилизация
4. Правила стерилизации перевязочного материала, инструментов.
5. Особенности обработки инструментов после приема больных инфицированных ВИЧ-инфекцией и вирусом гепатита.
6. Контроль стерилизации
7. Этапы обследования стоматологического пациента.
8. Дополнительные методы обследования.
9. Структура и критерии постановки диагноза по МКБ-10.
10. Ведение медицинской документации.
11. Заполнение истории болезни амбулаторного больного

3. Проверить свои знания с использованием тестового контроля:

1. Хирургический стоматологический стационар должен иметь подразделения:
 - а) операционно-перевязочный блок
 - б) анестезиологическое и реанимационное отделения
 - в) процедурные комнаты
 - г) комнату для проведения гигиенических процедур в полости рта
 - д) посты медицинского персонала
 - е) палаты

- ж) все вышеперечисленные
2. Время сохранения стерильности содержимого бикса после его вскрытия
 - а) 3 суток
 - б) 6 часов
 - в) одни сутки
 - г) 2 суток
 3. Вид стерилизации инструментария, принятый в стоматологии
 - а) физический
 - б) биологический
 - в) механический
 - г) все перечисленное верно
 4. В сухожаровом шкафу инструментарий стерилизуют при температуре
 - а) 100° С
 - б) 80° С
 - в) 180° С.
 - г) все перечисленное верно
 5. Обработка рук состоит из:
 - а) мытья рук
 - б) воздействия антисептическими средствами
 - в) последовательного выполнения обоих этапов
 6. Обработку рук можно проводить:
 - а) 2,4% раствором перманганата калия
 - б) 0,5% спиртовым раствором хлоргексидина
 - в) повидон-йодным раствором в 70% изопропанолем или этаноле
 - г) 60% раствором изопропанола или 70% раствором этанола со смягчителем
 - д) любым из перечисленных средств
 7. Врач-стоматолог ежедневно заполняет документацию :
 - а) медицинская карта уч.ф.043/у
 - б) журнал учета профилактической работы уч.ф.049/у
 - в) контрольная карта диспансерного наблюдения уч. ф. 030/у
 - г) все перечисленное верно
 8. Сведения о проделанной работе заносят в сводную ведомость учета работы врача-стоматолога (уч.ф.039/у-88)
 - а) ежедневно
 - б) еженедельно
 - в) ежемесячно
 - г) ежеквартально
 9. Контроль правильности заполнения уч.ф.037/у проводится
 - а) медрегистратором
 - б) заведующим отделением
 - в) главным врачом
 - г) все перечисленное верно
 10. Зубная формула в медицинскую карту стоматологического больного (уч.ф.043/у) заносится
 - а) при первичном обращении в стоматологическую поликлинику
 - б) при повторном посещении больного
 - в) после санации
 - г) при подготовке выписки из медкарты

Ответы: 1-ж; 2-б; 3-а; 4-в; 5-в; 6-б; 7-а; 8-а; 9-б; 10-а.

4. *Подготовить презентацию на тему:*

Понятие о внутрибольничной инфекции.

1. Рекомендуемая литература:

Основная:

1. Хирургическая стоматология : учебник. Под ред. Т. Г. Робустовой М. : "Медицина", 2010
2. Местное обезболивание в стоматологии, топографо-анатомическое обоснование способов его применения: учебное пособие. С.Н. Громова, Л.М. Железнов, И.В. Уразова и др. Киров: ФГБОУ ВО Кировский ГМУ Минздрава России, 2018

Дополнительная:

1. Хирургическая стоматология : учебник. Под ред. В. В. Афанасьева М. : ГЭОТАР-Медиа, 2016
2. Хирургия зубов и органов полости рта : руководство. Под ред. Ю. В. Ефимова М. : Мед. книга, 2010
3. Хирургическая стоматология и челюстно-лицевая хирургия : национальное рук. с компакт-диском Под ред. А. А. Кулакова М. : "ГЭОТАР-Медиа", 2010

Семинарское занятие 1.5: Основные требования к помещениям, внешнему виду, одежде стоматолога-хирурга

Цель: Дать понятие об организации поликлинической хирургической стоматологической помощи, контроле инфекции в хирургической стоматологии и челюстно-лицевой хирургии. Внешний вид врача согласно СанПиНа.

Задачи:

Рассмотреть:

- Организацию хирургической стоматологической службы в условиях поликлиники,

- Особенности развития и распространения инфекции в хирургической стоматологии и челюстно-лицевой хирургии;
- Этапы обследования в клинике хирургической стоматологии.

Обучить:

- Правилам соблюдения асептики и антисептики в стоматологии;
- Обследованию хирургического стоматологического пациента;
- Особенности интерпретации данных полученных в ходе обследования пациентов.

Изучить:

- Нормативные документы, регламентирующие работу врача стоматолога-хирурга;
- Нормативные документы, регламентирующие санитарный и противоэпидемический контроль в стоматологии;
- Правила ведения медицинской документации, заполнения истории болезни амбулаторного больного.

Сформировать:

- Понятие об организации хирургической стоматологической службы в условиях поликлиники,
- Понятие об особенностях развития и распространения инфекции в хирургической стоматологии и челюстно-лицевой хирургии;
- Понятие об этапах обследования в клинике хирургической стоматологии.

Обучающийся должен знать:

- Организацию работы и оснащение хирургического стоматологического отделения (кабинета);
- Методы асептики и антисептики в работе с пациентами;
- Методы обследования хирургических стоматологических больных;
- Правила ведения медицинской документации, заполнения истории болезни амбулаторного больного.

Обучающийся должен уметь:

- Организовать работу хирургического стоматологического отделения (кабинета);
- Применять в работе методы асептики и антисептики;
- Проводить обследование хирургических стоматологических больных и интерпретировать данные, полученные в ходе обследования;

Обучающийся должен владеть:

- Навыками сбора жалоб, анамнеза заболеваний, данных общего и местного статуса;
- Методами обследования хирургических стоматологических больных;
- Методами ведения медицинской документации, заполнения истории болезни амбулаторного больного.

Самостоятельная аудиторная работа обучающихся по теме:

1. Ответить на вопросы по теме занятия:

1. Организация поликлинической хирургической стоматологической помощи населению.
2. Асептика и антисептика в работе врача стоматолога-хирурга.
3. Методы обработки хирургических стоматологических инструментов: дезинфекция, предстерилизационная очистка, стерилизация
4. Правила стерилизации перевязочного материала, инструментов.
5. Особенности обработки инструментов после приема больных инфицированных ВИЧ-инфекцией и вирусом гепатита.
6. Контроль стерилизации
7. Этапы обследования стоматологического пациента.
8. Дополнительные методы обследования.
9. Структура и критерии постановки диагноза по МКБ-10.
10. Ведение медицинской документации.
11. Заполнение истории болезни амбулаторного больного

2. Практическая работа.

Разобрать правила предстерилизационной обработки инструментов с кровью.

3. Решить ситуационные задачи:

Алгоритм разбора задачи:

- проанализировать данные представленные в задаче;
- на основании данных, установить нарушены ли требования к размещению и устройству хирургического кабинета;
- Установить имеющиеся нарушения требований и дать их правильное описание, согласно нормативным документам, регламентирующим организации хирургической стоматологической службы.

Задача № 1

В хирургическом стоматологическом кабинете при проверке санитарно-эпидемиологического режима установлено: рабочий раствор для обработки хирургического инструментария «Гексодекон» заменяли через 48 часов. Плановая замена дезинфицирующих средств препаратами другого типа осуществлялась через 6 месяцев.

Контрольные вопросы:

7. Каков алгоритм действий в данной ситуации
8. Как должна осуществляться плановая замена одного вида дезинфицирующих средств
9. Назовите современные дезинфицирующие средства, применяемым в хирургической стоматологии и челюстно-лицевой хирургии

Пример разбора задачи по алгоритму:

1. Замена рабочих растворов дезинфицирующих средств должна осуществляться через 12 часов.
2. Плановая замена одного вида дезинфицирующих средств другим должна осуществляться каждые 3 месяца.
3. К современным дезинфицирующим средствам, применяемым в хирургической стоматологии и челюстно-лицевой хирургии, относятся «Гексодекон», «Анасепт», «Инкрасепт»

Задача для самостоятельного разбора на занятии:

При проверке санитарно-эпидемиологического режима в хирургическом стоматологическом кабинете выявлено использование хирургического инструментария. При проверке качества его обработки была констатирована положительная проба на скрытую кровь (реакция Грегерсена).

Контрольные вопросы:

5. Какие вы знаете пробы контроля качества предстерилизационной обработки стоматологического инструментария
6. Каков алгоритм действий в данной ситуации

4. Задания для групповой работы

Заслушать презентацию на тему: «Правила приема пациента П. 8.1.2 СанПиН 2630-10»

Самостоятельная внеаудиторная работа обучающихся по теме:

Задания для самостоятельной внеаудиторной работы студентов по указанной теме:

1. Ознакомиться с теоретическим материалом по теме занятия с использованием конспектов лекций и/или рекомендуемой учебной литературы.

2. Ответить на вопросы для самоконтроля:

1. Организация поликлинической хирургической стоматологической помощи населению.
2. Асептика и антисептика в работе врача стоматолога-хирурга.
3. Методы обработки хирургических стоматологических инструментов: дезинфекция, предстерилизационная очистка, стерилизация
4. Правила стерилизации перевязочного материала, инструментов.
5. Особенности обработки инструментов после приема больных инфицированных ВИЧ-инфекцией и вирусом гепатита.
6. Контроль стерилизации
7. Этапы обследования стоматологического пациента.
8. Дополнительные методы обследования.
9. Структура и критерии постановки диагноза по МКБ-10.
10. Ведение медицинской документации.
11. Заполнение истории болезни амбулаторного больного

3. Проверить свои знания с использованием тестового контроля:

1. Хирургический стоматологический стационар должен иметь подразделения:

- а) операционно-перевязочный блок
- б) анестезиологическое и реанимационное отделения
- в) процедурные комнаты
- г) комнату для проведения гигиенических процедур в полости рта
- д) посты медицинского персонала
- е) палаты
- ж) все вышеперечисленные

2. Время сохранения стерильности содержимого бикса после его вскрытия

- а) 3 суток
- б) 6 часов
- в) одни сутки
- г) 2 суток

3. Вид стерилизации инструментария, принятый в стоматологии

- а) физический
- б) биологический
- в) механический
- г) все перечисленное верно

4. В сухожаровом шкафу инструментарий стерилизуют при температуре

- а) 100° С
- б) 80° С
- в) 180° С.

г) все перечисленное верно

5. Обработка рук состоит из:

- а) мытья рук
- б) воздействия антисептическими средствами
- в) последовательного выполнения обоих этапов

6. Обработку рук можно проводить:

- а) 2,4% раствором перманганата калия
- б) 0,5% спиртовым раствором хлоргексидина
- в) повидон-йодным раствором в 70% изопропанолем или этаноле
- г) 60% раствором изопропанола или 70% раствором этанола со смягчителем
- д) любым из перечисленных средств

7. Врач-стоматолог ежедневно заполняет документацию :

- а) медицинская карта уч.ф.043/у
- б) журнал учета профилактической работы уч.ф.049/у
- в) контрольная карта диспансерного наблюдения уч. ф. 030/у
- г) все перечисленное верно

8. Сведения о проделанной работе заносят в сводную ведомость учета работы врача-стоматолога (уч.ф.039/у-88)

- а) ежедневно

- б) еженедельно
 - в) ежемесячно
 - г) ежеквартально
9. Контроль правильности заполнения уч.ф.037/у проводится
- а) медрегистратором
 - б) заведующим отделением
 - в) главным врачом
 - г) все перечисленное верно
10. Зубная формула в медицинскую карту стоматологического больного (уч.ф.043/у) заносится
- а) при первичном обращении в стоматологическую поликлинику
 - б) при повторном посещении больного
 - в) после санации
 - г) при подготовке выписки из медкарты

Ответы: 1-ж; 2-б; 3-а; 4-в; 5-в; 6-б; 7-а; 8-а; 9-б; 10-а.

4. Подготовить презентацию на тему:

Правила приема пациента П. 8.1.2 СанПиН 2630-10.

2. Рекомендуемая литература:

Основная:

- 3. Хирургическая стоматология : учебник. Под ред. Т. Г. Робустовой М. : "Медицина", 2010
- 4. Местное обезболивание в стоматологии, топографо-анатомическое обоснование способов его применения: учебное пособие. С.Н. Громова, Л.М. Железнов, И.В. Уразова и др. Киров: ФГБОУ ВО Кировский ГМУ Минздрава России, 2018

Дополнительная:

- 4. Хирургическая стоматология : учебник. Под ред. В. В. Афанасьева М. : ГЭОТАР-Медиа, 2016
- 5. Хирургия зубов и органов полости рта : руководство. Под ред. Ю. В. Ефимова М. : Мед. книга, 2010
- 6. Хирургическая стоматология и челюстно-лицевая хирургия : национальное рук. с компакт-диском Под ред. А. А. Кулакова М. : "ГЭОТАР-Медиа", 2010

Раздел 2. Обезболивание и анестезиология в стоматологии

Практическое занятие 2.1: Анестезиологическое обеспечение в хирургической стоматологии.

Цель: Дать понятие об анестезиологическом обеспечении в хирургической стоматологии.

Изучить особенности местного обезболивания при операциях в полости рта, на челюстях и мягких тканях лица и шеи.

Задачи:

Рассмотреть: Анестезиологическое обеспечение в хирургической стоматологии. **Обучить:** особенностям местного обезболивания при операциях в полости рта, на челюстях и мягких тканях лица и шеи

Изучить: Показания и противопоказания к местному обезболиванию.

Сформировать: Представление об особенностях местного обезболивания при операциях в полости рта, на челюстях и мягких тканях лица и шеи.

Обучающийся должен знать:

- препараты для местной анестезии
- способы местной анестезии
- особенности чувствительной иннервации ЧЛЮ
- топографию основных нервных стволов и основные анатомические ориентиры ЧЛЮ
- правила анестезиологического обеспечения в хирургической стоматологии
- особенности местного обезболивания при операциях в полости рта, на челюстях и мягких тканях лица и шеи
- показания и противопоказания к местному обезболиванию

Обучающийся должен уметь:

- Записать зубную формулу при осмотре пациента
- Выяснить жалобы, собрать анамнез заболевания и анамнез жизни пациента
- Оценить нуждаемость в стоматологическом лечении
- Определить с помощью рентгенограммы или визиограммы патоморфологическую форму периодонтита.
- Проводить дифференциальную диагностику заболеваний
- Поставить диагноз согласно МКБ-10

Обучающийся должен владеть навыками:

- Опроса и осмотра пациента
- Записи зубной формулы
- Клинической и рентгенологической интерпретации формы периодонтита
- Проведения местной анестезии при удалении зубов по острым показаниям.

Самостоятельная аудиторная работа обучающихся по теме:

1. Ответить на вопросы по теме занятия.

1. История развития анестезии в стоматологии
2. Анестезиологическое обеспечение в хирургической стоматологии.
3. Местное обезболивание при операциях в полости рта, на челюстях и мягких тканях лица и шеи.
4. Показания и противопоказания к местному обезболиванию.

2. Практическая работа.

- 1) Освоить манипуляции:
 - Провести стоматологический осмотр на фантоме.
- 2) Цель работы:

- Изучить особенности местного обезболивания при операциях в полости рта, на челюстях и мягких тканях лица и шеи на фантоме

3) Методика проведения работы (алгоритм освоения навыка):

- Закрепить фантом на рабочем месте

- Провести анестезии инфильтрационные и проводниковые на фантоме до появления звука или сигнала лампочки

4) Результаты:

- Произвести запись в амбулаторной карте форма 043У

5) Выводы: освоены различные виды анестезий на фантоме

3. Решить ситуационные задачи:

1) Алгоритм разбора задачи:

- проанализировать данные представленные в задаче (жалобы и данные объективного обследования пациента);

- на основании клинических данных и методов дополнительного исследования

сформулировать диагноз;

- какие дополнительные методы обследования необходимы для подтверждения диагноза;

- составьте план лечения.

2) Пример задачи с разбором по алгоритму:

Пример ситуационной задачи.

Пациент Л. 40 лет поступил в клинику с жалобами на боли при накусывании на 2.5 зуб, чувство «выросшего» зуба.

Развитие настоящего заболевания: со слов больного, два дня назад появилась боль в области зуба 2.5, усиливающаяся при накусывании. В течение суток боли усиливались, стало невозможно накусить на зуб. Появилось ощущение выпирания зуба из зубного ряда.

Общее состояние удовлетворительное. Температура тела 36.6 °С. Сознание ясное в пространстве и времени ориентирован. Кожные покровы чистые, нормальной влажности и окраски.

Местный статус: конфигурация лица не изменена, кожные покровы нормальной окраски, без патологических изменений. Регионарные лимфатические узлы эластической консистенции, подвижные, не спаянные с окружающими мягкими тканями, диаметром 1,0 см, при пальпации безболезненные.

На жевательной поверхности измененного в цвете 2.5 зуба имеется пломба, слизистая оболочка с вестибулярной стороны слегка отечна и гиперемирована. Переходная складка нормальной глубины, при пальпации — болезненность в проекции верхушки корня 2.5 зуба. Перкуссия зуба 2.5 резко болезненна, подвижность 1 степени.

Контрольные вопросы.

1. Поставьте диагноз.

2. Какие дополнительные методы исследования необходимо провести.

3. Проведите дифференциальную диагностику.

4. Охарактеризуйте этапы плана лечения.

5. Меры профилактики, рекомендованные в указанном случае.

Ответ на задачу.

1. Острый периодонтит

2. Клинико-инструментальная диагностика.

3. Острый пульпит, острый периостит, обострение хронического периодонтита, нагноение околокорневой кисты, одонтогенный гайморит.

4. Терапевтическое лечение — ликвидация воспаления, консультация по поводу сохранения или удаления 2.5. ОУЗ. 25 — в случае неэффективности / невозможности терапевтического лечения.

5. Лечение кариеса и его осложнений

3) Задачи для самостоятельного разбора на занятии:

Ситуационная задача.

Пациентка Р., 40 лет. Подберите способ местной анестезии, дозировку и вид анестетика при удалении зуба 4.5

Контрольные вопросы.

1. Поставьте диагноз.

2. Какие дополнительные методы исследования необходимо провести.

3. Проведите дифференциальную диагностику.

4. Охарактеризуйте этапы плана лечения.

5. Меры профилактики, рекомендованные в указанном случае.

4. Задания для групповой работы

1. Установка положения пациента и положения врача, света стоматологического светильника для обследования внешнего вида стоматологического пациента, особенности для обследования верхней и нижней челюсти с соблюдением эргономических принципов, техники безопасности, и санитарно-эпидемиологического режима (на Ординаторах).

2. Опрос пациента, выяснение жалоб, анамнеза заболевания, анамнеза жизни, общесоматического статуса, аллергологического анамнеза.

3. Осмотр внешнего вида больного. Определение степени открывания рта. Осмотр полости рта стоматологического больного с помощью стоматологического инструментария (шпатель, зеркало, пинцет).

4. Планирование операции удаления зуба.

5. Заполнение медицинской карты обследуемого стоматологического больного, постановка окончательного диагноза.

Самостоятельная внеаудиторная работа обучающихся по теме:

Задания для самостоятельной внеаудиторной работы ординаторов по указанной теме:

1) Ознакомиться с теоретическим материалом по теме занятия с использованием конспектов лекций, рекомендуемой учебной литературой.

2) Ответить на вопросы для самоконтроля:

1. История развития анестезии в стоматологии
2. Анестезиологическое обеспечение в хирургической стоматологии.
3. Местное обезболивание при операциях в полости рта, на челюстях и мягких тканях лица и шеи.
4. Показания и противопоказания к местному обезболиванию.

Рекомендуемая литература:

Основная:

1. Хирургическая стоматология : учебник. Под ред. Т. Г. Робустовой М. : "Медицина", 2010
2. Местное обезболивание в стоматологии, топографо-анатомическое обоснование способов его применения: учебное пособие. С.Н. Громова, Л.М. Железнов, И.В. Уразова и др. Киров: ФГБОУ ВО Кировский ГМУ Минздрава России, 2018

Дополнительная:

1. Хирургическая стоматология : учебник. Под ред. В. В. Афанасьева М. : ГЭОТАР-Медиа, 2016
2. Хирургия зубов и органов полости рта : руководство. Под ред. Ю. В. Ефимова М. : Мед. книга, 2010
3. Хирургическая стоматология и челюстно-лицевая хирургия : национальное рук. с компакт-диском Под ред. А. А. Кулакова М. : "ГЭОТАР-Медиа", 2010

Тема 2.2 Практическое занятие: Обоснование выбора местноанестезирующих препаратов

Цель: Изучить механизмы действия местных анестетиков и обосновать выбор местноанестезирующих препаратов.

Задачи:

Рассмотреть: Разнообразие современных местных анестетиков

Обучить: Выбору местноанестезирующих препаратов

Изучить: Механизмы действия местных анестетиков.

Сформировать: Представление о механизмах действия и обоснования выбора местноанестезирующих препаратов.

Обучающийся должен знать:

- препараты для местной анестезии
- способы местной анестезии
- особенности анатомии ЧЛЮ
- механизмы действия местных анестетиков
- обоснование выбора местного анестетика

Обучающийся должен уметь:

- Записать зубную формулу при осмотре пациента
- Выяснить жалобы, собрать анамнез заболевания и анамнез жизни пациента
- Оценить нуждаемость в стоматологическом лечении
- Определить с помощью рентгенограммы или визиограммы патоморфологическую форму периодонтита.
- Проводить дифференциальную диагностику заболеваний
- Поставить диагноз согласно МКБ-10

Обучающийся должен владеть навыками:

- Опроса и осмотра пациента
- Записи зубной формулы
- Клинической и рентгенологической интерпретации формы периодонтита
- Проведения местной анестезии при удалении зубов по острым показаниям.

Самостоятельная аудиторная работа обучающихся по теме:

1. Ответить на вопросы по теме занятия.

1. Разнообразие местных анестетиков на современном рынке.
2. Механизмы действия местных анестетиков.
3. Особенности фармакодинамики и фармакокинетики некоторых местноанестезирующих препаратов.
4. Обоснование выбора местноанестезирующих препаратов.
5. Выбор местных анестетиков для беременных
6. Выбор местных анестетиков для детей
7. Выбор местных анестетиков для людей старческого возраста и при наличии соматических заболеваний
8. Взаимодействие местных анестетиков с другими лекарственными препаратами.

2. Практическая работа.

- 1) Освоить манипуляции:
 - Провести стоматологический осмотр на фантоме.
- 2) Цель работы:
 - Изучить особенности местного обезболивания при операциях в полости рта, на челюстях и мягких тканях лица и шеи на фантоме
- 3) Методика проведения работы (алгоритм освоения навыка):
 - Закрепить фантом на рабочем месте
 - Провести анестезии инфильтрационные и проводниковые на фантоме до появления звука или сигнала лампочки
- 4) Результаты:
 - Произвести запись в амбулаторной карте форма 043/У
- 5) Выводы: освоены различные виды анестезий на фантоме

3. Решить ситуационные задачи:

1) Алгоритм разбора задачи:

- проанализировать данные представленные в задаче (жалобы и данные объективного обследования пациента);
- на основании клинических данных и методов дополнительного исследования сформулировать диагноз;
- какие дополнительные методы обследования необходимы для подтверждения диагноза;
- составьте план лечения.

2) Пример задачи с разбором по алгоритму:

Пример ситуационной задачи.

Пациент Л. 40 лет поступил в клинику с жалобами на боли при накусывании на 2.5 зуб, чувство «выросшего» зуба. Развитие настоящего заболевания: со слов больного, два дня назад появилась боль в области зуба 2.5, усиливающаяся при накусывании. В течение суток боли усиливались, стало невозможно накусить на зуб. Появилось ощущение выпирания зуба из зубного ряда.

Общее состояние удовлетворительное. Температура тела 36.6 °С. Сознание ясное в пространстве и времени ориентирован. Кожные покровы чистые, нормальной влажности и окраски.

Местный статус: конфигурация лица не изменена, кожные покровы нормальной окраски, без патологических изменений. Регионарные лимфатические узлы эластической консистенции, подвижные, не спаянные с окружающими мягкими тканями, диаметром 1,0 см, при пальпации безболезненные.

На жевательной поверхности измененного в цвете 2.5 зуба имеется пломба, слизистая оболочка с вестибулярной стороны слегка отечна и гиперемирована. Переходная складка нормальной глубины, при пальпации — болезненность в проекции верхушки корня 2.5 зуба. Перкуссия зуба 2.5 резко болезненна, подвижность 1 степени.

Контрольные вопросы.

1. Поставьте диагноз.
2. Какие дополнительные методы исследования необходимо провести.
3. Проведите дифференциальную диагностику.
4. Охарактеризуйте этапы плана лечения.
5. Меры профилактики, рекомендованные в указанном случае.

Ответ на задачу.

1. Острый периодонтит
2. Клинико-инструментальная диагностика.
3. Острый пульпит, острый периостит, обострение хронического периодонтита, нагноение околокорневой кисты, одонтогенный гайморит.
4. Терапевтическое лечение — ликвидация воспаления, консультация по поводу сохранения или удаления 2.5. ОУЗ. 25 — в случае неэффективности / невозможности терапевтического лечения.
5. Лечение кариеса и его осложнений

3) Задача для самостоятельного разбора на занятии:

Ситуационная задача.

Пациентка М., 25 лет. 10 недель беременности. Подберите способ местной анестезии, дозировку и вид анестетика при удалении зуба 3.6

4. Задания для групповой работы

1. Установка положения пациента и положения врача, света стоматологического светильника для обследования внешнего вида стоматологического пациента, особенности для обследования верхней и нижней челюсти с соблюдением эргономических принципов, техники безопасности, и санитарно-эпидемиологического режима (на Ординаторах).
2. Опрос пациента, выяснение жалоб, анамнеза заболевания, анамнеза жизни, общесоматического статуса, аллергологического анамнеза.
3. Осмотр внешнего вида больного. Определение степени открывания рта. Осмотр полости рта стоматологического больного с помощью стоматологического инструментария (шпатель, зеркало, пинцет).
4. Планирование операции удаления зуба.
5. Заполнение медицинской карты обследуемого стоматологического больного, постановка окончательного диагноза.

Самостоятельная внеаудиторная работа обучающихся по теме:

Задания для самостоятельной внеаудиторной работы ординаторов по указанной теме:

- 1) *Ознакомиться с теоретическим материалом по теме занятия с использованием конспектов лекций, рекомендуемой учебной литературой.*
- 2) *Ответить на вопросы для самоконтроля:*
9. Разнообразие местных анестетиков на современном рынке.
10. Механизмы действия местных анестетиков.
11. Особенности фармакодинамики и фармакокинетики некоторых местноанестезирующих препаратов.
12. Обоснование выбора местноанестезирующих препаратов.
13. Выбор местных анестетиков для беременных
14. Выбор местных анестетиков для детей
15. Выбор местных анестетиков для людей старческого возраста и при наличии соматических заболеваний
16. Взаимодействие местных анестетиков с другими лекарственными препаратами.

Рекомендуемая литература:

Основная:

1. Хирургическая стоматология : учебник. Под ред. Т. Г. Робустовой М. : "Медицина", 2010
2. Местное обезболивание в стоматологии, топографо-анатомическое обоснование способов его применения: учебное пособие. С.Н. Громова, Л.М. Железнов, И.В. Уразова и др. Киров: ФГБОУ ВО Кировский ГМУ Минздрава России, 2018

Дополнительная:

1. Хирургическая стоматология : учебник. Под ред. В. В. Афанасьева М. : ГЭОТАР-Медиа, 2016
2. Хирургия зубов и органов полости рта : руководство. Под ред. Ю. В. Ефимова М. : Мед. книга, 2010
3. Хирургическая стоматология и челюстно-лицевая хирургия : национальное рук. с компакт-диском Под ред. А. А. Кулакова М. : "ГЭОТАР-Медиа", 2010

Практическое занятие 2.3: Способы местной анестезии в амбулаторной хирургической стоматологии.

Цель: Изучить виды местных анестетиков. Способы местной анестезии в амбулаторной хирургической стоматологии.

Задачи:

Рассмотреть: Разнообразие современных местных анестетиков

Обучить: Правилам подбора местных анестетиков в зависимости от клинической ситуации

Изучить: Виды местных анестетиков.

Сформировать: Представление о видах местных анестетиков.

Обучающийся должен знать:

- препараты для местной анестезии
- способы местной анестезии
- особенности анатомии ЧЛЮ
- виды местных анестетиков и их групповые характеристики

Обучающийся должен уметь:

- Записать зубную формулу при осмотре пациента
- Выяснить жалобы, собрать анамнез заболевания и анамнез жизни пациента
- Оценить нуждаемость в стоматологическом лечении
- Определить с помощью рентгенограммы или визиограммы патоморфологическую форму периодонтита.
- Проводить дифференциальную диагностику заболеваний
- Поставить диагноз согласно МКБ-10

Обучающийся должен владеть навыками:

- Опроса и осмотра пациента
- Записи зубной формулы
- Клинической и рентгенологической интерпретации формы периодонтита
- Проведения местной анестезии при удалении зубов по острым показаниям.

Самостоятельная аудиторная работа обучающихся по теме:

1. Ответить на вопросы по теме занятия.

1. Разнообразие местных анестетиков на современном рынке.
2. Местные анестетики и их виды.
3. Характеристика группы эфирных анестетиков
4. Характеристика группы амидных анестетиков
5. Классификация местных анестетиков по продолжительности действия
6. Токсичность местных анестетиков.

2. Практическая работа.

- 1) Освоить манипуляции:
 - Провести стоматологический осмотр.
 - Собрать анамнез
 - Записать карту стоматологического осмотра.
- 2) Цель работы:
 - Изучить виды местных анестетиков
- 3) Методика проведения работы (алгоритм освоения навыка):
 - Провести осмотр пациента
 - Записать зубную формулу
- 4) Результаты:
 - Произвести запись в амбулаторной карте форма 043У
- 5) Выводы:

3. Решить ситуационные задачи:

1) Алгоритм разбора задачи:

- проанализировать данные представленные в задаче (жалобы и данные объективного обследования пациента);
- на основании клинических данных и методов дополнительного исследования сформулировать диагноз;
- какие дополнительные методы обследования необходимы для подтверждения диагноза;
- составьте план лечения.

2) Пример задачи с разбором по алгоритму

Пример ситуационной задачи.

Пациент Л. 40 лет поступил в клинику с жалобами на боли при накусывании на 2.5 зуб, чувство «выросшего» зуба.

Развитие настоящего заболевания: со слов больного, два дня назад появилась боль в области зуба 2.5, усиливающаяся при накусывании. В течение суток боли усиливались, стало невозможно накусить на зуб. Появилось ощущение выпирания зуба из зубного ряда.

Общее состояние удовлетворительное. Температура тела 36.6 °С. Сознание ясное в пространстве и времени ориентирован. Кожные покровы чистые, нормальной влажности и окраски.

Местный статус: конфигурация лица не изменена, кожные покровы нормальной окраски, без патологических изменений. Регионарные лимфатические узлы эластической консистенции, подвижные, не спаянные с окружающими мягкими тканями, диаметром 1,0 см, при пальпации безболезненные. На жевательной поверхности измененного в цвете 2.5 зуба имеется пломба, слизистая оболочка с вестибулярной стороны слегка отечна и гиперемирована. Переходная складка нормальной глубины, при пальпации — болезненность в проекции верхушки корня 2.5 зуба. Перкуссия зуба 2.5 резко болезненна, подвижность 1 степени.

Контрольные вопросы.

1. Поставьте диагноз.
2. Какие дополнительные методы исследования необходимо провести.
3. Проведите дифференциальную диагностику.
4. Охарактеризуйте этапы плана лечения.
5. Меры профилактики, рекомендованные в указанном случае.

Ответ на задачу.

1. Острый периодонтит
2. Клинико-инструментальная диагностика.
3. Острый пульпит, острый периостит, обострение хронического периодонтита, нагноение околокорневой кисты, одонтогенный гайморит.
4. Терапевтическое лечение — ликвидация воспаления, консультация по поводу сохранения или удаления 2.5. ОУЗ. 25 — в случае неэффективности / невозможности терапевтического лечения.
5. Лечение кариеса и его осложнений.

3) Задачи для самостоятельного разбора на занятии

Ситуационная задача.

1. Подберите способ местной анестезии, дозировку и вид анестетика при удалении зуба 6.5 ребенку 6 лет.

Контрольные вопросы.

1. Поставьте диагноз.
2. Какие дополнительные методы исследования необходимо провести.
3. Проведите дифференциальную диагностику.
4. Охарактеризуйте этапы плана лечения.
5. Меры профилактики, рекомендованные в указанном случае.

4. Задания для групповой работы.

1. Установка положения пациента и положения врача, света стоматологического светильника для обследования внешнего вида стоматологического пациента, особенности для обследования верхней и нижней челюсти с соблюдением эргономических принципов, техники безопасности, и санитарно-эпидемиологического режима (на Ординаторах).
2. Опрос пациента, выяснение жалоб, анамнеза заболевания, анамнеза жизни, общесоматического статуса, аллергологического анамнеза.
3. Осмотр внешнего вида больного. Определение степени открывания рта. Осмотр полости рта стоматологического больного с помощью стоматологического инструментария (шпатель, зеркало, пинцет).
4. Заполнение медицинской карты обследуемого стоматологического больного, постановка окончательного диагноза.

Самостоятельная внеаудиторная работа обучающихся по теме:

Задания для самостоятельной внеаудиторной работы ординаторов по указанной теме:

1) *Ознакомиться с теоретическим материалом по теме занятия с использованием конспектов лекций, рекомендуемой учебной литературой.*

2) *Ответить на вопросы для самоконтроля:*

1. Разнообразие местных анестетиков на современном рынке.
2. Местные анестетики и их виды.
3. Характеристика группы эфирных анестетиков
4. Характеристика группы амидных анестетиков
5. Классификация местных анестетиков по продолжительности действия
6. Токсичность местных анестетиков.

Рекомендуемая литература:

Основная:

1. Хирургическая стоматология : учебник. Под ред. Т. Г. Робустовой М. : "Медицина", 2010
2. Местное обезболивание в стоматологии, топографо-анатомическое обоснование способов его применения: учебное пособие. С.Н. Громова, Л.М. Железнов, И.В. Уразова и др. Киров: ФГБОУ ВО Кировский ГМУ Минздрава России, 2018

Дополнительная:

1. Хирургическая стоматология : учебник. Под ред. В. В. Афанасьева М. : ГЭОТАР-Медиа, 2016
2. Хирургия зубов и органов полости рта : руководство. Под ред. Ю. В. Ефимова М. : Мед. книга, 2010
3. Хирургическая стоматология и челюстно-лицевая хирургия : национальное рук. с компакт-диском Под ред. А. А. Кулакова М. : "ГЭОТАР-Медиа", 2010

Практическое занятие 2.4: Премедикация при амбулаторных стоматологических вмешательствах.

Цель занятия: Дать понятие о премедикации при амбулаторных стоматологических вмешательствах

Задачи:

Рассмотреть: Необходимость проведения премедикации при амбулаторных стоматологических вмешательствах

Обучить: Правилам подбора препаратов для премедикации

Изучить: Показания и противопоказания для проведения премедикации при амбулаторных стоматологических вмешательствах

Сформировать: Представление о премедикации при амбулаторных стоматологических вмешательствах.

Обучающийся должен знать:

- препараты для местной анестезии
- способы местной анестезии
- особенности анатомии ЧЛЮ
- показания и противопоказания для местной анестезии
- осложнения при проведении местной анестезии
- особенности проведения премедикации при амбулаторных стоматологических вмешательствах

Обучающийся должен уметь:

- Записать зубную формулу при осмотре пациента
- Выяснить жалобы, собрать анамнез заболевания и анамнез жизни пациента
- Оценить нуждаемость в стоматологическом лечении
- Определить с помощью рентгенограммы или визиограммы патоморфологическую форму периодонтита.
- Проводить дифференциальную диагностику заболеваний
- Поставить диагноз согласно МКБ-10

Обучающийся должен владеть навыками:

- Опроса и осмотра пациента
- Записи зубной формулы
- Клинической и рентгенологической интерпретации формы периодонтита
- Проведения местной анестезии при удалении зубов по острым показаниям.

Самостоятельная аудиторная работа обучающихся по теме:

1. Ответить на вопросы по теме занятия.

1. Показания и противопоказания к местной анестезии.
2. Психологическая подготовка пациента к вмешательству.
3. Обоснование необходимости проведения премедикации.
4. Препараты используемые для премедикации.
5. Проведение премедикации у детей.

2. Практическая работа.

- 1) Освоить манипуляции:
 - Провести стоматологический осмотр.
 - Собрать анамнез
 - Записать карту стоматологического осмотра.
- 2) Цель работы:
 - Дать понятие о премедикации при амбулаторных стоматологических вмешательствах
- 3) Методика проведения работы (алгоритм освоения навыка):
 - Провести осмотр пациента
 - Записать зубную формулу
- 4) Результаты:
 - Произвести запись в амбулаторной карте форма 043У
- 5) Выводы:

3. Решить ситуационные задачи:

1) Алгоритм разбора задачи:

- проанализировать данные представленные в задаче (жалобы и данные объективного обследования пациента);
- на основании клинических данных и методов дополнительного исследования сформулировать диагноз;
- какие дополнительные методы обследования необходимы для подтверждения диагноза;
- составьте план лечения.

2) Пример задачи с разбором по алгоритму

Пример ситуационной задачи.

Пациент Л. 40 лет поступил в клинику с жалобами на боли при накусывании на 2.5 зуб, чувство «выросшего» зуба.

Развитие настоящего заболевания: со слов больного, два дня назад появилась боль в области зуба 2.5, усиливающаяся при накусывании. В течение суток боли усиливались, стало невозможно накусить на зуб. Появилось ощущение выпирания зуба из зубного ряда.

Общее состояние удовлетворительное. Температура тела 36.6 °С. Сознание ясное в пространстве и времени ориентирован. Кожные покровы чистые, нормальной влажности и окраски.

Местный статус: конфигурация лица не изменена, кожные покровы нормальной окраски, без патологических изменений. Регионарные лимфатические узлы эластической консистенции, подвижные, не спаянные с окружающими мягкими тканями, диаметром 1,0 см, при пальпации безболезненные. На жевательной поверхности измененного в цвете 2.5 зуба имеется пломба, слизистая оболочка с вестибулярной стороны слегка отечна и гиперемирована. Переходная складка нормальной глубины, при пальпации — болезненность в проекции верхушки корня 2.5 зуба. Перкуссия зуба 2.5 резко болезненна, подвижность 1 степени.

Контрольные вопросы.

1. Поставьте диагноз.

2. Какие дополнительные методы исследования необходимо провести.
3. Проведите дифференциальную диагностику.
4. Охарактеризуйте этапы плана лечения.
5. Меры профилактики, рекомендованные в указанном случае.

Ответ на задачу.

1. Острый периодонтит
2. Клинико-инструментальная диагностика.
3. Острый пульпит, острый периостит, обострение хронического периодонтита, нагноение околокорневой кисты, одонтогенный гайморит.
4. Терапевтическое лечение — ликвидация воспаления, консультация по поводу сохранения или удаления 2.5. ОУЗ. 25 — в случае неэффективности / невозможности терапевтического лечения.
5. Лечение кариеса и его осложнений.

3) Задача для самостоятельного разбора на занятии

Ситуационная задача.

В клинику обратились родители ребенка 5 лет. Ребенок панически боится стоматологических вмешательств, на контакт с врачом не идет. Ребенку показано удаление зубов 8.5, 8.4. Подберите способ местной анестезии, дозировку и вид анестетика при удалении зубов, а так же адекватный способ премедикации.

Контрольные вопросы.

1. Поставьте диагноз.
2. Какие дополнительные методы исследования необходимо провести.
3. Проведите дифференциальную диагностику.
4. Охарактеризуйте этапы плана лечения.
5. Меры профилактики, рекомендованные в указанном случае.

4. Задания для групповой работы.

1. Установка положения пациента и положения врача, света стоматологического светильника для обследования внешнего вида стоматологического пациента, особенности для обследования верхней и нижней челюсти с соблюдением эргономических принципов, техники безопасности, и санитарно-эпидемиологического режима (на Ординаторах).
2. Опрос пациента, выяснение жалоб, анамнеза заболевания, анамнеза жизни, общесоматического статуса, аллергологического анамнеза.
3. Осмотр внешнего вида больного. Определение степени открывания рта. Осмотр полости рта стоматологического больного с помощью стоматологического инструментария (шпатель, зеркало, пинцет).
4. Заполнение медицинской карты обследуемого стоматологического больного, постановка окончательного диагноза.

Самостоятельная внеаудиторная работа обучающихся по теме:

Задания для самостоятельной внеаудиторной работы ординаторов по указанной теме:

- 1) Ознакомиться с теоретическим материалом по теме занятия с использованием конспектов лекций, рекомендуемой учебной литературой.
- 2) Ответить на вопросы для самоконтроля:
 1. Показания и противопоказания к местной анестезии.
 2. Психологическая подготовка пациента к вмешательству.
 3. Обоснование необходимости проведения премедикации.
 4. Препараты используемые для премедикации.
 5. Проведение премедикации у детей.

Рекомендуемая литература:

Основная:

1. Хирургическая стоматология : учебник. Под ред. Т. Г. Робустовой М. : "Медицина", 2010
2. Местное обезболивание в стоматологии, топографо-анатомическое обоснование способов его применения: учебное пособие. С.Н. Громова, Л.М. Железнов, И.В. Уразова и др. Киров: ФГБОУ ВО Кировский ГМУ Минздрава России, 2018

Дополнительная:

1. Хирургическая стоматология : учебник. Под ред. В. В. Афанасьева М. : ГЭОТАР-Медиа, 2016
2. Хирургия зубов и органов полости рта : руководство. Под ред. Ю. В. Ефимова М. : Мед. книга, 2010
3. Хирургическая стоматология и челюстно-лицевая хирургия : национальное рук. с компакт-диск Под ред. А. А. Кулакова М. : "ГЭОТАР-Медиа", 2010

Практическое занятие 2.5: Ингаляционные анестетики.

Цель занятия: Дать понятие об общем обезболивании при операциях в полости рта, на челюстях и мягких тканях лица и шеи. Рассмотреть ингаляционные анестетики. Изучить клинические особенности ингаляционных анестетиков.

Задачи:

Рассмотреть: Ингаляционные анестетики применяемые для общего обезбоживания при операциях в полости рта, на челюстях и мягких тканях лица и шеи.

Обучить: Основам применения общего обезбоживания.

Изучить: Клинические особенности ингаляционных анестетиков.

Сформировать: Представление об общем обезболивании при операциях в полости рта, на челюстях и мягких тканях лица и шеи .

Обучающийся должен знать:

- понятие об обезболивании в стоматологии

- особенности анатомии ЧЛЮ
- физиологические аспекты наркоза
- понятие об общем обезболивании в стоматологии
- клинические особенности ингаляционных анестетиков

Обучающийся должен уметь:

- Записать зубную формулу при осмотре пациента
- Выяснить жалобы, собрать анамнез заболевания и анамнез жизни пациента
- Оценить нуждаемость в стоматологическом лечении
- Определить с помощью рентгенограммы или визиограммы патоморфологическую форму периодонтита.
- Проводить дифференциальную диагностику заболеваний
- Поставить диагноз согласно МКБ-10

Обучающийся должен владеть навыками:

- Опроса и осмотра пациента
- Записи зубной формулы
- Клинической и рентгенологической интерпретации формы периодонтита
- Проведения местной анестезии при удалении зубов по острым показаниям.

Самостоятельная аудиторная работа обучающихся по теме:

1. Ответить на вопросы по теме занятия.

1. Общее обезбоживание при операциях в полости рта, на челюстях и мягких тканях лица и шеи.
2. Показания и противопоказания к общему обезболиванию.
3. Общее понятие о наркозе.
4. Стадии наркоза и их характеристика.
5. Ингаляционные анестетики.
6. Клинические особенности ингаляционных анестетиков.

2. Практическая работа.

- 1) Освоить манипуляции:
 - Провести стоматологический осмотр.
 - Собрать анамнез
 - Записать карту стоматологического осмотра.
- 2) Цель работы:
 - Изучить клинические особенности ингаляционных анестетиков
- 3) Методика проведения работы (алгоритм освоения навыка):
 - Провести осмотр пациента
 - Записать зубную формулу
- 4) Результаты:
 - Произвести запись в амбулаторной карте форма 043У
- 5) Выводы:

3. Решить ситуационные задачи:

1) Алгоритм разбора задачи:

- проанализировать данные представленные в задаче (жалобы и данные объективного обследования пациента);
- на основании клинических данных и методов дополнительного исследования сформулировать диагноз;
- какие дополнительные методы обследования необходимы для подтверждения диагноза;
- составьте план лечения.

2) Пример задачи с разбором по алгоритму:

Пример ситуационной задачи.

Пациент Л. 40 лет поступил в клинику с жалобами на боли при накусывании на 2.5 зуб, чувство «выросшего» зуба.

Развитие настоящего заболевания: со слов больного, два дня назад появилась боль в области зуба 2.5, усиливающаяся при накусывании. В течение суток боли усиливались, стало невозможно накусить на зуб. Появилось ощущение выпирания зуба из зубного ряда.

Общее состояние удовлетворительное. Температура тела 36.6 °С. Сознание ясное в пространстве и времени ориентирован. Кожные покровы чистые, нормальной влажности и окраски.

Местный статус: конфигурация лица не изменена, кожные покровы нормальной окраски, без патологических изменений. Регионарные лимфатические узлы эластической консистенции, подвижные, не спаянные с окружающими мягкими тканями, диаметром 1,0 см, при пальпации безболезненные. На жевательной поверхности измененного в цвете 2.5 зуба имеется пломба, слизистая оболочка с вестибулярной стороны слегка отечна и гиперемирована. Переходная складка нормальной глубины, при пальпации — болезненность в проекции верхушки корня 2.5 зуба. Перкуссия зуба 2.5 резко болезненна, подвижность 1 степени.

Контрольные вопросы.

1. Поставьте диагноз.
2. Какие дополнительные методы исследования необходимо провести.
3. Проведите дифференциальную диагностику.
4. Охарактеризуйте этапы плана лечения.
5. Меры профилактики, рекомендованные в указанном случае.

Ответ на задачу.

1. Острый периодонтит
2. Клинико-инструментальная диагностика.
3. Острый пульпит, острый периостит, обострение хронического периодонтита, нагноение околокорневой кисты, одонтогенный гайморит.
4. Терапевтическое лечение — ликвидация воспаления, консультация по поводу сохранения или удаления 2.5. ОУЗ. 25 — в случае неэффективности / невозможности терапевтического лечения.
5. Лечение кариеса и его осложнений.

3) Задача для самостоятельного разбора на занятии:

Ситуационная задача.

Мужчина, 23 года, обратился к хирургу-стоматологу с жалобами на дефект кончика носа.

Кончик носа откусил знакомый 2 месяца назад. За помощью обратился сразу, однако кончик носа был утрачен безвозвратно. Проводили ежедневно перевязки.

При внешнем осмотре обращает на себя внимание отсутствие кончика носа и частично крыльев, имеет место дефект 2,0x1,5 см. Края дефекта рубцово изменены. На коже лица имеют место быть единичные угри. Регионарные лимфатические узлы не пальпируются. Рот открывает в полном объеме, 4.5 см. СОПР розовая, влажная, без патологических элементов. Прикус ортогнатический. Зубные ряды полные, зубы санированы.

Контрольные вопросы.

1. Поставьте диагноз.
2. Какие дополнительные методы исследования необходимо провести.
3. Проведите дифференциальную диагностику.
4. Охарактеризуйте этапы плана лечения.
5. Меры профилактики, рекомендованные в указанном случае.

4. Задания для групповой работы.

1. Установка положения пациента и положения врача, света стоматологического светильника для обследования внешнего вида стоматологического пациента, особенности для обследования верхней и нижней челюсти с соблюдением эргономических принципов, техники безопасности, и санитарно-эпидемиологического режима (на Ординаторах).
2. Опрос пациента, выяснение жалоб, анамнеза заболевания, анамнеза жизни, общесоматического статуса, аллергологического анамнеза.
3. Осмотр внешнего вида больного. Определение степени открывания рта. Осмотр полости рта стоматологического больного с помощью стоматологического инструментария (шпатель, зеркало, пинцет).
4. Заполнение медицинской карты обследуемого стоматологического больного, постановка окончательного диагноза.

Самостоятельная внеаудиторная работа обучающихся по теме:

Задания для самостоятельной внеаудиторной работы ординаторов по указанной теме:

1) Ознакомиться с теоретическим материалом по теме занятия с использованием конспектов лекций, рекомендуемой учебной литературой.

2) Ответить на вопросы для самоконтроля

1. Общее обезболивание при операциях в полости рта, на челюстях и мягких тканях лица и шеи.
2. Показания и противопоказания к общему обезболиванию.
3. Общее понятие о наркозе.
4. Стадии наркоза и их характеристика.
5. Ингаляционные анестетики.
6. Клинические особенности ингаляционных анестетиков.

Рекомендуемая литература:

Основная:

1. Хирургическая стоматология : учебник. Под ред. Т. Г. Робустовой М. : "Медицина", 2010
2. Местное обезболивание в стоматологии, топографо-анатомическое обоснование способов его применения: учебное пособие. С.Н. Громова, Л.М. Железнов, И.В. Уразова и др. Киров: ФГБОУ ВО Кировский ГМУ Минздрава России, 2018

Дополнительная:

1. Хирургическая стоматология : учебник. Под ред. В. В. Афанасьева М. : ГЭОТАР-Медиа, 2016
2. Хирургия зубов и органов полости рта : руководство. Под ред. Ю. В. Ефимова М. : Мед. книга, 2010
3. Хирургическая стоматология и челюстно-лицевая хирургия : национальное рук. с компакт-диск Под ред. А. А. Кулакова М. : "ГЭОТАР-Медиа", 2010

Практическое занятие 2.6: Неингаляционные анестетики

Цель занятия: Дать понятие об общем обезболивании при операциях в полости рта, на челюстях и мягких тканях лица и шеи. Рассмотреть ингаляционные анестетики. Изучить клинические особенности ингаляционных анестетиков.

Задачи:

Рассмотреть: неингаляционные анестетики применяемые для общего обезбоживания при операциях в полости рта, на челюстях и мягких тканях лица и шеи.

Обучить: Основам применения общего обезбоживания.

Изучить: Клинические особенности неингаляционных анестетиков.

Сформировать: Представление о неингаляционных анестетиках, применяемых для общего обезбоживания при операциях в полости рта, на челюстях и мягких тканях лица и шеи.

Обучающийся должен знать:

- понятие об общем обезболивании в стоматологии
- особенности анатомии ЧЛЮ

- физиологические аспекты наркоза
- понятие об общем обезболивании в стоматологии
- клинические особенности неингаляционных анестетиков

Обучающийся должен уметь:

- Записать зубную формулу при осмотре пациента
- Выяснить жалобы, собрать анамнез заболевания и анамнез жизни пациента
- Оценить нуждаемость в стоматологическом лечении
- Определить с помощью рентгенограммы или визиограммы патоморфологическую форму периодонтита.
- Проводить дифференциальную диагностику заболеваний
- Поставить диагноз согласно МКБ-10

Обучающийся должен владеть навыками:

- Опроса и осмотра пациента
- Записи зубной формулы
- Клинической и рентгенологической интерпретации формы периодонтита
- Проведения местной анестезии при удалении зубов по острым показаниям.

Самостоятельная аудиторная работа обучающихся по теме:

1. Ответить на вопросы по теме занятия.

1. Общее обезбоживание при операциях в полости рта, на челюстях и мягких тканях лица и шеи.
2. Показания и противопоказания к общему обезболиванию.
3. Общее понятие о внутривенном наркозе.
4. Неингаляционные анестетики.
5. Клинические особенности неингаляционных анестетиков.

2. Практическая работа.

- 1) Освоить манипуляции:
 - Провести стоматологический осмотр.
 - Собрать анамнез
 - Записать карту стоматологического осмотра.
- 2) Цель работы:
 - Изучить клинические особенности ингаляционных анестетиков
- 3) Методика проведения работы (алгоритм освоения навыка):
 - Провести осмотр пациента
 - Записать зубную формулу
- 4) Результаты:
 - Произвести запись в амбулаторной карте форма 043У
- 5) Выводы:

3. Решить ситуационные задачи:

1) Алгоритм разбора задачи:

- проанализировать данные представленные в задаче (жалобы и данные объективного обследования пациента);
- на основании клинических данных и методов дополнительного исследования сформулировать диагноз;
- какие дополнительные методы обследования необходимы для подтверждения диагноза;
- составьте план лечения.

2) Пример задачи с разбором по алгоритму:

Пример ситуационной задачи.

Пациент Л. 40 лет поступил в клинику с жалобами на боли при накусывании на 2.5 зуб, чувство «выросшего» зуба.

Развитие настоящего заболевания: со слов больного, два дня назад появилась боль в области зуба 2.5, усиливающаяся при накусывании. В течение суток боли усиливались, стало невозможно накусить на зуб. Появилось ощущение выпирания зуба из зубного ряда.

Общее состояние удовлетворительное. Температура тела 36.6 °С. Сознание ясное в пространстве и времени ориентирован. Кожные покровы чистые, нормальной влажности и окраски.

Местный статус: конфигурация лица не изменена, кожные покровы нормальной окраски, без патологических изменений. Регионарные лимфатические узлы эластической консистенции, подвижные, не спаянные с окружающими мягкими тканями, диаметром 1,0 см, при пальпации безболезненные. На жевательной поверхности измененного в цвете 2.5 зуба имеется пломба, слизистая оболочка с вестибулярной стороны слегка отечна и гиперемирована.

Переходная складка нормальной глубины, при пальпации — болезненность в проекции верхушки корня 2.5 зуба.

Перкуссия зуба 2.5 резко болезненна, подвижность 1 степени.

Контрольные вопросы.

1. Поставьте диагноз.
2. Какие дополнительные методы исследования необходимо провести.
3. Проведите дифференциальную диагностику.
4. Охарактеризуйте этапы плана лечения.
5. Меры профилактики, рекомендованные в указанном случае.

Ответ на задачу.

1. Острый периодонтит
2. Клинико-инструментальная диагностика.
3. Острый пульпит, острый периостит, обострение хронического периодонтита, нагноение околокорневой

кисты, одонтогенный гайморит.

4. Терапевтическое лечение — ликвидация воспаления, консультация по поводу сохранения или удаления 2.5.

ОУЗ. 25 — в случае неэффективности / невозможности терапевтического лечения.

5. Лечение кариеса и его осложнений.

3) Задача для самостоятельного разбора на занятии

Ситуационная задача.

Больной К., 27 лет, жалобы на нарушение прикуса, затрудненное пережевывание пищи ограничение открывания рта. Бытовая травма 2 месяца назад. Упал с высоты. Сознание терял. Находился на лечении в отделении нейрохирургии. Направлен на лечение в отделение челюстно-лицевой хирургии. Определяется деформация нижней челюсти. Прикус изменен по типу перекрестного. Открывание рта ограничено до 1,5 см, болезненно. На зубах верхней и нижней челюсти имеются назубные шины Васильева.

Контрольные вопросы.

1. Поставьте диагноз.
2. Какие дополнительные методы исследования необходимо провести.
3. Проведите дифференциальную диагностику.
4. Охарактеризуйте этапы плана лечения.
5. Меры профилактики, рекомендованные в указанном случае.

4. Задания для групповой работы.

1. Установка положения пациента и положения врача, света стоматологического светильника для обследования внешнего вида стоматологического пациента, особенности для обследования верхней и нижней челюсти с соблюдением эргономических принципов, техники безопасности, и санитарно-эпидемиологического режима (на Ординаторах).
2. Опрос пациента, выяснение жалоб, анамнеза заболевания, анамнеза жизни, общесоматического статуса, аллергологического анамнеза.
3. Осмотр внешнего вида больного. Определение степени открывания рта. Осмотр полости рта стоматологического больного с помощью стоматологического инструментария (шпатель, зеркало, пинцет).
4. Заполнение медицинской карты обследуемого стоматологического больного, постановка окончательного диагноза.

Самостоятельная внеаудиторная работа обучающихся по теме:

Задания для самостоятельной внеаудиторной работы ординаторов по указанной теме:

1) Ознакомиться с теоретическим материалом по теме занятия с использованием конспектов лекций, рекомендуемой учебной литературой.

2) Ответить на вопросы для самоконтроля:

1. Общее обезболивание при операциях в полости рта, на челюстях и мягких тканях лица и шеи.
2. Показания и противопоказания к общему обезболиванию.
3. Общее понятие о внутривенном наркозе.
4. Неингаляционные анестетики.
5. Клинические особенности неингаляционных анестетиков.

Рекомендуемая литература:

Основная:

1. Хирургическая стоматология : учебник. Под ред. Т. Г. Робустовой М. : "Медицина", 2010
2. Местное обезболивание в стоматологии, топографо-анатомическое обоснование способов его применения: учебное пособие. С.Н. Громова, Л.М. Железнов, И.В. Уразова и др. Киров: ФГБОУ ВО Кировский ГМУ Минздрава России, 2018

Дополнительная:

1. Хирургическая стоматология : учебник. Под ред. В. В. Афанасьева М. : ГЭОТАР-Медиа, 2016
2. Хирургия зубов и органов полости рта : руководство. Под ред. Ю. В. Ефимова М. : Мед. книга, 2010
3. Хирургическая стоматология и челюстно-лицевая хирургия : национальное рук. с компакт-дискотом Под ред. А. А. Кулакова М. : "ГЭОТАР-Медиа", 2010

Практическое занятие 2.7: Анестезия больных с деформациями черепно-лицевой области.

Цель занятия: Дать понятие об общем обезболивании при операциях в полости рта, на челюстях и мягких тканях лица и шеи. Рассмотреть особенности проведения анестезии у больных с деформациями черепно-лицевой области.

Задачи:

Рассмотреть: особенности проведения анестезии у больных с деформациями черепно-лицевой области.

Обучить: Основам применения общего обезбоживания.

Изучить: Клинические особенности проведения общего обезбоживания у больных с деформациями черепно-лицевой области.

Сформировать: Представление об особенностях проведения анестезии у больных с деформациями черепно-лицевой области.

Обучающийся должен знать:

- понятие об общем обезболивании в стоматологии
- особенности анатомии ЧЛЮ
- физиологические аспекты наркоза
- клинические особенности ингаляционных и неингаляционных анестетиков
- понятие об общем обезболивании в стоматологии
- клинические особенности проведения анестезии у больных с деформациями черепно-лицевой

области

Обучающийся должен уметь:

- Записать зубную формулу при осмотре пациента
- Выяснить жалобы, собрать анамнез заболевания и анамнез жизни пациента
- Оценить нуждаемость в стоматологическом лечении
- Определить с помощью рентгенограммы или визиограммы патоморфологическую форму периодонтита.
- Проводить дифференциальную диагностику заболеваний

Обучающийся должен владеть навыками:

- Опроса и осмотра пациента
- Записи зубной формулы
- Клинической и рентгенологической интерпретации формы периодонтита
- Проведения местной анестезии при удалении зубов по острым показаниям.

Самостоятельная аудиторная работа обучающихся по теме:

1. Ответить на вопросы по теме занятия.

1. Общее обезболивание при операциях в полости рта, на челюстях и мягких тканях лица и шеи.
2. Показания и противопоказания к общему обезболиванию.
3. Особенности ингаляционного наркоза
4. Особенности неингаляционного наркоза
5. Анестезия больных с деформациями черепно-лицевой области.

2. Практическая работа.

- 1) Освоить манипуляции:
 - Провести стоматологический осмотр.
 - Собрать анамнез
 - Записать карту стоматологического осмотра.
- 2) Цель работы:
 - Рассмотреть особенности проведения анестезии у больных с деформациями черепно-лицевой области
- 3) Методика проведения работы (алгоритм освоения навыка):
 - Провести осмотр пациента
 - Записать зубную формулу
- 4) Результаты:
 - Произвести запись в амбулаторной карте форма 043/У
- 5) Выводы:

3. Решить ситуационные задачи:

1) Алгоритм разбора задачи:

- проанализировать данные представленные в задаче (жалобы и данные объективного обследования пациента);
- на основании клинических данных и методов дополнительного исследования сформулировать диагноз;
- какие дополнительные методы обследования необходимы для подтверждения диагноза;
- составьте план лечения.

2) Пример задачи с разбором по алгоритму:

Пример ситуационной задачи.

Пациент Л. 40 лет поступил в клинику с жалобами на боли при накусывании на 2.5 зуб, чувство «выросшего» зуба.

Развитие настоящего заболевания: со слов больного, два дня назад появилась боль в области зуба 2.5, усиливающаяся при накусывании. В течение суток боли усиливались, стало невозможно накусить на зуб. Появилось ощущение выпирания зуба из зубного ряда.

Общее состояние удовлетворительное. Температура тела 36.6 °С. Сознание ясное в пространстве и времени ориентирован. Кожные покровы чистые, нормальной влажности и окраски.

Местный статус: конфигурация лица не изменена, кожные покровы нормальной окраски, без патологических изменений. Регионарные лимфатические узлы эластической консистенции, подвижные, не спаянные с окружающими мягкими тканями, диаметром 1,0 см, при пальпации безболезненные. На жевательной поверхности измененного в цвете 2.5 зуба имеется пломба, слизистая оболочка с вестибулярной стороны слегка отечна и гиперемирована.

Переходная складка нормальной глубины, при пальпации — болезненность в проекции верхушки корня 2.5 зуба.

Перкуссия зуба 2.5 резко болезненна, подвижность 1 степени.

Контрольные вопросы.

1. Поставьте диагноз.
2. Какие дополнительные методы исследования необходимо провести.
3. Проведите дифференциальную диагностику.
4. Охарактеризуйте этапы плана лечения.
5. Меры профилактики, рекомендованные в указанном случае.

Ответ на задачу.

1. Острый периодонтит
2. Клинико-инструментальная диагностика.
3. Острый пульпит, острый периостит, обострение хронического периодонтита, нагноение околокорневой кисты, одонтогенный гайморит.

4. Терапевтическое лечение — ликвидация воспаления, консультация по поводу сохранения или удаления 2.5. ОУЗ. 25 — в случае неэффективности / невозможности терапевтического лечения.

5. Лечение кариеса и его осложнений.

3) Задача для самостоятельного разбора на занятии

Ситуационная задача.

На приём в районную стоматологическую поликлинику к хирургу-стоматологу обратилась мама с ребёнком 3 месяцев с жалобами на повреждения кожи носа. Ребёнок родился от 1 беременности в срок с дефектом в области лица, находится с рождения на диспансерном учёте в краевом центре реабилитации детей с врождённой челюстно-лицевой патологией. Патологические высыпания на коже связывает с использованием эластической повязки, изготовленной при последнем посещении (месяц назад) специалиста Центра. Мальчик развит в соответствии с возрастом, активный, в области лица типичная врождённая патология (фото). Кожа носа (кончик, спинка и частично крылья) скарифицирована, пигментирована, кое-где покрыта чешуйками. Пальпация области лица не доставляет ребёнку страданий, воспринимает её как игру.

Контрольные вопросы.

1. Поставьте диагноз.
2. Какие дополнительные методы исследования необходимо провести.
3. Проведите дифференциальную диагностику.
4. Охарактеризуйте этапы плана лечения.
5. Меры профилактики, рекомендованные в указанном случае.

4. Задания для групповой работы

1. Установка положения пациента и положения врача, света стоматологического светильника для обследования внешнего вида стоматологического пациента, особенности для обследования верхней и нижней челюсти с соблюдением эргономических принципов, техники безопасности, и санитарно-эпидемиологического режима (на Ординаторах).
2. Опрос пациента, выяснение жалоб, анамнеза заболевания, анамнеза жизни, общесоматического статуса, аллергологического анамнеза.
3. Осмотр внешнего вида больного. Определение степени открывания рта. Осмотр полости рта стоматологического больного с помощью стоматологического инструментария (шпатель, зеркало, пинцет).
4. Заполнение медицинской карты обследуемого стоматологического больного, постановка окончательного диагноза.

Самостоятельная внеаудиторная работа обучающихся по теме:

Задания для самостоятельной внеаудиторной работы ординаторов по указанной теме:

1) Ознакомиться с теоретическим материалом по теме занятия с использованием конспектов лекций, рекомендуемой учебной литературой.

2) Ответить на вопросы для самоконтроля:

1. Общее обезболивание при операциях в полости рта, на челюстях и мягких тканях лица и шеи.
2. Показания и противопоказания к общему обезболиванию.
3. Особенности ингаляционного наркоза
4. Особенности неингаляционного наркоза
5. Анестезия больных с деформациями черепно-лицевой области.

Рекомендуемая литература:

Основная:

1. Хирургическая стоматология : учебник. Под ред. Т. Г. Робустовой М. : "Медицина", 2010
2. Местное обезболивание в стоматологии, топографо-анатомическое обоснование способов его применения: учебное пособие. С.Н. Громова, Л.М. Железнов, И.В. Уразова и др. Киров: ФГБОУ ВО Кировский ГМУ Минздрава России, 2018

Дополнительная:

1. Хирургическая стоматология : учебник. Под ред. В. В. Афанасьева М. : ГЭОТАР-Медиа, 2016
2. Хирургия зубов и органов полости рта : руководство. Под ред. Ю. В. Ефимова М. : Мед. книга, 2010
3. Хирургическая стоматология и челюстно-лицевая хирургия : национальное рук. с компакт-диском Под ред. А. А. Кулакова М. : "ГЭОТАР-Медиа", 2010

Практическое занятие 2.8: Анестезиологическое обеспечение при длительном вмешательстве

Цель занятия: Дать понятие об особенностях анестезиологического обеспечения реконструктивных и пластических операций с применением микрохирургической техники.

Задачи:

Рассмотреть: особенности анестезиологического обеспечения реконструктивных и пластических операций с применением микрохирургической техники.

Обучить: Основам применения общего обезболивания при реконструктивных и пластических операциях с применением микрохирургической техники.

Изучить: Клинические особенности проведения общего обезболивания у больных с деформациями черепно-лицевой области.

Сформировать: Представление об особенностях анестезиологического обеспечения реконструктивных и пластических операций с применением микрохирургической техники.

Обучающийся должен знать:

- понятие об общем обезболивании в стоматологии
- особенности анатомии ЧЛЮ
- физиологические аспекты наркоза

- клинические особенности ингаляционных и неингаляционных анестетиков
- понятие об общем обезболивании в стоматологии
- анестезиологическое обеспечение реконструктивных и пластических операций с применением микрохирургической техники

Обучающийся должен уметь:

- Записать зубную формулу при осмотре пациента
- Выяснить жалобы, собрать анамнез заболевания и анамнез жизни пациента
- Оценить нуждаемость в стоматологическом лечении
- Определить с помощью рентгенограммы или визиограммы патоморфологическую форму периодонтита.
- Проводить дифференциальную диагностику заболеваний
- Поставить диагноз согласно МКБ-10

Обучающийся должен владеть навыками:

- Опроса и осмотра пациента
- Записи зубной формулы
- Клинической и рентгенологической интерпретации формы периодонтита
- Проведения местной анестезии при удалении зубов по острым показаниям.

Самостоятельная аудиторная работа обучающихся по теме:

1. Ответить на вопросы по теме занятия.

1. Общее обезбоживание при операциях в полости рта, на челюстях и мягких тканях лица и шеи.
2. Показания и противопоказания к общему обезболиванию.
3. Особенности ингаляционного наркоза
4. Особенности неингаляционного наркоза
5. Анестезиологическое обеспечение реконструктивных и пластических операций с применением микрохирургической техники.

2. Практическая работа.

- 1) Освоить манипуляции:
 - Провести стоматологический осмотр.
 - Собрать анамнез
 - Записать карту стоматологического осмотра.
- 2) Цель работы:
 - Дать понятие об особенностях анестезиологического обеспечения реконструктивных и пластических операций с применением микрохирургической техники
- 3) Методика проведения работы (алгоритм освоения навыка):
 - Провести осмотр пациента
 - Записать зубную формулу
- 4) Результаты:
 - Произвести запись в амбулаторной карте форма 043/У
- 5) Выводы:

3. Решить ситуационные задачи:

1) Алгоритм разбора задачи:

- проанализировать данные представленные в задаче (жалобы и данные объективного обследования пациента);
- на основании клинических данных и методов дополнительного исследования сформулировать диагноз;
- какие дополнительные методы обследования необходимы для подтверждения диагноза;
- составьте план лечения.

2) Пример задачи с разбором по алгоритму:

Пример ситуационной задачи.

Пациент Л. 40 лет поступил в клинику с жалобами на боли при накусывании на 2.5 зуб, чувство «выросшего» зуба.

Развитие настоящего заболевания: со слов больного, два дня назад появилась боль в области зуба 2.5, усиливающаяся при накусывании. В течение суток боли усиливались, стало невозможно накусить на зуб. Появилось ощущение выпирания зуба из зубного ряда.

Общее состояние удовлетворительное. Температура тела 36.6 °С. Сознание ясное в пространстве и времени ориентирован. Кожные покровы чистые, нормальной влажности и окраски.

Местный статус: конфигурация лица не изменена, кожные покровы нормальной окраски, без патологических изменений. Регионарные лимфатические узлы эластической консистенции, подвижные, не спаянные с окружающими мягкими тканями, диаметром 1,0 см, при пальпации безболезненные. На жевательной поверхности измененного в цвете 2.5 зуба имеется пломба, слизистая оболочка с вестибулярной стороны слегка отечна и гиперемирована. Переходная складка нормальной глубины, при пальпации — болезненность в проекции верхушки корня 2.5 зуба. Перкуссия зуба 2.5 резко болезненна, подвижность 1 степени.

Контрольные вопросы.

1. Поставьте диагноз.
2. Какие дополнительные методы исследования необходимо провести.
3. Проведите дифференциальную диагностику.
4. Охарактеризуйте этапы плана лечения.

5. Меры профилактики, рекомендованные в указанном случае.

Ответ на задачу.

1. Острый периодонтит
2. Клинико-инструментальная диагностика.
3. Острый пульпит, острый периостит, обострение хронического периодонтита, нагноение околокорневой кисты, одонтогенный гайморит.
4. Терапевтическое лечение — ликвидация воспаления, консультация по поводу сохранения или удаления 2.5. ОУЗ. 25 — в случае неэффективности / невозможности терапевтического лечения.
5. Лечение кариеса и его осложнений.

3) Задача для самостоятельного разбора на занятии:

Ситуационная задача.

Перечислите этапы пластики Филатовским стеблем. Объясните что такое «воспитание» (тренировка) стебля. Подберите методики адекватного обезболивания для различных этапов пластики носа данным методом для пациента 42 лет.

Контрольные вопросы.

1. Поставьте диагноз.
2. Какие дополнительные методы исследования необходимо провести.
3. Проведите дифференциальную диагностику.
4. Охарактеризуйте этапы плана лечения.
5. Меры профилактики, рекомендованные в указанном случае.

4. Задания для групповой работы.

1. Установка положения пациента и положения врача, света стоматологического светильника для обследования внешнего вида стоматологического пациента, особенности для обследования верхней и нижней челюсти с соблюдением эргономических принципов, техники безопасности, и санитарно-эпидемиологического режима (на Ординаторах).
2. Опрос пациента, выяснение жалоб, анамнеза заболевания, анамнеза жизни, общесоматического статуса, аллергологического анамнеза.
3. Осмотр внешнего вида больного. Определение степени открывания рта. Осмотр полост рта стоматологического больного с помощью стоматологического инструментария (шпатель, зеркало, пинцет).
4. Заполнение медицинской карты обследуемого стоматологического больного, постановка окончательного диагноза.

Самостоятельная внеаудиторная работа обучающихся по теме:

Задания для самостоятельной внеаудиторной работы ординаторов по указанной теме:

1) Ознакомиться с теоретическим материалом по теме занятия с использованием конспектов лекций, рекомендуемой учебной литературой.

2) Ответить на вопросы для самоконтроля:

1. Общее обезболивание при операциях в полости рта, на челюстях и мягких тканях лица и шеи.
2. Показания и противопоказания к общему обезболиванию.
3. Особенности ингаляционного наркоза
4. Особенности неингаляционного наркоза
5. Анестезиологическое обеспечение реконструктивных и пластических операций с применением микрохирургической техники.

Рекомендуемая литература:

Основная:

1. Хирургическая стоматология : учебник. Под ред. Т. Г. Робустовой М. : "Медицина", 2010
2. Местное обезболивание в стоматологии, топографо-анатомическое обоснование способов его применения: учебное пособие. С.Н. Громова, Л.М. Железнов, И.В. Уразова и др. Киров: ФГБОУ ВО Кировский ГМУ Минздрава России, 2018

Дополнительная:

1. Хирургическая стоматология : учебник. Под ред. В. В. Афанасьева М. : ГЭОТАР-Медиа, 2016
2. Хирургия зубов и органов полости рта : руководство. Под ред. Ю. В. Ефимова М. : Мед. книга, 2010
3. Хирургическая стоматология и челюстно-лицевая хирургия : национальное рук. с компакт-диск Под ред. А. А. Кулакова М. : "ГЭОТАР-Медиа", 2010

Практическое занятие 2.9: Особенности работы врача-стоматолога хирурга при проведении общего обезболивания.

Цель занятия: Дать понятие об особенностях анестезиологического обеспечения реконструктивных и пластических операций с применением микрохирургической техники.

Задачи:

Рассмотреть: Особенности работы врача-стоматолога хирурга при проведении общего обезболивания.

Обучить: Основам применения общего обезболивания.

Изучить: Клинические особенности проведения общего обезболивания в зависимости от клинической ситуации.

Сформировать: Представление об особенностях работы врача-стоматолога хирурга при проведении общего обезболивания.

Обучающийся должен знать:

- понятие об общем обезболивании в стоматологии

- особенности анатомии ЧЛЮ
- физиологические аспекты наркоза
- клинические особенности ингаляционных и неингаляционных анестетиков
- понятие об общем обезболивании в стоматологии
- особенности работы врача-стоматолога хирурга при проведении общего обезбоживания.

Обучающийся должен уметь:

- Записать зубную формулу при осмотре пациента
- Выяснить жалобы, собрать анамнез заболевания и анамнез жизни пациента
- Оценить нуждаемость в стоматологическом лечении
- Определить с помощью рентгенограммы или визиограммы патоморфологическую форму периодонтита.
- Проводить дифференциальную диагностику заболеваний
- Поставить диагноз согласно МКБ-10

Обучающийся должен владеть навыками:

- Опроса и осмотра пациента
- Записи зубной формулы
- Клинической и рентгенологической интерпретации формы периодонтита
- Проведения местной анестезии при удалении зубов по острым показаниям.

Самостоятельная аудиторная работа обучающихся по теме:

1. Ответить на вопросы по теме занятия.

1. Общее обезбоживание при операциях в полости рта, на челюстях и мягких тканях лица и шеи.
2. Показания и противопоказания к общему обезболиванию.
3. Особенности ингаляционного наркоза
4. Особенности неингаляционного наркоза
5. Препараты для общего обезбоживания и их клиническая характеристика.
6. Особенности работы врача-стоматолога хирурга при проведении общего обезбоживания.

2. Практическая работа.

- 1) Освоить манипуляции:
 - Провести стоматологический осмотр.
 - Собрать анамнез
 - Записать карту стоматологического осмотра.
- 2) Цель работы:
 - Дать понятие об особенностях анестезиологического обеспечения реконструктивных и пластических операций с применением микрохирургической техники
- 3) Методика проведения работы (алгоритм освоения навыка):
 - Провести осмотр пациента
 - Записать зубную формулу
- 4) Результаты:
 - Произвести запись в амбулаторной карте форма 043У
- 5) Выводы:

3. Решить ситуационные задачи:

1) Алгоритм разбора задачи:

- проанализировать данные представленные в задаче (жалобы и данные объективного обследования пациента);
- на основании клинических данных и методов дополнительного исследования сформулировать диагноз;
- какие дополнительные методы обследования необходимы для подтверждения диагноза;
- составьте план лечения.

2) Пример задачи с разбором по алгоритму:

Пример ситуационной задачи.

Пациент Л. 40 лет поступил в клинику с жалобами на боли при накусывании на 2.5 зуб, чувство «выросшего» зуба.

Развитие настоящего заболевания: со слов больного, два дня назад появилась боль в области зуба 2.5, усиливающаяся при накусывании. В течение суток боли усиливались, стало невозможно накусить на зуб. Появилось ощущение выпирания зуба из зубного ряда.

Общее состояние удовлетворительное. Температура тела 36.6 °С. Сознание ясное в пространстве и времени ориентирован. Кожные покровы чистые, нормальной влажности и окраски.

Местный статус: конфигурация лица не изменена, кожные покровы нормальной окраски, без патологических изменений. Регионарные лимфатические узлы эластической консистенции, подвижные, не спаянные с окружающими мягкими тканями, диаметром 1,0 см, при пальпации безболезненные. На жевательной поверхности измененного в цвете 2.5 зуба имеется пломба, слизистая оболочка с вестибулярной стороны слегка отечна и гиперемирована. Переходная складка нормальной глубины, при пальпации — болезненность в проекции верхушки корня 2.5 зуба. Перкуссия зуба 2.5 резко болезненна, подвижность 1 степени.

Контрольные вопросы.

1. Поставьте диагноз.
2. Какие дополнительные методы исследования необходимо провести.
3. Проведите дифференциальную диагностику.
4. Охарактеризуйте этапы плана лечения.

5. Меры профилактики, рекомендованные в указанном случае.

Ответ на задачу.

1. Острый периодонтит
2. Клинико-инструментальная диагностика.
3. Острый пульпит, острый периостит, обострение хронического периодонтита, нагноение околокорневой кисты, одонтогенный гайморит.
4. Терапевтическое лечение — ликвидация воспаления, консультация по поводу сохранения или удаления 2.5. ОУЗ. 25 — в случае неэффективности / невозможности терапевтического лечения.
5. Лечение кариеса и его осложнений.

3) Задача для самостоятельного разбора на занятии:

Ситуационная задача.

Мужчина, 34 года, обратился к хирургу-стоматологу для решения вопроса по установке имплантатов, желает заменить имеющиеся ортопедические конструкции. На руках ОПТГ. При внешнем осмотре лицо без патологических симптомов. Чувствительность одинакова с обеих сторон. Пальпация нижней челюсти не выявила деформаций её. Регионарные лимфатические узлы не пальпируются. Рот открывает в полном объёме, 4.5 см. СОПР розовая, влажная, без патологических элементов. Прикус ортогнатический. Зубные ряды выполнены несёмными металлическими конструкциями.

Контрольные вопросы.

1. Опишите представленную ОПТГ.
2. Поставьте клинический диагноз.
3. Какие осложнения возможны при дальнейшем течении этого заболевания?
4. Какие дополнительные методы обследования и подготовки целесообразно провести на догоспитальном этапе.
5. Предложите метод лечения выявленной патологии.
6. Подберите адекватный метод обезболивания.

4. Задания для групповой работы

1. Установка положения пациента и положения врача, света стоматологического светильника для обследования внешнего вида стоматологического пациента, особенности для обследования верхней и нижней челюсти с соблюдением эргономических принципов, техники безопасности, и санитарно-эпидемиологического режима (на Ординаторах).
2. Опрос пациента, выяснение жалоб, анамнеза заболевания, анамнеза жизни, общесоматического статуса, аллергологического анамнеза.
3. Осмотр внешнего вида больного. Определение степени открывания рта. Осмотр полости рта стоматологического больного с помощью стоматологического инструментария (шпатель, зеркало, пинцет).
4. Заполнение медицинской карты обследуемого стоматологического больного, постановка окончательного диагноза.

Самостоятельная внеаудиторная работа обучающихся по теме:

Задания для самостоятельной внеаудиторной работы ординаторов по указанной теме:

1) *Ознакомиться с теоретическим материалом по теме занятия с использованием конспектов лекций, рекомендуемой учебной литературы.*

2) *Ответить на вопросы для самоконтроля:*

1. Общее обезболивание при операциях в полости рта, на челюстях и мягких тканях лица и шеи.
2. Показания и противопоказания к общему обезболиванию.
3. Особенности ингаляционного наркоза
4. Особенности неингаляционного наркоза
5. Препараты для общего обезболивания и их клиническая характеристика.
6. Особенности работы врача-стоматолога хирурга при проведении общего обезболивания.

Рекомендуемая литература:

Основная:

1. Хирургическая стоматология : учебник. Под ред. Т. Г. Робустовой М. : "Медицина", 2010
2. Местное обезболивание в стоматологии, топографо-анатомическое обоснование способов его применения: учебное пособие. С.Н. Громова, Л.М. Железнов, И.В. Уразова и др. Киров: ФГБОУ ВО Кировский ГМУ Минздрава России, 2018

Дополнительная:

1. Хирургическая стоматология : учебник. Под ред. В. В. Афанасьева М. : ГЭОТАР-Медиа, 2016
2. Хирургия зубов и органов полости рта : руководство. Под ред. Ю. В. Ефимова М. : Мед. книга, 2010
3. Хирургическая стоматология и челюстно-лицевая хирургия : национальное рук. с компакт-диском Под ред. А. А. Кулакова М. : "ГЭОТАР-Медиа", 2010

Семинарское занятие 2.1: Особенности местного обезболивания в хирургической стоматологии.

Цель: Дать понятие об анестезиологическом обеспечении в хирургической стоматологии.

Изучить особенности местного обезболивания при операциях в полости рта, на челюстях и мягких тканях лица и шеи.

Задачи:

Рассмотреть: Анестезиологическое обеспечение в хирургической стоматологии. **Обучить:** Особенности местного обезболивания при операциях в полости рта, на челюстях и мягких тканях лица и шеи

Изучить: Показания и противопоказания к местному обезболиванию.

Сформировать: Представление об особенностях местного обезболивания при операциях в полости рта, на челюстях и мягких тканях лица и шеи.

Обучающийся должен знать:

- препараты для местной анестезии
- способы местной анестезии
- особенности чувствительной иннервации ЧЛО
- топографию основных нервных стволов и основные анатомические ориентиры ЧЛО
- правила анестезиологического обеспечения в хирургической стоматологии
- особенности местного обезболивания при операциях в полости рта, на челюстях и мягких тканях лица и шеи
- показания и противопоказания к местному обезболиванию

Обучающийся должен уметь:

- Записать зубную формулу при осмотре пациента
- Выяснить жалобы, собрать анамнез заболевания и анамнез жизни пациента
- Оценить нуждаемость в стоматологическом лечении
- Определить с помощью рентгенограммы или визиограммы патоморфологическую форму периодонтита.
- Проводить дифференциальную диагностику заболеваний
- Поставить диагноз согласно МКБ-10

Обучающийся должен владеть навыками:

- Опроса и осмотра пациента
- Записи зубной формулы
- Клинической и рентгенологической интерпретации формы периодонтита
- Проведения местной анестезии при удалении зубов по острым показаниям.

Самостоятельная аудиторная работа обучающихся по теме:

1. Ответить на вопросы по теме занятия.

1. История развития анестезии в стоматологии
2. Анестезиологическое обеспечение в хирургической стоматологии.
3. Местное обезболивание при операциях в полости рта, на челюстях и мягких тканях лица и шеи.
4. Показания и противопоказания к местному обезболиванию.

2. Практическая работа:

1) Разобрать клинический случай по истории болезни

2) Проверить свои знания с использованием тестового контроля:

1. При проводниковой анестезии наблюдается блокада какого вида чувствительности?:

- а) тактильной;
- б) болевой;
- в) температурной;
- г) вкусовой;
- д) секреторной.

2. По данным С.Н. Вайсблата расстояние от нижнечелюстного отверстия до полулунной вырезки нижней челюсти равно:

- а) около 5 мм;
- б) около 10 мм;
- в) около 16 мм;
- г) около 22 мм.

3. Нижнечелюстное отверстие прикрыто костным выступом - язычком:

- а) спереди и сверху;
- б) спереди и снизу;
- в) сзади и сверху;
- г) сзади и снизу.

4. Основной вид обезболивания, применяемый при операции удаления зуба:

- а) местное
- б) общее (наркоз)
- в) комбинированное
- г) нейролептанальгезия
- д) акупунктура

5. Верхнечелюстной нерв выходит из полости черепа через:

- а). сонное отверстие
- б) овальное отверстие
- в) остистое отверстие
- г) круглое отверстие
- д) слепое отверстие

6. В зону обезболивания при туберальной анестезии входят:

- а) 1.8, 1-7, 1.6, 2.6, 2.7, 2.8
- б) 1.8, 2.8
- в) 1.5, 1.4, 2.4, 2.5
- г) 1.8, 1.7, 1.6, 1.5, 1.4, 2.4, 2.5, 2.6, 2.7, 2.8
- д) 17, 16, 26, 27

3. Решить ситуационные задачи:

1) Алгоритм разбора задачи:

- проанализировать данные представленные в задаче (жалобы и данные объективного обследования пациента);
- на основании клинических данных и методов дополнительного исследования

сформулировать диагноз;

- какие дополнительные методы обследования необходимы для подтверждения диагноза;

- составьте план лечения.

2) Пример задачи с разбором по алгоритму

Пример ситуационной задачи.

Пациент Л. 40 лет поступил в клинику с жалобами на боли при накусывании на 2.5 зуб, чувство «выросшего» зуба.

Развитие настоящего заболевания: со слов больного, два дня назад появилась боль в области зуба 2.5, усиливающаяся при накусывании. В течение суток боли усиливались, стало невозможно накусить на зуб. Появилось ощущение выпирания зуба из зубного ряда.

Общее состояние удовлетворительное. Температура тела 36.6 °С. Сознание ясное в пространстве и времени ориентирован. Кожные покровы чистые, нормальной влажности и окраски.

Местный статус: конфигурация лица не изменена, кожные покровы нормальной окраски, без патологических изменений. Регионарные лимфатические узлы эластической консистенции, подвижные, не спаянные с окружающими мягкими тканями, диаметром 1,0 см, при пальпации безболезненные. На жевательной поверхности измененного в цвете 2.5 зуба имеется пломба, слизистая оболочка с вестибулярной стороны слегка отечна и гиперемирована.

Переходная складка нормальной глубины, при пальпации — болезненность в проекции верхушки корня 2.5 зуба.

Перкуссия зуба 2.5 резко болезненна, подвижность 1 степени.

Контрольные вопросы.

1. Поставьте диагноз.
2. Какие дополнительные методы исследования необходимо провести.
3. Проведите дифференциальную диагностику.
4. Охарактеризуйте этапы плана лечения.
5. Меры профилактики, рекомендованные в указанном случае.

Ответ на задачу.

1. Острый периодонтит
2. Клинико-инструментальная диагностика.
3. Острый пульпит, острый периостит, обострение хронического периодонтита, нагноение околокорневой кисты, одонтогенный гайморит.
4. Терапевтическое лечение — ликвидация воспаления, консультация по поводу сохранения или удаления 2.5. ОУЗ. 25 — в случае неэффективности / невозможности терапевтического лечения.
5. Лечение кариеса и его осложнений

3) Задача для самостоятельного разбора на занятии

Ситуационная задача.

Пациентка Р., 30 лет. Подберите способ местной анестезии, дозировку и вид анестетика при удалении зуба 4.5

Контрольные вопросы.

1. Поставьте диагноз.
2. Какие дополнительные методы исследования необходимо провести.
3. Проведите дифференциальную диагностику.
4. Охарактеризуйте этапы плана лечения.
5. Меры профилактики, рекомендованные в указанном случае.

4. Задания для групповой работы:

- 1) Разобрать клинический случай по истории болезни.
- 2) Разобрать презентацию на тему:

Виды местных анестетиков

Самостоятельная внеаудиторная работа обучающихся по теме:

Задания для самостоятельной внеаудиторной работы ординаторов по указанной теме:

1) Ознакомиться с теоретическим материалом по теме занятия с использованием конспектов лекций, рекомендуемой учебной литературой.

2) Ответить на вопросы для самоконтроля:

1. История развития анестезии в стоматологии
2. Анестезиологическое обеспечение в хирургической стоматологии.
3. Местное обезболивание при операциях в полости рта, на челюстях и мягких тканях лица и шеи.
4. Показания и противопоказания к местному обезболиванию.

3) Проверить свои знания с использованием тестового контроля:

1. При проводниковой анестезии наблюдается блокада какого вида чувствительности?:

- а) тактильной;
- б) болевой;
- в) температурной;
- г) вкусовой;
- д) секреторной.

2. По данным С.Н. Вайсблата расстояние от нижнечелюстного отверстия до полулунной вырезки нижней челюсти равно:

- а) около 5 мм;
- б) около 10 мм;
- в) около 16 мм;
- г) около 22 мм.

3. Нижнечелюстное отверстие закрыто костным выступом - язычком:

- а) спереди и сверху;

- б) спереди и снизу;
 - в) сзади и сверху;
 - г) сзади и снизу.
4. Основной вид обезболивания, применяемый при операции удаления зуба:
- а) местное
 - б) общее (наркоз)
 - в) комбинированное
 - г) нейролептанальгезия
 - д) акупунктура
5. Верхнечелюстной нерв выходит из полости черепа через:
- а) сонное отверстие
 - б) овальное отверстие
 - в) остистое отверстие
 - г) круглое отверстие
 - д) слепое отверстие
6. В зону обезболивания при туберальной анестезии входят:
- а) 1.8, 1-7, 1.6, 2.6, 2.7, 2.8
 - б) 1.8, 2.8
 - в) 1.5, 1.4, 2.4, 2.5
 - г) 1.8, 1.7, 1.6, 1.5, 1.4, 2.4, 2.5, 2.6, 2.7, 2.8
 - д) 17, 16, 26, 27

4) Подготовить презентацию на тему:

Виды местных анестетиков

Рекомендуемая литература:

Основная:

1. Хирургическая стоматология : учебник. Под ред. Т. Г. Робустовой М. : "Медицина", 2010
2. Местное обезболивание в стоматологии, топографо-анатомическое обоснование способов его применения: учебное пособие. С.Н. Громова, Л.М. Железнов, И.В. Уразова и др. Киров: ФГБОУ ВО Кировский ГМУ Минздрава России, 2018

Дополнительная:

1. Хирургическая стоматология : учебник. Под ред. В. В. Афанасьева М. : ГЭОТАР-Медиа, 2016
2. Хирургия зубов и органов полости рта : руководство. Под ред. Ю. В. Ефимова М. : Мед. книга, 2010
3. Хирургическая стоматология и челюстно-лицевая хирургия : национальное рук. с компакт-диском Под ред. А. А. Кулакова М. : "ГЭОТАР-Медиа", 2010

Семинарское занятие 2.2: Механизмы действия местноанестезирующих препаратов

Цель: Изучить механизмы действия местных анестетиков и обосновать выбор местноанестезирующих препаратов.

Задачи:

Рассмотреть: Разнообразие современных местных анестетиков

Обучить: Выбору местноанестезирующих препаратов

Изучить: Механизмы действия местных анестетиков.

Сформировать: Представление о механизмах действия и обоснования выбора местноанестезирующих препаратов.

Обучающийся должен знать:

- препараты для местной анестезии
- способы местной анестезии
- особенности анатомии ЧЛЮ
- механизмы действия местных анестетиков
- обоснование выбора местного анестетика

Обучающийся должен уметь:

- Записать зубную формулу при осмотре пациента
- Выяснить жалобы, собрать анамнез заболевания и анамнез жизни пациента
- Оценить нуждаемость в стоматологическом лечении
- Определить с помощью рентгенограммы или визиограммы патоморфологическую форму периодонтита.
- Проводить дифференциальную диагностику заболеваний
- Поставить диагноз согласно МКБ-10

Обучающийся должен владеть навыками:

- Опроса и осмотра пациента
- Записи зубной формулы
- Клинической и рентгенологической интерпретации формы периодонтита
- Проведения местной анестезии при удалении зубов по острым показаниям.

Самостоятельная аудиторная работа обучающихся по теме:

1. Ответить на вопросы по теме занятия.

1. Разнообразие местных анестетиков на современном рынке.
2. Механизмы действия местных анестетиков.
3. Особенности фармакодинамики и фармакокинетики некоторых местноанестезирующих препаратов.
4. Обоснование выбора местноанестезирующих препаратов.
5. Выбор местных анестетиков для беременных

6. Выбор местных анестетиков для детей
7. Выбор местных анестетиков для людей старческого возраста и при наличии соматических заболеваний
8. Взаимодействие местных анестетиков с другими лекарственными препаратами.

2. Практическая работа:

1) Разобрать клинический случай по истории болезни.

2) Проверить свои знания с использованием тестового контроля:

1. Раствор новокаина легко гидролизует в какой среде?:
 - а) кислой;
 - б) щелочной;
 - в) легко в любой среде
2. Гидролиз новокаина происходит за счет какого фермента:
 - а) холинэстеразы и новокаинэстеразы;
 - б) ацетилхолина;
 - в) бета-лактомазы
3. Какой анестетик менее опасен, если он:
 - а) медленно разрушается и затрудненно выводится из организма
 - б) быстро разрушается и ускоренно выводится из организма.
4. Лидокаин расщепляется в каком органе?:
 - а) почках;
 - б) мышцах;
 - в) печени
 - г) в крови,
 - д) в миокарде
5. Что характерно для новокаина?
 - а) Эффективность при всех видах анестезии
 - б) Эффективность при инфильтрационной и проводниковой анестезии.
 - в) Эффективность при поверхностной анестезии
 - г) Высокая токсичность
 - д) Длительность действия при инфильтрационной анестезии 2 часа
6. Почему в воспаленных тканях активность местных анестетиков снижена?
 - а) Местные анестетики разрушаются в кислой среде тканей.
 - б) В кислой среде нарушается гидролиз соли и освобождение активного основания анестетика.
 - в) В кислой среде активируется гидролиз соли и освобождение основания

3. Решить ситуационные задачи:

1) Алгоритм разбора задачи:

- проанализировать данные представленные в задаче (жалобы и данные объективного обследования пациента);
- на основании клинических данных и методов дополнительного исследования сформулировать диагноз;
- какие дополнительные методы обследования необходимы для подтверждения диагноза;
- составьте план лечения.

2) Пример задачи с разбором по алгоритму:

Пример ситуационной задачи.

Пациент Л. 40 лет поступил в клинику с жалобами на боли при накусывании на 2.5 зуб, чувство «выросшего» зуба.

Развитие настоящего заболевания: со слов больного, два дня назад появилась боль в области зуба 2.5, усиливающаяся при накусывании. В течение суток боли усиливались, стало невозможно накусить на зуб. Появилось ощущение выпирания зуба из зубного ряда.

Общее состояние удовлетворительное. Температура тела 36.6 °С. Сознание ясное в пространстве и времени ориентирован. Кожные покровы чистые, нормальной влажности и окраски.

Местный статус: конфигурация лица не изменена, кожные покровы нормальной окраски, без патологических изменений. Регионарные лимфатические узлы эластической консистенции, подвижные, не спаянные с окружающими мягкими тканями, диаметром 1,0 см, при пальпации безболезненные. На жевательной поверхности измененного в цвете 2.5 зуба имеется пломба, слизистая оболочка с вестибулярной стороны слегка отечна и гиперемирована. Переходная складка нормальной глубины, при пальпации — болезненность в проекции верхушки корня 2.5 зуба. Перкуссия зуба 2.5 резко болезненна, подвижность 1 степени.

Контрольные вопросы.

1. Поставьте диагноз.
2. Какие дополнительные методы исследования необходимо провести.
3. Проведите дифференциальную диагностику.
4. Охарактеризуйте этапы плана лечения.
5. Меры профилактики, рекомендованные в указанном случае.

Ответ на задачу.

1. Острый периодонтит
2. Клинико-инструментальная диагностика.
3. Острый пульпит, острый периостит, обострение хронического периодонтита, нагноение околокорневой кисты, одонтогенный гайморит.
4. Терапевтическое лечение — ликвидация воспаления, консультация по поводу сохранения или удаления 2.5.

ОУЗ. 25 — в случае неэффективности / невозможности терапевтического лечения.

5. Лечение кариеса и его осложнений

3) Задача для самостоятельного разбора на занятии

Ситуационная задача.

Пациентка М., 35 лет. 10 недель беременности. Подберите способ местной анестезии, дозировку и вид анестетика при удалении зуба 3.6

Контрольные вопросы.

1. Поставьте диагноз.
2. Какие дополнительные методы исследования необходимо провести.
3. Проведите дифференциальную диагностику.
4. Охарактеризуйте этапы плана лечения.
5. Меры профилактики, рекомендованные в указанном случае.

4. Задания для групповой работы:

Заслушать подготовленные презентации на тему:

1. Виды седации на стоматологическом приеме.
2. Наркоз во время проведения операций на приеме врача-стоматолога-хирурга.

Самостоятельная внеаудиторная работа обучающихся по теме:

Задания для самостоятельной внеаудиторной работы ординаторов по указанной теме:

1) Ознакомиться с теоретическим материалом по теме занятия с использованием конспектов лекций, рекомендуемой учебной литературой.

2) Ответить на вопросы для самоконтроля:

1. Разнообразие местных анестетиков на современном рынке.
2. Механизмы действия местных анестетиков.
3. Особенности фармакодинамики и фармакокинетики некоторых местноанестезирующих препаратов.
4. Обоснование выбора местноанестезирующих препаратов.
5. Выбор местных анестетиков для беременных
6. Выбор местных анестетиков для детей
7. Выбор местных анестетиков для людей старческого возраста и при наличии соматических заболеваний
8. Взаимодействие местных анестетиков с другими лекарственными препаратами.

3) Проверить свои знания с использованием тестового контроля:

1. Раствор новокаина легко гидролизуется в какой среде?:
 - а) кислой;
 - б) щелочной;
 - в) легко в любой среде
 2. Гидролиз новокаина происходит за счет какого фермента:
 - а) холинэстеразы и новокаинэстеразы;
 - б) ацетилхолина;
 - в) бета-лактомазы
 3. Какой анестетик менее опасен, если он:
 - а) медленно разрушается и затрудненно выводится из организма
 - б) быстро разрушается и ускоренно выводится из организма.
 4. Лидокаин расщепляется в каком органе?:
 - а) почках;
 - б) мышцах;
 - в) печени
 - г) в крови,
 - д) в миокард.
 5. Что характерно для новокаина?
 - а) Эффективность при всех видах анестезии
 - б) Эффективность при инфильтрационной и проводниковой анестезии.
 - в) Эффективность при поверхностной анестезии
 - г) Высокая токсичность
 - д) Длительность действия при инфильтрационной анестезии 2 часа
 6. Почему в воспаленных тканях активность местных анестетиков снижена?
 - а) Местные анестетики разрушаются в кислой среде тканей.
 - б) В кислой среде нарушается гидролиз соли и освобождение активного основания анестетика.
 - в) В кислой среде активизируется гидролиз соли и освобождение основания
- 4) Подготовить презентации на темы:
1. Виды седации на стоматологическом приеме.
 2. Наркоз во время проведения операций на приеме врача-стоматолога-хирурга.

Рекомендуемая литература:

Основная:

1. Хирургическая стоматология : учебник. Под ред. Т. Г. Робустовой М. : "Медицина", 2010

2. Местное обезболивание в стоматологии, топографо-анатомическое обоснование способов его применения: учебное пособие. С.Н. Громова, Л.М. Железнов, И.В. Уразова и др. Киров: ФГБОУ ВО Кировский ГМУ Минздрава России, 2018

Дополнительная:

1. Хирургическая стоматология : учебник. Под ред. В. В. Афанасьева М. : ГЭОТАР-Медиа, 2016
2. Хирургия зубов и органов полости рта : руководство. Под ред. Ю. В. Ефимова М. : Мед. книга, 2010
3. Хирургическая стоматология и челюстно-лицевая хирургия : национальное рук. с компакт-диском Под ред. А. А. Кулакова М. : "ГЭОТАР-Медиа", 2010

Семинарское занятие 2.3: Правила подбора местных анестетиков в амбулаторной хирургической стоматологии.

Цель: Изучить виды местных анестетиков.

Задачи:

Рассмотреть: Разнообразие современных местных анестетиков.

Обучить: Правилам подбора местных анестетиков в зависимости от клинической ситуации

Изучить: Виды местных анестетиков.

Сформировать: Представление о видах местных анестетиков.

Обучающийся должен знать:

- препараты для местной анестезии
- способы местной анестезии
- особенности анатомии ЧЛЮ
- виды местных анестетиков и их групповые характеристики

Обучающийся должен уметь:

- Записать зубную формулу при осмотре пациента
- Выяснить жалобы, собрать анамнез заболевания и анамнез жизни пациента
- Оценить нуждаемость в стоматологическом лечении
- Определить с помощью рентгенограммы или визиограммы патоморфологическую форму периодонтита.
- Проводить дифференциальную диагностику заболеваний
- Поставить диагноз согласно МКБ-10

Обучающийся должен владеть навыками:

- Опроса и осмотра пациента
- Записи зубной формулы
- Клинической и рентгенологической интерпретации формы периодонтита
- Проведения местной анестезии при удалении зубов по острым показаниям.

Самостоятельная аудиторная работа обучающихся по теме:

1. Ответить на вопросы по теме занятия.

1. Разнообразие местных анестетиков на современном рынке.
2. Местные анестетики и их виды.
3. Характеристика группы эфирных анестетиков
4. Характеристика группы амидных анестетиков
5. Классификация местных анестетиков по продолжительности действия
6. Токсичность местных анестетиков.

2. Практическая работа:

- 1) Разобрать клинический случай по истории болезни.
- 2) Проверить свои знания с использованием тестового контроля:

1. Мепивакаин - анестетик, относящийся к группе:

- а) сложных эфиров;
- б) амидов;
- в) артикаина гидрохлорид,
- г) этиловый эфир

2. Лидокаин относится:

- а) к амину;
- б) к эфиру;
- в) к амиду;
- г). к производному изохинолина;
- д) к адамантильному радикалу.

3. Длительность действия бупивакаина:

- а) до 30 минут;
- б) до 1 часа;
- в) до 2-3 часов;
- г) до 5-6 часов;
- д) до 12-13 часов

4. Что характерно для тримекаина?

- а) Эффективность при всех видах анестезии.
- б) Эффективность при инфильтрационной и проводниковой анестезии.
- в) Высокая токсичность.
- г) Раздражение тканей
- д) Не требуется дополнительное введение сосудосуживающих средств.

5. Отметить вещество, применяемое для поверхностной анестезии.

- а) Тримекаин
- б) Бупивакаин
- в) Дикаин
- г) Новокаин

3. Решить ситуационные задачи:

1) Алгоритм разбора задачи:

- проанализировать данные представленные в задаче (жалобы и данные объективного обследования пациента);
- на основании клинических данных и методов дополнительного исследования сформулировать диагноз;
- какие дополнительные методы обследования необходимы для подтверждения диагноза;
- составьте план лечения.

2) Пример задачи с разбором по алгоритму:

Пример ситуационной задачи.

Пациент Л. 40 лет поступил в клинику с жалобами на боли при накусывании на 2.5 зуб, чувство «выросшего» зуба.

Развитие настоящего заболевания: со слов больного, два дня назад появилась боль в области зуба 2.5, усиливающаяся при накусывании. В течение суток боли усиливались, стало невозможно накусить на зуб. Появилось ощущение выпирания зуба из зубного ряда.

Общее состояние удовлетворительное. Температура тела 36.6 °С. Сознание ясное в пространстве и времени ориентирован. Кожные покровы чистые, нормальной влажности и окраски.

Местный статус: конфигурация лица не изменена, кожные покровы нормальной окраски, без патологических изменений. Регионарные лимфатические узлы эластической консистенции, подвижные, не спаянные с окружающими мягкими тканями, диаметром 1,0 см, при пальпации безболезненные. На жевательной поверхности измененного в цвете 2.5 зуба имеется пломба, слизистая оболочка с вестибулярной стороны слегка отечна и гиперемирована.

Переходная складка нормальной глубины, при пальпации — болезненность в проекции верхушки корня 2.5 зуба.

Перкуссия зуба 2.5 резко болезненна, подвижность 1 степени.

Контрольные вопросы.

1. Поставьте диагноз.
2. Какие дополнительные методы исследования необходимо провести.
3. Проведите дифференциальную диагностику.
4. Охарактеризуйте этапы плана лечения.
5. Меры профилактики, рекомендованные в указанном случае.

Ответ на задачу.

1. Острый периодонтит
2. Клинико-инструментальная диагностика.
3. Острый пульпит, острый периостит, обострение хронического периодонтита, нагноение околокорневой кисты, одонтогенный гайморит.
4. Терапевтическое лечение — ликвидация воспаления, консультация по поводу сохранения или удаления 2.5. ОУЗ. 25 — в случае неэффективности / невозможности терапевтического лечения.
5. Лечение кариеса и его осложнений.

3) Задача для самостоятельного разбора на занятии:

Ситуационная задача.

1. Подберите способ местной анестезии, дозировку и вид анестетика при удалении зуба 6.5 ребенку 7 лет.

Контрольные вопросы.

1. Поставьте диагноз.
2. Какие дополнительные методы исследования необходимо провести.
3. Проведите дифференциальную диагностику.
4. Охарактеризуйте этапы плана лечения.
5. Меры профилактики, рекомендованные в указанном случае.

4. Задания для групповой работы:

Разобрать клинический случай по истории болезни.

Самостоятельная внеаудиторная работа обучающихся по теме:

Задания для самостоятельной внеаудиторной работы ординаторов по указанной теме:

1) Ознакомиться с теоретическим материалом по теме занятия с использованием конспектов лекций, рекомендуемой учебной литературой.

2) Ответить на вопросы для самоконтроля:

1. Разнообразие местных анестетиков на современном рынке.
2. Местные анестетики и их виды.
3. Характеристика группы эфирных анестетиков
4. Характеристика группы амидных анестетиков
5. Классификация местных анестетиков по продолжительности действия
6. Токсичность местных анестетиков.

3) Проверить свои знания с использованием тестового контроля:

1. Мепивакаин - анестетик, относящийся к группе:

- а) сложных эфиров;
- б) амидов;
- в) артикаина гидрохлорид,

- г) этиловый эфир
2. Лидокаин относится:
- к амину;
 - к эфиру;
 - к амиду;
 - к производному изохинолина;
 - к адамантильному радикалу.
3. Длительность действия бупивакаина:
- до 30 минут;
 - до 1 часа;
 - до 2-3 часов;
 - до 5-6 часов;
 - до 12-13 часов
4. Что характерно для тримекаина?
- Эффективность при всех видах анестезии.
 - Эффективность при инфильтрационной и проводниковой анестезии.
 - Высокая токсичность.
 - Раздражение тканей
 - Не требуется дополнительное введение сосудосуживающих средств.
5. Отметить вещество, применяемое для поверхностной анестезии.
- Тримекаин
 - Бупивакаин
 - Дикаин
 - Новокаин

Рекомендуемая литература:

Основная:

- Хирургическая стоматология : учебник. Под ред. Т. Г. Робустовой М. : "Медицина", 2010
- Местное обезболивание в стоматологии, топографо-анатомическое обоснование способов его применения: учебное пособие. С.Н. Громова, Л.М. Железнов, И.В. Уразова и др. Киров: ФГБОУ ВО Кировский ГМУ Минздрава России, 2018

Дополнительная:

- Хирургическая стоматология : учебник. Под ред. В. В. Афанасьева М. : ГЭОТАР-Медиа, 2016
- Хирургия зубов и органов полости рта : руководство. Под ред. Ю. В. Ефимова М. : Мед. книга, 2010
- Хирургическая стоматология и челюстно-лицевая хирургия : национальное рук. с компакт-диск Под ред. А. А. Кулакова М. : "ГЭОТАР-Медиа", 2010

Семинарское занятие 2.4: Правила подбора препаратов для премедикации.

Цель занятия: Дать понятие о премедикации при амбулаторных стоматологических вмешательствах

Задачи:

Рассмотреть: Необходимость проведения премедикации при амбулаторных стоматологических вмешательствах

Обучить: Правилам подбора препаратов для премедикации

Изучить: Показания и противопоказания для проведения премедикации при амбулаторных стоматологических вмешательствах

Сформировать: Представление о премедикации при амбулаторных стоматологических вмешательствах.

Обучающийся должен знать:

- препараты для местной анестезии
- способы местной анестезии
- особенности анатомии ЧЛЮ
- показания и противопоказания для местной анестезии
- осложнения при проведении местной анестезии
- особенности проведения премедикации при амбулаторных стоматологических вмешательствах

Обучающийся должен уметь:

- Записать зубную формулу при осмотре пациента
- Выяснить жалобы, собрать анамнез заболевания и анамнез жизни пациента
- Оценить нуждаемость в стоматологическом лечении
- Определить с помощью рентгенограммы или визиограммы патоморфологическую форму периодонтита.
- Проводить дифференциальную диагностику заболеваний
- Поставить диагноз согласно МКБ-10

Обучающийся должен владеть навыками:

- Опроса и осмотра пациента
- Записи зубной формулы
- Клинической и рентгенологической интерпретации формы периодонтита
- Проведения местной анестезии при удалении зубов по острым показаниям.

Самостоятельная аудиторная работа обучающихся по теме:

- Ответить на вопросы по теме занятия.

1. Показания и противопоказания к местной анестезии.
2. Психологическая подготовка пациента к вмешательству.
3. Обоснование необходимости проведения премедикации.
4. Препараты используемые для премедикации.
5. Проведение премедикации у детей.

2. Практическая работа

1) Разобрать клинический случай по истории болезни

2) Проверить свои знания с использованием тестового контроля:

1. Какое средство может быть использовано с целью премедикации перед удалением зубов?
 - а) тримекаин
 - б) триоксазин
 - в) тималин
 - г) кокаин
 - д) дикаин
2. Премедикация проводится при плановых операциях
 - а) за 2 часа до операции
 - б) непосредственно перед операцией
 - в) за сутки до операции
 - г) за 30 мин. до операции
3. При проведении премедикации перед общим обезболиванием используют
 - а) дитилин
 - б) гексанал
 - в) атропин
 - г) калипсол
4. Премедикация позволяет достигнуть (выберет правильную комбинацию ответов):
 - а) подавление психоэмоциональных реакций;
 - б) подавление нежелательных рефлекторных реакций со стороны блуждающего нерва на сердце;
 - в) уменьшения секреции бронхиальных желез;
 - г) усиления действия анестетиков;
 - д) снижение риска развития бронхоспазма.
5. Премедикация у плановых больных проводится (выберете правильную комбинацию ответов):
 - а) вечером накануне операции;
 - б) за 30 – 40 мин до операции;
 - в) на операционном столе;
 - г) во время операции;
 - д) после завершения операции.

3. Решить ситуационные задачи:

1) Алгоритм разбора задачи:

- проанализировать данные представленные в задаче (жалобы и данные объективного обследования пациента);
- на основании клинических данных и методов дополнительного исследования сформулировать диагноз;
- какие дополнительные методы обследования необходимы для подтверждения диагноза;
- составьте план лечения.

2) Пример задача с разбором по алгоритму

Пример ситуационной задачи.

Пациент Л. 40 лет поступил в клинику с жалобами на боли при накусывании на 2.5 зуб, чувство «выросшего» зуба.

Развитие настоящего заболевания: со слов больного, два дня назад появилась боль в области зуба 2.5, усиливающаяся при накусывании. В течение суток боли усиливались, стало невозможно накусить на зуб. Появилось ощущение выпирания зуба из зубного ряда.

Общее состояние удовлетворительное. Температура тела 36.6 °С. Сознание ясное в пространстве и времени ориентирован. Кожные покровы чистые, нормальной влажности и окраски.

Местный статус: конфигурация лица не изменена, кожные покровы нормальной окраски, без патологических изменений. Регионарные лимфатические узлы эластической консистенции, подвижные, не спаянные с окружающими мягкими тканями, диаметром 1,0 см, при пальпации безболезненные. На жевательной поверхности измененного в цвете 2.5 зуба имеется пломба, слизистая оболочка с вестибулярной стороны слегка отечна и гиперемирована.

Переходная складка нормальной глубины, при пальпации — болезненность в проекции верхушки корня 2.5 зуба.

Перкуссия зуба 2.5 резко болезненна, подвижность 1 степени.

Контрольные вопросы.

1. Поставьте диагноз.
2. Какие дополнительные методы исследования необходимо провести.
3. Проведите дифференциальную диагностику.
4. Охарактеризуйте этапы плана лечения.
5. Меры профилактики, рекомендованные в указанном случае.

Ответ на задачу.

1. Острый периодонтит
2. Клинико-инструментальная диагностика.
3. Острый пульпит, острый периостит, обострение хронического периодонтита, нагноение околокорневой

кисты, одонтогенный гайморит.

4. Терапевтическое лечение — ликвидация воспаления, консультация по поводу сохранения или удаления 2.5. ОУЗ. 25 — в случае неэффективности / невозможности терапевтического лечения.

5. Лечение кариеса и его осложнений.

3) Задача для самостоятельного разбора на занятии

Ситуационная задача.

В клинику обратились родители ребенка 7 лет. Ребенок панически боится стоматологических вмешательств, на контакт с врачом не идет. Ребенку показано удаление зубов 8.5, 8.4. Подберите способ местной анестезии, дозировку и вид анестетика при удалении зубов, а так же адекватный способ премедикации

Контрольные вопросы.

1. Поставьте диагноз.
2. Какие дополнительные методы исследования необходимо провести.
3. Проведите дифференциальную диагностику.
4. Охарактеризуйте этапы плана лечения.
5. Меры профилактики, рекомендованные в указанном случае..

4. Задания для групповой работы:

Разобрать клинический случай по истории болезни.

Самостоятельная внеаудиторная работа обучающихся по теме:

Задания для самостоятельной внеаудиторной работы ординаторов по указанной теме:

1) Ознакомиться с теоретическим материалом по теме занятия с использованием конспектов лекций, рекомендуемой учебной литературы.

2) Ответить на вопросы для самоконтроля:

1. Показания и противопоказания к местной анестезии.
2. Психологическая подготовка пациента к вмешательству.
3. Обоснование необходимости проведения премедикации.
4. Препараты используемые для премедикации.
5. Проведение премедикации у детей.

3) Проверить свои знания с использованием тестового контроля:

1. Какое средство может быть использовано с целью премедикации перед удалением зубов?
 - а) тримекаин
 - б) триоксазин
 - в) тималин
 - г) кокаин
 - д) дикаин
2. Премедикация проводится при плановых операциях
 - а) за 2 часа до операции
 - б) непосредственно перед операцией
 - в) за сутки до операции
 - г) за 30 мин. до операции
3. При проведении премедикации перед общим обезболиванием используют
 - а) дитилин
 - б) гексанал
 - в) атропин
 - г) калипсол
4. Премедикация позволяет достигнуть (выберет правильную комбинацию ответов):
 - а) подавление психоэмоциональных реакций;
 - б) подавление нежелательных рефлекторных реакций со стороны блуждающего нерва на сердце;
 - в) уменьшения секреции бронхиальных желез;
 - г) усиления действия анестетиков;
 - д) снижение риска развития бронхоспазма.
5. Премедикация у плановых больных проводится (выберете правильную комбинацию ответов):
 - а) вечером накануне операции;
 - б) за 30 – 40 мин до операции;
 - в) на операционном столе;
 - г) во время операции;
 - д) после завершения операции.

Рекомендуемая литература:

Основная:

1. Хирургическая стоматология : учебник. Под ред. Т. Г. Робустовой М. : "Медицина", 2010
2. Местное обезболивание в стоматологии, топографо-анатомическое обоснование способов его применения: учебное пособие. С.Н. Громова, Л.М. Железнов, И.В. Уразова и др. Киров: ФГБОУ ВО Кировский ГМУ Минздрава России, 2018

Дополнительная:

1. Хирургическая стоматология : учебник. Под ред. В. В. Афанасьева М. : ГЭОТАР-Медиа, 2016
2. Хирургия зубов и органов полости рта : руководство. Под ред. Ю. В. Ефимова М. : Мед. книга, 2010
3. Хирургическая стоматология и челюстно-лицевая хирургия : национальное рук. с компакт-диск Под ред. А. А. Кулакова М. : "ГЭОТАР-Медиа", 2010

Семинарское занятие 2.5: Клинические особенности ингаляционных анестетиков.

Цель занятия: Дать понятие об общем обезболивании при операциях в полости рта, на челюстях и мягких тканях лица и шеи. Рассмотреть ингаляционные анестетики. Изучить клинические особенности ингаляционных анестетиков.

Задачи:

Рассмотреть: Ингаляционные анестетики применяемые для общего обезбоживания при операциях в полости рта, на челюстях и мягких тканях лица и шеи.

Обучить: Основам применения общего обезбоживания.

Изучить: Клинические особенности ингаляционных анестетиков.

Сформировать: Представление об общем обезболивании при операциях в полости рта, на челюстях и мягких тканях лица и шеи.

Обучающийся должен знать:

- понятие об обезболивании в стоматологии
- особенности анатомии ЧЛЮ
- физиологические аспекты наркоза
- понятие об общем обезболивании в стоматологии
- клинические особенности ингаляционных анестетиков

Обучающийся должен уметь:

- Записать зубную формулу при осмотре пациента
- Выяснить жалобы, собрать анамнез заболевания и анамнез жизни пациента
- Оценить нуждаемость в стоматологическом лечении
- Определить с помощью рентгенограммы или визиограммы патоморфологическую форму периодонтита.
- Проводить дифференциальную диагностику заболеваний
- Поставить диагноз согласно МКБ-10

Обучающийся должен владеть навыками:

- Опроса и осмотра пациента
- Записи зубной формулы
- Клинической и рентгенологической интерпретации формы периодонтита
- Проведения местной анестезии при удалении зубов по острым показаниям.

Самостоятельная аудиторная работа обучающихся по теме:

1. Ответить на вопросы по теме занятия.

1. Общее обезбоживание при операциях в полости рта, на челюстях и мягких тканях лица и шеи.
2. Показания и противопоказания к общему обезболиванию.
3. Общее понятие о наркозе.
4. Стадии наркоза и их характеристика.
5. Ингаляционные анестетики.
6. Клинические особенности ингаляционных анестетиков.

2. Практическая работа:

1) Разобрать клинический случай по истории болезни

2) Проверить свои знания с использованием тестового контроля:

1. Какое обезбоживание целесообразно применить больному с повышенной чувствительностью к местным анестетикам для удаления зуба?

1. эндотрахеальный наркоз
2. внутривенный наркоз
3. проводниковую анестезию
4. электрофорез с новокаином
5. аппликационную анестезию

2. Какое из названий наркотических средств является синонимом фторотана?:

- а) галан;
- б) закись азота;
- в) тиопентал-натрий;
- г) кетамин.

3. Как изменяется давление под действием фторотана?:

- а) не изменяется;
- б) снижается;
- в) повышается.

4. Жидкое наркотическое средство, используемое для ингаляционного наркоза:

- а) фторотан
- б) калипсол
- в) циклопропан
- г) закись азота
- д) баралгин

5. Отметить правильное утверждение:

- а) фенobarбитал – производное бензодиазепина
- б) морфин – алкалоид изохинолинового ряда
- в) тиопентал-натрий – средство для неингаляционного наркоза
- д) галотан (фторотан) используют для неингаляционного наркоза

4) Подготовить презентацию «Методы общего ингаляционного обезбоживания при операциях в полости рта, на челюстях и мягких тканях лица и шеи».

3. Решить ситуационные задачи:

1) Алгоритм разбора задачи:

- проанализировать данные представленные в задаче (жалобы и данные объективного обследования пациента);
- на основании клинических данных и методов дополнительного исследования сформулировать диагноз;
- какие дополнительные методы обследования необходимы для подтверждения диагноза;
- составьте план лечения.

2) Пример задачи с разбором по алгоритму

Пример ситуационной задачи.

Пациент Л. 40 лет поступил в клинику с жалобами на боли при накусывании на 2.5 зуб, чувство «выросшего» зуба.

Развитие настоящего заболевания: со слов больного, два дня назад появилась боль в области зуба 2.5, усиливающаяся при накусывании. В течение суток боли усиливались, стало невозможно накусить на зуб. Появилось ощущение выпирания зуба из зубного ряда.

Общее состояние удовлетворительное. Температура тела 36.6 °С. Сознание ясное в пространстве и времени ориентирован. Кожные покровы чистые, нормальной влажности и окраски.

Местный статус: конфигурация лица не изменена, кожные покровы нормальной окраски, без патологических изменений. Регионарные лимфатические узлы эластической консистенции, подвижные, не спаянные с окружающими мягкими тканями, диаметром 1,0 см, при пальпации безболезненные. На жевательной поверхности измененного в цвете 2.5 зуба имеется пломба, слизистая оболочка с вестибулярной стороны слегка отечна и гиперемирована.

Переходная складка нормальной глубины, при пальпации — болезненность в проекции верхушки корня 2.5 зуба. Перкуссия зуба 2.5 резко болезненна, подвижность 1 степени.

Контрольные вопросы.

1. Поставьте диагноз.
2. Какие дополнительные методы исследования необходимо провести.
3. Проведите дифференциальную диагностику.
4. Охарактеризуйте этапы плана лечения.
5. Меры профилактики, рекомендованные в указанном случае.

Ответ на задачу.

1. Острый периодонтит
2. Клинико-инструментальная диагностика.
3. Острый пульпит, острый периостит, обострение хронического периодонтита, нагноение околокорневой кисты, одонтогенный гайморит.
4. Терапевтическое лечение — ликвидация воспаления, консультация по поводу сохранения или удаления 2.5 ОУЗ. 25 — в случае неэффективности / невозможности терапевтического лечения.
5. Лечение кариеса и его осложнений.

3) Задача для самостоятельного разбора на занятии

Ситуационная задача.

Мужчина, 33 года, обратился к хирургу-стоматологу с жалобами на дефект кончика носа. Кончик носа откусил знакомый 2 месяца назад. За помощью обратился сразу, однако кончик носа был утрачен безвозвратно. Проводили ежедневно перевязки. При внешнем осмотре обращает на себя внимание отсутствие кончика носа и частично крыльев, имеет место дефект 2,0x1,5 см. Края дефекта рубцово изменены. На коже лица имеют место быть единичные угри. Регионарные лимфатические узлы не пальпируются. Рот открывает в полном объеме, 4,5 см. СОПР розовая, влажная, без патологических элементов. Прикус ортогнатический. Зубные ряды полные, зубы санированы.

Контрольные вопросы.

1. Поставьте диагноз.
2. Какие дополнительные методы исследования необходимо провести.
3. Проведите дифференциальную диагностику.
4. Охарактеризуйте этапы плана лечения.
5. Меры профилактики, рекомендованные в указанном случае.

4. Задания для групповой работы:

Разобрать клинический случай по истории болезни.

Самостоятельная внеаудиторная работа обучающихся по теме:

Задания для самостоятельной внеаудиторной работы ординаторов по указанной теме:

1) Ознакомиться с теоретическим материалом по теме занятия с использованием конспектов лекций, рекомендуемой учебной литературы.

2) Ответить на вопросы для самоконтроля:

1. Общее обезболивание при операциях в полости рта, на челюстях и мягких тканях лица и шеи.
2. Показания и противопоказания к общему обезболиванию.
3. Общее понятие о наркозе.
4. Стадии наркоза и их характеристика.
5. Ингаляционные анестетики.
6. Клинические особенности ингаляционных анестетиков.

3) Проверить свои знания с использованием тестового контроля:

1. Какое обезболивание целесообразно применить больному с повышенной чувствительностью к местным анестетикам для удаления зуба?

1. эндотрахеальный наркоз
2. внутривенный наркоз

3. проводниковую анестезию
 4. электрофорез с новокаином
 5. аппликационную анестезию
2. Какое из названий наркотических средств является синонимом фторотана?:
- а) галан;
 - б) закись азота;
 - в) тиопентал-натрий;
 - г) кетамин.
3. Как изменяется давление под действием фторотана?:
- а) не изменяется;
 - б) снижается;
 - в) повышается.
4. Жидкое наркотическое средство, используемое для ингаляционного наркоза:
- а) фторотан
 - б) калипсол
 - в) циклопропан
 - г) закись азота
 - д) баралгин
5. Отметить правильное утверждение:
- а) фенобарбитал – производное бензодиазепина
 - б) морфин – алкалоид изохинолинового ряда
 - в) тиопентал-натрий – средство для неингаляционного наркоза
 - д) галотан (фторотан) используют для неингаляционного наркоза
- 4) Подготовить презентацию «Методы общего ингаляционного обезболивания при операциях в полости рта, начелюстях и мягких тканях лица и шеи».

Рекомендуемая литература:

Основная:

1. Хирургическая стоматология : учебник. Под ред. Т. Г. Робустовой М. : "Медицина", 2010
2. Местное обезболивание в стоматологии, топографо-анатомическое обоснование способов его применения: учебное пособие. С.Н. Громова, Л.М. Железнов, И.В. Уразова и др. Киров: ФГБОУ ВО Кировский ГМУ Минздрава России, 2018

Дополнительная:

1. Хирургическая стоматология : учебник. Под ред. В. В. Афанасьева М. : ГЭОТАР-Медиа, 2016
2. Хирургия зубов и органов полости рта : руководство. Под ред. Ю. В. Ефимова М. : Мед. книга, 2010
3. Хирургическая стоматология и челюстно-лицевая хирургия : национальное рук. с компакт-диском Под ред. А. А. Кулакова М. : "ГЭОТАР-Медиа", 2010

Семинарское занятие 2.6: Клинические особенности неингаляционных анестетиков.

Цель занятия: Дать понятие об общем обезболивании при операциях в полости рта, на челюстях и мягких тканях лица и шеи. Рассмотреть ингаляционные анестетики. Изучить клинические особенности ингаляционных анестетиков.

Задачи:

Рассмотреть: неингаляционные анестетики применяемые для общего обезбоживания при операциях в полости рта, на челюстях и мягких тканях лица и шеи.

Обучить: Основам применения общего обезбоживания.

Изучить: Клинические особенности неингаляционных анестетиков.

Сформировать: Представление о неингаляционных анестетиках, применяемых для общего обезбоживания при операциях в полости рта, на челюстях и мягких тканях лица и шеи.

Обучающийся должен знать:

- понятие об общем обезболивании в стоматологии
- особенности анатомии ЧЛЮ
- физиологические аспекты наркоза
- понятие об общем обезболивании в стоматологии
- клинические особенности неингаляционных анестетиков

Обучающийся должен уметь:

- Записать зубную формулу при осмотре пациента
- Выяснить жалобы, собрать анамнез заболевания и анамнез жизни пациента
- Оценить нуждаемость в стоматологическом лечении
- Определить с помощью рентгенограммы или визиограммы патоморфологическую форму периодонтита.
- Проводить дифференциальную диагностику заболеваний
- Поставить диагноз согласно МКБ-10

Обучающийся должен владеть навыками:

- Опроса и осмотра пациента
- Записи зубной формулы
- Клинической и рентгенологической интерпретации формы периодонтита
- Проведения местной анестезии при удалении зубов по острым показаниям.

Самостоятельная аудиторная работа обучающихся по теме:

1. Ответить на вопросы по теме занятия.

1. Общее обезболивание при операциях в полости рта, на челюстях и мягких тканях лица и шеи.
2. Показания и противопоказания к общему обезболиванию.
3. Общее понятие о внутривенном наркозе.
4. Неингаляционные анестетики.
5. Клинические особенности неингаляционных анестетиков.

2. Практическая работа:

1) Разобрать клинический случай по истории болезни

2) Проверить свои знания с использованием тестового контроля:

1. Тиопентал-натрия взрослым вводят в виде:

- а) 1% раствора;
- б) 2-2,5% раствора;
- в) 3-5% раствора;
- г) 5-10% раствора.

2. Во избежание ларинго- и бронхоспазма при введении тиопентал-натрия вводят:

- а) адреналин;
- б) атропин;
- в) мезатон;
- г) фентанил;
- д) бемеград

3. При какой дозе кетамина наблюдается минимальная его эффективность (около 2-х минут)?:

- а) 0,25 мг на 1 кг массы тела больного;
- б) 0,5 мг на 1 кг массы тела больного;
- в) 1,0 мг на 1 кг массы тела больного;
- г) 2,0 мг на 1 кг массы тела больного

4. Способом неингаляционного наркоза является:

- а) масочный
- б) внутривенный
- г) эндотрахеальный
- д) внутриартериальный
- е) внутримышечный

5. При нейролептанальгезии препараты вводят:

- а) энтерально
- б) внутривенно
- г) ингаляционно
- д) внутримышечно
- е) внутриартериально

6. Отметить средство для неингаляционного наркоза:

- а) азота закись
- б) диэтиловый эфир
- в) метоксифлюран
- г) натрия оксибутират
- д) галотан (фторотан)

3. Решить ситуационные задачи:

1) Алгоритм разбора задачи:

- проанализировать данные представленные в задаче (жалобы и данные объективного обследования пациента);

- на основании клинических данных и методов дополнительного исследования

сформулировать диагноз;

- какие дополнительные методы обследования необходимы для подтверждения диагноза;

- составьте план лечения.

2) Пример задачи с разбором по алгоритму:

Пример ситуационной задачи.

Пациент Л. 40 лет поступил в клинику с жалобами на боли при накусывании на 2.5 зуб, чувство «выросшего» зуба.

Развитие настоящего заболевания: со слов больного, два дня назад появилась боль в области зуба 2.5, усиливающаяся при накусывании. В течение суток боли усиливались, стало невозможно накусить на зуб. Появилось ощущение выпирания зуба из зубного ряда.

Общее состояние удовлетворительное. Температура тела 36,6 °С. Сознание ясное в пространстве и времени ориентирован. Кожные покровы чистые, нормальной влажности и окраски.

Местный статус: конфигурация лица не изменена, кожные покровы нормальной окраски, без патологических изменений. Регионарные лимфатические узлы эластической консистенции, подвижные, не спаянные с окружающими мягкими тканями, диаметром 1,0 см, при пальпации безболезненные.

На жевательной поверхности измененного в цвете 2.5 зуба имеется пломба, слизистая оболочка с вестибулярной стороны слегка отечна и гиперемирована. Переходная складка нормальной глубины, при пальпации — болезненность в проекции верхушки корня 2.5 зуба. Перкуссия зуба 2.5 резко болезненна, подвижность 1 степени.

Контрольные вопросы.

1. Поставьте диагноз.

2. Какие дополнительные методы исследования необходимо провести.

3. Проведите дифференциальную диагностику.

4. Охарактеризуйте этапы плана лечения.
5. Меры профилактики, рекомендованные в указанном случае.

Ответ на задачу.

1. Острый периодонтит
2. Клинико-инструментальная диагностика.
3. Острый пульпит, острый периостит, обострение хронического периодонтита, нагноение околокорневой кисты, одонтогенный гайморит.
4. Терапевтическое лечение — ликвидация воспаления, консультация по поводу сохранения или удаления 2.5. ОУЗ. 25 — в случае неэффективности / невозможности терапевтического лечения.
5. Лечение кариеса и его осложнений.

3) Задача для самостоятельного разбора на занятии

Ситуационная задача.

Больной К., 37 лет, жалобы на нарушение прикуса, затрудненное пережевывание пищи ограничение открывания рта. Бытовая травма 2 месяца назад. Упал с высоты. Сознание терял. Находился на лечении в отделении нейрохирургии. Направлен на лечение в отделение челюстно-лицевой хирургии. Определяется деформация нижней челюсти. Прикус изменен по типу перекрестного. Открывание рта ограничено до 1,5 см, болезненно. На зубах верхней и нижней челюсти имеются назубные шины Васильева.

Контрольные вопросы.

1. Поставьте диагноз.
2. Какие дополнительные методы исследования необходимо провести.
3. Проведите дифференциальную диагностику.
4. Охарактеризуйте этапы плана лечения.
5. Меры профилактики, рекомендованные в указанном случае.

4. Задания для групповой работы:

- 1) Разобрать клинический случай по истории болезни.
- 2) Заслушать подготовленные презентации на темы:
 - 1) Показания для проведения наркоза стоматологического пациента хирургического профиля.

Самостоятельная внеаудиторная работа обучающихся по теме:

Задания для самостоятельной внеаудиторной работы ординаторов по указанной теме:

1) Ознакомиться с теоретическим материалом по теме занятия с использованием конспектов лекций, рекомендуемой учебной литературой.

2) Ответить на вопросы для самоконтроля:

6. Общее обезболивание при операциях в полости рта, на челюстях и мягких тканях лица и шеи.
7. Показания и противопоказания к общему обезболиванию.
8. Общее понятие о внутривенном наркозе.
9. Неингаляционные анестетики.
10. Клинические особенности неингаляционных анестетиков.

3) Проверить свои знания с использованием тестового контроля:

1. Тиопентал-натрия взрослым вводят в виде:

- а) 1% раствора;
- б) 2-2,5% раствора;
- в) 3-5% раствора;
- г) 5-10% раствора.

2. Во избежание ларинго- и бронхоспазма при введении тиопентал-натрия вводят:

- а) адреналин;
- б) атропин;
- в) мезатон;
- г) фентанил;
- д) бемеград

3. При какой дозе кетамин наблюдается минимальная его эффективность (около 2-х минут)?:

- а) 0,25 мг на 1 кг массы тела больного;
- б) 0,5 мг на 1 кг массы тела больного;
- в) 1,0 мг на 1 кг массы тела больного;
- г) 2,0 мг на 1 кг массы тела больного

4. Способом неингаляционного наркоза является:

- а) масочный
- б) внутривенный
- г) эндотрахеальный
- д) внутриартериальный
- е) внутримышечный

5. При нейролептанальгезии препараты вводят:

- а) энтерально
- б) внутривенно
- г) ингаляционно
- д) внутримышечно
- е) внутриартериально

6. Отметить средство для неингаляционного наркоза:

- а) азота закись

- б) диэтиловый эфир
- в) метоксифлюран
- г) натрия оксибутират
- д) галотан (фторотан)

4) Подготовить компьютерную презентацию на тему:

1) Показания для проведения наркоза стоматологического пациента хирургического профиля.

Рекомендуемая литература:

Основная:

1. Хирургическая стоматология : учебник. Под ред. Т. Г. Робустовой М. : "Медицина", 2010
2. Местное обезболивание в стоматологии, топографо-анатомическое обоснование способов его применения: учебное пособие. С.Н. Громова, Л.М. Железнов, И.В. Уразова и др. Киров: ФГБОУ ВО Кировский ГМУ Минздрава России, 2018

Дополнительная:

1. Хирургическая стоматология : учебник. Под ред. В. В. Афанасьева М. : ГЭОТАР-Медиа, 2016
2. Хирургия зубов и органов полости рта : руководство. Под ред. Ю. В. Ефимова М. : Мед. книга, 2010
3. Хирургическая стоматология и челюстно-лицевая хирургия : национальное рук. с компакт-диском Под ред. А. А. Кулакова М. : "ГЭОТАР-Медиа", 2010

Семинарское занятие 2.7: Клинические особенности проведения общего обезболивания.

Цель занятия: Дать понятие об особенностях проведения общего обезболивания.

Задачи:

Рассмотреть: особенности проведения общего обезболивания

Обучить: Основам применения общего обезболивания.

Изучить: Клинические особенности проведения общего обезболивания у больных с различной патологией.

Сформировать: Представление об особенностях проведения общего обезболивания.

Обучающийся должен знать:

- понятие об общем обезболивании в стоматологии
- особенности анатомии ЧЛЮ
- физиологические аспекты наркоза
- клинические особенности ингаляционных и неингаляционных анестетиков
- понятие об общем обезболивании в стоматологии
- анестезиологическое обеспечение реконструктивных и пластических операций с применением микрохирургической техники

Обучающийся должен уметь:

- Записать зубную формулу при осмотре пациента
- Выяснить жалобы, собрать анамнез заболевания и анамнез жизни пациента
- Оценить нуждаемость в стоматологическом лечении
- Определить с помощью рентгенограммы или визиограммы патоморфологическую форму периодонтита.
- Проводить дифференциальную диагностику заболеваний
- Поставить диагноз согласно МКБ-10

Обучающийся должен владеть навыками:

- Опроса и осмотра пациента
- Записи зубной формулы
- Клинической и рентгенологической интерпретации формы периодонтита
- Проведения местной анестезии при удалении зубов по острым показаниям.

Самостоятельная аудиторная работа обучающихся по теме:

1. Ответить на вопросы по теме занятия.

1. Общее обезболивание при операциях в полости рта, на челюстях и мягких тканях лица и шеи.
2. Показания и противопоказания к общему обезболиванию.
3. Особенности ингаляционного наркоза
4. Особенности неингаляционного наркоза
5. Анестезиологическое обеспечение реконструктивных и пластических операций с применением микрохирургической техники.

2. Практическая работа:

1) Разобрать клинический случай по истории болезни

2) Проверить свои знания с использованием тестового контроля:

1. Какие препараты назначают для уменьшения секреции слюны при наркозе?:
 - а) адреналин или норадреналин;
 - б) 1% раствор пилокарпина;
 - в) атропин или метацин;
 - г) анальгетики.
2. Для уменьшения возбуждения при наркозе следует назначать:
 - а) анальгетики
 - б) барбитураты;
 - в) мышечные релаксанты.
3. Какие препараты расслабляют скелетную и дыхательную мускулатуру?:
 - а) анальгетики;

- б) барбитураты;
 - в) аналептики;
 - г) релаксанты;
 - д) антигистаминные препараты;
 - е) гипотензивные средства
4. Для премедикации и послеоперационного обезболивания применяют:
- а) опиоидные анальгетики
 - б) анксиолитики
 - в) ненаркотические анальгетики
 - г) антагонисты опиатных рецепторов
5. Отметить правильное утверждение:
- а) хлорпромазин (аминазин) – антидепрессант
 - б) диазепам (сибазон) вызывает анксиолитический эффект
 - в) тригексифенидил (циклодол) – средство для ингаляционного наркоза
 - г) дисульфирам (тетурам) вызывает психическую зависимость

3. Решить ситуационные задачи:

1) Алгоритм разбора задачи:

- проанализировать данные представленные в задаче (жалобы и данные объективного обследования пациента);
- на основании клинических данных и методов дополнительного исследования сформулировать диагноз;
- какие дополнительные методы обследования необходимы для подтверждения диагноза;
- составьте план лечения.

2) Пример задачи с разбором по алгоритму:

Пример ситуационной задачи.

Пациент Л. 40 лет поступил в клинику с жалобами на боли при накусывании на 2.5 зуб, чувство «выросшего» зуба.

Развитие настоящего заболевания: со слов больного, два дня назад появилась боль в области зуба 2.5, усиливающаяся при накусывании. В течение суток боли усиливались, стало невозможно накусить на зуб. Появилось ощущение выпирания зуба из зубного ряда.

Общее состояние удовлетворительное. Температура тела 36.6 °С. Сознание ясное в пространстве и времени ориентирован. Кожные покровы чистые, нормальной влажности и окраски.

Местный статус: конфигурация лица не изменена, кожные покровы нормальной окраски, без патологических изменений. Регионарные лимфатические узлы эластической консистенции, подвижные, не спаянные с окружающими мягкими тканями, диаметром 1,0 см, при пальпации безболезненные. На жевательной поверхности измененного в цвете 2.5 зуба имеется пломба, слизистая оболочка с вестибулярной стороны слегка отечна и гиперемирована. Переходная складка нормальной глубины, при пальпации — болезненность в проекции верхушки корня 2.5 зуба. Перкуссия зуба 2.5 резко болезненна, подвижность 1 степени.

Контрольные вопросы.

1. Поставьте диагноз.
2. Какие дополнительные методы исследования необходимо провести.
3. Проведите дифференциальную диагностику.
4. Охарактеризуйте этапы плана лечения.
5. Меры профилактики, рекомендованные в указанном случае.

Ответ на задачу.

1. Острый периодонтит
2. Клинико-инструментальная диагностика.
3. Острый пульпит, острый периостит, обострение хронического периодонтита, нагноение околокорневой кисты, одонтогенный гайморит.
4. Терапевтическое лечение — ликвидация воспаления, консультация по поводу сохранения или удаления 2.5. ОУЗ. 25 — в случае неэффективности / невозможности терапевтического лечения.
5. Лечение кариеса и его осложнений.

3) Задача для самостоятельного разбора на занятии:

Ситуационная задача.

Перечислите этапы пластики Филатовским стеблем. Объясните что такое «воспитание» (тренировка) стебля. Подберите методики адекватного обезбоживания для различных этапов пластики носа данным методом для пациента 22 лет.

Контрольные вопросы.

1. Поставьте диагноз.
2. Какие дополнительные методы исследования необходимо провести.
3. Проведите дифференциальную диагностику.
4. Охарактеризуйте этапы плана лечения.
5. Меры профилактики, рекомендованные в указанном случае.

4. Задания для групповой работы:

Разобрать клинический случай по истории болезни

Самостоятельная внеаудиторная работа обучающихся по теме:

Задания для самостоятельной внеаудиторной работы ординаторов по указанной теме:

- 1) Ознакомиться с теоретическим материалом по теме занятия с использованием конспектов лекций, рекомендуемой учебной литературы.

2) Ответить на вопросы для самоконтроля:

6. Общее обезболивание при операциях в полости рта, на челюстях и мягких тканях лица и шеи.
7. Показания и противопоказания к общему обезболиванию.
8. Особенности ингаляционного наркоза
9. Особенности неингаляционного наркоза
10. Анестезиологическое обеспечение реконструктивных и пластических операций с применением микрохирургической техники.

3) Проверить свои знания с использованием тестового контроля:

1. Какие препараты назначают для уменьшения секреции слюны при наркозе?:
 - а) адреналин или норадреналин;
 - б) 1% раствор пилокарпина;
 - в) атропин или метацин;
 - г) анальгетики.
2. Для уменьшения возбуждения при наркозе следует назначать:
 - а) анальгетики
 - б) барбитураты;
 - в) мышечные релаксанты.
3. Какие препараты расслабляют скелетную и дыхательную мускулатуру?:
 - а) анальгетики;
 - б) барбитураты;
 - в) аналептики;
 - г) релаксанты;
 - д) антигистаминные препараты;
 - е) гипотензивные средства
4. Для премедикации и послеоперационного обезбоживания применяют:
 - а) опиоидные анальгетики
 - б) анксиолитики
 - в) ненаркотические анальгетики
 - г) антагонисты опиатных рецепторов
5. Отметить правильное утверждение:
 - а) хлорпромазин (аминазин) – антидепрессант
 - б) диазепам (сибазон) вызывает анксиолитический эффект
 - в) тригексифенидил (циклодол) – средство для ингаляционного наркоза
 - г) дисульфирам (тетурам) вызывает психическую зависимость

Рекомендуемая литература:

Основная:

1. Хирургическая стоматология : учебник. Под ред. Т. Г. Робустовой М. : "Медицина", 2010
2. Местное обезболивание в стоматологии, топографо-анатомическое обоснование способов его применения: учебное пособие. С.Н. Громова, Л.М. Железнов, И.В. Уразова и др. Киров: ФГБОУ ВО Кировский ГМУ Минздрава России, 2018

Дополнительная:

1. Хирургическая стоматология : учебник. Под ред. В. В. Афанасьева М. : ГЭОТАР-Медиа, 2016
2. Хирургия зубов и органов полости рта : руководство. Под ред. Ю. В. Ефимова М. : Мед. книга, 2010
3. Хирургическая стоматология и челюстно-лицевая хирургия : национальное рук. с компакт-диском Под ред. А. А. Кулакова М. : "ГЭОТАР-Медиа", 2010

Семинарское занятие 2.8: Особенности проведения общего обезбоживания при реконструктивных и пластических операциях с применением микрохирургической техники.

Цель занятия: Дать понятие об особенностях анестезиологического обеспечения реконструктивных и пластических операций с применением микрохирургической техники.

Задачи:

Рассмотреть: особенности анестезиологического обеспечения реконструктивных и пластических операций с применением микрохирургической техники.

Обучить: Основам применения общего обезбоживания при реконструктивных и пластических операциях с применением микрохирургической техники.

Изучить: Клинические особенности проведения общего обезбоживания у больных с деформациями черепно-лицевой области.

Сформировать: Представление об особенностях анестезиологического обеспечения реконструктивных и пластических операций с применением микрохирургической техники.

Обучающийся должен знать:

- понятие об общем обезболивании в стоматологии
- особенности анатомии ЧЛЮ
- физиологические аспекты наркоза
- клинические особенности ингаляционных и неингаляционных анестетиков
- понятие об общем обезболивании в стоматологии
- анестезиологическое обеспечение реконструктивных и пластических операций с применением микрохирургической техники

Обучающийся должен уметь:

- Записать зубную формулу при осмотре пациента

- Выяснить жалобы, собрать анамнез заболевания и анамнез жизни пациента
- Оценить нуждаемость в стоматологическом лечении
- Определить с помощью рентгенограммы или визиограммы патоморфологическую форму периодонтита.
- Проводить дифференциальную диагностику заболеваний
- Поставить диагноз согласно МКБ-10

Обучающийся должен владеть навыками:

- Опроса и осмотра пациента
- Записи зубной формулы
- Клинической и рентгенологической интерпретации формы периодонтита
- Проведения местной анестезии при удалении зубов по острым показаниям.

Самостоятельная аудиторная работа обучающихся по теме:

1. Ответить на вопросы по теме занятия.

1. Общее обезболивание при операциях в полости рта, на челюстях и мягких тканях лица и шеи.
2. Показания и противопоказания к общему обезболиванию.
3. Особенности ингаляционного наркоза
4. Особенности неингаляционного наркоза
5. Анестезиологическое обеспечение реконструктивных и пластических операций с применением микрохирургической техники.

2. Практическая работа:

1) Разобрать клинический случай по истории болезни

2) Проверить свои знания с использованием тестового контроля:

1. Какие препараты назначают для уменьшения секреции слюны при наркозе?:

- а) адреналин или норадреналин;
- б) 1% раствор пилокарпина;
- в) атропин или метацин;
- г) анальгетики.

2. Для уменьшения возбуждения при наркозе следует назначать:

- а) анальгетики
- б) барбитураты;
- в) мышечные релаксанты.

3. Какие препараты расслабляют скелетную и дыхательную мускулатуру?:

- а) анальгетики;
- б) барбитураты;
- в) аналептики;
- г) релаксанты;
- д) антигистаминные препараты;
- е) гипотензивные средства

4. Для премедикации и послеоперационного обезбоживания применяют:

- а) опиоидные анальгетики
- б) анксиолитики
- в) ненаркотические анальгетики
- г) антагонисты опиатных рецепторов

5. Отметить правильное утверждение:

- а) хлорпромазин (аминазин) – антидепрессант
- б) диазепам (сибазон) вызывает анксиолитический эффект
- в) тригексифенидил (циклодол) – средство для ингаляционного наркоза
- г) дисульфирам (тетурам) вызывает психическую зависимость

3. Решить ситуационные задачи:

1) Алгоритм разбора задачи:

- проанализировать данные представленные в задаче (жалобы и данные объективного обследования пациента);

- на основании клинических данных и методов дополнительного исследования

сформулировать диагноз;

- какие дополнительные методы обследования необходимы для подтверждения диагноза;

- составьте план лечения.

2) Пример задачи с разбором по алгоритму:

Пример ситуационной задачи.

Пациент Л. 40 лет поступил в клинику с жалобами на боли при накусывании на 2.5 зуб, чувство «выросшего» зуба.

Развитие настоящего заболевания: со слов больного, два дня назад появилась боль в области зуба 2.5, усиливающаяся при накусывании. В течение суток боли усиливались, стало невозможно накусить на зуб. Появилось ощущение выпирания зуба из зубного ряда.

Общее состояние удовлетворительное. Температура тела 36.6 °С. Сознание ясное в пространстве и времени ориентирован. Кожные покровы чистые, нормальной влажности и окраски.

Местный статус: конфигурация лица не изменена, кожные покровы нормальной окраски, без патологических изменений. Регионарные лимфатические узлы эластической консистенции, подвижные, не спаянные с окружающими мягкими тканями, диаметром 1,0 см, при пальпации безболезненные. На жевательной поверхности измененного в цвете 2.5 зуба имеется пломба, слизистая оболочка с вестибулярной стороны слегка отечна и гиперемирована.

Переходная складка нормальной глубины, при пальпации — болезненность в проекции верхушки корня 2.5 зуба. Перкуссия зуба 2.5 резко болезненна, подвижность 1 степени.

Контрольные вопросы.

1. Поставьте диагноз.
2. Какие дополнительные методы исследования необходимо провести.
3. Проведите дифференциальную диагностику.
4. Охарактеризуйте этапы плана лечения.
5. Меры профилактики, рекомендованные в указанном случае.

Ответ на задачу.

2. Острый периодонтит
2. Клинико-инструментальная диагностика.
3. Острый пульпит, острый периостит, обострение хронического периодонтита, нагноение околокорневой кисты, одонтогенный гайморит.
4. Терапевтическое лечение — ликвидация воспаления, консультация по поводу сохранения или удаления 2.5. ОУЗ. 25 — в случае неэффективности / невозможности терапевтического лечения.
5. Лечение кариеса и его осложнений.

3) Задача для самостоятельного разбора на занятии:

Ситуационная задача.

Перечислите этапы пластики Филатовским стеблем. Объясните что такое «воспитание» (тренировка) стебля. Подберите методики адекватного обезболивания для различных этапов пластики носа данным методом для пациента 22 лет.

Контрольные вопросы.

1. Поставьте диагноз.
2. Какие дополнительные методы исследования необходимо провести.
3. Проведите дифференциальную диагностику.
4. Охарактеризуйте этапы плана лечения.
5. Меры профилактики, рекомендованные в указанном случае.

4. Задания для групповой работы:

Разобрать клинический случай по истории болезни

Самостоятельная внеаудиторная работа обучающихся по теме:

Задания для самостоятельной внеаудиторной работы ординаторов по указанной теме:

1) Ознакомиться с теоретическим материалом по теме занятия с использованием конспектов лекций, рекомендуемой учебной литературой.

2) Ответить на вопросы для самоконтроля:

6. Общее обезболивание при операциях в полости рта, на челюстях и мягких тканях лица и шеи.
7. Показания и противопоказания к общему обезболиванию.
8. Особенности ингаляционного наркоза
9. Особенности неингаляционного наркоза
10. Анестезиологическое обеспечение реконструктивных и пластических операций с применением микрохирургической техники.

3) Проверить свои знания с использованием тестового контроля:

1. Какие препараты назначают для уменьшения секреции слюны при наркозе?:

- а) адреналин или норадреналин;
- б) 1% раствор пилокарпина;
- в) атропин или метацин;
- г) анальгетики.

2. Для уменьшения возбуждения при наркозе следует назначать:

- а) анальгетики
- б) барбитураты;
- в) мышечные релаксанты.

3. Какие препараты расслабляют скелетную и дыхательную мускулатуру?:

- а) анальгетики;
- б) барбитураты;
- в) аналептики;
- г) релаксанты;
- д) антигистаминные препараты;
- е) гипотензивные средства

4. Для премедикации и послеоперационного обезболивания применяют:

- а) опиоидные анальгетики
- б) анксиолитики
- в) ненаркотические анальгетики
- г) антагонисты опиатных рецепторов

5. Отметить правильное утверждение:

- а) хлорпромазин (аминазин) — антидепрессант
- б) диазепам (сибазон) вызывает анксиолитический эффект
- в) тригексифенидил (циклодол) — средство для ингаляционного наркоза
- г) дисульфирам (тетурам) вызывает психическую зависимость

Рекомендуемая литература:

Основная:

1. Хирургическая стоматология : учебник. Под ред. Т. Г. Робустовой М. : "Медицина", 2010
2. Местное обезболивание в стоматологии, топографо-анатомическое обоснование способов его применения: учебное пособие. С.Н. Громова, Л.М. Железнов, И.В. Уразова и др. Киров: ФГБОУ ВО Кировский ГМУ Минздрава России, 2018

Дополнительная:

1. Хирургическая стоматология : учебник. Под ред. В. В. Афанасьева М. : ГЭОТАР-Медиа, 2016
2. Хирургия зубов и органов полости рта : руководство. Под ред. Ю. В. Ефимова М. : Мед. книга, 2010
3. Хирургическая стоматология и челюстно-лицевая хирургия : национальное рук. с компакт-диском Под ред. А. А. Кулакова М. : "ГЭОТАР-Медиа", 2010

Семинарское занятие 2.9: Основы применения общего обезболивания.

Цель занятия: Дать понятие об особенностях анестезиологического обеспечения реконструктивных и пластических операций с применением микрохирургической техники.

Задачи:

Рассмотреть: Особенности работы врача-стоматолога хирурга при проведении общего обезболивания.

Обучить: Основам применения общего обезболивания.

Изучить: Клинические особенности проведения общего обезболивания в зависимости от клинической ситуации.

Сформировать: Представление об особенностях работы врача-стоматолога хирурга при проведении общего обезболивания.

Обучающийся должен знать:

- понятие об общем обезболивании в стоматологии
- особенности анатомии ЧЛЮ
- физиологические аспекты наркоза
- клинические особенности ингаляционных и неингаляционных анестетиков
- понятие об общем обезболивании в стоматологии
- особенности работы врача-стоматолога хирурга при проведении общего обезболивания.

Обучающийся должен уметь:

- Записать зубную формулу при осмотре пациента
- Выяснить жалобы, собрать анамнез заболевания и анамнез жизни пациента
- Оценить нуждаемость в стоматологическом лечении
- Определить с помощью рентгенограммы или визиограммы патоморфологическую форму периодонтита.
- Проводить дифференциальную диагностику заболеваний
- Поставить диагноз согласно МКБ-10

Обучающийся должен владеть навыками:

- Опроса и осмотра пациента
- Записи зубной формулы
- Клинической и рентгенологической интерпретации формы периодонтита
- Проведения местной анестезии при удалении зубов по острым показаниям.

Самостоятельная аудиторная работа обучающихся по теме:

1. Ответить на вопросы по теме занятия.

1. Общее обезболивание при операциях в полости рта, на челюстях и мягких тканях лица и шеи.
2. Показания и противопоказания к общему обезболиванию.
3. Особенности ингаляционного наркоза
4. Особенности неингаляционного наркоза
5. Препараты для общего обезболивания и их клиническая характеристика.
6. Особенности работы врача-стоматолога хирурга при проведении общего обезболивания.

2. Практическая работа:

1) Разобрать клинический случай по истории болезни

2) Проверить свои знания с использованием тестового контроля:

1. Какие препараты назначают для уменьшения секреции слюны при наркозе?:

- а) адреналин или норадреналин;
- б) 1% раствор пилокарпина;
- в) атропин или метацин;
- г) анальгетики.

2. Закись азота оказывает влияние на слизистую оболочку дыхательных путей?:

- а) нет;
- б) да.

3. Тиопентал-натрия детям и старикам вводят в виде:

- а) 1% раствора;
- б) 2-2,5% раствора;
- в) 3-5% раствора;
- г) 5-10% раствора

4. Можно ли смешивать тиопентал-натрий с дитилином, дипразином, пентамином и аминазином:

- а) можно.
- б) нельзя, т.к. усиливается действие тиопентал-натрия;
- в) нельзя, т.к. ослабевает действие тиопентал-натрия;

г) нельзя, т.к. выпадает осадок

5. Эффекты средств для наркоза, снотворных, опиоидных анальгетиков под влиянием хлорпромазина (аминазина):

- а) усиливаются
- б) ослабляются
- в) не изменяются

3. Решить ситуационные задачи:

1) Алгоритм разбора задачи:

- проанализировать данные представленные в задаче (жалобы и данные объективного обследования пациента);

- на основании клинических данных и методов дополнительного исследования сформулировать диагноз;

- какие дополнительные методы обследования необходимы для подтверждения диагноза;

- составьте план лечения.

2) Пример задачи с разбором по алгоритму

Пример ситуационной задачи.

Пациент Л. 40 лет поступил в клинику с жалобами на боли при накусывании на 2.5 зуб, чувство «выросшего» зуба.

Развитие настоящего заболевания: со слов больного, два дня назад появилась боль в области зуба 2.5, усиливающаяся при накусывании. В течение суток боли усиливались, стало невозможно накусить на зуб. Появилось ощущение выпирания зуба из зубного ряда.

Общее состояние удовлетворительное. Температура тела 36.6 °С. Сознание ясное в пространстве и времени ориентирован. Кожные покровы чистые, нормальной влажности и окраски.

Местный статус: конфигурация лица не изменена, кожные покровы нормальной окраски, без патологических изменений. Регионарные лимфатические узлы эластической консистенции, подвижные, не спаянные с окружающими мягкими тканями, диаметром 1,0 см, при пальпации безболезненные. На жевательной поверхности измененного в цвете 2.5 зуба имеется пломба, слизистая оболочка с вестибулярной стороны слегка отечна и гиперемирована. Переходная складка нормальной глубины, при пальпации — болезненность в проекции верхушки корня 2.5 зуба. Перкуссия зуба 2.5 резко болезненна, подвижность 1 степени.

Контрольные вопросы.

1. Поставьте диагноз.
2. Какие дополнительные методы исследования необходимо провести.
3. Проведите дифференциальную диагностику.
4. Охарактеризуйте этапы плана лечения.
5. Меры профилактики, рекомендованные в указанном случае.

Ответ на задачу.

1. Острый периодонтит
2. Клинико-инструментальная диагностика.
3. Острый пульпит, острый периостит, обострение хронического периодонтита, нагноение околокорневой кисты, одонтогенный гайморит.
4. Терапевтическое лечение — ликвидация воспаления, консультация по поводу сохранения или удаления 2.5. ОУЗ. 25 — в случае неэффективности / невозможности терапевтического лечения.
5. Лечение кариеса и его осложнений.

3) Задача для самостоятельного разбора на занятии:

Ситуационная задача.

Мужчина, 44 года, обратился к хирургу-стоматологу для решения вопроса по установке имплантатов, желает заменить имеющиеся ортопедические конструкции. На руках ОПТГ.

При внешнем осмотре лицо без патологических симптомов. Чувствительность одинакова с обеих сторон. Пальпация нижней челюсти не выявила деформаций её. Регионарные лимфатические узлы не пальпируются. Рот открывает в полном объёме, 4.5 см. СОПР розовая, влажная, без патологических элементов. Прикус ортогнатический. Зубные ряды выполнены несёмными металлическими конструкциями.

Контрольные вопросы.

1. Опишите представленную ОПТГ.
2. Поставьте клинический диагноз.
3. Какие осложнения возможны при дальнейшем течении этого заболевания?
4. Какие дополнительные методы обследования и подготовки целесообразно провести на догоспитальном этапе.
5. Предложите метод лечения выявленной патологии.
6. Подберите адекватный метод обезболивания.

4. Задания для групповой работы:

Разобрать клинический случай по истории болезни.

Самостоятельная внеаудиторная работа обучающихся по теме:
Задания для самостоятельной внеаудиторной работы ординаторов по указанной теме:

1) Ознакомиться с теоретическим материалом по теме занятия с использованием конспектов лекций, рекомендуемой учебной литературой.

2) Ответить на вопросы для самоконтроля:

1. Общее обезболивание при операциях в полости рта, на челюстях и мягких тканях лица и шеи.
2. Показания и противопоказания к общему обезболиванию.
3. Особенности ингаляционного наркоза
4. Особенности неингаляционного наркоза

5. Препараты для общего обезболивания и их клиническая характеристика.
6. Особенности работы врача-стоматолога хирурга при проведении общего обезболивания.

3) Проверить свои знания с использованием тестового контроля:

1. Какие препараты назначают для уменьшения секреции слюны при наркозе?:
 - а) адреналин или норадреналин;
 - б) 1% раствор пилокарпина;
 - в) атропин или метацин;
 - г) анальгетики.
2. Закись азота оказывает влияние на слизистую оболочку дыхательных путей?:
 - а) нет;
 - б) да.
3. Тиопентал-натрия детям и старикам вводят в виде:
 - а) 1% раствора;
 - б) 2-2,5% раствора;
 - в) 3-5% раствора;
 - г) 5-10% раствора
4. Можно ли смешивать тиопентал-натрий с дитилином, дипразином, пентамином и аминазином:
 - а) можно.
 - б) нельзя, т.к. усиливается действие тиопентал-натрия;
 - в) нельзя, т.к. ослабевает действие тиопентал-натрия;
 - г) нельзя, т.к. выпадает осадок
5. Эффекты средств для наркоза, снотворных, опиоидных анальгетиков под влиянием хлорпромазина (аминазина):
 - а) усиливаются
 - б) ослабляются
 - в) не изменяются

Рекомендуемая литература:

Основная:

1. Хирургическая стоматология : учебник. Под ред. Т. Г. Робустовой М. : "Медицина", 2010
2. Местное обезболивание в стоматологии, топографо-анатомическое обоснование способов его применения: учебное пособие. С.Н. Громова, Л.М. Железнов, И.В. Уразова и др. Киров: ФГБОУ ВО Кировский ГМУ Минздрава России, 2018

Дополнительная:

1. Хирургическая стоматология : учебник. Под ред. В. В. Афанасьева М. : ГЭОТАР-Медиа, 2016
2. Хирургия зубов и органов полости рта : руководство. Под ред. Ю. В. Ефимова М. : Мед. книга, 2010
3. Хирургическая стоматология и челюстно-лицевая хирургия : национальное рук. с компакт-диском Под ред. А. А. Кулакова М. : "ГЭОТАР-Медиа", 2010

Раздел 3 Хирургия полости рта.

Тема 3.1: Практическое занятие: Удаление постоянных зубов.

Цель: Дать понятие о том, что относится к показаниям и противопоказаниям к удалению постоянных зубов.

Задачи:

Рассмотреть: Показания и противопоказания для удаления зубов, необходимый инструментарий для операции удаления зубов на верхней и нижней челюсти.

Обучить: Определять показания и противопоказания к удалению постоянных зубов.

Изучить: Показания и противопоказания к удалению постоянных зубов.

Сформировать: Представление о показаниях и противопоказаниях к удалению постоянных зубов.

Обучающийся должен знать:

- структуру и критерии постановки диагноза по МКБ-10
- препараты для местной анестезии
- способы местной анестезии
- показания и противопоказания для удаления постоянных зубов.

Обучающийся должен уметь:

- Записать зубную формулу при осмотре пациента
- Выяснить жалобы, собрать анамнез заболевания и анамнез жизни пациента
- Оценить нуждаемость в стоматологическом лечении
- Поставить диагноз согласно МКБ-10

Обучающийся должен владеть навыками:

- Опроса и осмотра пациента
- Записи зубной формулы
- Проведения местной анестезии при удалении зубов по острым показаниям.

Самостоятельная аудиторная работа обучающихся по теме:

1. Ответить на вопросы по теме занятия.

1. Что относится к показаниям для удаления зубов.
2. Что относится к противопоказаниям для удаления зубов.

2. Практическая работа.

- 1) Освоить манипуляции:
 - Провести стоматологический осмотр на фантоме.
- 2) Цель работы:
 - Изучить особенности удаления зубов на верхней и нижней челюстях на фантоме

3) Методика проведения работы (алгоритм освоения навыка):

- Закрепить фантом на рабочем месте
- Провести удаление зуба, обработку лунки на фантоме

4) Результаты:

- Произвести запись в амбулаторной карте форма 043У

5) Выводы: освоены различные виды удаления зубов на фантоме

3. Решить ситуационные задачи:

1) Алгоритм разбора задачи:

- проанализировать данные представленные в задаче (жалобы и данные объективного обследования пациента);
- на основании клинических данных и методов дополнительного исследования сформулировать диагноз;
- какие дополнительные методы обследования необходимы для подтверждения диагноза;
- составьте план лечения.

2) Пример задачи с разбором по алгоритму

Пример ситуационной задачи.

Пациент Б. 36 лет поступил в клинику с жалобами на наличие свищевого хода в области 1.1 зуба. Развитие настоящего заболевания: со слов больного, зуб ранее неоднократно лечен. Неделю назад больной обнаружил «прыщик» на десне в области 1.1 зуба. Зуб пациента не беспокоит.

Местный статус: конфигурация лица не изменена, кожные покровы нормальной окраски, без патологических изменений. Регионарные лимфатические узлы эластической консистенции, подвижные, не спаянные с окружающими мягкими тканями, диаметром 1,0 см, при пальпации безболезненные.

В полости рта 1.1 на контактных поверхностях и небной поверхности композитные пломбы. Слизистая оболочка преддверия полости рта нормальной окраски, умеренно увлажнена. В проекции средней трети корня зуба 1.1 визуализируется свищевой ход в виде точечного отверстия с выбухающими грануляциями.

Контрольные вопросы.

1. Поставьте диагноз.
2. Какие дополнительные методы исследования необходимо провести.
3. Проведите дифференциальную диагностику.
4. Охарактеризуйте этапы плана лечения.
5. Меры профилактики, рекомендованные в указанном случае.

Ответ на задачу.

1. Хронически гранулирующий периодонтит зуба 1.1.
2. Рентгенография зуба 1.1. Консультация врача стоматолога-ортопеда и врача стоматолога терапевта для решения вопроса о возможности лечения и восстановления зуба 1.1. При невозможности консервативного лечения удаление зуба 1.1. Иссечение свищевого хода.
3. Хронический фиброзный периодонтит, хронический гранулёматозный периодонтит, хронический остеомиелит, свищи лица и шеи, актиномикоз.
4. Операция удаления зуба: анестезия, сепарация, наложение щипцов, продвижение щипцов, фиксация щипцов, люксация, тракция, кюретаж, гемостаз.
5. Лечение кариеса и его осложнений.

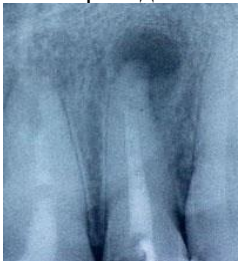3) Задача для самостоятельного разбора на занятии:

Ситуационная задача.

В поликлинику обратился мужчина, 34 года.

Жалобы на сильные ноющие боли в зубе 2.2, усиливающиеся при накусывании на зуб, чувство «выросшего» зуба. Анамнез заболевания: зуб 2.2 был пролечен по поводу осложнённого кариеса около одного года назад. Периодические возникали болевые ощущения в зубе, которые проходили через 1-2 дня при приёме НПВС. Три дня назад появились ноющие боли в зубе 2.2, усиливающиеся при накусывании. Пациент принимал «Кеторол», но боли усиливались, появились боли при прикосновении к зубу языком, чувство «выросшего» зуба.

Объективно: конфигурация лица не изменена, открывание рта свободное, регионарные лимфатические узлы не пальпируются. Зуб 2.2 под пломбой, коронка изменена в цвете, вертикальная перкуссия резко-болезненная, слизистая оболочка по переходной складке гиперемирована, отёчна, при пальпации болезненная.



Контрольные вопросы

1. Поставьте диагноз.
2. Какие дополнительные методы исследования необходимо провести.
3. Проведите дифференциальную диагностику.
4. Охарактеризуйте этапы плана лечения.
5. Меры профилактики, рекомендованные в указанном случае

4. Задания для групповой работы.

1. Установка положения пациента и положения врача, света стоматологического светильника для обследования

внешнего вида стоматологического пациента, особенности для обследования верхней и нижней челюсти с соблюдением эргономических принципов, техники безопасности, и санитарно-эпидемиологического режима (на студентах).

2. Опрос, выяснение жалоб, анамнеза заболевания, анамнеза жизни, общесоматического статуса, аллергологического анамнеза.
3. Осмотр внешнего вида больного. Определение степени открывания рта. Осмотр полости рта стоматологического больного с помощью стоматологического инструментария (шпатель, зеркало, пинцет).
4. Постановка предварительного диагноза.
5. Процедура проведения манипуляции.
6. Заполнение медицинской карты обследуемого стоматологического больного, постановка окончательного диагноза.

Самостоятельная внеаудиторная работа обучающихся по теме:

Задания для самостоятельной внеаудиторной работы Ординаторов по указанной теме:

1) Ознакомиться с теоретическим материалом по теме занятия с использованием конспектов лекций, рекомендуемой учебной литературой.

2) Ответить на вопросы для самоконтроля:

1. Абсолютные показания к удалению постоянных зубов.
2. Относительные показания к удалению зубов.

Рекомендуемая литература:

Основная:

1. Хирургическая стоматология : учебник. Под ред. Т. Г. Робустовой М. : "Медицина", 2010
2. Местное обезболивание в стоматологии, топографо-анатомическое обоснование способов его применения: учебное пособие. С.Н. Громова, Л.М. Железнов, И.В. Уразова и др. Киров: ФГБОУ ВО Кировский ГМУ Минздрава России, 2018

Дополнительная:

1. Хирургическая стоматология : учебник. Под ред. В. В. Афанасьева М. : ГЭОТАР-Медиа, 2016
2. Хирургия зубов и органов полости рта : руководство. Под ред. Ю. В. Ефимова М. : Мед. книга, 2010
3. Хирургическая стоматология и челюстно-лицевая хирургия : национальное рук. с компакт-диском Под ред. А. А. Кулакова М. : "ГЭОТАР-Медиа", 2010

Практическое занятие 3.3: Операция удаления зуба на нижней челюсти.

Цель: Изучить показания, противопоказания, этапы операции удаления зуба, этапы удаления зубов и корней на нижней челюсти, инструменты для удаления зубов.

Задачи:

Рассмотреть: Показания, противопоказания, этапы удаления зубов и корней на нижней челюсти, инструменты для удаления зубов.

Обучить: Клиническому обследованию пациента, заполнению медицинской документации, операции удаления зуба.

Изучить: Технику проведения удаления зубов и корней на нижней челюсти.

Сформировать: Представление о технике проведения операции удаления зуба на нижней челюсти.

Обучающийся должен знать:

- структуру и критерии постановки диагноза по МКБ-10
- препараты для местной анестезии
- способы местной анестезии
- показания и противопоказания для удаления зубов.
- этапы операции удаления зуба
- методика удаления зубов и корней на нижней челюсти
- инструменты для удаления зубов

Обучающийся должен уметь:

- Записать зубную формулу при осмотре пациента
- Выяснить жалобы, собрать анамнез заболевания и анамнез жизни пациента
- Оценить нуждаемость в стоматологическом лечении
- Поставить диагноз согласно МКБ-10

Обучающийся должен владеть навыками:

- Опроса и осмотра пациента
- Записи зубной формулы
- Проведения местной анестезии

Самостоятельная аудиторная работа обучающихся по теме:

1. Ответить на вопросы по теме занятия:

1. Операция удаления зуба на нижней челюсти.
2. Показания и противопоказания к удалению зубана нижней челюсти.
3. Этапы операции удаления зубана нижней челюсти.
4. Методика удаления зубов и корней на нижней челюсти
5. Инструменты для удаления зубов на нижней челюсти.

2. Практическая работа.

- 1) Освоить манипуляции:
 - Провести стоматологический осмотр на фантоме.
- 2) Цель работы:
 - Изучить особенности удаления зубов на верхней и нижней челюстях на фантоме
- 3) Методика проведения работы (алгоритм освоения навыка):

- Закрепить фантом на рабочем месте
- Подготовить лоток с инструментами для удаления зуба
- Провести удаление зуба, обработку лунки на фантоме

4) Результаты:

- Произвести запись в амбулаторной карте форма 043/У

5) Выводы: освоены различные виды удаления зубов на фантоме

3. Решить ситуационные задачи:

1) Алгоритм разбора задачи:

- проанализировать данные представленные в задаче (жалобы и данные объективного обследования пациента);
- на основании клинических данных и методов дополнительного исследования сформулировать диагноз;
- какие дополнительные методы обследования необходимы для подтверждения диагноза;
- составьте план лечения.

2) Пример задачи с разбором по алгоритму:

Пример ситуационной задачи.

Алгоритм разбора задачи:

- проанализировать данные представленные в задаче (жалобы и данные объективного обследования пациента);
- на основании клинических данных и методов дополнительного исследования сформулировать диагноз;
- какие дополнительные методы обследования необходимы для подтверждения диагноза;
- составьте план лечения.

Задача для самостоятельного разбора на занятии:

Задача № 1

На прием к стоматологу-хирургу обратился пациент Ч., 48 лет, с жалобами на частично разрушившийся зуб 1.8. Объективно: конфигурация лица не изменена, кожные покровы физиологической окраски, регионарные лимфатические узлы не пальпируются. При осмотре полости рта: слизистая оболочка альвеолярного отростка в области зуба 1.8 физиологической окраски. Коронка зуба 1.8 разрушена на 1/3. Перкуссия зуба 1.8 отрицательная. По данным лучевых методов исследования (дентальной рентгенограммы) в периапикальных тканях зуба 1.8 определяется расширение периодонтальной щели. Врач выполнил анестезию и приступил к удалению зуба 1.8. В процессе выполнения операции верхняя челюсть пациента находилась на уровне локтевого сустава хирурга при свободно опущенной руке последнего.

Контрольные вопросы:

1. Поясните алгоритм действий врача

Пример разбора задачи по алгоритму:

Указанное в условии задачи положение врача и пациента в процессе выполнения операции удаления зуба 1.8 не соответствует принципам эргономики. Операционное поле находится слишком низко для врача, и ему придется затрачивать дополнительные усилия, нагибаясь для того, чтобы улучшить обзор места оперативного вмешательства. 2. С точки зрения эргономики, при выполнении операции удаления зуба 1.8 следует считать правильным следующее положение врача и пациента: пациент сидит в кресле со слегка откинутой спинкой до 45°, его голова упирается в подголовник, стоматологическое кресло поднято так, что удаляемый зуб находится на уровне плечевого сустава врача. Врач при выполнении операции располагается справа и спереди от пациента

5. Лечение кариеса и его осложнений.

3) Задача для самостоятельного разбора на занятии

Ситуационная задача.

Пациент Д. 46 лет поступил в клинику с жалобами на наличие новообразования в толще щеки, изменение цвета кожи над ним.

Развитие настоящего заболевания: со слов больного, новообразование в виде плотно-эластического шарика появилось около 1 года назад. В течение времени новообразование незначительно увеличилось в размерах. Однако за последний месяц кожа над ним изменила цвет на синюшный, истончилась.

Перенесённые и сопутствующие заболевания: со слов пациента, считает себя практически здоровым. Сифилис, ВИЧ, гепатиты отрицает.

Общее состояние удовлетворительное. Температура тела 36,6 °С. Сознание ясное в пространстве и времени ориентирован. Кожные покровы чистые, нормальной влажности и окраски. Подкожно-жировая клетчатка развита умеренно.

Дыхание через нос свободное. В легких дыхание везикулярное, хрипов нет, проводится во все отделы лёгких. Перкуторный звук лёгочный. ЧДД – 20 в минуту.

Тоны сердца ясные, ритм правильный. АД – 120/80 мм рт. ст. Пульс – 74 в минуту.

Живот мягкий, безболезненный при пальпации во всех отделах, симметрично участвует в акте дыхания. Печень по краю рёберной дуги. Почки, селезёнка не пальпируются. Симптом поколачивания отрицательный с обеих сторон. Дизурии нет. Стул регулярный, оформленный.

Местный статус: конфигурация лица не изменена. В щёчной области слева ближе к основанию челюсти кожные покровы истончены, спаяны с подлежащими тканями, синюшного цвета на участке 1см². При пальпации под этим участком определяется округлое образование плотно-эластической консистенции, безболезненное при пальпации. От образования к телу челюсти пальпируется плотно-эластический тяж.

В полости рта коронковая и шеечная часть 3.6 зуба разрушены полностью до бифуркации корней. В глубине переходной складки пальпируется тяж, следующий в проекции верхушки дистального корня 3.6 зуба к образованию в щёчной области.

Зубная формула:

		П					П	П					0		
18	17	16	15	14	13	12	11	21	22	23	24	25	26	27	28
48	47	46	45	44	43	42	41	31	32	33	34	35	36	37	38
	П	П									П		R		

Контрольные вопросы:

1. Поставьте диагноз и укажите наиболее существенные для данного заболевания симптомы.
2. Проведите дифференциальную диагностику.
3. Составьте план комплексного лечения врачами-стоматологами различного профиля.
4. Обоснуйте последовательность хирургических этапов лечения.
5. Перечислите возможные местные и общие осложнения.

4. Задания для групповой работы.

1. Установка положения пациента и положения врача, света стоматологического светильника для обследования внешнего вида стоматологического пациента, особенности для обследования верхней и нижней челюсти с соблюдением эргономических принципов, техники безопасности, и санитарно-эпидемиологического режима (на ординаторах).
2. Опрос пациента, выяснение жалоб, анамнеза заболевания, анамнеза жизни, общесоматического статуса, аллергологического анамнеза.
3. Осмотр внешнего вида больного. Определение степени открывания рта. Осмотр полости рта стоматологического больного с помощью стоматологического инструментария (шпатель, зеркало, пинцет).
4. Заполнение медицинской карты обследуемого стоматологического больного, постановка окончательного диагноза.

Самостоятельная внеаудиторная работа обучающихся по теме:

Задания для самостоятельной внеаудиторной работы ординаторов по указанной теме:

- 1) Ознакомиться с теоретическим материалом по теме занятия с использованием конспектов лекций, рекомендуемой учебной литературы.
- 2) Ответить на вопросы для самоконтроля:
 1. Показания и противопоказания к операции удаления зуба на нижней челюсти.
 2. Этапы операции удаления зуба на нижней челюсти.
 3. Методика удаления зубов и корней на нижней челюсти. Инструменты.
 4. Инструменты для удаления зубов на нижней челюсти.

Рекомендуемая литература:

Основная:

1. Хирургическая стоматология : учебник. Под ред. Т. Г. Робустовой М. : "Медицина", 2010
2. Местное обезболивание в стоматологии, топографо-анатомическое обоснование способов его применения: учебное пособие. С.Н. Громова, Л.М. Железнов, И.В. Уразова и др. Киров: ФГБОУ ВО Кировский ГМУ Минздрава России, 2018

Дополнительная:

1. Хирургическая стоматология : учебник. Под ред. В. В. Афанасьева М. : ГЭОТАР-Медиа, 2016
2. Хирургия зубов и органов полости рта : руководство. Под ред. Ю. В. Ефимова М. : Мед. книга, 2010
3. Хирургическая стоматология и челюстно-лицевая хирургия : национальное рук. с компакт-диском Под ред. А. А. Кулакова М. : "ГЭОТАР-Медиа", 2010

Тема 3.4 Практическое занятие: Операция удаления зуба на верхней челюсти.

Цель: Изучить показания, противопоказания, этапы операции удаления зуба, этапы удаления зубов и корней на нижней челюсти, инструменты для удаления зубов.

Задачи:

Рассмотреть: Показания, противопоказания, этапы удаления зубов и корней на нижней челюсти, инструменты для удаления зубов.

Обучить: Клиническому обследованию пациента, заполнению медицинской документации, операции удаления зуба.

Изучить: Технику проведения удаления зубов и корней на нижней челюсти.

Сформировать: Представление о технике проведения операции удаления зуба на верхней челюсти.

Обучающийся должен знать:

- структуру и критерии постановки диагноза по МКБ-10
- препараты для местной анестезии
- способы местной анестезии
- показания и противопоказания для удаления зубов.
- этапы операции удаления зуба
- методика удаления зубов и корней на нижней челюсти
- инструменты для удаления зубов

Обучающийся должен уметь:

- Записать зубную формулу при осмотре пациента
- Выяснить жалобы, собрать анамнез заболевания и анамнез жизни пациента
- Оценить нуждаемость в стоматологическом лечении
- Поставить диагноз согласно МКБ-10

Обучающийся должен владеть навыками:

- Опроса и осмотра пациента

- Записи зубной формулы
- Проведения местной анестезии

Самостоятельная аудиторная работа обучающихся по теме:

1. Ответить на вопросы по теме занятия:

1. Операция удаления зуба.
2. Показания и противопоказания к удалению зуба.
3. Этапы операции удаления зуба.
4. Методика удаления зубов и корней на верхней челюсти.
5. Инструменты для удаления зубов верхней челюсти.

2. Практическая работа.

- 1) Освоить манипуляции:
 - Провести стоматологический осмотр на фантоме.
- 2) Цель работы:
 - Изучить особенности удаления зубов на верхней и нижней челюстях на фантоме
- 3) Методика проведения работы (алгоритм освоения навыка):
 - Закрепить фантом на рабочем месте
 - Подготовить лоток с инструментами для удаления зуба
 - Провести удаление зуба, обработку лунки на фантоме
- 4) Результаты:
 - Произвести запись в амбулаторной карте форма 043У
- 5) Выводы: освоены различные виды удаления зубов на фантоме

3. Решить ситуационные задачи:

1) Алгоритм разбора задачи:

- проанализировать данные представленные в задаче (жалобы и данные объективного обследования пациента);
- на основании клинических данных и методов дополнительного исследования сформулировать диагноз;
- какие дополнительные методы обследования необходимы для подтверждения диагноза;
- составьте план лечения.

2) Пример задачи с разбором по алгоритму:

Пример ситуационной задачи.

Пациент Б. 36 лет поступил в клинику с жалобами на наличие свищевого хода в области 1.1 зуба. Развитие настоящего заболевания: со слов больного, зуб ранее неоднократно лечен. Неделю назад больной обнаружил «прыщик» на десне в области 1.1 зуба. Зуб пациента не беспокоит. .

Местный статус: конфигурация лица не изменена, кожные покровы нормальной окраски, без патологических изменений. Регионарные лимфатические узлы эластической консистенции, подвижные, не спаянные с окружающими мягкими тканями, диаметром 1,0 см, при пальпации безболезненные.

В полости рта 1.1 на контактных поверхностях и небной поверхности композитные пломбы. Слизистая оболочка преддверия полости рта нормальной окраски, умеренно увлажнена. В проекции средней трети корня зуба 1.1 визуализируется свищевой ход в виде точечного отверстия с выбухающими грануляциями.

Контрольные вопросы.

1. Поставьте диагноз.
2. Какие дополнительные методы исследования необходимо провести.
3. Проведите дифференциальную диагностику.
4. Охарактеризуйте этапы плана лечения.
5. Меры профилактики, рекомендованные в указанном случае.

Ответ на задачу.

1. Хронически гранулирующий периодонтит зуба 1.1.
2. Рентгенография зуба 1.1. Консультация врача стоматолога-ортопеда и врача стоматолога терапевта для решения вопроса о возможности лечения и восстановления зуба 1.1. При невозможности консервативного лечения удаление зуба 1.1. Иссечение свищевого хода.
3. Хронический фиброзный периодонтит, хронический гранулёматозный периодонтит, хронический остеомиелит, свищи лица и шеи, актиномикоз.
4. Операция удаления зуба: анестезия, сепарация, наложение щипцов, продвижение щипцов, фиксация щипцов, люксация, тракция, кюретаж, гемостаз.
5. Лечение кариеса и его осложнений.

3) Задача для самостоятельного разбора на занятии

Ситуационная

задача.

Пациент Л. 50 лет поступил в клинику с жалобами на боли при накусывании на 2.5 зуб, чувство «выросшего» зуба.

Развитие настоящего заболевания: со слов больного, два дня назад появилась боль в области зуба 2.5, усиливающаяся при накусывании. В течение суток боли усиливались, стало невозможно накусить на зуб. Появилось ощущение выпирания зуба из зубного ряда.

Перенесённые и сопутствующие заболевания: со слов пациента, считает себя практически здоровым. Сифилис, ВИЧ, гепатиты отрицает.

Общее состояние удовлетворительное. Температура тела 36.6 °С. Сознание ясное в пространстве и времени ориентирован. Кожные покровы чистые, нормальной влажности и окраски. Подкожно-жировая клетчатка развита умеренно.

Дыхание через нос свободное. В лёгких дыхание везикулярное, хрипов нет, проводится во все отделы лёгких. Перкуторный звук лёгочный. ЧДД – 20 в минуту.

Тоны сердца ясные, ритм правильный. АД – 120/80 мм рт. ст. Пульс – 74 в минуту.

Живот мягкий, безболезненный при пальпации во всех отделах, симметрично участвует в акте дыхания. Печень по краю рёберной дуги. Почки, селезёнка не пальпируются. Симптом поколачивания отрицательный с обеих сторон. Дизурии нет. Стул регулярный, оформленный.

Местный статус: конфигурация лица не изменена, кожные покровы нормальной окраски, без патологических изменений. Регионарные лимфатические узлы эластической консистенции, подвижные, не спаянные с окружающими мягкими тканями, диаметром 1,0 см, при пальпации безболезненные.

На жевательной поверхности измененного в цвете 2.5 зуба имеется пломба, слизистая оболочка с вестибулярной стороны слегка отёчна и гиперемирована. Переходная складка нормальной глубины, при пальпации — болезненность в проекции верхушки корня 2.5 зуба. Перкуссия зуба 2.5 резко болезненна, подвижность 1 степени.

Зубная формула:

0		0										П	0		0
18	17	16	15	14	13	12	11	21	22	23	24	25	26	27	28
48	47	46	45	44	43	42	41	31	32	33	34	35	36	37	38
	0	0													0

Контрольные вопросы:

1. Поставьте диагноз и укажите наиболее существенные для данного заболевания симптомы.
2. Проведите дифференциальную диагностику.
3. Составьте план комплексного лечения врачами-стоматологами различного профиля.
4. Обоснуйте последовательность хирургических этапов лечения.
5. Перечислите возможные местные и общие осложнения.

4. Задания для групповой работы.

1. Установка положения пациента и положения врача, света стоматологического светильника для обследования внешнего вида стоматологического пациента, особенности для обследования верхней и нижней челюсти с соблюдением эргономических принципов, техники безопасности, и санитарно-эпидемиологического режима (на ординаторах).
2. Опрос пациента, выяснение жалоб, анамнеза заболевания, анамнеза жизни, общесоматического статуса, аллергологического анамнеза.
3. Осмотр внешнего вида больного. Определение степени открывания рта. Осмотр полости рта стоматологического больного с помощью стоматологического инструментария (шпатель, зеркало, пинцет).
4. Заполнение медицинской карты обследуемого стоматологического больного, постановка окончательного диагноза.

Самостоятельная внеаудиторная работа обучающихся по теме:

Задания для самостоятельной внеаудиторной работы ординаторов по указанной теме:

- 1) Ознакомиться с теоретическим материалом по теме занятия с использованием конспектов лекций, рекомендуемой учебной литературы.
- 2) Ответить на вопросы для самоконтроля:
 1. Показания и противопоказания к операции удаления зуба на верхней челюсти.
 2. Этапы операции удаления зуба на верхней челюсти.
 3. Методика удаления зубов и корней на верхней челюсти.
 4. Инструменты для удаления зубов на верхней челюсти.

Рекомендуемая литература:

Основная:

1. Хирургическая стоматология : учебник. Под ред. Т. Г. Робустовой М. : "Медицина", 2010
2. Местное обезболивание в стоматологии, топографо-анатомическое обоснование способов его применения: учебное пособие. С.Н. Громова, Л.М. Железнов, И.В. Уразова и др. Киров: ФГБОУ ВО Кировский ГМУ Минздрава России, 2018

Дополнительная:

1. Хирургическая стоматология : учебник. Под ред. В. В. Афанасьева М. : ГЭОТАР-Медиа, 2016
2. Хирургия зубов и органов полости рта : руководство. Под ред. Ю. В. Ефимова М. : Мед. книга, 2010
3. Хирургическая стоматология и челюстно-лицевая хирургия : национальное рук. с компакт-диск Под ред. А. А. Кулакова М. : "ГЭОТАР-Медиа", 2010

Практическое занятие 3.5: Этапы заживления лунки после удаления зуба.

Цель: Изучить этапы заживления лунки после удаления зуба, особенности операции удаления зуба у лиц с сопутствующими заболеваниями.

Задачи:

Рассмотреть: Этапы заживления лунки после удаления зуба.

Обучить: Опросу, осмотру хирургического пациента, ведению медицинской документации.

Изучить: Особенности операции удаления зуба у лиц с сопутствующими заболеваниями, инструментарий основной и дополнительный.

Сформировать: Представление об этапах заживления лунки после удаления зуба .

Обучающийся должен знать:

- структуру и критерии постановки диагноза по МКБ-10
- препараты для местной анестезии
- способы местной анестезии
- показания и противопоказания для удаления зубов.

- Этапы заживления лунки после удаления зуба.
- Особенности операции удаления зуба у лиц с сопутствующими заболеваниями.
- Инструментарий основной и дополнительный.

Обучающийся должен уметь:

- Записать зубную формулу при осмотре пациента
- Выяснить жалобы, собрать анамнез заболевания и анамнез жизни пациента
- Оценить нуждаемость в стоматологическом лечении
- Поставить диагноз согласно МКБ-10
- Оценить показания к удалению зуба.

Обучающийся должен владеть навыками:

- Опроса и осмотра пациента
- Записи зубной формулы
- Проведения местной анестезии

Самостоятельная аудиторная работа обучающихся по теме:

1. Ответить на вопросы по теме занятия:

1. Этапы заживления лунки после удаления зуба.
2. Работы Верлоцкого.
3. Особенности операции удаления зуба у лиц с сопутствующими заболеваниями.
4. Инструментарий основной и дополнительный.

2. Практическая работа.

- 1) Освоить манипуляции:
 - Провести стоматологический осмотр
 - Собрать анамнез
 - Записать карту стоматологического осмотра.
- 2) Цель работы:
 - Научиться проводить обследование
- 3) Методика проведения работы (алгоритм освоения навыка):
 - Провести осмотр пациента
 - Записать зубную формулу
- 4) Результаты:
 - Произвести запись в амбулаторной карте форма 043/У
- 5) Выводы:

3. Решить ситуационные задачи:

1) Алгоритм разбора задачи:

- проанализировать данные представленные в задаче (жалобы и данные объективного обследования пациента);
- на основании клинических данных и методов дополнительного исследования сформулировать диагноз;
- какие дополнительные методы обследования необходимы для подтверждения диагноза;
- составьте план лечения.

2) Пример задачи с разбором по алгоритму:

Пример ситуационной задачи.

Пациент Б. 36 лет поступил в клинику с жалобами на наличие свищевого хода в области 1.1 зуба. Развитие настоящего заболевания: со слов больного, зуб ранее неоднократно лечен. Неделю назад больной обнаружил «прыщик» на десне в области 1.1 зуба. Зуб пациента не беспокоит.

Местный статус: конфигурация лица не изменена, кожные покровы нормальной окраски, без патологических изменений. Регионарные лимфатические узлы эластической консистенции, подвижные, не спаянные с окружающими мягкими тканями, диаметром 1,0 см, при пальпации безболезненные.

В полости рта 1.1 на контактных поверхностях и небной поверхности композитные пломбы. Слизистая оболочка преддверия полости рта нормальной окраски, умеренно увлажнена. В проекции средней трети корня зуба 1.1 визуализируется свищевой ход в виде точечного отверстия с выбухающими грануляциями.

Контрольные вопросы.

1. Поставьте диагноз.
2. Какие дополнительные методы исследования необходимо провести.
3. Проведите дифференциальную диагностику.
4. Охарактеризуйте этапы плана лечения.
5. Меры профилактики, рекомендованные в указанном случае.

Ответ на задачу.

1. Хронически гранулирующий периодонтит зуба 1.1.
2. Рентгенография зуба 1.1. Консультация врача стоматолога-ортопеда и врача стоматолога терапевта для решения вопроса о возможности лечения и восстановления зуба 1.1. При невозможности консервативного лечения удаление зуба 1.1. Иссечение свищевого хода.
3. Хронический фиброзный периодонтит, хронический гранулематозный периодонтит, хронический остеомиелит, свищи лица и шеи, актиномикоз.
4. Операция удаления зуба: анестезия, сепарация, наложение щипцов, продвижение щипцов, фиксация щипцов, люксация, тракция, кюретаж, гемостаз.
5. Лечение кариеса и его осложнений.

3) Задача для самостоятельного разбора на занятии

Ситуационная задача.

Больная, 30 лет, обратилась с жалобами на затрудненное открывание рта, боли при глотании, а так же боли в области нижней челюсти справа, иррадиирующие в ухо. Наличие увеличенных лимфоузлов в правой подчелюстной области.

Местно: рот открывается на 2,0 см. В подчелюстной области справа пальпируются увеличенные, болезненные лимфоузлы. Жевательная поверхность 2/3 коронковой части 48 покрыта гиперемированной, отечной слизистой оболочкой, пальпация которой болезненна, из под капюшона отмечается гнойное отделяемое.

Контрольные вопросы.

1. Поставьте диагноз.
2. Какие дополнительные методы исследования необходимо провести.
3. Проведите дифференциальную диагностику.
4. Охарактеризуйте этапы плана лечения.
5. Меры профилактики, рекомендованные в указанном случае.

4. Задания для групповой работы.

1. Установка положения пациента и положения врача, света стоматологического светильника для обследования внешнего вида стоматологического пациента, особенности для обследования верхней и нижней челюсти с соблюдением эргономических принципов, техники безопасности, и санитарно-эпидемиологического режима (на Ординаторах).
2. Опрос пациента, выяснение жалоб, анамнеза заболевания, анамнеза жизни, общесоматического статуса, аллергологического анамнеза.
3. Осмотр внешнего вида больного. Определение степени открывания рта. Осмотр полости рта стоматологического больного с помощью стоматологического инструментария (шпатель, зеркало, пинцет).
4. Планирование операции удаления зуба.
5. Заполнение медицинской карты обследуемого стоматологического больного, постановка окончательного диагноза.

Самостоятельная внеаудиторная работа обучающихся по теме:

Задания для самостоятельной внеаудиторной работы Ординаторов по указанной теме:

1) Ознакомиться с теоретическим материалом по теме занятия с использованием конспектов лекций, рекомендуемой учебной литературой.

2) Ответить на вопросы для самоконтроля:

1. Этапы заживления лунки после удаления зуба.
2. Работы Верлоцкого.
3. Особенности операции удаления зуба у лиц с сопутствующими заболеваниями.
4. Инструментарий основной и дополнительный.

Рекомендуемая литература:

Основная:

1. Хирургическая стоматология : учебник. Под ред. Т. Г. Робустовой М. : "Медицина", 2010
2. Местное обезболивание в стоматологии, топографо-анатомическое обоснование способов его применения: учебное пособие. С.Н. Громова, Л.М. Железнов, И.В. Уразова и др. Киров: ФГБОУ ВО Кировский ГМУ Минздрава России, 2018

Дополнительная:

1. Хирургическая стоматология : учебник. Под ред. В. В. Афанасьева М. : ГЭОТАР-Медиа, 2016
2. Хирургия зубов и органов полости рта : руководство. Под ред. Ю. В. Ефимова М. : Мед. книга, 2010
3. Хирургическая стоматология и челюстно-лицевая хирургия : национальное рук. с компакт-диском Под ред. А. А. Кулакова М. : "ГЭОТАР-Медиа", 2010

Тема 3.6 Практическое занятие: Осложнения, возникающие во время операции удаления зуба.

Цель: Изучить местные осложнения, возникающие во время операции удаления зуба, их профилактика и устранение.

Задачи:

Рассмотреть: Местные осложнения, возникающие во время операции удаления зуба

Обучить: Опросу, осмотру хирургического пациента. Ведению медицинской документации.

Изучить: Местные осложнения возникающие во время операции удаления зуба. Профилактика и устранение осложнений.

Сформировать: Представление о местных осложнениях, возникающие во время операции удаления зуба.

Обучающийся должен знать:

- структуру и критерии постановки диагноза по МКБ-10
- препараты для местной анестезии
- способы местной анестезии
- показания и противопоказания для удаления зубов.
- местные осложнения возникающие во время операции удаления зуба.
- профилактику и устранение осложнений

Обучающийся должен уметь:

- Записать зубную формулу при осмотре пациента
- Выяснить жалобы, собрать анамнез заболевания и анамнез жизни пациента
- Оценить нуждаемость в стоматологическом лечении
- Поставить диагноз согласно МКБ-10
- Оценить показания к удалению зуба.

Обучающийся должен владеть навыками:

- Опроса и осмотра пациента
- Записи зубной формулы
- Проведения местной анестезии.

Самостоятельная аудиторная работа обучающихся по теме:

1. Ответить на вопросы по теме занятия:

1. Местные осложнения возникающие во время операции удаления зуба.

2. Непосредственные осложнения
3. Ранние осложнения
4. Поздние осложнения
5. Профилактика и устранение осложнений.

2. Практическая работа.

- 1) Освоить манипуляции:
 - Провести стоматологический осмотр
 - Собрать анамнез
 - Записать карту стоматологического осмотра.
- 2) Цель работы:
 - Научиться проводить обследование
- 3) Методика проведения работы (алгоритм освоения навыка):
 - Провести осмотр пациента
 - Записать зубную формулу
- 4) Результаты:
 - Произвести запись в амбулаторной карте форма 043/У
- 5) Выводы:

3. Решить ситуационные задачи:

1) Алгоритм разбора задачи:

- проанализировать данные представленные в задаче (жалобы и данные объективного обследования пациента);
- на основании клинических данных и методов дополнительного исследования сформулировать диагноз;
- какие дополнительные методы обследования необходимы для подтверждения диагноза;
- составьте план лечения.

2) Пример задачи с разбором по алгоритму:

Пример ситуационной задачи.

Пациент Б. 36 лет поступил в клинику с жалобами на наличие свищевого хода в области 1.1 зуба. Развитие настоящего заболевания: со слов больного, зуб ранее неоднократно лечен. Неделю назад больной обнаружил «прыщик» на десне в области 1.1 зуба. Зуб пациента не беспокоит.

Местный статус: конфигурация лица не изменена, кожные покровы нормальной окраски, без патологических изменений. Регионарные лимфатические узлы эластической консистенции, подвижные, не спаянные с окружающими мягкими тканями, диаметром 1,0 см, при пальпации безболезненные.

В полости рта 1.1 на контактных поверхностях и небной поверхности композитные пломбы. Слизистая оболочка преддверия полости рта нормальной окраски, умеренно увлажнена. В проекции средней трети корня зуба 1.1 визуализируется свищевой ход в виде точечного отверстия с выбухающими грануляциями.

Контрольные вопросы.

1. Поставьте диагноз.
2. Какие дополнительные методы исследования необходимо провести.
3. Проведите дифференциальную диагностику.
4. Охарактеризуйте этапы плана лечения.
5. Меры профилактики, рекомендованные в указанном случае.

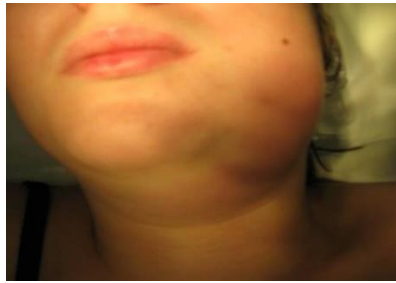Ответ на задачу.

1. Хронически гранулирующий периодонтит зуба 1.1.
2. Рентгенография зуба 1.1. Консультация врача стоматолога-ортопеда и врача стоматолога терапевта для решения вопроса о возможности лечения и восстановления зуба 1.1. При невозможности консервативного лечения удаление зуба 1.1. Иссечение свищевого хода.
3. Хронический фиброзный периодонтит, хронический гранулёматозный периодонтит, хронический остеомиелит, свищи лица и шеи, актиномикоз.
4. Операция удаления зуба: анестезия, сепарация, наложение щипцов, продвижение щипцов, фиксация щипцов, люксация, тракция, кюретаж, гемостаз.
5. Лечение кариеса и его осложнений.

3) Задача для самостоятельного разбора на занятии

Ситуационная задача.

Больная Н., 27 лет, жалобы на боли и отёк мягких тканей в подчелюстной, подподбородочной области слева, ограничение открывания рта, общую слабость, головокружение, затруднённое глотание. Заболела остро, 4 дня назад, обратилась в поликлинику с болью в области 38 зуба. 38 зуб был удален. На следующий день появился небольшой отек, боль в подчелюстной, подподбородочной области слева, появилось ограничение открывания рта, повысилась температура тела до 38,5. Вновь обратилась в поликлинику по месту жительства, направлена в отделение челюстно-лицевой хирургии. Имеется отёк мягких тканей в подчелюстной, подподбородочной области слева, плотный, разлитой, болезненный при пальпации. Открывание рта ограничено. По переходной складке в области 38, 37 зубов определяется выбухание, гиперемия слизистой оболочки. Пальпация по крыловидно-нижнечелюстной складке резко болезненна. 38 зуб удален, лунка заполнена кровяным сгустком.



Контрольные вопросы.

1. Поставьте предварительный диагноз.
2. Предложите дополнительные методы обследования.
3. Поставьте окончательный диагноз.
4. Предложите возможные варианты лечения.
5. Охарактеризовать основные этапы представленных тактик.

4. Задания для групповой работы.

1. Установка положения пациента и положения врача, света стоматологического светильника для обследования внешнего вида стоматологического пациента, особенности для обследования верхней и нижней челюсти с соблюдением эргономических принципов, техники безопасности, и санитарно-эпидемиологического режима (на Ординаторах).
2. Опрос пациента, выяснение жалоб, анамнеза заболевания, анамнеза жизни, общесоматического статуса, аллергологического анамнеза.
3. Осмотр внешнего вида больного. Определение степени открывания рта. Осмотр полости рта стоматологического больного с помощью стоматологического инструментария (шпатель, зеркало, пинцет).
4. Планирование операции удаления зуба.
5. Заполнение медицинской карты обследуемого стоматологического больного, постановка окончательного диагноза.

Самостоятельная внеаудиторная работа обучающихся по теме:

Задания для самостоятельной внеаудиторной работы Ординаторов по указанной теме:

- 1) *Ознакомиться с теоретическим материалом по теме занятия с использованием конспектов лекций, рекомендуемой учебной литературой.*
- 2) *Ответить на вопросы для самоконтроля:*
 1. Местные осложнения возникающие во время операции удаления зуба.
 2. Непосредственные осложнения
 3. Ранние осложнения
 4. Поздние осложнения
 5. Профилактика и устранение осложнений

Рекомендуемая литература:

Основная:

1. Хирургическая стоматология : учебник. Под ред. Т. Г. Робустовой М. : "Медицина", 2010
2. Местное обезболивание в стоматологии, топографо-анатомическое обоснование способов его применения: учебное пособие. С.Н. Громова, Л.М. Железнов, И.В. Уразова и др. Киров: ФГБОУ ВО Кировский ГМУ Минздрава России, 2018

Дополнительная:

1. Хирургическая стоматология : учебник. Под ред. В. В. Афанасьева М. : ГЭОТАР-Медиа, 2016
2. Хирургия зубов и органов полости рта : руководство. Под ред. Ю. В. Ефимова М. : Мед. книга, 2010
3. Хирургическая стоматология и челюстно-лицевая хирургия : национальное рук. с компакт-диск Под ред. А. А. Кулакова М. : "ГЭОТАР-Медиа", 2010

Практическое занятие 3.7: Осложнения, возникающие после операции удаления зуба.

Цель: Изучить осложнения, возникающие после удаления зуба, ранние и поздние.

Задачи:

Рассмотреть: Осложнения возникающие после удаления зуба

Обучить: Опросу, осмотру хирургического пациента. Ведению медицинской документации

Изучить: Осложнения возникающие после удаления зуба. Альвеолит. Профилактика и методы устранения осложнений.

Сформировать: Представление об осложнениях, возникающих после удаления зуба .

Обучающийся должен знать:

- структуру и критерии постановки диагноза по МКБ-10
- препараты для местной анестезии
- способы местной анестезии
- показания и противопоказания для удаления зубов.
- осложнения возникающие после удаления зуба
- ранние и поздние осложнения
- альвеолит
- профилактика и методы устранения осложнений

Обучающийся должен уметь:

- Записать зубную формулу при осмотре пациента
- Выяснить жалобы, собрать анамнез заболевания и анамнез жизни пациента

- Оценить нуждаемость в стоматологическом лечении
- Поставить диагноз согласно МКБ-10
- Оценить показания к удалению зуба.

Обучающийся должен владеть навыками:

- Опроса и осмотра пациента
- Записи зубной формулы
- Проведения местной анестезии

Самостоятельная аудиторная работа обучающихся по теме:

Задания для самостоятельной внеаудиторной работы ординаторов по указанной теме:

1. Ответить на вопросы по теме занятия:

1. Осложнения возникающие после удаления зуба.
2. Ранние осложнения
3. Поздние осложнения
4. Альвеолит
5. Профилактика и методы устранения осложнений

2. Практическая работа.

- 1) Освоить манипуляции:
 - Провести стоматологический осмотр.
 - Собрать анамнез
 - Записать карту стоматологического осмотра.
- 2) Цель работы:
 - Научиться проводить обследование
- 3) Методика проведения работы (алгоритм освоения навыка):
 - Провести осмотр пациента
 - Записать зубную формулу
- 4) Результаты:
 - Произвести запись в амбулаторной карте форма 043/У
- 5) Выводы:

3. Решить ситуационные задачи:

1) Алгоритм разбора задачи:

- проанализировать данные представленные в задаче (жалобы и данные объективного обследования пациента);
- на основании клинических данных и методов дополнительного исследования сформулировать диагноз;
- какие дополнительные методы обследования необходимы для подтверждения диагноза;
- составьте план лечения.

2) Пример задачи с разбором по алгоритму

Пример ситуационной задачи.

Пациент Б. 36 лет поступил в клинику с жалобами на наличие свищевого хода в области 1.1 зуба. Развитие настоящего заболевания: со слов больного, зуб ранее неоднократно лечен. Неделью назад больной обнаружил «прыщик» на десне в области 1.1 зуба. Зуб пациента не беспокоит. .

Местный статус: конфигурация лица не изменена, кожные покровы нормальной окраски, без патологических изменений. Регионарные лимфатические узлы эластической консистенции, подвижные, не спаянные с окружающими мягкими тканями, диаметром 1,0 см, при пальпации безболезненные.

В полости рта 1.1 на контактных поверхностях и небной поверхности композитные пломбы. Слизистая оболочка преддверия полости рта нормальной окраски, умеренно увлажнена. В проекции средней трети корня зуба 1.1 визуализируется свищевой ход в виде точечного отверстия с выбухающими грануляциями.

Контрольные вопросы.

1. Поставьте диагноз.
2. Какие дополнительные методы исследования необходимо провести.
3. Проведите дифференциальную диагностику.
4. Охарактеризуйте этапы плана лечения.
5. Меры профилактики, рекомендованные в указанном случае.

Ответ на задачу.

1. Хронически гранулирующий периодонтит зуба 1.1.
2. Рентгенография зуба 1.1. Консультация врача стоматолога-ортопеда и врача стоматолога терапевта для решения вопроса о возможности лечения и восстановления зуба 1.1. При невозможности консервативного лечения удаление зуба 1.1. Иссечение свищевого хода.
3. Хронический фиброзный периодонтит, хронический гранулёматозный периодонтит, хронический остеомиелит, свищи лица и шеи, актиномикоз.
4. Операция удаления зуба: анестезия, сепарация, наложение щипцов, продвижение щипцов, фиксация щипцов, люксация, тракция, кюретаж, гемостаз.
5. Лечение кариеса и его осложнений.

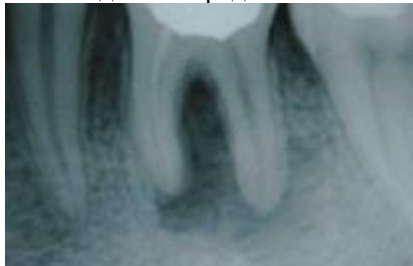3) Задача для самостоятельного разбора на занятии

Ситуационная задача.

Пациент мужчина, 26 лет. Обратился с жалобами на боли и припухлость в области нижней челюсти слева, повышение температуры тела до 37,5 градусов.

При сборе анамнеза выяснилось, что 3 дня назад появились ноющие боли в зубе 3.6, усиливающиеся при накусывании, чувство «выросшего зуба». Принимал «Кеторол», делал тепловые компрессы на область нижней челюсти слева. Через два дня боли в зубе уменьшились, но появилась боль и припухлость в области нижней челюсти слева. На следующий день боли и припухлость усилились, поднялась температура до 37,5 градусов.

Объективно: конфигурация лица изменена за счёт отёка мягких тканей левой щёчной и поднижнечелюстной области, кожа в цвете не изменена, в складку собирается. Открывание рта в полном объёме, но слегка болезненное. Зубы 3.5, 3.6, 3.7 под пломбами. Вертикальная перкуссия зубов 3.5, 3.7 – безболезненная, зуба 3.6 – слабopоложительная. Переходная складка в области 3.5, 3.6, 3.7 сглажена, слизистая оболочка данной области гиперемирована, отёчна. При пальпации в области от 3.5 до 3.7 определяется плотный, болезненный инфильтрат с флюктуацией в центре.



Контрольные вопросы.

1. Поставьте диагноз.
2. Какие дополнительные методы исследования необходимо провести.
3. Проведите дифференциальную диагностику.
4. Охарактеризуйте этапы плана лечения.
5. Меры профилактики, рекомендованные в указанном случае.

4. Задания для групповой работы.

1. Установка положения пациента и положения врача, света стоматологического светильника для обследования внешнего вида стоматологического пациента, особенности для обследования верхней и нижней челюсти с соблюдением эргономических принципов, техники безопасности, и санитарно-эпидемиологического режима (на Ординаторах).
2. Опрос пациента, выяснение жалоб, анамнеза заболевания, анамнеза жизни, общесоматического статуса, аллергологического анамнеза.
3. Осмотр внешнего вида больного. Определение степени открывания рта. Осмотр полости рта стоматологического больного с помощью стоматологического инструментария (шпатель, зеркало, пинцет).
4. Планирование операции удаления зуба.
5. Заполнение медицинской карты обследуемого стоматологического больного, постановка окончательного диагноза.

Самостоятельная внеаудиторная работа обучающихся по теме:

Задания для самостоятельной внеаудиторной работы Ординаторов по указанной теме:

- 1) Ознакомиться с теоретическим материалом по теме занятия с использованием конспектов лекций, рекомендуемой учебной литературой.
- 2) Ответить на вопросы для самоконтроля:
 1. Осложнения возникающие после удаления зуба.
 2. Ранние осложнения
 3. Поздние осложнения
 4. Альвеолит
 5. Профилактика и методы устранения осложнений

Рекомендуемая литература:

Основная:

1. Хирургическая стоматология : учебник. Под ред. Т. Г. Робустовой М. : "Медицина", 2010
2. Местное обезболивание в стоматологии, топографо-анатомическое обоснование способов его применения: учебное пособие. С.Н. Громова, Л.М. Железнов, И.В. Уразова и др. Киров: ФГБОУ ВО Кировский ГМУ Минздрава России, 2018

Дополнительная:

1. Хирургическая стоматология : учебник. Под ред. В. В. Афанасьева М. : ГЭОТАР-Медиа, 2016
2. Хирургия зубов и органов полости рта : руководство. Под ред. Ю. В. Ефимова М. : Мед. книга, 2010
3. Хирургическая стоматология и челюстно-лицевая хирургия : национальное рук. с компакт-диском Под ред. А. А. Кулакова М. : "ГЭОТАР-Медиа", 2010

Практическое занятие 3.8: Болезни прорезывания зубов.

Цель: Изучить болезни прорезывания зубов, затрудненное прорезывание нижнего третьего моляра, перикоронит.

Задачи:

Рассмотреть: Болезни прорезывания зубов.

Обучить: Опросу, осмотру хирургического пациента. Ведению медицинской документации.

Изучить: Затрудненное прорезывание нижнего третьего моляра. Перикоронит.

Сформировать: Представление о болезнях прорезывания зубов.

Обучающийся должен знать:

- структуру и критерии постановки диагноза по МКБ-10
- препараты для местной анестезии
- способы местной анестезии
- показания и противопоказания для удаления зубов.
- затрудненное прорезывание нижнего третьего моляра
- перикоронит

Обучающийся должен уметь:

- Записать зубную формулу при осмотре пациента

- Выяснить жалобы, собрать анамнез заболевания и анамнез жизни пациента
- Оценить нуждаемость в стоматологическом лечении
- Поставить диагноз согласно МКБ-10
- Оценить показания к удалению зуба.

Обучающийся должен владеть навыками:

- Опроса и осмотра пациента
- Записи зубной формулы
- Проведения местной анестезии

Самостоятельная аудиторная работа обучающихся по теме:

1. Ответить на вопросы по теме занятия:

1. Болезни прорезывания зубов.
2. Затрудненное прорезывание нижнего третьего моляра.
3. Перикоронит: этиология, клиника, лечение.

2. Практическая работа.

1) Освоить манипуляции:

- Провести стоматологический осмотр.
- Собрать анамнез
- Записать карту стоматологического осмотра.

2) Цель работы:

- Научиться проводить обследование

3) Методика проведения работы (алгоритм освоения навыка):

- Провести осмотр пациента
- Записать зубную формулу

4) Результаты:

- Произвести запись в амбулаторной карте форма 043/У

5) Выводы:

3. Решить ситуационные задачи:

1) Алгоритм разбора задачи:

- проанализировать данные представленные в задаче (жалобы и данные объективного обследования пациента);
- на основании клинических данных и методов дополнительного исследования сформулировать диагноз;
- какие дополнительные методы обследования необходимы для подтверждения диагноза;
- составьте план лечения.

2) Пример задачи с разбором по алгоритму

Пример ситуационной задачи.

Пациент Б. 36 лет поступил в клинику с жалобами на наличие свищевого хода в области 1.1 зуба. Развитие настоящего заболевания: со слов больного, зуб ранее неоднократно лечен. Неделю назад больной обнаружил «прыщик» на десне в области 1.1 зуба. Зуб пациента не беспокоит. .

Местный статус: конфигурация лица не изменена, кожные покровы нормальной окраски, без патологических изменений. Регионарные лимфатические узлы эластической консистенции, подвижные, не спаянные с окружающими мягкими тканями, диаметром 1,0 см, при пальпации безболезненные.

В полости рта 1.1 на контактных поверхностях и небной поверхности композитные пломбы. Слизистая оболочка преддверия полости рта нормальной окраски, умеренно увлажнена. В проекции средней трети корня зуба 1.1 визуализируется свищевой ход в виде точечного отверстия с выбухающими грануляциями.

Контрольные вопросы.

1. Поставьте диагноз.
2. Какие дополнительные методы исследования необходимо провести.
3. Проведите дифференциальную диагностику.
4. Охарактеризуйте этапы плана лечения.
5. Меры профилактики, рекомендованные в указанном случае.

Ответ на задачу.

1. Хронически гранулирующий периодонтит зуба 1.1.
2. Рентгенография зуба 1.1. Консультация врача стоматолога-ортопеда и врача стоматолога терапевта для решения вопроса о возможности лечения и восстановления зуба 1.1. При невозможности консервативного лечения удаление зуба 1.1. Иссечение свищевого хода.
3. Хронический фиброзный периодонтит, хронический гранулёматозный периодонтит, хронический остеомиелит, свищи лица и шеи, актиномикоз.
4. Операция удаления зуба: анестезия, сепарация, наложение щипцов, продвижение щипцов, фиксация щипцов, люксация, тракция, кюретаж, гемостаз.
5. Лечение кариеса и его осложнений.

3) Задача для самостоятельного разбора на занятии

Ситуационная задача.

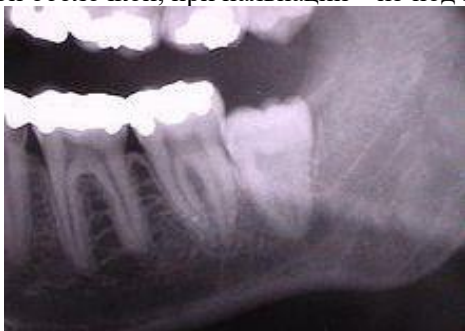Пациентка, 26 лет. Обратилась с жалобами на припухлость и сильные ноющие боли в области нижней челюсти слева, боли при глотании и открывании рта.

Анамнез: 3 дня назад появилась небольшая болезненность в области нижней челюсти слева, около зуба 3.7, 3.8.

Полоскала содовым раствором. На следующий день боли усилились, появились боли при глотании и открывании рта. Продолжала полоскать содовым раствором, принимала «Кеторол». На 3 день после начала заболевания появилась припухлость мягких тканей в области нижней челюсти слева.

Объективно. Конфигурация лица изменена за счёт отёка мягких тканей левой околоушно-жевательной и

поднижнечелюстной области, кожа в цвете не изменена, в складку собирается. Открывание рта ограничено до 1,5 см. При осмотре полости рта – зуб 3.8 прорезался в полость рта частично, дистальная часть зуба прикрыта отёчной, гиперемированной слизистой оболочкой, при пальпации – из-под нее выделяется капля гноя.



Контрольные вопросы.

1. Поставьте диагноз.
2. Какие дополнительные методы исследования необходимо провести.
3. Проведите дифференциальную диагностику.
4. Охарактеризуйте этапы плана лечения.
5. Меры профилактики, рекомендованные в указанном случае.

4. Задания для групповой работы.

1. Установка положения пациента и положения врача, света стоматологического светильника для обследования внешнего вида стоматологического пациента, особенности для обследования верхней и нижней челюсти с соблюдением эргономических принципов, техники безопасности, и санитарно-эпидемиологического режима (на Ординаторах).
2. Опрос пациента, выяснение жалоб, анамнеза заболевания, анамнеза жизни, общесоматического статуса, аллергологического анамнеза.
3. Осмотр внешнего вида больного. Определение степени открывания рта. Осмотр полости рта стоматологического больного с помощью стоматологического инструментария (шпатель, зеркало, пинцет).
4. Планирование операции удаления зуба.
5. Заполнение медицинской карты обследуемого стоматологического больного, постановка окончательного диагноза.

Самостоятельная внеаудиторная работа обучающихся по теме:

Задания для самостоятельной внеаудиторной работы Ординаторов по указанной теме:

- 1) Ознакомиться с теоретическим материалом по теме занятия с использованием конспектов лекций, рекомендуемой учебной литературой.
- 2) Ответить на вопросы для самоконтроля:
 1. Болезни прорезывания зубов.
 2. Затрудненное прорезывание нижнего третьего моляра.
 3. Перикоронит: этиология, клиника, лечение.

Рекомендуемая литература:

Основная:

1. Хирургическая стоматология : учебник. Под ред. Т. Г. Робустовой М. : "Медицина", 2010
2. Местное обезболивание в стоматологии, топографо-анатомическое обоснование способов его применения: учебное пособие. С.Н. Громова, Л.М. Железнов, И.В. Уразова и др. Киров: ФГБОУ ВО Кировский ГМУ Минздрава России, 2018

Дополнительная:

1. Хирургическая стоматология : учебник. Под ред. В. В. Афанасьева М. : ГЭОТАР-Медиа, 2016
2. Хирургия зубов и органов полости рта : руководство. Под ред. Ю. В. Ефимова М. : Мед. книга, 2010
3. Хирургическая стоматология и челюстно-лицевая хирургия : национальное рук. с компакт-диском Под ред. А. А. Кулакова М. : "ГЭОТАР-Медиа", 2010

Практическое занятие 3.9: Неполное прорезывание зуба (полуретенированный зуб)

Цель: Изучить показания и противопоказания, технику проведения операции удаления дистопированного, ретенированного зуба. Обсудить возможные осложнения при неправильно выбранной тактике лечения.

Задачи:

Рассмотреть: Показания и противопоказания к удалению дистопированного и ретенированного зуба.

Обучить: Тактике проведения клинической и рентгенологической диагностики болезней прорезывания зубов (дистопия, ретенция). Опросу, осмотру хирургического пациента. Ведению медицинской документации

Изучить: Структуру диагноза по МКБ-10. Кодировку болезней прорезывания зубов в МКБ-10. Показания и противопоказания к проведению операции удаления дистопированного, ретенированного зуба. Особенности обезболивания, технику проведения операции удаления дистопированного, ретенированного зуба

Сформировать: Представление об особенностях удаления ретенированных, дистопированных зубов.

Обучающийся должен знать:

- структуру и критерии постановки диагноза по МКБ-10
- препараты для местной анестезии
- способы местной анестезии
- этиологию, патогенез болезней прорезывания зубов
- показания и противопоказания к удалению дистопированного и ретенированного зуба
- клинические и рентгенологические проявления дистопии, ретенции

- возможные осложнения при неправильно выбранной тактике лечения болезней прорезывания зубов
- технику проведения операции удаления дистопированного, ретенированного зуба

Обучающийся должен уметь:

- Записать зубную формулу при осмотре пациента
- Выяснить жалобы, собрать анамнез заболевания и анамнез жизни пациента
- Оценить нуждаемость в стоматологическом лечении
- Определить с помощью рентгенограммы или визиограммы дистопию, ретенцию зуба
- Поставить диагноз согласно МКБ-10
- Оценить показания к удалению дистопированного или ретенированного зуба.

Обучающийся должен владеть навыками:

- Опроса и осмотра пациента
- Записи зубной формулы
- Проведения местной анестезии

Самостоятельная аудиторная работа обучающихся по теме:

1. Ответить на вопросы по теме занятия:

1. Показания к хирургическому лечению болезней прорезывания зубов.
2. Методы оперативного лечения при дистопии и ретенции.
3. Осложнения болезней прорезывания зубов.

2. Практическая работа.

- 1) Освоить манипуляции:
 - Провести стоматологический осмотр.
 - Собрать анамнез
 - Записать карту стоматологического осмотра.
- 2) Цель работы:
 - Научиться проводить обследование
- 3) Методика проведения работы (алгоритм освоения навыка):
 - Провести осмотр пациента
 - Записать зубную формулу
- 4) Результаты:
 - Произвести запись в амбулаторной карте форма 043У
- 5) Выводы:

3. Решить ситуационные задачи:

1) Алгоритм разбора задачи:

- проанализировать данные представленные в задаче (жалобы и данные объективного обследования пациента);
- на основании клинических данных и методов дополнительного исследования сформулировать диагноз;
- какие дополнительные методы обследования необходимы для подтверждения диагноза;
- составьте план лечения.

2) Пример задачи с разбором по алгоритму

Пример ситуационной задачи.

Пациент Б. 36 лет поступил в клинику с жалобами на наличие свищевого хода в области 1.1 зуба. Развитие настоящего заболевания: со слов больного, зуб ранее неоднократно лечен. Неделю назад больной обнаружил «прыщик» на десне в области 1.1 зуба. Зуб пациента не беспокоит. .

Местный статус: конфигурация лица не изменена, кожные покровы нормальной окраски, без патологических изменений. Регионарные лимфатические узлы эластической консистенции, подвижные, не спаянные с окружающими мягкими тканями, диаметром 1,0 см, при пальпации безболезненные.

В полости рта 1.1 на контактных поверхностях и небной поверхности композитные пломбы. Слизистая оболочка преддверия полости рта нормальной окраски, умеренно увлажнена. В проекции средней трети корня зуба 1.1 визуализируется свищевой ход в виде точечного отверстия с выбухающими грануляциями.

Контрольные вопросы.

1. Поставьте диагноз.
2. Какие дополнительные методы исследования необходимо провести.
3. Проведите дифференциальную диагностику.
4. Охарактеризуйте этапы плана лечения.
5. Меры профилактики, рекомендованные в указанном случае.

Ответ на задачу.

1. Хронически гранулирующий периодонтит зуба 1.1.
2. Рентгенография зуба 1.1. Консультация врача стоматолога-ортопеда и врача стоматолога терапевта для решения вопроса о возможности лечения и восстановления зуба 1.1. При невозможности консервативного лечения удаление зуба 1.1. Иссечение свищевого хода.
3. Хронический фиброзный периодонтит, хронический гранулематозный периодонтит, хронический остеомиелит, свищи лица и шеи, актиномикоз.
4. Операция удаления зуба: анестезия, сепарация, наложение щипцов, продвижение щипцов, фиксация щипцов, люксация, тракция, кюретаж, гемостаз.
5. Лечение кариеса и его осложнений.

3) Задача для самостоятельного разбора на занятии

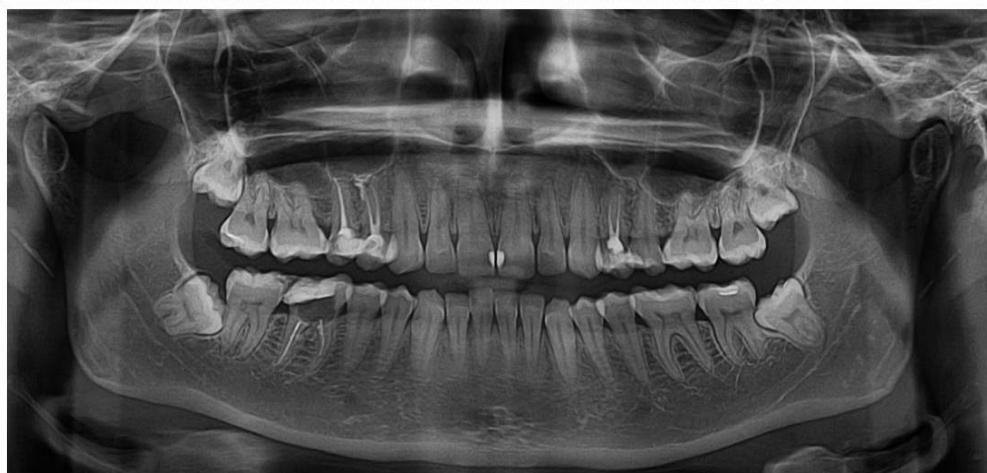Ситуационная задача.

Пациентка, 26 лет. Жалоб нет. Обратилась с целью санации полости рта.

Объективно. Конфигурация лица не изменена, регионарные лимфатические узлы не пальпируются, открывание рта в полном объеме.

Слизистая оболочка полости рта бледно – розовая, равномерно увлажнена, без патологических изменений. Зубы 1.8 и 2.8 прорезались в полость рта неправильно, располагаются с вестибулярным наклоном, в акте жевания не участвуют. На жевательной поверхности данных зубов зондируются кариозные полости в пределах собственного дентина, зондирование по дентинно-эмалевой границе болезненное.

Зубы 3.8 и 4.8 прорезались в полость рта частично, дистально прикрыты слизистой оболочкой. Определяется тесное положение зубов от 3.4 до 4.4.



Контрольные вопросы.

1. Поставьте диагноз.
2. Какие дополнительные методы исследования необходимо провести.
3. Проведите дифференциальную диагностику.
4. Охарактеризуйте этапы плана лечения.
5. Меры профилактики, рекомендованные в указанном случае.

4. Задания для групповой работы.

1. Установка положения пациента и положения врача, света стоматологического светильника для обследования внешнего вида стоматологического пациента, особенности для обследования верхней и нижней челюсти с соблюдением эргономических принципов, техники безопасности, и санитарно-эпидемиологического режима (на Ординаторах).
2. Опрос пациента, выяснение жалоб, анамнеза заболевания, анамнеза жизни, общесоматического статуса, аллергологического анамнеза.
3. Осмотр внешнего вида больного. Определение степени открывания рта. Осмотр полости рта стоматологического больного с помощью стоматологического инструментария (шпатель, зеркало, пинцет).
4. Планирование операции удаления зуба.
5. Заполнение медицинской карты обследуемого стоматологического больного, постановка окончательного диагноза.

Самостоятельная внеаудиторная работа обучающихся по теме:

Задания для самостоятельной внеаудиторной работы Ординаторов по указанной теме:

- 1) *Ознакомиться с теоретическим материалом по теме занятия с использованием конспектов лекций, рекомендуемой учебной литературой.*
- 2) *Ответить на вопросы для самоконтроля:*
 1. Показания к хирургическому лечению болезней прорезывания зубов.
 2. Методы оперативного лечения при дистопии и ретенции.
 3. Осложнения болезней прорезывания зубов.

Рекомендуемая литература:

Основная:

1. Хирургическая стоматология : учебник. Под ред. Т. Г. Робустовой М. : "Медицина", 2010
2. Местное обезболивание в стоматологии, топографо-анатомическое обоснование способов его применения: учебное пособие. С.Н. Громова, Л.М. Железнов, И.В. Уразова и др. Киров: ФГБОУ ВО Кировский ГМУ Минздрава России, 2018

Дополнительная:

1. Хирургическая стоматология : учебник. Под ред. В. В. Афанасьева М. : ГЭОТАР-Медиа, 2016
2. Хирургия зубов и органов полости рта : руководство. Под ред. Ю. В. Ефимова М. : Мед. книга, 2010
3. Хирургическая стоматология и челюстно-лицевая хирургия : национальное рук. с компакт-дискотом Под ред. А. А. Кулакова М. : "ГЭОТАР-Медиа", 2010

Тема 3.10 Практическое занятие: Хирургическое лечение хронического периодонтита.

Цель: Изучить хирургическое лечение хронического периодонтита. Изучить операции гемисекции зуба, ампутации корня зуба, коронорадикулярной сепарации, резекции верхушки корня зуба.

Задачи:

Рассмотреть: Хирургическое лечение хронического периодонтита. Зубосохраняющие операции.

Обучить: Тактике проведения клинической и рентгенологической диагностики видов хронического периодонтита. Опросу, осмотру хирургического пациента. Ведению медицинской документации.

Изучить: Алгоритм проведения операций хирургического лечения хронического периодонтита.

Алгоритм проведения операций гемисекции зуба, ампутации корня зуба, коронорадикулярной сепарации, резекции

верхушки корня зуба

Сформировать: Представление о хирургическом лечении хронического периодонтита, о зубосохраняющих операциях.

Обучающийся должен знать:

- структуру и критерии постановки диагноза по МКБ-10
- препараты для местной анестезии
- способы местной анестезии
- этапы операции удаления зуба
- показания и противопоказания для проведения зубосохраняющих операций.
- алгоритм проведения операций хирургического лечения хронического периодонтита.
- возможные осложнения и прогноз после проведения зубосохраняющих операций.

Обучающийся должен уметь:

- Записать зубную формулу при осмотре пациента
- Выяснить жалобы, собрать анамнез заболевания и анамнез жизни пациента
- Оценить нуждаемость в стоматологическом лечении
- Поставить диагноз согласно МКБ-10
- Оценить показания к удалению зуба.

Обучающийся должен владеть навыками:

- Опроса и осмотра пациента
- Записи зубной формулы
- Проведения местной анестезии

Самостоятельная аудиторная работа обучающихся по теме:

1. Ответить на вопросы по теме занятия:

1. Показания и противопоказания для проведения зубосохраняющих операций.
2. Алгоритм проведения операций хирургического лечения хронического периодонтита, зубосохраняющих операций.
3. Возможные осложнения и прогноз после проведения зубосохраняющих операций.

2. Практическая работа.

- 1) Освоить манипуляции:
 - Провести стоматологический осмотр.
 - Собрать анамнез
 - Записать карту стоматологического осмотра.
- 2) Цель работы:
 - Научиться проводить обследование
- 3) Методика проведения работы (алгоритм освоения навыка):
 - Провести осмотр пациента
 - Записать зубную формулу
- 4) Результаты:
 - Произвести запись в амбулаторной карте форма 043/У
- 5) Выводы:

3. Решить ситуационные задачи:

1) Алгоритм разбора задачи:

- проанализировать данные представленные в задаче (жалобы и данные объективного обследования пациента);
- на основании клинических данных и методов дополнительного исследования сформулировать диагноз;
- какие дополнительные методы обследования необходимы для подтверждения диагноза;
- составьте план лечения.

2) Пример задачи с разбором по алгоритму

Пример ситуационной задачи.

Пациент Б. 36 лет поступил в клинику с жалобами на наличие свищевого хода в области 1.1 зуба. Развитие настоящего заболевания: со слов больного, зуб ранее неоднократно лечен. Неделю назад больной обнаружил «прыщик» на десне в области 1.1 зуба. Зуб пациента не беспокоит. .

Местный статус: конфигурация лица не изменена, кожные покровы нормальной окраски, без патологических изменений. Регионарные лимфатические узлы эластической консистенции, подвижные, не спаянные с окружающими мягкими тканями, диаметром 1,0 см, при пальпации безболезненные.

В полости рта 1.1 на контактных поверхностях и небной поверхности композитные пломбы. Слизистая оболочка преддверия полости рта нормальной окраски, умеренно увлажнена. В проекции средней трети корня зуба 1.1 визуализируется свищевой ход в виде точечного отверстия с выбухающими грануляциями.

Контрольные вопросы.

1. Поставьте диагноз.
2. Какие дополнительные методы исследования необходимо провести.
3. Проведите дифференциальную диагностику.
4. Охарактеризуйте этапы плана лечения.
5. Меры профилактики, рекомендованные в указанном случае.

Ответ на задачу.

1. Хронически гранулирующий периодонтит зуба 1.1.
2. Рентгенография зуба 1.1. Консультация врача стоматолога-ортопеда и врача стоматолога терапевта для решения вопроса о возможности лечения и восстановления зуба 1.1. При невозможности консервативного лечения удаление зуба 1.1. Иссечение свищевого хода.
3. Хронический фиброзный периодонтит, хронический гранулёматозный периодонтит, хронический остеомиелит,

свищи лица и шеи, актиномикоз.

4. Операция удаления зуба: анестезия, сепарация, наложение щипцов, продвижение щипцов, фиксация щипцов, люксация, тракция, кюретаж, гемостаз.

5. Лечение кариеса и его осложнений.

3) Задача для самостоятельного разбора на занятии.

Ситуационная задача.

Пациент Ф. 39 лет поступил в клинику с жалобами на кровотечение из лунки ранее удалённого 3.5 зуба.

Развитие настоящего заболевания: со слов больного, несколькими часами ранее ему был удалён 3.5 зуб. Зуб был подвижен и удаление произошло быстро и без особенностей. Однако через несколько часов вечером началось кровотечение.

Общее состояние удовлетворительное. Температура тела 36,6 °С. Сознание ясное в пространстве и времени ориентирован. Кожные покровы чистые, нормальной влажности и окраски.

Местный статус: конфигурация лица не изменена, кожные покровы нормальной окраски, без патологических изменений. Регионарные лимфатические узлы эластической консистенции, при пальпации безболезненные.

В полости рта лунка 3.5 зуба зияет. В лунке свежая кровь, сочащаяся в полость рта. Края слизистой оболочки лунки свободно подвижны. При высушивании лунки видна грануляционная ткань.

Контрольные вопросы.

1. Поставьте диагноз.
2. Какие дополнительные методы исследования необходимо провести.
3. Проведите дифференциальную диагностику.
4. Охарактеризуйте этапы плана лечения.
5. Меры профилактики, рекомендованные в указанном случае.

4. Задания для групповой работы.

1. Установка положения пациента и положения врача, света стоматологического светильника для обследования внешнего вида стоматологического пациента, особенности для обследования верхней и нижней челюсти с соблюдением эргономических принципов, техники безопасности, и санитарно-эпидемиологического режима (на Ординаторах).
2. Опрос пациента, выяснение жалоб, анамнеза заболевания, анамнеза жизни, общесоматического статуса, аллергологического анамнеза.
3. Осмотр внешнего вида больного. Определение степени открывания рта. Осмотр полости рта стоматологического больного с помощью стоматологического инструментария (шпатель, зеркало, пинцет).
4. Заполнение медицинской карты обследуемого стоматологического больного, постановка окончательного диагноза.

Самостоятельная внеаудиторная работа обучающихся по теме:

Задания для самостоятельной внеаудиторной работы Ординаторов по указанной теме:

- 1) *Ознакомиться с теоретическим материалом по теме занятия с использованием конспектов лекций, рекомендуемой учебной литературы.*
- 2) *Ответить на вопросы для самоконтроля:*
 1. Показания и противопоказания для проведения зубосохраняющих операций.
 2. Алгоритм проведения операций хирургического лечения хронического периодонтита, зубосохраняющих операций.
 3. Возможные осложнения и прогноз после проведения зубосохраняющих операций.

Рекомендуемая литература:

Основная:

1. Хирургическая стоматология : учебник. Под ред. Т. Г. Робустовой М. : "Медицина", 2010
2. Местное обезболивание в стоматологии, топографо-анатомическое обоснование способов его применения: учебное пособие. С.Н. Громова, Л.М. Железнов, И.В. Уразова и др. Киров: ФГБОУ ВО Кировский ГМУ Минздрава России, 2018

Дополнительная:

1. Хирургическая стоматология : учебник. Под ред. В. В. Афанасьева М. : ГЭОТАР-Медиа, 2016
2. Хирургия зубов и органов полости рта : руководство. Под ред. Ю. В. Ефимова М. : Мед. книга, 2010
3. Хирургическая стоматология и челюстно-лицевая хирургия : национальное рук. с компакт-диском Под ред. А. А. Кулакова М. : "ГЭОТАР-Медиа", 2010

Тема 3.11 Практическое занятие: Хирургическое лечение перфораций, резорбций и трещин корней зубов

Цель: Хирургическое лечение перфораций, резорбций и трещин корней зубов

Задачи:

Рассмотреть: Хирургическое лечение перфораций, резорбций и трещин корней зубов.

Обучить: Тактике проведения клинической и рентгенологической диагностики перфораций, резорбций и трещин корней зубов. Опросу, осмотру хирургического пациента. Ведению медицинской документации.

Изучить: Причины и профилактику возникновения перфораций корней зубов. Показания, противопоказания, алгоритм проведения хирургического лечения перфораций, резорбций и трещин корней зубов.

Сформировать: Представление о хирургическом лечении перфораций, резорбций и трещин корней зубов

Обучающийся должен знать:

- структуру и критерии постановки диагноза по МКБ-10
- препараты для местной анестезии
- способы местной анестезии
- этапы операции удаления зуба
- причины и профилактику возникновения перфораций, резорбций и трещин корней зубов

- показания, противопоказания хирургического лечения перфораций, резорбций и трещин корней зубов.
- алгоритм проведения хирургического лечения перфораций, резорбций и трещин корней зубов.

Обучающийся должен уметь:

- Записать зубную формулу при осмотре пациента
- Выяснить жалобы, собрать анамнез заболевания и анамнез жизни пациента
- Оценить нуждаемость в стоматологическом лечении
- Поставить диагноз согласно МКБ-10
- Оценить показания к удалению зуба.

Обучающийся должен владеть навыками:

- Опроса и осмотра пациента
- Записи зубной формулы
- Проведения местной анестезии

Самостоятельная аудиторная работа обучающихся по теме:

1. Ответить на вопросы по теме занятия:

1. Причины и профилактика возникновения перфораций, резорбций и трещин корней зубов.
2. Показания, противопоказания хирургического лечения перфораций, резорбций и трещин корней зубов.
3. Алгоритм проведения хирургического лечения перфораций, резорбций и трещин корней зубов.

2. Практическая работа.

- 1) Освоить манипуляции:
 - Провести стоматологический осмотр.
 - Собрать анамнез
 - Записать карту стоматологического осмотра.
- 2) Цель работы:
 - Научиться проводить обследование
- 3) Методика проведения работы (алгоритм освоения навыка):
 - Провести осмотр пациента
 - Записать зубную формулу
- 4) Результаты:
 - Произвести запись в амбулаторной карте форма 043/У
- 5) Выводы:

3. Решить ситуационные задачи:

1) Алгоритм разбора задачи:

- проанализировать данные представленные в задаче (жалобы и данные объективного обследования пациента);
- на основании клинических данных и методов дополнительного исследования сформулировать диагноз;
- какие дополнительные методы обследования необходимы для подтверждения диагноза;
- составьте план лечения.

2) Пример задачи с разбором по алгоритму

Пример ситуационной задачи.

Пациент Б. 36 лет поступил в клинику с жалобами на наличие свищевого хода в области 1.1 зуба. Развитие настоящего заболевания: со слов больного, зуб ранее неоднократно лечен. Неделю назад больной обнаружил «прыщик» на десне в области 1.1 зуба. Зуб пациента не беспокоит. .

Местный статус: конфигурация лица не изменена, кожные покровы нормальной окраски, без патологических изменений. Регионарные лимфатические узлы эластической консистенции, подвижные, не спаянные с окружающими мягкими тканями, диаметром 1,0 см, при пальпации безболезненные.

В полости рта 1.1 на контактных поверхностях и небной поверхности композитные пломбы. Слизистая оболочка преддверия полости рта нормальной окраски, умеренно увлажнена. В проекции средней трети корня зуба 1.1 визуализируется свищевой ход в виде точечного отверстия с выбухающими грануляциями.

Контрольные вопросы.

1. Поставьте диагноз.
2. Какие дополнительные методы исследования необходимо провести.
3. Проведите дифференциальную диагностику.
4. Охарактеризуйте этапы плана лечения.
5. Меры профилактики, рекомендованные в указанном случае.

Ответ на задачу.

1. Хронически гранулирующий периодонтит зуба 1.1.
2. Рентгенография зуба 1.1. Консультация врача стоматолога-ортопеда и врача стоматолога терапевта для решения вопроса о возможности лечения и восстановления зуба 1.1. При невозможности консервативного лечения удаление зуба 1.1. Иссечение свищевого хода.
3. Хронический фиброзный периодонтит, хронический гранулематозный периодонтит, хронический остеомиелит, свищи лица и шеи, актиномикоз.
4. Операция удаления зуба: анестезия, сепарация, наложение щипцов, продвижение щипцов, фиксация щипцов, люксация, тракция, кюретаж, гемостаз.
5. Лечение кариеса и его осложнений.

3) Задача для самостоятельного разбора на занятии

Ситуационная задача.

Пациент С. 40 лет поступил в стоматологическую клинику с жалобами на разрушение зуба 2.7.

Развитие настоящего заболевания: со слов больного, зуб разрушен около 1 года. За помощью ранее не обращался.

Общее состояние удовлетворительное. Температура тела 36.6 °С. Сознание ясное в пространстве и времени ориентирован.

Местный статус: конфигурация лица не изменена, кожные покровы нормальной окраски, без патологических изменений. Регионарные лимфатические узлы эластической консистенции, при пальпации безболезненные.

В полости рта 2.7 зуба коронковая часть разрушена полностью, в области дистального щечного корня разрушение значительно ниже уровня десны. После удаления 2.7 зуба из лунки в области переднего щечного корня выходит пузырящаяся кровь. Гнойного отделяемого нет. Рото- носовая проба положительная.

Контрольные вопросы.

1. Поставьте диагноз.
2. Какие дополнительные методы исследования необходимо провести.
3. Проведите дифференциальную диагностику.
4. Охарактеризуйте этапы плана лечения.
5. Меры профилактики, рекомендованные в указанном случае.

4. Задания для групповой работы.

1. Установка положения пациента и положения врача, света стоматологического светильника для обследования внешнего вида стоматологического пациента, особенности для обследования верхней и нижней челюсти с соблюдением эргономических принципов, техники безопасности, и санитарно-эпидемиологического режима (на Ординаторах).
2. Опрос пациента, выяснение жалоб, анамнеза заболевания, анамнеза жизни, общесоматического статуса, аллергологического анамнеза.
3. Осмотр внешнего вида больного. Определение степени открывания рта. Осмотр полости рта стоматологического больного с помощью стоматологического инструментария (шпатель, зеркало, пинцет).
4. Заполнение медицинской карты обследуемого стоматологического больного, постановка окончательного диагноза.

Самостоятельная внеаудиторная работа обучающихся по теме:

Задания для самостоятельной внеаудиторной работы Ординаторов по указанной теме:

- 1) *Ознакомиться с теоретическим материалом по теме занятия с использованием конспектов лекций, рекомендуемой учебной литературой.*
- 2) *Ответить на вопросы для самоконтроля:*
 1. Причины и профилактика возникновения перфораций, резорбций и трещин корней зубов.
 2. Показания, противопоказания хирургического лечения перфораций, резорбций и трещин корней зубов.
 3. Алгоритм проведения хирургического лечения перфораций, резорбций и трещин корней зубов.

Рекомендуемая литература:

Основная:

1. Хирургическая стоматология : учебник. Под ред. Т. Г. Робустовой М. : "Медицина", 2010
2. Местное обезболивание в стоматологии, топографо-анатомическое обоснование способов его применения: учебное пособие. С.Н. Громова, Л.М. Железнов, И.В. Уразова и др. Киров: ФГБОУ ВО Кировский ГМУ Минздрава России, 2018

Дополнительная:

1. Хирургическая стоматология : учебник. Под ред. В. В. Афанасьева М. : ГЭОТАР-Медиа, 2016
2. Хирургия зубов и органов полости рта : руководство. Под ред. Ю. В. Ефимова М. : Мед. книга, 2010
3. Хирургическая стоматология и челюстно-лицевая хирургия : национальное рук. с компакт-диск Под ред. А. А. Кулакова М. : "ГЭОТАР-Медиа", 2010

Семинарское занятие 3.1: Показания и противопоказания к удалению постоянных зубов.

Цель: Дать понятие о том, что относится к показаниям и противопоказаниям к удалению постоянных зубов.

Задачи:

Рассмотреть: Показания и противопоказания для удаления зубов, необходимый инструментарий для операции удаления зубов на верхней и нижней челюсти.

Обучить: Определять показания и противопоказания к удалению постоянных зубов.

Изучить: Показания и противопоказания к удалению постоянных зубов.

Сформулировать: Представление о показаниях и противопоказаниях к удалению постоянных зубов.

Обучающийся должен знать:

- структуру и критерии постановки диагноза по МКБ-10
- препараты для местной анестезии
- способы местной анестезии
- показания и противопоказания для удаления постоянных зубов.

Обучающийся должен уметь:

- Записать зубную формулу при осмотре пациента
- Выяснить жалобы, собрать анамнез заболевания и анамнез жизни пациента
- Оценить нуждаемость в стоматологическом лечении
- Поставить диагноз согласно МКБ-10

Обучающийся должен владеть навыками:

- Опроса и осмотра пациента
- Записи зубной формулы
- Проведения местной анестезии при удалении зубов по острым показаниям.

Самостоятельная аудиторная работа обучающихся по теме:

1. Ответить на вопросы по теме занятия:

1. Назвать показания для удаления зубов.
2. Назвать относительные противопоказания для удаления зубов.
3. Назвать абсолютные противопоказания для удаления зубов.

2. Практическая работа:

1) Разобрать клинический случай по истории болезни

2) Проверить свои знания с использованием тестового контроля:

1. В какие сроки беременности могут возникнуть временные противопоказания к удалению зуба?
 - в 1-2 и 8-9 месяцы;
 - во 2-3 и 6-7 месяцы;
 - в 3-4 месяц;
 - в 5-6 месяц.
2. Через какой срок после инфаркта миокарда уже можно проводить плановое удаление зубов?
 - через 3-6 месяцев;
 - через 3-4 недели;
 - через 1-2 месяца;
 - через 1 неделю
3. Какой основной метод хирургического лечения периодонтитов проводится у пожилых людей?
 - удаление зуба;
 - гемисекция;
 - коронаро-радикулярная сепарация,
 - резекция корня;
4. Показанием к удалению зуба является:
 - острый пульпит
 - глубокий кариес
 - острый периодонтит
 - хронический гранулематозный периодонтит
 - паротит
5. Показанием к срочному удалению зуба является:
 - дистопированные зубы
 - хронический пульпит
 - разрушение коронки зуба
 - некупируемое гнойное воспаление в периодонте
 - подвижность зуба 3 степени

3. Решить ситуационные задачи:

1) Алгоритм разбора задачи:

- проанализировать данные представленные в задаче (жалобы и данные объективного обследования пациента);
- на основании клинических данных и методов дополнительного исследования сформулировать диагноз;
- какие дополнительные методы обследования необходимы для подтверждения диагноза;
- составьте план лечения.

2) Пример задачи с разбором по алгоритму:

Пример ситуационной задачи.

Пациент Б. 36 лет поступил в клинику с жалобами на наличие свищевого хода в области 1.1 зуба. Развитие настоящего заболевания: со слов больного, зуб ранее неоднократно лечен. Неделю назад больной обнаружил «прыщик» на десне в области 1.1 зуба. Зуб пациента не беспокоит. .

Местный статус: конфигурация лица не изменена, кожные покровы нормальной окраски, без патологических изменений. Регионарные лимфатические узлы эластической консистенции, подвижные, не спаянные с окружающими мягкими тканями, диаметром 1,0 см, при пальпации безболезненные.

В полости рта 1.1 на контактных поверхностях и небной поверхности композитные пломбы. Слизистая оболочка преддверия полости рта нормальной окраски, умеренно увлажнена. В проекции средней трети корня зуба 1.1 визуализируется свищевой ход в виде точечного отверстия с выбухающими грануляциями.

Контрольные вопросы.

1. Поставьте диагноз.
2. Какие дополнительные методы исследования необходимо провести.
3. Проведите дифференциальную диагностику.
4. Охарактеризуйте этапы плана лечения.
5. Меры профилактики, рекомендованные в указанном случае.

Ответ на задачу.

1. Хронически гранулирующий периодонтит зуба 1.1.
2. Рентгенография зуба 1.1. Консультация врача стоматолога-ортопеда и врача стоматолога терапевта для решения вопроса о возможности лечения и восстановления зуба 1.1. При невозможности консервативного лечения удаление зуба 1.1. Иссечение свищевого хода.
3. Хронический фиброзный периодонтит, хронический гранулематозный периодонтит, хронический остеомиелит, свищи лица и шеи, актиномикоз.
4. Операция удаления зуба: анестезия, сепарация, наложение щипцов, продвижение щипцов, фиксация щипцов, люксация, тракция, кюретаж, гемостаз.
5. Лечение кариеса и его осложнений.

3) Задача для самостоятельного разбора на занятии

Ситуационная задача.

В поликлинику обратился мужчина, 44 года.

Жалобы на сильные ноющие боли в зубе 2.2, усиливающиеся при накусывании на зуб, чувство «выросшего» зуба. Анамнез заболевания: зуб 2.2 был пролечен по поводу осложнённого кариеса около одного года назад. Периодические возникали болевые ощущения в зубе, которые проходили через 1-2 дня при приёме НПВС. Три дня назад появились ноющие боли в зубе 2.2, усиливающиеся при накусывании. Пациент принимал «Кеторол», но боли усиливались, появились боли при прикосновении к зубу языком, чувство «выросшего» зуба.

Объективно: конфигурация лица не изменена, открывание рта свободное, регионарные лимфатические узлы не пальпируются. Зуб 2.2 под пломбой, коронка изменена в цвете, вертикальная перкуссия резко-болезненная, слизистая оболочка по переходной складке гиперемирована, отёчна, при пальпации болезненная.

Контрольные вопросы.

1. Поставьте диагноз.
2. Какие дополнительные методы исследования необходимо провести.
3. Проведите дифференциальную диагностику.
4. Охарактеризуйте этапы плана лечения.
5. Меры профилактики, рекомендованные в указанном случае

4.Задания для групповой работы:

- 1) Разобрать клинический случай по истории болезни
- 2) Заслушать подготовленные презентации на темы:
 1. Особенности удаления моляров на верхней челюсти.
 2. Особенности удаления моляров на нижней челюсти

Самостоятельная внеаудиторная работа обучающихся по теме:

Задания для самостоятельной внеаудиторной работы Ординаторов по указанной теме:

1) Ознакомиться с теоретическим материалом по теме занятия с использованием конспектов лекций, рекомендуемой учебной литературой.

2) Ответить на вопросы для самоконтроля:

1. Абсолютные показания к удалению постоянных зубов.
2. Относительные показания к удалению зубов.

3) Проверить свои знания с использованием тестового контроля:

1. В какие сроки беременности могут возникнуть противопоказания к удалению зуба?

- в 1-2 и 8-9 месяцы;
- во 2-3 и 6-7 месяцы,
- в 3-4 месяц;
- в 5-6 месяц.

2. Через какой срок после инфаркта миокарда уже можно проводить плановое удаление зубов?

- через 3-6 месяцев;
- через 3-4 недели;
- через 1-2 месяца;
- через 1 неделю

3. Какой основной метод хирургического лечения периодонтитов проводится у пожилых людей?

- удаление зуба;
- гемисекция;
- коронаро-радикулярная сепарация,
- резекция корня;

4. Показанием к удалению зуба является:

- острый пульпит
- глубокий кариес
- острый периодонтит
- хронический гранулематозный периодонтит
- паротит

5. Показанием к срочному удалению зуба является:

- дистопированные зубы
- хронический пульпит
- разрушение коронки зуба
- некупируемое гнойное воспаление в периодонте
- подвижность зуба 3 степени

- 4) Подготовить компьютерную презентацию на тему:

1. Особенности удаления моляров на верхней челюсти.
2. Особенности удаления моляров на нижней челюсти

Рекомендуемая литература:

Основная:

1. Хирургическая стоматология : учебник. Под ред. Т. Г. Робустовой М. : "Медицина", 2010
2. Местное обезболивание в стоматологии, топографо-анатомическое обоснование способов его применения: учебное пособие. С.Н. Громова, Л.М. Железнов, И.В. Уразова и др. Киров: ФГБОУ ВО Кировский ГМУ Минздрава России, 2018

Дополнительная:

1. Хирургическая стоматология : учебник. Под ред. В. В. Афанасьева М. : ГЭОТАР-Медиа, 2016

2. Хирургия зубов и органов полости рта : руководство. Под ред. Ю. В. Ефимова М. : Мед. книга, 2010
3. Хирургическая стоматология и челюстно-лицевая хирургия : национальное рук. с компакт-дискотом Под ред. А. А. Кулакова М. : "ГЭОТАР-Медиа", 2010

Семинарское занятие 3.2: Особенности удаления зубов на нижней челюсти.

Цель: Изучить показания, противопоказания, этапы операции удаления зуба, этапы удаления зубов и корней на нижней челюсти, инструменты для удаления зубов.

Задачи:

Рассмотреть: Показания, противопоказания, этапы удаления зубов и корней на нижней челюсти, инструменты для удаления зубов.

Обучить: Клиническому обследованию пациента, заполнению медицинской документации, операции удаления зуба.

Изучить: Технику проведения удаления зубов и корней на нижней челюсти.

Сформировать: Представление о технике проведения операции удаления зуба на нижней челюсти.

Обучающийся должен знать:

- структуру и критерии постановки диагноза по МКБ-10
- препараты для местной анестезии
- способы местной анестезии
- показания и противопоказания для удаления зубов.
- этапы операции удаления зуба
- методика удаления зубов и корней на нижней челюсти
- инструменты для удаления зубов

Обучающийся должен уметь:

- Записать зубную формулу при осмотре пациента
- Выяснить жалобы, собрать анамнез заболевания и анамнез жизни пациента
- Оценить нуждаемость в стоматологическом лечении
- Поставить диагноз согласно МКБ-10

Обучающийся должен владеть навыками:

- Опроса и осмотра пациента
- Записи зубной формулы
- Проведения местной анестезии

Самостоятельная аудиторная работа обучающихся по теме:

1. Ответить на вопросы по теме занятия:

1. Операция удаления зуба на нижней челюсти.
2. Показания и противопоказания к удалению зуба на нижней челюсти.
3. Этапы операции удаления зуба на нижней челюсти.
4. Методика удаления зубов и корней на нижней челюсти
5. Инструменты для удаления зубов на нижней челюсти.

2. Практическая работа:

1) Разобрать клинический случай по истории болезни

2) Проверить свои знания с использованием тестового контроля:

1. Правильная последовательность приемов удаления зубов щипцами
 - а) наложение, продвижение, смыкание щечек вывихивание и удаление зуба;
 - б) продвижение, наложение, смыкание щечек, вывихивание и удаление зуба;
 - в) наложение, смыкание, продвижение щечек, вывихивание и удаление зуба
 - г) смыкание, наложение, продвижение щечек, вывихивание и удаление зуба.
2. При удалении правых нижних моляров и премоляров врач находится
 - а) справа и сзади от больного;
 - б) справа и впереди от больного,
 - в) слева и впереди от больного;
 - г) произвольное (любое) положение врача.
3. Врач при удалении левых премоляров и моляров нижней челюсти находится от больного:
 - а) спереди и справа
 - б) справа и сзади
 - в) сзади и слева
 - г) слева и спереди
 - д) спереди
4. Для удаления нижних резцов и клыков используют инструменты:
 - а) клювовидные щипцы
 - б) прямые щипцы
 - в) S-образные щипцы
 - г) штыковидные щипцы
 - д) прямые элеваторы
5. Для удаления нижних премоляров используют щипцы:
 - а) клювовидные с шипами
 - б) клювовидные без шипов
 - в) S-образные
 - г) прямые
 - д) байонетные (специальные)
6. Для удаления нижних моляров используют щипцы:

- а) клювовидные с шипами
- б) клювовидные без шипов
- в) штыковидные
- г) прямые
- д) S-образные

3. Решить ситуационные задачи:

1) Алгоритм разбора задачи:

- проанализировать данные представленные в задаче (жалобы и данные объективного обследования пациента);
- на основании клинических данных и методов дополнительного исследования сформулировать диагноз;
- какие дополнительные методы обследования необходимы для подтверждения диагноза;
- составьте план лечения.

2) Пример задачи с разбором по алгоритму

Пример ситуационной задачи.

Пациент Б. 36 лет поступил в клинику с жалобами на наличие свищевого хода в области 1.1 зуба. Развитие настоящего заболевания: со слов больного, зуб ранее неоднократно лечен. Неделю назад больной обнаружил «прыщик» на десне в области 1.1 зуба. Зуб пациента не беспокоит. .

Местный статус: конфигурация лица не изменена, кожные покровы нормальной окраски, без патологических изменений. Регионарные лимфатические узлы эластической консистенции, подвижные, не спаянные с окружающими мягкими тканями, диаметром 1,0 см, при пальпации безболезненные.

В полости рта 1.1 на контактных поверхностях и небной поверхности композитные пломбы. Слизистая оболочка преддверия полости рта нормальной окраски, умеренно увлажнена. В проекции средней трети корня зуба 1.1 визуализируется свищевой ход в виде точечного отверстия с выбухающими грануляциями.

Контрольные вопросы.

1. Поставьте диагноз.
2. Какие дополнительные методы исследования необходимо провести.
3. Проведите дифференциальную диагностику.
4. Охарактеризуйте этапы плана лечения.
5. Меры профилактики, рекомендованные в указанном случае.

Ответ на задачу.

1. Хронически гранулирующий периодонтит зуба 1.1.
2. Рентгенография зуба 1.1. Консультация врача стоматолога-ортопеда и врача стоматолога терапевта для решения вопроса о возможности лечения и восстановления зуба 1.1. При невозможности консервативного лечения удаление зуба 1.1. Иссечение свищевого хода.
3. Хронический фиброзный периодонтит, хронический гранулёматозный периодонтит, хронический остеомиелит, свищи лица и шеи, актиномикоз.
4. Операция удаления зуба: анестезия, сепарация, наложение щипцов, продвижение щипцов, фиксация щипцов, люксация, тракция, кюретаж, гемостаз.
5. Лечение кариеса и его осложнений.

3) Задача для самостоятельного разбора на занятии

Ситуационная задача.

В поликлинику обратился мужчина, 22 года.

Жалобы на сильные ноющие боли в зубе 2.2, усиливающиеся при накусывании на зуб, чувство «выросшего» зуба. Анамнез заболевания: зуб 2.2 был пролечен по поводу осложнённого кариеса около одного года назад. Периодические возникали болевые ощущения в зубе, который проходили через 1-2 дня при приёме НПВС. Три дня назад появились ноющие боли в зубе 2.2, усиливающиеся при накусывании. Пациент принимал «Кеторол», но боли усиливались, появились боли при прикосновении к зубу языком, чувство «выросшего» зуба.

Объективно: конфигурация лица не изменена, открывание рта свободное, регионарные лимфатические узлы не пальпируются. Зуб 2.2 под пломбой, коронка изменена в цвете, вертикальная перкуссия резко-болезненная, слизистая оболочка по переходной складке гиперемирована, отёчна, при пальпации определяется положительный симптом Дююитрена при пальпации в области 2.1, 2.2, пальпация болезненная.

Контрольные вопросы.

1. Поставьте диагноз.
2. Какие дополнительные методы исследования необходимо провести.
3. Проведите дифференциальную диагностику.
4. Охарактеризуйте этапы плана лечения.
5. Меры профилактики, рекомендованные в указанном случае

4. Задания для групповой работы:

Разобрать клинический случай по истории болезни

Разобрать презентацию на тему:

Особенности удаления моляров на нижней челюсти

Самостоятельная внеаудиторная работа обучающихся по теме:

Задания для самостоятельной внеаудиторной работы Ординаторов по указанной теме:

- 1) Ознакомиться с теоретическим материалом по теме занятия с использованием конспектов лекций, рекомендуемой учебной литературой.
- 2) Ответить на вопросы для самоконтроля:
 1. Показания и противопоказания к операции удаления зуба на нижней челюсти.
 2. Этапы операции удаления зуба на нижней челюсти.
 3. Методика удаления зубов и корней на нижней челюсти. Инструменты.
 4. Инструменты для удаления зубов на нижней челюсти.

3) Проверить свои знания с использованием тестового контроля:

1. Правильная последовательность приемов удаления зубов щипцами
 - а) наложение, продвижение, смыкание щечек вывихивание и удаление зуба;
 - б) продвижение, наложение, смыкание щечек, вывихивание и удаление зуба;
 - в) наложение, смыкание, продвижение щечек, вывихивание и удаление зуба
 - г) смыкание, наложение, продвижение щечек, вывихивание и удаление зуба.
2. При удалении правых нижних моляров и премоляров врач находится
 - а) справа и сзади от больного;
 - б) справа и впереди от больного,
 - в) слева и впереди от больного;
 - г) произвольное (любое) положение врача.
3. Врач при удалении левых премоляров и моляров нижней челюсти находится от больного:
 - а) спереди и справа
 - б) справа и сзади
 - в) сзади и слева
 - г) слева и спереди
 - д) спереди
4. Для удаления нижних резцов и клыков используют инструменты:
 - а) клювовидные щипцы
 - б) прямые щипцы
 - в) S-образные щипцы
 - г) штыковидные щипцы
 - д) прямые элеваторы
5. Для удаления нижних премоляров используют щипцы:
 - а) клювовидные с шипами
 - б) клювовидные без шипов
 - в) S-образные
 - г) прямые
 - д) байонетные (специальные)
6. Для удаления нижних моляров используют щипцы:
 - а) клювовидные с шипами
 - б) клювовидные без шипов
 - в) штыковидные
 - г) прямые
 - д) S-образные

4) Подготовить презентацию на тему:

Особенности удаления моляров на нижней челюсти

Рекомендуемая литература:

Основная:

1. Хирургическая стоматология : учебник. Под ред. Т. Г. Робустовой М. : "Медицина", 2010
2. Местное обезболивание в стоматологии, топографо-анатомическое обоснование способов его применения: учебное пособие. С.Н. Громова, Л.М. Железнов, И.В. Уразова и др. Киров: ФГБОУ ВО Кировский ГМУ Минздрава России, 2018

Дополнительная:

1. Хирургическая стоматология : учебник. Под ред. В. В. Афанасьева М. : ГЭОТАР-Медиа, 2016
2. Хирургия зубов и органов полости рта : руководство. Под ред. Ю. В. Ефимова М. : Мед. книга, 2010
3. Хирургическая стоматология и челюстно-лицевая хирургия : национальное рук. с компакт-диском Под ред. А. А. Кулакова М. : "ГЭОТАР-Медиа", 2010

Тема 3.3 Семинарское занятие: Особенности удаления зубов на верхней челюсти.

Цель: Изучить показания, противопоказания, этапы операции удаления зуба, этапы удаления зубов и корней на нижней челюсти, инструменты для удаления зубов.

Задачи:

Рассмотреть: Показания, противопоказания, этапы удаления зубов и корней на нижней челюсти, инструменты для удаления зубов.

Обучить: Клиническому обследованию пациента, заполнению медицинской документации, операции удаления зуба.

Изучить: Технику проведения удаления зубов и корней на нижней челюсти.

Сформировать: Представление о технике проведения операции удаления зуба на верхней челюсти.

Обучающийся должен знать:

- структуру и критерии постановки диагноза по МКБ-10
- препараты для местной анестезии
- способы местной анестезии
- показания и противопоказания для удаления зубов.
- этапы операции удаления зуба
- методика удаления зубов и корней на нижней челюсти
- инструменты для удаления зубов

Обучающийся должен уметь:

- Записать зубную формулу при осмотре пациента

- Выяснить жалобы, собрать анамнез заболевания и анамнез жизни пациента
- Оценить нуждаемость в стоматологическом лечении
- Поставить диагноз согласно МКБ-10

Обучающийся должен владеть навыками:

- Опроса и осмотра пациента
- Записи зубной формулы
- Проведения местной анестезии

Самостоятельная аудиторная работа обучающихся по теме:

1. Ответить на вопросы по теме занятия:

1. Операция удаления зуба.
2. Показания и противопоказания к удалению зуба.
3. Этапы операции удаления зуба.
4. Методика удаления зубов и корней на верхней челюсти.
5. Инструменты для удаления зубов верхней челюсти.

2. Практическая работа:

1) Разобрать клинический случай по истории болезни

2) Проверить свои знания с использованием тестового контроля:

1. Правильная последовательность приемов удаления зубов щипцами
 - а) наложение, продвижение, смыкание щечек вывихивание и удаление зуба;
 - б) продвижение, наложение, смыкание щечек, вывихивание и удаление зуба;
 - в) наложение, смыкание, продвижение щечек, вывихивание и удаление зуба
 - г) смыкание, наложение, продвижение щечек, вывихивание и удаление зуба.
2. При удалении правых нижних моляров и премоляров врач находится
 - а) справа и сзади от больного;
 - б) справа и впереди от больного,
 - в) слева и впереди от больного;
 - г) произвольное (любое) положение врача.
3. Врач при удалении левых премоляров и моляров нижней челюсти находится от больного:
 - а) спереди и справа
 - б) справа и сзади
 - в) сзади и слева
 - г) слева и спереди
 - д) спереди
4. Для удаления нижних резцов и клыков используют инструменты:
 - а) клювовидные щипцы
 - б) прямые щипцы
 - в) S-образные щипцы
 - г) штыковидные щипцы
 - д) прямые элеваторы
5. Для удаления нижних премоляров используют щипцы:
 - а) клювовидные с шипами
 - б) клювовидные без шипов
 - в) S-образные
 - г) прямые
 - д) байонетные (специальные)
6. Для удаления нижних моляров используют щипцы:
 - а) клювовидные с шипами
 - б) клювовидные без шипов
 - в) штыковидные
 - г) прямые
 - д) S-образные

3. Решить ситуационные задачи:

1) **Алгоритм разбора задачи:**

- проанализировать данные представленные в задаче (жалобы и данные объективного обследования пациента);
- на основании клинических данных и методов дополнительного исследования сформулировать диагноз;
- какие дополнительные методы обследования необходимы для подтверждения диагноза;
- составьте план лечения.

2) **Пример задачи с разбором по алгоритму**

Пример ситуационной задачи.

Пациент Б. 36 лет поступил в клинику с жалобами на наличие свищевого хода в области 1.1 зуба. Развитие настоящего заболевания: со слов больного, зуб ранее неоднократно лечен. Неделю назад больной обнаружил «прыщик» на десне в области 1.1 зуба. Зуб пациента не беспокоит. .

Местный статус: конфигурация лица не изменена, кожные покровы нормальной окраски, без патологических изменений. Регионарные лимфатические узлы эластической консистенции, подвижные, не спаянные с окружающими мягкими тканями, диаметром 1,0 см, при пальпации безболезненные.

В полости рта 1.1 на контактных поверхностях и небной поверхности композитные пломбы. Слизистая оболочка преддверия полости рта нормальной окраски, умеренно увлажнена. В проекции средней трети корня зуба 1.1 визуализируется свищевой ход в виде точечного отверстия с выбухающими грануляциями.

Контрольные вопросы.

1. Поставьте диагноз.
2. Какие дополнительные методы исследования необходимо провести.
3. Проведите дифференциальную диагностику.
4. Охарактеризуйте этапы плана лечения.
5. Меры профилактики, рекомендованные в указанном случае.

Ответ на задачу.

1. Хронически гранулирующий периодонтит зуба 1.1.
2. Рентгенография зуба 1.1. Консультация врача стоматолога-ортопеда и врача стоматолога терапевта для решения вопроса о возможности лечения и восстановления зуба 1.1. При невозможности консервативного лечения удаление зуба 1.1. Исечение свищевого хода.
3. Хронический фиброзный периодонтит, хронический гранулёматозный периодонтит, хронический остеомиелит, свищи лица и шеи, актиномикоз.
4. Операция удаления зуба: анестезия, сепарация, наложение щипцов, продвижение щипцов, фиксация щипцов, люксация, тракция, кюретаж, гемостаз.
5. Лечение кариеса и его осложнений.

3) Задача для самостоятельного разбора на занятии

Ситуационная задача.

Обратились родители 4-летней девочки с жалобами на боли в нижних зубах слева. Боли периодические, связаны с приёмом пищи иногда ночью. Ребенок жалуется в течение недели.

Объективно: асимметрии лица нет, региональные лимфоузлы не увеличены.

На зубе 8.4 пломба, перкуссия слабо положительна. На десне в области проекции корней зуба 8.4 свищевой ход.

На зубе 8.5 глубокая кариозная полость. Перкуссия зуба отрицательна. Реакции на холод зубов 8.4 и 8.5 не выражены.

Контрольные вопросы.

1. Поставьте диагноз.
2. Какие дополнительные методы исследования необходимо провести.
3. Проведите дифференциальную диагностику.
4. Охарактеризуйте этапы плана лечения.
5. Меры профилактики, рекомендованные в указанном случае.

4. Задания для групповой работы:

1. Разобрать клинический случай по истории болезни
2. Разобрать презентацию на тему:
— Особенности удаления моляров на верхней челюсти

Самостоятельная внеаудиторная работа обучающихся по теме:

Задания для самостоятельной внеаудиторной работы Ординаторов по указанной теме:

1) *Ознакомиться с теоретическим материалом по теме занятия с использованием конспектов лекций, рекомендуемой учебной литературой.*

2) *Ответить на вопросы для самоконтроля:*

1. Показания и противопоказания к операции удаления зуба на верхней челюсти.
2. Этапы операции удаления зуба на верхней челюсти.
3. Методика удаления зубов и корней на верхней челюсти. Инструменты.
4. Инструменты для удаления зубов на верхней челюсти.

3) *Проверить свои знания с использованием тестового контроля:*

1. Правильная последовательность приемов удаления зубов щипцами
 - а) наложение, продвижение, смыкание щечек, вывихивание и удаление зуба;
 - б) продвижение, наложение, смыкание щечек, вывихивание и удаление зуба;
 - в) наложение, смыкание, продвижение щечек, вывихивание и удаление зуба;
 - г) смыкание, наложение, продвижение щечек, вывихивание и удаление зуба.
2. При удалении правых нижних моляров и премоляров врач находится
 - а) справа и сзади от больного;
 - б) справа и впереди от больного;
 - в) слева и впереди от больного;
 - г) произвольное (любое) положение врача.
3. Врач при удалении левых премоляров и моляров нижней челюсти находится от больного:
 - а) спереди и справа
 - б) справа и сзади
 - в) сзади и слева
 - г) слева и спереди
 - д) спереди
4. Для удаления нижних резцов и клыков используют инструменты:
 - а) клювовидные щипцы
 - б) прямые щипцы
 - в) S-образные щипцы
 - г) штыковидные щипцы
 - д) прямые элеваторы
5. Для удаления нижних премоляров используют щипцы:
 - а) клювовидные с шипами
 - б) клювовидные без шипов
 - в) S-образные

- г) прямые
 - д) байонетные (специальные)
- б. Для удаления нижних моляров используют щипцы:
- а) клювовидные с шипами
 - б) клювовидные без шипов
 - в) штыковидные
 - г) прямые
 - д) S-образные
- 4) Подготовить презентацию на тему:
— Особенности удаления моляров на верхней челюсти

Рекомендуемая литература:

Основная:

1. Хирургическая стоматология : учебник. Под ред. Т. Г. Робустовой М. : "Медицина", 2010
2. Местное обезболивание в стоматологии, топографо-анатомическое обоснование способов его применения: учебное пособие. С.Н. Громова, Л.М. Железнов, И.В. Уразова и др. Киров: ФГБОУ ВО Кировский ГМУ Минздрава России, 2018

Дополнительная:

1. Хирургическая стоматология : учебник. Под ред. В. В. Афанасьева М. : ГЭОТАР-Медиа, 2016
2. Хирургия зубов и органов полости рта : руководство. Под ред. Ю. В. Ефимова М. : Мед. книга, 2010
3. Хирургическая стоматология и челюстно-лицевая хирургия : национальное рук. с компакт-диском Под ред. А. А. Кулакова М. : "ГЭОТАР-Медиа", 2010

Тема 3.4 Семинарское занятие: Инструментарий при операции удаления зуба.

Цель: Изучить этапы заживления лунки после удаления зуба, особенности операции удаления зуба у лиц с сопутствующими заболеваниями.

Задачи:

Рассмотреть: Этапы заживления лунки после удаления зуба.

Обучить: Опросу, осмотру хирургического пациента, ведению медицинской документации.

Изучить: Особенности операции удаления зуба у лиц с сопутствующими заболеваниями, инструментарий основной и дополнительный.

Сформировать: Представление об этапах заживления лунки после удаления зуба .

Обучающийся должен знать:

- структуру и критерии постановки диагноза по МКБ-10
- препараты для местной анестезии
- способы местной анестезии
- показания и противопоказания для удаления зубов.
- Этапы заживления лунки после удаления зуба.
- Особенности операции удаления зуба у лиц с сопутствующими заболеваниями.
- Инструментарий основной и дополнительный.

Обучающийся должен уметь:

- Записать зубную формулу при осмотре пациента
- Выяснить жалобы, собрать анамнез заболевания и анамнез жизни пациента
- Оценить нуждаемость в стоматологическом лечении
- Поставить диагноз согласно МКБ-10
- Оценить показания к удалению зуба.

Обучающийся должен владеть навыками:

- Опроса и осмотра пациента
- Записи зубной формулы
- Проведения местной анестезии

Самостоятельная аудиторная работа обучающихся по теме:

1. Ответить на вопросы по теме занятия:

1. Элеваторы для удаления зубов нижней челюсти
2. Особенности операции удаления зуба у лиц с сопутствующими заболеваниями.
3. Инструментарий основной и дополнительный.

2. Практическая работа:

1) Разобрать клинический случай по истории болезни

2) Проверить свои знания с использованием тестового контроля:

1. К какому дню, после удаления зуба, лунка в норме полностью заполняется грануляционной тканью?

- а) через 2 недели;
- б) 7-8 дню;
- в) 3-4 дню;
- г) через 3 недели;

2. В какие сроки, после удаления зуба, лунка начинает заполняться мелкопетлистой губчатой костной тканью?

- а) к концу первого месяца;
- б) на 21 сутки;
- в) на 14 сутки;
- г) к середине второго месяца;

3. В какие сроки, после удаления зуба, лунка заканчивает заполняться мелкопетлистой губчатой костной тканью?

- а) на 45 сутки;
 - б) на 30 сутки
 - в) на 20 сутки;
 - г) на 60 сутки;
4. При удалении зубов с сохраненной коронкой применяются:
- а) щипцы со сходящимися щечками
 - б) щипцы с несходящимися щечками
 - в) элеваторы прямые
 - г) элеваторы угловые
 - д) гладилки
5. Для обработки лунки после удаления зуба применяют:
- а) элеватор
 - б) кюретажную ложку
 - в) зонд
 - г) серповидную гладилку
 - д) зеркало

3. Решить ситуационные задачи:

1) Алгоритм разбора задачи:

- проанализировать данные представленные в задаче (жалобы и данные объективного обследования пациента);
- на основании клинических данных и методов дополнительного исследования сформулировать диагноз;
- какие дополнительные методы обследования необходимы для подтверждения диагноза;
- составьте план лечения.

2) Пример задачи с разбором по алгоритму:

Пример ситуационной задачи.

Пациент Б. 36 лет поступил в клинику с жалобами на наличие свищевого хода в области 1.1 зуба. Развитие настоящего заболевания: со слов больного, зуб ранее неоднократно лечен. Неделю назад больной обнаружил «прыщик» на десне в области 1.1 зуба. Зуб пациента не беспокоит. .

Местный статус: конфигурация лица не изменена, кожные покровы нормальной окраски, без патологических изменений. Регионарные лимфатические узлы эластической консистенции, подвижные, не спаянные с окружающими мягкими тканями, диаметром 1,0 см, при пальпации безболезненные.

В полости рта 1.1 на контактных поверхностях и небной поверхности композитные пломбы. Слизистая оболочка преддверия полости рта нормальной окраски, умеренно увлажнена. В проекции средней трети корня зуба 1.1 визуализируется свищевой ход в виде точечного отверстия с выходящими грануляциями.

Контрольные вопросы.

1. Поставьте диагноз.
2. Какие дополнительные методы исследования необходимо провести.
3. Проведите дифференциальную диагностику.
4. Охарактеризуйте этапы плана лечения.
5. Меры профилактики, рекомендованные в указанном случае.

Ответ на задачу.

1. Хронически гранулирующий периодонтит зуба 1.1.
2. Рентгенография зуба 1.1. Консультация врача стоматолога-ортопеда и врача стоматолога терапевта для решения вопроса о возможности лечения и восстановления зуба 1.1. При невозможности консервативного лечения удаление зуба 1.1. Иссечение свищевого хода.
3. Хронический фиброзный периодонтит, хронический гранулематозный периодонтит, хронический остеомиелит, свищи лица и шеи, актиномикоз.
4. Операция удаления зуба: анестезия, сепарация, наложение щипцов, продвижение щипцов, фиксация щипцов, люксация, тракция, кюретаж, гемостаз.
5. Лечение кариеса и его осложнений.

3) Задача для самостоятельного разбора на занятии

Ситуационная задача.

Больная, 20 лет, обратилась с жалобами на затрудненное открывание рта, боли при глотании, а так же боли в области нижней челюсти справа, иррадиирующие в ухо. Наличие увеличенных лимфоузлов в правой подчелюстной области. Местно: рот открывается на 2,0 см. В подчелюстной области справа пальпируются увеличенные, болезненные лимфоузлы. Жевательная поверхность 2/3 коронковой части 4.8 покрыта гиперемированной, отечной слизистой оболочкой, пальпация которой болезненна, из под капюшона отмечается гнойное отделяемое.

Контрольные вопросы.

1. Поставьте диагноз.
2. Какие дополнительные методы исследования необходимо провести.
3. Проведите дифференциальную диагностику.
4. Охарактеризуйте этапы плана лечения.
5. Меры профилактики, рекомендованные в указанном случае.

4. Задания для групповой работы:

- 1) Разобрать клинический случай по истории болезни.
- 2) Заслушать подготовленные презентации на темы:
 1. Инструменты для удаления зуба.
 2. Костнопластические материалы для заживления лунки зуба

Самостоятельная внеаудиторная работа обучающихся по теме:

Задания для самостоятельной внеаудиторной работы Ординаторов по указанной теме:

- 1) Ознакомиться с теоретическим материалом по теме занятия с использованием конспектов лекций, рекомендуемой учебной литературой.
- 2) Ответить на вопросы для самоконтроля:
 1. Элеваторы для удаления зубов нижней челюсти
 2. Особенности операции удаления зуба у лиц с сопутствующими заболеваниями. 3. Инструментарий основной и дополнительный.
- 3) Проверить свои знания с использованием тестового контроля:
 1. К какому дню, после удаления зуба, лунка в норме полностью заполняется грануляционной тканью?
 - а) через 2 недели;
 - б) 7-8 дню;
 - в) 3-4 дню;
 - г) через 3 недели;
 2. В какие сроки, после удаления зуба, лунка начинает заполняться мелкопетлистой губчатой костной тканью?
 - а) к концу первого месяца;
 - б) на 21 сутки;
 - в) на 14 сутки;
 - г) к середине второго месяца;
 3. В какие сроки, после удаления зуба, лунка заканчивает заполняться мелкопетлистой губчатой костной тканью?
 - а) на 45 сутки;
 - б) на 30 сутки;
 - в) на 20 сутки;
 - г) на 60 сутки;
 4. При удалении зубов с сохраненной коронкой применяются:
 - а) щипцы со сходящимися щечками
 - б) щипцы с несходящимися щечками
 - в) элеваторы прямые
 - г) элеваторы угловые
 - д) гладилки
 5. Для обработки лунки после удаления зуба применяют:
 - а) элеватор
 - б) кюретажную ложку
 - в) зонд
 - г) серповидную гладилку
 - д) зеркало
- 4) Подготовить компьютерную презентацию на темы:
 1. Инструменты для удаления зуба.
 2. Костнопластические материалы для заживления лунки зуба

Рекомендуемая литература:

Основная:

1. Хирургическая стоматология : учебник. Под ред. Т. Г. Робустовой М. : "Медицина", 2010
2. Местное обезболивание в стоматологии, топографо-анатомическое обоснование способов его применения: учебное пособие. С.Н. Громова, Л.М. Железнов, И.В. Уразова и др. Киров: ФГБОУ ВО Кировский ГМУ Минздрава России, 2018

Дополнительная:

1. Хирургическая стоматология : учебник. Под ред. В. В. Афанасьева М. : ГЭОТАР-Медиа, 2016
2. Хирургия зубов и органов полости рта : руководство. Под ред. Ю. В. Ефимова М. : Мед. книга, 2010
3. Хирургическая стоматология и челюстно-лицевая хирургия : национальное рук. с компакт-диск Под ред. А. А. Кулакова М. : "ГЭОТАР-Медиа", 2010

Тема 3.5 Семинарское занятие: Профилактика осложнений, возникающих во время операции удаления зуба.

Цель: Изучить местные осложнения, возникающие во время операции удаления зуба, их профилактика и устранение.

Задачи:

Рассмотреть: Местные осложнения, возникающие во время операции удаления зуба.

Обучить: Опросу, осмотру хирургического пациента. Ведению медицинской документации.

Изучить: Местные осложнения возникающие во время операции удаления зуба. Профилактика и устранение осложнений.

Сформировать: Представление о местных осложнениях, возникающие во время операции удаления зуба.

Обучающийся должен знать:

- структуру и критерии постановки диагноза по МКБ-10
- препараты для местной анестезии
- способы местной анестезии
- показания и противопоказания для удаления зубов.
- местные осложнения возникающие во время операции удаления зуба.
- профилактику и устранение осложнений

Обучающийся должен уметь:

- Записать зубную формулу при осмотре пациента
- Выяснить жалобы, собрать анамнез заболевания и анамнез жизни пациента
- Оценить нуждаемость в стоматологическом лечении

- Поставить диагноз согласно МКБ-10
- Оценить показания к удалению зуба.

Обучающийся должен владеть навыками:

- Опроса и осмотра пациента
- Записи зубной формулы
- Проведения местной анестезии.

Самостоятельная аудиторная работа обучающихся по теме:

1. Ответить на вопросы по теме занятия:

1. Местные осложнения возникающие во время операции удаления зуба.
2. Непосредственные осложнения
3. Ранние осложнения
4. Поздние осложнения
5. Профилактика и устранение осложнений.

2. Практическая работа:

1) Разобрать клинический случай по истории болезни

2) Проверить свои знания с использованием тестового контроля:

1. Можно ли тампонировать лунку йодоформным тампоном, если во время удаления зуба возникло осложнение - вскрытие дна верхнечелюстной пазухи?

- а) нельзя;
- б) можно лишь в том случае когда возникает постэкстракционное кровотечение
- в) можно лишь в случае гнойного воспаления верхнечелюстной пазухи,
- г) можно во всех случаях.

2. При перфорации верхнечелюстной пазухи, произошедшей во время удаления зуба, осложненной острым гайморитом (без наличия корня зуба в верхнечелюстной пазухе) показано

а) промывание пазухи антисептическими растворами (для снятия воспаления), проведение местной пластики соустья после ликвидации воспалительных явлений;

б) плановое проведение гайморотомии с пластикой соустья;

в) срочное проведение гайморотомии с пластикой соустья

г) однократно промыть верхнечелюстную пазуху, гайморотомия с пластикой свища, в послеоперационном периоде многократно промыть пазуху (через риностому) антисептическими растворами;

3. При тампонировании лунки йодоформную турунду извлекают:

- а) на 2 день
- б) на 5-7 день
- в) на 12-14 день
- г) через три недели
- д) через месяц

4. К осложнениям, возникающим во время операции удаления зуба, относится:

- а) невралгия тройничного нерва
- б) артрит височно-нижнечелюстного сустава
- в) паротит
- г) луночковое кровотечение
- д) альвеолит

5. При проталкивании корня в верхнечелюстную пазуху ошибочным действием врача является:

- а) удаление корня через лунку
- б) наложение йодоформного тампона на устье лунки
- в) фиксация тампона в устье лунки
- г) удаление корня в стационаре
- д) ротоносовая проба

6. Местным осложнением во время операции удаления зуба является:

- а) перелом коронки или корня зуба
- б) альвеолит
- в) остеомиелит лунки
- г) паротит
- д) артрит височно-нижнечелюстного сустава

3. Решить ситуационные задачи:

1) Алгоритм разбора задачи:

- проанализировать данные представленные в задаче (жалобы и данные объективного обследования пациента);

- на основании клинических данных и методов дополнительного исследования сформулировать диагноз;

- какие дополнительные методы обследования необходимы для подтверждения диагноза;

- составьте план лечения.

2) Пример задачи с разбором по алгоритму

Пример ситуационной задачи.

Пациент Б. 36 лет поступил в клинику с жалобами на наличие свищевого хода в области 1.1 зуба. Развитие настоящего заболевания: со слов больного, зуб ранее неоднократно лечен. Неделю назад больной обнаружил «прыщик» на десне в области 1.1 зуба. Зуб пациента не беспокоит. .

Местный статус: конфигурация лица не изменена, кожные покровы нормальной окраски, без патологических изменений. Регионарные лимфатические узлы эластической консистенции, подвижные, не спаянные с окружающими мягкими тканями, диаметром 1,0 см, при пальпации безболезненные.

В полости рта 1.1 на контактных поверхностях и небной поверхности композитные пломбы. Слизистая оболочка преддверия полости рта нормальной окраски, умеренно увлажнена. В проекции средней трети корня зуба 1.1 визуализируется свищевой ход в виде точечного отверстия с выбухающими грануляциями.

Контрольные вопросы.

1. Поставьте диагноз.
2. Какие дополнительные методы исследования необходимо провести.
3. Проведите дифференциальную диагностику.
4. Охарактеризуйте этапы плана лечения.
5. Меры профилактики, рекомендованные в указанном случае.

Ответ на задачу.

1. Хронически гранулирующий периодонтит зуба 1.1.
2. Рентгенография зуба 1.1. Консультация врача стоматолога-ортопеда и врача стоматолога терапевта для решения вопроса о возможности лечения и восстановления зуба 1.1. При невозможности консервативного лечения удаление зуба 1.1. Иссечение свищевого хода.
3. Хронический фиброзный периодонтит, хронический гранулёматозный периодонтит, хронический остеомиелит, свищи лица и шеи, актиномикоз.
4. Операция удаления зуба: анестезия, сепарация, наложение щипцов, продвижение щипцов, фиксация щипцов, люксация, тракция, кюретаж, гемостаз.
5. Лечение кариеса и его осложнений.

3) Задача для самостоятельного разбора на занятии

Ситуационная задача.

Большая Н., 37 лет, жалобы на боли и отёк мягких тканей в подчелюстной, подподбородочной области слева, ограничение открывания рта, общую слабость, головокружение, затруднённое глотание. Заболела остро, 4 дня назад, обратилась в поликлинику с болью в области 38 зуба. 38 зуб был удален. На следующий день появился небольшой отек, боль в подчелюстной, подподбородочной области слева, появилось ограничение открывания рта, повысилась температура тела до 38,5. Вновь обратилась в поликлинику по месту жительства, направлена в отделение челюстно-лицевой хирургии. Имеется отёк мягких тканей в подчелюстной, подподбородочной области слева, плотный, разлитой, болезненный при пальпации. Открывание рта ограничено. По переходной складке в области 38, 37 зубов определяется выбухание, гиперемия слизистой оболочки. Пальпация по крыловидно-нижнечелюстной складке резко болезненна. 38 зуб удален, лунка заполнена кровяным сгустком.

Контрольные вопросы.

1. Поставьте предварительный диагноз.
2. Предложите дополнительные методы обследования.
3. Поставьте окончательный диагноз.
4. Предложите возможные варианты лечения.
5. Охарактеризовать основные этапы представленных тактик.

4. Задания для групповой работы:

- 1) Разобрать клинический случай по истории болезни.
- 2) Разобрать презентацию на тему:
 1. Тактика врача при отломе корня
 2. Тактика врача при отломе верхушки корня

Самостоятельная внеаудиторная работа обучающихся по теме:

Задания для самостоятельной внеаудиторной работы Ординаторов по указанной теме:

1) Ознакомиться с теоретическим материалом по теме занятия с использованием конспектов лекций, рекомендуемой учебной литературой.

2) Ответить на вопросы для самоконтроля:

1. Местные осложнения возникающие во время операции удаления зуба.
2. Непосредственные осложнения
3. Ранние осложнения
4. Поздние осложнения
5. Профилактика и устранение осложнений

3) Проверить свои знания с использованием тестового контроля:

1. Можно ли тампонировать лунку йодоформным тампоном, если во время удаления зуба возникло осложнение - вскрытие дна верхнечелюстной пазухи?

- а) нельзя;
- б) можно лишь в том случае когда возникает постэкстракционное кровотечение
- в) можно лишь в случае гнойного воспаления верхнечелюстной пазухи,
- г) можно во всех случаях.

2. При перфорации верхнечелюстной пазухи, произошедшей во время удаления зуба, осложненной острым гайморитом (без наличия корня зуба в верхнечелюстной пазухе) показано

- а) промывание пазухи антисептическими растворами (для снятия воспаления), проведение местной пластики соустья после ликвидации воспалительных явлений;
- б) плановое проведение гайморотомии с пластикой соустья;
- в) срочное проведение гайморотомии с пластикой соустья
- г) однократно промыть верхнечелюстную пазуху, гайморотомия с пластикой свища, в послеоперационном периоде многократно промыть пазуху (через риностому) антисептическими растворами;

3. При тампонировании лунки йодоформную турунду извлекают:

- а) на 2 день
- б) на 5-7 день

- в) на 12-14 день
 - г) через три недели
 - д) через месяц
4. К осложнениям, возникающим во время операции удаления зуба, относится:
- а) невралгия тройничного нерва
 - б) артрит височно-нижнечелюстного сустава
 - в) паротит
 - г) луночковое кровотечение
 - д) альвеолит
5. При проталкивании корня в верхнечелюстную пазуху ошибочным действием врача является:
- а) удаление корня через лунку
 - б) наложение йодоформного тампона на устье лунки
 - в) фиксация тампона в устье лунки
 - г) удаление корня в стационаре
 - д) ротоносовая проба
6. Местным осложнением во время операции удаления зуба является:
- а) перелом коронки или корня зуба
 - б) альвеолит
 - в) остеомиелит лунки
 - г) паротит
 - д) артрит височно-нижнечелюстного сустава
- 4) Подготовить презентацию на тему:
1. Тактика врача при отломе корня
 2. Тактика врача при отломе верхушки корня

Рекомендуемая литература:

Основная:

1. Хирургическая стоматология : учебник. Под ред. Т. Г. Робустовой М. : "Медицина", 2010
2. Местное обезболивание в стоматологии, топографо-анатомическое обоснование способов его применения: учебное пособие. С.Н. Громова, Л.М. Железнов, И.В. Уразова и др. Киров: ФГБОУ ВО Кировский ГМУ Минздрава России, 2018

Дополнительная:

1. Хирургическая стоматология : учебник. Под ред. В. В. Афанасьева М. : ГЭОТАР-Медиа, 2016
2. Хирургия зубов и органов полости рта : руководство. Под ред. Ю. В. Ефимова М. : Мед. книга, 2010
3. Хирургическая стоматология и челюстно-лицевая хирургия : национальное рук. с компакт-диском Под ред. А. А. Кулакова М. : "ГЭОТАР-Медиа", 2010

Тема 3.6 Семинарское занятие: Профилактика осложнений, возникающих после операции удаления зуба.

Цель: Изучить осложнения, возникающие после удаления зуба, ранние и поздние.

Задачи:

Рассмотреть: Осложнения возникающие после удаления зуба

Обучить: Опросу, осмотру хирургического пациента. Ведению медицинской документации

Изучить: Осложнения возникающие после удаления зуба. Альвеолит. Профилактика и методы устранения осложнений.

Сформировать: Представление об осложнениях, возникающих после удаления зуба .

Обучающийся должен знать:

- структуру и критерии постановки диагноза по МКБ-10
- препараты для местной анестезии
- способы местной анестезии
- показания и противопоказания для удаления зубов.
- осложнения возникающие после удаления зуба
- ранние и поздние осложнения
- альвеолит
- профилактика и методы устранения осложнений

Обучающийся должен уметь:

- Записать зубную формулу при осмотре пациента
- Выяснить жалобы, собрать анамнез заболевания и анамнез жизни пациента
- Оценить нуждаемость в стоматологическом лечении
- Поставить диагноз согласно МКБ-10
- Оценить показания к удалению зуба.

Обучающийся должен владеть навыками:

- Опроса и осмотра пациента
- Записи зубной формулы
- Проведения местной анестезии

Самостоятельная аудиторная работа обучающихся по теме:

Задания для самостоятельной внеаудиторной работы ординаторов по указанной теме:

1. Ответить на вопросы по теме занятия:

1. Осложнения возникающие после удаления зуба.
2. Ранние осложнения

3. Поздние осложнения
4. Альвеолит
5. Профилактика и методы устранения осложнений

2. Практическая работа:

1) Разобрать клинический случай по истории болезни

2) Проверить свои знания с использованием тестового контроля:

1. Каким методом нужно проводить удаление корня зуба, протолкнутого в верхнечелюстную пазуху?
 - а) методом гайморотомии с местной пластикой соустья;
 - б) методом Пихлера;
 - в) методом гайморотомии без местной пластики соустья
 - г) оставить корень в верхнечелюстной пазухе до появления клинической симптоматики гайморита.
2. При перфорации верхнечелюстной пазухи, произошедшей во время удаления зуба, осложненной острым гайморитом (без наличия корня зуба в верхнечелюстной пазухе) показано
 - а) промывание пазухи антисептическими растворами (для снятия воспаления)
 - б) проведение местной пластики соустья после ликвидации воспалительных явлений;
 - в) плановое проведение гайморотомии с пластикой соустья;
 - г) срочное проведение гайморотомии с пластикой соустья
 - д) одноразово промыть верхнечелюстную пазуху, гайморотомия с пластикой свища, в послеоперационном периоде многократно промыть пазуху (через риностому) антисептическими растворами;
3. Общей причиной кровотечения после удаления зуба является:
 - а) острый воспалительный процесс в костной ткани
 - б) разрыв десны
 - в) гемофилия
 - г) отлом альвеолярного края
 - д) синусит
4. Местным осложнением после операции удаления зуба является:
 - а) перелом корня зуба
 - б) альвеолит лунки
 - в) паротит
 - г) анафилактический шок
 - д) коллапс
5. При альвеолите в первое посещение следует сделать:
 - а) тугую тампонаду лунки йодоформной турундой
 - б) кюретаж лунки
 - в) разрез по переходной складке
 - г) удалить распавшийся сгусток и рыхло ввести в лунку йодоформную турунду
 - д) местную анестезию
6. К отдаленным осложнениям местного характера после операции удаления зуба относится:
 - а) гипертонический криз
 - б) вывих височно-нижнечелюстного сустава
 - в) обморок
 - г) остеомиелит лунки
 - д) коллапс

3. Решить ситуационные задачи:

1) Алгоритм разбора задачи:

- проанализировать данные представленные в задаче (жалобы и данные объективного обследования пациента);
- на основании клинических данных и методов дополнительного исследования сформулировать диагноз;
- какие дополнительные методы обследования необходимы для подтверждения диагноза;
- составьте план лечения.

2) Пример задачи с разбором по алгоритму

Пример ситуационной задачи.

Пациент Б. 36 лет поступил в клинику с жалобами на наличие свищевого хода в области 1.1 зуба. Развитие настоящего заболевания: со слов больного, зуб ранее неоднократно лечен. Неделю назад больной обнаружил «прыщик» на десне в области 1.1 зуба. Зуб пациента не беспокоит. .

Местный статус: конфигурация лица не изменена, кожные покровы нормальной окраски, без патологических изменений. Регионарные лимфатические узлы эластической консистенции, подвижные, не спаянные с окружающими мягкими тканями, диаметром 1,0 см, при пальпации безболезненные.

В полости рта 1.1 на контактных поверхностях и небной поверхности композитные пломбы. Слизистая оболочка преддверия полости рта нормальной окраски, умеренно увлажнена. В проекции средней трети корня зуба 1.1 визуализируется свищевой ход в виде точечного отверстия с выходящими грануляциями.

Контрольные вопросы.

1. Поставьте диагноз.
2. Какие дополнительные методы исследования необходимо провести.
3. Проведите дифференциальную диагностику.
4. Охарактеризуйте этапы плана лечения.
5. Меры профилактики, рекомендованные в указанном случае.

Ответ на задачу.

1. Хронически гранулирующий периодонтит зуба 1.1.
2. Рентгенография зуба 1.1. Консультация врача стоматолога-ортопеда и врача стоматолога терапевта для решения вопроса о возможности лечения и восстановления зуба 1.1. При невозможности консервативного лечения удаление зуба 1.1. Иссечение свищевого хода.
3. Хронический фиброзный периодонтит, хронический гранулёматозный периодонтит, хронический остеомиелит, свищи лица и шеи, актиномикоз.
4. Операция удаления зуба: анестезия, сепарация, наложение щипцов, продвижение щипцов, фиксация щипцов, люксация, тракция, кюретаж, гемостаз.
5. Лечение кариеса и его осложнений.

3) Задача для самостоятельного разбора на занятии **Ситуационная задача.**

Пациент мужчина, 36 лет. Обратился с жалобами на боли и припухлость в области нижней челюсти слева, повышение температуры тела до 37,5 градусов.

При сборе анамнеза выяснилось, что 3 дня назад появились ноющие боли в зубе 3.6, усиливающиеся при накусывании, чувство «выросшего зуба». Принимал «Кеторол», делал тепловые компрессы на область нижней челюсти слева. Через два дня боли в зубе уменьшились, но появилась боль и припухлость в области нижней челюсти слева. На следующий день боли и припухлость усилились, поднялась температура до 37,5 градусов.

Объективно: конфигурация лица изменена за счёт отёка мягких тканей левой щёчной и поднижнечелюстной области, кожа в цвете не изменена, в складку собирается. Открывание рта в полном объёме, но слегка болезненное. Зубы 3.5, 3.6, 3.7 под пломбами. Вертикальная перкуссия зубов 3.5, 3.7 – безболезненная, зуба 3.6 - слабоположительная.

Переходная складка в области 3.5, 3.6, 3.7 сглажена, слизистая оболочка данной области гиперемирована, отёчна. При пальпации в области от 3.5 до 3.7 определяется плотный, болезненный инфильтрат с флюктуацией в центре.

Контрольные вопросы.

1. Поставьте диагноз.
2. Какие дополнительные методы исследования необходимо провести.
3. Проведите дифференциальную диагностику.
4. Охарактеризуйте этапы плана лечения.
5. Меры профилактики, рекомендованные в указанном случае.

4. Задания для групповой работы:

Разобрать клинический случай по истории болезни.

Самостоятельная внеаудиторная работа обучающихся по теме:

Задания для самостоятельной внеаудиторной работы Ординаторов по указанной теме:

1) *Ознакомиться с теоретическим материалом по теме занятия с использованием конспектов лекций, рекомендуемой учебной литературой.*

2) *Ответить на вопросы для самоконтроля:*

1. Осложнения возникающие после удаления зуба.

2. Ранние осложнения

3. Поздние осложнения

4. Альвеолит

5. Профилактика и методы устранения осложнений

3) *Проверить свои знания с использованием тестового контроля:*

1. Каким методом нужно проводить удаление корня зуба, протолкнутого в верхнечелюстную пазуху?

а) методом гайморотомии с местной пластикой соустья;

б) методом Пихлера;

в) методом гайморотомии без местной пластики соустья

г) оставить корень в верхнечелюстной пазухе до появления клинической симптоматики гайморита.

2. При перфорации верхнечелюстной пазухи, произошедшей во время удаления зуба, осложненной острым гайморитом (без наличия корня зуба в верхнечелюстной пазухе) показано

а) промывание пазухи антисептическими растворами (для снятия воспаления)

б) проведение местной пластики соустья после ликвидации воспалительных явлений;

в) плановое проведение гайморотомии с пластикой соустья;

г) срочное проведение гайморотомии с пластикой соустья

д) однократно промыть верхнечелюстную пазуху, гайморотомия с пластикой свища, в послеоперационном

периоде многократно промыть пазуху (через риностому) антисептическими растворами;

3. Общей причиной кровотечения после удаления зуба является:

а) острый воспалительный процесс в костной ткани

б) разрыв десны

в) гемофилия

г) отлом альвеолярного края

д) синусит

4. Местным осложнением после операции удаления зуба является:

а) перелом корня зуба

б) альвеолит лунки

в) паротит

г) анафилактический шок

д) коллапс

5. При альвеолите в первое посещение следует сделать:

а) тугую тампонаду лунки йодоформной турундой

б) кюретаж лунки

- в) разрез по переходной складке
 - г) удалить распавшийся сгусток и рыхло ввести в лунку йодоформную турунду
 - д) местную анестезию
6. К отдаленным осложнениям местного характера после операции удаления зуба относится:
- а) гипертонический криз
 - б) вывих височно-нижнечелюстного сустава
 - в) обморок
 - г) остеомиелит лунки
 - д) коллапс

Рекомендуемая литература:

Основная:

1. Хирургическая стоматология : учебник. Под ред. Т. Г. Робустовой М. : "Медицина", 2010
2. Местное обезболивание в стоматологии, топографо-анатомическое обоснование способов его применения: учебное пособие. С.Н. Громова, Л.М. Железнов, И.В. Уразова и др. Киров: ФГБОУ ВО Кировский ГМУ Минздрава России, 2018

Дополнительная:

1. Хирургическая стоматология : учебник. Под ред. В. В. Афанасьева М. : ГЭОТАР-Медиа, 2016
2. Хирургия зубов и органов полости рта : руководство. Под ред. Ю. В. Ефимова М. : Мед. книга, 2010
3. Хирургическая стоматология и челюстно-лицевая хирургия : национальное рук. с компакт-диском Под ред. А. А. Кулакова М. : "ГЭОТАР-Медиа", 2010

Семинарское занятие 3.9: Особенности удаления ретинированных, дистопированных зубов.

Цель: Изучить показания и противопоказания, технику проведения операции удаления дистопированного, ретенированного зуба. Обсудить возможные осложнения при неправильно выбранной тактике лечения.

Задачи:

Рассмотреть: Показания и противопоказания к удалению дистопированного и ретенированного зуба.

Обучить: Тактике проведения клинической и рентгенологической диагностики болезней прорезывания зубов (дистоция, ретенция). Опросу, осмотру хирургического пациента. Ведению медицинской документации

Изучить: Структуру диагноза по МКБ-10. Кодировку болезней прорезывания зубов в МКБ-10. Показания и противопоказания к проведению операции удаления дистопированного, ретенированного зуба. Особенности обезболивания, технику проведения операции удаления дистопированного, ретенированного зуба

Сформировать: Представление об особенностях удаления ретинированных, дистопированных зубов.

Обучающийся должен знать:

- структуру и критерии постановки диагноза по МКБ-10
- препараты для местной анестезии
- способы местной анестезии
- этиологию, патогенез болезней прорезывания зубов
- показания и противопоказания к удалению дистопированного и ретенированного зуба
- клинические и рентгенологические проявления дистоции, ретенции
- возможные осложнения при неправильно выбранной тактике лечения болезней прорезывания зубов
- технику проведения операции удаления дистопированного, ретенированного зуба

Обучающийся должен уметь:

- Записать зубную формулу при осмотре пациента
- Выяснить жалобы, собрать анамнез заболевания и анамнез жизни пациента
- Оценить нуждаемость в стоматологическом лечении
- Определить с помощью рентгенограммы или визиограммы дистопию, ретенцию зуба
- Поставить диагноз согласно МКБ-10
- Оценить показания к удалению дистопированного или ретенированного зуба.

Обучающийся должен владеть навыками:

- Опроса и осмотра пациента
- Записи зубной формулы
- Проведения местной анестезии

Самостоятельная аудиторная работа обучающихся по теме:

1. Ответить на вопросы по теме занятия:

1. Показания к хирургическому лечению болезней прорезывания зубов.
2. Методы оперативного лечения при дистоции и ретенции.
3. Осложнения болезней прорезывания зубов.

2. Практическая работа:

1) Разобрать клинический случай по истории болезни

2) Проверить свои знания с использованием тестового контроля:

1. Какое заболевание не относится к затрудненному прорезыванию зуба мудрости?:

- а) гайморит;
- б) ретенция;
- в) дистоция;
- г) перикоронит.

2. Ретенция зуба - это:

- а) задержка сроков прорезывания нормально сформировавшегося постоянного зуба;

- б) неполное прорезывание зуба через костную ткань челюсти или слизистую оболочку;
 - в) неправильное положение в зубном ряду прорезавшегося зуба или аномальное его расположение в челюсти.
3. Дистоция - это:
- а) неправильное положение в зубном ряду прорезавшегося зуба или аномальное его расположение в челюсти;
 - б) задержка сроков прорезывания нормально сформировавшегося постоянного зуба;
 - в) неполное прорезывание зуба через костную ткань челюсти или слизистую оболочку.
4. Ретенция чаще наблюдается при прорезывании:
- а) верхних клыков, нижних зубов мудрости;
 - б) нижних клыков, нижних зубов мудрости, верхних малых коренных зубов;
 - в) верхних зубов мудрости верхних малых коренных зубов.
5. Перикоронит - это:
- а) воспаление мягких тканей, окружающих коронку зуба при его неполном и затрудненном прорезывании,
 - б) вяло протекающее воспаление в подкожной клетчатке;
 - в) поднадкостничное воспаление.
6. Ретенция чаще наблюдается при прорезывании:
- а) верхних клыков, нижних зубов мудрости, вторых малых коренных зубов;
 - б) нижних клыков, нижних зубов мудрости, верхних малых коренных зубов;
 - в) верхних зубов мудрости, верхних малых коренных зубов.
7. Дистопированными чаще бывают:
- а) верхние и нижние премоляры;
 - б) резцы;
 - в) клыки;
 - г) нижние зубы мудрости;
 - д) верхние зубы мудрости.

3. Решить ситуационные задачи:

1) Алгоритм разбора задачи:

- проанализировать данные представленные в задаче (жалобы и данные объективного обследования пациента);
- на основании клинических данных и методов дополнительного исследования сформулировать диагноз;
- какие дополнительные методы обследования необходимы для подтверждения диагноза;
- составьте план лечения.

2) Пример задачи с разбором по алгоритму

Пример ситуационной задачи.

Пациент Б. 36 лет поступил в клинику с жалобами на наличие свищевого хода в области 1.1 зуба. Развитие настоящего заболевания: со слов больного, зуб ранее неоднократно лечен. Неделю назад больной обнаружил «прыщик» на десне в области 1.1 зуба. Зуб пациента не беспокоит. .

Местный статус: конфигурация лица не изменена, кожные покровы нормальной окраски, без патологических изменений. Регионарные лимфатические узлы эластической консистенции, подвижные, не спаянные с окружающими мягкими тканями, диаметром 1,0 см, при пальпации безболезненные.

В полости рта 1.1 на контактных поверхностях и небной поверхности композитные пломбы. Слизистая оболочка преддверия полости рта нормальной окраски, умеренно увлажнена. В проекции средней трети корня зуба 1.1 визуализируется свищевой ход в виде точечного отверстия с выходящими грануляциями.

Контрольные вопросы.

1. Поставьте диагноз.
2. Какие дополнительные методы исследования необходимо провести.
3. Проведите дифференциальную диагностику.
4. Охарактеризуйте этапы плана лечения.
5. Меры профилактики, рекомендованные в указанном случае.

Ответ на задачу.

1. Хронически гранулирующий периодонтит зуба 1.1.
2. Рентгенография зуба 1.1. Консультация врача стоматолога-ортопеда и врача стоматолога терапевта для решения вопроса о возможности лечения и восстановления зуба 1.1. При невозможности консервативного лечения удаление зуба 1.1. Иссечение свищевого хода.
3. Хронический фиброзный периодонтит, хронический гранулёматозный периодонтит, хронический остеомиелит, свищи лица и шеи, актиномикоз.
4. Операция удаления зуба: анестезия, сепарация, наложение щипцов, продвижение щипцов, фиксация щипцов, люксация, тракция, кюретаж, гемостаз.
5. Лечение кариеса и его осложнений.

3) Задача для самостоятельного разбора по алгоритму

Ситуационная задача.

Пациентка, 36 лет. Жалоб нет. Обратилась с целью санации полости рта.

Объективно. Конфигурация лица не изменена, регионарные лимфатические узлы не пальпируются, открывание рта в полном объеме.

Слизистая оболочка полости рта бледно – розовая, равномерно увлажнена, без патологических изменений. Зубы 1.8 и 2.8 прорезались в полость рта неправильно, располагаются с вестибулярным наклоном, в акте жевания не участвуют. На жевательной поверхности данных зубов зондируются кариозные полости в пределах собственного дентина, зондирование по дентинно-эмалевой границе болезненное.

Зубы 3.8 и 4.8 прорезались в полость рта частично, дистально прикрыты слизистой оболочкой. Определяется тесное положение зубов от 3.4 до 4.4.

Контрольные вопросы.

1. Поставьте диагноз.
2. Какие дополнительные методы исследования необходимо провести.
3. Проведите дифференциальную диагностику.
4. Охарактеризуйте этапы плана лечения.
5. Меры профилактики, рекомендованные в указанном случае.

4. Задания для групповой работы:

Разобрать клинический случай по истории болезни.

Самостоятельная внеаудиторная работа обучающихся по теме:

Задания для самостоятельной внеаудиторной работы

1) *Ознакомиться с теоретическим материалом по теме занятия с использованием конспектов лекций, рекомендуемой учебной литературой.*

2) *Ответить на вопросы для самоконтроля:*

1. Показания к хирургическому лечению болезней прорезывания зубов.
2. Методы оперативного лечения при дистопии и ретенции.
3. Осложнения болезней прорезывания зубов.

3) *Проверить свои знания с использованием тестового контроля:*

1. Какое заболевание не относится к затрудненному прорезыванию зуба мудрости?:

- а) гайморит;
- б) ретенция;
- в) дистопия;
- г) перикоронит.

2. Ретенция зуба - это:

- а) задержка сроков прорезывания нормально сформировавшегося постоянного зуба;
- б) неполное прорезывание зуба через костную ткань челюсти или слизистую оболочку;
- в) неправильное положение в зубном ряду прорезавшегося зуба или аномальное его расположение в челюсти.

3. Дистопия - это:

- а) неправильное положение в зубном ряду прорезавшегося зуба или аномальное его расположение в челюсти;
- б) задержка сроков прорезывания нормально сформировавшегося постоянного зуба;
- в) неполное прорезывание зуба через костную ткань челюсти или слизистую оболочку.

4. Ретенция чаще наблюдается при прорезывании:

- а) верхних клыков, нижних зубов мудрости;
- б) нижних клыков, нижних зубов мудрости, верхних малых коренных зубов;
- в) верхних зубов мудрости верхних малых коренных зубов.

5. Перикоронит - это:

- а) воспаление мягких тканей, окружающих коронку зуба при его неполном и затрудненном прорезывании;
- б) вяло протекающее воспаление в подкожной клетчатке;
- в) поднадкостничное воспаление.

6. Ретенция чаще наблюдается при прорезывании:

- а) верхних клыков, нижних зубов мудрости, вторых малых коренных зубов;
- б) нижних клыков, нижних зубов мудрости, верхних малых коренных зубов;
- в) верхних зубов мудрости, верхних малых коренных зубов.

7. Дистопированными чаще бывают:

- а) верхние и нижние премоляры;
- б) резцы;
- в) клыки;
- г) нижние зубы мудрости;
- д) верхние зубы мудрости.

Рекомендуемая литература:

Основная:

1. Хирургическая стоматология : учебник. Под ред. Т. Г. Робустовой М. : "Медицина", 2010
2. Местное обезболивание в стоматологии, топографо-анатомическое обоснование способов его применения: учебное пособие. С.Н. Громова, Л.М. Железнов, И.В. Уразова и др. Киров: ФГБОУ ВО Кировский ГМУ Минздрава России, 2018

Дополнительная:

1. Хирургическая стоматология : учебник. Под ред. В. В. Афанасьева М. : ГЭОТАР-Медиа, 2016
2. Хирургия зубов и органов полости рта : руководство. Под ред. Ю. В. Ефимова М. : Мед. книга, 2010
3. Хирургическая стоматология и челюстно-лицевая хирургия : национальное рук. с компакт-диск Под ред. А. А. Кулакова М. : "ГЭОТАР-Медиа", 2010

Практическое занятие 3.8: Особенности удаления при неполном прорезывании зуба.

Цель: Изучить неполное прорезывание зуба.

Задачи:

Рассмотреть: Неполное прорезывание зуба.

Обучить: Опросу, осмотру хирургического пациента. Ведению медицинской документации

Изучить: Причины неполного прорезывания зуба. Клинику неполного прорезывания зуба

Сформировать: Представление о неполном прорезывании зуба.

Обучающийся должен знать:

- структуру и критерии постановки диагноза по МКБ-10
- препараты для местной анестезии

- способы местной анестезии
- этапы операции удаления зуба
- этиологию неполного прорезывания зуба
- клинику неполного прорезывания зуба
- лечение неполного прорезывания зуба

Обучающийся должен уметь:

- Записать зубную формулу при осмотре пациента
- Выяснить жалобы, собрать анамнез заболевания и анамнез жизни пациента
- Оценить нуждаемость в стоматологическом лечении
- Поставить диагноз согласно МКБ-10

Обучающийся должен владеть навыками:

- Опроса и осмотра пациента
- Записи зубной формулы
- Проведения местной анестезии

Самостоятельная аудиторная работа обучающихся по теме:

1. Ответить на вопросы по теме занятия:

1. Этиология полуретинированного зуба.
2. Клиника полуретинированного зуба.
3. Лечение полуретенции.

2. Практическая работа.

Разобрать рентгеновские снимки по теме занятия и составить план удаления зуба

3. Решить ситуационные задачи:

1) Алгоритм разбора задачи:

- проанализировать данные представленные в задаче (жалобы и данные объективного обследования пациента);
- на основании клинических данных и методов дополнительного исследования сформулировать диагноз;
- какие дополнительные методы обследования необходимы для подтверждения диагноза;
- составьте план лечения.

2) Пример задачи с разбором по алгоритму

Пример ситуационной задачи.

Пациент Б. 36 лет поступил в клинику с жалобами на наличие свищевого хода в области 1.1 зуба. Развитие настоящего заболевания: со слов больного, зуб ранее неоднократно лечен. Неделю назад больной обнаружил «прыщик» на десне в области 1.1 зуба. Зуб пациента не беспокоит. .

Местный статус: конфигурация лица не изменена, кожные покровы нормальной окраски, без патологических изменений. Регионарные лимфатические узлы эластической консистенции, подвижные, не спаянные с окружающими мягкими тканями, диаметром 1,0 см, при пальпации безболезненные.

В полости рта 1.1 на контактных поверхностях и небной поверхности композитные пломбы. Слизистая оболочка преддверия полости рта нормальной окраски, умеренно увлажнена. В проекции средней трети корня зуба 1.1 визуализируется свищевой ход в виде точечного отверстия с выбухающими грануляциями.

Контрольные вопросы.

1. Поставьте диагноз.
2. Какие дополнительные методы исследования необходимо провести.
3. Проведите дифференциальную диагностику.
4. Охарактеризуйте этапы плана лечения.
5. Меры профилактики, рекомендованные в указанном случае.

Ответ на задачу.

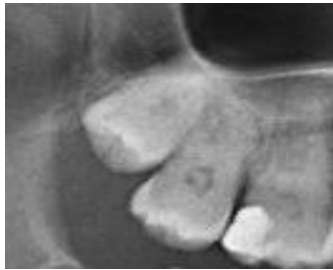
1. Хронически гранулирующий периодонтит зуба 1.1.
2. Рентгенография зуба 1.1. Консультация врача стоматолога-ортопеда и врача стоматолога терапевта для решения вопроса о возможности лечения и восстановления зуба 1.1. При невозможности консервативного лечения удаление зуба 1.1. Иссечение свищевого хода.
3. Хронический фиброзный периодонтит, хронический гранулёматозный периодонтит, хронический остеомиелит, свищи лица и шеи, актиномикоз.
4. Операция удаления зуба: анестезия, сепарация, наложение щипцов, продвижение щипцов, фиксация щипцов, люксация, тракция, кюретаж, гемостаз.
5. Лечение кариеса и его осложнений.

3) Задача для самостоятельного разбора на занятии

Ситуационная задача.

В поликлинику обратилась женщина 35 лет с жалобами на ноющие боли в области верхней челюсти справа, усиливающиеся на холодное, ночные боли, иррадиирующие в ухо и висок справа.

Объективно. Конфигурация лица не изменена, открывание рта свободное, регионарные лимфатические узлы не пальпируются. Зуб 1.8 расположен в зубной дуге не правильно, имеет дистально-щёчный наклон. На жевательной поверхности зуба 1.8 имеется глубокая кариозная полость, при зондировании сообщающаяся с полостью зуба, зондирование резко болезненное, пульпа кровоточит.



Контрольные вопросы.

1. Поставьте диагноз.
2. Какие дополнительные методы исследования необходимо провести.
3. Проведите дифференциальную диагностику.
4. Охарактеризуйте этапы плана лечения.
5. Меры профилактики, рекомендованные в указанном случае.

4. Задания для групповой работы.

Заслушать презентации на тему:

1. Острый перикоронит
2. Хронический перикоронит
3. Кисты прорезывания
4. Этапы операции удаления ретинированных зубов на нижней челюсти

Самостоятельная внеаудиторная работа обучающихся по теме:

Задания для самостоятельной внеаудиторной работы Ординаторов по указанной теме:

- 1) Ознакомиться с теоретическим материалом по теме занятия с использованием конспектов лекций, рекомендуемой учебной литературой.
- 2) Ответить на вопросы для самоконтроля:
 1. Этиология полуретинированного зуба.
 2. Клиника полуретинированного зуба.
 3. Лечение полуретенции.
- 3) Подготовить презентации на тему:
 1. Острый перикоронит
 2. Хронический перикоронит
 3. Кисты прорезывания
 4. Этапы операции удаления ретинированных зубов на нижней челюсти

Рекомендуемая литература:

Основная:

1. Хирургическая стоматология : учебник. Под ред. Т. Г. Робустовой М. : "Медицина", 2010
2. Местное обезболивание в стоматологии, топографо-анатомическое обоснование способов его применения: учебное пособие. С.Н. Громова, Л.М. Железнов, И.В. Уразова и др. Киров: ФГБОУ ВО Кировский ГМУ Минздрава России, 2018

Дополнительная:

1. Хирургическая стоматология : учебник. Под ред. В. В. Афанасьева М. : ГЭОТАР-Медиа, 2016
2. Хирургия зубов и органов полости рта : руководство. Под ред. Ю. В. Ефимова М. : Мед. книга, 2010
3. Хирургическая стоматология и челюстно-лицевая хирургия : национальное рук. с компакт-диском Под ред. А. А. Кулакова М. : "ГЭОТАР-Медиа", 2010

Практическое занятие 3.9: Алгоритм проведения атипичного удаления зуба.

Цель: Изучить атипичное удаление зуба.

Задачи:

Рассмотреть: Атипичное удаление зуба.

Обучить: Опросу, осмотру хирургического пациента. Ведению медицинской документации.

Изучить: Алгоритм проведения операции атипичного удаления зуба.

Сформировать: Представление об атипичном удалении зуба.

Обучающийся должен знать:

- структуру и критерии постановки диагноза по МКБ-10
- препараты для местной анестезии
- способы местной анестезии
- этапы операции удаления зуба
- показания для проведения операции атипичного удаления зуба
- методику операции атипичного удаления зубов на верхней и нижней челюсти
- ведение послеоперационной раны у больного после сложного удаления зуба.

Обучающийся должен уметь:

- Записать зубную формулу при осмотре пациента
- Выяснить жалобы, собрать анамнез заболевания и анамнез жизни пациента
- Оценить необходимость в стоматологическом лечении
- Поставить диагноз согласно МКБ-10
- Оценить показания к удалению зуба.

Обучающийся должен владеть навыками:

- Опроса и осмотра пациента

- Записи зубной формулы
- Проведения местной анестезии

Самостоятельная аудиторная работа обучающихся по теме:

1. Ответить на вопросы по теме занятия:

1. Показания для проведения операции атипичного удаления зуба
2. методика операции атипичного удаления зубов на верхней и нижней челюсти
3. Ведение послеоперационной раны у больного после сложного удаления зуба

2. Практическая работа.

Разобрать клинически случай по истории болезни.

3. Решить ситуационные задачи:

1) Алгоритм разбора задачи:

- проанализировать данные представленные в задаче (жалобы и данные объективного обследования пациента);
- на основании клинических данных и методов дополнительного исследования сформулировать диагноз;
- какие дополнительные методы обследования необходимы для подтверждения диагноза;
- составьте план лечения.

2) Пример задачи с разбором по алгоритму

Пример ситуационной задачи.

Пациент Б. 36 лет поступил в клинику с жалобами на наличие свищевого хода в области 1.1 зуба. Развитие настоящего заболевания: со слов больного, зуб ранее неоднократно лечен. Неделю назад больной обнаружил «прыщик» на десне в области 1.1 зуба. Зуб пациента не беспокоит. .

Местный статус: конфигурация лица не изменена, кожные покровы нормальной окраски, без патологических изменений. Регионарные лимфатические узлы эластической консистенции, подвижные, не спаянные с окружающими мягкими тканями, диаметром 1,0 см, при пальпации безболезненные.

В полости рта 1.1 на контактных поверхностях и небной поверхности композитные пломбы. Слизистая оболочка преддверия полости рта нормальной окраски, умеренно увлажнена. В проекции средней трети корня зуба 1.1 визуализируется свищевой ход в виде точечного отверстия с выбухающими грануляциями.

Контрольные вопросы.

1. Поставьте диагноз.
2. Какие дополнительные методы исследования необходимо провести.
3. Проведите дифференциальную диагностику.
4. Охарактеризуйте этапы плана лечения.
5. Меры профилактики, рекомендованные в указанном случае.

Ответ на задачу.

1. Хронически гранулирующий периодонтит зуба 1.1.
2. Рентгенография зуба 1.1. Консультация врача стоматолога-ортопеда и врача стоматолога терапевта для решения вопроса о возможности лечения и восстановления зуба 1.1. При невозможности консервативного лечения удаление зуба 1.1. Иссечение свищевого хода.
3. Хронический фиброзный периодонтит, хронический гранулёматозный периодонтит, хронический остеомиелит, свищи лица и шеи, актиномикоз.
4. Операция удаления зуба: анестезия, сепарация, наложение щипцов, продвижение щипцов, фиксация щипцов, люксация, тракция, кюретаж, гемостаз.
5. Лечение кариеса и его осложнений.

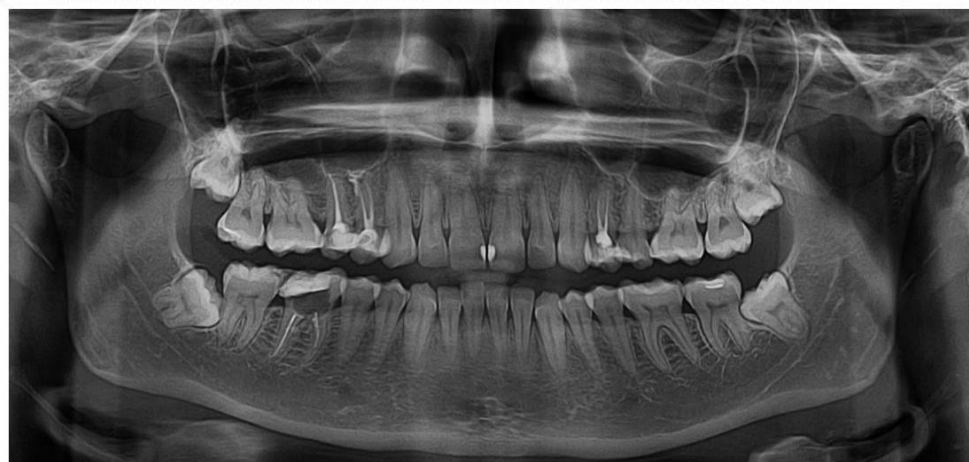3) Задача для самостоятельного разбора на занятии

Ситуационная задача.

Пациентка, 26 лет. Жалоб нет. Обратилась с целью санации полости рта.

Объективно. Конфигурация лица не изменена, регионарные лимфатические узлы не пальпируются, открывание рта в полном объеме.

Слизистая оболочка полости рта бледно – розовая, равномерно увлажнена, без патологических изменений. Зубы 1.8 и 2.8 прорезались в полость рта неправильно, располагаются с вестибулярным наклоном, в акте жевания не участвуют. На жевательной поверхности данных зубов зондируются кариозные полости в пределах собственного дентина, зондирование по дентинно-эмалевой границе болезненное. Зубы 3.8 и 4.8 прорезались в полость рта частично, дистально прикрыты слизистой оболочкой. Определяется тесное положение зубов от 3.4 до 4.4.



Контрольные вопросы.

1. Поставьте диагноз.
2. Какие дополнительные методы исследования необходимо провести.
3. Проведите дифференциальную диагностику.
4. Охарактеризуйте этапы плана лечения.
5. Меры профилактики, рекомендованные в указанном случае.

4. Задания для групповой работы.

Составить план операции удаления атипично расположенного зуба.

Самостоятельная внеаудиторная работа обучающихся по теме:

Задания для самостоятельной внеаудиторной работы Ординаторов по указанной теме:

- 1) *Ознакомиться с теоретическим материалом по теме занятия с использованием конспектов лекций, рекомендуемой учебной литературой.*
- 2) *Ответить на вопросы для самоконтроля:*
 1. Показания для проведения операции атипичного удаления зуба
 2. методика операции атипичного удаления зубов на верхней и нижней челюсти
 3. Ведение послеоперационной раны у больного после сложного удаления зуба

Рекомендуемая литература:

Основная:

1. Хирургическая стоматология : учебник. Под ред. Т. Г. Робустовой М. : "Медицина", 2010
2. Местное обезболивание в стоматологии, топографо-анатомическое обоснование способов его применения: учебное пособие. С.Н. Громова, Л.М. Железнов, И.В. Уразова и др. Киров: ФГБОУ ВО Кировский ГМУ Минздрава России, 2018

Дополнительная:

1. Хирургическая стоматология : учебник. Под ред. В. В. Афанасьева М. : ГЭОТАР-Медиа, 2016
2. Хирургия зубов и органов полости рта : руководство. Под ред. Ю. В. Ефимова М. : Мед. книга, 2010
3. Хирургическая стоматология и челюстно-лицевая хирургия : национальное рук. с компакт-диском Под ред. А. А. Кулакова М. : "ГЭОТАР-Медиа", 2010

Семинарское занятие 3.10: Алгоритм проведения хирургических методов лечения хронического периодонтита.

Цель: Изучить хирургическое лечение хронического периодонтита. Изучить операции гемисекции зуба, ампутации корня зуба, коронорадикулярной сепарации, резекции верхушки корня зуба.

Задачи:

Рассмотреть: Хирургическое лечение хронического периодонтита. Зубосохраняющие операции.

Обучить: Тактике проведения клинической и рентгенологической диагностики видов хронического периодонтита. Опросу, осмотру хирургического пациента. Ведению медицинской документации.

Изучить: Алгоритм проведения операций хирургического лечения хронического периодонтита.

Алгоритм проведения операций гемисекции зуба, ампутации корня зуба, коронорадикулярной сепарации, резекции верхушки корня зуба

Сформировать: Представление о хирургическом лечении хронического периодонтита, о зубосохраняющих операциях.

Обучающийся должен знать:

- структуру и критерии постановки диагноза по МКБ-10
- препараты для местной анестезии
- способы местной анестезии
- этапы операции удаления зуба
- показания и противопоказания для проведения зубосохраняющих операций.
- алгоритм проведения операций хирургического лечения хронического периодонтита.
- возможные осложнения и прогноз после проведения зубосохраняющих операций.

Обучающийся должен уметь:

- Записать зубную формулу при осмотре пациента
- Выяснить жалобы, собрать анамнез заболевания и анамнез жизни пациента
- Оценить нуждаемость в стоматологическом лечении
- Поставить диагноз согласно МКБ-10
- Оценить показания к удалению зуба.

Обучающийся должен владеть навыками:

- Опроса и осмотра пациента
- Записи зубной формулы
- Проведения местной анестезии

Самостоятельная аудиторная работа обучающихся по теме:

1. Ответить на вопросы по теме занятия:

1. Показания и противопоказания для проведения зубосохраняющих операций.
2. Алгоритм проведения операций хирургического лечения хронического периодонтита, зубосохраняющих операций.
3. Возможные осложнения и прогноз после проведения зубосохраняющих операций.

2. Практическая работа:

- 1) *Разобрать клинический случай по истории болезни*
- 2) *Проверить свои знания с использованием тестового контроля:*

1. Расширение периодонтальной щели в области верхушки корня (рентгенологическая картина) характерно для:
 - а) хронического фиброзного периодонтита

- б) хронического гранулематозного периодонтита
 - в) хронического гранулирующего периодонтита
2. Очаг деструкции костной ткани с нечеткими контурами в области верхушки корня соответствует рентгенологической картине:
- а) хронического фиброзного периодонтита
 - б) хронического гранулематозного периодонтита
 - в) хронического гранулирующего периодонтита
3. Очаг деструкции костной ткани в области верхушки корня с четкими контурами до 0,5 см соответствует рентгенологической картине:
- а) хронического фиброзного периодонтита
 - б) хронического гранулематозного периодонтита
 - в) хронического гранулирующего периодонтита
4. Операция гемисекция зуба представляет из себя:
- а) Удаление половины коронковой части и прилегающего корня.
 - б) Удаление верхушки корня.
 - в) Удаление повреждённого корня.
 - г) Разъединение зуба на две части, приводящее к созданию двух однокорневых зубов.
5. Операция коронково-радикулярная сепарация зуба представляет из себя:
- а) Удаление половины коронковой части и прилегающего корня.
 - б) Удаление верхушки корня.
 - в) Удаление повреждённого корня.
 - г) Разъединение зуба на две части, приводящее к созданию двух однокорневых зубов.
6. Операция резекции верхушки корня проводится в:
- а) Многокорневых зубах.
 - б) Зубах с одним корнем.
 - в) В многокорневых и однокорневых зубах.
7. Метод, который применяется стоматологами-хирургами в случаях, если многокорневой зуб при целостности корней перфорирован или разрушен в области бифуркации:
- а) Гемисекция зуба
 - б) Резекции верхушки корня
 - в) Коронково-радикулярная сепарация
 - г) Ампутация корня
8. Операция ампутация корня проводится в:
- а) Многокорневых зубах.
 - б) Зубах с одним корнем.
 - в) В многокорневых и однокорневых зубах.

3. Решить ситуационные задачи:

1) Алгоритм разбора задачи:

- проанализировать данные представленные в задаче (жалобы и данные объективного обследования пациента);
- на основании клинических данных и методов дополнительного исследования сформулировать диагноз;
- какие дополнительные методы обследования необходимы для подтверждения диагноза;
- составьте план лечения.

2) Пример задачи с разбором по алгоритму

Пример ситуационной задачи.

Пациент Б. 36 лет поступил в клинику с жалобами на наличие свищевого хода в области 1.1 зуба. Развитие настоящего заболевания: со слов больного, зуб ранее неоднократно лечен. Неделю назад больной обнаружил «прыщик» на десне в области 1.1 зуба. Зуб пациента не беспокоит. .

Местный статус: конфигурация лица не изменена, кожные покровы нормальной окраски, без патологических изменений. Регионарные лимфатические узлы эластической консистенции, подвижные, не спаянные с окружающими мягкими тканями, диаметром 1,0 см, при пальпации безболезненные.

В полости рта 1.1 на контактных поверхностях и небной поверхности композитные пломбы. Слизистая оболочка преддверия полости рта нормальной окраски, умеренно увлажнена. В проекции средней трети корня зуба 1.1 визуализируется свищевой ход в виде точечного отверстия с выбухающими грануляциями.

Контрольные вопросы.

1. Поставьте диагноз.
2. Какие дополнительные методы исследования необходимо провести.
3. Проведите дифференциальную диагностику.
4. Охарактеризуйте этапы плана лечения.
5. Меры профилактики, рекомендованные в указанном случае.

Ответ на задачу.

1. Хронически гранулирующий периодонтит зуба 1.1.
2. Рентгенография зуба 1.1. Консультация врача стоматолога-ортопеда и врача стоматолога терапевта для решения вопроса о возможности лечения и восстановления зуба 1.1. При невозможности консервативного лечения удаление зуба 1.1. Иссечение свищевого хода.
3. Хронический фиброзный периодонтит, хронический гранулематозный периодонтит, хронический остеомиелит, свищи лица и шеи, актиномикоз.
4. Операция удаления зуба: анестезия, сепарация, наложение щипцов, продвижение щипцов, фиксация щипцов, люксация, тракция, кюретаж, гемостаз.

5. Лечение кариеса и его осложнений.

3) Задача для самостоятельного разбора на занятии

Ситуационная задача.

Пациент Ф. 29 лет поступил в клинику с жалобами на кровотечение из лунки ранее удалённого 3.5 зуба.

Развитие настоящего заболевания: со слов больного, несколькими часами ранее ему был удалён 3.5 зуб. Зуб был подвижен и удаление произошло быстро и без особенностей. Однако через несколько часов вечером началось кровотечение.

Общее состояние удовлетворительное. Температура тела 36,6 °С. Сознание ясное в пространстве и времени ориентирован. Кожные покровы чистые, нормальной влажности и окраски.

Местный статус: конфигурация лица не изменена, кожные покровы нормальной окраски, без патологических изменений. Регионарные лимфатические узлы эластической консистенции, при пальпации безболезненные.

В полости рта лунка 3.5 зуба зияет. В лунке свежая кровь, сочащаяся в полость рта. Края слизистой оболочки лунки свободно подвижны. При высушивании лунки видна грануляционная ткань.

Контрольные вопросы.

1. Поставьте диагноз.
2. Какие дополнительные методы исследования необходимо провести.
3. Проведите дифференциальную диагностику.
4. Охарактеризуйте этапы плана лечения.
5. Меры профилактики, рекомендованные в указанном случае.

4. Задания для групповой работы:

Разобрать клинический случай по истории болезни

Самостоятельная внеаудиторная работа обучающихся по теме:

Задания для самостоятельной внеаудиторной работы Ординаторов по указанной теме:

1) Ознакомиться с теоретическим материалом по теме занятия с использованием конспектов лекций, рекомендуемой учебной литературой.

2) Ответить на вопросы для самоконтроля:

1. Показания и противопоказания для проведения зубосохраняющих операций.
2. Алгоритм проведения операций хирургического лечения хронического периодонтита, зубосохраняющих операций.
3. Возможные осложнения и прогноз после проведения зубосохраняющих операций.

3) Проверить свои знания с использованием тестового контроля:

1. Расширение периодонтальной щели в области верхушки корня (рентгенологическая картина) характерно для:
 - а) хронического фиброзного периодонтита
 - б) хронического гранулематозного периодонтита
 - в) хронического гранулирующего периодонтита
2. Очаг деструкции костной ткани с нечеткими контурами в области верхушки корня соответствует рентгенологической картине:
 - а) хронического фиброзного периодонтита
 - б) хронического гранулематозного периодонтита
 - в) хронического гранулирующего периодонтита
3. Очаг деструкции костной ткани в области верхушки корня с четкими контурами до 0,5 см соответствует рентгенологической картине:
 - а) хронического фиброзного периодонтита
 - б) хронического гранулематозного периодонтита
 - в) хронического гранулирующего периодонтита
4. Операция гемисекция зуба представляет из себя:
 - а) Удаление половины коронковой части и прилегающего корня.
 - б) Удаление верхушки корня.
 - в) Удаление повреждённого корня.
 - г) Разъединение зуба на две части, приводящее к созданию двух однокорневых зубов.
5. Операция коронково-радикулярная сепарация зуба представляет из себя:
 - а) Удаление половины коронковой части и прилегающего корня.
 - б) Удаление верхушки корня.
 - в) Удаление повреждённого корня.
 - г) Разъединение зуба на две части, приводящее к созданию двух однокорневых зубов.
6. Операция резекции верхушки корня проводится в:
 - а) Многокорневых зубах.
 - б) Зубах с одним корнем.
 - в) В многокорневых и однокорневых зубах.
7. Метод, который применяется стоматологами-хирургами в случаях, если многокорневой зуб при целостности корней перфорирован или разрушен в области бифуркации:
 - а) Гемисекция зуба
 - б) Резекции верхушки корня
 - в) Коронково-радикулярная сепарация
 - г) Ампутация корня
8. Операция ампутация корня проводится в:
 - а) Многокорневых зубах.
 - б) Зубах с одним корнем.
 - в) В многокорневых и однокорневых зубах.

Рекомендуемая литература:

Основная:

1. Хирургическая стоматология : учебник. Под ред. Т. Г. Робустовой М. : "Медицина", 2010
2. Местное обезболивание в стоматологии, топографо-анатомическое обоснование способов его применения: учебное пособие. С.Н. Громова, Л.М. Железнов, И.В. Уразова и др. Киров: ФГБОУ ВО Кировский ГМУ Минздрава России, 2018

Дополнительная:

1. Хирургическая стоматология : учебник. Под ред. В. В. Афанасьева М. : ГЭОТАР-Медиа, 2016
2. Хирургия зубов и органов полости рта : руководство. Под ред. Ю. В. Ефимова М. : Мед. книга, 2010
3. Хирургическая стоматология и челюстно-лицевая хирургия : национальное рук. с компакт-диском Под ред. А. А. Кулакова М. : "ГЭОТАР-Медиа", 2010

Тема 3.11 Семинарское занятие: Алгоритм проведения хирургических методов лечения перфораций, резорбций и трещин корней зубов.

Цель: Хирургическое лечение перфораций, резорбций и трещин корней зубов

Задачи:

Рассмотреть: Хирургическое лечение перфораций, резорбций и трещин корней зубов.

Обучить: Тактике проведения клинической и рентгенологической диагностики перфораций, резорбций и трещин корней зубов. Опросу, осмотру хирургического пациента. Ведению медицинской документации.

Изучить: Причины и профилактику возникновения перфораций корней зубов. Показания, противопоказания, алгоритм проведения хирургического лечения перфораций, резорбций и трещин корней зубов.

Сформировать: Представление о хирургическом лечении перфораций, резорбций и трещин корней зубов

Обучающийся должен знать:

- структуру и критерии постановки диагноза по МКБ-10
- препараты для местной анестезии
- способы местной анестезии
- этапы операции удаления зуба
- причины и профилактику возникновения перфораций, резорбций и трещин корней зубов
- показания, противопоказания хирургического лечения перфораций, резорбций и трещин корней зубов.
- алгоритм проведения хирургического лечения перфораций, резорбций и трещин корней зубов.

Обучающийся должен уметь:

- Записать зубную формулу при осмотре пациента
- Выяснить жалобы, собрать анамнез заболевания и анамнез жизни пациента
- Оценить нуждаемость в стоматологическом лечении
- Поставить диагноз согласно МКБ-10
- Оценить показания к удалению зуба.

Обучающийся должен владеть навыками:

- Опроса и осмотра пациента
- Записи зубной формулы
- Проведения местной анестезии

Самостоятельная аудиторная работа обучающихся по теме:

1. Ответить на вопросы по теме занятия:

1. Причины и профилактика возникновения перфораций, резорбций и трещин корней зубов.
2. Показания, противопоказания хирургического лечения перфораций, резорбций и трещин корней зубов.
3. Алгоритм проведения хирургического лечения перфораций, резорбций и трещин корней зубов.

2. Практическая работа:

1) Разобрать клинический случай по истории болезни

2) Проверить свои знания с использованием тестового контроля:

1. На какие возможные осложнения эндодонтического вмешательства указывает кровоточивость из полости зуба после этапа ампутации коронковой пульпы?

- а) неполную ампутацию коронковой пульпы
- б) перфорацию дна полости зуба
- в) последствия анестезии
- г) неправильно выбранный метод лечения

2. Какие осложнения могут возникнуть во время проведения эндодонтического вмешательства?

- а) перфорация полости зуба
- б) отлом инструмента в канале корня
- в) ожог пульпы в результате несоблюдения правил препарирования
- г) травма альвеолярного нерва

3. Во время лечения 47 зуба по поводу хронического периодонтита произошла перфорация дистального корня. Ваша тактика:

- а) удалить зуб
- б) провести реплантацию
- в) провести короно-радикулярную сепарцию
- г) провести трансплантацию
- д) провести ампутацию корня

4. Противопоказанием для операции реплантации является все, кроме:

- а) подвижность зуба III степени
- б) атрофия альвеолярного отростка с оголением корней зуба на 1/3 длины

- в) наличие сильно искривленных корней
 - г) сохранение функциональной целостности зуба
 - д) сильное разрушение коронки зуба
5. Патологическая резорбция корней наблюдается при:
- а) Хроническом фиброзном пульпите
 - б) Хроническом периодонтите
 - в) Хроническом гангренозном пульпите
 - г) Интактном зубе с живой пульпой
6. Основной способ дифференциальной диагностики наружной и внутренней резорбции
- а) ЭОД
 - б) Рентгенография
 - в) МРТ
7. К причинам возникновения трещин зубов не относится:
- а) Чрезмерная нагрузка на зуб
 - б) Чрезмерное расширение корневого канала
 - в) Невыверенный окклюзионный контакт
 - г) Применение чрезмерных сил при эндодонтическом лечении
8. К методам лечения трещин однокорневых зубов относится
- а) Удаление зуба
 - б) Гемисекция
 - в) Ампутация верхушки корня
9. Вид резорбции, при которой область поражения может проецироваться на канал, но контуры последнего не изменены
- а) Наружная
 - б) Внутренняя

3. Решить ситуационные задачи:

1) Алгоритм разбора задачи:

- проанализировать данные представленные в задаче (жалобы и данные объективного обследования пациента);
- на основании клинических данных и методов дополнительного исследования сформулировать диагноз;
- какие дополнительные методы обследования необходимы для подтверждения диагноза;
- составьте план лечения.

2) Пример задачи с разбором по алгоритму

Пример ситуационной задачи.

Пациент Б. 36 лет поступил в клинику с жалобами на наличие свищевого хода в области 1.1 зуба. Развитие настоящего заболевания: со слов больного, зуб ранее неоднократно лечен. Неделю назад больной обнаружил «прыщик» на десне в области 1.1 зуба. Зуб пациента не беспокоит.

Местный статус: конфигурация лица не изменена, кожные покровы нормальной окраски, без патологических изменений. Регионарные лимфатические узлы эластической консистенции, подвижные, не спаянные с окружающими мягкими тканями, диаметром 1,0 см, при пальпации безболезненные.

В полости рта 1.1 на контактных поверхностях и небной поверхности композитные пломбы. Слизистая оболочка преддверия полости рта нормальной окраски, умеренно увлажнена. В проекции средней трети корня зуба 1.1 визуализируется свищевой ход в виде точечного отверстия с выходящими грануляциями.

Контрольные вопросы.

1. Поставьте диагноз.
2. Какие дополнительные методы исследования необходимо провести.
3. Проведите дифференциальную диагностику.
4. Охарактеризуйте этапы плана лечения.
5. Меры профилактики, рекомендованные в указанном случае.

Ответ на задачу.

1. Хронически гранулирующий периодонтит зуба 1.1.
2. Рентгенография зуба 1.1. Консультация врача стоматолога-ортопеда и врача стоматолога терапевта для решения вопроса о возможности лечения и восстановления зуба 1.1. При невозможности консервативного лечения удаление зуба 1.1. Иссечение свищевого хода.
3. Хронический фиброзный периодонтит, хронический гранулематозный периодонтит, хронический остеомиелит, свищи лица и шеи, актиномикоз.
4. Операция удаления зуба: анестезия, сепарация, наложение щипцов, продвижение щипцов, фиксация щипцов, люксация, тракция, кюретаж, гемостаз.
5. Лечение кариеса и его осложнений.

3) Задача для самостоятельного разбора на занятии

Ситуационная задача.

Пациент С. 30 лет поступил в стоматологическую клинику с жалобами на разрушение зуба 2.7.

Развитие настоящего заболевания: со слов больного, зуб разрушен около 1 года. За помощью ранее не обращался.

Общее состояние удовлетворительное. Температура тела 36.6 °С. Сознание ясное в пространстве и времени ориентирован.

Местный статус: конфигурация лица не изменена, кожные покровы нормальной окраски, без патологических изменений. Регионарные лимфатические узлы эластической консистенции, при пальпации безболезненные.

В полости рта 2.7 зуба коронковая часть разрушена полностью, в области дистального щечного корня разрушение значительно ниже уровня десны. После удаления 2.7 зуба из лунки в области переднего щечного корня

выходит пузырящаяся кровь. Гнойного отделяемого нет. Рото- носовая проба положительная.

Контрольные вопросы.

1. Поставьте диагноз.
2. Какие дополнительные методы исследования необходимо провести.
3. Проведите дифференциальную диагностику.
4. Охарактеризуйте этапы плана лечения.
5. Меры профилактики, рекомендованные в указанном случае.

4. Задания для групповой работы:

1) *Разобрать клинический случай по истории болезни.*

2) *Заслушать подготовленные презентации на темы:*

1. Инструменты для удаления зубов в нестандартных ситуациях.
2. Методы удаления зубов с продольными переломами

Самостоятельная внеаудиторная работа обучающихся по теме:

Задания для самостоятельной внеаудиторной работы Ординаторов по указанной теме:

1) *Ознакомиться с теоретическим материалом по теме занятия с использованием конспектов лекций, рекомендуемой учебной литературой.*

2) *Ответить на вопросы для самоконтроля:*

1. Причины и профилактика возникновения перфораций, резорбций и трещин корней зубов.
 2. Показания, противопоказания хирургического лечения перфораций, резорбций и трещин корней зубов.
 3. Алгоритм проведения хирургического лечения перфораций, резорбций и трещин корней зубов.
- 3) *Проверить свои знания с использованием тестового контроля:*
1. На какие возможные осложнения эндодонтического вмешательства указывает кровоточивость из полости зуба после этапа ампутации коронковой пульпы?
 - а) неполную ампутацию коронковой пульпы
 - б) перфорацию дна полости зуба
 - в) последствия анестезии
 - г) неправильно выбранный метод лечения
 2. Какие осложнения могут возникнуть во время проведения эндодонтического вмешательства?
 - а) перфорация полости зуба
 - б) отлом инструмента в канале корня
 - в) ожог пульпы в результате несоблюдения правил препарирования
 - г) травма альвеолярного нерва
 3. Во время лечения 47 зуба по поводу хронического периодонтита произошла перфорация дистального корня. Ваша тактика:
 - а) удалить зуб
 - б) провести реплантацию
 - в) провести короно-радикулярную сепарцию
 - г) провести трансплантацию
 - д) провести ампутацию корня
 4. Противопоказанием для операции реплантации является все, кроме:
 - а) подвижность зуба III степени
 - б) атрофия альвеолярного отростка с оголением корней зуба на 1/3 длины
 - в) наличие сильно искривленных корней
 - г) сохранение функциональной целостности зуба
 - д) сильное разрушение коронки зуба
 5. Патологическая резорбция корней наблюдается при:
 - а) Хроническом фиброзном пульпите
 - б) Хроническом периодонтите
 - в) Хроническом гангренозном пульпите
 - г) Интактном зубе с живой пульпой
 6. Основной способ дифференциальной диагностики наружной и внутренней резорбции
 - а) ЭОД
 - б) Рентгенография
 - в) МРТ
 7. К причинам возникновения трещин зубов не относится:
 - а) Чрезмерная нагрузка на зуб
 - б) Чрезмерное расширение корневого канала
 - в) Невыверенный окклюзионный контакт
 - г) Применение чрезмерных сил при эндодонтическом лечении
 8. К методам лечения трещин однокорневых зубов относится
 - а) Удаление зуба
 - б) Гемисекция
 - в) Ампутация верхушки корня
 9. Вид резорбции, при которой область поражения может проецироваться на канал, но контуры последнего не изменены
 - а) Наружная
 - б) Внутренняя
- 4) *Подготовить компьютерную презентацию на тему*
1. Инструменты для удаления зубов в нестандартных ситуациях.

2. Методы удаления зубов с продольными переломами

Рекомендуемая литература:

Основная:

1. Хирургическая стоматология : учебник. Под ред. Т. Г. Робустовой М. : "Медицина", 2010
2. Местное обезболивание в стоматологии, топографо-анатомическое обоснование способов его применения: учебное пособие. С.Н. Громова, Л.М. Железнов, И.В. Уразова и др. Киров: ФГБОУ ВО Кировский ГМУ Минздрава России, 2018

Дополнительная:

1. Хирургическая стоматология : учебник. Под ред. В. В. Афанасьева М. : ГЭОТАР-Медиа, 2016
2. Хирургия зубов и органов полости рта : руководство. Под ред. Ю. В. Ефимова М. : Мед. книга, 2010
3. Хирургическая стоматология и челюстно-лицевая хирургия : национальное рук. с компакт-диском Под ред. А. А. Кулакова М. : "ГЭОТАР-Медиа", 2010

Раздел 4 Хирургические методы лечения заболеваний пародонта.

Практическое занятие 4.1: Виды кюретажей.

Цель: Изучить хирургические методы в комплексном лечении пародонтита (кюретаж).

Задачи:

Рассмотреть: Хирургические методы в комплексном лечении пародонтита (кюретаж). **Обучить:** Опросу, осмотру хирургического пациента. Ведению медицинской документации. **Изучить:** Алгоритм проведения хирургических методов в комплексном лечении пародонтита (кюретаж). **Сформировать:** Представление о хирургических методах в комплексном лечении пародонтита (кюретаж).

Обучающийся должен знать:

- структуру и критерии постановки диагноза по МКБ-10
- препараты для местной анестезии
- способы местной анестезии
- этапы операции удаления зуба
- анатомо-физиологические данные о пародонте. Строение пародонта, иннервация, кровообращение. Функции пародонта.
- виды кюретажа
- показания и противопоказания для проведения кюретажа.
- алгоритм проведения кюретажа
- ведение послеоперационной раны у больного после кюретажа

Обучающийся должен уметь:

- Записать зубную формулу при осмотре пациента
- Выяснить жалобы, собрать анамнез заболевания и анамнез жизни пациента
- Оценить нуждаемость в стоматологическом лечении
- Поставить диагноз согласно МКБ-10
- Оценить показания к удалению зуба.

Обучающийся должен владеть навыками:

- Опроса и осмотра пациента
- Записи зубной формулы
- Проведения местной анестезии

Самостоятельная аудиторная работа обучающихся по теме:

1. Ответить на вопросы по теме занятия:

1. Анатомо-физиологические данные о пародонте. Строение пародонта, иннервация, кровообращение. Функции пародонта.
2. Виды кюретажа.
3. Показания и противопоказания для проведения кюретажа.
4. Алгоритм проведения кюретажа
5. Ведение послеоперационной раны у больного после кюретажа.

2. Практическая работа.

- 1) Освоить манипуляции:
 - Провести стоматологический осмотр.
 - Собрать анамнез
 - Записать карту стоматологического осмотра.
- 2) Цель работы:
 - Научиться проводить обследование
- 3) Методика проведения работы (алгоритм освоения навыка):
 - Провести осмотр пациента
 - Записать зубную формулу
- 4) Результаты:
 - Произвести запись в амбулаторной карте форма 043/У
- 5) Выводы:

3. Решить ситуационные задачи:

1) Алгоритм разбора задачи:

- проанализировать данные представленные в задаче (жалобы и данные объективного обследования пациента);
- на основании клинических данных и методов дополнительного исследования сформулировать диагноз;

- какие дополнительные методы обследования необходимы для подтверждения диагноза;
- составьте план лечения.

2) *Пример задачи с разбором по алгоритму*

Пример ситуационной задачи.

Пациент В. 24 лет жалуется на острую боль в нижней челюсти слева, припухлость левой половины лица, онемение кожи нижней губы слева, общую слабость, повышение температуры тела до 39,0 °С, озноб, сильную головную боль. Развитие настоящего заболевания: 2 года назад был лечен зуб 3.6. Периодически этот зуб болел при накусывании. Две недели назад после перенесенного ОРВИ зуб 3.6 вновь заболел. К врачу не обращался. Спустя 5 дней возникла боль в зубах нижней челюсти слева, резко повысилась температура тела, был сильный озноб, возникла сильная слабость. Появилась припухлость лица, онемение кожи нижней губы слева. Самостоятельный приём Нурофена и Амоксициклава в течение 2 дней не привели к заметному улучшению в состоянии, обратился к врачу.

Объективно: состояние средней тяжести, температура тела 38,6 °С, пульс частый, слабого наполнения. При осмотре: в левой щёчной и поднижнечелюстной областях плотный болезненный инфильтрат. Чувствительность кожи нижней губы слева снижена. Открывание рта ограничено до 2 см между центральными резцами. Слизистая оболочка альвеолярной части нижней челюсти слева в области премоляров и моляров с вестибулярной и язычной поверхностями отечна, гиперемирована, при пальпации, определяется инфильтрация тканей. Язык покрыт белым, рыхлым налётом. В зубе 3.6 на жевательной поверхности глубокая кариозная полость, сообщающаяся с полостью зуба, перкуссия слегка болезненна, подвижность II-степени. Коронковые части зубов 3.4, 3.5, 3.7 интактны; перкуссия их болезненна, подвижность I степени.

Контрольные вопросы.

1. Поставьте диагноз.
2. Какие дополнительные методы исследования необходимо провести.
3. Проведите дифференциальную диагностику.
4. Охарактеризуйте этапы плана лечения.
5. Меры профилактики, рекомендованные в указанном случае.

Ответ на задачу.

1. Острый одонтогенный остеомиелит нижней челюсти слева.
2. Рентгенологические методы диагностики.
3. Острый периодонтит. Острый гнойный периостит челюсти. Опухоль Юинга. Абсцесс. Флегмона.
4. Лечение в стационаре. Удаление причинного зуба 3.6, вскрытие гнойных очагов в кости, перфорация кости для улучшения оттока и микроциркуляции, антибактериальная терапия, противовоспалительная терапия. Шинирование соседних с причинным подвижных зубов 3.4, 3.5, 3.7. После полного излечения консультация у врача стоматолога-ортопеда о восстановлении целостности зубных рядов.
5. Лечение кариеса и его осложнений.

3) *Задача для самостоятельного разбора на занятии*

Ситуационная задача.

У больного, готовящегося к протезированию при R-логическом обследовании выявлено наличие очага разрежения костной ткани альвеолярного отростка верхней челюсти, округлой формы, с четкими краями, размерами 2,5 x 2 см, связанного с верхушками 13 и 12 зубов. Каналы 13 и 12 не запломбированы. После пломбирования каналов 13 и 12 контрольной R-граммией больной явился в хирургический кабинет.

Контрольные вопросы.

1. Поставьте диагноз.
2. Какие дополнительные методы исследования необходимо провести.
3. Проведите дифференциальную диагностику.
4. Охарактеризуйте этапы плана лечения.
5. Меры профилактики, рекомендованные в указанном случае.

4. Задания для групповой работы.

Составление плана хирургического лечения заболеваний пародонта

Самостоятельная внеаудиторная работа обучающихся по теме:

Задания для самостоятельной внеаудиторной работы ординаторов по указанной теме:

- 1) *Ознакомиться с теоретическим материалом по теме занятия с использованием конспектов лекций, рекомендуемой учебной литературой.*
- 2) *Ответить на вопросы для самоконтроля:*

1. Анатомо-физиологические данные о пародонте. Строение пародонта, иннервация, кровообращение. Функции пародонта.
2. Виды кюретажа.
3. Показания и противопоказания для проведения кюретажа.
4. Алгоритм проведения кюретажа
5. Ведение послеоперационной раны у больного после кюретажа.

Рекомендуемая литература:

Основная:

3. Хирургическая стоматология : учебник. Под ред. Т. Г. Робустовой М. : "Медицина", 2010
4. Местное обезболивание в стоматологии, топографо-анатомическое обоснование способов его применения: учебное пособие. С.Н. Громова, Л.М. Железнов, И.В. Уразова и др. Киров: ФГБОУ ВО Кировский ГМУ Минздрава России, 2018

Дополнительная:

4. Хирургическая стоматология : учебник. Под ред. В. В. Афанасьева М. : ГЭОТАР-Медиа, 2016
5. Хирургия зубов и органов полости рта : руководство. Под ред. Ю. В. Ефимова М. : Мед. книга, 2010
6. Хирургическая стоматология и челюстно-лицевая хирургия : национальное рук. с компакт-диск Под ред. А. А. Кулакова М. : "ГЭОТАР-Медиа", 2010

Практическое занятие 4.2: Операции на деснах и уздечках

Цель: Изучить хирургические методы в комплексном лечении пародонтита (гингивотомия, гингивэктомия, микроостеопластика, френулотомия, вестибулопластика).

Задачи:

Рассмотреть: Хирургические методы в комплексном лечении пародонтита (гингивотомия, гингивэктомия, микроостеопластика, френулотомия, вестибулопластика).

Обучить: Опросу, осмотру хирургического пациента. Ведению медицинской документации.

Изучить: Алгоритм проведения хирургических методов в комплексном лечении пародонтита (гингивотомия, гингивэктомия, микроостеопластика, френулотомия, вестибулопластика).

Сформировать: Представление о хирургических методах в комплексном лечении пародонтита (гингивотомия, гингивэктомия, микроостеопластика, френулотомия, вестибулопластика).

Обучающийся должен знать:

- структуру и критерии постановки диагноза по МКБ-10
- препараты для местной анестезии
- способы местной анестезии
- этапы операции удаления зуба
- показания и противопоказания для проведения кюретажа.
- алгоритм проведения кюретажа
- ведение послеоперационной раны у больного после кюретажа

Обучающийся должен уметь:

- Записать зубную формулу при осмотре пациента
- Выяснить жалобы, собрать анамнез заболевания и анамнез жизни пациента
- Оценить нуждаемость в стоматологическом лечении
- Поставить диагноз согласно МКБ-10
- Оценить показания к удалению зуба.

Обучающийся должен владеть навыками:

- Опроса и осмотра пациента
- Записи зубной формулы
- Проведения местной анестезии

Самостоятельная аудиторная работа обучающихся по теме:

1. Ответить на вопросы по теме занятия:

1. Показания и противопоказания для проведения гингивотомии, гингивэктомии, микроостеопластики, френулотомии, вестибулопластики.
2. Алгоритм проведения гингивотомии, гингивэктомии, микроостеопластики, френулотомии, вестибулопластики.
3. Ведение послеоперационной раны у больного после гингивотомии, гингивэктомии, микроостеопластики, френулотомии, вестибулопластики.

2. Практическая работа.

- 1) Освоить манипуляции:
 - Провести стоматологический осмотр.
 - Собрать анамнез
 - Записать карту стоматологического осмотра.
- 2) Цель работы:
 - Научиться проводить обследование
- 3) Методика проведения работы (алгоритм освоения навыка):
 - Провести осмотр пациента
 - Записать зубную формулу
- 4) Результаты:
 - Произвести запись в амбулаторной карте форма 043/У
- 5) Выводы:

3. Решить ситуационные задачи:

1) Алгоритм разбора задачи:

- проанализировать данные представленные в задаче (жалобы и данные объективного обследования пациента);
- на основании клинических данных и методов дополнительного исследования сформулировать диагноз;
- какие дополнительные методы обследования необходимы для подтверждения диагноза;
- составить план лечения.

2) Пример задачи с разбором по алгоритму

Пример ситуационной задачи.

Пациент В. 34 лет жалуется на острую боль в нижней челюсти слева, припухлость левой половины лица, онемение кожи нижней губы слева, общую слабость, повышение температуры тела до 39,0 °С, озноб, сильную головную боль. Развитие настоящего заболевания: 2 года назад был лечен зуб 3.6. Периодически этот зуб болел при накусывании. Две недели назад после перенесенного ОРВИ зуб 3.6 вновь заболел. К врачу не обращался. Спустя 5 дней возникла боль в зубах нижней челюсти слева, резко повысилась температура тела, был сильный озноб, возникла сильная слабость.

Появилась припухлость лица, онемение кожи нижней губы слева. Самостоятельный приём Нурофена и Амоксициклава в течение 2 дней не привели к заметному улучшению в состоянии, обратился к врачу.

Объективно: состояние средней тяжести, температура тела 38,6 °С, пульс частый, слабого наполнения.

При осмотре: в левой щёчной и поднижнечелюстной областях плотный болезненный инфильтрат. Чувствительность кожи нижней губы слева снижена. Открывание рта ограничено до 2 см между центральными резцами. Слизистая оболочка альвеолярной части нижней челюсти слева в области премоляров и моляров с вестибулярной и язычной поверхностями отечна, гиперемирована, при пальпации, определяется инфильтрация тканей. Язык покрыт белым, рыхлым налётом. В зубе 3.6 на жевательной поверхности глубокая кариозная полость, сообщающаяся с полостью зуба, перкуссия слегка болезненна, подвижность II-степени. Коронковые части зубов 3.4, 3.5, 3.7 интактны; перкуссия их болезненна, подвижность I степени.

Контрольные вопросы.

1. Поставьте диагноз.
2. Какие дополнительные методы исследования необходимо провести.
3. Проведите дифференциальную диагностику.
4. Охарактеризуйте этапы плана лечения.
5. Меры профилактики, рекомендованные в указанном случае.

Ответ на задачу.

1. Острый одонтогенный остеомиелит нижней челюсти слева.
2. Рентгенологические методы диагностики.
3. Острый периодонтит. Острый гнойный периодонтит челюсти. Опухоль Юинга. Абсцесс. Флегмона.
4. Лечение в стационаре. Удаление причинного зуба 3.6, вскрытие гнойных очагов в кости, перфорация кости для улучшения оттока и микроциркуляции, антибактериальная терапия, противовоспалительная терапия. Шинирование соседних с причинным подвижных зубов 3.4, 3.5, 3.7. После полного излечения консультация у врача стоматолога-ортопеда о восстановлении целостности зубных рядов.
5. Лечение кариеса и его осложнений.

3) Задача для самостоятельного разбора на занятии

Ситуационная задача.

Пациент Ш. 75 лет поступил в клинику с жалобами на ноющие боли в области ранее удалённого 1.3 зуба, неприятный запах изо рта.

Развитие настоящего заболевания: со слов больного, на следующий день после удаления 1.3 зуба появилась боль в области лунки удалённого зуба, распространяющаяся на половину челюсти. Боль постоянная, ноющего характера. Присоединился зловонный запах изо рта.

Общее состояние удовлетворительное. Температура тела 36,6 °С. Сознание ясное, в пространстве и времени ориентирован. Кожные покровы чистые, нормальной влажности и окраски. Подкожно-жировая клетчатка развита умеренно.

Дыхание через нос свободное. В лёгких дыхание везикулярное, хрипов нет, проводится во все отделы лёгких. Перкуторный звук лёгочный. ЧДД – 20 в минуту.

Тоны сердца ясные, ритм правильный. АД – 120/80 мм рт. ст. Пульс – 74 в минуту.

Живот мягкий, безболезненный при пальпации во всех отделах, симметрично участвует в акте дыхания. Печень по краю рёберной дуги. Почки, селезёнка не пальпируются. Симптом поколачивания отрицательный с обеих сторон. Дизурии нет. Стул регулярный, оформленный.

Местный статус: конфигурация лица не изменена, кожные покровы нормальной окраски, без патологических изменений. Регионарные лимфатические узлы эластической консистенции, подвижные, не спаянные с окружающими мягкими тканями, диаметром 1,0 см, при пальпации безболезненные.

В полости рта лунка 1.3 зуба в стадии эпителизации. Слизистая оболочка устья лунки отёчна, гиперемирована, пальпация болезненная. Лунка заполнена пищевыми остатками, распавшимся сгустком, слизистая оболочка переходной складки в проекции лунки 1.3 слегка отёчна и гиперемирована.

Контрольные вопросы.

1. Поставьте диагноз.
2. Какие дополнительные методы исследования необходимо провести.
3. Проведите дифференциальную диагностику.
4. Охарактеризуйте этапы плана лечения.
5. Меры профилактики, рекомендованные в указанном случае.

4. Задания для групповой работы.

1. Установка положения пациента и положения врача, света стоматологического светильника для обследования внешнего вида стоматологического пациента, особенности для обследования верхней и нижней челюсти с соблюдением эргономических принципов, техники безопасности, и санитарно-эпидемиологического режима (на Ординаторах).
2. Опрос пациента, выяснение жалоб, анамнеза заболевания, анамнеза жизни, общесоматического статуса, аллергологического анамнеза.
3. Осмотр внешнего вида больного. Определение степени открывания рта. Осмотр полости рта стоматологического больного с помощью стоматологического инструментария (шпатель, зеркало, пинцет).
4. Заполнение медицинской карты обследуемого стоматологического больного, постановка окончательного диагноза.

Самостоятельная внеаудиторная работа обучающихся по теме:

Задания для самостоятельной внеаудиторной работы ординаторов по указанной теме:

- 1) *Ознакомиться с теоретическим материалом по теме занятия с использованием конспектов лекций, рекомендуемой учебной литературой.*

2) Ответить на вопросы для самоконтроля:

1. Показания и противопоказания для проведения гингивотомии, гингивэктомии, микроостеопластики, френулотомии, вестибулопластики.
2. Алгоритм проведения гингивотомии, гингивэктомии, микроостеопластики, френулотомии, вестибулопластики.
3. Ведение послеоперационной раны у больного после гингивотомии, гингивэктомии, микроостеопластики, френулотомии, вестибулопластики.

Рекомендуемая литература:

Основная:

1. Хирургическая стоматология : учебник. Под ред. Т. Г. Робустовой М. : "Медицина", 2010
2. Местное обезболивание в стоматологии, топографо-анатомическое обоснование способов его применения: учебное пособие. С.Н. Громова, Л.М. Железнов, И.В. Уразова и др. Киров: ФГБОУ ВО Кировский ГМУ Минздрава России, 2018

Дополнительная:

1. Хирургическая стоматология : учебник. Под ред. В. В. Афанасьева М. : ГЭОТАР-Медиа, 2016
2. Хирургия зубов и органов полости рта : руководство. Под ред. Ю. В. Ефимова М. : Мед. книга, 2010
3. Хирургическая стоматология и челюстно-лицевая хирургия : национальное рук. с компакт-диском Под ред. А. А. Кулакова М. : "ГЭОТАР-Медиа", 2010

Тема 4.1 Семинарское занятие: Алгоритм проведения кюретажа.

Цель: Изучить хирургические методы в комплексном лечении пародонтита (кюретаж).

Задачи:

Рассмотреть: Хирургические методы в комплексном лечении пародонтита (кюретаж). **Обучить:** Опросу, осмотру хирургического пациента. Ведению медицинской документации. **Изучить:** Алгоритм проведения хирургических методов в комплексном лечении пародонтита (кюретаж). **Сформировать:** Представление о хирургических методах в комплексном лечении пародонтита (кюретаж).

Обучающийся должен знать:

- структуру и критерии постановки диагноза по МКБ-10
- препараты для местной анестезии
- способы местной анестезии
- этапы операции удаления зуба
- анатомо-физиологические данные о пародонте. Строение пародонта, иннервация, кровообращение. Функции пародонта.
- виды кюретажа
- показания и противопоказания для проведения кюретажа.
- алгоритм проведения кюретажа
- ведение послеоперационной раны у больного после кюретажа

Обучающийся должен уметь:

- Записать зубную формулу при осмотре пациента
- Выяснить жалобы, собрать анамнез заболевания и анамнез жизни пациента
- Оценить необходимость в стоматологическом лечении
- Поставить диагноз согласно МКБ-10
- Оценить показания к удалению зуба.

Обучающийся должен владеть навыками:

- Опроса и осмотра пациента
- Записи зубной формулы
- Проведения местной анестезии

Самостоятельная аудиторная работа обучающихся по теме:

1. Ответить на вопросы по теме занятия:

1. Анатомо-физиологические данные о пародонте. Строение пародонта, иннервация, кровообращение. Функции пародонта.
2. Виды кюретажа.
3. Показания и противопоказания для проведения кюретажа.
4. Алгоритм проведения кюретажа
5. Ведение послеоперационной раны у больного после кюретажа.

2. Практическая работа:

1) Разобрать клинический случай по истории болезни

2) Проверить свои знания с использованием тестового контроля:

1. Для определения глубины пародонтальных карманов используют инструменты:

- а) стоматологические зонды
- б) пародонтальные зонды
- в) серповидные скейлеры
- г) кюреты
- д) экскаваторы

2. Метод хирургического лечения пародонтита при глубине пародонтального кармана до 4 мм:

- а) кюретаж карманов или операция «открытый кюретаж»
- б) операция «открытый кюретаж»
- в) лоскутная операция
- г) гингивотомия

- д) гингивэктомия
3. Метод хирургического лечения пародонтита при глубине пародонтального кармана до 5 мм:
- кюретаж карманов
 - операция «открытый кюретаж»
 - лоскутная операция
 - гингивотомия
 - гингивэктомия
4. Метод хирургического лечения пародонтита при глубине пародонтального кармана более 5 мм:
- кюретаж карманов
 - операция «открытый кюретаж»
 - лоскутная операция
 - гингивотомия
 - гингивэктомия
5. Критерий выбора метода хирургического лечения пародонтита:
- жалобы пациента
 - длительность заболевания
 - кровоточивость десны при чистке зубов
 - глубина пародонтального кармана
 - степень подвижности зубов

3. Решить ситуационные задачи:

1) Алгоритм разбора задачи:

- проанализировать данные представленные в задаче (жалобы и данные объективного обследования пациента);
- на основании клинических данных и методов дополнительного исследования сформулировать диагноз;
- какие дополнительные методы обследования необходимы для подтверждения диагноза;
- составьте план лечения.

2) Пример задачи с разбором по алгоритму

На картинках представлены этапы операции открытого кюретажа пародонтальных карманов:

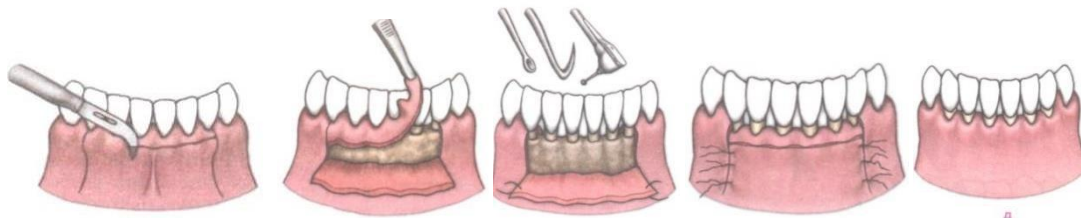


Рис.1

Рис.2

Рис.3

Рис.4

Рис.5

Контрольные вопросы.

- Расположите картинки в правильной последовательности:
- Назвать первый этап операции:
- Показания к проведению операции:

Ответ на задачу.

- 1,2,3,4,5
- Рассечение десны в области межзубного сосочка
- Пародонтальные карманы глубиной 5 мм и более

3) Задача для самостоятельного разбора на занятии

Ситуационная задача.

На картинках представлена операция по закрытию рецессии десны:

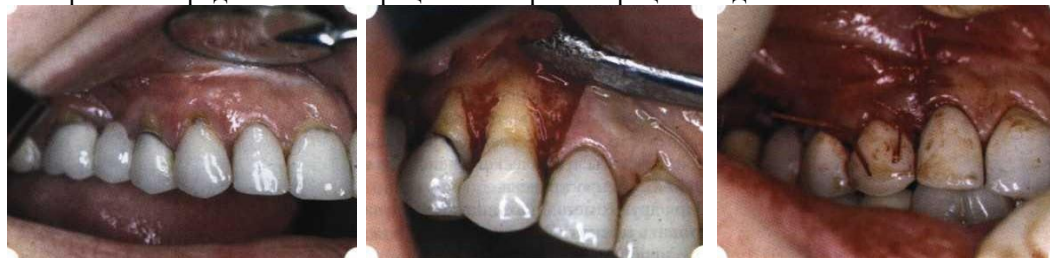

Рис.1

Рис.2

Рис.3

Контрольные вопросы:

- Расположите картинки в правильной последовательности:
- Что изображено на первой фотографии:
- Назовите что происходит при 2 классе рецессии десны по Миллеру:

4. Задания для групповой работы.

Заслушать презентации по темам:

- Алгоритм проведения хирургических методов в комплексном лечении пародонтит (гингивотомия, гингивэктомия)
- Алгоритм проведения хирургических методов в комплексном лечении пародонтита (микроостеопластика, френулотомия, вестибулопластика)

Самостоятельная внеаудиторная работа обучающихся по теме:

Задания для самостоятельной внеаудиторной работы ординаторов по указанной теме:

- 1) Ознакомиться с теоретическим материалом по теме занятия с использованием конспектов лекций, рекомендуемой учебной литературой.
- 2) Ответить на вопросы для самоконтроля:
 1. Анатомо-физиологические данные о пародонте. Строение пародонта, иннервация, кровообращение. Функции пародонта.
 2. Виды кюретажа.
 3. Показания и противопоказания для проведения кюретажа.
 4. Алгоритм проведения кюретажа
 5. Ведение послеоперационной раны у больного после кюретажа.
- 3) Проверить свои знания с использованием тестового контроля:
 1. Для определения глубины пародонтальных карманов используют инструменты:
 - а) стоматологические зонды
 - б) пародонтальные зонды
 - в) серповидные скейлеры
 - г) кюреты
 - д) экскаваторы
 2. Метод хирургического лечения пародонтита при глубине пародонтального кармана до 4 мм:
 - а) кюретаж карманов или операция «открытый кюретаж»
 - б) операция «открытый кюретаж»
 - в) лоскутная операция
 - г) гингивотомия
 - д) гингивэктомия
 3. Метод хирургического лечения пародонтита при глубине пародонтального кармана до 5 мм:
 - а) кюретаж карманов
 - б) операция «открытый кюретаж»
 - в) лоскутная операция
 - г) гингивотомия
 - д) гингивэктомия
 4. Метод хирургического лечения пародонтита при глубине пародонтального кармана более 5 мм:
 - а) кюретаж карманов
 - б) операция «открытый кюретаж»
 - в) лоскутная операция
 - г) гингивотомия
 - д) гингивэктомия
 5. Критерий выбора метода хирургического лечения пародонтита:
 - а) жалобы пациента
 - б) длительность заболевания
 - в) кровоточивость десны при чистке зубов
 - г) глубина пародонтального кармана
 - д) степень подвижности зубов
- 4) Подготовить презентации по темам:
 1. Алгоритм проведения хирургических методов в комплексном лечении пародонтит (гингивотомия, гингивэктомия)
 2. Алгоритм проведения хирургических методов в комплексном лечении пародонтита (микроosteопластика, френулотомия, вестибулопластика)

Рекомендуемая литература:

Основная:

1. Хирургическая стоматология : учебник. Под ред. Т. Г. Робустовой М. : "Медицина", 2010
2. Местное обезболивание в стоматологии, топографо-анатомическое обоснование способов его применения: учебное пособие. С.Н. Громова, Л.М. Железнов, И.В. Уразова и др. Киров: ФГБОУ ВО Кировский ГМУ Минздрава России, 2018

Дополнительная:

1. Хирургическая стоматология : учебник. Под ред. В. В. Афанасьева М. : ГЭОТАР-Медиа, 2016
2. Хирургия зубов и органов полости рта : руководство. Под ред. Ю. В. Ефимова М. : Мед. книга, 2010
3. Хирургическая стоматология и челюстно-лицевая хирургия : национальное рук. с компакт-диск Под ред. А. А. Кулакова М. : "ГЭОТАР-Медиа", 2010

Семинарское занятие 4.2: Алгоритм проведения хирургических методов в комплексном лечении пародонтита.

Цель: Изучить хирургические методы в комплексном лечении пародонтита (гингивотомия, гингивэктомия, микроosteопластика, френулотомия, вестибулопластика).

Задачи:

Рассмотреть: Хирургические методы в комплексном лечении пародонтита (гингивотомия, гингивэктомия, микроosteопластика, френулотомия, вестибулопластика).

Обучить: Опросу, осмотру хирургического пациента. Ведению медицинской документации.

Изучить: Алгоритм проведения хирургических методов в комплексном лечении пародонтита (гингивотомия, гингивэктомия, микроosteопластика, френулотомия, вестибулопластика).

Сформировать: Представление о хирургических методах в комплексном лечении пародонтита (гингивотомия, гингивэктомия, микроosteопластика, френулотомия, вестибулопластика).

Обучающийся должен знать:

- структуру и критерии постановки диагноза по МКБ-10
- препараты для местной анестезии
- способы местной анестезии
- этапы операции удаления зуба
- показания и противопоказания для проведения кюретажа.
- алгоритм проведения кюретажа
- ведение послеоперационной раны у больного после кюретажа

Обучающийся должен уметь:

- Записать зубную формулу при осмотре пациента
- Выяснить жалобы, собрать анамнез заболевания и анамнез жизни пациента
- Оценить нуждаемость в стоматологическом лечении
- Поставить диагноз согласно МКБ-10
- Оценить показания к удалению зуба.

Обучающийся должен владеть навыками:

- Опроса и осмотра пациента
- Записи зубной формулы
- Проведения местной анестезии

Самостоятельная аудиторная работа обучающихся по теме:**1. Ответить на вопросы по теме занятия:**

1. Показания и противопоказания для проведения гингивотомии, гингивэктомии, микроостеопластики, френулотомии, вестибулопластики.
2. Алгоритм проведения гингивотомии, гингивэктомии, микроостеопластики, френулотомии, вестибулопластики.
3. Ведение послеоперационной раны у больного после гингивотомии, гингивэктомии, микроостеопластики, френулотомии, вестибулопластики.

2. Практическая работа:

1) Разобрать клинический случай по истории болезни.

2) Проверить свои знания с использованием тестового контроля:

1. Вид хирургического вмешательства при вскрытии пародонтального абсцесса:

- а) Гингивотомия
- б) Гингивэктомия
- в) лоскутная операция
- г) экстирпация зуба
- д) кюретаж

2. При фиброзной форме гипертрофического гингивита проводят хирургическое лечение:

- а) гингивэктомию
- б) гингивотомию
- в) закрытый кюретаж
- г) открытый кюретаж
- д) лоскутную операцию

3. При отечной форме гипертрофического гингивита проводят:

- а) гингивотомию
- б) гингивэктомию
- в) открытый кюретаж
- г) лоскутную операцию
- д) противоотечное лечение

4. При иссечении уздечки верхней губы показанием к компакостеотомии является:

- а) гипертрофия межзубного сосочка
- б) диастема
- в) прикрепление уздечки верхней губы к вершине альвеолярного отростка
- г) первичная адентия зубов 12, 22
- д) верно 1) и 4)

5. Величина прикрепленной десны в области нижнего свода преддверия рта в норме составляет (мм):

- а) 1,5-2,0
- б) 2,0-3,0
- в) 4,0-6,0
- г) более 7,0
- д) 15

3. Решить ситуационные задачи:**1) Алгоритм разбора задачи:**

- проанализировать данные представленные в задаче (жалобы и данные объективного обследования пациента);
- на основании клинических данных и методов дополнительного исследования сформулировать диагноз;
- какие дополнительные методы обследования необходимы для подтверждения диагноза;
- составьте план лечения.

2) Пример задачи с разбором по алгоритму

На картинках представлены этапы операции вестибулопластика:

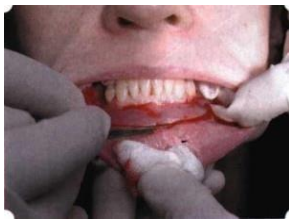

Рис.1

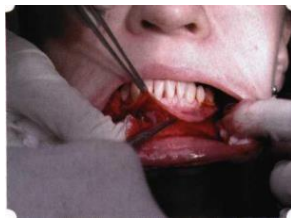

Рис.2

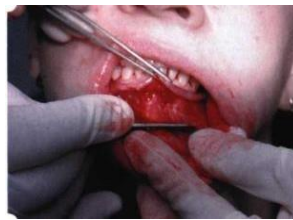

Рис.3

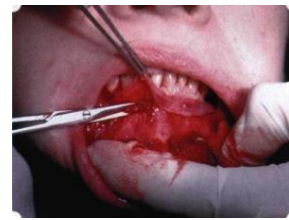


Рис.4

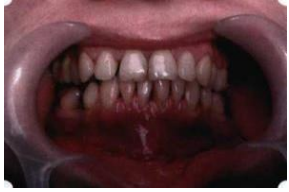

Рис.5

Контрольные вопросы:

1. Расположите картинки в правильной последовательности:
2. Назвать четвертый этап операции:
3. Показания к проведению операции:

Эталон ответа

1. 1,2,3,4,5
2. Удаление мышечных волокон ножницами
3. Оголение шеек зубов более чем на 1/3

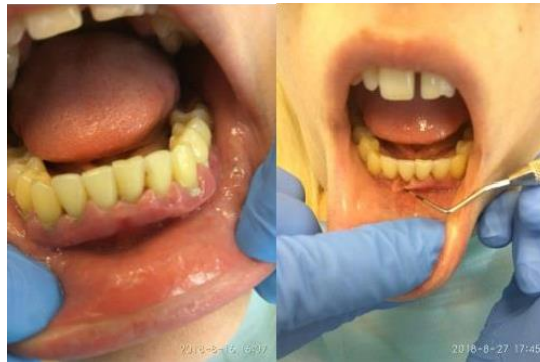3) Задача для самостоятельного разбора на занятии

Пациент П., 21 год, обратился с жалобами на боль, кровоточивость десен, обильное выделение слюны, гнилостный запах изо рта.

Анамнез заболевания: впервые жалобы появились 2 месяца назад, было назначено лечение - рассасывание по таблетке метронидозола в течение 1 недели, наступило некоторое улучшение, вновь жалобы появились неделю назад.

Данные объективного обследования: состояние удовлетворительное. Лицо симметричное. Кожные покровы физиологической окраски, без видимых патологических изменений. Поднижнечелюстные лимфатические узлы увеличены, болезненные при пальпации, подвижны, не спаяны с окружающими тканями. Температура тела 38°C.

При осмотре определяется резкий гнилостный запах из полости рта. В области десневых сосочков - четко ограниченные язвы, переходящие на маргинальную часть десны, покрытые некротическим налетом серого цвета, имеются ложные пародонтальные карманы. Отмечается кровоточивость десны. На зубах обеих челюстей большое количество мягкого зубного налета.



Вопросы

1. Проведите дополнительные методы исследования.
2. Поставьте диагноз.
3. Проведите дифференциальную диагностику
3. Составьте план лечения

4. Задания для групповой работы.

1. Установка положения пациента и положения врача, света стоматологического светильника для обследования внешнего вида стоматологического пациента, особенности для обследования верхней и нижней челюсти с соблюдением эргономических принципов, техники безопасности, и санитарно-эпидемиологического режима (на Ординаторах).
2. Опрос пациента, выяснение жалоб, анамнеза заболевания, анамнеза жизни, общесоматического статуса, аллергологического анамнеза.
3. Осмотр внешнего вида больного. Определение степени открывания рта. Осмотр полости рта стоматологического больного с помощью стоматологического инструментария (шпатель, зеркало, пинцет).
4. Заполнение медицинской карты обследуемого стоматологического больного, постановка окончательного диагноза.

Самостоятельная внеаудиторная работа обучающихся по теме:

Задания для самостоятельной внеаудиторной работы ординаторов по указанной теме:

- 1) Ознакомиться с теоретическим материалом по теме занятия с использованием конспектов лекций, рекомендуемой учебной литературой.

2) Ответить на вопросы для самоконтроля:

1. Показания и противопоказания для проведения гингивотомии, гингивэктомии, микроостеопластики, френулотомии, вестибулопластики.
2. Алгоритм проведения гингивотомии, гингивэктомии, микроостеопластики, френулотомии, вестибулопластики.
3. Ведение послеоперационной раны у больного после гингивотомии, гингивэктомии, микроостеопластики, френулотомии, вестибулопластики.

3) Проверить свои знания с использованием тестового контроля:

1. Вид хирургического вмешательства при вскрытии пародонтального абсцесса:
 - а) Гингивотомия
 - б) Гингивэктомия
 - в) лоскутная операция
 - г) экстирпация зуба
 - д) кюретаж
2. При фиброзной форме гипертрофического гингивита проводят хирургическое лечение:
 - а) гингивэктомию
 - б) гингивотомию
 - в) закрытый кюретаж
 - г) открытый кюретаж
 - д) лоскутную операцию
3. При отечной форме гипертрофического гингивита проводят:
 - а) гингивотомию
 - б) гингивэктомию
 - в) открытый кюретаж
 - г) лоскутную операцию
 - д) противоотечное лечение
4. При иссечении уздечки верхней губы показанием к компактостеотомии является:
 - а) гипертрофия межзубного сосочка
 - б) диастема
 - в) прикрепление уздечки верхней губы к вершине альвеолярного отростка
 - г) первичная адентия зубов 12, 22
 - д) верно 1) и 4)
5. Величина прикрепленной десны в области нижнего свода преддверия рта в норме составляет (мм):
 - а) 1,5-2,0
 - б) 2,0-3,0
 - в) 4,0-6,0
 - г) более 7,0
 - д) 15

Рекомендуемая литература:

Основная:

1. Хирургическая стоматология : учебник. Под ред. Т. Г. Робустовой М. : "Медицина", 2010
2. Местное обезболивание в стоматологии, топографо-анатомическое обоснование способов его применения: учебное пособие. С.Н. Громова, Л.М. Железнов, И.В. Уразова и др. Киров: ФГБОУ ВО Кировский ГМУ Минздрава России, 2018

Дополнительная:

1. Хирургическая стоматология : учебник. Под ред. В. В. Афанасьева М. : ГЭОТАР-Медиа, 2016
2. Хирургия зубов и органов полости рта : руководство. Под ред. Ю. В. Ефимова М. : Мед. книга, 2010
3. Хирургическая стоматология и челюстно-лицевая хирургия : национальное рук. с компакт-диск
Под ред. А. А. Кулакова М. : "ГЭОТАР-Медиа", 2010

Раздел 5 Одонтогенные воспалительные заболевания.

Практическое занятие 5.1: Периостит челюстей. Остеомиелит.

Цель: Изучить периодонтит, периостит, остеомиелит челюстей.

Задачи:

Рассмотреть: Периодонтит. Периостит челюстей. Остеомиелит.

Обучить: Опросу, осмотру хирургического пациента. Ведению медицинской документации.

Изучить: Классификацию, этиологию, клинику, диагностику, лечение периодонтитов, периоститов, остеомиелитов челюстей.

Сформировать: Представление о периодонтите, периостите, остеомиелите челюстей.

Обучающийся должен знать:

- структуру и критерии постановки диагноза по МКБ-10
 - препараты для местной анестезии
 - способы местной анестезии
 - этапы операции удаления зуба
 - анатомо-физиологические данные о периодонте. Строение периодонта, иннервация, кровообращение.
- Функции периодонта.
- современные представления об этиологии, патогенезе, клинике, диагностике, дифференциальной диагностике периодонтита, периостита, остеомиелита, классификация, формы.
 - методы лечения периодонтита периостита, остеомиелита.

Обучающийся должен уметь:

к удалению зуба.

- Записать зубную формулу при осмотре пациента
- Выяснить жалобы, собрать анамнез заболевания и анамнез жизни пациента
- Оценить нуждаемость в стоматологическом лечении
- Поставить диагноз согласно МКБ-10
- Оценить показания

Обучающийся должен владеть навыками:

- Опроса и осмотра пациента
- Записи зубной формулы
- Проведения местной анестезии

Самостоятельная аудиторная работа обучающихся по теме:**1. Ответить на вопросы по теме занятия:**

1. Анатомо-физиологические данные о периодонте. Строение периодонта, иннервация, кровообращение. Функции периодонта.
2. Современные представления об этиологии, патогенезе, клинике, диагностике, дифференциальной диагностике периодонтита, периостита, остеомиелита, классификация, формы.
3. Методы лечения периодонтита, периостита, остеомиелита.

2. Практическая работа.

- 1) Освоить манипуляции:
 - Провести стоматологический осмотр.
 - Собрать анамнез
 - Записать карту стоматологического осмотра.
- 2) Цель работы:
 - Научиться проводить обследование
- 3) Методика проведения работы (алгоритм освоения навыка):
 - Провести осмотр пациента
 - Записать зубную формулу
- 4) Результаты:
 - Произвести запись в амбулаторной карте форма 043/У
- 5) Выводы:

3. Решить ситуационные задачи:**1) Алгоритм разбора задачи:**

- проанализировать данные представленные в задаче (жалобы и данные объективного обследования пациента);
- на основании клинических данных и методов дополнительного исследования сформулировать диагноз;
- какие дополнительные методы обследования необходимы для подтверждения диагноза;
- составьте план лечения.

2) Пример задачи с разбором по алгоритму**Пример ситуационной задачи.**

Пациент В. 34 лет жалуется на острую боль в нижней челюсти слева, припухлость левой половины лица, онемение кожи нижней губы слева, общую слабость, повышение температуры тела до 39,0 °С, озноб, сильную головную боль. Развитие настоящего заболевания: 2 года назад был лечен зуб 3.6. Периодически этот зуб болел при накусывании. Две недели назад после перенесенного ОРВИ зуб 3.6 вновь заболел. К врачу не обращался. Спустя 5 дней возникла боль в зубах нижней челюсти слева, резко повысилась температура тела, был сильный озноб, возникла сильная слабость. Появилась припухлость лица, онемение кожи нижней губы слева. Самостоятельный приём Нурофена и Амоксициклава в течение 2 дней не привели к заметному улучшению в состоянии, обратился к врачу.

Объективно: состояние средней тяжести, температура тела 38,6 °С, пульс частый, слабого наполнения.

При осмотре: в левой щёчной и поднижнечелюстной областях плотный болезненный инфильтрат. Чувствительность кожи нижней губы слева снижена. Открывание рта ограничено до 2 см между центральными резцами. Слизистая оболочка альвеолярной части нижней челюсти слева в области премоляров и моляров с вестибулярной и язычной поверхностями отечна, гиперемирована, при пальпации, определяется инфильтрация тканей. Язык покрыт белым, рыхлым налётом. В зубе 3.6 на жевательной поверхности глубокая кариозная полость, сообщающаяся с полостью зуба, перкуссия слегка болезненна, подвижность II-степени. Коронковые части зубов 3.4, 3.5, 3.7 интактны; перкуссия их болезненна, подвижность I степени.

Контрольные вопросы.

1. Поставьте диагноз.
2. Какие дополнительные методы исследования необходимо провести.
3. Проведите дифференциальную диагностику.
4. Охарактеризуйте этапы плана лечения.
5. Меры профилактики, рекомендованные в указанном случае.

Ответ на задачу.

1. Острый одонтогенный остеомиелит нижней челюсти слева.
2. Рентгенологические методы диагностики.
3. Острый периодонтит. Острый гнойный периостит челюсти. Опухоль Юинга. Абсцесс. Флегмона.
4. Лечение в стационаре. Удаление причинного зуба 3.6, вскрытие гнойных очагов в кости, перфорация кости для улучшения оттока и микроциркуляции, антибактериальная терапия, противовоспалительная терапия. Шинирование соседних с причинным подвижных зубов 3.4, 3.5, 3.7. После полного излечения консультация у врача стоматолога-ортопеда о восстановлении целостности зубных рядов.

5. Лечение кариеса и его осложнений.

3) Задача для самостоятельного разбора на занятии

Ситуационная задача.

Пациентка С. 42 лет обратилась в клинику с жалобами на отёк, боли в области нижней губы, подбородка, повышение температура тела до 37,7°C. Развитие настоящего заболевания: первые признаки заболевания отмечает со вчерашнего дня.

Перенесённые и сопутствующие заболевания: со слов пациентки, считает себя практически здоровой. Сифилис, ВИЧ, гепатиты отрицает.

Местный статус: общее состояние удовлетворительное, конфигурация лица изменена за счёт коллатерального отёка в области нижней губы, подбородка. Регионарные лимфатические узлы увеличены, не спаяны с окружающими тканями, при пальпации болезненные. Открывание рта не ограничено.

В полости рта: в проекции зубов 4.2, 4.1, 3.1, 3.2 слизистая оболочка альвеолярной части и переходной складки с вестибулярной стороны гиперемирована, отёчна. При пальпации определяется плотный болезненный инфильтрат. 4.1 зуб подвижен II степени, перкуссия его слабобезболезненна. На интраоральной радиогрaмме в проекции верхушки корня 4.1 зуба определяется очаг деструкции костной ткани с нечёткими ровными контурами. Канал корня 4.1 не запломбирован.

Контрольные вопросы.

1. Поставьте диагноз.
2. Какие дополнительные методы исследования необходимо провести.
3. Проведите дифференциальную диагностику.
4. Охарактеризуйте этапы плана лечения.
5. Меры профилактики, рекомендованные в указанном случае.

4. Задания для групповой работы.

1. Установка положения пациента и положения врача, света стоматологического светильника для обследования внешнего вида стоматологического пациента, особенности для обследования верхней и нижней челюсти с соблюдением эргономических принципов, техники безопасности, и санитарно-эпидемиологического режима (на Ординаторах).
2. Опрос пациента, выяснение жалоб, анамнеза заболевания, анамнеза жизни, общесоматического статуса, аллергологического анамнеза.
3. Осмотр внешнего вида больного. Определение степени открывания рта. Осмотр полости рта стоматологического больного с помощью стоматологического инструментария (шпатель, зеркало, пинцет).
4. Заполнение медицинской карты обследуемого стоматологического больного, постановка окончательного диагноза.

Самостоятельная внеаудиторная работа обучающихся по теме:

Задания для самостоятельной внеаудиторной работы ординаторов по указанной теме:

- 1) Ознакомиться с теоретическим материалом по теме занятия с использованием конспектов лекций, рекомендуемой учебной литературой.
- 2) Ответить на вопросы для самоконтроля:

1. Анатомо-физиологические данные о периодонте. Строение периодонта, иннервация, кровообращение. Функции периодонта.
2. Современные представления об этиологии, патогенезе, клинике, диагностике, дифференциальной диагностике периодонтита, периостита, остеомиелита, классификация, формы.
3. Методы лечения периодонтита, периостита, остеомиелита.

Рекомендуемая литература:

Основная:

1. Хирургическая стоматология : учебник. Под ред. Т. Г. Робустовой М. : "Медицина", 2010
2. Местное обезболивание в стоматологии, топографо-анатомическое обоснование способов его применения: учебное пособие. С.Н. Громова, Л.М. Железнов, И.В. Уразова и др. Киров: ФГБОУ ВО Кировский ГМУ Минздрава России, 2018

Дополнительная:

1. Хирургическая стоматология : учебник. Под ред. В. В. Афанасьева М. : ГЭОТАР-Медиа, 2016
2. Хирургия зубов и органов полости рта : руководство. Под ред. Ю. В. Ефимова М. : Мед. книга, 2010
3. Хирургическая стоматология и челюстно-лицевая хирургия : национальное рук. с компакт-дискom Под ред. А. А. Кулакова М. : "ГЭОТАР-Медиа", 2010

Практическое занятие 5.2: Абсцессы, флегмоны лица и шеи

Цель: Изучить абсцессы, флегмоны лица и шеи.

Задачи:

Рассмотреть: Абсцессы, флегмоны лица и шеи.

Обучить: Опросу, осмотру хирургического пациента. Ведению медицинской документации.

Изучить: Классификацию, этиологию, клинику, диагностику, лечение абсцессов, флегмон лица и шеи.

Сформировать: Представление об абсцессах, флегмонах лица и шеи.

Обучающийся должен знать:

- структуру и критерии постановки диагноза по МКБ-10
- препараты для местной анестезии
- способы местной анестезии
- современные представления об этиологии, патогенезе, клинике, топической диагностике, дифференциальной диагностике абсцессов, флегмон лица и шеи, классификация.
- методы лечения абсцессов, флегмон лица и шеи.

Обучающийся должен уметь:

- Записать зубную формулу при осмотре пациента
- Выяснить жалобы, собрать анамнез заболевания и анамнез жизни пациента
- Оценить нуждаемость в стоматологическом лечении
- Поставить диагноз согласно МКБ-10
- Оценить показания к удалению зуба.

Обучающийся должен владеть навыками:

- Опроса и осмотра пациента
- Записи зубной формулы
- Проведения местной анестезии

Самостоятельная аудиторная работа обучающихся по теме:**Ответить на вопросы по теме занятия:**

1. Современные представления об этиологии, патогенезе, клинике, топической диагностике, дифференциальной диагностике абсцессов, флегмон лица и шеи, классификация.
2. Методы лечения абсцессов, флегмон лица и шеи.

2. Практическая работа.**1) Освоить манипуляции:**

- Провести стоматологический осмотр.
- Собрать анамнез
- Записать карту стоматологического осмотра.

2) Цель работы:

- Научиться проводить обследование

3) Методика проведения работы (алгоритм освоения навыка):

- Провести осмотр пациента
- Записать зубную формулу

4) Результаты:

- Произвести запись в амбулаторной карте форма 043/У

5) Выводы:**3. Решить ситуационные задачи:****1) Алгоритм разбора задачи:**

- проанализировать данные представленные в задаче (жалобы и данные объективного обследования пациента);
- на основании клинических данных и методов дополнительного исследования сформулировать диагноз;
- какие дополнительные методы обследования необходимы для подтверждения диагноза;
- составьте план лечения.

2) Пример задачи с разбором по алгоритму**Пример ситуационной задачи.**

Пациент В. 34 лет жалуется на острую боль в нижней челюсти слева, припухлость левой половины лица, онемение кожи нижней губы слева, общую слабость, повышение температуры тела до 39,0 °С, озноб, сильную головную боль. Развитие настоящего заболевания: 2 года назад был лечен зуб 3.6. Периодически этот зуб болел при накусывании. Две недели назад после перенесенного ОРВИ зуб 3.6 вновь заболел. К врачу не обращался. Спустя 5 дней возникла боль в зубах нижней челюсти слева, резко повысилась температура тела, был сильный озноб, возникла сильная слабость. Появилась припухлость лица, онемение кожи нижней губы слева. Самостоятельный приём Нурофена и Амоксицилина в течение 2 дней не привели к заметному улучшению в состоянии, обратился к врачу.

Объективно: состояние средней тяжести, температура тела 38,6 °С, пульс частый, слабого наполнения.

При осмотре: в левой щёчной и поднижнечелюстной областях плотный болезненный инфильтрат. Чувствительность кожи нижней губы слева снижена. Открывание рта ограничено до 2 см между центральными резцами. Слизистая оболочка альвеолярной части нижней челюсти слева в области премоляров и моляров с вестибулярной и язычной поверхностей отечна, гиперемизирована, при пальпации, определяется инфильтрация тканей. Язык покрыт белым, рыхлым налётом. В зубе 3.6 на жевательной поверхности глубокая кариозная полость, сообщающаяся с полостью зуба, перкуссия слегка болезненна, подвижность II-степени. Коронковые части зубов 3.4, 3.5, 3.7 интактны; перкуссия их болезненна, подвижность I степени.

Контрольные вопросы.

1. Поставьте диагноз.
2. Какие дополнительные методы исследования необходимо провести.
3. Проведите дифференциальную диагностику.
4. Охарактеризуйте этапы плана лечения.
5. Меры профилактики, рекомендованные в указанном случае.

Ответ на задачу.

1. Острый одонтогенный остеомиелит нижней челюсти слева.
2. Рентгенологические методы диагностики.
3. Острый периодонтит. Острый гнойный периостит челюсти. Опухоль Юинга. Абсцесс. Флегмона.
4. Лечение в стационаре. Удаление причинного зуба 3.6, вскрытие гнойных очагов в кости, перфорация кости для улучшения оттока и микроциркуляции, антибактериальная терапия, противовоспалительная терапия. Шинирование соседних с причинным подвижных зубов 3.4, 3.5, 3.7. После полного излечения консультация у врача стоматолога-ортопеда о восстановлении целостности зубных рядов.
5. Лечение кариеса и его осложнений.

3) Задача для самостоятельного разбора на занятии**Ситуационная задача.**

Больной В. 50 лет, во время бритья получил маленькую поверхностную рану в области угла нижней челюсти.

Обработал ее раствором йода, в течение 4-х дней больного ничего не беспокоило. Затем, отметил в этой зоне небольшую болезненную припухлость, без гиперемии и гипертермии, которая постепенно увеличивалась. К врачу не обращался. Местно прикладывал ежедневно теплую грелку. Боль, однако, не проходила. Инфильтрат стал размером - 4x5 см, плотным, появилась незначительная гиперемия над ним, температура тела субфебрильная. На 8-е сутки температура повысилась вечером до 39 градусов, утром - 37,2. В области инфильтрата появилась флюктуация, затруднение открывания рта. После чего был вынужден обратиться к врачу.

Контрольные вопросы.

1. Поставьте диагноз.
2. Какие дополнительные методы исследования необходимо провести.
3. Проведите дифференциальную диагностику.
4. Охарактеризуйте этапы плана лечения.
5. Меры профилактики, рекомендованные в указанном случае.

4. Задания для групповой работы.

1. Установка положения пациента и положения врача, света стоматологического светильника для обследования внешнего вида стоматологического пациента, особенности для обследования верхней и нижней челюсти с соблюдением эргономических принципов, техники безопасности, и санитарно-эпидемиологического режима (на Ординаторах).
2. Опрос пациента, выяснение жалоб, анамнеза заболевания, анамнеза жизни, общесоматического статуса, аллергологического анамнеза.
3. Осмотр внешнего вида больного. Определение степени открывания рта. Осмотр полости рта стоматологического больного с помощью стоматологического инструментария (шпатель, зеркало, пинцет).
4. Заполнение медицинской карты обследуемого стоматологического больного, постановка окончательного диагноза.

Самостоятельная внеаудиторная работа обучающихся по теме:

Задания для самостоятельной внеаудиторной работы ординаторов по указанной теме:

1) *Ознакомиться с теоретическим материалом по теме занятия с использованием конспектов лекций, рекомендуемой учебной литературой.*

2) *Ответить на вопросы для самоконтроля:*

1. Анатомо-физиологические данные о периодонте. Строение периодонта, иннервация, кровообращение. Функции периодонта.
2. Современные представления об этиологии, патогенезе, клинике, топической диагностике, дифференциальной диагностике периодонтита и периостита, классификация, формы.
3. Методы лечения периодонтита и периостита.

Рекомендуемая литература:

Основная:

1. Хирургическая стоматология : учебник. Под ред. Т. Г. Робустовой М. : "Медицина", 2010
2. Местное обезболивание в стоматологии, топографо-анатомическое обоснование способов его применения: учебное пособие. С.Н. Громова, Л.М. Железнов, И.В. Уразова и др. Киров: ФГБОУ ВО Кировский ГМУ Минздрава России, 2018

Дополнительная:

1. Хирургическая стоматология : учебник. Под ред. В. В. Афанасьева М. : ГЭОТАР-Медиа, 2016
2. Хирургия зубов и органов полости рта : руководство. Под ред. Ю. В. Ефимова М. : Мед. книга, 2010
3. Хирургическая стоматология и челюстно-лицевая хирургия : национальное рук. с компакт-диском Под ред. А. А. Кулакова М. : "ГЭОТАР-Медиа", 2010

Практическое занятие 5.3: Лимфангит, лимфаденит, аденофлегмона лица и шеи.

Цель: Изучить лимфангит, лимфаденит, аденофлегмоны лица и шеи.

Задачи:

Рассмотреть: Лимфангит, лимфаденит, аденофлегмоны лица и шеи.

Обучить: Опросу, осмотру хирургического пациента. Ведению медицинской документации.

Изучить: Классификацию, этиологию, клинику, диагностику, лечение лимфангитов, лимфаденитов, аденофлегмон лица и шеи.

Сформировать: Представление о лимфангитах, лимфаденитах, аденофлегмонах лица и шеи.

Обучающийся должен знать:

- структуру и критерии постановки диагноза по МКБ-10
- препараты для местной анестезии
- способы местной анестезии
- анатомо-физиологические данные о лимфатическом аппарате головы и шеи, его функция.
- современные представления об этиологии, патогенезе, клинике, диагностике, дифференциальной диагностике лимфангитов, лимфаденитов, аденофлегмон лица и шеи, классификация.
- методы лечения лимфангитов, лимфаденитов, аденофлегмон лица и шеи.

Обучающийся должен уметь:

- Записать зубную формулу при осмотре пациента
- Выяснить жалобы, собрать анамнез заболевания и анамнез жизни пациента
- Оценить нуждаемость в стоматологическом лечении
- Поставить диагноз согласно МКБ-10
- Оценить показания к удалению зуба.

Обучающийся должен владеть навыками:

- Опроса и осмотра пациента

- Записи зубной формулы
- Проведения местной анестезии

Самостоятельная аудиторная работа обучающихся по теме:

1. Ответить на вопросы по теме занятия:

1. Анатомо-физиологические данные о лимфатическом аппарате головы и шеи, его функциях.
2. Современные представления об этиологии, патогенезе, клинике, диагностике, дифференциальной диагностике лимфангитов, лимфаденитов, аденофлегмон лица и шеи, классификация.
3. Методы лечения лимфангитов, лимфаденитов, аденофлегмон лица и шеи.

2. Практическая работа.

1) Освоить манипуляции:

- Провести стоматологический осмотр.
- Собрать анамнез
- Записать карту стоматологического осмотра.

2) Цель работы:

- Научиться проводить обследование

3) Методика проведения работы (алгоритм освоения навыка):

- Провести осмотр пациента
- Записать зубную формулу

4) Результаты:

- Произвести запись в амбулаторной карте форма 043/У

5) Выводы:

3. Решить ситуационные задачи:

1) Алгоритм разбора задачи:

- проанализировать данные представленные в задаче (жалобы и данные объективного обследования пациента);
- на основании клинических данных и методов дополнительного исследования сформулировать диагноз;
- какие дополнительные методы обследования необходимы для подтверждения диагноза;
- составьте план лечения.

2) Пример задачи с разбором по алгоритму:

Пример ситуационной задачи.

Пациент В. 34 лет жалуется на острую боль в нижней челюсти слева, припухлость левой половины лица, онемение кожи нижней губы слева, общую слабость, повышение температуры тела до 39,0 °С, озноб, сильную головную боль. Развитие настоящего заболевания: 2 года назад был лечен зуб 3.6. Периодически этот зуб болел при накусывании. Две недели назад после перенесенного ОРВИ зуб 3.6 вновь заболел. К врачу не обращался. Спустя 5 дней возникла боль в зубах нижней челюсти слева, резко повысилась температура тела, был сильный озноб, возникла сильная слабость. Появилась припухлость лица, онемение кожи нижней губы слева. Самостоятельный приём Нурофена и Амоксициклава в течение 2 дней не привели к заметному улучшению в состоянии, обратился к врачу.

Объективно: состояние средней тяжести, температура тела 38,6 °С, пульс частый, слабого наполнения.

При осмотре: в левой щёчной и поднижнечелюстной областях плотный болезненный инфильтрат. Чувствительность кожи нижней губы слева снижена. Открывание рта ограничено до 2 см между центральными резцами. Слизистая оболочка альвеолярной части нижней челюсти слева в области премоляров и моляров с вестибулярной и язычной поверхностей отечна, гиперемирована, при пальпации, определяется инфильтрация тканей. Язык покрыт белым, рыхлым налётом. В зубе 3.6 на жевательной поверхности глубокая кариозная полость, сообщающаяся с полостью зуба, перкуссия слегка болезненна, подвижность II-степени. Коронковые части зубов 3.4, 3.5, 3.7 интактны; перкуссия их болезненна, подвижность I степени.

Контрольные вопросы.

1. Поставьте диагноз.
2. Какие дополнительные методы исследования необходимо провести.
3. Проведите дифференциальную диагностику.
4. Охарактеризуйте этапы плана лечения.
5. Меры профилактики, рекомендованные в указанном случае.

Ответ на задачу.

1. Острый одонтогенный остеомиелит нижней челюсти слева.
2. Рентгенологические методы диагностики.
3. Острый периодонтит. Острый гнойный периостит челюсти. Опухоль Юинга. Абсцесс. Флегмона.
4. Лечение в стационаре. Удаление причинного зуба 3.6, вскрытие гнойных очагов в кости, перфорация кости для улучшения оттока и микроциркуляции, антибактериальная терапия, противовоспалительная терапия. Шинирование соседних с причинным подвижных зубов 3.4, 3.5, 3.7. После полного излечения консультация у врача стоматолога-ортопеда о восстановлении целостности зубных рядов.
5. Лечение кариеса и его осложнений.

3) Задача для самостоятельного разбора на занятии

Ситуационная задача.

У больной 59 лет, более месяца появилась безболезненная пухлость на правой половине шеи, которая постепенно увеличивалась в размерах. К врачу обратилась, когда 4 дня назад появилась боль и неудобство при пользовании съёмным протезом на нижней челюсти. Содовые полоскания рта не помогали, а припухлость увеличивалась. В анамнезе - хронический бронхит.

При поступлении обнаружена обширная малоподвижная, слабо болезненная припухлость в поднижнечелюстной области и верхнем отделе шеи справа. Кожа в этих участках не изменена в цвете, собирается в складку. В полости рта – коронка 46 разрушена.

Контрольные вопросы.

1. Поставьте диагноз.
2. Какие дополнительные методы исследования необходимо провести.
3. Проведите дифференциальную диагностику.
4. Охарактеризуйте этапы плана лечения.
5. Меры профилактики, рекомендованные в указанном случае.

4. Задания для групповой работы.

1. Установка положения пациента и положения врача, света стоматологического светильника для обследования внешнего вида стоматологического пациента, особенности для обследования верхней и нижней челюсти с соблюдением эргономических принципов, техники безопасности, и санитарно-эпидемиологического режима (на Ординаторах).
2. Опрос пациента, выяснение жалоб, анамнеза заболевания, анамнеза жизни, общесоматического статуса, аллергологического анамнеза.
3. Осмотр внешнего вида больного. Определение степени открывания рта. Осмотр полости рта стоматологического больного с помощью стоматологического инструментария (шпатель, зеркало, пинцет).
4. Заполнение медицинской карты обследуемого стоматологического больного, постановка окончательного диагноза.

Самостоятельная внеаудиторная работа обучающихся по теме:

Задания для самостоятельной внеаудиторной работы ординаторов по указанной теме:

1) *Ознакомиться с теоретическим материалом по теме занятия с использованием конспектов лекций, рекомендуемой учебной литературой.*

2) *Ответить на вопросы для самоконтроля:*

1. Анатомо-физиологические данные о лимфатическом аппарате головы и шеи, его функциях.
2. Современные представления об этиологии, патогенезе, клинике, диагностике, дифференциальной диагностике лимфангитов, лимфаденитов, аденофлегмон лица и шеи, классификация.
3. Методы лечения лимфангитов, лимфаденитов, аденофлегмон лица и шеи

Рекомендуемая литература:

Основная:

1. Хирургическая стоматология : учебник. Под ред. Т. Г. Робустовой М. : "Медицина", 2010
2. Местное обезболивание в стоматологии, топографо-анатомическое обоснование способов его применения: учебное пособие. С.Н. Громова, Л.М. Железнов, И.В. Уразова и др. Киров: ФГБОУ ВО Кировский ГМУ Минздрава России, 2018

Дополнительная:

1. Хирургическая стоматология : учебник. Под ред. В. В. Афанасьева М. : ГЭОТАР-Медиа, 2016
2. Хирургия зубов и органов полости рта : руководство. Под ред. Ю. В. Ефимова М. : Мед. книга, 2010
3. Хирургическая стоматология и челюстно-лицевая хирургия : национальное рук. с компакт-диском Под ред. А. А. Кулакова М. : "ГЭОТАР-Медиа", 2010

Тема 5.4 Практическое занятие: Одонтогенный синусит.

Цель: Изучить одонтогенный синусит.

Задачи:

Рассмотреть: Одонтогенный синусит.

Обучить: Опросу, осмотру хирургического пациента. Ведению медицинской документации.

Изучить: Классификацию, этиологию, клинику, диагностику, лечение одонтогенных синуситов.

Сформировать: Представление об одонтогенных синуситах.

Обучающийся должен знать:

- структуру и критерии постановки диагноза по МКБ-10
- препараты для местной анестезии
- способы местной анестезии
- анатомо-топографические данные о строении верхнечелюстных пазух, функции.
- современные представления об этиологии, патогенезе, клинике, диагностике, дифференциальной диагностике одонтогенных синуситов, классификация.
- методы лечения одонтогенных синуситов.

Обучающийся должен уметь:

- Записать зубную формулу при осмотре пациента
- Выяснить жалобы, собрать анамнез заболевания и анамнез жизни пациента
- Оценить нуждаемость в стоматологическом лечении
- Поставить диагноз согласно МКБ-10
- Оценить показания к удалению зуба.

Обучающийся должен владеть навыками:

- Опроса и осмотра пациента
- Записи зубной формулы
- Проведения местной анестезии

Самостоятельная аудиторная работа обучающихся по теме:

1. Ответить на вопросы по теме занятия:

1. Анатомо-топографические данные о строении верхнечелюстных пазух, функции.
2. Современные представления об этиологии, патогенезе, клинике, диагностике, дифференциальной диагностике одонтогенных синуситов, классификация.
3. Методы лечения одонтогенных синуситов.

2. Практическая работа.

- 1) Освоить манипуляции:
 - Провести стоматологический осмотр.
 - Собрать анамнез
 - Записать карту стоматологического осмотра.
- 2) Цель работы:
 - Научиться проводить обследование
- 3) Методика проведения работы (алгоритм освоения навыка):
 - Провести осмотр пациента
 - Записать зубную формулу
- 4) Результаты:
 - Произвести запись в амбулаторной карте форма 043У
- 5) Выводы:

3. Решить ситуационные задачи:

1) Алгоритм разбора задачи:

- проанализировать данные представленные в задаче (жалобы и данные объективного обследования пациента);
- на основании клинических данных и методов дополнительного исследования сформулировать диагноз;
- какие дополнительные методы обследования необходимы для подтверждения диагноза;
- составьте план лечения.

2) Пример задачи с разбором по алгоритму

Пример ситуационной задачи.

Пациент В. 34 лет жалуется на острую боль в нижней челюсти слева, припухлость левой половины лица, онемение кожи нижней губы слева, общую слабость, повышение температуры тела до 39,0 °С, озноб, сильную головную боль. Развитие настоящего заболевания: 2 года назад был лечен зуб 3.6. Периодически этот зуб болел при накусывании. Две недели назад после перенесенного ОРВИ зуб 3.6 вновь заболел. К врачу не обращался. Спустя 5 дней возникла боль в зубах нижней челюсти слева, резко повысилась температура тела, был сильный озноб, возникла сильная слабость. Появилась припухлость лица, онемение кожи нижней губы слева. Самостоятельный приём Нурофена и Амоксициклава в течение 2 дней не привели к заметному улучшению в состоянии, обратился к врачу.

Объективно: состояние средней тяжести, температура тела 38,6 °С, пульс частый, слабого наполнения.

При осмотре: в левой щёчной и поднижнечелюстной областях плотный болезненный инфильтрат. Чувствительность кожи нижней губы слева снижена. Открывание рта ограничено до 2 см между центральными резцами. Слизистая оболочка альвеолярной части нижней челюсти слева в области премоляров и моляров с вестибулярной и язычной поверхностей отечна, гиперемирована, при пальпации, определяется инфильтрация тканей. Язык покрыт белым, рыхлым налётом. В зубе 3.6 на жевательной поверхности глубокая кариозная полость, сообщающаяся с полостью зуба, перкуссия слегка болезненна, подвижность II-степени. Коронковые части зубов 3.4, 3.5, 3.7 интактны; перкуссия их болезненна, подвижность I степени.

Контрольные вопросы.

1. Поставьте диагноз.
2. Какие дополнительные методы исследования необходимо провести.
3. Проведите дифференциальную диагностику.
4. Охарактеризуйте этапы плана лечения.
5. Меры профилактики, рекомендованные в указанном случае.

Ответ на задачу.

1. Острый одонтогенный остеомиелит нижней челюсти слева.
2. Рентгенологические методы диагностики.
3. Острый периодонтит. Острый гнойный периостит челюсти. Опухоль Юинга. Абсцесс. Флегмона.
4. Лечение в стационаре. Удаление причинного зуба 3.6, вскрытие гнойных очагов в кости, перфорация кости для улучшения оттока и микроциркуляции, антибактериальная терапия, противовоспалительная терапия. Шинирование соседних с причинным подвижных зубов 3.4, 3.5, 3.7. После полного излечения консультация у врача стоматолога-ортопеда о восстановлении целостности зубных рядов.
5. Лечение кариеса и его осложнений.

3) Задача для самостоятельного разбора на занятии

Ситуационная задача.

Больная Н., 42 года, жалуется на попадание жидкой пищи изо рта в нос после удаления 28. Зуб удален 2 недели назад, ранее неоднократно болел. Общий анамнез: ОРЗ, с 1979 г холецистит. При внешнем осмотре конфигурация лица не изменена. Пальпация передних стенок верхней челюсти справа и слева безболезненна. Поднижнечелюстные лимфатические узлы слева и справа безболезненны. Открывание рта свободно. Слизистая оболочка полости рта бледно-розового цвета, нормально увлажнена. В области отсутствующего 28 – свищ со слизисто-гнойным отделяемым; зонд входит на 4,5 см. При надувании щек определяется «свист». На рентгенограмме придаточных пазух носа определяется гомогенное затемнение в правой пазухе.

Контрольные вопросы.

1. Поставьте диагноз.
2. Какие дополнительные методы исследования необходимо провести.
3. Проведите дифференциальную диагностику.
4. Охарактеризуйте этапы плана лечения.
5. Меры профилактики, рекомендованные в указанном случае.

4. Задания для групповой работы.

1. Установка положения пациента и положения врача, света стоматологического светильника для обследования внешнего вида стоматологического пациента, особенности для обследования верхней и нижней челюсти с

соблюдением эргономических принципов, техники безопасности, и санитарно-эпидемиологического режима (на Ординаторах).

2. Опрос пациента, выяснение жалоб, анамнеза заболевания, анамнеза жизни, общесоматического статуса, аллергологического анамнеза.

3. Осмотр внешнего вида больного. Определение степени открывания рта. Осмотр полости рта стоматологического больного с помощью стоматологического инструментария (шпатель, зеркало, пинцет).

4. Заполнение медицинской карты обследуемого стоматологического больного, постановка окончательного диагноза.

Самостоятельная внеаудиторная работа обучающихся по теме:

Задания для самостоятельной внеаудиторной работы ординаторов по указанной теме:

1) *Ознакомиться с теоретическим материалом по теме занятия с использованием конспектов лекций, рекомендуемой учебной литературой.*

2) *Ответить на вопросы для самоконтроля:*

1. Анатомо-топографические данные о строении верхнечелюстных пазух, функции.

2. Современные представления об этиологии, патогенезе, клинике, диагностике, дифференциальной диагностике одонтогенных синуситов, классификация.

3. Методы лечения одонтогенных синуситов.

Рекомендуемая литература:

Основная:

1. Хирургическая стоматология : учебник. Под ред. Т. Г. Робустовой М. : "Медицина", 2010
2. Местное обезболивание в стоматологии, топографо-анатомическое обоснование способов его применения: учебное пособие. С.Н. Громова, Л.М. Железнов, И.В. Уразова и др. Киров: ФГБОУ ВО Кировский ГМУ Минздрава России, 2018

Дополнительная:

1. Хирургическая стоматология : учебник. Под ред. В. В. Афанасьева М. : ГЭОТАР-Медиа, 2016
2. Хирургия зубов и органов полости рта : руководство. Под ред. Ю. В. Ефимова М. : Мед. книга, 2010
3. Хирургическая стоматология и челюстно-лицевая хирургия : национальное рук. с компакт-диском Под ред. А. А. Кулакова М. : "ГЭОТАР-Медиа", 2010

Семинарское занятие 5.1: Этиология, клиника, лечение периодонтитов, периоститов, остеомиелитов челюстей.

Цель: Изучить периодонтит, периостит, остеомиелит челюстей.

Задачи:

Рассмотреть: Периодонтит. Периостит челюстей. Остеомиелит.

Обучить: Опросу, осмотру хирургического пациента. Ведению медицинской документации.

Изучить: Классификацию, этиологию, клинику, диагностику, лечение периодонтитов, периоститов, остеомиелитов челюстей.

Сформировать: Представление о периодонтите, периостите, остеомиелите челюстей.

Обучающийся должен знать:

- структуру и критерии постановки диагноза по МКБ-10
- препараты для местной анестезии
- способы местной анестезии
- современные представления об этиологии, патогенезе, клинике, диагностике, дифференциальной диагностике периодонтита, периостита, остеомиелита, классификация, формы.
- методы лечения периодонтита периостита, остеомиелита.

Обучающийся должен уметь:

- Записать зубную формулу при осмотре пациента
- Выяснить жалобы, собрать анамнез заболевания и анамнез жизни пациента
- Оценить нуждаемость в стоматологическом лечении
- Поставить диагноз согласно МКБ-10
- Оценить показания к удалению зуба.

Обучающийся должен владеть навыками:

- Опроса и осмотра пациента
- Записи зубной формулы
- Проведения местной анестезии

Самостоятельная аудиторная работа обучающихся по теме:

1. Ответить на вопросы по теме занятия:

1. Анатомо-физиологические данные о периодонте. Строение периодонта, иннервация, кровообращение. Функции периодонта.
2. Современные представления об этиологии, патогенезе, клинике, диагностике, дифференциальной диагностике периодонтита, периостита, остеомиелита, классификация, формы.
3. Методы лечения периодонтита, периостита, остеомиелита.

2. Практическая работа:

1) *Разобрать клинический случай по истории болезни*

2) *Проверить свои знания с использованием тестового контроля:*

1. Абсолютным показанием к лечению хронического периодонтита в одно посещение является:
 - а) хронический гранулематозный периодонтит однокорневого зуба
 - б) острый периодонтит однокорневого зуба
 - в) хронический фиброзный периодонтит
 - г) хронический гранулирующий периодонтит однокорневого зуба при наличии свищевого хода
 - д) хронический гранулирующий периодонтит многокорневого зуба

2. Ноющая боль, усиливающаяся при накусывании на зуб, характеризует:
 - а) обострение хронического гангренозного пульпита
 - б) острый периодонтит в фазе интоксикации
 - в) острый периодонтит в фазе экссудации
 - г) хронический фиброзный пульпит
 - д) периостит, подслизистый абсцесс
3. Постоянная сильная боль, «чувство выросшего зуба» характеризует:
 - а) обострение хронического гангренозного пульпита
 - б) острый периодонтит в фазе интоксикации
 - в) острый периодонтит в фазе экссудации
 - г) хронический фиброзный пульпит
 - д) периостит, подслизистый абсцесс
4. Отсутствие боли в области причинного зуба, изменение конфигурации лица:
 - а) обострение хронического гангренозного пульпита
 - б) острый периодонтит в фазе интоксикации
 - в) острый периодонтит в фазе экссудации
 - г) хронический фиброзный пульпит
 - д) периостит, подслизистый абсцесс
5. На выбор метода лечения хронического периодонтита практически не оказывает влияние:
 - а) проходимость корневого канала
 - б) размер очага периапикальной деструкции
 - в) одно- или многокорневой зуб
 - г) наличие очаговообусловленных заболеваний
 - д) возраст и пол пациента

3. Решить ситуационные задачи:

1) Алгоритм разбора задачи:

- проанализировать данные представленные в задаче (жалобы и данные объективного обследования пациента);
- на основании клинических данных и методов дополнительного исследования сформулировать диагноз;
- какие дополнительные методы обследования необходимы для подтверждения диагноза;
- составьте план лечения.

2) Пример задачи с разбором по алгоритму

Пример ситуационной задачи.

Пациент В. 34 лет жалуется на острую боль в нижней челюсти слева, припухлость левой половины лица, онемение кожи нижней губы слева, общую слабость, повышение температуры тела до 39,0 °С, озноб, сильную головную боль.

Развитие настоящего заболевания: 2 года назад был лечен зуб 3.6. Периодически этот зуб болел при накусывании. Две недели назад после перенесенного ОРВИ зуб 3.6 вновь заболел. К врачу не обращался. Спустя 5 дней возникла боль в зубах нижней челюсти слева, резко повысилась температура тела, был сильный озноб, возникла сильная слабость. Появилась припухлость лица, онемение кожи нижней губы слева. Самостоятельный приём Нурофена и Амоксицикла в течение 2 дней не привели к заметному улучшению в состоянии, обратился к врачу.

Объективно: состояние средней тяжести, температура тела 38,6 °С, пульс частый, слабого наполнения.

При осмотре: в левой щёчной и поднижнечелюстной областях плотный болезненный инфильтрат. Чувствительность кожи нижней губы слева снижена. Открывание рта ограничено до 2 см между центральными резцами. Слизистая оболочка альвеолярной части нижней челюсти слева в области премоляров и моляров с вестибулярной и язычной поверхностями отечна, гиперемирована, при пальпации, определяется инфильтрация тканей. Язык покрыт белым, рыхлым налётом. В зубе 3.6 на жевательной поверхности глубокая кариозная полость, сообщающаяся с полостью зуба, перкуссия слегка болезненна, подвижность II-степени. Коронковые части зубов 3.4, 3.5, 3.7 интактны; перкуссия их болезненна, подвижность I степени.

Контрольные вопросы.

1. Поставьте диагноз.
2. Какие дополнительные методы исследования необходимо провести.
3. Проведите дифференциальную диагностику.
4. Охарактеризуйте этапы плана лечения.
5. Меры профилактики, рекомендованные в указанном случае.

Ответ на задачу.

1. Острый одонтогенный остеомиелит нижней челюсти слева.
2. Рентгенологические методы диагностики.
3. Острый периодонтит. Острый гнойный периостит челюсти. Опухоль Юинга. Абсцесс. Флегмона.
4. Лечение в стационаре. Удаление причинного зуба 3.6, вскрытие гнойных очагов в кости, перфорация кости для улучшения оттока и микроциркуляции, антибактериальная терапия, противовоспалительная терапия. Шинирование соседних с причинным подвижных зубов 3.4, 3.5, 3.7. После полного излечения консультация у врача стоматолога-ортопеда о восстановлении целостности зубных рядов.
5. Лечение кариеса и его осложнений.

3) Задача для самостоятельного разбора на занятии

Ситуационная задача.

Пациентка С. 52 лет обратилась в клинику с жалобами на отёк, боли в области нижней губы, подбородка, повышение температуры тела до 37,7°С.

Развитие настоящего заболевания: первые признаки заболевания отмечает со вчерашнего дня. Перенесённые и сопутствующие заболевания: со слов пациентки, считает себя практически здоровой. Сифилис, ВИЧ, гепатиты

отрицает.

Местный статус: общее состояние удовлетворительное, конфигурация лица изменена за счёт коллатерального отёка в области нижней губы, подбородка. Регионарные лимфатические узлы увеличены, не спаяны с окружающими тканями, при пальпации болезненные. Открывание рта не ограничено.

В полости рта: в проекции зубов 4.2, 4.1, 3.1, 3.2 слизистая оболочка альвеолярной части и переходной складки с вестибулярной стороны гиперемирована, отёчна. При пальпации определяется плотный болезненный инфильтрат. 4.1 зуб подвижен II степени, перкуссия его слабоболезненна.

На интраоральной радиограмме в проекции верхушки корня 4.1 зуба определяется очаг деструкции костной ткани с нечёткими ровными контурами. Канал корня 4.1. не запломбирован.

Контрольные вопросы.

1. Поставьте диагноз.
2. Какие дополнительные методы исследования необходимо провести.
3. Проведите дифференциальную диагностику.
4. Охарактеризуйте этапы плана лечения.
5. Меры профилактики, рекомендованные в указанном случае.

4. Задания для групповой работы.

Заслушать подготовленную презентацию на тему:

- 1) Методы лечения периодонтита и периостита.

Самостоятельная внеаудиторная работа обучающихся по теме:

Задания для самостоятельной внеаудиторной работы ординаторов по указанной теме:

1) *Ознакомиться с теоретическим материалом по теме занятия с использованием конспектов лекций, рекомендуемой учебной литературой.*

2) *Ответить на вопросы для самоконтроля:*

1. Анатомо-физиологические данные о периодонте. Строение периодонта, иннервация, кровообращение. Функции периодонта.

2. Современные представления об этиологии, патогенезе, клинике, диагностике, дифференциальной диагностике периодонтита, периостита, остеомиелита, классификация, формы.

3. Методы лечения периодонтита, периостита, остеомиелита.

3) *Проверить свои знания с использованием тестового контроля:*

1. Абсолютным показанием к лечению хронического периодонтита в одно посещение является:

- а) хронический гранулематозный периодонтит однокорневого зуба
- б) острый периодонтит однокорневого зуба
- в) хронический фиброзный периодонтит
- г) хронический гранулирующий периодонтит однокорневого зуба при наличии свищевого хода
- д) хронический гранулирующий периодонтит многокорневого зуба

2. Ноющая боль, усиливающаяся при накусывании на зуб, характеризует:

- а) обострение хронического гангренозного пульпита
- б) острый периодонтит в фазе интоксикации
- в) острый периодонтит в фазе экссудации
- г) хронический фиброзный пульпит
- д) периостит, подслизистый абсцесс

3. Постоянная сильная боль, «чувство выросшего зуба» характеризует:

- а) обострение хронического гангренозного пульпита
- б) острый периодонтит в фазе интоксикации
- в) острый периодонтит в фазе экссудации
- г) хронический фиброзный пульпит
- д) периостит, подслизистый абсцесс

4. Отсутствие боли в области причинного зуба, изменение конфигурации лица:

- а) обострение хронического гангренозного пульпита
- б) острый периодонтит в фазе интоксикации
- в) острый периодонтит в фазе экссудации
- г) хронический фиброзный пульпит
- д) периостит, подслизистый абсцесс

5. На выбор метода лечения хронического периодонтита практически не оказывает влияние:

- а) проходимость корневого канала
- б) размер очага периапикальной деструкции
- в) одно- или многокорневой зуб
- г) наличие очаговообусловленных заболеваний
- д) возраст и пол пациента

4) *Подготовить презентацию на тему:*

Методы лечения периодонтита и периостита.

Рекомендуемая литература:

Основная:

1. Хирургическая стоматология : учебник. Под ред. Т. Г. Робустовой М. : "Медицина", 2010
2. Местное обезболивание в стоматологии, топографо-анатомическое обоснование способов его применения: учебное пособие. С.Н. Громова, Л.М. Железнов, И.В. Уразова и др. Киров: ФГБОУ ВО Кировский ГМУ Минздрава России, 2018

Дополнительная:

1. Хирургическая стоматология : учебник. Под ред. В. В. Афанасьева М. : ГЭОТАР-Медиа, 2016

2. Хирургия зубов и органов полости рта : руководство. Под ред. Ю. В. Ефимова М. : Мед. книга, 2010
3. Хирургическая стоматология и челюстно-лицевая хирургия : национальное рук. с компакт-диск. Под ред. А. А. Кулакова М. : "ГЭОТАР-Медиа", 2010

Тема 5.2 Семинарское занятие: Этиология, клиника, лечение абсцессов, флегмон лица и шеи.

Цель: Изучить абсцессы, флегмоны лица и шеи.

Задачи:

Рассмотреть: Абсцессы, флегмоны лица и шеи.

Обучить: Опросу, осмотру хирургического пациента. Ведению медицинской документации.

Изучить: Классификацию, этиологию, клинику, диагностику, лечение абсцессов, флегмон лица и шеи.

Сформировать: Представление об абсцессах, флегмонах лица и шеи.

Обучающийся должен знать:

- структуру и критерии постановки диагноза по МКБ-10
- препараты для местной анестезии
- способы местной анестезии
- современные представления об этиологии, патогенезе, клинике, топической диагностике, дифференциальной диагностике абсцессов, флегмон лица и шеи, классификация.
- методы лечения абсцессов, флегмон лица и шеи.

Обучающийся должен уметь:

- Записать зубную формулу при осмотре пациента
- Выяснить жалобы, собрать анамнез заболевания и анамнез жизни пациента
- Оценить нуждаемость в стоматологическом лечении
- Поставить диагноз согласно МКБ-10
- Оценить показания к удалению зуба.

Обучающийся должен владеть навыками:

- Опроса и осмотра пациента
- Записи зубной формулы
- Проведения местной анестезии

Самостоятельная аудиторная работа обучающихся по теме:

1. Ответить на вопросы по теме занятия:

1. Анатомо-физиологические данные о периодонте. Строение периодонта, иннервация, кровообращение. Функции периодонта.
2. Современные представления об этиологии, патогенезе, клинике, топической диагностике, дифференциальной диагностике абсцессов, флегмон лица и шеи, классификация.
3. Методы лечения абсцессов, флегмон лица и шеи.

2. Практическая работа:

1) Разобрать клинический случай по истории болезни.

2) Проверить свои знания с использованием тестового контроля:

1. Согласно анатомо-топографической классификации к околочелюстным абсцессам и флегмонам относятся:
 - а) поверхностные и глубокие
 - б) краевые и срединные
 - в) поперечные и продольные
2. Подподбородочные абсцессы и флегмоны согласно анатомо-топографической классификации относятся к:
 - а) поверхностным прилежащим к верхней челюсти
 - б) глубоким прилежащим к нижней челюсти
 - в) поверхностным прилежащим к нижней челюсти
 - г) глубоким прилежащим к верхней челюсти
 - д) абсцессы и флегмоны соседних с околочелюстными тканями областей
3. Абсцессы и флегмоны щечной области согласно анатомо-топографической классификации относятся к:
 - а) поверхностным прилежащим к верхней челюсти
 - б) глубоким прилежащим к нижней челюсти
 - в) поверхностным прилежащим к нижней челюсти
 - г) глубоким прилежащим к верхней челюсти
 - д) абсцессы и флегмоны соседних с околочелюстными тканями областей
4. Абсцессы и флегмоны крылонебной области согласно анатомо-топографической классификации относятся к:
 - а) поверхностным прилежащим к верхней челюсти
 - б) глубоким прилежащим к нижней челюсти
 - в) поверхностным прилежащим к нижней челюсти
 - г) глубоким прилежащим к верхней челюсти
 - д) абсцессы и флегмоны соседних с околочелюстными тканями областей
5. Типичным клиническим признаком флегмоны является симптом «песочных часов»
 - а) дна полости рта
 - б) височной области
 - в) подвисочной области
 - г) глазничной области
 - д) подглазничной области

3. Решить ситуационные задачи:

1) **Алгоритм разбора задачи:**

- проанализировать данные представленные в задаче (жалобы и данные объективного обследования пациента);

- на основании клинических данных и методов дополнительного исследования сформулировать диагноз;
- какие дополнительные методы обследования необходимы для подтверждения диагноза;
- составьте план лечения.

2) Пример задачи с разбором по алгоритму

Пример ситуационной задачи.

Пациент В. 34 лет жалуется на острую боль в нижней челюсти слева, припухлость левой половины лица, онемение кожи нижней губы слева, общую слабость, повышение температуры тела до 39,0 °С, озноб, сильную головную боль. Развитие настоящего заболевания: 2 года назад был лечен зуб 3.6. Периодически этот зуб болел при накусывании. Две недели назад после перенесенного ОРВИ зуб 3.6 вновь заболел. К врачу не обращался. Спустя 5 дней возникла боль в зубах нижней челюсти слева, резко повысилась температура тела, был сильный озноб, возникла сильная слабость. Появилась припухлость лица, онемение кожи нижней губы слева. Самостоятельный приём Нурофена и Амоксициклава в течение 2 дней не привели к заметному улучшению в состоянии, обратился к врачу.

Объективно: состояние средней тяжести, температура тела 38,6 °С, пульс частый, слабого наполнения.

При осмотре: в левой щёчной и поднижнечелюстной областях плотный болезненный инфильтрат. Чувствительность кожи нижней губы слева снижена. Открывание рта ограничено до 2 см между центральными резцами. Слизистая оболочка альвеолярной части нижней челюсти слева в области премоляров и моляров с вестибулярной и язычной поверхностями отечна, гиперемирована, при пальпации, определяется инфильтрация тканей. Язык покрыт белым, рыхлым налётом. В зубе 3.6 на жевательной поверхности глубокая кариозная полость, сообщающаяся с полостью зуба, перкуссия слегка болезненна, подвижность II-степени. Коронковые части зубов 3.4, 3.5, 3.7 интактны; перкуссия их болезненна, подвижность I степени.

Контрольные вопросы.

1. Поставьте диагноз.
2. Какие дополнительные методы исследования необходимо провести.
3. Проведите дифференциальную диагностику.
4. Охарактеризуйте этапы плана лечения.
5. Меры профилактики, рекомендованные в указанном случае.

Ответ на задачу.

1. Острый одонтогенный остеомиелит нижней челюсти слева.
2. Рентгенологические методы диагностики.
3. Острый периодонтит. Острый гнойный периостит челюсти. Опухоль Юинга. Абсцесс. Флегмона.
4. Лечение в стационаре. Удаление причинного зуба 3.6, вскрытие гнойных очагов в кости, перфорация кости для улучшения оттока и микроциркуляции, антибактериальная терапия, противовоспалительная терапия. Шинирование соседних с причинным подвижных зубов 3.4, 3.5, 3.7. После полного излечения консультация у врача стоматолога-ортопеда о восстановлении целостности зубных рядов.
5. Лечение кариеса и его осложнений.

3) Задача для самостоятельного разбора на занятии

Ситуационная задача.

Больной В. 40 лет, во время бритья получил маленькую поверхностную рану в области угла нижней челюсти. Обработал ее раствором йода, в течение 4-х дней больного ничего не беспокоило. Затем, отметил в этой зоне небольшую болезненную припухлость, без гиперемии и гипертермии, которая постепенно увеличивалась. К врачу не обращался. Местно прикладывал ежедневно теплую грелку. Боль, однако, не проходила. Инфильтрат стал размером - 4x5 см, плотным, появилась незначительная гиперемия над ним, температура тела субфебрильная. На 8-е сутки температура повысилась вечером до 39 градусов, утром - 37,2. В области инфильтрата появилась флюктуация, затруднение открывания рта. После чего был вынужден обратиться к врачу.

Контрольные вопросы.

1. Поставьте диагноз.
2. Какие дополнительные методы исследования необходимо провести.
3. Проведите дифференциальную диагностику.
4. Охарактеризуйте этапы плана лечения.
5. Меры профилактики, рекомендованные в указанном случае.

4. Задания для групповой работы.

Заслушать подготовленную презентацию на тему:

- 1) Топическая диагностика абсцессов и флегмон лица и шеи.

Самостоятельная внеаудиторная работа обучающихся по теме:

Задания для самостоятельной внеаудиторной работы ординаторов по указанной теме:

1) Ознакомиться с теоретическим материалом по теме занятия с использованием конспектов лекций, рекомендуемой учебной литературой.

2) Ответить на вопросы для самоконтроля:

1. Анатомо-физиологические данные о периодонте. Строение периодонта, иннервация, кровообращение. Функции периодонта.
2. Современные представления об этиологии, патогенезе, клинике, топической диагностике, дифференциальной диагностике периодонтита и периостита, классификация, формы.
3. Методы лечения периодонтита и периостита.

3) Проверить свои знания с использованием тестового контроля:

1. Согласно анатомо-топографической классификации к околочелюстные абсцессы и флегмоны делятся на:
 - а) поверхностные и глубокие
 - б) краевые и срединные
 - в) поперечные и продольные
2. Подподбородочные абсцессы и флегмоны согласно анатомо-топографической классификации относятся к:

- а) поверхностным прилегающим к верхней челюсти
 - б) глубоким прилегающим к нижней челюсти
 - в) поверхностным прилегающим к нижней челюсти
 - г) глубоким прилегающим к верхней челюсти
 - д) абсцессы и флегмоны соседних с околочелюстными тканями областей
3. Абсцессы и флегмоны щечной области согласно анатомо-топографической классификации относятся к:
- а) поверхностным прилегающим к верхней челюсти
 - б) глубоким прилегающим к нижней челюсти
 - в) поверхностным прилегающим к нижней челюсти
 - г) глубоким прилегающим к верхней челюсти
 - д) абсцессы и флегмоны соседних с околочелюстными тканями областей
4. Абсцессы и флегмоны крылонебной области согласно анатомо-топографической классификации относятся к:
- а) поверхностным прилегающим к верхней челюсти
 - б) глубоким прилегающим к нижней челюсти
 - в) поверхностным прилегающим к нижней челюсти
 - г) глубоким прилегающим к верхней челюсти
 - д) абсцессы и флегмоны соседних с околочелюстными тканями областей
5. Типичным клиническим признаком флегмоны является симптом «песочных часов»
- а) дна полости рта
 - б) височной области
 - в) подвисочной области
 - г) глазничной области
 - д) подглазничной области
- 4) Подготовить презентацию на тему:
Топическая диагностика абсцессов и флегмон лица и шеи.

Рекомендуемая литература:

Основная:

1. Хирургическая стоматология : учебник. Под ред. Т. Г. Робустовой М. : "Медицина", 2010
2. Местное обезболивание в стоматологии, топографо-анатомическое обоснование способов его применения: учебное пособие. С.Н. Громова, Л.М. Железнов, И.В. Уразова и др. Киров: ФГБОУ ВО Кировский ГМУ Минздрава России, 2018

Дополнительная:

1. Хирургическая стоматология : учебник. Под ред. В. В. Афанасьева М. : ГЭОТАР-Медиа, 2016
2. Хирургия зубов и органов полости рта : руководство. Под ред. Ю. В. Ефимова М. : Мед. книга, 2010
3. Хирургическая стоматология и челюстно-лицевая хирургия : национальное рук. с компакт-диском Под ред. А. А. Кулакова М. : "ГЭОТАР-Медиа", 2010

Тема 5.3 Семинарское занятие: Этиология, клиника, лечение лимфангитов, лимфаденитов, аденофлегмон лица и шеи.

Цель: Изучить лимфангит, лимфаденит, аденофлегмоны лица и шеи.

Задачи:

Рассмотреть: Лимфангит, лимфаденит, аденофлегмоны лица и шеи.

Обучить: Опросу, осмотру хирургического пациента. Ведению медицинской документации.

Изучить: Классификацию, этиологию, клинику, диагностику, лечение лимфангитов, лимфаденитов, аденофлегмон лица и шеи.

Сформировать: Представление о лимфангитах, лимфаденитах, аденофлегмонах лица и шеи.

Обучающийся должен знать:

- структуру и критерии постановки диагноза по МКБ-10
- препараты для местной анестезии
- способы местной анестезии
- анатомо-физиологические данные о лимфатическом аппарате головы и шеи, его функций.
- современные представления об этиологии, патогенезе, клинике, диагностике, дифференциальной диагностике лимфангитов, лимфаденитов, аденофлегмон лица и шеи, классификация.
- методы лечения лимфангитов, лимфаденитов, аденофлегмон лица и шеи.

Обучающийся должен уметь:

- Записать зубную формулу при осмотре пациента
- Выяснить жалобы, собрать анамнез заболевания и анамнез жизни пациента
- Оценить нуждаемость в стоматологическом лечении
- Поставить диагноз согласно МКБ-10
- Оценить показания к удалению зуба.

Обучающийся должен владеть навыками:

- Опроса и осмотра пациента
- Записи зубной формулы
- Проведения местной анестезии

Самостоятельная аудиторная работа обучающихся по теме:

1. Ответить на вопросы по теме занятия:

1. Анатомо-физиологические данные о лимфатическом аппарате головы и шеи, его функциях.
2. Современные представления об этиологии, патогенезе, клинике, диагностике, дифференциальной диагностике лимфангитов, лимфаденитов, аденофлегмон лица и шеи, классификация.
3. Методы лечения лимфангитов, лимфаденитов, аденофлегмон лица и шеи.

2. Практическая работа:

1) Разобрать клинический случай по истории болезни

2) Проверить свои знания с использованием тестового контроля:

1. Лимфатический узел с наружи покрыт:

- а) фиброзной капсулой
- б) соединительнотканной капсулой
- в) соединительной тканью

2. Отток лимфы от кожи лба, наружного слухового прохода, ушной раковины, боковой части щеки, верхней губы происходит в:

- а) поднижнечелюстные лимфоузлы
- б) подподбородочные лимфоузлы
- в) околоушные лимфоузлы
- г) шейные лимфоузлы
- д) медиальные заглочные

3. Отток лимфы от зубов нижней челюсти происходит в:

- а) поднижнечелюстные лимфоузлы
- б) подподбородочные лимфоузлы
- в) околоушные лимфоузлы
- г) шейные лимфоузлы
- д) медиальные заглочные
- ж) поднижнечелюстные, подподбородочные, околоушные, медиальные заглочные

4. Укажите характерные клинические симптомы лимфангита

- а) Наличие красных полос по ходу лимфатических сосудов.
- б) Гиперемия кожи с четкими границами.
- в) Увеличение лимфоузлов.
- г) Отек кожи.

5. Оперативное лечение лимфаденита показано при:

- а) Увеличении лимфоузла в размерах в 2-3 раза.
- б) Абсцедировании.
- в) Аденофлегмоне.
- г) Выраженной болезненности.
- д) Присоединении лимфангоита.

6. Как называется флегмона при переходе воспаления с лимфатических узлов

- а) Медиастенит.
- б) Лимфаденит
- в) Параколит.
- г) Аденофлегмона.

3. Решить ситуационные задачи:

1) Алгоритм разбора задачи:

- проанализировать данные представленные в задаче (жалобы и данные объективного обследования пациента);
- на основании клинических данных и методов дополнительного исследования сформулировать диагноз;
- какие дополнительные методы обследования необходимы для подтверждения диагноза;
- составьте план лечения.

2) Пример задачи с разбором по алгоритму

Пример ситуационной задачи.

Пациент В. 34 лет жалуется на острую боль в нижней челюсти слева, припухлость левой половины лица, онемение кожи нижней губы слева, общую слабость, повышение температуры тела до 39,0 °С, озноб, сильную головную боль. Развитие настоящего заболевания: 2 года назад был лечен зуб 3.6. Периодически этот зуб болел при накусывании. Две недели назад после перенесенного ОРВИ зуб 3.6 вновь заболел. К врачу не обращался. Спустя 5 дней возникла боль в зубах нижней челюсти слева, резко повысилась температура тела, был сильный озноб, возникла сильная слабость. Появилась припухлость лица, онемение кожи нижней губы слева. Самостоятельный приём Нурофена и Амоксициклава в течение 2 дней не привели к заметному улучшению в состоянии, обратился к врачу.

Объективно: состояние средней тяжести, температура тела 38,6 °С, пульс частый, слабого наполнения.

При осмотре: в левой щёчной и поднижнечелюстной областях плотный болезненный инфильтрат. Чувствительность кожи нижней губы слева снижена. Открывание рта ограничено до 2 см между центральными резцами. Слизистая оболочка альвеолярной части нижней челюсти слева в области премоляров и моляров с вестибулярной и язычной поверхностями отечна, гиперемирована, при пальпации, определяется инфильтрация тканей. Язык покрыт белым, рыхлым налётом. В зубе 3.6 на жевательной поверхности глубокая кариозная полость, сообщающаяся с полостью зуба, перкуссия слегка болезненна, подвижность II-степени. Коронковые части зубов 3.4, 3.5, 3.7 интактны; перкуссия их болезненна, подвижность I степени.

Контрольные вопросы.

1. Поставьте диагноз.
2. Какие дополнительные методы исследования необходимо провести.
3. Проведите дифференциальную диагностику.

4. Охарактеризуйте этапы плана лечения.
5. Меры профилактики, рекомендованные в указанном случае.

Ответ на задачу.

1. Острый одонтогенный остеомиелит нижней челюсти слева.
2. Рентгенологические методы диагностики.
3. Острый периодонтит. Острый гнойный периостит челюсти. Опухоль Юинга. Абсцесс. Флегмона.
4. Лечение в стационаре. Удаление причинного зуба 3.6, вскрытие гнойных очагов в кости, перфорация кости для улучшения оттока и микроциркуляции, антибактериальная терапия, противовоспалительная терапия. Шинирование соседних с причинным подвижных зубов 3.4, 3.5, 3.7. После полного излечения консультация у врача стоматолога-ортопеда о восстановлении целостности зубных рядов.
5. Лечение кариеса и его осложнений.

3) Задача для самостоятельного разбора на занятии

Ситуационная задача.

У больной 69 лет, более месяца появилась безболезненная пухлость на правой половине шеи, которая постепенно увеличивалась в размерах. К врачу обратилась, когда 4 дня назад появилась боль и неудобство при пользовании съемным протезом на нижней челюсти. Содовые полоскания рта не помогали, а припухлость увеличивалась. В анамнезе - хронический бронхит.

При поступлении обнаружена обширная малоподвижная, слабо болезненная припухлость в поднижнечелюстной области и верхнем отделе шеи справа. Кожа в этих участках не изменена в цвете, собирается в складку. В полости рта – коронка 4б разрушена.

Контрольные вопросы.

1. Поставьте диагноз.
2. Какие дополнительные методы исследования необходимо провести.
3. Проведите дифференциальную диагностику.
4. Охарактеризуйте этапы плана лечения.
5. Меры профилактики, рекомендованные в указанном случае.

4. Задания для групповой работы.

Заслушать подготовленную презентацию на тему:

Методы лечения лимфангитов, лимфаденитов, аденофлегмон лица и шеи

Самостоятельная внеаудиторная работа обучающихся по теме:

Задания для самостоятельной внеаудиторной работы ординаторов по указанной теме:

1) *Ознакомиться с теоретическим материалом по теме занятия с использованием конспектов лекций, рекомендуемой учебной литературой.*

2) *Ответить на вопросы для самоконтроля:*

Анатомо-физиологические данные о лимфатическом аппарате головы и шеи, его функция.

2. Современные представления об этиологии, патогенезе, клинике, диагностике, дифференциальной диагностике лимфангитов, лимфаденитов, аденофлегмон лица и шеи, классификация.

3. Методы лечения лимфангитов, лимфаденитов, аденофлегмон лица и шеи

3) *Проверить свои знания с использованием тестового контроля:*

2) *Проверить свои знания с использованием тестового контроля:*

1. Лимфатический узел с наружи покрыт:

- а) фиброзной капсулой
- б) соединительнотканной капсулой
- в) соединительной тканью

2. Отток лимфы от кожи лба, наружного слухового прохода, ушной раковины, боковой части щеки, верхней губы происходит в:

- а) поднижнечелюстные лимфоузлы
- б) подподбородочные лимфоузлы
- в) околоушные лимфоузлы
- г) шейные лимфоузлы
- д) медиальные заглоточные

3. Отток лимфы от зубов нижней челюсти происходит в:

- а) поднижнечелюстные лимфоузлы
- б) подподбородочные лимфоузлы
- в) околоушные лимфоузлы
- г) шейные лимфоузлы
- д) медиальные заглоточные
- ж) поднижнечелюстные, подподбородочные, околоушные, медиальные заглоточные

4. Укажите характерные клинические симптомы лимфангита

- а) Наличие красных полос по ходу лимфатических сосудов.
- б) Гиперемия кожи с четкими границами.
- в) Увеличение лимфоузлов.
- г) Отек кожи.

5. Оперативное лечение лимфаденита показано при:

- а) Увеличении лимфоузла в размерах в 2-3 раза.
- б) Абсцедировании.
- в) Аденофлегмоне.
- г) Выраженной болезненности.
- д) Присоединении лимфангоита.

6. Как называется флегмона при переходе воспаления с лимфатических узлов

- а) Медиастенит.
- б) Лимфаденит
- в) Параколит.
- г) Аденофлегмона.

4) Подготовить презентацию на тему:

Методы лечения лимфангитов, лимфаденитов, аденофлегмон лица и шеи.

Рекомендуемая литература:

Основная:

- 1. Хирургическая стоматология : учебник. Под ред. Т. Г. Робустовой М. : "Медицина", 2010
- 2. Местное обезболивание в стоматологии, топографо-анатомическое обоснование способов его применения: учебное пособие. С.Н. Громова, Л.М. Железнов, И.В. Уразова и др. Киров: ФГБОУ ВО Кировский ГМУ Минздрава России, 2018

Дополнительная:

- 1. Хирургическая стоматология : учебник. Под ред. В. В. Афанасьева М. : ГЭОТАР-Медиа, 2016
- 2. Хирургия зубов и органов полости рта : руководство. Под ред. Ю. В. Ефимова М. : Мед. книга, 2010
- 3. Хирургическая стоматология и челюстно-лицевая хирургия : национальное рук. с компакт-диском Под ред. А. А. Кулакова М. : "ГЭОТАР-Медиа", 2010

Тема 5.4 Семинарское занятие: Этиология, клиника, диагностика, лечение одонтогенного синусита.

Цель: Изучить одонтогенный синусит.

Задачи:

Рассмотреть: Одонтогенный синусит.

Обучить: Опросу, осмотру хирургического пациента. Ведению медицинской документации.

Изучить: Классификацию, этиологию, клинику, диагностику, лечение одонтогенных синуситов.

Сформировать: Представление об одонтогенных синуситах.

Обучающийся должен знать:

- структуру и критерии постановки диагноза по МКБ-10
- препараты для местной анестезии
- способы местной анестезии
- анатомо-топографические данные о строении верхнечелюстных пазух, функции.
- современные представления об этиологии, патогенезе, клинике, диагностике, дифференциальной диагностике одонтогенных синуситов, классификация.
- методы лечения одонтогенных синуситов.

Обучающийся должен уметь:

- Записать зубную формулу при осмотре пациента
- Выяснить жалобы, собрать анамнез заболевания и анамнез жизни пациента
- Оценить нуждаемость в стоматологическом лечении
- Поставить диагноз согласно МКБ-10
- Оценить показания к удалению зуба.

Обучающийся должен владеть навыками:

- Опроса и осмотра пациента
- Записи зубной формулы
- Проведения местной анестезии

Самостоятельная аудиторная работа обучающихся по теме:

1. Ответить на вопросы по теме занятия:

- 1. Анатомо-топографические данные о строении верхнечелюстных пазух, функции.
- 2. Современные представления об этиологии, патогенезе, клинике, диагностике, дифференциальной диагностике одонтогенных синуситов, классификация.
- 3. Методы лечения одонтогенных синуситов.

2. Практическая работа:

1) Разобрать клинический случай по истории болезни.

2) Проверить свои знания с использованием тестового контроля:

- 1. Пневматический тип верхнечелюстной пазухи - это:
 - а) чрезмерно развитая пазуха, когда она может распро-страняться даже в отростки верхнечелюстной кости;
 - б) малые размеры верхнечелюстной пазухи.
- 2. Могут ли моляры верхней челюсти вызывать воспаление в верхнечелюстной пазухе?:
 - а) нет, не могут;
 - б) могут, но очень редко;
 - в) могут, довольно часто.
- 3. Может ли встречаться асимметрия пазух, т.е. одна пневматизирована, другая – склеротический тип?:
 - а) да, очень часто;
 - б) нет, такого не бывает;
 - в) встречается очень редко.
- 4. Каким эпителием выстлана верхнечелюстная пазуха у взрослых?:
 - а) плоским неороговевающим;
 - б) плоским ороговевающим;
 - в) многослойным мерцательным;

- г) цилиндрическим;
 - д) кубическим.
5. Пункция верхнечелюстной пазухи проводится через:
- а) нижний носовой ход;
 - б) средний носовой ход;
 - в) верхний носовой ход.
6. Лечение острого серозного одонтогенного гайморита:
- а) удалить причинный зуб, вскрыть гайморовую пазуху, проведение гайморотомии;
 - б) устранить источник инфекции (причинный зуб), назначение сосудосуживающих препаратов, СВЧ или УВЧ;
 - в) зуб в острой фазе воспаления не удалять, назначить сосудосуживающие препараты, СВЧ или УВЧ.
7. Клиническая симптоматика хронического одонтогенного гайморита:
- а) чувство тяжести, заложенность соответствующей половине носа;
 - б) гнойное выделение из соответствующей половины носа, нередко зловонное;
 - в) боли в области соответствующей верхнечелюстной пазухи, иррадиация по ходу ветвей тройничного нерва, чувство тяжести в верхней челюсти;
 - г) гнойное выделение из соответствующей половины носа, чувство тяжести в половине головы, повышение температуры тела, нарушение сна, снижение работоспособности.

3. Решить ситуационные задачи:

1) Алгоритм разбора задачи:

- проанализировать данные представленные в задаче (жалобы и данные объективного обследования пациента);
- на основании клинических данных и методов дополнительного исследования сформулировать диагноз;
- какие дополнительные методы обследования необходимы для подтверждения диагноза;
- составьте план лечения.

2) Пример задачи с разбором по алгоритму

Пример ситуационной задачи.

Пациент В. 34 лет жалуется на острую боль в нижней челюсти слева, припухлость левой половины лица, онемение кожи нижней губы слева, общую слабость, повышение температуры тела до 39,0 °С, озноб, сильную головную боль.

Развитие настоящего заболевания: 2 года назад был лечен зуб 3.6. Периодически этот зуб болел при накусывании. Две недели назад после перенесенного ОРВИ зуб 3.6 вновь заболел. К врачу не обращался. Спустя 5 дней возникла боль в зубах нижней челюсти слева, резко повысилась температура тела, был сильный озноб, возникла сильная слабость. Появилась припухлость лица, онемение кожи нижней губы слева. Самостоятельный приём Нурофена и Амоксицикла в течение 2 дней не привели к заметному улучшению в состоянии, обратился к врачу.

Объективно: состояние средней тяжести, температура тела 38,6 °С, пульс частый, слабого наполнения.

При осмотре: в левой щёчной и поднижнечелюстной областях плотный болезненный инфильтрат.

Чувствительность кожи нижней губы слева снижена. Открывание рта ограничено до 2 см между центральными резцами. Слизистая оболочка альвеолярной части нижней челюсти слева в области премоляров и моляров с вестибулярной и язычной поверхностей отечна, гиперемирована, при пальпации, определяется инфильтрация тканей. Язык покрыт белым, рыхлым налётом. В зубе 3.6 на жевательной поверхности глубокая кариозная полость, сообщающаяся с полостью зуба, перкуссия слегка болезненна, подвижность II-степени. Коронковые части зубов 3.4, 3.5, 3.7 интактны; перкуссия их болезненна, подвижность I степени.

Контрольные вопросы.

1. Поставьте диагноз.
2. Какие дополнительные методы исследования необходимо провести.
3. Проведите дифференциальную диагностику.
4. Охарактеризуйте этапы плана лечения.
5. Меры профилактики, рекомендованные в указанном случае.

Ответ на задачу.

1. Острый одонтогенный остеомиелит нижней челюсти слева.
2. Рентгенологические методы диагностики.
3. Острый периодонтит. Острый гнойный периостит челюсти. Опухоль Юинга. Абсцесс. Флегмона.
4. Лечение в стационаре. Удаление причинного зуба 3.6, вскрытие гнойных очагов в кости, перфорация кости для улучшения оттока и микроциркуляции, антибактериальная терапия, противовоспалительная терапия. Шинирование соседних с причинным подвижных зубов 3.4, 3.5, 3.7. После полного излечения консультация у врача стоматолога-ортопеда о восстановлении целостности зубных рядов.
5. Лечение кариеса и его осложнений.

3) Задача для самостоятельного разбора на занятии

Ситуационная задача.

Больная Н., 32 года, жалуется на попадание жидкой пищи изо рта в нос после удаления 28. Зуб удален 2 недели назад, ранее неоднократно болел. Общий анамнез: ОРЗ, с 1979 г холецистит. При внешнем осмотре конфигурация лица не изменена. Пальпация передних стенок верхней челюсти справа и слева безболезненна. Поднижнечелюстные лимфатические узлы слева и справа безболезненны. Открывание рта свободно. Слизистая оболочка полости рта бледно-розового цвета, нормально увлажнена. В области отсутствующего 28 – свищ со слизисто-гнойным отделяемым; зонд входит на 4,5 см. При надувании щек определяется «свист». На рентгенограмме придаточных пазух носа определяется гомогенное затемнение в правой пазухе.

Контрольные вопросы.

1. Поставьте диагноз.
2. Какие дополнительные методы исследования необходимо провести.

3. Проведите дифференциальную диагностику.
4. Охарактеризуйте этапы плана лечения.
5. Меры профилактики, рекомендованные в указанном случае.

4. Задания для групповой работы.

Разобрать рентгеновские снимки пациентов с синуситами

Самостоятельная внеаудиторная работа обучающихся по теме:

Задания для самостоятельной внеаудиторной работы ординаторов по указанной теме:

1) Ознакомиться с теоретическим материалом по теме занятия с использованием конспектов лекций, рекомендуемой учебной литературы.

2) Ответить на вопросы для самоконтроля:

1. Анатомо-топографические данные о строении верхнечелюстных пазух, функции.
2. Современные представления об этиологии, патогенезе, клинике, диагностике, дифференциальной диагностике одонтогенных синуситов, классификация.
3. Методы лечения одонтогенных синуситов.
- 3) Проверить свои знания с использованием тестового контроля:
 1. Пневматический тип верхнечелюстной пазухи - это:
 - а) чрезмерно развитая пазуха, когда она может распро-страняться даже в отростки верхнечелюстной кости;
 - б) малые размеры верхнечелюстной пазухи.
 2. Могут ли моляры верхней челюсти вызывать воспаление в верхнечелюстной пазухе?:
 - а) нет, не могут;
 - б) могут, но очень редко;
 - в) могут, довольно часто.
 3. Может ли встречаться асимметрия пазух, т.е. одна пневматизирована, другая – склеротический тип ?:
 - а) да, очень часто;
 - б) нет, такого не бывает;
 - в) встречается очень редко.
 4. Каким эпителием выстлана верхнечелюстная пазуха у взрослых ?:
 - а) плоским неороговевающим;
 - б) плоским ороговшим;
 - в) многослойным мерцательным;
 - г) цилиндрическим;
 - д) кубическим.
 5. Пункция верхнечелюстной пазухи проводится через:
 - а) нижний носовой ход;
 - б) средний носовой ход;
 - в) верхний носовой ход.
 6. Лечение острого серозного одонтогенного гайморита:
 - а) удалить причинный зуб, вскрыть гайморовую пазуху, проведение гайморотомии;
 - б) устранить источник инфекции (причинный зуб), назна-чение сосудосуживающих препаратов, СВЧ или УВЧ;
 - в) зуб в острой фазе воспаления не удалять, назначить сосудосуживающие препа-раты, СВЧ или УВЧ.
 7. Клиническая симптоматика хронического одонтогенного гайморита:
 - а) чувство тяжести, заложенность соответствующей по-ловины носа;
 - б) гнойное выделение из соответствующей половины но-са, нередко зловонное;
 - в) боли в области соответствующей верхнечелюстной пазухи, иррадиация по ходу ветвей тройничного нерва, чувство тяжести в верхней челюсти;
 - г) гноевыделение из соответствующей половины носа, чувство тяжести в половине головы, повышение тем-пературы тела, нарушение сна, снижение работоспо-соб-ности.

Рекомендуемая литература:

Основная:

1. Хирургическая стоматология : учебник. Под ред. Т. Г. Робустовой М. : "Медицина", 2010
2. Местное обезболивание в стоматологии, топографо-анатомическое обоснование способов его применения: учебное пособие. С.Н. Громова, Л.М. Железнов, И.В. Уразова и др. Киров: ФГБОУ ВО Кировский ГМУ Минздрава России, 2018

Дополнительная:

1. Хирургическая стоматология : учебник. Под ред. В. В. Афанасьева М. : ГЭОТАР-Медиа, 2016
2. Хирургия зубов и органов полости рта : руководство.Под ред. Ю. В. Ефимова М. : Мед. книга, 2010
3. Хирургическая стоматология и челюстно-лицевая хирургия : национальное рук. с компакт-дискom Под ред. А. А. Кулакова М. : "ГЭОТАР-Медиа", 2010

Раздел 6 Специфические воспалительные заболевания лица, челюстей и органов полости рта.

Практическое занятие 6.1: Актиномикоз. Туберкулез. Сифилис.

Цель: Изучить актиномикоз, туберкулез, сифилис.

Задачи:

Рассмотреть: Актиномикоз. Туберкулез. Сифилис

Обучить: Опросу, осмотру хирургического пациента. Ведению медицинской документации.

Изучить: Классификацию, этиологию, клинику, диагностику, лечение актиномикоза, туберкулеза, сифилиса.

Сформировать: Представление об актиномикозе, туберкулезе, сифилисе.

Обучающийся должен знать:

- структуру и критерии постановки диагноза по МКБ-10

- препараты для местной анестезии
- способы местной анестезии
- классификацию актиномикоза, туберкулеза, сифилиса.
- современные представления об этиологии, патогенезе, клинике, диагностике, дифференциальной диагностике актиномикоза, туберкулеза, сифилиса.
- методы лечения актиномикоза, туберкулеза, сифилиса.

Обучающийся должен уметь:

- Записать зубную формулу при осмотре пациента
- Выяснить жалобы, собрать анамнез заболевания и анамнез жизни пациента
- Оценить нуждаемость в стоматологическом лечении
- Поставить диагноз согласно МКБ-10
- Оценить показания к удалению зуба.

Обучающийся должен владеть навыками:

- Опроса и осмотра пациента
- Записи зубной формулы
- Проведения местной анестезии

Самостоятельная аудиторная работа обучающихся по теме:

1. Ответить на вопросы по теме занятия:

1. Классификация актиномикоза, туберкулеза, сифилиса.
2. Современные представления об этиологии, патогенезе, клинике, диагностике, дифференциальной диагностике актиномикоза, туберкулеза, сифилиса..
3. Методы лечения актиномикоза, туберкулеза, сифилиса..

2. Практическая работа.

- 1) Освоить манипуляции:
 - Провести стоматологический осмотр.
 - Собрать анамнез
 - Записать карту стоматологического осмотра.
- 2) Цель работы:
 - Научиться проводить обследование
- 3) Методика проведения работы (алгоритм освоения навыка):
 - Провести осмотр пациента
 - Записать зубную формулу
- 4) Результаты:
 - Произвести запись в амбулаторной карте форма 043/У
- 5) Выводы:

3. Решить ситуационные задачи:

1) Алгоритм разбора задачи:

- проанализировать данные представленные в задаче (жалобы и данные объективного обследования пациента);
- на основании клинических данных и методов дополнительного исследования сформулировать диагноз;
- какие дополнительные методы обследования необходимы для подтверждения диагноза;
- составьте план лечения.

2) Пример задачи с разбором по алгоритму

Пример ситуационной задачи.

Пациент В. 34 лет жалуется на острую боль в нижней челюсти слева, припухлость левой половины лица, онемение кожи нижней губы слева, общую слабость, повышение температуры тела до 39,0 °С, озноб, сильную головную боль. Развитие настоящего заболевания: 2 года назад был лечен зуб 3.6. Периодически этот зуб болел при накусывании. Две недели назад после перенесенного ОРВИ зуб 3.6 вновь заболел. К врачу не обращался. Спустя 5 дней возникла боль в зубах нижней челюсти слева, резко повысилась температура тела, был сильный озноб, возникла сильная слабость. Появилась припухлость лица, онемение кожи нижней губы слева. Самостоятельный приём Нурофена и Амоксициклава в течение 2 дней не привели к заметному улучшению в состоянии, обратился к врачу. Объективно: состояние средней тяжести, температура тела 38,6 °С, пульс частый, слабого наполнения. При осмотре: в левой щёчной и поднижнечелюстной областях плотный болезненный инфильтрат. Чувствительность кожи нижней губы слева снижена. Открывание рта ограничено до 2 см между центральными резцами. Слизистая оболочка альвеолярной части нижней челюсти слева в области премоляров и моляров с вестибулярной и язычной поверхностями отечна, гиперемирована, при пальпации, определяется инфильтрация тканей. Язык покрыт белым, рыхлым налётом. В зубе 3.6 на жевательной поверхности глубокая кариозная полость, сообщающаяся с полостью зуба, перкуссия слегка болезненна, подвижность II-степени. Коронковые части зубов 3.4, 3.5, 3.7 интактны; перкуссия их болезненна, подвижность I степени.

Контрольные вопросы.

1. Поставьте диагноз.
2. Какие дополнительные методы исследования необходимо провести.
3. Проведите дифференциальную диагностику.
4. Охарактеризуйте этапы плана лечения.
5. Меры профилактики, рекомендованные в указанном случае.

Ответ на задачу.

1. Острый одонтогенный остеомиелит нижней челюсти слева.
2. Рентгенологические методы диагностики.
3. Острый периодонтит. Острый гнойный периостит челюсти. Опухоль Юинга. Абсцесс. Флегмона.
4. Лечение в стационаре. Удаление причинного зуба 3.6, вскрытие гнойных очагов в кости, перфорация кости для

улучшения оттока и микроциркуляции, антибактериальная терапия, противовоспалительная терапия. Шинирование соседних с причинным подвижных зубов 3.4, 3.5, 3.7. После полного излечения консультация у врача стоматолога-ортопеда о восстановлении целостности зубных рядов.

5. Лечение кариеса и его осложнений.

3) Задача для самостоятельного разбора на занятии

Ситуационная задача.

Больной Б., 42 лет, жалуется на наличие припухлости в щечной области справа и несильную боль в этой области. Около 4-х месяцев назад появилась боль при накусывании в 16. Он ранее лечен, обострения после лечения 16 возникали неоднократно. В поликлинике зуб был удален. Вскоре после удаления больной обратил внимание на наличие в толще щеки плотного слабо болезненного образования, которое медленно увеличивалось. В последнее время образование значительно увеличилось в размерах, появилась самостоятельная боль. При осмотре в толще правой щеки определяется плотный слабо болезненный значительно увеличенный, умеренно подвижный лимфатический узел. Кожа в цвете не изменена. Открывание рта свободное. Другие лимфоузлы не увеличены. В области удаленного 16 воспалительные явления отсутствуют, лунка его зажила. Слизистая оболочка полости рта обычной окраски. При пальпации альвеолярного отростка верхней челюсти обнаружен тяж в области удаленного 16 к лимфатическому узлу.

Контрольные вопросы.

1. Поставьте диагноз.
2. Какие дополнительные методы исследования необходимо провести.
3. Проведите дифференциальную диагностику.
4. Охарактеризуйте этапы плана лечения.
5. Меры профилактики, рекомендованные в указанном случае.

4. Задания для групповой работы.

1. Установка положения пациента и положения врача, света стоматологического светильника для обследования внешнего вида стоматологического пациента, особенности для обследования верхней и нижней челюсти с соблюдением эргономических принципов, техники безопасности, и санитарно-эпидемиологического режима (на Ординаторах).
2. Опрос пациента, выяснение жалоб, анамнеза заболевания, анамнеза жизни, общесоматического статуса, аллергологического анамнеза.
3. Осмотр внешнего вида больного. Определение степени открывания рта. Осмотр полости рта стоматологического больного с помощью стоматологического инструментария (шпатель, зеркало, пинцет).
4. Заполнение медицинской карты обследуемого стоматологического больного, постановка окончательного диагноза.

Самостоятельная внеаудиторная работа обучающихся по теме:

Задания для самостоятельной внеаудиторной работы ординаторов по указанной теме:

1) Ознакомиться с теоретическим материалом по теме занятия с использованием конспектов лекций, рекомендуемой учебной литературой.

2) Ответить на вопросы для самоконтроля:

1. Классификация актиномикоза, туберкулеза, сифилиса.
2. Современные представления об этиологии, патогенезе, клинике, диагностике, дифференциальной диагностике актиномикоза, туберкулеза, сифилиса.
3. Методы лечения актиномикоза, туберкулеза, сифилиса.

Рекомендуемая литература:

Основная:

1. Хирургическая стоматология : учебник. Под ред. Т. Г. Робустовой М. : "Медицина", 2010
2. Местное обезболивание в стоматологии, топографо-анатомическое обоснование способов его применения: учебное пособие. С.Н. Громова, Л.М. Железнов, И.В. Уразова и др. Киров: ФГБОУ ВО Кировский ГМУ Минздрава России, 2018

Дополнительная:

1. Хирургическая стоматология : учебник. Под ред. В. В. Афанасьева М. : ГЭОТАР-Медиа, 2016
2. Хирургия зубов и органов полости рта : руководство. Под ред. Ю. В. Ефимова М. : Мед. книга, 2010
3. Хирургическая стоматология и челюстно-лицевая хирургия : национальное рук. с компакт-диском Под ред. А. А. Кулакова М. : "ГЭОТАР-Медиа", 2010

Тема 6.2 Практическое занятие: Проявление ВИЧ-инфекции в полости рта.

Цель: Изучить проявление ВИЧ-инфекции в полости рта

Задачи:

Рассмотреть: Проявление ВИЧ-инфекции в полости рта.

Обучить: Опросу, осмотру хирургического пациента. Ведению медицинской документации.

Изучить: Классификацию, этиологию, клинику, диагностику, лечение проявлений ВИЧ-инфекции в полости рта.

Сформировать: Представление о проявлении ВИЧ-инфекции в полости рта.

Обучающийся должен знать:

- структуру и критерии постановки диагноза по МКБ-10
- препараты для местной анестезии
- способы местной анестезии
- клиническая классификация, симптомы ВИЧ-инфекции в полости рта.
- современные представления об этиологии, патогенезе, клинике, диагностике, дифференциальной диагностике ВИЧ-инфекции в полости рта.
- методы лечения ВИЧ-инфекции в полости рта.

Обучающийся должен уметь:

- Записать зубную формулу при осмотре пациента
- Выяснить жалобы, собрать анамнез заболевания и анамнез жизни пациента
- Оценить нуждаемость в стоматологическом лечении
- Поставить диагноз согласно МКБ-10
- Оценить показания к удалению зуба.

Обучающийся должен владеть навыками:

- Опроса и осмотра пациента
- Записи зубной формулы
- Проведения местной анестезии

Самостоятельная аудиторная работа обучающихся по теме:**1. Ответить на вопросы по теме занятия:**

1. Клиническая классификация, симптомы *ВИЧ-инфекции в полости рта*.
2. Современные представления об этиологии, патогенезе, клинике, диагностике, дифференциальной диагностике *ВИЧ-инфекции в полости рта*.
3. Методы лечения ВИЧ-инфекции в полости рта.

2. Практическая работа.

- 1) Освоить манипуляции:
 - Провести стоматологический осмотр.
 - Собрать анамнез
 - Записать карту стоматологического осмотра.
- 2) Цель работы:
 - Научиться проводить обследование
- 3) Методика проведения работы (алгоритм освоения навыка):
 - Провести осмотр пациента
 - Записать зубную формулу
- 4) Результаты:
 - Произвести запись в амбулаторной карте форма 043У
- 5) Выводы:

3. Решить ситуационные задачи:**1) Алгоритм разбора задачи:**

- проанализировать данные представленные в задаче (жалобы и данные объективного обследования пациента);
- на основании клинических данных и методов дополнительного исследования сформулировать диагноз;
- какие дополнительные методы обследования необходимы для подтверждения диагноза;
- составьте план лечения.

1) Пример задачи с разбором по алгоритму**Пример ситуационной задачи.**

Пациент В. 34 лет жалуется на острую боль в нижней челюсти слева, припухлость левой половины лица, онемение кожи нижней губы слева, общую слабость, повышение температуры тела до 39,0 °С, озноб, сильную головную боль. Развитие настоящего заболевания: 2 года назад был лечен зуб 3.6. Периодически этот зуб болел при накусывании. Две недели назад после перенесенного ОРВИ зуб 3.6 вновь заболел. К врачу не обращался. Спустя 5 дней возникла боль в зубах нижней челюсти слева, резко повысилась температура тела, был сильный озноб, возникла сильная слабость. Появилась припухлость лица, онемение кожи нижней губы слева. Самостоятельный приём Нурофена и Амоксициклава в течение 2 дней не привели к заметному улучшению в состоянии, обратился к врачу.

Объективно: состояние средней тяжести, температура тела 38,6 °С, пульс частый, слабого наполнения.

При осмотре: в левой щёчной и поднижнечелюстной областях плотный болезненный инфильтрат. Чувствительность кожи нижней губы слева снижена. Открывание рта ограничено до 2 см между центральными резцами. Слизистая оболочка альвеолярной части нижней челюсти слева в области премоляров и моляров с вестибулярной и язычной поверхностями отечна, гиперемирована, при пальпации, определяется инфильтрация тканей. Язык покрыт белым, рыхлым налётом. В зубе 3.6 на жевательной поверхности глубокая кариозная полость, сообщающаяся с полостью зуба, перкуссия слегка болезненна, подвижность II-степени. Коронковые части зубов 3.4, 3.5, 3.7 интактны; перкуссия их болезненна, подвижность I степени.

Контрольные вопросы.

1. Поставьте диагноз.
2. Какие дополнительные методы исследования необходимо провести.
3. Проведите дифференциальную диагностику.
4. Охарактеризуйте этапы плана лечения.
5. Меры профилактики, рекомендованные в указанном случае.

Ответ на задачу.

1. Острый одонтогенный остеомиелит нижней челюсти слева.
2. Рентгенологические методы диагностики.
3. Острый периодонтит. Острый гнойный периодонтит челюсти. Опухоль Юинга. Абсцесс. Флегмона.
4. Лечение в стационаре. Удаление причинного зуба 3.6, вскрытие гнойных очагов в кости, перфорация кости для улучшения оттока и микроциркуляции, антибактериальная терапия, противовоспалительная терапия. Шинирование соседних с причинным подвижных зубов 3.4, 3.5, 3.7. После полного излечения консультация у врача стоматолога-ортопеда о восстановлении целостности зубных рядов.
5. Лечение кариеса и его осложнений.

3) Задача для самостоятельного разбора на занятии

Ситуационная задача.

К гастроэнтерологу обратился больной Ф., 25 лет с жалобами на частый жидкий стул в течение полугода, слабость, потерю веса на 17 кг. Из анамнеза заболевания удалось установить, что 5—6 месяцев назад у больного было «пищевое отравление»: тошнота, боль в животе, жидкий стул до 10 раз, рвота, повышение температуры тела. Эти явления исчезли через 2—3 дня, но в последующем вновь стал появляться жидкий стул, который становился все более частым. Иногда диарея продолжалась до 10 дней с частотой стула до 15 раз. Принимал различные препараты с временным эффектом. Стал ощущать слабость. К врачу обратился впервые. Из анамнеза жизни: до 22 лет был здоров. В последние 3 года дважды перенес пневмонию, лихорадил, находили кандидоз полости рта. Объективно: истощен, бледен, «заеды» в углах рта, афтозный стоматит. В легких дыхание везикулярное, сухие хрипы. Тоны сердца приглушены, пульс 78 уд/мин, АД 120/80 мм рт. ст. Живот мягкий, слегка болезненный по ходу толстого кишечника, при пальпации урчание. Стул осмотрен — водянистый, желтого цвета, без примесей. С диагнозом «дисбактериоз кишечника» направлен на госпитализацию в гастроэнтерологическое отделение.

Контрольные вопросы.

1. Поставьте диагноз.
2. Какие дополнительные методы исследования необходимо провести.
3. Проведите дифференциальную диагностику.
4. Охарактеризуйте этапы плана лечения.
5. Меры профилактики, рекомендованные в указанном случае.

4. Задания для групповой работы.

1. Установка положения пациента и положения врача, света стоматологического светильника для обследования внешнего вида стоматологического пациента, особенности для обследования верхней и нижней челюсти с соблюдением эргономических принципов, техники безопасности, и санитарно-эпидемиологического режима (на Ординаторах).
2. Опрос пациента, выяснение жалоб, анамнеза заболевания, анамнеза жизни, общесоматического статуса, аллергологического анамнеза.
3. Осмотр внешнего вида больного. Определение степени открывания рта. Осмотр полости рта стоматологического больного с помощью стоматологического инструментария (шпатель, зеркало, пинцет).
4. Заполнение медицинской карты обследуемого стоматологического больного, постановка окончательного диагноза.

Самостоятельная внеаудиторная работа обучающихся по теме:

Задания для самостоятельной внеаудиторной работы ординаторов по указанной теме:

- 1) *Ознакомиться с теоретическим материалом по теме занятия с использованием конспектов лекций, рекомендуемой учебной литературой.*
- 2) *Ответить на вопросы для самоконтроля:*
 1. Клиническая классификация, симптомы ВИЧ-инфекции в полости рта.
 2. Современные представления об этиологии, патогенезе, клинике, диагностике, дифференциальной диагностике ВИЧ-инфекции в полости рта.
 3. Методы лечения ВИЧ-инфекции в полости рта.

Рекомендуемая литература:

Основная:

1. Хирургическая стоматология : учебник. Под ред. Т. Г. Робустовой М. : "Медицина", 2010
2. Местное обезболивание в стоматологии, топографо-анатомическое обоснование способов его применения: учебное пособие. С.Н. Громова, Л.М. Железнов, И.В. Уразова и др. Киров: ФГБОУ ВО Кировский ГМУ Минздрава России, 2018

Дополнительная:

1. Хирургическая стоматология : учебник. Под ред. В. В. Афанасьева М. : ГЭОТАР-Медиа, 2016
2. Хирургия зубов и органов полости рта : руководство. Под ред. Ю. В. Ефимова М. : Мед. книга, 2010
3. Хирургическая стоматология и челюстно-лицевая хирургия : национальное рук. с компакт-диском Под ред. А. А. Кулакова М. : "ГЭОТАР-Медиа", 2010

Тема 6.1 Семинарское занятие: Этиология, клиника, лечение актиномикоза, туберкулеза, сифилиса.

Цель: Изучить актиномикоз, туберкулез, сифилис.

Задачи:

Рассмотреть: Актиномикоз. Туберкулез. Сифилис.

Обучить: Опросу, осмотру хирургического пациента. Ведению медицинской документации.

Изучить: Классификацию, этиологию, клинику, диагностику, лечение актиномикоза, туберкулеза, сифилиса.

Сформировать: Представление об актиномикозе, туберкулез, сифилис.

Обучающийся должен знать:

- структуру и критерии постановки диагноза по МКБ-10
- препараты для местной анестезии
- способы местной анестезии
- классификацию актиномикоза, туберкулеза, сифилиса.
- современные представления об этиологии, патогенезе, клинике, диагностике, дифференциальной диагностике актиномикоза, туберкулеза, сифилиса
- методы лечения актиномикоза, туберкулеза, сифилиса

Обучающийся должен уметь:

- Записать зубную формулу при осмотре пациента
- Выяснить жалобы, собрать анамнез заболевания и анамнез жизни пациента

- Оценить нуждаемость в стоматологическом лечении
- Поставить диагноз согласно МКБ-10
- Оценить показания к удалению зуба.

Обучающийся должен владеть навыками:

- Опроса и осмотра пациента
- Записи зубной формулы
- Проведения местной анестезии

Самостоятельная аудиторная работа обучающихся по теме:

1. Ответить на вопросы по теме занятия:

1. Классификация актиномикоза, туберкулеза, сифилиса.
2. Современные представления об этиологии, патогенезе, клинике, диагностике, дифференциальной диагностике актиномикоза, туберкулеза, сифилиса.
3. Методы лечения актиномикоза, туберкулеза, сифилиса.

2. Практическая работа:

- 1) Разобрать клинический случай по истории болезни
- 2) Проверить свои знания с использованием тестового контроля:

1. Актиномикоз является:

- а) пороком развития
- б) дистрофическим процессом
- в) опухолеподобным процессом
- г) специфическим воспалительным заболеванием
- д) неспецифическим воспалительным заболеванием

2. Различают следующие клинические формы актиномикоза:

- а) внутрикожную
- б) кожную
- в) надкожную

3. Распространение инфекции при туберкулезе ЧЛЮ осуществляется:

- а) воздушно-капельным или алиментарным путем
- б) гематогенно
- в) контактно

4. Туберкулез челюстей характеризуется:

- а) образованием одиночного очага резорбции кости с незначительной периостальной реакцией
- б) образованием множественных очагов резорбции кости с выраженной периостальной реакцией
- в) образованием одиночного очага резорбции кости с выраженной периостальной реакцией

5. Возбудителем сифилиса является:

- а) лучистые грибы
- б) бледная трепонема
- в) микобактерия (палочка Коха)

6. Вторичный период сифилиса ЧЛЮ характеризуется:

- а) появлением на слизистой оболочке полости рта твердого шанкра
- б) появлением на слизистой оболочке полости рта пустулезных или розелезных элементов, поражением надкостницы
- в) появлением в слизистой оболочке полости рта, в надкостнице, в костной ткани челюстей гумм

3. Решить ситуационные задачи:

1) Алгоритм разбора задачи:

- проанализировать данные представленные в задаче (жалобы и данные объективного обследования пациента);
- на основании клинических данных и методов дополнительного исследования сформулировать диагноз;
- какие дополнительные методы обследования необходимы для подтверждения диагноза;
- составьте план лечения.

2) Пример задачи с разбором по алгоритму

Пример ситуационной задачи.

Пациент В. 34 лет жалуется на острую боль в нижней челюсти слева, припухлость левой половины лица, онемение кожи нижней губы слева, общую слабость, повышение температуры тела до 39,0 °С, озноб, сильную головную боль. Развитие настоящего заболевания: 2 года назад был лечен зуб 3.6. Периодически этот зуб болел при накусывании. Две недели назад после перенесенного ОРВИ зуб 3.6 вновь заболел. К врачу не обращался. Спустя 5 дней возникла боль в зубах нижней челюсти слева, резко повысилась температура тела, был сильный озноб, возникла сильная слабость. Появилась припухлость лица, онемение кожи нижней губы слева. Самостоятельный приём Нурофена и Амоксициклава в течение 2 дней не привели к заметному улучшению в состоянии, обратился к врачу.

Объективно: состояние средней тяжести, температура тела 38,6 °С, пульс частый, слабого наполнения.

При осмотре: в левой щёчной и поднижнечелюстной областях плотный болезненный инфильтрат. Чувствительность кожи нижней губы слева снижена. Открывание рта ограничено до 2 см между центральными режцами. Слизистая оболочка альвеолярной части нижней челюсти слева в области премоляров и моляров с вестибулярной и язычной поверхностями отечна, гиперемирована, при пальпации, определяется инфильтрация тканей. Язык покрыт белым, рыхлым налётом. В зубе 3.6 на жевательной поверхности глубокая кариозная полость, сообщающаяся с полостью зуба, перкуссия слегка болезненна, подвижность II-степени. Коронковые части зубов 3.4, 3.5, 3.7 интактны; перкуссия их болезненна, подвижность I степени.

Контрольные вопросы.

1. Поставьте диагноз.
2. Какие дополнительные методы исследования необходимо провести.

3. Проведите дифференциальную диагностику.
4. Охарактеризуйте этапы плана лечения.
5. Меры профилактики, рекомендованные в указанном случае.

Ответ на задачу.

1. Острый одонтогенный остеомиелит нижней челюсти слева.
2. Рентгенологические методы диагностики.
3. Острый периодонтит. Острый гнойный периостит челюсти. Опухоль Юинга. Абсцесс. Флегмона.
4. Лечение в стационаре. Удаление причинного зуба 3.6, вскрытие гнойных очагов в кости, перфорация кости для улучшения оттока и микроциркуляции, антибактериальная терапия, противовоспалительная терапия. Шинирование соседних с причинным подвижных зубов 3.4, 3.5, 3.7. После полного излечения консультация у врача стоматолога-ортопеда о восстановлении целостности зубных рядов.
5. Лечение кариеса и его осложнений.

3) Задача для самостоятельного разбора на занятии

Ситуационная задача.

Больной Б., 32 лет, жалуется на наличие припухлости в щечной области справа и несильную боль в этой области. Около 4-х месяцев назад появилась боль при накусывании в 16. Он ранее лечен, обострения после лечения 16 возникали неоднократно. В поликлинике зуб был удален. Вскоре после удаления больной обратил внимание на наличие в толще щеки плотного слабо болезненного образования, которое медленно увеличивалось. В последнее время образование значительно увеличилось в размерах, появилась самостоятельная боль. При осмотре в толще правой щеки определяется плотный слабо болезненный значительно увеличенный, умеренно подвижный лимфатический узел. Кожа в цвете не изменена. Открывание рта свободное. Другие лимфоузлы не увеличены. В области удаленного 16 воспалительные явления отсутствуют, лунка его зажила. Слизистая оболочка полости рта обычной окраски. При пальпации альвеолярного отростка верхней челюсти обнаружен тяж в области удаленного 16 к лимфатическому узлу.

Контрольные вопросы.

1. Поставьте диагноз.
2. Какие дополнительные методы исследования необходимо провести.
3. Проведите дифференциальную диагностику.
4. Охарактеризуйте этапы плана лечения.
5. Меры профилактики, рекомендованные в указанном случае.

4. Задания для групповой работы.

Заслушать подготовленную презентацию на тему:

Клиническая картина актиномикоза, туберкулеза, сифилиса в полости рта.

Самостоятельная внеаудиторная работа обучающихся по теме:

Задания для самостоятельной внеаудиторной работы ординаторов по указанной теме:

1) *Ознакомиться с теоретическим материалом по теме занятия с использованием конспектов лекций, рекомендуемой учебной литературой.*

2) *Ответить на вопросы для самоконтроля:*

1. Классификация актиномикоза, туберкулеза, сифилиса.
2. Современные представления об этиологии, патогенезе, клинике, диагностике, дифференциальной диагностике актиномикоза, туберкулеза, сифилиса.
3. Методы лечения актиномикоза, туберкулеза, сифилиса.

3) *Проверить свои знания с использованием тестового контроля:*

1. Актиномикоз является:
 - а) пороком развития
 - б) дистрофическим процессом
 - в) опухолеподобным процессом
 - г) специфическим воспалительным заболеванием
 - д) неспецифическим воспалительным заболеванием
2. Различают следующие клинические формы актиномикоза:
 - а) внутрикожную
 - б) кожную
 - в) надкожную
3. Распространение инфекции при туберкулезе ЧЛО осуществляется:
 - а) воздушно-капельным или алиментарным путем
 - б) гематогенно
 - в) контактно
4. Туберкулез челюстей характеризуется:
 - а) образованием одиночного очага резорбции кости с незначительной периостальной реакцией
 - б) образованием множественных очагов резорбции кости с выраженной периостальной реакцией
 - в) образованием одиночного очага резорбции кости с выраженной периостальной реакцией
5. Возбудителем сифилиса является:
 - а) лучистые грибы
 - б) бледная трепонема
 - в) микобактерия (палочка Коха)
6. Вторичный период сифилиса ЧЛО характеризуется:
 - а) появлением на слизистой оболочке полости рта твердого шанкра
 - б) появлением на слизистой оболочке полости рта пустулезных или розелезных элементов, поражением надкостницы

в) появлением в слизистой оболочке полости рта, в надкостнице, в костной ткани челюстей гumm

4) Подготовить презентацию на тему:

Клиническая картина актиномикоза, туберкулеза, сифилиса в полости рта.

Рекомендуемая литература:

Основная:

1. Хирургическая стоматология : учебник. Под ред. Т. Г. Робустовой М. : "Медицина", 2010
2. Местное обезболивание в стоматологии, топографо-анатомическое обоснование способов его применения: учебное пособие. С.Н. Громова, Л.М. Железнов, И.В. Уразова и др. Киров: ФГБОУ ВО Кировский ГМУ Минздрава России, 2018

Дополнительная:

1. Хирургическая стоматология : учебник. Под ред. В. В. Афанасьева М. : ГЭОТАР-Медиа, 2016
2. Хирургия зубов и органов полости рта : руководство. Под ред. Ю. В. Ефимова М. : Мед. книга, 2010
3. Хирургическая стоматология и челюстно-лицевая хирургия : национальное рук. с компакт-диском Под ред. А. А. Кулакова М. : "ГЭОТАР-Медиа", 2010

Тема 6.2 Семинарское занятие: Этиология, клиника, лечение проявлений ВИЧ-инфекции в полости рта.

Цель: Изучить проявление ВИЧ-инфекции в полости рта

Задачи:

Рассмотреть: Проявление ВИЧ-инфекции в полости рта.

Обучить: Опросу, осмотру хирургического пациента. Ведению медицинской документации.

Изучить: Классификацию, этиологию, клинику, диагностику, лечение проявлений ВИЧ-инфекции в полости рта.

Сформировать: Представление о проявлении ВИЧ-инфекции в полости рта.

Обучающийся должен знать:

- структуру и критерии постановки диагноза по МКБ-10
- препараты для местной анестезии
- способы местной анестезии
- клиническая классификация, симптомы *ВИЧ-инфекции в полости рта*.
- современные представления об этиологии, патогенезе, клинике, диагностике, дифференциальной диагностике *ВИЧ-инфекции в полости рта*.
- методы лечения ВИЧ-инфекции в полости рта.

Обучающийся должен уметь:

- Записать зубную формулу при осмотре пациента
- Выяснить жалобы, собрать анамнез заболевания и анамнез жизни пациента
- Оценить нуждаемость в стоматологическом лечении
- Поставить диагноз согласно МКБ-10
- Оценить показания к удалению зуба.

Обучающийся должен владеть навыками:

- Опроса и осмотра пациента
- Записи зубной формулы
- Проведения местной анестезии

Самостоятельная аудиторная работа обучающихся по теме:

1. Ответить на вопросы по теме занятия:

1. Клиническая классификация, симптомы ВИЧ-инфекции в полости рта.
2. Современные представления об этиологии, патогенезе, клинике, диагностике, дифференциальной диагностике ВИЧ-инфекции в полости рта.
3. Методы лечения ВИЧ-инфекции в полости рта.

2. Практическая работа:

1) Разобрать клинический случай по истории болезни

2) Проверить свои знания с использованием тестового контроля:

1. Заболевание, как правило, четко связанное с ВИЧ-инфекцией:

- а) хейлит Манганотти
- б) лимфома Ходжкина
- в) отек Квинке
- г) саркома Капоши
- д) синдром Милькерсона-Розенталя

2. Маркерным заболеванием полости рта, сопровождающим ВИЧ-инфекцию, является:

- а) плоский лишай
- б) хронический рецидивирующий афтозный стоматит
- в) хронический рецидивирующий герпетический стоматит
- г) многоформная экссудативная эритема
- д) глоссалгия

3. При лечении ВИЧ-инфицированного пациента стоматологу не следует использовать:

- а) высокооборотную турбину
- б) механическую бормашину
- в) слюноотсос
- г) пылесос
- д) апекслокатор

4. Назовите пути инфицирования ВИЧ:

- а) воздушно-капельный

- б) половой контакт
 - в) парентеральный
 - г) перинатальный
 - д) контактный
5. Назовите периоды развития ВИЧ-инфекции:
- а) инкубационный
 - б) период первичных проявлений
 - в) период вторичных проявлений
 - г) период третичных проявлений
 - д) терминальная
6. Какие препараты входят в аптечку анти-СПИД:
- а) 70% этиловый спирт
 - б) антибиотики пенициллинового ряда
 - в) 5% р-р иода
 - г) 30% альбуцид
7. Против ВИЧ-инфекции вакцинация
- а) проводится обязательно
 - б) проводится по желанию
 - в) не проводится

3. Решить ситуационные задачи:

1) Алгоритм разбора задачи:

- проанализировать данные представленные в задаче (жалобы и данные объективного обследования пациента);
- на основании клинических данных и методов дополнительного исследования сформулировать диагноз;
- какие дополнительные методы обследования необходимы для подтверждения диагноза;
- составьте план лечения.

2) Пример задачи с разбором по алгоритму

Пример ситуационной задачи.

Пациент В. 34 лет жалуется на острую боль в нижней челюсти слева, припухлость левой половины лица, онемение кожи нижней губы слева, общую слабость, повышение температуры тела до 39,0 °С, озноб, сильную головную боль. Развитие настоящего заболевания: 2 года назад был лечен зуб 3.6. Периодически этот зуб болел при накусывании. Две недели назад после перенесенного ОРВИ зуб 3.6 вновь заболел. К врачу не обращался. Спустя 5 дней возникла боль в зубах нижней челюсти слева, резко повысилась температура тела, был сильный озноб, возникла сильная слабость. Появилась припухлость лица, онемение кожи нижней губы слева. Самостоятельный приём Нурофена и Амоксициклава в течение 2 дней не привели к заметному улучшению в состоянии, обратился к врачу.

Объективно: состояние средней тяжести, температура тела 38,6 °С, пульс частый, слабого наполнения.

При осмотре: в левой щёчной и поднижнечелюстной областях плотный болезненный инфильтрат. Чувствительность кожи нижней губы слева снижена. Открывание рта ограничено до 2 см между центральными резцами. Слизистая оболочка альвеолярной части нижней челюсти слева в области премоляров и моляров с вестибулярной и язычной поверхностями отечна, гиперемирована, при пальпации, определяется инфильтрация тканей. Язык покрыт белым, рыхлым налётом. В зубе 3.6 на жевательной поверхности глубокая кариозная полость, сообщающаяся с полостью зуба, перкуссия слегка болезненна, подвижность II-степени. Коронковые части зубов 3.4, 3.5, 3.7 интактны; перкуссия их болезненна, подвижность I степени.

Контрольные вопросы.

1. Поставьте диагноз.
2. Какие дополнительные методы исследования необходимо провести.
3. Проведите дифференциальную диагностику.
4. Охарактеризуйте этапы плана лечения.
5. Меры профилактики, рекомендованные в указанном случае.

Ответ на задачу.

1. Острый одонтогенный остеомиелит нижней челюсти слева.
2. Рентгенологические методы диагностики.
3. Острый периодонтит. Острый гнойный периостит челюсти. Опухоль Юинга. Абсцесс. Флегмона.
4. Лечение в стационаре. Удаление причинного зуба 3.6, вскрытие гнойных очагов в кости, перфорация кости для улучшения оттока и микроциркуляции, антибактериальная терапия, противовоспалительная терапия. Шинирование соседних с причинным подвижных зубов 3.4, 3.5, 3.7. После полного излечения консультация у врача стоматолога-ортопеда о восстановлении целостности зубных рядов.
5. Лечение кариеса и его осложнений.

3) Задача для самостоятельного разбора на занятии

Ситуационная задача.

К гастроэнтерологу обратился больной Ф., 35 лет с жалобами на частый жидкий стул в течение полугода, слабость, потерю веса на 17 кг. Из анамнеза заболевания удалось установить, что 5—6 месяцев назад у больного было «пищевое отравление»: тошнота, боль в животе, жидкий стул до 10 раз, рвота, повышение температуры тела. Эти явления исчезли через 2—3 дня, но в последующем вновь стал появляться жидкий стул, который становился все более частым. Иногда диарея продолжалась до 10 дней с частотой стула до 15 раз. Принимал различные препараты с временным эффектом. Стал ощущать слабость. К врачу обратился впервые. Из анамнеза жизни: до 22 лет был здоров. В последние 3 года дважды перенес пневмонию, лихорадил, находили кандидоз полости рта. Объективно: истощен, бледен, «заеды» в углах рта, афтозный стоматит. В легких дыхание везикулярное, сухие хрипы. Тоны сердца приглушены, пульс 78 уд/мин, АД 120/80 мм рт. ст. Живот мягкий, слегка болезненный по ходу толстого кишечника, при пальпации урчание. Стул осмотрен — водянистый, желтого цвета, без примесей. С диагнозом «дисбактериоз кишечника» направлен на

госпитализацию в гастроэнтерологическое отделение.

Контрольные вопросы.

1. Поставьте диагноз.
2. Какие дополнительные методы исследования необходимо провести.
3. Проведите дифференциальную диагностику.
4. Охарактеризуйте этапы плана лечения.
5. Меры профилактики, рекомендованные в указанном случае.

4. Задания для групповой работы.

Заслушать подготовленную презентацию на тему:

Клинические проявления ВИЧ-инфекции в полости рта

Самостоятельная внеаудиторная работа обучающихся по теме:

Задания для самостоятельной внеаудиторной работы ординаторов по указанной теме:

- 1) *Ознакомиться с теоретическим материалом по теме занятия с использованием конспектов лекций, рекомендуемой учебной литературой.*
- 2) *Ответить на вопросы для самоконтроля:*
 1. Клиническая классификация, симптомы *ВИЧ-инфекции в полости рта.*
 2. Современные представления об этиологии, патогенезе, клинике, диагностике, дифференциальной диагностике *ВИЧ-инфекции в полости рта.*
 3. Методы лечения *ВИЧ-инфекции в полости рта.*
- 3) *Проверить свои знания с использованием тестового контроля:*
 1. Заболевание, как правило, четко связанное с *ВИЧ-инфекцией*:
 - а) хейлит Манганотги
 - б) лимфома Ходжкина
 - в) отек Квинке
 - г) саркома Капоши
 - д) синдром Милькерсона-Розенталя
 2. Маркерным заболеванием полости рта, сопровождающим *ВИЧ-инфекцию*, является:
 - а) плоский лишай
 - б) хронический рецидивирующий афтозный стоматит
 - в) хронический рецидивирующий герпетический стоматит
 - г) многоформная экссудативная эритема
 - д) глоссалгия
 3. При лечении *ВИЧ-инфицированного* пациента стоматологу не следует использовать:
 - а) высокооборотную турбину
 - б) механическую бормащину
 - в) слюноотсос
 - г) пылесос
 - д) апекслокатор
 4. Назовите пути инфицирования *ВИЧ*:
 - а) воздушно-капельный
 - б) половой контакт
 - в) парентеральный
 - г) перинатальный
 - д) контактный
 5. Назовите периоды развития *ВИЧ-инфекции*:
 - а) инкубационный
 - б) период первичных проявлений
 - в) период вторичных проявлений
 - г) период третичных проявлений
 - д) терминальная
 6. Какие препараты входят в аптечку анти-СПИД:
 - а) 70% этиловый спирт
 - б) антибиотики пенициллинового ряда
 - в) 5% р-р иода
 - г) 30% альбумид
 7. Против *ВИЧ-инфекции* вакцинация
 - а) проводится обязательно
 - б) проводится по желанию
 - в) не проводится

4) *Подготовить презентацию на тему:*

Клинические проявления *ВИЧ-инфекции в полости рта.*

Рекомендуемая литература:

Основная:

1. Хирургическая стоматология : учебник. Под ред. Т. Г. Робустовой М. : "Медицина", 2010
2. Местное обезболивание в стоматологии, топографо-анатомическое обоснование способов его применения: учебное пособие. С.Н. Громова, Л.М. Железнов, И.В. Уразова и др. Киров: ФГБОУ ВО Кировский ГМУ Минздрава России, 2018

Дополнительная:

1. Хирургическая стоматология : учебник. Под ред. В. В. Афанасьева М. : ГЭОТАР-Медиа, 2016

2. Хирургия зубов и органов полости рта : руководство. Под ред. Ю. В. Ефимова М. : Мед. книга, 2010
3. Хирургическая стоматология и челюстно-лицевая хирургия : национальное рук. с компакт-диск. Под ред. А. А. Кулакова М. : "ГЭОТАР-Медиа", 2010

Раздел 7 Инфекционные неodontогенные заболевания лица, челюстей, полости рта.

Практическое занятие 7.1: Фурункул, карбункул.

Цель: Изучить фурункул, карбункул.

Задачи:

Рассмотреть: Фурункул, карбункул.

Обучить: Опросу, осмотру хирургического пациента. Ведению медицинской документации.

Изучить: Классификацию, этиологию, клинику, диагностику, лечение фурункула, карбункула.

Сформировать: Представление о фурункуле, карбункуле.

Обучающийся должен знать:

- структуру и критерии постановки диагноза по МКБ-10
- препараты для местной анестезии
- способы местной анестезии
- классификацию фурункула, карбункула.
- современные представления об этиологии, патогенезе, клинике, диагностике, дифференциальной диагностике фурункула, карбункула.
- методы лечения фурункула, карбункула.

Обучающийся должен уметь:

- Записать зубную формулу при осмотре пациента
- Выяснить жалобы, собрать анамнез заболевания и анамнез жизни пациента
- Оценить нуждаемость в стоматологическом лечении
- Поставить диагноз согласно МКБ-10
- Оценить показания к удалению зуба.

Обучающийся должен владеть навыками:

- Опроса и осмотра пациента
- Записи зубной формулы
- Проведения местной анестезии

Самостоятельная аудиторная работа обучающихся по теме:

1. Ответить на вопросы по теме занятия:

1. Классификация фурункула, карбункула.
2. Современные представления об этиологии, патогенезе, клинике, диагностике, дифференциальной диагностике фурункула, карбункула.
3. Методы лечения фурункула, карбункула.

2. Практическая работа.

1) Освоить манипуляции:

- Провести стоматологический осмотр.
- Собрать анамнез
- Записать карту стоматологического осмотра.

2) Цель работы:

- Научиться проводить обследование

3) Методика проведения работы (алгоритм освоения навыка):

- Провести осмотр пациента
- Записать зубную формулу

4) Результаты:

- Произвести запись в амбулаторной карте форма 043У

5) Выводы:

3. Решить ситуационные задачи:

1) Алгоритм разбора задачи:

- проанализировать данные представленные в задаче (жалобы и данные объективного обследования пациента);
- на основании клинических данных и методов дополнительного исследования сформулировать диагноз;
- какие дополнительные методы обследования необходимы для подтверждения диагноза;
- составьте план лечения.

2) Пример задачи с разбором по алгоритму

Пример ситуационной задачи.

Пациент В. 34 лет жалуется на острую боль в нижней челюсти слева, припухлость левой половины лица, онемение кожи нижней губы слева, общую слабость, повышение температуры тела до 39,0 °С, озноб, сильную головную боль. Развитие настоящего заболевания: 2 года назад был лечен зуб 3.6. Периодически этот зуб болел при накусывании. Две недели назад после перенесенного ОРВИ зуб 3.6 вновь заболел. К врачу не обращался. Спустя 5 дней возникла боль в зубах нижней челюсти слева, резко повысилась температура тела, был сильный озноб, возникла сильная слабость. Появилась припухлость лица, онемение кожи нижней губы слева. Самостоятельный приём Нурофена и Амоксициклава в течение 2 дней не привели к заметному улучшению в состоянии, обратился к врачу.

Объективно: состояние средней тяжести, температура тела 38,6 °С, пульс частый, слабого наполнения.

При осмотре: в левой щёчной и поднижнечелюстной областях плотный болезненный инфильтрат. Чувствительность кожи нижней губы слева снижена. Открывание рта ограничено до 2 см между центральными резцами. Слизистая оболочка альвеолярной части нижней челюсти слева в области премоляров и моляров с вестибулярной и язычной поверхностями отечна, гиперемирована, при пальпации, определяется инфильтрация тканей. Язык покрыт белым,

рыхлым налётом. В зубе 3.6 на жевательной поверхности глубокая кариозная полость, сообщающаяся с полостью зуба, перкуссия слегка болезненна, подвижность II-степени. Коронковые части зубов 3.4, 3.5, 3.7 интактны; перкуссия их болезненна, подвижность I степени.

Контрольные вопросы.

1. Поставьте диагноз.
2. Какие дополнительные методы исследования необходимо провести.
3. Проведите дифференциальную диагностику.
4. Охарактеризуйте этапы плана лечения.
5. Меры профилактики, рекомендованные в указанном случае.

Ответ на задачу.

1. Острый одонтогенный остеомиелит нижней челюсти слева.
2. Рентгенологические методы диагностики.
3. Острый периодонтит. Острый гнойный периостит челюсти. Опухоль Юинга. Абсцесс. Флегмона.
4. Лечение в стационаре. Удаление причинного зуба 3.6, вскрытие гнойных очагов в кости, перфорация кости для улучшения оттока и микроциркуляции, антибактериальная терапия, противовоспалительная терапия. Шинирование соседних с причинным подвижных зубов 3.4, 3.5, 3.7. После полного излечения консультация у врача стоматолога-ортопеда о восстановлении целостности зубных рядов.
5. Лечение кариеса и его осложнений.

3) Задача для самостоятельного разбора на занятии

Ситуационная задача.

Больной В. 50 лет, во время бритья получил маленькую поверхностную рану в области угла нижней челюсти. Обработал ее раствором йода, в течение 4-х дней больного ничего не беспокоило. Затем, отметил в этой зоне небольшую болезненную припухлость, без гиперемии и гипертермии, которая постепенно увеличивалась. К врачу не обращался. Местно прикладывал ежедневно теплую грелку. Боль, однако, не проходила. Инфильтрат стал размером - 4x5 см, плотным, появилась незначительная гиперемия над ним, температура тела субфебрильная. На 8-е сутки температура повысилась вечером до 39 градусов, утром - 37,2. В области инфильтрата появилась флюктуация, затруднение открывания рта. После чего был вынужден обратиться к врачу.

Контрольные вопросы.

1. Поставьте диагноз.
2. Какие дополнительные методы исследования необходимо провести.
3. Проведите дифференциальную диагностику.
4. Охарактеризуйте этапы плана лечения.
5. Меры профилактики, рекомендованные в указанном случае.

4. Задания для групповой работы.

1. Установка положения пациента и положения врача, света стоматологического светильника для обследования внешнего вида стоматологического пациента, особенности для обследования верхней и нижней челюсти с соблюдением эргономических принципов, техники безопасности, и санитарно-эпидемиологического режима (на Ординаторах).
2. Опрос пациента, выяснение жалоб, анамнеза заболевания, анамнеза жизни, общесоматического статуса, аллергологического анамнеза.
3. Осмотр внешнего вида больного. Определение степени открывания рта. Осмотр полости рта стоматологического больного с помощью стоматологического инструментария (шпатель, зеркало, пинцет).
4. Заполнение медицинской карты обследуемого стоматологического больного, постановка окончательного диагноза.

Самостоятельная внеаудиторная работа обучающихся по теме:

Задания для самостоятельной внеаудиторной работы ординаторов по указанной теме:

1) *Ознакомиться с теоретическим материалом по теме занятия с использованием конспектов лекций, рекомендуемой учебной литературой.*

2) *Ответить на вопросы для самоконтроля:*

1. Классификация фурункула, карбункула.
2. Современные представления об этиологии, патогенезе, клинике, диагностике, дифференциальной диагностике фурункула, карбункула.
3. Методы лечения фурункула, карбункула.

Рекомендуемая литература:

Основная:

1. Хирургическая стоматология : учебник. Под ред. Т. Г. Робустовой М. : "Медицина", 2010
2. Местное обезболивание в стоматологии, топографо-анатомическое обоснование способов его применения: учебное пособие. С.Н. Громова, Л.М. Железнов, И.В. Уразова и др. Киров: ФГБОУ ВО Кировский ГМУ Минздрава России, 2018

Дополнительная:

1. Хирургическая стоматология : учебник. Под ред. В. В. Афанасьева М. : ГЭОТАР-Медиа, 2016
2. Хирургия зубов и органов полости рта : руководство. Под ред. Ю. В. Ефимова М. : Мед. книга, 2010
3. Хирургическая стоматология и челюстно-лицевая хирургия : национальное рук. с компакт-диск. Под ред. А. А. Кулакова М. : "ГЭОТАР-Медиа", 2010

Практическое занятие 7.2: Инфекционные неodontогенные заболевания лица.

Цель: Изучить неodontогенные заболевания лица: сибирскую язву, рожу, ному и другие гнойно-некротические заболевания лица, челюстей, тканей полости рта.

Задачи:

Рассмотреть: Сибирскую язву, рожу, ному и другие гнойно-некротические заболевания лица, челюстей, тканей

полости рта.

Обучить: Опросу, осмотру хирургического пациента. Ведению медицинской документации.

Изучить: Классификацию, этиологию, клинику, диагностику, лечение сибирской язвы, рожи, номы и других гнойно-некротических заболеваний лица, челюстей, тканей полости рта.

Сформировать: Представление о сибирской язве, роже, номе и других гнойно-некротических заболеваниях лица, челюстей, тканей полости рта.

Обучающийся должен знать:

- структуру и критерии постановки диагноза по МКБ-10
- препараты для местной анестезии
- классификацию сибирской язвы, рожи, номы и других гнойно-некротических заболеваний лица, челюстей, тканей полости рта.
- современные представления об этиологии, патогенезе, клинике, диагностике, дифференциальной диагностике сибирской язвы, рожи, номы и других гнойно-некротических заболеваний лица, челюстей, тканей полости рта.
- методы лечения сибирской язвы, рожи, номы и других гнойно-некротических заболеваний лица, челюстей, тканей полости рта.

Обучающийся должен уметь:

- Записать зубную формулу при осмотре пациента
- Выяснить жалобы, собрать анамнез заболевания и анамнез жизни пациента
- Оценить нуждаемость в стоматологическом лечении
- Поставить диагноз согласно МКБ-10
- Оценить показания к удалению зуба.

Обучающийся должен владеть навыками:

- Опроса и осмотра пациента
- Записи зубной формулы
- Проведения местной анестезии

Самостоятельная аудиторная работа обучающихся по теме:

1. Ответить на вопросы по теме занятия:

1. Классификация сибирской язвы, рожи, номы и других гнойно-некротических заболеваний лица, челюстей, тканей полости рта.
2. Современные представления об этиологии, патогенезе, клинике, диагностике, дифференциальной диагностике сибирской язвы, рожи, номы и других гнойно-некротических заболеваний лица, челюстей, тканей полости рта.
3. Методы лечения сибирской язвы, рожи, номы и других гнойно-некротических заболеваний лица, челюстей, тканей полости рта.

2. Практическая работа.

- 1) Освоить манипуляции:
 - Провести стоматологический осмотр.
 - Собрать анамнез
 - Записать карту стоматологического осмотра.
- 2) Цель работы:
 - Научиться проводить обследование
- 3) Методика проведения работы (алгоритм освоения навыка):
 - Провести осмотр пациента
 - Записать зубную формулу
- 4) Результаты:
 - Произвести запись в амбулаторной карте форма 043/У
- 5) Выводы:

3. Решить ситуационные задачи:

1) Алгоритм разбора задачи:

- проанализировать данные представленные в задаче (жалобы и данные объективного обследования пациента);
- на основании клинических данных и методов дополнительного исследования сформулировать диагноз;
- какие дополнительные методы обследования необходимы для подтверждения диагноза;
- составьте план лечения.

2) Пример задачи с разбором по алгоритму

Пример ситуационной задачи.

Пациент В. 34 лет жалуется на острую боль в нижней челюсти слева, припухлость левой половины лица, онемение кожи нижней губы слева, общую слабость, повышение температуры тела до 39,0 °С, озноб, сильную головную боль. Развитие настоящего заболевания: 2 года назад был лечен зуб 3.6. Периодически этот зуб болел при накусывании. Две недели назад после перенесенного ОРВИ зуб 3.6 вновь заболел. К врачу не обращался. Спустя 5 дней возникла боль в зубах нижней челюсти слева, резко повысилась температура тела, был сильный озноб, возникла сильная слабость. Появилась припухлость лица, онемение кожи нижней губы слева. Самостоятельный приём Нурофена и Амоксициклава в течение 2 дней не привели к заметному улучшению в состоянии, обратился к врачу. Объективно: состояние средней тяжести, температура тела 38,6 °С, пульс частый, слабого наполнения.

При осмотре: в левой щёчной и поднижнечелюстной областях плотный болезненный инфильтрат. Чувствительность кожи нижней губы слева снижена. Открывание рта ограничено до 2 см между центральными резцами. Слизистая оболочка альвеолярной части нижней челюсти слева в области премоляров и моляров с вестибулярной и язычной поверхностями отечна, гиперемирована, при пальпации, определяется инфильтрация тканей. Язык покрыт белым, рыхлым налётом. В зубе 3.6 на жевательной поверхности глубокая кариозная полость, сообщающаяся с полостью зуба, перкуссия слегка болезненна, подвижность II-степени. Коронковые части зубов 3.4, 3.5, 3.7 интактны; перкуссия их

болезненна, подвижность I степени.

Контрольные вопросы.

1. Поставьте диагноз.
2. Какие дополнительные методы исследования необходимо провести.
3. Проведите дифференциальную диагностику.
4. Охарактеризуйте этапы плана лечения.
5. Меры профилактики, рекомендованные в указанном случае.

Ответ на задачу.

1. Острый одонтогенный остеомиелит нижней челюсти слева.
2. Рентгенологические методы диагностики.
3. Острый периодонтит. Острый гнойный периодонтит челюсти. Опухоль Юинга. Абсцесс. Флегмона.
4. Лечение в стационаре. Удаление причинного зуба 3.6, вскрытие гнойных очагов в кости, перфорация кости для улучшения оттока и микроциркуляции, антибактериальная терапия, противовоспалительная терапия. Шинирование соседних с причинным подвижных зубов 3.4, 3.5, 3.7. После полного излечения консультация у врача стоматолога-ортопеда о восстановлении целостности зубных рядов.
5. Лечение кариеса и его осложнений.

3) Задача для самостоятельного разбора на занятии

Ситуационная задача.

Больной, 50 лет, поступил в клинику ХС с жалобами на температуру 39 С в течении 3 дней, озноб, тошноту, нарушение аппетита. Одновременно на лице появилось покраснение кожи, болезненное при дотрагивании. При осмотре изменения кожи в виде бабочки на носу и щеках. регионарные лимфоузлы увеличены, болезненны при пальпации. Ваш диагноз, план лечения.

Контрольные вопросы.

1. Поставьте диагноз.
2. Какие дополнительные методы исследования необходимо провести.
3. Проведите дифференциальную диагностику.
4. Охарактеризуйте этапы плана лечения.
5. Меры профилактики, рекомендованные в указанном случае.

4. Задания для групповой работы.

1. Установка положения пациента и положения врача, света стоматологического светильника для обследования внешнего вида стоматологического пациента, особенности для обследования верхней и нижней челюсти с соблюдением эргономических принципов, техники безопасности, и санитарно-эпидемиологического режима (на Ординаторах).
2. Опрос пациента, выяснение жалоб, анамнеза заболевания, анамнеза жизни, общесоматического статуса, аллергологического анамнеза.
3. Осмотр внешнего вида больного. Определение степени открывания рта. Осмотр полости рта стоматологического больного с помощью стоматологического инструментария (шпатель, зеркало, пинцет).
4. Заполнение медицинской карты обследуемого стоматологического больного, постановка окончательного диагноза.

Самостоятельная внеаудиторная работа обучающихся по теме:

Задания для самостоятельной внеаудиторной работы ординаторов по указанной теме:

1) *Ознакомиться с теоретическим материалом по теме занятия с использованием конспектов лекций, рекомендуемой учебной литературой.*

2) *Ответить на вопросы для самоконтроля:*

1. Классификация сибирской язвы, рожи, номы и других гнойно-некротических заболеваний лица, челюстей, тканей полости рта.
2. Современные представления об этиологии, патогенезе, клинике, диагностике, дифференциальной диагностике сибирской язвы, рожи, номы и других гнойно-некротических заболеваний лица, челюстей, тканей полости рта.
3. Методы лечения сибирской язвы, рожи, номы и других гнойно-некротических заболеваний лица, челюстей, тканей полости рта.

Рекомендуемая литература:

Основная:

1. Хирургическая стоматология : учебник. Под ред. Т. Г. Робустовой М. : "Медицина", 2010
2. Местное обезболивание в стоматологии, топографо-анатомическое обоснование способов его применения: учебное пособие. С.Н. Громова, Л.М. Железнов, И.В. Уразова и др. Киров: ФГБОУ ВО Кировский ГМУ Минздрава России, 2018

Дополнительная:

1. Хирургическая стоматология : учебник. Под ред. В. В. Афанасьева М. : ГЭОТАР-Медиа, 2016
2. Хирургия зубов и органов полости рта : руководство. Под ред. Ю. В. Ефимова М. : Мед. книга, 2010
3. Хирургическая стоматология и челюстно-лицевая хирургия : национальное рук. с компакт-диском Под ред. А. А. Кулакова М. : "ГЭОТАР-Медиа", 2010

Семинарское занятие 7.1: Этиология, клиника, лечение фурункула, карбункула.

Цель: Изучить фурункул, карбункул.

Задачи:

Рассмотреть: Фурункул, карбункул.

Обучить: Опросу, осмотру хирургического пациента. Ведению медицинской документации.

Изучить: Классификацию, этиологию, клинику, диагностику, лечение фурункула, карбункула.

Сформировать: Представление о фурункуле, карбункуле.

Обучающийся должен знать:

- структуру и критерии постановки диагноза по МКБ-10
- препараты для местной анестезии
- способы местной анестезии
- классификацию фурункула, карбункула.
- современные представления об этиологии, патогенезе, клинике, диагностике, дифференциальной диагностике фурункула, карбункула.
- методы лечения фурункула, карбункула.

Обучающийся должен уметь:

- Записать зубную формулу при осмотре пациента
- Выяснить жалобы, собрать анамнез заболевания и анамнез жизни пациента
- Оценить нуждаемость в стоматологическом лечении
- Поставить диагноз согласно МКБ-10
- Оценить показания к удалению зуба.

Обучающийся должен владеть навыками:

- Опроса и осмотра пациента
- Записи зубной формулы
- Проведения местной анестезии

Самостоятельная аудиторная работа обучающихся по теме:

1. Ответить на вопросы по теме занятия:

1. Классификация фурункула, карбункула.
2. Современные представления об этиологии, патогенезе, клинике, диагностике, дифференциальной диагностике фурункула, карбункула.
3. Методы лечения фурункула, карбункула.

2. Практическая работа:

1) Разобрать клинический случай по истории болезни

2) Проверить свои знания с использованием тестового контроля:

1. Укажите основной принцип лечения фурункула:

- а) местное применение холода
- б) местное применение тепла
- в) местное применение рассасывающих средств
- г) вскрытие гнояника

2. Укажите основной принцип лечения карбункула:

- а) местное применение холода
- б) местное применение тепла
- в) местное применение рассасывающих средств
- г) вскрытие гнояника

3. Укажите осложнение, характерное для карбункула верхней губы:

- а) сепсис
- б) некроз кожи
- в) менингит
- г) остеомиелит верхней челюсти
- д) тромбоз сонной артерии

4. Укажите лечебное мероприятие, показанное при фурункулезе:

- а) постановка пиявок
- б) массаж
- в) накладывание повязки с бальзамом Вишневского
- г) протирание окружающей кожи 70% спиртом
- д) выдавливание гнояника

5. При карбункуле шеи в стадии инфильтрата применяют:

- а) крестообразный разрез
- б) компресс с мазью Вишневского
- в) пункцию инфильтрата
- г) компресс с протеолитическими ферментами
- д) пузыри со льдом

6. Что из указанного применяют при карбункуле лица?

- а) Иссечение карбункула
- б) Крестообразный разрез через карбункул
- в) Кварцевое облучение карбункула
- г) Местно кристаллы салициловой кислоты
- д) Выдавливание гнойного содержимого стержня

3. Решить ситуационные задачи:

1) **Алгоритм разбора задачи:**

- проанализировать данные представленные в задаче (жалобы и данные объективного обследования пациента);
- на основании клинических данных и методов дополнительного исследования сформулировать диагноз;
- какие дополнительные методы обследования необходимы для подтверждения диагноза;

- составьте план лечения.

2) Пример задачи с разбором по алгоритму:

Пример ситуационной задачи.

Пациент В. 34 лет жалуется на острую боль в нижней челюсти слева, припухлость левой половины лица, онемение кожи нижней губы слева, общую слабость, повышение температуры тела до 39,0 °С, озноб, сильную головную боль. Развитие настоящего заболевания: 2 года назад был лечен зуб 3.6. Периодически этот зуб болел при накусывании. Две недели назад после перенесенного ОРВИ зуб 3.6 вновь заболел. К врачу не обращался. Спустя 5 дней возникла боль в зубах нижней челюсти слева, резко повысилась температура тела, был сильный озноб, возникла сильная слабость. Появилась припухлость лица, онемение кожи нижней губы слева. Самостоятельный приём Нурофена и Амоксициклава в течение 2 дней не привели к заметному улучшению в состоянии, обратился к врачу.

Объективно: состояние средней тяжести, температура тела 38,6 °С, пульс частый, слабого наполнения.

При осмотре: в левой щёчной и поднижнечелюстной областях плотный болезненный инфильтрат. Чувствительность кожи нижней губы слева снижена. Открывание рта ограничено до 2 см между центральными резцами. Слизистая оболочка альвеолярной части нижней челюсти слева в области премоляров и моляров с вестибулярной и язычной поверхностями отечна, гиперемирована, при пальпации, определяется инфильтрация тканей. Язык покрыт белым, рыхлым налётом. В зубе 3.6 на жевательной поверхности глубокая кариозная полость, сообщающаяся с полостью зуба, перкуссия слегка болезненна, подвижность II-степени. Коронковые части зубов 3.4, 3.5, 3.7 интактны; перкуссия их болезненна, подвижность I степени.

Контрольные вопросы.

1. Поставьте диагноз.
2. Какие дополнительные методы исследования необходимо провести.
3. Проведите дифференциальную диагностику.
4. Охарактеризуйте этапы плана лечения.
5. Меры профилактики, рекомендованные в указанном случае.

Ответ на задачу.

1. Острый одонтогенный остеомиелит нижней челюсти слева.
2. Рентгенологические методы диагностики.
3. Острый периодонтит. Острый гнойный периостит челюсти. Опухоль Юинга. Абсцесс. Флегмона.
4. Лечение в стационаре. Удаление причинного зуба 3.6, вскрытие гнойных очагов в кости, перфорация кости для улучшения оттока и микроциркуляции, антибактериальная терапия, противовоспалительная терапия. Шинирование соседних с причинным подвижных зубов 3.4, 3.5, 3.7. После полного излечения консультация у врача стоматолога-ортопеда о восстановлении целостности зубных рядов.
5. Лечение кариеса и его осложнений.

3) Задача для самостоятельного разбора на занятии

Ситуационная задача.

У больного 56 лет на задней поверхности шеи появился зуд, затем резко болезненная припухлость. Накладывал местно повязки с мазью Вишневского. Боль и припухлость увеличивались, температура тела повысилась до 38,3 °, Только через 6 дней обратился к врачу. При осмотре - состояние средней тяжести, PS - 98 уд. в мин. Язык сухой, жажда, На задней поверхности шеи плотный, резко болезненный инфильтрат 10x10 см, сине-багрового цвета, в центре его несколько гнойных пустул, вокруг них участок кожи 3x3 см грязно-серого цвета. Лейкоциты - $14,3 \times 10^9$, Глюкоза крови 10,2 ммоль/л.

Контрольные вопросы.

1. Поставьте диагноз.
2. Какие дополнительные методы исследования необходимо провести.
3. Проведите дифференциальную диагностику.
4. Охарактеризуйте этапы плана лечения.
5. Меры профилактики, рекомендованные в указанном случае.

4. Задания для групповой работы.

Заслушать подготовленную презентацию на тему:

- 1) Клиническая картина фурункула, карбункула

Самостоятельная внеаудиторная работа обучающихся по теме:

Задания для самостоятельной внеаудиторной работы ординаторов по указанной теме:

1) Ознакомиться с теоретическим материалом по теме занятия с использованием конспектов лекций, рекомендуемой учебной литературой.

2) Ответить на вопросы для самоконтроля:

1. Классификация фурункула, карбункула.
2. Современные представления об этиологии, патогенезе, клинике, диагностике, дифференциальной диагностике фурункула, карбункула.
3. Методы лечения фурункула, карбункула.

3) Проверить свои знания с использованием тестового контроля:

1. Укажите основной принцип лечения фурункула:

- а) местное применение холода
- б) местное применение тепла
- в) местное применение рассасывающих средств
- г) вскрытие гнойника

2. Укажите основной принцип лечения карбункула:

- а) местное применение холода
- б) местное применение тепла
- в) местное применение рассасывающих средств

- г) вскрытие гнойника
3. Укажите осложнение, характерное для карбункула верхней губы:
- сепсис
 - некроз кожи
 - менингит
 - остеомиелит верхней челюсти
 - тромбоз сонной артерии
4. Укажите лечебное мероприятие, показанное при фурункулезе:
- постановка пиявок
 - массаж
 - накладывание повязки с бальзамом Вишневского
 - протирание окружающей кожи 70% спиртом
 - выдавливание гнойника
5. При карбункуле шеи в стадии инфильтрата применяют:
- крестообразный разрез
 - компресс с мазью Вишневского
 - пункцию инфильтрата
 - компресс с протеолитическими ферментами
 - пузыри со льдом
6. Что из указанного применяют при карбункуле лица?
- Иссечение карбункула
 - Крестообразный разрез через карбункул
 - Кварцевое облучение карбункула
 - Местно кристаллы салициловой кислоты
 - Выдавливание гнойного содержимого стержня
- 4) Подготовить презентацию на тему:
11. Клиническая картина фурункула, карбункула.

Рекомендуемая литература:

Основная:

- Хирургическая стоматология : учебник. Под ред. Т. Г. Робустовой М. : "Медицина", 2010
- Местное обезболивание в стоматологии, топографо-анатомическое обоснование способов его применения: учебное пособие. С.Н. Громова, Л.М. Железнов, И.В. Уразова и др. Киров: ФГБОУ ВО Кировский ГМУ Минздрава России, 2018

Дополнительная:

- Хирургическая стоматология : учебник. Под ред. В. В. Афанасьева М. : ГЭОТАР-Медиа, 2016
- Хирургия зубов и органов полости рта : руководство. Под ред. Ю. В. Ефимова М. : Мед. книга, 2010
- Хирургическая стоматология и челюстно-лицевая хирургия : национальное рук. с компакт-диском Под ред. А. А. Кулакова М. : "ГЭОТАР-Медиа", 2010

Семинарское занятие 7.2: Этиология, клиника, лечение сибирской язвы, рожи, номы.

Цель: Изучить сибирскую язву, рожу, ному и другие гнойно-некротические заболевания лица, челюстей, тканей полости рта.

Задачи:

Рассмотреть: Сибирскую язву, рожу, ному и другие гнойно-некротические заболевания лица, челюстей, тканей полости рта.

Обучить: Опросу, осмотру хирургического пациента. Ведению медицинской документации.

Изучить: Классификацию, этиологию, клинику, диагностику, лечение сибирской язвы, рожи, номы и других гнойно-некротических заболеваний лица, челюстей, тканей полости рта.

Сформировать: Представление о сибирской язве, роже, номе и других гнойно-некротических заболеваниях лица, челюстей, тканей полости рта.

Обучающийся должен знать:

- структуру и критерии постановки диагноза по МКБ-10
- препараты для местной анестезии
- способы местной анестезии
- классификацию сибирской язвы, рожи, номы и других гнойно-некротических заболеваний лица, челюстей, тканей полости рта.
- современные представления об этиологии, патогенезе, клинике, диагностике, дифференциальной диагностике сибирской язвы, рожи, номы и других гнойно-некротических заболеваний лица, челюстей, тканей полости рта.
- методы лечения сибирской язвы, рожи, номы и других гнойно-некротических заболеваний лица, челюстей, тканей полости рта.

Обучающийся должен уметь:

- Записать зубную формулу при осмотре пациента
- Выяснить жалобы, собрать анамнез заболевания и анамнез жизни пациента
- Оценить нуждаемость в стоматологическом лечении
- Поставить диагноз согласно МКБ-10
- Оценить показания к удалению зуба.

Обучающийся должен владеть навыками:

- Опроса и осмотра пациента

- Записи зубной формулы
- Проведения местной анестезии

Самостоятельная аудиторная работа обучающихся по теме:

1. Ответить на вопросы по теме занятия:

1. Классификация сибирской язвы, рожи, номы и других гнойно-некротических заболеваний лица, челюстей, тканей полости рта.
2. Современные представления об этиологии, патогенезе, клинике, диагностике, дифференциальной диагностике сибирской язвы, рожи, номы и других гнойно-некротических заболеваний лица, челюстей, тканей полости рта.
3. Методы лечения сибирской язвы, рожи, номы и других гнойно-некротических заболеваний лица, челюстей, тканей полости рта.

2. Практическая работа:

1) Разобрать клинический случай по истории болезни

2) Проверить свои знания с использованием тестового контроля:

1. Воспаление при роже распространяется на:
 - а) эпидермиссосочковый слой
 - б) все слои кожи
 - в) подкожную клетчатку
 - г) все слои кожи и лимфатические сосуды
 - д) все слои кожи и мышцы
2. Различают следующие патологические формы рожи:
 - а) эритематозную, эмфизематозную
 - б) флегмонозную, абсцедирующую, буллезную
 - в) эритематозную, буллезную, флегмонозную, некротическую
 - г) септическую, эритеманозную, некротическую
 - д) абсцедирующую, некротическую, эритеманозную, буллезную
3. Из общих методов лечения при рожистом воспалении наиболее эффективно применение:
 - а) сульфаниламидных препаратов
 - б) аспирина
 - в) физиотерапевтических процедур
 - г) антибиотиков и сульфаниламидных препаратов
 - д) рентгенотерапии
4. Укажите принцип лечения сибиреязвенного карбункула:
 - а) введение противосибиреязвенной сыворотки
 - б) назначение антибактериальной терапии
 - в) пункция гнойника
 - г) дренирование гнойника
 - д) физиотерапевтическое лечение
5. Укажите наиболее важный фактор лечения сибиреязвенного карбункула:
 - а) введение противостолбнячной сыворотки
 - б) антибактериальная терапия
 - в) вскрытие гнойника
 - г) физиотерапия
 - д) иммобилизация очага
6. Гангренозное заболевание, ведущее к разрушению тканей лица, в особенности рта и щёк.
 - а) Рожа
 - б) Нома
 - в) Туберкулезная волчанка
 - г) Сибирская язва

3. Решить ситуационные задачи:

1) Алгоритм разбора задачи:

- проанализировать данные представленные в задаче (жалобы и данные объективного обследования пациента);
- на основании клинических данных и методов дополнительного исследования сформулировать диагноз;
- какие дополнительные методы обследования необходимы для подтверждения диагноза;
- составьте план лечения.

2) Пример задачи с разбором по алгоритму

Пример ситуационной задачи.

Пациент В. 34 лет жалуется на острую боль в нижней челюсти слева, припухлость левой половины лица, онемение кожи нижней губы слева, общую слабость, повышение температуры тела до 39,0 °С, озноб, сильную головную боль. Развитие настоящего заболевания: 2 года назад был лечен зуб 3.6. Периодически этот зуб болел при накусывании. Две недели назад после перенесенного ОРВИ зуб 3.6 вновь заболел. К врачу не обращался. Спустя 5 дней возникла боль в зубах нижней челюсти слева, резко повысилась температура тела, был сильный озноб, возникла сильная слабость. Появилась припухлость лица, онемение кожи нижней губы слева. Самостоятельный приём Нурофена и Амоксициклава в течение 2 дней не привели к заметному улучшению в состоянии, обратился к врачу.

Объективно: состояние средней тяжести, температура тела 38,6 °С, пульс частый, слабого наполнения.

При осмотре: в левой щёчной и поднижнечелюстной областях плотный болезненный инфильтрат. Чувствительность кожи нижней губы слева снижена. Открывание рта ограничено до 2 см между центральными резцами. Слизистая оболочка альвеолярной части нижней челюсти слева в области премоляров и моляров с вестибулярной и язычной поверхностями отечна, гиперемирована, при пальпации, определяется инфильтрация тканей. Язык покрыт белым,

рыхлым налётом. В зубе 3.6 на жевательной поверхности глубокая кариозная полость, сообщающаяся с полостью зуба, перкуссия слегка болезненна, подвижность II-степени. Коронковые части зубов 3.4, 3.5, 3.7 интактны; перкуссия их болезненна, подвижность I степени.

Контрольные вопросы.

1. Поставьте диагноз.
2. Какие дополнительные методы исследования необходимо провести.
3. Проведите дифференциальную диагностику.
4. Охарактеризуйте этапы плана лечения.
5. Меры профилактики, рекомендованные в указанном случае.

Ответ на задачу.

1. Острый одонтогенный остеомиелит нижней челюсти слева.
2. Рентгенологические методы диагностики.
3. Острый периодонтит. Острый гнойный периостит челюсти. Опухоль Юинга. Абсцесс. Флегмона.
4. Лечение в стационаре. Удаление причинного зуба 3.6, вскрытие гнойных очагов в кости, перфорация кости для улучшения оттока и микроциркуляции, антибактериальная терапия, противовоспалительная терапия. Шинирование соседних с причинным подвижных зубов 3.4, 3.5, 3.7. После полного излечения консультация у врача стоматолога-ортопеда о восстановлении целостности зубных рядов.
5. Лечение кариеса и его осложнений.

3) Задача для самостоятельного разбора по алгоритму

Ситуационная задача.

Большая М., 55 лет, жалуется на головную боль, озноб, тошноту, головокружение, чувство жжения в области левой щеки. При осмотре в 1-й день болезни температура 39,5°C, на левой щеке пятно гиперемии с четкими границами по ходу естественных складок кожи, кожа в области пораженного участка лоснится, напряжена, горячая на ощупь. Наблюдается выраженный отек подкожной клетчатки щеки и нижнего века, болезненность при пальпации периферии эритемы. На 2-й день болезни на фоне эритемы появилась единичная небольшая везикула, наполненная прозрачным содержимым, пальпируются подчелюстные лимфатические узлы слева. Ранее подобного не наблюдалось.

Контрольные вопросы.

1. Поставьте диагноз.
2. Какие дополнительные методы исследования необходимо провести.
3. Проведите дифференциальную диагностику.
4. Охарактеризуйте этапы плана лечения.
5. Меры профилактики, рекомендованные в указанном случае.

4. Задания для групповой работы.

Заслушать подготовленную презентацию на тему:

Клиническая картина сибирской язвы, рожи, номы и других гнойно-некротических заболеваний лица, челюстей, тканей полости рта.

Самостоятельная внеаудиторная работа обучающихся по теме:

Задания для самостоятельной внеаудиторной работы ординаторов по указанной теме:

- 1) *Ознакомиться с теоретическим материалом по теме занятия с использованием конспектов лекций, рекомендуемой учебной литературы.*
- 2) *Ответить на вопросы для самоконтроля:*
 1. Классификация сибирской язвы, рожи, номы и других гнойно-некротических заболеваний лица, челюстей, тканей полости рта.
 2. Современные представления об этиологии, патогенезе, клинике, диагностике, дифференциальной диагностике сибирской язвы, рожи, номы и других гнойно-некротических заболеваний лица, челюстей, тканей полости рта.
 3. Методы лечения сибирской язвы, рожи, номы и других гнойно-некротических заболеваний лица, челюстей, тканей полости рта.
- 3) *Проверить свои знания с использованием тестового контроля:*
 1. Воспаление при роже распространяется на:
 - а) эпидермиссосочковый слой
 - б) все слои кожи
 - в) подкожную клетчатку
 - г) все слои кожи и лимфатические сосуды
 - д) все слои кожи и мышцы
 2. Различают следующие патологические формы рожи:
 - а) эритематозную, эмфизематозную
 - б) флегмонозную, абсцедирующую, буллезную
 - в) эритематозную, буллезную, флегмонозную, некротическую
 - г) септическую, эритеманозную, некротическую
 - д) абсцедирующую, некротическую, эритеманозную, буллезную
 3. Из общих методов лечения при рожистом воспалении наиболее эффективно применение:
 - а) сульфаниламидных препаратов
 - б) аспирина
 - в) физиотерапевтических процедур
 - г) антибиотиков и сульфаниламидных препаратов
 - д) рентгенотерапии
 4. Укажите принцип лечения сибиреязвенного карбункула:
 - а) введение противосибиреязвенной сыворотки

- б) назначение антибактериальной терапии
 - в) пункция гнойника
 - г) дренирование гнойника
 - д) физиотерапевтическое лечение
5. Укажите наиболее важный фактор лечения сибиреязвенного карбункула:
- а) введение противостолбнячной сыворотки
 - б) антибактериальная терапия
 - в) вскрытие гнойника
 - г) физиотерапия
 - д) иммобилизация очага
6. Гангренозное заболевание, ведущее к разрушению тканей лица, в особенности рта и щёк.
- а) Рожжа
 - б) Нома
 - в) Туберкулезная волчанка
 - г) Сибирская язва

4) Подготовить презентацию на тему:

Клиническая картина сибирской язвы, рожи, номы и других гнойно-некротических заболеваний лица, челюстей, тканей полости рта.

Рекомендуемая литература:

Основная:

1. Хирургическая стоматология : учебник. Под ред. Т. Г. Робустовой М. : "Медицина", 2010
2. Местное обезболивание в стоматологии, топографо-анатомическое обоснование способов его применения: учебное пособие. С.Н. Громова, Л.М. Железнов, И.В. Уразова и др. Киров: ФГБОУ ВО Кировский ГМУ Минздрава России, 2018

Дополнительная:

1. Хирургическая стоматология : учебник. Под ред. В. В. Афанасьева М. : ГЭОТАР-Медиа, 2016
 2. Хирургия зубов и органов полости рта : руководство. Под ред. Ю. В. Ефимова М. : Мед. книга, 2010
- Хирургическая стоматология и челюстно-лицевая хирургия : национальное рук. с компакт-диском Под ред. А. А. Кулакова М. : "ГЭОТАР-Медиа", 2010

Раздел 8 Заболевания и повреждения слюнных желез.

Практическое занятие 8.1: Пороки развития слюнных желез.

Цель: Изучить пороки развития слюнных желез, реактивно-дистрофические изменения слюнных желез (сиалоаденозы).

Задачи:

Рассмотреть: Пороки развития слюнных желез. Реактивно-дистрофические изменения слюнных желез (сиалоаденозы).

Обучить: Опросу, осмотру хирургического пациента. Ведению медицинской документации.

Изучить: Классификацию, этиологию, клинику, диагностику, лечение пороков развития слюнных желез, реактивно-дистрофических изменений слюнных желез (сиалоаденозы).

Сформировать: Представление о пороках развития слюнных желез, реактивно-дистрофических изменениях слюнных желез (сиалоаденозы).

Обучающийся должен знать:

- структуру и критерии постановки диагноза по МКБ-10
- препараты для местной анестезии
- способы местной анестезии:
- анатомо-топографические данные о слюнных железах. Строение и функции слюнных желез.
- современные представления об этиологии, патогенезе, клинике, диагностике, дифференциальной диагностике пороков развития слюнных желез, реактивно-дистрофических изменений слюнных желез (сиалоаденозы), классификация.
- методы лечения пороков развития слюнных желез, реактивно-дистрофических изменениях слюнных желез (сиалоаденозы).

Обучающийся должен уметь:

- Записать зубную формулу при осмотре пациента
- Выяснить жалобы, собрать анамнез заболевания и анамнез жизни пациента
- Оценить нуждаемость в стоматологическом лечении
- Поставить диагноз согласно МКБ-10
- Оценить показания к удалению зуба.

Обучающийся должен владеть навыками:

- Опроса и осмотра пациента
- Записи зубной формулы
- Проведения местной анестезии

Самостоятельная аудиторная работа обучающихся по теме:

1. Ответить на вопросы по теме занятия:

1. Анатомо-топографические данные о слюнных железах. Строение и функции слюнных желез.
2. Современные представления об этиологии, патогенезе, клинике, диагностике, дифференциальной диагностике пороков развития слюнных желез, реактивно-дистрофических изменений слюнных желез (сиалоаденозы), классификация.

3. Методы лечения пороков развития слюнных желез, реактивно-дистрофических изменениях слюнных желез (сиалоаденозы).

2. Практическая работа.

1) Освоить манипуляции:

- Провести стоматологический осмотр.
- Собрать анамнез
- Записать карту стоматологического осмотра.

2) Цель работы:

- Научиться проводить обследование

3) Методика проведения работы (алгоритм освоения навыка):

- Провести осмотр пациента
- Записать зубную формулу

4) Результаты:

- Произвести запись в амбулаторной карте форма 043У

5) Выводы:

3. Решить ситуационные задачи:

1) *Алгоритм разбора задачи:*

- проанализировать данные представленные в задаче (жалобы и данные объективного обследования пациента);
- на основании клинических данных и методов дополнительного исследования сформулировать диагноз;
- какие дополнительные методы обследования необходимы для подтверждения диагноза;
- составьте план лечения.

2) *Пример задачи с разбором по алгоритму*

Пример ситуационной задачи.

Пациентка Ф. 19 лет жалуется на постоянную ноющую боль в области верхней челюсти справа, отдающую в ухо и висок, припухлость правой щеки, слабость, сонливость.

Развитие настоящего заболевания: более года в зубе 1.6 периодически возникала боль, которая самостоятельно проходила в течение 3-4 дней. Два дня назад вновь возникла сильная боль в зубе 1.6. Применяла тепловые процедуры: грелки, полоскания теплым раствором бикарбоната натрия. Боль в зубе 1.6 уменьшилась, но появилась припухлость правой щеки. В течение дня припухлость увеличилась, распространилась на подглазничную область и нижнее веко. Присоединилась боль в половине верхней челюсти.

Объективно: общее состояние больной удовлетворительное, температура тела 37,4 °С. Пульс 72 удара в минуту, хорошего наполнения и напряжения.

При осмотре: отёк мягких тканей подглазничной, щечной, скуловой областей и нижнего века справа. Носогубная складка справа сглажена, глазная щель сужена. Имеется гиперестезия кожи правой щеки. Поднижнечелюстные лимфатические узлы справа увеличены, подвижны, болезненны. Рот открывается свободно. Слизистая оболочка переходной складки и щеки в области верхних премоляров и моляров справа гиперемирована и отёчна. На слизистые щеки видны отпечатки коронок зубов. Переходная складка на уровне зубов 1.7, 1.6, 1.5, 1.4 сглажена. При пальпации в этой области определяется плотный и болезненный инфильтрат, флюктуации нет. Язык влажный, покрыт желтоватым налётом. Коронковая часть зуба 1.6 полностью разрушена кариозным процессом, зуб слегка реагирует на перкуссию, неподвижен. Зубы 1.7, 1.5 - интактные, на перкуссию не реагируют, неподвижны.

Контрольные вопросы.

1. Поставьте диагноз.
2. Какие дополнительные методы исследования необходимо провести.
3. Проведите дифференциальную диагностику.
4. Охарактеризуйте этапы плана лечения.
5. Меры профилактики, рекомендованные в указанном случае.

Ответ на задачу.

1. Острый гнойный одонтогенный периостит правой верхней челюсти.
2. Рентгенологические методы диагностики.
3. Обострение хронического периодонтита, остеомиелит, абсцесс, флегмона.
4. Вскрытие поднадкостничного очага. Удаление зуба 1.6. Анестезия. Удаление зуба 1.6. Удаление зуба позволяет улучшить опорожнение гнойного очага и способствует более быстрой ликвидации воспалительных явлений. С целью вскрытия гнойного очага проводится разрез слизистой оболочки параллельно переходной складке на всю длину инфильтрата до кости, на протяжении 2-3 зубов. Рану дренируют резиновой полоской. Проводятся ежедневные перевязки и лечение гнойной раны с использованием антисептических растворов Хлоргексидина.
5. Лечение кариеса и его осложнений.

3) Задача для самостоятельного разбора на занятии

Ситуационная задача.

Пациентка М., 47 лет, жалуется на безболезненные припухания в боковых отделах лица.

Анамнез: припухания появились полгода назад, появление их ни с чем не связывает. Болевых ощущений не испытывает. При приеме пищи они не увеличиваются. Страдает инсулинозависимым сахарным диабетом.

Объективно: общее состояние удовлетворительное, температура тела 36,6 °С.

При осмотре: околоушные слюнные железы с двух сторон увеличены. При пальпации мягкоэластической консистенции, безболезненны. Остальные слюнные железы не увеличены. Открывание рта безболезненное. Из протоков слюнных желез выделяется достаточное количество прозрачного секрета.

На сиалограмме - тень паренхимы не определяется, имеет место незначительное сужение выводных протоков.

Контрольные вопросы.

1. Поставьте диагноз.

2. Какие дополнительные методы исследования необходимо провести.
3. Проведите дифференциальную диагностику.
4. Охарактеризуйте этапы плана лечения.
5. Меры профилактики, рекомендованные в указанном случае.

4. Задания для групповой работы.

1. Установка положения пациента и положения врача, света стоматологического светильника для обследования внешнего вида стоматологического пациента, особенности для обследования верхней и нижней челюсти с соблюдением эргономических принципов, техники безопасности, и санитарно-эпидемиологического режима (на Ординаторах).
2. Опрос пациента, выяснение жалоб, анамнеза заболевания, анамнеза жизни, общесоматического статуса, аллергологического анамнеза.
3. Осмотр внешнего вида больного. Определение степени открывания рта. Осмотр полости рта стоматологического больного с помощью стоматологического инструментария (шпатель, зеркало, пинцет).
4. Заполнение медицинской карты обследуемого стоматологического больного, постановка окончательного диагноза.

Самостоятельная внеаудиторная работа обучающихся по теме:

Задания для самостоятельной внеаудиторной работы ординаторов по указанной теме:

1) Ознакомиться с теоретическим материалом по теме занятия с использованием конспектов лекций, рекомендуемой учебной литературой.

2) Ответить на вопросы для самоконтроля:

1. Анатомо-топографические данные о слюнных железах. Строение и функции слюнных желез.
2. Современные представления об этиологии, патогенезе, клинике, диагностике, дифференциальной диагностике пороков развития слюнных желез, реактивно-дистрофических изменений слюнных желез (сиалоаденозы), классификация.
3. Методы лечения пороков развития слюнных желез, реактивно-дистрофических изменениях слюнных желез (сиалоаденозы).

Рекомендуемая литература:

Основная:

5. Хирургическая стоматология : учебник. Под ред. Т. Г. Робустовой М. : "Медицина", 2010
6. Местное обезболивание в стоматологии, топографо-анатомическое обоснование способов его применения: учебное пособие. С.Н. Громова, Л.М. Железнов, И.В. Уразова и др. Киров: ФГБОУ ВО Кировский ГМУ Минздрава России, 2018

Дополнительная:

7. Хирургическая стоматология : учебник. Под ред. В. В. Афанасьева М. : ГЭОТАР-Медиа, 2016
8. Хирургия зубов и органов полости рта : руководство. Под ред. Ю. В. Ефимова М. : Мед. книга, 2010
9. Хирургическая стоматология и челюстно-лицевая хирургия : национальное рук. с компакт-диском Под ред. А. А. Кулакова М. : "ГЭОТАР-Медиа", 2010

Тема 8.2 Практическое занятие: Сиаладенит (воспаление слюнных желез).

Цель: Изучить сиаладенит (воспаление слюнных желез). Острое и хроническое воспаление.

Задачи:

Рассмотреть: Сиаладенит (воспаление слюнных желез). Острое и хроническое воспаление.

Обучить: Опросу, осмотру хирургического пациента. Ведению медицинской документации.

Изучить: Классификацию, этиологию, клинику, диагностику, лечение сиаладенитов (воспаление слюнных желез).

Сформировать: Представление о сиаладенитах (воспаление слюнных желез).

Обучающийся должен знать:

- структуру и критерии постановки диагноза по МКБ-10
- препараты для местной анестезии
- способы местной анестезии
- анатомо-топографические данные о слюнных железах. Строение и функции слюнных желез.
- современные представления об этиологии, патогенезе, клинике, диагностике, дифференциальной диагностике сиаладенитов (воспаление слюнных желез), классификация.
- методы лечения сиаладенитов (воспаление слюнных желез).

Обучающийся должен уметь:

- Записать зубную формулу при осмотре пациента
- Выяснить жалобы, собрать анамнез заболевания и анамнез жизни пациента
- Оценить нуждаемость в стоматологическом лечении
- Поставить диагноз согласно МКБ-10
- Оценить показания к удалению зуба.

Обучающийся должен владеть навыками:

- Опроса и осмотра пациента
- Записи зубной формулы
- Проведения местной анестезии

Самостоятельная аудиторная работа обучающихся по теме:

1. Ответить на вопросы по теме занятия:

1. Анатомо-топографические данные о слюнных железах. Строение и функции слюнных желез.
2. Современные представления об этиологии, патогенезе, клинике, диагностике, дифференциальной

диагностике сиаладенитов (воспаление слюнных желез), классификация.

3. Методы лечения сиаладенитов (воспаление слюнных желез).

2. Практическая работа.

1) Освоить манипуляции:

- Провести стоматологический осмотр.
- Собрать анамнез
- Записать карту стоматологического осмотра.

2) Цель работы:

- Научиться проводить обследование

3) Методика проведения работы (алгоритм освоения навыка):

- Провести осмотр пациента
- Записать зубную формулу

4) Результаты:

- Произвести запись в амбулаторной карте форма 043У

5) Выводы

3. Решить ситуационные задачи:

1) *Алгоритм разбора задачи:*

- проанализировать данные представленные в задаче (жалобы и данные объективного обследования пациента);
- на основании клинических данных и методов дополнительного исследования сформулировать диагноз;
- какие дополнительные методы обследования необходимы для подтверждения диагноза;
- составьте план лечения.

2) Пример задачи с разбором по алгоритму

Пример ситуационной задачи.

Пациентка Ф. 19 лет жалуется на постоянную ноющую боль в области верхней челюсти справа, отдающую в ухо и висок, припухлость правой щеки, слабость, сонливость.

Развитие настоящего заболевания: более года в зубе 1.6 периодически возникала боль, которая самостоятельно проходила в течение 3-4 дней. Два дня назад вновь возникла сильная боль в зубе 1.6. Применяла тепловые процедуры: грелки, полоскания теплым раствором бикарбоната натрия. Боль в зубе 1.6 уменьшилась, но появилась припухлость правой щеки. В течение дня припухлость увеличилась, распространилась на подглазничную область и нижнее веко. Присоединилась боль в половине верхней челюсти.

Объективно: общее состояние больной удовлетворительное, температура тела 37,4 °С. Пульс 72 удара в минуту, хорошего наполнения и напряжения.

При осмотре: отёк мягких тканей подглазничной, щечной, скуловой областей и нижнего века справа. Носогубная складка справа сглажена, глазная щель сужена. Имеется гиперестезия кожи правой щеки. Поднижнечелюстные лимфатические узлы справа увеличены, подвижны, болезненны. Рот открывается свободно. Слизистая оболочка переходной складки и щеки в области верхних премоляров и моляров справа гиперемирована и отечна. На слизистые щеки видны отпечатки коронок зубов. Переходная складка на уровне зубов 1.7, 1.6, 1.5, 1.4 сглажена. При пальпации в этой области определяется плотный и болезненный инфильтрат, флюктуации нет. Язык влажный, покрыт желтоватым налётом. Коронковая часть зуба 1.6 полностью разрушена кариозным процессом, зуб слегка реагирует на перкуссию, неподвижен. Зубы 1.7, 1.5 - интактные, на перкуссию не реагируют, неподвижны.

Контрольные вопросы.

1. Поставьте диагноз.
2. Какие дополнительные методы исследования необходимо провести.
3. Проведите дифференциальную диагностику.
4. Охарактеризуйте этапы плана лечения.
5. Меры профилактики, рекомендованные в указанном случае.

Ответ на задачу.

1. Острый гнойный одонтогенный периостит правой верхней челюсти.
2. Рентгенологические методы диагностики.
3. Обострение хронического периодонтита, остеомиелит, абсцесс, флегмона.
4. Вскрытие поднадкостничного очага. Удаление зуба 1.6. Анестезия. Удаление зуба 1.6. Удаление зуба позволяет улучшить опорожнение гнойного очага и способствует более быстрой ликвидации воспалительных явлений. С целью вскрытия гнойного очага проводится разрез слизистой оболочки параллельно переходной складке на всю длину инфильтрата до кости, на протяжении 2-3 зубов. Рану дренируют резиновой полоской. Проводятся ежедневные перевязки и лечение гнойной раны с использованием антисептических растворов Хлоргексидина.
5. Лечение кариеса и его осложнений.

3) Задача для самостоятельного разбора на занятии

Ситуационная задача.

Пациентка К., 50 лет, жалуется на постоянную безболезненную припухлость в боковых областях лица.

Анамнез: припухлость появилась около двух лет назад, ее появление больная ни с чем не связывает. Сухости во рту не отмечает, во время еды припухлость в размерах не изменяется.

Объективно: околоушные слюнные железы равномерно увеличены, имеют гладкую ровную поверхность, с подлежащими тканями не спаяны. Кожа над железами не изменена, открывание рта свободное, слизистая оболочка полости рта в цвете не изменена, увлажнена умеренно.

На сиалограмме отмечается увеличение размеров слюнных желез, уменьшение плотности железы, резкое сужение протоков III, IV порядка с сохранением ровности и четкости контуров протоков.

Контрольные вопросы.

1. Поставьте диагноз.

2. Какие дополнительные методы исследования необходимо провести.
3. Проведите дифференциальную диагностику.
4. Охарактеризуйте этапы плана лечения.
5. Меры профилактики, рекомендованные в указанном случае.

4. Задания для групповой работы.

1. Установка положения пациента и положения врача, света стоматологического светильника для обследования внешнего вида стоматологического пациента, особенности для обследования верхней и нижней челюсти с соблюдением эргономических принципов, техники безопасности, и санитарно-эпидемиологического режима (на Ординаторах).
2. Опрос пациента, выяснение жалоб, анамнеза заболевания, анамнеза жизни, общесоматического статуса, аллергологического анамнеза.
3. Осмотр внешнего вида больного. Определение степени открывания рта. Осмотр полости рта стоматологического больного с помощью стоматологического инструментария (шпатель, зеркало, пинцет).
4. Заполнение медицинской карты обследуемого стоматологического больного, постановка окончательного диагноза.

Самостоятельная внеаудиторная работа обучающихся по теме:

Задания для самостоятельной внеаудиторной работы ординаторов по указанной теме:

1) Ознакомиться с теоретическим материалом по теме занятия с использованием конспектов лекций, рекомендуемой учебной литературой.

2) Ответить на вопросы для самоконтроля:

1. Анатомо-топографические данные о слюнных железах. Строение и функции слюнных желез.
2. Современные представления об этиологии, патогенезе, клинике, диагностике, дифференциальной диагностике сиалоаденитов (воспаление слюнных желез), классификация.
3. Методы лечения сиалоаденитов (воспаление слюнных желез).

Рекомендуемая литература:

Основная:

1. Хирургическая стоматология : учебник. Под ред. Т. Г. Робустовой М. : "Медицина", 2010
2. Местное обезболивание в стоматологии, топографо-анатомическое обоснование способов его применения: учебное пособие. С.Н. Громова, Л.М. Железнов, И.В. Уразова и др. Киров: ФГБОУ ВО Кировский ГМУ Минздрава России, 2018

Дополнительная:

1. Хирургическая стоматология : учебник. Под ред. В. В. Афанасьева М. : ГЭОТАР-Медиа, 2016
2. Хирургия зубов и органов полости рта : руководство. Под ред. Ю. В. Ефимова М. : Мед. книга, 2010
3. Хирургическая стоматология и челюстно-лицевая хирургия : национальное рук. с компакт-диск Под ред. А. А. Кулакова М. : "ГЭОТАР-Медиа", 2010

Семинарское занятие 8.1: Этиология, клиника, лечение заболеваний и повреждений слюнных желез.

Цель: Изучить пороки развития слюнных желез, реактивно-дистрофические изменения слюнных желез (сиалоаденозы).

Задачи:

Рассмотреть: Пороки развития слюнных желез. Реактивно-дистрофические изменения слюнных желез (сиалоаденозы)..

Обучить: Опросу, осмотру хирургического пациента. Ведению медицинской документации.

Изучить: Классификацию, этиологию, клинику, диагностику, лечение пороков развития слюнных желез, реактивно-дистрофических изменений слюнных желез (сиалоаденозы).

Сформировать: Представление о пороках развития слюнных желез, реактивно-дистрофических изменениях слюнных желез (сиалоаденозы).

Обучающийся должен знать:

- структуру и критерии постановки диагноза по МКБ-10
- препараты для местной анестезии
- способы местной анестезии
- анатомо-топографические данные о слюнных железах. Строение и функции слюнных желез.
- современные представления об этиологии, патогенезе, клинике, диагностике, дифференциальной диагностике пороков развития слюнных желез, реактивно-дистрофических изменений слюнных желез (сиалоаденозы), классификация.
- методы лечения пороков развития слюнных желез, реактивно-дистрофических изменениях слюнных желез (сиалоаденозы).

Обучающийся должен уметь:

- Записать зубную формулу при осмотре пациента
- Выяснить жалобы, собрать анамнез заболевания и анамнез жизни пациента
- Оценить нуждаемость в стоматологическом лечении
- Поставить диагноз согласно МКБ-10
- Оценить показания к удалению зуба.

Обучающийся должен владеть навыками:

- Опроса и осмотра пациента
- Записи зубной формулы
- Проведения местной анестезии

Самостоятельная аудиторная работа обучающихся по теме:

1. Ответить на вопросы по теме занятия:

1. Анатомо-топографические данные о слюнных железах. Строение и функции слюнных желез.
2. Современные представления об этиологии, патогенезе, клинике, диагностике, дифференциальной диагностике пороков развития слюнных желез, реактивно-дистрофических изменений слюнных желез (сиалоаденозы), классификация.
3. Методы лечения пороков развития слюнных желез, реактивно-дистрофических изменениях слюнных желез (сиалоаденозы).

2. Практическая работа:

1) Разобрать клинический случай по истории болезни

2) Проверить свои знания с использованием тестового контроля:

1. При удалении одной большой слюнной железы сухость в полости рта:
 - а) присутствует всегда;
 - б) не развивается;
 - в) развивается при удалении поднижнечелюстной слюнной железы;
 - г) развивается при удалении околоушной слюнной железы;
 - д) развивается через год после удаления.
2. Сиалоаденоз развивается при общем заболевании:
 - а) гипертоническая болезнь;
 - б) простатит;
 - в) акромегалия;
 - г) дизентерия;
 - д) энтероколит.
3. Сиалоаденоз развивается на фоне заболеваний:
 - а) гипертонической болезни;
 - б) ожирения;
 - в) олигоменореи;
 - г) алкоголизма;
 - д) анорексии.
4. При сиалоаденозе в слюне определяется:
 - а) понижение содержания натрия и повышение - калия;
 - б) повышение уровня кальция, понижение - хлора;
 - в) повышение уровня кальция и хлора;
 - г) повышение уровня натрия, понижение - калия;
 - д) повышенное содержание уровня магния.
5. Термином «ранула» обозначались ретенционные кисты в области:
 - а) дна рта
 - б) щек
 - в) верхней губы
 - г) нижней губы
 - д) кончика языка
6. Нахождении островков и включений железистой ткани на необычных местах, вне железы, или в ненормальном расположении всей железы:
 - а) агенезия слюнной железы
 - б) дистопия слюнной железы
 - в) гипоплазия слюнной железы
 - г) атрезия выводных протоков слюнной железы

3. Решить ситуационные задачи:

1) Алгоритм разбора задачи:

- проанализировать данные представленные в задаче (жалобы и данные объективного обследования пациента);
- на основании клинических данных и методов дополнительного исследования сформулировать диагноз;
- какие дополнительные методы обследования необходимы для подтверждения диагноза;
- составьте план лечения.

2) Пример задачи с разбором по алгоритму

Пример ситуационной задачи.

Пациентка Ф. 19 лет жалуется на постоянную ноющую боль в области верхней челюсти справа, отдающую в ухо и висок, припухлость правой щеки, слабость, сонливость.

Развитие настоящего заболевания: более года в зубе 1.6 периодически возникала боль, которая самостоятельно проходила в течение 3-4 дней. Два дня назад вновь возникла сильная боль в зубе 1.6. Применяла тепловые процедуры: грелки, полоскания теплым раствором бикарбоната натрия. Боль в зубе 1.6 уменьшилась, но появилась припухлость правой щеки. В течение дня припухлость увеличилась, распространилась на подглазничную область и нижнее веко. Присоединилась боль в половине верхней челюсти.

Объективно: общее состояние больной удовлетворительное, температура тела 37,4 °С. Пульс 72 удара в минуту, хорошего наполнения и напряжения.

При осмотре: отёк мягких тканей подглазничной, щечной, скуловой областей и нижнего века справа. Носогубная складка справа сглажена, глазная щель сужена. Имеется гиперестезия кожи правой щеки. Поднижнечелюстные лимфатические узлы справа увеличены, подвижны, болезненны. Рот открывается свободно. Слизистая оболочка переходной складки и щеки в области верхних премоляров и моляров справа гиперемирована и отёчна. На слизистые щеки видны отпечатки коронок зубов. Переходная складка на уровне зубов 1.7, 1.6, 1.5, 1.4 сглажена. При пальпации в

этой области определяется плотный и болезненный инфильтрат, флюктуации нет. Язык влажный, покрыт желтоватым налетом. Коронковая часть зуба 1.6 полностью разрушена кариозным процессом, зуб слегка реагирует на перкуссию, неподвижен. Зубы 1.7, 1.5 - интактные, на перкуссию не реагируют, неподвижны.

Контрольные вопросы.

1. Поставьте диагноз.
2. Какие дополнительные методы исследования необходимо провести.
3. Проведите дифференциальную диагностику.
4. Охарактеризуйте этапы плана лечения.
5. Меры профилактики, рекомендованные в указанном случае.

Ответ на задачу.

1. Острый гнойный одонтогенный периостит правой верхней челюсти.
2. Рентгенологические методы диагностики.
3. Обострение хронического периодонтита, остеомиелит, абсцесс, флегмона.
4. Вскрытие поднадкостничного очага. Удаление зуба 1.6. Анестезия. Удаление зуба 1.6. Удаление зуба позволяет улучшить опорожнение гнойного очага и способствует более быстрой ликвидации воспалительных явлений. С целью вскрытия гнойного очага проводится разрез слизистой оболочки параллельно переходной складке на всю длину инфильтрата до кости, на протяжении 2-3 зубов. Рану дренируют резиновой полоской. Проводятся ежедневные перевязки и лечение гнойной раны с использованием антисептических растворов Хлоргексидина.
5. Лечение кариеса и его осложнений.

3) Задача для самостоятельного разбора на занятии

Ситуационная задача.

Пациентка М., 37 лет, жалуется на безболезненные припухания в боковых отделах лица.

Анамнез: припухания появились полгода назад, появление их ни с чем не связывает. Болевых ощущений не испытывает. При приеме пищи они не увеличиваются. Страдает инсулинозависимым сахарным диабетом.

Объективно: общее состояние удовлетворительное, температура тела 36,6 °С.

При осмотре: околоушные слюнные железы с двух сторон увеличены. При пальпации мягкоэластической консистенции, безболезненны. Остальные слюнные железы не увеличены. Открывание рта безболезненное. Из протоков слюнных желез выделяется достаточное количество прозрачного секрета.

На сиалограмме - тень паренхимы не определяется, имеет место незначительное сужение выводных протоков.

Контрольные вопросы.

1. Поставьте диагноз.
2. Какие дополнительные методы исследования необходимо провести.
3. Проведите дифференциальную диагностику.
4. Охарактеризуйте этапы плана лечения.
5. Меры профилактики, рекомендованные в указанном случае.

4. Задания для групповой работы.

Заслушать подготовленную презентацию на тему:

1. Клиническая картина пороков развития слюнных желез, реактивно-дистрофических изменениях слюнных желез (сиалоаденозы).

Самостоятельная внеаудиторная работа обучающихся по теме:

Задания для самостоятельной внеаудиторной работы ординаторов по указанной теме:

1) Ознакомиться с теоретическим материалом по теме занятия с использованием конспектов лекций, рекомендуемой учебной литературой.

2) Ответить на вопросы для самоконтроля:

1. Анатомо-топографические данные о слюнных железах. Строение и функции слюнных желез.
2. Современные представления об этиологии, патогенезе, клинике, диагностике, дифференциальной диагностике пороков развития слюнных желез, реактивно-дистрофических изменений слюнных желез (сиалоаденозы), классификация.
3. Методы лечения пороков развития слюнных желез, реактивно-дистрофических изменениях слюнных желез (сиалоаденозы).

3) Проверить свои знания с использованием тестового контроля:

1. При удалении одной большой слюнной железы сухость в полости рта:
 - а) присутствует всегда;
 - б) не развивается;
 - в) развивается при удалении поднижнечелюстной слюнной железы;
 - г) развивается при удалении околоушной слюнной железы;
 - д) развивается через год после удаления.
2. Сиалоаденоз развивается при общем заболевании:
 - а) гипертоническая болезнь;
 - б) простатит;
 - в) акромегалия;
 - г) дизентерия;
 - д) энтероколит.
3. Сиалоаденоз развивается на фоне заболеваний:
 - а) гипертонической болезни;
 - б) ожирения;
 - в) олигоменореи;
 - г) алкоголизма;

- д) анорексии.
4. При сиаладенозе в слюне определяется:
- понижение содержания натрия и повышение - калия;
 - повышение уровня кальция, понижение - хлора;
 - повышение уровня кальция и хлора;
 - повышение уровня натрия, понижение - калия;
 - повышенное содержание уровня магния.
5. Термином «ранула» обозначались ретенционные кисты в области:
- дна рта
 - щек
 - верхней губы
 - нижней губы
 - кончика языка
6. Нахождении островков и включений железистой ткани на необычных местах, вне железы, или в ненормальном расположении всей железы:
- агенезия слюнной железы
 - дистопия слюнной железы
 - гипоплазия слюнной железы
 - атрезия выводных протоков слюнной железы

4) *Подготовить презентацию на тему:*

Клиническая картина пороков развития слюнных желез, реактивно-дистрофических изменениях слюнных желез (сиалоаденозы).

Рекомендуемая литература:

Основная:

- Хирургическая стоматология : учебник. Под ред. Т. Г. Робустовой М. : "Медицина", 2010
- Местное обезболивание в стоматологии, топографо-анатомическое обоснование способов его применения: учебное пособие. С.Н. Громова, Л.М. Железнов, И.В. Уразова и др. Киров: ФГБОУ ВО Кировский ГМУ Минздрава России, 2018

Дополнительная:

- Хирургическая стоматология : учебник. Под ред. В. В. Афанасьева М. : ГЭОТАР-Медиа, 2016
- Хирургия зубов и органов полости рта : руководство. Под ред. Ю. В. Ефимова М. : Мед. книга, 2010
- Хирургическая стоматология и челюстно-лицевая хирургия : национальное рук. с компакт-диском Под ред. А. А. Кулакова М. : "ГЭОТАР-Медиа", 2010

Семинарское занятие 8.2: Этиология, клиника, лечение сиаладенита.

Цель: Изучить сиаладенит (воспаление слюнных желез). Острое и хроническое воспаление.

Задачи:

Рассмотреть: Сиаладенит (воспаление слюнных желез). Острое и хроническое воспаление.

Обучить: Опросу, осмотру хирургического пациента. Ведению медицинской документации.

Изучить: Классификацию, этиологию, клинику, диагностику, лечение сиаладенитов (воспаление слюнных желез).

Сформировать: Представление о сиаладенитах (воспаление слюнных желез).

Обучающийся должен знать:

- структуру и критерии постановки диагноза по МКБ-10
- препараты для местной анестезии
- способы местной анестезии
- анатомо-топографические данные о слюнных железах. Строение и функции слюнных желез.
- современные представления об этиологии, патогенезе, клинике, диагностике, дифференциальной диагностике сиаладенитов (воспаление слюнных желез), классификация.
- методы лечения сиаладенитов (воспаление слюнных желез).

Обучающийся должен уметь:

- Записать зубную формулу при осмотре пациента
- Выяснить жалобы, собрать анамнез заболевания и анамнез жизни пациента
- Оценить нуждаемость в стоматологическом лечении
- Поставить диагноз согласно МКБ-10
- Оценить показания к удалению зуба.

Обучающийся должен владеть навыками:

- Опроса и осмотра пациента
- Записи зубной формулы
- Проведения местной анестезии

Самостоятельная аудиторная работа обучающихся по теме:

1. Ответить на вопросы по теме занятия:

- Анатомо-топографические данные о слюнных железах. Строение и функции слюнных желез.
- Современные представления об этиологии, патогенезе, клинике, диагностике, дифференциальной диагностике сиаладенитов (воспаление слюнных желез), классификация.
- Методы лечения сиаладенитов (воспаление слюнных желез).

2. Практическая работа:

- Разобрать клинический случай по истории болезни.
- Проверить свои знания с использованием тестового контроля:
 - В начальной стадии интерстициального сиаладенита на сиалограмме:

- а) паренхима железы не определяется, расширение протоков;
 - б) дефект наполнения в паренхиме;
 - в) полости 0 2-3 мм;
 - г) неравномерность изображения паренхимы железы; сужение протоков III-V порядка;
 - д) паренхима железы нечеткая, округлые единичные полости 0 1-2 мм.
2. В клинически выраженной стадии интерстициального сиаладенита на сиалограмме:
- а) паренхима не определена, все протоки железы сужены, в отдельных участках прерывисты, имеют неровные контуры;
 - б) плотность паренхимы уменьшена, резко сужены протоки II-IV порядков, контуры протоков ровные и четкие;
 - в) большое количество полостей 0 2-3 мм, паренхима и протоки III-V порядков не определяются;
 - г) значительное расширение главного выводного протока;
 - д) округлые единичные полости 0 1-2 мм, паренхима железы нечеткая.
3. При сиалометрии в начальной стадии интерстициального сиаладенита секреция:
- а) находится в пределах нормы;
 - б) уменьшена до нижних границ нормы;
 - в) снижается значительно;
 - г) отсутствует.
4. В начальной стадии паренхиматозного сиаладенита на сиалограмме:
- а) паренхима и протоки железы не изменены, единичные, мелкие полости 0 1-2 мм;
 - б) расширение и деформация протоков;
 - в) все протоки железы сужены, в отдельных участках прерывисты, имеют неровные контуры;
 - г) в области главного протока участки сужения чередуются с участками расширения;
 - д) видны дефекты наполнения.
5. Увеличенная околоушная слюнная железа тестовидной консистенции с гладкой ровной поверхностью характерна для:
- а) паренхиматозного сиаладенита;
 - б) протокового сиаладенита;
 - в) слюннно-каменной болезни;
 - г) интерстициального сиаладенита.
6. Формы хронического сиаладенита (несколько ответов):
- а) интерстициальный;
 - б) протоковый;
 - в) эпидемический;
 - г) паренхиматозный;
 - д) контактный.
7. В поздней стадии хронического интерстициального паротита пациенты жалуются на (несколько ответов):
- а) постоянное безболезненное припухание в боковых отделах лица;
 - б) слабость, снижение работоспособности;
 - в) снижение слуха;
 - г) интенсивную боль;
 - д) сухость во рту.

3. Решить ситуационные задачи:

1) Алгоритм разбора задачи:

- проанализировать данные представленные в задаче (жалобы и данные объективного обследования пациента);
- на основании клинических данных и методов дополнительного исследования сформулировать диагноз;
- какие дополнительные методы обследования необходимы для подтверждения диагноза;
- составьте план лечения.

2) Пример задачи с разбором по алгоритму

Пример ситуационной задачи.

Пациентка Ф. 19 лет жалуется на постоянную ноющую боль в области верхней челюсти справа, отдающую в ухо и висок, припухлость правой щеки, слабость, сонливость.

Развитие настоящего заболевания: более года в зубе 1.6 периодически возникала боль, которая самостоятельно проходила в течение 3-4 дней. Два дня назад вновь возникла сильная боль в зубе 1.6. Применяла тепловые процедуры: грелки, полоскания теплым раствором бикарбоната натрия. Боль в зубе 1.6 уменьшилась, но появилась припухлость правой щеки. В течение дня припухлость увеличилась, распространилась на подглазничную область и нижнее веко. Присоединилась боль в половине верхней челюсти.

Объективно: общее состояние больной удовлетворительное, температура тела 37,4 °С. Пульс 72 удара в минуту, хорошего наполнения и напряжения.

При осмотре: отёк мягких тканей подглазничной, щечной, скуловой областей и нижнего века справа. Носогубная складка справа сглажена, глазная щель сужена. Имеется гиперестезия кожи правой щеки. Поднижнечелюстные лимфатические узлы справа увеличены, подвижны, болезненны. Рот открывается свободно. Слизистая оболочка переходной складки и щеки в области верхних премоляров и моляров справа гиперемирована и отёчна. На слизистые щеки видны отпечатки коронок зубов. Переходная складка на уровне зубов 1.7, 1.6, 1.5, 1.4 сглажена. При пальпации в этой области определяется плотный и болезненный инфильтрат, флюктуации нет. Язык влажный, покрыт желтоватым налётом. Коронковая часть зуба 1.6 полностью разрушена кариозным процессом, зуб слегка реагирует на перкуссию, неподвижен. Зубы 1.7, 1.5 - интактные, на перкуссию не реагируют, неподвижны.

Контрольные вопросы.

1. Поставьте диагноз.
2. Какие дополнительные методы исследования необходимо провести.

3. Проведите дифференциальную диагностику.
4. Охарактеризуйте этапы плана лечения.
5. Меры профилактики, рекомендованные в указанном случае.

Ответ на задачу.

1. Острый гнойный одонтогенный периостит правой верхней челюсти.
2. Рентгенологические методы диагностики.
3. Обострение хронического периодонтита, остеомиелит, абсцесс, флегмона.
4. Вскрытие поднадкостничного очага. Удаление зуба 1.6. Анестезия. Удаление зуба 1.6. Удаление зуба позволяет улучшить опорожнение гнойного очага и способствует более быстрой ликвидации воспалительных явлений. С целью вскрытия гнойного очага проводится разрез слизистой оболочки параллельно переходной складке на всю длину инфильтрата до кости, на протяжении 2-3 зубов. Рану дренируют резиновой полоской.

Проводятся ежедневные перевязки и лечение гнойной раны с использованием антисептических растворов Хлоргексидина.

5. Лечение кариеса и его осложнений.

3) Задача для самостоятельного разбора на занятии

Ситуационная задача.

Пациентка К., 50 лет, жалуется на постоянную безболезненную припухлость в боковых областях лица.

Анамнез: припухлость появилась около двух лет назад, ее появление больная ни с чем не связывает. Сухости во рту не отмечает, во время еды припухлость в размерах не изменяется.

Объективно: околоушные слюнные железы равномерно увеличены, имеют гладкую ровную поверхность, с подлежащими тканями не спаяны. Кожа над железами не изменена, открывание рта свободное, слизистая оболочка полости рта в цвете не изменена, увлажнена умеренно.

На сиалограмме отмечается увеличение размеров слюнных желез, уменьшение плотности железы, резкое сужение протоков III, IV порядка с сохранением ровности и четкости контуров протоков.

Контрольные вопросы.

1. Поставьте диагноз.
2. Какие дополнительные методы исследования необходимо провести.
3. Проведите дифференциальную диагностику.
4. Охарактеризуйте этапы плана лечения.
5. Меры профилактики, рекомендованные в указанном случае.

4. Задания для групповой работы.

Заслушать подготовленную презентацию на тему:

Клиническая картина, диагностика, лечение сиаладенитов

Самостоятельная внеаудиторная работа обучающихся по теме:

Задания для самостоятельной внеаудиторной работы ординаторов по указанной теме:

1) *Ознакомиться с теоретическим материалом по теме занятия с использованием конспектов лекций, рекомендуемой учебной литературы.*

2) *Ответить на вопросы для самоконтроля:*

1. Анатомо-топографические данные о слюнных железах. Строение и функции слюнных желез.
2. Современные представления об этиологии, патогенезе, клинике, диагностике, дифференциальной диагностике сиаладенитов (воспаление слюнных желез), классификация.
3. Методы лечения сиаладенитов (воспаление слюнных желез).

3) *Проверить свои знания с использованием тестового контроля:*

1. В начальной стадии интерстициального сиаладенита на сиалограмме:
 - а) паренхима железы не определяется, расширение протоков;
 - б) дефект наполнения в паренхиме;
 - в) полости 0 2-3 мм;
 - г) неравномерность изображения паренхимы железы; сужение протоков III-V порядка;
 - д) паренхима железы нечеткая, округлые единичные полости 0 1-2 мм.
2. В клинически выраженной стадии интерстициального сиаладенита на сиалограмме:
 - а) паренхима не определится, все протоки железы сужены, в отдельных участках прерывисты, имеют неровные контуры;
 - б) плотность паренхимы уменьшена, резко сужены протоки II-IV порядков, контуры протоков ровные и четкие;
 - в) большое количество полостей 0 2-3 мм, паренхима и протоки III-V порядков не определяются;
 - г) значительное расширение главного выводного протока;
 - д) округлые единичные полости 0 1-2 мм, паренхима железы нечеткая.
3. При сиалометрии в начальной стадии интерстициального сиаладенита секреция:
 - а) находится в пределах нормы;
 - б) уменьшена до нижних границ нормы;
 - в) снижается значительно;
 - г) отсутствует.
4. В начальной стадии паренхиматозного сиаладенита на сиалограмме:
 - а) паренхима и протоки железы не изменены, единичные, мелкие полости 0 1-2 мм;
 - б) расширение и деформация протоков;
 - в) все протоки железы сужены, в отдельных участках прерывисты, имеют неровные контуры;
 - г) в области главного протока участки сужения чередуются с участками расширения;
 - д) видны дефекты наполнения.
5. Увеличенная околоушная слюнная железа тестовидной консистенции с гладкой ровной поверхностью характерна для:

- а) паренхиматозного сиаладенита;
 - б) протокового сиаладенита;
 - в) слюнно-каменной болезни;
 - г) интерстициального сиаладенита.
6. Формы хронического сиаладенита (несколько ответов):
- а) интерстициальный;
 - б) протоковый;
 - в) эпидемический;
 - г) паренхиматозный;
 - д) контактный.
7. В поздней стадии хронического интерстициального паротита пациенты жалуются на (несколько ответов):
- а) постоянное безболезненное припухание в боковых отделах лица;
 - б) слабость, снижение работоспособности;
 - в) снижение слуха;
 - г) интенсивную боль;
 - д) сухость во рту.

4) Подготовить презентацию на тему:

Клиническая картина, диагностика, лечение сиаладенитов.

Рекомендуемая литература:

Основная:

1. Хирургическая стоматология : учебник. Под ред. Т. Г. Робустовой М. : "Медицина", 2010
2. Местное обезболивание в стоматологии, топографо-анатомическое обоснование способов его применения: учебное пособие. С.Н. Громова, Л.М. Железнов, И.В. Уразова и др. Киров: ФГБОУ ВО Кировский ГМУ Минздрава России, 2018

Дополнительная:

1. Хирургическая стоматология : учебник. Под ред. В. В. Афанасьева М. : ГЭОТАР-Медиа, 2016
2. Хирургия зубов и органов полости рта : руководство. Под ред. Ю. В. Ефимова М. : Мед. книга, 2010
3. Хирургическая стоматология и челюстно-лицевая хирургия : национальное рук. с компакт-диском Под ред. А. А. Кулакова М. : "ГЭОТАР-Медиа", 2010

Раздел 9 Заболевания и поражения нервов лица и челюстей.

Практическое занятие 9.1: Поражения тройничного нерва, языкоглоточного нерва.

Цель: Изучить поражения тройничного нерва, языкоглоточного нерва.

Задачи:

Рассмотреть: Поражения тройничного нерва, языкоглоточного нерва.

Обучить: Опросу, осмотру хирургического пациента. Ведению медицинской документации.

Изучить: Этиологию, клинику, диагностику, лечение поражения тройничного нерва, языкоглоточного нерва

Сформировать: Представление о поражении тройничного нерва, языкоглоточного нерва.

Обучающийся должен знать:

- структуру и критерии постановки диагноза по МКБ-10
- препараты для местной анестезии
- способы местной анестезии
- анатомо-топографические данные о тройничном и языкоглоточном нервах. Строение и функции тройничного и языкоглоточного нервов.
- современные представления об этиологии, патогенезе, клинике, диагностике, дифференциальной диагностике тройничного и языкоглоточного нервов.
- методы лечения тройничного и языкоглоточного нервов.

Обучающийся должен уметь:

- Записать зубную формулу при осмотре пациента
- Выяснить жалобы, собрать анамнез заболевания и анамнез жизни пациента
- Оценить нуждаемость в стоматологическом лечении
- Поставить диагноз согласно МКБ-10
- Оценить показания к удалению зуба.

Обучающийся должен владеть навыками:

- Опроса и осмотра пациента
- Записи зубной формулы
- Проведения местной анестезии

Самостоятельная аудиторная работа обучающихся по теме:

1. Ответить на вопросы по теме занятия:

1. Анатомо-топографические данные о тройничном и языкоглоточном нервах. Строение и функции тройничного и языкоглоточного нервов.
2. Современные представления об этиологии, патогенезе, клинике, диагностике, дифференциальной диагностике тройничного и языкоглоточного нервов.
3. Методы лечения тройничного и языкоглоточного нервов.

2. Практическая работа.

- 1) Освоить манипуляции:
 - Провести стоматологический осмотр.
 - Собрать анамнез

- Записать карту стоматологического осмотра.
- 2) Цель работы:
 - Научиться проводить обследование
- 3) Методика проведения работы (алгоритм освоения навыка):
 - Провести осмотр пациента
 - Записать зубную формулу
- 4) Результаты:
 - Произвести запись в амбулаторной карте форма 043/У
- 5) Выводы:

3. Решить ситуационные задачи:

1) Алгоритм разбора задачи:

- проанализировать данные представленные в задаче (жалобы и данные объективного обследования пациента);
- на основании клинических данных и методов дополнительного исследования сформулировать диагноз;
- какие дополнительные методы обследования необходимы для подтверждения диагноза;
- составьте план лечения.

2) Пример задачи с разбором по алгоритму

Пример ситуационной задачи.

Пациентка Ф. 19 лет жалуется на постоянную ноющую боль в области верхней челюсти справа, отдающую в ухо и висок, припухлость правой щеки, слабость, сонливость.

Развитие настоящего заболевания: более года в зубе 1.6 периодически возникала боль, которая самостоятельно проходила в течение 3-4 дней. Два дня назад вновь возникла сильная боль в зубе 1.6. Применяла тепловые процедуры: грелки, полоскания теплым раствором бикарбоната натрия. Боль в зубе 1.6 уменьшилась, но появилась припухлость правой щеки. В течение дня припухлость увеличилась, распространилась на подглазничную область и нижнее веко. Присоединилась боль в половине верхней челюсти.

Объективно: общее состояние больной удовлетворительное, температура тела 37,4 °С. Пульс 72 удара в минуту, хорошего наполнения и напряжения.

При осмотре: отёк мягких тканей подглазничной, щечной, скуловой областей и нижнего века справа. Носогубная складка справа сглажена, глазная щель сужена. Имеется гиперестезия кожи правой щеки. Поднижнечелюстные лимфатические узлы справа увеличены, подвижны, болезненны. Рот открывается свободно. Слизистая оболочка переходной складки и щеки в области верхних премоляров и моляров справа гиперемирована и отёчна. На слизистые щеки видны отпечатки коронок зубов. Переходная складка на уровне зубов 1.7, 1.6, 1.5, 1.4 сглажена. При пальпации в этой области определяется плотный и болезненный инфильтрат, флюктуация нет. Язык влажный, покрыт желтоватым налётом. Коронковая часть зуба 1.6 полностью разрушена кариозным процессом, зуб слегка реагирует на перкуссию, неподвижен. Зубы 1.7, 1.5 - интактные, на перкуссию не реагируют, неподвижны.

Контрольные вопросы.

1. Поставьте диагноз.
2. Какие дополнительные методы исследования необходимо провести.
3. Проведите дифференциальную диагностику.
4. Охарактеризуйте этапы плана лечения.
5. Меры профилактики, рекомендованные в указанном случае.

Ответ на задачу.

1. Острый гнойный одонтогенный периостит правой верхней челюсти.
2. Рентгенологические методы диагностики.
3. Обострение хронического периодонтита, остеомиелит, абсцесс, флегмона.
4. Вскрытие поднадкостничного очага. Удаление зуба 1.6. Анестезия. Удаление зуба 1.6. Удаление зуба позволяет улучшить опорожнение гнойного очага и способствует более быстрой ликвидации воспалительных явлений. С целью вскрытия гнойного очага проводится разрез слизистой оболочки параллельно переходной складке на всю длину инфильтрата до кости, на протяжении 2-3 зубов. Рану дренируют резиновой полоской. Проводятся ежедневные перевязки и лечение гнойной раны с использованием антисептических растворов Хлоргексидина.
5. Лечение кариеса и его осложнений.

3) Задача для самостоятельного разбора на занятии

Ситуационная задача.

Больной 60 лет обратился в клинику с жалобами на приступообразные боли в левой половине лица, возникающие при прикосновении к левой щеке рукой, полотенцем, одеждой, при пережёвывании пищи, продолжающиеся в течение 3-4 секунд. Возникающие боли жгучего характера, распространяются в висок, затылок.

Из анамнеза выяснено, что два месяца назад перенёс ОРВИ с высокой температурой, через две недели после начала ОРВИ возник первый приступ боли в левой половине лица продолжительностью 1-2 секунды, затем приступы стали длиться 3-4 секунды. К врачу обратился впервые. Из перенесённых заболеваний указывает на детские инфекции, простудные заболевания. Общее состояние удовлетворительное.

Объективно: лицо несколько асимметрично за счёт отечности левой половины. Пальпация точек выхода II-й (инфраорбитальное отверстие) и III-й (ментальное отверстие) ветвей тройничного нерва на лицо более болезненна слева. При пальпации щёчной области слева начинался приступ боли длительностью 3 секунды. При осмотре полости рта отмечается наличие мягкого налёта на зубах верхней и нижней челюстях, сколы металлокерамических коронок 1.4, 1.5, 1.6 зубов на вестибулярных и жевательных поверхностях, при пальпации места сколов имеют острые края.

Контрольные вопросы.

1. Поставьте диагноз.
2. Какие дополнительные методы исследования необходимо провести.
3. Проведите дифференциальную диагностику.
4. Охарактеризуйте этапы плана лечения.
5. Меры профилактики, рекомендованные в указанном случае.

4. Задания для групповой работы.

1. Установка положения пациента и положения врача, света стоматологического светильника для обследования внешнего вида стоматологического пациента, особенности для обследования верхней и нижней челюсти с соблюдением эргономических принципов, техники безопасности, и санитарно-эпидемиологического режима (на Ординаторах).
2. Опрос пациента, выяснение жалоб, анамнеза заболевания, анамнеза жизни, общесоматического статуса, аллергологического анамнеза.
3. Осмотр внешнего вида больного. Определение степени открывания рта. Осмотр полости рта стоматологического больного с помощью стоматологического инструментария (шпатель, зеркало, пинцет).
4. Заполнение медицинской карты обследуемого стоматологического больного, постановка окончательного диагноза.

Самостоятельная внеаудиторная работа обучающихся по теме:

Задания для самостоятельной внеаудиторной работы ординаторов по указанной теме:

1) *Ознакомиться с теоретическим материалом по теме занятия с использованием конспектов лекций, рекомендуемой учебной литературы.*

2) *Ответить на вопросы для самоконтроля:*

1. Анатомо-топографические данные о тройничном и языкоглоточном нервах. Строение и функции тройничного и языкоглоточного нервов.
2. Современные представления об этиологии, патогенезе, клинике, диагностике, дифференциальной диагностике тройничного и языкоглоточного нервов.
3. Методы лечения тройничного и языкоглоточного нервов.

Рекомендуемая литература:

Основная:

1. Хирургическая стоматология : учебник. Под ред. Т. Г. Робустовой М. : "Медицина", 2010
2. Местное обезболивание в стоматологии, топографо-анатомическое обоснование способов его применения: учебное пособие. С.Н. Громова, Л.М. Железнов, И.В. Уразова и др. Киров: ФГБОУ ВО Кировский ГМУ Минздрава России, 2018

Дополнительная:

1. Хирургическая стоматология : учебник. Под ред. В. В. Афанасьева М. : ГЭОТАР-Медиа, 2016
2. Хирургия зубов и органов полости рта : руководство. Под ред. Ю. В. Ефимова М. : Мед. книга, 2010
3. Хирургическая стоматология и челюстно-лицевая хирургия : национальное рук. с компакт-диском Под ред. А. А. Кулакова М. : "ГЭОТАР-Медиа", 2010

Практическое занятие 9.2: Паралич мимических мышц.

Цель: Изучить паралич мимических мышц.

Задачи:

Рассмотреть: Паралич мимических мышц.

Обучить: Опросу, осмотру хирургического пациента. Ведению медицинской документации.

Изучить: Этиологию, клинику, диагностику, лечение паралича мимических мышц. **Сформировать:** Представление о параличе мимических мышц.

Обучающийся должен знать:

- структуру и критерии постановки диагноза по МКБ-10
- препараты для местной анестезии
- способы местной анестезии
- анатомо-топографические данные о мимических мышцах. Строение и функции мимических мышц..
- современные представления об этиологии, патогенезе, клинике, диагностике, дифференциальной диагностике паралича мимических мышц.
- методы лечения паралича мимических мышц.

Обучающийся должен уметь:

- Записать зубную формулу при осмотре пациента
- Выяснить жалобы, собрать анамнез заболевания и анамнез жизни пациента
- Оценить нуждаемость в стоматологическом лечении
- Поставить диагноз согласно МКБ-10
- Оценить показания к удалению зуба.

Обучающийся должен владеть навыками:

- Опроса и осмотра пациента
- Записи зубной формулы
- Проведения местной анестезии

Самостоятельная аудиторная работа обучающихся по теме:

1. Ответить на вопросы по теме занятия:

1. Анатомо-топографические данные о мимических мышцах. Строение и функции мимических мышц
2. Современные представления об этиологии, патогенезе, клинике, диагностике, дифференциальной

диагностике паралича мимических мышц.
3. Методы лечения паралича мимических мышц.

2. Практическая работа.

- 1) Освоить манипуляции:
 - Провести стоматологический осмотр.
 - Собрать анамнез
 - Записать карту стоматологического осмотра.
- 2) Цель работы:
 - Научиться проводить обследование
- 3) Методика проведения работы (алгоритм освоения навыка):
 - Провести осмотр пациента
 - Записать зубную формулу
- 4) Результаты:
 - Произвести запись в амбулаторной карте форма 043У
- 5) Выводы:

3. Решить ситуационные задачи:

1) Алгоритм разбора задачи:

- проанализировать данные представленные в задаче (жалобы и данные объективного обследования пациента);
- на основании клинических данных и методов дополнительного исследования сформулировать диагноз;
- какие дополнительные методы обследования необходимы для подтверждения диагноза;
- составьте план лечения.

2) Пример задачи с разбором по алгоритму

Пример ситуационной задачи.

Пациентка Ф. 19 лет жалуется на постоянную ноющую боль в области верхней челюсти справа, отдающую в ухо и висок, припухлость правой щеки, слабость, сонливость.

Развитие настоящего заболевания: более года в зубе 1.6 периодически возникала боль, которая самостоятельно проходила в течение 3-4 дней. Два дня назад вновь возникла сильная боль в зубе 1.6. Применяла тепловые процедуры: грелки, полоскания теплым раствором бикарбоната натрия. Боль в зубе 1.6 уменьшилась, но появилась припухлость правой щеки. В течение дня припухлость увеличилась, распространилась на подглазничную область и нижнее веко. Присоединилась боль в половине верхней челюсти.

Объективно: общее состояние больной удовлетворительное, температура тела 37,4 °С. Пульс 72 удара в минуту, хорошего наполнения и напряжения.

При осмотре: отёк мягких тканей подглазничной, щечной, скуловой областей и нижнего века справа. Носогубная складка справа сглажена, глазная щель сужена. Имеется гиперестезия кожи правой щеки. Поднижнечелюстные лимфатические узлы справа увеличены, подвижны, болезненны. Рот открывается свободно. Слизистая оболочка переходной складки и щеки в области верхних премоляров и моляров справа гиперемирована и отёчна. На слизистые щеки видны отпечатки коронок зубов. Переходная складка на уровне зубов 1.7, 1.6, 1.5, 1.4 сглажена. При пальпации в этой области определяется плотный и болезненный инфильтрат, флюктуации нет. Язык влажный, покрыт желтоватым налётом. Коронковая часть зуба 1.6 полностью разрушена кариозным процессом, зуб слегка реагирует на перкуссию, неподвижен. Зубы 1.7, 1.5 - интактные, на перкуссию не реагируют, неподвижны.

Контрольные вопросы.

1. Поставьте диагноз.
2. Какие дополнительные методы исследования необходимо провести.
3. Проведите дифференциальную диагностику.
4. Охарактеризуйте этапы плана лечения.
5. Меры профилактики, рекомендованные в указанном случае.

Ответ на задачу.

1. Острый гнойный одонтогенный периостит правой верхней челюсти.
2. Рентгенологические методы диагностики.
3. Обострение хронического периодонтита, остеомиелит, абсцесс, флегмона.
4. Вскрытие поднадкостничного очага. Удаление зуба 1.6. Анестезия. Удаление зуба 1.6. Удаление зуба позволяет улучшить опорожнение гнойного очага и способствует более быстрой ликвидации воспалительных явлений. С целью вскрытия гнойного очага проводится разрез слизистой оболочки параллельно переходной складке на всю длину инфильтрата до кости, на протяжении 2-3 зубов. Рану дренируют резиновой полоской. Проводятся ежедневные перевязки и лечение гнойной раны с использованием антисептических растворов Хлоргексидина.
5. Лечение кариеса и его осложнений.

3) Задача для самостоятельного разбора на занятии

Ситуационная задача.

У больного наблюдается поражение справа: опущен угол рта, сглажена носогубная складка, рот перекошен влево, расширена глазная щель, лагофтальм, не наморщивается лоб на этой стороне, симптом Белла. Слезотечение из правого глаза. Слух и вкус сохранены.

Контрольные вопросы.

1. Поставьте диагноз.
2. Какие дополнительные методы исследования необходимо провести.
3. Проведите дифференциальную диагностику.
4. Охарактеризуйте этапы плана лечения.
5. Меры профилактики, рекомендованные в указанном случае.

4. Задания для групповой работы.

1. Установка положения пациента и положения врача, света стоматологического светильника для обследования внешнего вида стоматологического пациента, особенности для обследования верхней и нижней челюсти с соблюдением эргономических принципов, техники безопасности, и санитарно-эпидемиологического режима (на Ординаторах).
2. Опрос пациента, выяснение жалоб, анамнеза заболевания, анамнеза жизни, общесоматического статуса, аллергологического анамнеза.
3. Осмотр внешнего вида больного. Определение степени открывания рта. Осмотр полости рта стоматологического больного с помощью стоматологического инструментария (шпатель, зеркало, пинцет).
4. Заполнение медицинской карты обследуемого стоматологического больного, постановка окончательного диагноза.

Самостоятельная внеаудиторная работа обучающихся по теме:

Задания для самостоятельной внеаудиторной работы ординаторов по указанной теме:

1) Ознакомиться с теоретическим материалом по теме занятия с использованием конспектов лекций, рекомендуемой учебной литературой.

2) Ответить на вопросы для самоконтроля:

1. Анатомо-топографические данные о мимических мышцах. Строение и функции мимических мышц
2. Современные представления об этиологии, патогенезе, клинике, диагностике, дифференциальной диагностике паралича мимических мышц.
3. Методы лечения паралича мимических мышц.

Рекомендуемая литература:

Основная:

1. Хирургическая стоматология : учебник. Под ред. Т. Г. Робустовой М. : "Медицина", 2010
2. Местное обезболивание в стоматологии, топографо-анатомическое обоснование способов его применения: учебное пособие. С.Н. Громова, Л.М. Железнов, И.В. Уразова и др. Киров: ФГБОУ ВО Кировский ГМУ Минздрава России, 2018

Дополнительная:

1. Хирургическая стоматология : учебник. Под ред. В. В. Афанасьева М. : ГЭОТАР-Медиа, 2016
2. Хирургия зубов и органов полости рта : руководство. Под ред. Ю. В. Ефимова М. : Мед. книга, 2010
3. Хирургическая стоматология и челюстно-лицевая хирургия : национальное рук. с компакт-диском Под ред. А. А. Кулакова М. : "ГЭОТАР-Медиа", 2010

Семинарское занятие 9.1: Этиология, клиника, лечение поражений тройничного нерва, языкоглоточного нерва.

Цель: Изучить поражения тройничного нерва, языкоглоточного нерва.

Задачи:

Рассмотреть: Поражения тройничного нерва, языкоглоточного нерва.

Обучить: Опросу, осмотру хирургического пациента. Ведению медицинской документации.

Изучить: Этиологию, клинику, диагностику, лечение поражения тройничного нерва, языкоглоточного нерва.

Сформировать: Представление о поражении тройничного нерва, языкоглоточного нерва.

Обучающийся должен знать:

- структуру и критерии постановки диагноза по МКБ-10
- препараты для местной анестезии
- способы местной анестезии
- анатомо-топографические данные о тройничном и языкоглоточном нервах. Строение и функции тройничного и языкоглоточного нервов.
- современные представления об этиологии, патогенезе, клинике, диагностике, дифференциальной диагностике тройничного и языкоглоточного нервов.
- методы лечения тройничного и языкоглоточного нервов.

Обучающийся должен уметь:

- Записать зубную формулу при осмотре пациента
- Выяснить жалобы, собрать анамнез заболевания и анамнез жизни пациента
- Оценить необходимость в стоматологическом лечении
- Поставить диагноз согласно МКБ-10
- Оценить показания к удалению зуба.

Обучающийся должен владеть навыками:

- Опроса и осмотра пациента
- Записи зубной формулы
- Проведения местной анестезии

Самостоятельная аудиторная работа обучающихся по теме:

1. Ответить на вопросы по теме занятия:

1. Анатомо-топографические данные о тройничном и языкоглоточном нервах. Строение и функции тройничного и языкоглоточного нервов.
2. Современные представления об этиологии, патогенезе, клинике, диагностике, дифференциальной диагностике тройничного и языкоглоточного нервов.
3. Методы лечения тройничного и языкоглоточного нервов.

2. Практическая работа:

- 1) Разобрать клинический случай по истории болезни.
- 2) Проверить свои знания с использованием тестового контроля:
 1. Характерный признак невралгии тройничного нерва

- а) приступообразные боли в одной половине лица
 - б) ригидность затылочных мышц
 - в) рвота
 - г) отсутствие складок на лбу при поднимании бровей
2. Приступообразные боли в одной половине лица, иногда со слезотечением, выделением слизи из носа, слюнотечением, возникают при
- а) неврите лицевого нерва
 - б) невралгии тройничного нерва
 - в) шейном остеохондрозе
 - г) опухоли головного мозга
3. Основным проявлением неврита лицевого нерва является:
- а) боли в лице;
 - б) перекос лица;
 - в) снижение чувствительности;
 - г) гиперемия лица
4. Для невралгии языкоглоточного нерва характерны (может быть несколько ответов):
- а) приступы стреляющих болей в корне языка
 - б) приступы стреляющих болей в миндалинах
 - в) наличие курковых зон в корне языка
 - г) наличие курковых зон на лице
 - д) нарушение вкуса на кончике языка
5. Невралгия языкоглоточного нерва
- а) синдром Сикара
 - б) синдром Можето
 - в) синдром Сикара-Робино
 - г) синдром Сикара-Можето

3. Решить ситуационные задачи:

1) Алгоритм разбора задачи:

- проанализировать данные представленные в задаче (жалобы и данные объективного обследования пациента);
- на основании клинических данных и методов дополнительного исследования сформулировать диагноз;
- какие дополнительные методы обследования необходимы для подтверждения диагноза;
- составьте план лечения.

2) Пример задачи с разбором по алгоритму

Пример ситуационной задачи.

Пациентка Ф. 19 лет жалуется на постоянную ноющую боль в области верхней челюсти справа, отдающую в ухо и висок, припухлость правой щеки, слабость, сонливость.

Развитие настоящего заболевания: более года в зубе 1.6 периодически возникала боль, которая самостоятельно проходила в течение 3-4 дней. Два дня назад вновь возникла сильная боль в зубе 1.6. Применяла тепловые процедуры: грелки, полоскания теплым раствором бикарбоната натрия. Боль в зубе 1.6 уменьшилась, но появилась припухлость правой щеки. В течение дня припухлость увеличилась, распространилась на подглазничную область и нижнее веко. Присоединилась боль в половине верхней челюсти.

Объективно: общее состояние больной удовлетворительное, температура тела 37,4 °С. Пульс 72 удара в минуту, хорошего наполнения и напряжения.

При осмотре: отёк мягких тканей подглазничной, щечной, скуловой областей и нижнего века справа. Носогубная складка справа сглажена, глазная щель сужена. Имеется гиперестезия кожи правой щеки. Поднижнечелюстные лимфатические узлы справа увеличены, подвижны, болезненны. Рот открывается свободно. Слизистая оболочка переходной складки и щеки в области верхних премоляров и моляров справа гиперемирована и отёчна. На слизистые щеки видны отпечатки коронок зубов. Переходная складка на уровне зубов 1.7, 1.6, 1.5, 1.4 сглажена. При пальпации в этой области определяется плотный и болезненный инфильтрат, флюктуации нет. Язык влажный, покрыт желтоватым налётом. Коронковая часть зуба 1.6 полностью разрушена кариозным процессом, зуб слегка реагирует на перкуссию, неподвижен. Зубы 1.7, 1.5 - интактные, на перкуссию не реагируют, неподвижны.

Контрольные вопросы.

1. Поставьте диагноз.
2. Какие дополнительные методы исследования необходимо провести.
3. Проведите дифференциальную диагностику.
4. Охарактеризуйте этапы плана лечения.
5. Меры профилактики, рекомендованные в указанном случае.

Ответ на задачу.

1. Острый гнойный одонтогенный периостит правой верхней челюсти.
2. Рентгенологические методы диагностики.
3. Оострение хронического периодонтита, остеомиелит, абсцесс, флегмона.
4. Вскрытие поднадкостничного очага. Удаление зуба 1.6. Анестезия. Удаление зуба 1.6. Удаление зуба позволяет улучшить опорожнение гнойного очага и способствует более быстрой ликвидации воспалительных явлений. С целью вскрытия гнойного очага проводится разрез слизистой оболочки параллельно переходной складке на всю длину инфильтрата до кости, на протяжении 2-3 зубов. Рану дренируют резиновой полоской. Проводятся ежедневные перевязки и лечение гнойной раны с использованием антисептических растворов Хлоргексидина.
5. Лечение кариеса и его осложнений.

3) Задача для самостоятельного разбора на занятии

Ситуационная задача.

Больной 50 лет обратился в клинику с жалобами на приступообразные боли в левой половине лица, возникающие при прикосновении к левой щеке рукой, полотенцем, одеждой, при пережёвывании пищи, продолжающиеся в течение 3-4 секунд. Возникающие боли жгучего характера, распространяются в висок, затылок.

Из анамнеза выяснено, что два месяца назад перенёс ОРВИ с высокой температурой, через две недели после начала ОРВИ возник первый приступ боли в левой половине лица продолжительностью 1-2 секунды, затем приступы стали длиться 3-4 секунды. К врачу обратился впервые. Из перенесённых заболеваний указывает на детские инфекции, простудные заболевания. Общее состояние удовлетворительное.

Объективно: лицо несколько асимметрично за счёт отечности левой половины. Пальпация точек выхода II-й (инфраорбитальное отверстие) и III-й (ментальное отверстие) ветвей тройничного нерва на лицо более болезненна слева. При пальпации щёчной области слева начался приступ боли длительностью 3 секунды. При осмотре полости рта отмечается наличие мягкого налёта на зубах верхней и нижней челюстях, сколы металлокерамических коронок 1.4, 1.5, 1.6 зубов на вестибулярных и жевательных поверхностях, при пальпации места сколов имеют острые края.

Контрольные вопросы.

1. Поставьте диагноз.
2. Какие дополнительные методы исследования необходимо провести.
3. Проведите дифференциальную диагностику.
4. Охарактеризуйте этапы плана лечения.
5. Меры профилактики, рекомендованные в указанном случае.

4. Задания для групповой работы.

Заслушать подготовленную презентацию на тему:

Клиническая картина поражения тройничного нерва, языкоглоточного нерва

Самостоятельная внеаудиторная работа обучающихся по теме:

Задания для самостоятельной внеаудиторной работы ординаторов по указанной теме:

1) *Ознакомиться с теоретическим материалом по теме занятия с использованием конспектов лекций, рекомендуемой учебной литературой.*

2) *Ответить на вопросы для самоконтроля:*

1. Анатомо-топографические данные о тройничном и языкоглоточном нервах. Строение и функции тройничного и языкоглоточного нервов.

2. Современные представления об этиологии, патогенезе, клинике, диагностике, дифференциальной диагностике тройничного и языкоглоточного нервов.

3. Методы лечения тройничного и языкоглоточного нервов.

3) *Проверить свои знания с использованием тестового контроля:*

1. Характерный признак невралгии тройничного нерва

- а) приступообразные боли в одной половине лица
- б) ригидность затылочных мышц
- в) рвота
- г) отсутствие складок на лбу при поднимании бровей

2. Приступообразные боли в одной половине лица, иногда со слезотечением, выделением слизи из носа, слюнотечением, возникают при

- а) неврите лицевого нерва
- б) невралгии тройничного нерва
- в) шейном остеохондрозе
- г) опухоли головного мозга

3. Основным проявлением неврита лицевого нерва является:

- а) боли в лице;
- б) перекос лица;
- в) снижение чувствительности;
- г) гиперемия лица

4. Для невралгии языкоглоточного нерва характерны (может быть несколько ответов):

- а) приступы стреляющих болей в корне языка
- б) приступы стреляющих болей в миндалинах
- в) наличие курковых зон в корне языка
- г) наличие курковых зон на лице
- д) нарушение вкуса на кончике языка

5. Невралгия языкоглоточного нерва

- а) синдром Сикара
- б) синдром Можето
- в) синдром Сикара-Робино
- г) синдром Сикара-Можето

4) *Подготовить презентацию на тему:*

Клиническая картина поражения тройничного нерва, языкоглоточного нерва.

Рекомендуемая литература:

Основная:

1. Хирургическая стоматология : учебник. Под ред. Т. Г. Робустовой М. : "Медицина", 2010
2. Местное обезболивание в стоматологии, топографо-анатомическое обоснование способов его применения: учебное пособие. С.Н. Громова, Л.М. Железнов, И.В. Уразова и др. Киров: ФГБОУ ВО Кировский ГМУ Минздрава России, 2018

Дополнительная:

1. Хирургическая стоматология : учебник. Под ред. В. В. Афанасьева М. : ГЭОТАР-Медиа, 2016
2. Хирургия зубов и органов полости рта : руководство. Под ред. Ю. В. Ефимова М. : Мед. книга, 2010
3. Хирургическая стоматология и челюстно-лицевая хирургия : национальное рук. с компакт-диск Под ред. А. А. Кулакова М. : "ГЭОТАР-Медиа", 2010

Семинарское занятие 9.2: Этиология, клиника, лечение паралича мимических мышц.

Цель: Изучить паралич мимических мышц.

Задачи:

Рассмотреть: Паралич мимических мышц.

Обучить: Опросу, осмотру хирургического пациента. Ведению медицинской документации.

Изучить: Этиологию, клинику, диагностику, лечение паралича мимических мышц. **Сформировать:** Представление о параличе мимических мышц.

Обучающийся должен знать:

- структуру и критерии постановки диагноза по МКБ-10
- препараты для местной анестезии
- способы местной анестезии
- данные о мимических мышцах. Строение и функции мимических мышц..
- современные представления об этиологии, патогенезе, клинике, диагностике, дифференциальной диагностике паралича мимических мышц.
- методы лечения паралича мимических мышц.

Обучающийся должен уметь:

- Записать зубную формулу при осмотре пациента
- Выяснить жалобы, собрать анамнез заболевания и анамнез жизни пациента
- Оценить нуждаемость в стоматологическом лечении
- Поставить диагноз согласно МКБ-10
- Оценить показания к удалению зуба.

Обучающийся должен владеть навыками:

- Опроса и осмотра пациента
- Записи зубной формулы
- Проведения местной анестезии

Самостоятельная аудиторная работа обучающихся по теме:

1. Ответить на вопросы по теме занятия:

1. Анатомо-топографические данные о мимических мышцах. Строение и функции мимических мышц
2. Современные представления об этиологии, патогенезе, клинике, диагностике, дифференциальной диагностике паралича мимических мышц.
3. Методы лечения паралича мимических мышц.

2. Практическая работа:

1) Разобрать клинический случай по истории болезни.

2) Проверить свои знания с помощью тестового контроля:

1. У больного периферический парез мимических мышц слева, сходящееся косоглазие слева, гемипарез справа. Где локализуется очаг?
 - а) в левом мостомозжечковом углу
 - б) в правом полушарии мозжечка
 - в) в варолиевом мосту мозга слева
 - г) в продолговатом мозге
 - д) во внутренней капсуле
2. У больного паралич мимических мышц и слезотечение. Очаг локализуется?
 - а) на уровне шилососцевидного отверстия
 - б) во внутреннем слуховом проходе
 - в) в фаллопиевом канале
 - г) в мостомозжечковом углу
 - д) в варолиевом мосту
3. При одностороннем поражении двигательного ядра тройничного нерва обнаруживаются следующие нарушения:
 - а) Периферический паралич мимической мускулатуры на стороне поражения
 - б) Периферический паралич мышц жевательной мускулатуры на стороне поражения
 - в) Нарушение всех видов чувствительности по периферическому типу.
 - г) Нарушение чувствительности на лице по сегментарному типу (по зонам Зельдера)
4. При периферическом поражении лицевого нерва обнаруживаются следующие нарушения
 - а) Периферический паралич мимической мускулатуры на стороне поражения
 - б) Периферический паралич мышц жевательной мускулатуры на стороне поражения
 - в) Нарушение всех видов чувствительности по периферическому типу.
 - г) Нарушение чувствительности на лице по сегментарному типу (по зонам Зельдера)
5. Тест исследования круговой мышцы рта:
 - а) на стороне поражения полоска бумаги углом губ удерживается сильнее.
 - б) на стороне поражения полоска бумаги углом губ удерживается слабее.

3. Решить ситуационные задачи:

1) Алгоритм разбора задачи:

- проанализировать данные представленные в задаче (жалобы и данные объективного обследования пациента);
- на основании клинических данных и методов дополнительного исследования сформулировать диагноз;

- какие дополнительные методы обследования необходимы для подтверждения диагноза;
- составьте план лечения.

2) Пример задачи с разбором по алгоритму

Пример ситуационной задачи.

Пациентка Ф. 19 лет жалуется на постоянную ноющую боль в области верхней челюсти справа, отдающую в ухо и висок, припухлость правой щеки, слабость, сонливость.

Развитие настоящего заболевания: более года в зубе 1.6 периодически возникала боль, которая самостоятельно проходила в течение 3-4 дней. Два дня назад вновь возникла сильная боль в зубе 1.6. Применяла тепловые процедуры: грелки, полоскания теплым раствором бикарбоната натрия. Боль в зубе 1.6 уменьшилась, но появилась припухлость правой щеки. В течение дня припухлость увеличилась, распространилась на подглазничную область и нижнее веко. Присоединилась боль в половине верхней челюсти.

Объективно: общее состояние больной удовлетворительное, температура тела 37,4 °С. Пульс 72 удара в минуту, хорошего наполнения и напряжения.

При осмотре: отёк мягких тканей подглазничной, щечной, скуловой областей и нижнего века справа. Носогубная складка справа сглажена, глазная щель сужена. Имеется гиперестезия кожи правой щеки. Поднижнечелюстные лимфатические узлы справа увеличены, подвижны, болезненны. Рот открывается свободно. Слизистая оболочка переходной складки и щеки в области верхних премоляров и моляров справа гиперемирована и отёчна. На слизистые щеки видны отпечатки коронок зубов. Переходная складка на уровне зубов 1.7, 1.6, 1.5, 1.4 сглажена. При пальпации в этой области определяется плотный и болезненный инфильтрат, флюктуации нет. Язык влажный, покрыт желтоватым налётом. Коронковая часть зуба 1.6 полностью разрушена кариозным процессом, зуб слегка реагирует на перкуссию, неподвижен. Зубы 1.7, 1.5 - интактные, на перкуссию не реагируют, неподвижны.

Контрольные вопросы.

1. Поставьте диагноз.
2. Какие дополнительные методы исследования необходимо провести.
3. Проведите дифференциальную диагностику.
4. Охарактеризуйте этапы плана лечения.
5. Меры профилактики, рекомендованные в указанном случае.

Ответ на задачу.

1. Острый гнойный одонтогенный периостит правой верхней челюсти.
2. Рентгенологические методы диагностики.
3. Обострение хронического периодонтита, остеомиелит, абсцесс, флегмона.
4. Вскрытие поднадкостничного очага. Удаление зуба 1.6. Анестезия. Удаление зуба 1.6. Удаление зуба позволяет улучшить опорожнение гнойного очага и способствует более быстрой ликвидации воспалительных явлений. С целью вскрытия гнойного очага проводится разрез слизистой оболочки параллельно переходной складке на всю длину инфильтрата до кости, на протяжении 2-3 зубов. Рану дренируют резиновой полоской. Проводятся ежедневные перевязки и лечение гнойной раны с использованием антисептических растворов Хлоргексидина.
5. Лечение кариеса и его осложнений.

3) Задача для самостоятельного разбора на занятии

Ситуационная задача.

У больного наблюдается поражение слева: опущен угол рта, сглажена носогубная складка, рот перекошен вправо, расширена глазная щель, лагофтальм, не наморщивается лоб на этой стороне, симптом Белла. Слезотечение из левого глаза

Контрольные вопросы.

1. Поставьте диагноз.
2. Какие дополнительные методы исследования необходимо провести.
3. Проведите дифференциальную диагностику.
4. Охарактеризуйте этапы плана лечения.
5. Меры профилактики, рекомендованные в указанном случае.

4. Задания для групповой работы.

Заслушать подготовленную презентацию на тему:

Клиническая картина, диагностика, лечение паралича мимических мышц

Самостоятельная внеаудиторная работа обучающихся по теме:

Задания для самостоятельной внеаудиторной работы ординаторов по указанной теме:

- 1) Ознакомиться с теоретическим материалом по теме занятия с использованием конспектов лекций, рекомендуемой учебной литературой.
- 2) Ответить на вопросы для самоконтроля:
 1. Анатомо-топографические данные о мимических мышцах. Строение и функции мимических мышц
 2. Современные представления об этиологии, патогенезе, клинике, диагностике, дифференциальной диагностике паралича мимических мышц.
 3. Методы лечения паралича мимических мышц.
- 3) Проверить свои знания с использованием тестового контроля:
 1. У больного периферический парез мимических мышц слева, сходящееся косоглазие слева, гемипарез справа. Где локализуется очаг?
 - а) в левом мостомозжечковом углу
 - б) в правом полушарии мозжечка
 - в) в варолиевом мосту мозга слева
 - г) в продолговатом мозге
 - д) во внутренней капсуле

2. У больного паралич мимических мышц и слезотечение. Очаг локализуется?
 - а) на уровне шилососцевидного отверстия
 - б) во внутреннем слуховом проходе
 - в) в фаллопиевом канале
 - г) в мостомозжечковом углу
 - д) в варолиевом мосту
3. При одностороннем поражении двигательного ядра тройничного нерва обнаруживаются следующие нарушения:
 - а) Периферический паралич мимической мускулатуры на стороне поражения
 - б) Периферический паралич мышц жевательной мускулатуры на стороне поражения
 - в) Нарушение всех видов чувствительности по периферическому типу.
 - г) Нарушение чувствительности на лице по сегментарному типу (по зонам Зельдера)
4. При периферическом поражении лицевого нерва обнаруживаются следующие нарушения
 - а) Периферический паралич мимической мускулатуры на стороне поражения
 - б) Периферический паралич мышц жевательной мускулатуры на стороне поражения
 - в) Нарушение всех видов чувствительности по периферическому типу.
 - г) Нарушение чувствительности на лице по сегментарному типу (по зонам Зельдера)
5. Тест исследования круговой мышцы рта:
 - а) на стороне поражения полоска бумаги углом губ удерживается сильнее.
 - б) на стороне поражения полоска бумаги углом губ удерживается слабее.

4) Подготовить презентацию на тему:

Клиническая картина, диагностика, лечение паралича мимических мышц.

Рекомендуемая литература:

Основная:

1. Хирургическая стоматология : учебник. Под ред. Т. Г. Робустовой М. : "Медицина", 2010
2. Местное обезболивание в стоматологии, топографо-анатомическое обоснование способов его применения: учебное пособие. С.Н. Громова, Л.М. Железнов, И.В. Уразова и др. Киров: ФГБОУ ВО Кировский ГМУ Минздрава России, 2018

Дополнительная:

1. Хирургическая стоматология : учебник. Под ред. В. В. Афанасьева М. : ГЭОТАР-Медиа, 2016
2. Хирургия зубов и органов полости рта : руководство. Под ред. Ю. В. Ефимова М. : Мед. книга, 2010
3. Хирургическая стоматология и челюстно-лицевая хирургия : национальное рук. с компакт-диском Под ред. А. А. Кулакова М. : "ГЭОТАР-Медиа", 2010

Раздел 10 Заболевания височно-нижнечелюстного сустава.

Практическое занятие 10.1: Синдром болевой дисфункции височно-нижнечелюстного сустава (синдром Костена).

Цель: Изучить синдром болевой дисфункции височно-нижнечелюстного сустава (синдром Костена).

Задачи:

Рассмотреть: Синдром болевой дисфункции височно-нижнечелюстного сустава (синдром Костена).

Обучить: Опросу, осмотру хирургического пациента. Ведению медицинской документации.

Изучить: Этиологию, клинику, диагностику, лечение синдрома болевой дисфункции височно-нижнечелюстного сустава (синдром Костена).

Сформировать: Представление о синдром болевой дисфункции височно-нижнечелюстного сустава (синдром Костена).

Обучающийся должен знать:

- структуру и критерии постановки диагноза по МКБ-10
- препараты для местной анестезии
- способы местной анестезии
- анатомо-топографические данные о ВНЧС. Строение и функции ВНЧС.
- современные представления об этиологии, патогенезе, клинике, диагностике, дифференциальной диагностике синдрома болевой дисфункции височно-нижнечелюстного сустава (синдром Костена).
- методы лечения синдрома болевой дисфункции височно-нижнечелюстного сустава (синдром Костена).

Обучающийся должен уметь:

- Записать зубную формулу при осмотре пациента
- Выяснить жалобы, собрать анамнез заболевания и анамнез жизни пациента
- Оценить нуждаемость в стоматологическом лечении
- Поставить диагноз согласно МКБ-10
- Оценить показания к удалению зуба.

Обучающийся должен владеть навыками:

- Опроса и осмотра пациента
- Записи зубной формулы
- Проведения местной анестезии

Самостоятельная аудиторная работа обучающихся по теме:

1. Ответить на вопросы по теме занятия:

1. Анатомо-топографические данные о ВНЧС. Строение и функции ВНЧС.
2. Современные представления об этиологии, патогенезе, клинике, диагностике, дифференциальной диагностике синдрома болевой дисфункции височно-нижнечелюстного сустава (синдром Костена).
3. Методы лечения синдрома болевой дисфункции височно-нижнечелюстного сустава (синдром Костена).

2. Практическая работа.

1) Освоить манипуляции:

- Провести стоматологический осмотр.
- Собрать анамнез
- Записать карту стоматологического осмотра.

2) Цель работы:

- Научиться проводить обследование

3) Методика проведения работы (алгоритм освоения навыка):

- Провести осмотр пациента
- Записать зубную формулу

4) Результаты:

- Произвести запись в амбулаторной карте форма 043У

5) Выводы:

3. Решить ситуационные задачи:

1) Алгоритм разбора задачи:

- проанализировать данные представленные в задаче (жалобы и данные объективного обследования пациента);
- на основании клинических данных и методов дополнительного исследования сформулировать диагноз;
- какие дополнительные методы обследования необходимы для подтверждения диагноза;
- составьте план лечения.

2) Пример задачи с разбором по алгоритму

Пример ситуационной задачи.

Пациентка Ф. 19 лет жалуется на постоянную ноющую боль в области верхней челюсти справа, отдающую в ухо и висок, припухлость правой щеки, слабость, сонливость.

Развитие настоящего заболевания: более года в зубе 1.6 периодически возникала боль, которая самостоятельно проходила в течение 3-4 дней. Два дня назад вновь возникла сильная боль в зубе 1.6. Применяла тепловые процедуры: грелки, полоскания теплым раствором бикарбоната натрия. Боль в зубе 1.6 уменьшилась, но появилась припухлость правой щеки. В течение дня припухлость увеличилась, распространилась на подглазничную область и нижнее веко. Присоединилась боль в половине верхней челюсти.

Объективно: общее состояние больной удовлетворительное, температура тела 37,4 °С. Пульс 72 удара в минуту, хорошего наполнения и напряжения.

При осмотре: отёк мягких тканей подглазничной, щечной, скуловой областей и нижнего века справа. Носогубная складка справа сглажена, глазная щель сужена. Имеется гиперестезия кожи правой щеки. Поднижнечелюстные лимфатические узлы справа увеличены, подвижны, болезненны. Рот открывается свободно. Слизистая оболочка переходной складки и щеки в области верхних премоляров и моляров справа гиперемирована и отёчна. На слизистые щеки видны отпечатки коронок зубов. Переходная складка на уровне зубов 1.7, 1.6, 1.5, 1.4 сглажена. При пальпации в этой области определяется плотный и болезненный инфильтрат, флюктуации нет. Язык влажный, покрыт желтоватым налётом. Коронковая часть зуба 1.6 полностью разрушена кариозным процессом, зуб слегка реагирует на перкуссию, неподвижен. Зубы 1.7, 1.5 - интактные, на перкуссию не реагируют, неподвижны.

Контрольные вопросы.

1. Поставьте диагноз.
2. Какие дополнительные методы исследования необходимо провести.
3. Проведите дифференциальную диагностику.
4. Охарактеризуйте этапы плана лечения.
5. Меры профилактики, рекомендованные в указанном случае.

Ответ на задачу.

1. Острый гнойный одонтогенный периостит правой верхней челюсти.
2. Рентгенологические методы диагностики.
3. Обострение хронического периодонтита, остеомиелит, абсцесс, флегмона.
4. Вскрытие поднадкостничного очага. Удаление зуба 1.6. Анестезия. Удаление зуба 1.6. Удаление зуба позволяет улучшить опорожнение гнойного очага и способствует более быстрой ликвидации воспалительных явлений. С целью вскрытия гнойного очага проводится разрез слизистой оболочки параллельно переходной складке на всю длину инфильтрата до кости, на протяжении 2-3 зубов. Рану дренируют резиновой полоской.

Проводятся ежедневные перевязки и лечение гнойной раны с использованием антисептических растворов Хлоргексидина.

5. Лечение кариеса и его осложнений.

3) Задача для самостоятельного разбора на занятии

Ситуационная задача.

Пациентка А., 35 лет обратилась в клинику ортопедической стоматологии с жалобами на боли в околоушной области, в области затылка, затрудненное открывание рта. Внешний осмотр без особенностей, снижение высоты нижнего отдела лица на 4 мм, лицо симметричное, при открывании рта отмечается боль и девиация нижней челюсти, рот открывается не более чем на 2,5 см. При осмотре полости рта: глубокий дистальный прикус, отсутствие зубов 36, 37, 46, 47, все остальные зубы интактны.

Контрольные вопросы.

1. Поставьте диагноз.
2. Какие дополнительные методы исследования необходимо провести.
3. Проведите дифференциальную диагностику.
4. Охарактеризуйте этапы плана лечения.
5. Меры профилактики, рекомендованные в указанном случае.

4. Задания для групповой работы.

1. Установка положения пациента и положения врача, света стоматологического светильника для обследования внешнего вида стоматологического пациента, особенности для обследования верхней и нижней челюсти с соблюдением эргономических принципов, техники безопасности, и санитарно-эпидемиологического режима (на Ординаторах).
2. Опрос пациента, выяснение жалоб, анамнеза заболевания, анамнеза жизни, общесоматического статуса, аллергологического анамнеза.
3. Осмотр внешнего вида больного. Определение степени открывания рта. Осмотр полости рта стоматологического больного с помощью стоматологического инструментария (шпатель, зеркало, пинцет).
4. Заполнение медицинской карты обследуемого стоматологического больного, постановка окончательного диагноза.

Самостоятельная внеаудиторная работа обучающихся по теме:

Задания для самостоятельной внеаудиторной работы ординаторов по указанной теме:

- 1) Ознакомиться с теоретическим материалом по теме занятия с использованием конспектов лекций, рекомендуемой учебной литературой.
- 2) Ответить на вопросы для самоконтроля:
 1. Анатомо-топографические данные о ВНЧС. Строение и функции ВНЧС.
 2. Современные представления об этиологии, патогенезе, клинике, диагностике, дифференциальной диагностике синдрома болевой дисфункции височно-нижнечелюстного сустава (синдром Костена).
 3. Методы лечения синдрома болевой дисфункции височно-нижнечелюстного сустава (синдром Костена).

Рекомендуемая литература:

Основная:

1. Хирургическая стоматология : учебник. Под ред. Т. Г. Робустовой М. : "Медицина", 2010
2. Местное обезболивание в стоматологии, топографо-анатомическое обоснование способов его применения: учебное пособие. С.Н. Громова, Л.М. Железнов, И.В. Уразова и др. Киров: ФГБОУ ВО Кировский ГМУ Минздрава России, 2018

Дополнительная:

1. Хирургическая стоматология : учебник. Под ред. В. В. Афанасьева М. : ГЭОТАР-Медиа, 2016
2. Хирургия зубов и органов полости рта : руководство. Под ред. Ю. В. Ефимова М. : Мед. книга, 2010
3. Хирургическая стоматология и челюстно-лицевая хирургия : национальное рук. с компакт-диском Под ред. А. А. Кулакова М. : "ГЭОТАР-Медиа", 2010

Практическое занятие 10.2: Рецидивирующий вывих и подвывих височно-нижнечелюстного сустава.

Цель: Изучить рецидивирующий вывих и подвывих височно-нижнечелюстного сустава.

Задачи:

Рассмотреть: Рецидивирующий вывих и подвывих височно-нижнечелюстного сустава.

Обучить: Опросу, осмотру хирургического пациента. Ведению медицинской документации.

Изучить: Этиологию, клинику, диагностику, лечение рецидивирующего вывиха и подвывиха височно-нижнечелюстного сустава.

Сформировать: Представление о рецидивирующем вывихе и подвывихе височно-нижнечелюстного сустава.

Обучающийся должен знать:

- структуру и критерии постановки диагноза по МКБ-10
- препараты для местной анестезии
- способы местной анестезии
- анатомо-топографические данные о ВНЧС. Строение и функции ВНЧС.
- современные представления об этиологии, патогенезе, клинике, диагностике, дифференциальной диагностике рецидивирующего вывиха и подвывиха височно-нижнечелюстного сустава.
- методы лечения рецидивирующего вывиха и подвывиха височно-нижнечелюстного сустава.

Обучающийся должен уметь:

- Записать зубную формулу при осмотре пациента
- Выяснить жалобы, собрать анамнез заболевания и анамнез жизни пациента
- Оценить необходимость в стоматологическом лечении
- Поставить диагноз согласно МКБ-10
- Оценить показания к удалению зуба.

Обучающийся должен владеть навыками:

- Опроса и осмотра пациента
- Записи зубной формулы
- Проведения местной анестезии

Самостоятельная аудиторная работа обучающихся по теме:

1. Ответить на вопросы по теме занятия:

1. Анатомо-топографические данные о ВНЧС. Строение и функции ВНЧС.
2. Современные представления об этиологии, патогенезе, клинике, диагностике, дифференциальной диагностике рецидивирующего вывиха и подвывиха височно-нижнечелюстного сустава.
3. Методы лечения рецидивирующего вывиха и подвывиха височно-нижнечелюстного сустава.

2. Практическая работа.

- 1) Освоить манипуляции:
 - Провести стоматологический осмотр.
 - Собрать анамнез

- Записать карту стоматологического осмотра.
- 2) Цель работы:
 - Научиться проводить обследование
- 3) Методика проведения работы (алгоритм освоения навыка):
 - Провести осмотр пациента
 - Записать зубную формулу
- 4) Результаты:
 - Произвести запись в амбулаторной карте форма 043/У
- 5) Выводы:

3. Решить ситуационные задачи:

1) Алгоритм разбора задачи:

- проанализировать данные представленные в задаче (жалобы и данные объективного обследования пациента);
- на основании клинических данных и методов дополнительного исследования сформулировать диагноз;
- какие дополнительные методы обследования необходимы для подтверждения диагноза;
- составьте план лечения.

2) Пример задачи с разбором по алгоритму

Пример ситуационной задачи.

Пациентка Ф. 19 лет жалуется на постоянную ноющую боль в области верхней челюсти справа, отдающую в ухо и висок, припухлость правой щеки, слабость, сонливость.

Развитие настоящего заболевания: более года в зубе 1.6 периодически возникала боль, которая самостоятельно проходила в течение 3-4 дней. Два дня назад вновь возникла сильная боль в зубе 1.6. Применяла тепловые процедуры: грелки, полоскания теплым раствором бикарбоната натрия. Боль в зубе 1.6 уменьшилась, но появилась припухлость правой щеки. В течение дня припухлость увеличилась, распространилась на подглазничную область и нижнее веко. Присоединилась боль в половине верхней челюсти.

Объективно: общее состояние больной удовлетворительное, температура тела 37,4 °С. Пульс 72 удара в минуту, хорошего наполнения и напряжения.

При осмотре: отёк мягких тканей подглазничной, щечной, скуловой областей и нижнего века справа. Носогубная складка справа сглажена, глазная щель сужена. Имеется гиперестезия кожи правой щеки. Поднижнечелюстные лимфатические узлы справа увеличены, подвижны, болезненны. Рот открывается свободно. Слизистая оболочка переходной складки и щеки в области верхних премоляров и моляров справа гиперемирована и отёчна. На слизистые щеки видны отпечатки коронок зубов. Переходная складка на уровне зубов 1.7, 1.6, 1.5, 1.4 сглажена. При пальпации в этой области определяется плотный и болезненный инфильтрат, флюктуации нет. Язык влажный, покрыт желтоватым налётом. Коронковая часть зуба 1.6 полностью разрушена кариозным процессом, зуб слегка реагирует на перкуссию, неподвижен. Зубы 1.7, 1.5 - интактные, на перкуссию не реагируют, неподвижны.

Контрольные вопросы.

1. Поставьте диагноз.
2. Какие дополнительные методы исследования необходимо провести.
3. Проведите дифференциальную диагностику.
4. Охарактеризуйте этапы плана лечения.
5. Меры профилактики, рекомендованные в указанном случае.

Ответ на задачу.

1. Острый гнойный одонтогенный периостит правой верхней челюсти.
2. Рентгенологические методы диагностики.
3. Обострение хронического периодонтита, остеомиелит, абсцесс, флегмона.
4. Вскрытие поднадкостничного очага. Удаление зуба 1.6. Анестезия. Удаление зуба 1.6. Удаление зуба позволяет улучшить опорожнение гнойного очага и способствует более быстрой ликвидации воспалительных явлений. С целью вскрытия гнойного очага проводится разрез слизистой оболочки параллельно переходной складке на всю длину инфильтрата до кости, на протяжении 2-3 зубов. Рану дренируют резиновой полоской.

Проводятся ежедневные перевязки и лечение гнойной раны с использованием антисептических растворов Хлоргексидина.

5. Лечение кариеса и его осложнений.

3) Задача для самостоятельного разбора на занятии

Ситуационная задача.

Пациентка С., 68 лет обратилась в клинику ортопедической стоматологии с жалобами на ноющие боли в обоих ВНЧС при движениях нижней челюсти, хлопающие звуки в суставе. Со слов пациентки подобные жалобы имеются более 1 года.

Объективно: лицо симметричное, при открывании рта слышен хлопающий звук в суставах с ноющей болью, рот открывается более чем на 5 см. На зонограммах суставов в положении центральной окклюзии суставные головки располагаются в центре суставных ямок, при открытом рте – суставные головки не имеют контакта с суставными бугорками и располагаются спереди от них.

Контрольные вопросы.

1. Поставьте диагноз.
2. Какие дополнительные методы исследования необходимо провести.
3. Проведите дифференциальную диагностику.
4. Охарактеризуйте этапы плана лечения.
5. Меры профилактики, рекомендованные в указанном случае.

4. Задания для групповой работы.

1. Установка положения пациента и положения врача, света стоматологического светильника для обследования внешнего вида стоматологического пациента, особенности для обследования верхней и нижней челюсти с

соблюдением эргономических принципов, техники безопасности, и санитарно-эпидемиологического режима (на Ординаторах).

2. Опрос пациента, выяснение жалоб, анамнеза заболевания, анамнеза жизни, общесоматического статуса, аллергологического анамнеза.

3. Осмотр внешнего вида больного. Определение степени открывания рта. Осмотр полости рта стоматологического больного с помощью стоматологического инструментария (шпатель, зеркало, пинцет).

4. Заполнение медицинской карты обследуемого стоматологического больного, постановка окончательного диагноза.

Самостоятельная внеаудиторная работа обучающихся по теме:

Задания для самостоятельной внеаудиторной работы ординаторов по указанной теме:

1) *Ознакомиться с теоретическим материалом по теме занятия с использованием конспектов лекций, рекомендуемой учебной литературой.*

2) *Ответить на вопросы для самоконтроля:*

1. Анатомо-топографические данные о ВНЧС. Строение и функции ВНЧС.

2. Современные представления об этиологии, патогенезе, клинике, диагностике, дифференциальной диагностике рецидивирующего вывиха и подвывиха височно-нижнечелюстного сустава.

3. Методы лечения рецидивирующего вывиха и подвывиха височно-нижнечелюстного сустава.

Рекомендуемая литература:

Основная:

1. Хирургическая стоматология : учебник. Под ред. Т. Г. Робустовой М. : "Медицина", 2010
2. Местное обезболивание в стоматологии, топографо-анатомическое обоснование способов его применения: учебное пособие. С.Н. Громова, Л.М. Железнов, И.В. Уразова и др. Киров: ФГБОУ ВО Кировский ГМУ Минздрава России, 2018

Дополнительная:

1. Хирургическая стоматология : учебник. Под ред. В. В. Афанасьева М. : ГЭОТАР-Медиа, 2016
2. Хирургия зубов и органов полости рта : руководство. Под ред. Ю. В. Ефимова М. : Мед. книга, 2010
3. Хирургическая стоматология и челюстно-лицевая хирургия : национальное рук. с компакт-диском Под ред. А. А. Кулакова М. : "ГЭОТАР-Медиа", 2010

Практическое занятие 10.3: Артриты и артрозы височно-нижнечелюстного сустава.

Цель: Изучить артриты и артрозы височно-нижнечелюстного сустава.

Задачи:

Рассмотреть: Артриты и артрозы височно-нижнечелюстного сустава.

Обучить: Опросу, осмотру хирургического пациента. Ведению медицинской документации.

Изучить: Этиологию, клинику, диагностику, лечение артритов и артрозов височно-нижнечелюстного сустава.

Сформировать: Представление об артритах и артрозах височно-нижнечелюстного сустава

Обучающийся должен знать:

- структуру и критерии постановки диагноза по МКБ-10
- препараты для местной анестезии
- способы местной анестезии
- анатомо-топографические данные о ВНЧС. Строение и функции ВНЧС.
- современные представления об этиологии, патогенезе, клинике, диагностике, дифференциальной диагностике артритов и артрозов височно-нижнечелюстного сустава, классификация.
- методы лечения артритов и артрозов височно-нижнечелюстного сустава.

Обучающийся должен уметь:

- Записать зубную формулу при осмотре пациента
- Выяснить жалобы, собрать анамнез заболевания и анамнез жизни пациента
- Оценить нуждаемость в стоматологическом лечении
- Поставить диагноз согласно МКБ-10
- Оценить показания к удалению зуба.

Обучающийся должен владеть навыками:

- Опроса и осмотра пациента
- Записи зубной формулы
- Проведения местной анестезии

Самостоятельная аудиторная работа обучающихся по теме:

1. Ответить на вопросы по теме занятия:

1. Анатомо-топографические данные о ВНЧС. Строение и функции ВНЧС.

2. Современные представления об этиологии, патогенезе, клинике, диагностике, дифференциальной диагностике артритов и артрозов височно-нижнечелюстного сустава, классификация.

3. Методы лечения артритов и артрозов височно-нижнечелюстного сустава.

2. Практическая работа.

1) Освоить манипуляции:

- Провести стоматологический осмотр.
- Собрать анамнез
- Записать карту стоматологического осмотра.

2) Цель работы:

- Научиться проводить обследование

3) Методика проведения работы (алгоритм освоения навыка):

- Провести осмотр пациента

- Записать зубную формулу

4) Результаты:

- Произвести запись в амбулаторной карте форма 043/У

5) Выводы:

3. Решить ситуационные задачи:

1) Алгоритм разбора задачи:

- проанализировать данные представленные в задаче (жалобы и данные объективного обследования пациента);
- на основании клинических данных и методов дополнительного исследования сформулировать диагноз;
- какие дополнительные методы обследования необходимы для подтверждения диагноза;
- составьте план лечения.

1) Пример задачи с разбором по алгоритму

Пример ситуационной задачи.

Пациентка Ф. 19 лет жалуется на постоянную ноющую боль в области верхней челюсти справа, отдающую в ухо и висок, припухлость правой щеки, слабость, сонливость.

Развитие настоящего заболевания: более года в зубе 1.6 периодически возникала боль, которая самостоятельно проходила в течение 3-4 дней. Два дня назад вновь возникла сильная боль в зубе 1.6. Применяла тепловые процедуры: грелки, полоскания теплым раствором бикарбоната натрия. Боль в зубе 1.6 уменьшилась, но появилась припухлость правой щеки. В течение дня припухлость увеличилась, распространилась на подглазничную область и нижнее веко. Присоединилась боль в половине верхней челюсти.

Объективно: общее состояние больной удовлетворительное, температура тела 37,4 °С. Пульс 72 удара в минуту, хорошего наполнения и напряжения.

При осмотре: отёк мягких тканей подглазничной, щечной, скуловой областей и нижнего века справа. Носогубная складка справа сглажена, глазная щель сужена. Имеется гиперестезия кожи правой щеки. Поднижнечелюстные лимфатические узлы справа увеличены, подвижны, болезненны. Рот открывается свободно. Слизистая оболочка переходной складки и щеки в области верхних премоляров и моляров справа гиперемирована и отёчна. На слизистые щеки видны отпечатки коронок зубов. Переходная складка на уровне зубов 1.7, 1.6, 1.5, 1.4 сглажена. При пальпации в этой области определяется плотный и болезненный инфильтрат, флюктуации нет. Язык влажный, покрыт желтоватым налётом. Коронковая часть зуба 1.6 полностью разрушена кариозным процессом, зуб слегка реагирует на перкуссию, неподвижен. Зубы 1.7, 1.5 - интактные, на перкуссию не реагируют, неподвижны.

Контрольные вопросы.

1. Поставьте диагноз.
2. Какие дополнительные методы исследования необходимо провести.
3. Проведите дифференциальную диагностику.
4. Охарактеризуйте этапы плана лечения.
5. Меры профилактики, рекомендованные в указанном случае.

Ответ на задачу.

1. Острый гнойный одонтогенный периостит правой верхней челюсти.
2. Рентгенологические методы диагностики.
3. Обострение хронического периодонтита, остеомиелит, абсцесс, флегмона.
4. Вскрытие поднадкостничного очага. Удаление зуба 1.6. Анестезия. Удаление зуба 1.6. Удаление зуба позволяет улучшить опорожнение гнойного очага и способствует более быстрой ликвидации воспалительных явлений. С целью вскрытия гнойного очага проводится разрез слизистой оболочки параллельно переходной складке на всю длину инфильтрата до кости, на протяжении 2-3 зубов. Рану дренируют резиновой полоской. Проводятся ежедневные перевязки и лечение гнойной раны с использованием антисептических растворов Хлоргексидина.
5. Лечение кариеса и его осложнений.

3) Задача для самостоятельного разбора на занятии

Ситуационная задача.

Больная 45 лет, жалуется на боли и тугоподвижность в суставах, утреннюю скованность. Больна 2 года. Принимала бруфен без видимого эффекта. Лечение делагиллом было прервано из-за появления головокружения и ухудшения зрения.

Объективно: небольшая припухлость, болезненность и ограничение движения в суставах кистей рук, лучезапястных и коленных. В остальных органах без особенностей.

Рентгенология суставов: уменьшение межсуставных щелей, сращение единичные узур, остеопороз суставных концов костей.

СОЭ – 45, реакция Ваалера-Роуза 1/64, латекс- тест 1/160.

Контрольные вопросы.

1. Поставьте диагноз.
2. Какие дополнительные методы исследования необходимо провести.
3. Проведите дифференциальную диагностику.
4. Охарактеризуйте этапы плана лечения.
5. Меры профилактики, рекомендованные в указанном случае.

4. Задания для групповой работы.

1. Установка положения пациента и положения врача, света стоматологического светильника для обследования внешнего вида стоматологического пациента, особенности для обследования верхней и нижней челюсти с соблюдением эргономических принципов, техники безопасности, и санитарно-эпидемиологического режима (на Ординаторах).

2. Опрос пациента, выяснение жалоб, анамнеза заболевания, анамнеза жизни, общесоматического статуса, аллергологического анамнеза.
3. Осмотр внешнего вида больного. Определение степени открывания рта. Осмотр полости рта стоматологического больного с помощью стоматологического инструментария (шпатель, зеркало, пинцет).
4. Заполнение медицинской карты обследуемого стоматологического больного, постановка окончательного диагноза.

Самостоятельная внеаудиторная работа обучающихся по теме:

Задания для самостоятельной внеаудиторной работы ординаторов по указанной теме:

1) *Ознакомиться с теоретическим материалом по теме занятия с использованием конспектов лекций, рекомендуемой учебной литературой.*

2) *Ответить на вопросы для самоконтроля:*

1. Анатомо-топографические данные о ВНЧС. Строение и функции ВНЧС.
2. Современные представления об этиологии, патогенезе, клинике, диагностике, дифференциальной диагностике артритов и артрозов височно-нижнечелюстного сустава, классификация.
3. Методы лечения артритов и артрозов височно-нижнечелюстного сустава.

Рекомендуемая литература:

Основная:

1. Хирургическая стоматология : учебник. Под ред. Т. Г. Робустовой М. : "Медицина", 2010
2. Местное обезболивание в стоматологии, топографо-анатомическое обоснование способов его применения: учебное пособие. С.Н. Громова, Л.М. Железнов, И.В. Уразова и др. Киров: ФГБОУ ВО Кировский ГМУ Минздрава России, 2018

Дополнительная:

1. Хирургическая стоматология : учебник. Под ред. В. В. Афанасьева М. : ГЭОТАР-Медиа, 2016
2. Хирургия зубов и органов полости рта : руководство. Под ред. Ю. В. Ефимова М. : Мед. книга, 2010
3. Хирургическая стоматология и челюстно-лицевая хирургия : национальное рук. с компакт-диском Под ред. А. А. Кулакова М. : "ГЭОТАР-Медиа", 2010

Семинарское занятие 10.1: Этиология, клиника, лечение синдрома болевой дисфункции ВНЧС (синдром Костена).

Цель: Изучить синдром болевой дисфункции височно-нижнечелюстного сустава (синдром Костена).

Задачи:

Рассмотреть: Синдром болевой дисфункции височно-нижнечелюстного сустава (синдром Костена).

Обучить: Опросу, осмотру хирургического пациента. Ведению медицинской документации.

Изучить: Этиологию, клинику, диагностику, лечение синдрома болевой дисфункции височно-нижнечелюстного сустава (синдром Костена).

Сформировать: Представление о синдром болевой дисфункции височно-нижнечелюстного сустава (синдром Костена).

Обучающийся должен знать:

- структуру и критерии постановки диагноза по МКБ-10
- препараты для местной анестезии
- способы местной анестезии
- анатомо-топографические данные о ВНЧС. Строение и функции ВНЧС.
- современные представления об этиологии, патогенезе, клинике, диагностике, дифференциальной диагностике синдрома болевой дисфункции височно-нижнечелюстного сустава (синдром Костена).
- методы лечения синдрома болевой дисфункции височно-нижнечелюстного сустава (синдром Костена).

Обучающийся должен уметь:

- Записать зубную формулу при осмотре пациента
- Выяснить жалобы, собрать анамнез заболевания и анамнез жизни пациента
- Оценить нуждаемость в стоматологическом лечении
- Поставить диагноз согласно МКБ-10
- Оценить показания к удалению зуба.

Обучающийся должен владеть навыками:

- Опроса и осмотра пациента
- Записи зубной формулы
- Проведения местной анестезии

Самостоятельная аудиторная работа обучающихся по теме:

1. Ответить на вопросы по теме занятия:

1. Анатомо-топографические данные о ВНЧС. Строение и функции ВНЧС.
2. Современные представления об этиологии, патогенезе, клинике, диагностике, дифференциальной диагностике синдрома болевой дисфункции височно-нижнечелюстного сустава (синдром Костена).
3. Методы лечения синдрома болевой дисфункции височно-нижнечелюстного сустава (синдром Костена).

2. Практическая работа:

1) *Разобрать клинический случай по истории болезни*

2) *синдрома болевой дисфункции височно-нижнечелюстного сустава (синдром Костена).*

3) *Проверить свои знания с использованием тестового контроля:*

1. Болевой синдром дисфункции височно-нижнечелюстного сустава является клиническим признаком:
 - а) вторичного деформирующего остеоартроза
 - б) костного анкилоза височно-нижнечелюстного сустава

- в) хронического артрита на фоне привычного вывиха
 - г) врожденной аплазии мышечного отростка
 - д) верно 1) и 2)
2. Ограничение функции височно-нижнечелюстного сустава, противовоспалительная терапия с физиолечением показаны детям с:
- а) анкилозом височно-нижнечелюстного сустава
 - б) болевым синдромом дисфункции сустава
 - в) вторичным деформирующим остеоартрозом
 - г) врожденной патологией сустава
 - д) верно 1), 3) и 4):
3. Для снятия боли при болевом синдроме дисфункции височно-нижнечелюстного сустава детям и подросткам назначают:
- а) флюктуоризацию
 - б) амплипульстерапию
 - в) магнитотерапию
 - г) электрофорез анестетиков
 - д) верно 1)-4)
4. Наиболее информативным методом рентгенодиагностики при оценке морфологии элементов височно-нижнечелюстного сустава является:
- а) панорамная рентгенография;
 - б) ортопантомография;
 - в) телерентгенография;
 - г) рентгенокинематография;
 - д) компьютерная томография височно-нижнечелюстного сустава
5. Суставные симптомы при заболеваниях височно-нижнечелюстного сустава:
- а) боль в жевательных мышцах, челюстях;
 - б) суставной шум;
 - в) тугоподвижность нижней челюсти;
 - г) боль в ушах;
 - д) боли в суставе при длительной нагрузке.

3. Решить ситуационные задачи:

1) Алгоритм разбора задачи:

- проанализировать данные представленные в задаче (жалобы и данные объективного обследования пациента);
- на основании клинических данных и методов дополнительного исследования сформулировать диагноз;
- какие дополнительные методы обследования необходимы для подтверждения диагноза;
- составьте план лечения.

2) Пример задачи с разбором по алгоритму

Пример ситуационной задачи.

Пациентка Ф. 19 лет жалуется на постоянную ноющую боль в области верхней челюсти справа, отдающую в ухо и висок, припухлость правой щеки, слабость, сонливость.

Развитие настоящего заболевания: более года в зубе 1.6 периодически возникала боль, которая самостоятельно проходила в течение 3-4 дней. Два дня назад вновь возникла сильная боль в зубе 1.6. Применяла тепловые процедуры: грелки, полоскания теплым раствором бикарбоната натрия. Боль в зубе 1.6 уменьшилась, но появилась припухлость правой щеки. В течение дня припухлость увеличилась, распространилась на подглазничную область и нижнее веко. Присоединилась боль в половине верхней челюсти.

Объективно: общее состояние больной удовлетворительное, температура тела 37,4 °С. Пульс 72 удара в минуту, хорошего наполнения и напряжения.

При осмотре: отёк мягких тканей подглазничной, щечной, скуловой областей и нижнего века справа. Носогубная складка справа сглажена, глазная щель сужена. Имеется гиперестезия кожи правой щеки. Поднижнечелюстные лимфатические узлы справа увеличены, подвижны, болезненны. Рот открывается свободно. Слизистая оболочка переходной складки и щеки в области верхних премоляров и моляров справа гиперемирована и отёчна. На слизистые щеки видны отпечатки коронок зубов. Переходная складка на уровне зубов 1.7, 1.6, 1.5, 1.4 сглажена. При пальпации в этой области определяется плотный и болезненный инфильтрат, флюктуации нет. Язык влажный, покрыт желтоватым налётом. Коронковая часть зуба 1.6 полностью разрушена кариозным процессом, зуб слегка реагирует на перкуссию, неподвижен. Зубы 1.7, 1.5 - интактные, на перкуссию не реагируют, неподвижны.

Контрольные вопросы.

1. Поставьте диагноз.
2. Какие дополнительные методы исследования необходимо провести.
3. Проведите дифференциальную диагностику.
4. Охарактеризуйте этапы плана лечения.
5. Меры профилактики, рекомендованные в указанном случае.

Ответ на задачу.

1. Острый гнойный одонтогенный периостит правой верхней челюсти.
2. Рентгенологические методы диагностики.
3. Обострение хронического периодонтита, остеомиелит, абсцесс, флегмона.
4. Вскрытие поднадкостничного очага. Удаление зуба 1.6. Анестезия. Удаление зуба 1.6. Удаление зуба позволяет улучшить опорожнение гнойного очага и способствует более быстрой ликвидации воспалительных явлений. С целью вскрытия гнойного очага проводится разрез слизистой оболочки параллельно переходной складке на всю длину инфильтрата до кости, на протяжении 2-3 зубов. Рану дренируют резиновой полоской.

Проводятся ежедневные перевязки и лечение гнойной раны с использованием антисептических растворов Хлоргексидина.

5. Лечение кариеса и его осложнений.

3) Задача для самостоятельного разбора на занятии

Ситуационная задача.

Пациентка А., 35 лет обратилась в клинику ортопедической стоматологии с жалобами на боли в околоушной области, в области затылка, затрудненное открывание рта. Внешний осмотр без особенностей, снижение высоты нижнего отдела лица на 4 мм, лицо симметричное, при открывании рта отмечается боль и девиация нижней челюсти, рот открывается не более чем на 2,5 см. При осмотре полости рта: глубокий дистальный прикус, отсутствие зубов 36, 37, 46, 47, все остальные зубы интактны.

Контрольные вопросы.

1. Поставьте диагноз.
2. Какие дополнительные методы исследования необходимо провести.
3. Проведите дифференциальную диагностику.
4. Охарактеризуйте этапы плана лечения.
5. Меры профилактики, рекомендованные в указанном случае.

4. Задания для групповой работы.

Заслушать подготовленную презентацию на тему:

Методы лечения синдрома болевой дисфункции височно-нижнечелюстного сустава (синдром Костена)».

Самостоятельная внеаудиторная работа обучающихся по теме:

Задания для самостоятельной внеаудиторной работы ординаторов по указанной теме:

1) Ознакомиться с теоретическим материалом по теме занятия с использованием конспектов лекций, рекомендуемой учебной литературой.

2) Ответить на вопросы для самоконтроля:

1. Анатомо-топографические данные о ВНЧС. Строение и функции ВНЧС.
2. Современные представления об этиологии, патогенезе, клинике, диагностике, дифференциальной диагностике синдрома болевой дисфункции височно-нижнечелюстного сустава (синдром Костена).
3. Методы лечения синдрома болевой дисфункции височно-нижнечелюстного сустава (синдром Костена).

3) Проверить свои знания с использованием тестового контроля:

1. Болевой синдром дисфункции височно-нижнечелюстного сустава является клиническим признаком:
 - а) вторичного деформирующего остеоартроза
 - б) костного анкилоза височно-нижнечелюстного сустава
 - в) хронического артрита на фоне привычного вывиха
 - г) врожденной аплазии мышечного отростка
 - д) верно 1) и 2)
2. Ограничение функции височно-нижнечелюстного сустава, противовоспалительная терапия с физиолечением показаны детям с:
 - а) анкилозом височно-нижнечелюстного сустава
 - б) болевым синдромом дисфункции сустава
 - в) вторичным деформирующим остеоартрозом
 - г) врожденной патологией сустава
 - д) верно 1), 3) и 4):
3. Для снятия боли при болевом синдроме дисфункции височно-нижнечелюстного сустава детям и подросткам назначают:
 - а) флюктуоризацию
 - б) амплипульстерапию
 - в) магнитотерапию
 - г) электрофорез анестетиков
 - д) верно 1)-4)
4. Наиболее информативным методом рентгенодиагностики при оценке морфологии элементов височно-нижнечелюстного сустава является:
 - а) панорамная рентгенография;
 - б) ортопантомография;
 - в) телерентгенография;
 - г) рентгенокинематография;
 - д) компьютерная томография височно-нижнечелюстного сустава
5. Суставные симптомы при заболеваниях височно-нижнечелюстного сустава:
 - а) боль в жевательных мышцах, челюстях;
 - б) суставной шум;
 - в) тугоподвижность нижней челюсти;
 - г) боль в ушах;
 - д) боли в суставе при длительной нагрузке.

4) Подготовить

презентацию на тему:

Методы лечения синдрома болевой дисфункции височно-нижнечелюстного сустава (синдром Костена).

Рекомендуемая литература:

Основная:

1. Хирургическая стоматология : учебник.

Под ред. Т. Г. Робустовой

М. : "Медицина", 2010

2. Местное обезболивание в стоматологии, топографо-анатомическое обоснование способов его применения: учебное пособие. С.Н. Громова, Л.М. Железнов, И.В. Уразова и др. Киров: ФГБОУ ВО Кировский ГМУ Минздрава России, 2018

Дополнительная:

1. Хирургическая стоматология : учебник. Под ред. В. В. Афанасьева М. : ГЭОТАР-Медиа, 2016
2. Хирургия зубов и органов полости рта : руководство. Под ред. Ю. В. Ефимова М. : Мед. книга, 2010
3. Хирургическая стоматология и челюстно-лицевая хирургия : национальное рук. с компакт-диском Под ред. А. А. Кулакова М. : "ГЭОТАР-Медиа", 2010

Семинарское занятие 10.2: Этиология, клиника, лечение рецидивирующего вывиха и подвывиха ВНЧС

Цель: Изучить рецидивирующий вывих и подвывих височно-нижнечелюстного сустава.

Задачи:

Рассмотреть: Рецидивирующий вывих и подвывих височно-нижнечелюстного сустава.

Обучить: Опросу, осмотру хирургического пациента. Ведению медицинской документации.

Изучить: Этиологию, клинику, диагностику, лечение рецидивирующего вывиха и подвывиха височно-нижнечелюстного сустава.

Сформировать: Представление о рецидивирующем вывихе и подвывихе височно-нижнечелюстного сустава.

Обучающийся должен знать:

- структуру и критерии постановки диагноза по МКБ-10
- препараты для местной анестезии
- способы местной анестезии
- анатомо-топографические данные о ВНЧС. Строение и функции ВНЧС.
- современные представления об этиологии, патогенезе, клинике, диагностике, дифференциальной диагностике рецидивирующего вывиха и подвывиха височно-нижнечелюстного сустава.
- методы лечения рецидивирующего вывиха и подвывиха височно-нижнечелюстного сустава.

Обучающийся должен уметь:

- Записать зубную формулу при осмотре пациента
- Выяснить жалобы, собрать анамнез заболевания и анамнез жизни пациента
- Оценить нуждаемость в стоматологическом лечении
- Поставить диагноз согласно МКБ-10
- Оценить показания к удалению зуба.

Обучающийся должен владеть навыками:

- Опроса и осмотра пациента
- Записи зубной формулы
- Проведения местной анестезии

Самостоятельная аудиторная работа обучающихся по теме:

1. Ответить на вопросы по теме занятия:

1. Анатомо-топографические данные о ВНЧС. Строение и функции ВНЧС.
2. Современные представления об этиологии, патогенезе, клинике, диагностике, дифференциальной диагностике рецидивирующего вывиха и подвывиха височно-нижнечелюстного сустава.
3. Методы лечения рецидивирующего вывиха и подвывиха височно-нижнечелюстного сустава.

2. Практическая работа:

1) Разобрать клинический случай по истории болезни

1. рецидивирующего вывиха и подвывиха височно-нижнечелюстного сустава.

3) Проверить свои знания с использованием тестового контроля:

1. Широкая суставная щель, вплоть до полного отсутствия сочленения поверхностей сустава, гипо- или аплазия мыщелкового отростка являются рентгенологическими признаками:

- а) острого артрита височно-нижнечелюстного сустава
- б) врожденной патологии сустава
- в) привычного вывиха
- г) вторичного деформирующего остеоартроза
- д) костного анкилоза

2. Диспропорция роста опорно-двигательного аппарата характерна для детей с:

- а) привычным вывихом височно-нижнечелюстного сустава
- б) вторичным деформирующим остеоартрозом
- в) аплазией суставной головки
- г) анкилозом височно-нижнечелюстного сустава
- д) неоартрозом

3. Смещение нижней челюсти вправо при открывании рта является клиническим признаком:

- а) привычного вывиха височно-нижнечелюстного сустава справа
- б) привычного вывиха височно-нижнечелюстного сустава слева
- в) костного анкилоза височно-нижнечелюстного сустава слева
- г) костного анкилоза височно-нижнечелюстного сустава справа
- д) верно 3) и 4)

4. Выход головки мыщелкового отростка нижней челюсти из суставной ямки височной кости за пределы суставного бугорка при максимально опущенной нижней челюсти является рентгенологическим признаком:

- а) острого артрита височно-нижнечелюстного сустава
- б) привычного вывиха

- в) вторичного деформирующего остеоартроза
 - г) костного анкилоза
 - д) верно 3) и 4)
5. Симптом «щелчка» при открывании рта характерен для:
- а) вторичного деформирующего остеоартроза височно-нижнечелюстного сустава
 - б) привычного вывиха суставной головки
 - в) хронического артрита височно-нижнечелюстного сустава
 - г) острого артрита височно-нижнечелюстного сустава
 - д) анкилоза височно-нижнечелюстного сустава
6. Привычный вывих височно-нижнечелюстного сустава в юношеском возрасте проявляется смещением суставной головки:
- а) кнаружи
 - б) назад
 - в) вперед
 - г) внутрь
 - д) верно 1) и 2)
7. При пубертатной дисфункции височно-нижнечелюстного сустава (привычный подвывих) для снятия явлений воспаления и боли, стимуляции функции сустава назначают:
- а) микроволновую терапию, электрофорез препаратов кальция, магнитотерапию
 - б) УВЧ-терапию, электрофорез лидазы, ИК-лучи
 - в) микроволновую терапию, гипотермию, ультратонтерапию
 - г) парафинотерапию, аэрозоль-терапию, ИК-лучи
 - д) флюктуоризацию, гипотермию, УВЧ-терапию

3. Решить ситуационные задачи:

1) Алгоритм разбора задачи:

- проанализировать данные представленные в задаче (жалобы и данные объективного обследования пациента);
- на основании клинических данных и методов дополнительного исследования сформулировать диагноз;
- какие дополнительные методы обследования необходимы для подтверждения диагноза;
- составьте план лечения.

2) Пример задачи с разбором по алгоритму

Пример ситуационной задачи.

Пациентка Ф. 19 лет жалуется на постоянную ноющую боль в области верхней челюсти справа, отдающую в ухо и висок, припухлость правой щеки, слабость, сонливость.

Развитие настоящего заболевания: более года в зубе 1.6 периодически возникала боль, которая самостоятельно проходила в течение 3-4 дней. Два дня назад вновь возникла сильная боль в зубе 1.6. Применяла тепловые процедуры: грелки, полоскания теплым раствором бикарбоната натрия. Боль в зубе 1.6 уменьшилась, но появилась припухлость правой щеки. В течение дня припухлость увеличилась, распространилась на подглазничную область и нижнее веко. Присоединилась боль в половине верхней челюсти.

Объективно: общее состояние больной удовлетворительное, температура тела 37,4 °С. Пульс 72 удара в минуту, хорошего наполнения и напряжения.

При осмотре: отёк мягких тканей подглазничной, щечной, скуловой областей и нижнего века справа. Носогубная складка справа сглажена, глазная щель сужена. Имеется гиперестезия кожи правой щеки. Поднижнечелюстные лимфатические узлы справа увеличены, подвижны, болезненны. Рот открывается свободно. Слизистая оболочка переходной складки и щеки в области верхних премоляров и моляров справа гиперемирована и отёчна. На слизистые щеки видны отпечатки коронок зубов. Переходная складка на уровне зубов 1.7, 1.6, 1.5, 1.4 сглажена. При пальпации в этой области определяется плотный и болезненный инфильтрат, флюктуации нет. Язык влажный, покрыт желтоватым налётом. Коронковая часть зуба 1.6 полностью разрушена кариозным процессом, зуб слегка реагирует на перкуссию, неподвижен. Зубы 1.7, 1.5 - интактные, на перкуссию не реагируют, неподвижны.

Контрольные вопросы.

1. Поставьте диагноз.
2. Какие дополнительные методы исследования необходимо провести.
3. Проведите дифференциальную диагностику.
4. Охарактеризуйте этапы плана лечения.
5. Меры профилактики, рекомендованные в указанном случае.

Ответ на задачу.

1. Острый гнойный одонтогенный периостит правой верхней челюсти.
2. Рентгенологические методы диагностики.
3. Обострение хронического периодонтита, остеомиелит, абсцесс, флегмона.
4. Вскрытие поднадкостничного очага. Удаление зуба 1.6. Анестезия. Удаление зуба 1.6. Удаление зуба позволяет улучшить опорожнение гнойного очага и способствует более быстрой ликвидации воспалительных явлений. С целью вскрытия гнойного очага проводится разрез слизистой оболочки параллельно переходной складке на всю длину инфильтрата до кости, на протяжении 2-3 зубов. Рану дренируют резиновой полоской. Проводятся ежедневные перевязки и лечение гнойной раны с использованием антисептических растворов Хлоргексидина.
5. Лечение кариеса и его осложнений.

3) Задача для самостоятельного разбора на занятии

Ситуационная задача.

Пациентка С., 58 лет обратилась в клинику ортопедической стоматологии с жалобами на ноющие боли в обоих ВНЧС при движениях нижней челюсти, хлопающие звуки в суставе. Со слов пациентки подобные жалобы имеются более 1

года.

Объективно: лицо симметричное, при открывании рта слышен хлопающий звук в суставах с ноющей болью, рот открывается более чем на 5 см. На зонограммах суставов в положении центральной окклюзии суставные головки располагаются в центре суставных ямок, при открытом рте – суставные головки не имеют контакта с суставными бугорками и располагаются спереди от них.

Контрольные вопросы.

1. Поставьте диагноз.
2. Какие дополнительные методы исследования необходимо провести.
3. Проведите дифференциальную диагностику.
4. Охарактеризуйте этапы плана лечения.
5. Меры профилактики, рекомендованные в указанном случае.

4. Задания для групповой работы.

Заслушать подготовленную презентацию на тему:

Методы лечения рецидивирующего вывиха и подвывиха височно-нижнечелюстного сустава.

Самостоятельная внеаудиторная работа обучающихся по теме:

Задания для самостоятельной внеаудиторной работы ординаторов по указанной теме:

1) *Ознакомиться с теоретическим материалом по теме занятия с использованием конспектов лекций, рекомендуемой учебной литературы.*

2) *Ответить на вопросы для самоконтроля:*

1. Анатомо-топографические данные о ВНЧС. Строение и функции ВНЧС.
2. Современные представления об этиологии, патогенезе, клинике, диагностике, дифференциальной диагностике рецидивирующего вывиха и подвывиха височно-нижнечелюстного сустава.
3. Методы лечения 1. Широкая суставная щель, вплоть до полного отсутствия сочленения поверхностей сустава, гипоплазия мышечного отростка являются рентгенологическими признаками:
 - а) острого артрита височно-нижнечелюстного сустава
 - б) врожденной патологии сустава
 - в) привычного вывиха
 - г) вторичного деформирующего остеоартроза
 - д) костного анкилоза
2. Диспропорция роста опорно-двигательного аппарата характерна для детей с:
 - а) привычным вывихом височно-нижнечелюстного сустава
 - б) вторичным деформирующим остеоартрозом
 - в) аплазией суставной головки
 - г) анкилозом височно-нижнечелюстного сустава
 - д) неоартрозом
3. Смещение нижней челюсти вправо при открывании рта является клиническим признаком:
 - а) привычного вывиха височно-нижнечелюстного сустава справа
 - б) привычного вывиха височно-нижнечелюстного сустава слева
 - в) костного анкилоза височно-нижнечелюстного сустава слева
 - г) костного анкилоза височно-нижнечелюстного сустава справа
 - д) верно 3) и 4)
4. Выход головки мышечного отростка нижней челюсти из суставной ямки височной кости за пределы суставного бугорка при максимально опущенной нижней челюсти является рентгенологическим признаком:
 - а) острого артрита височно-нижнечелюстного сустава
 - б) привычного вывиха
 - в) вторичного деформирующего остеоартроза
 - г) костного анкилоза
 - д) верно 3) и 4)
5. Симптом «щелчка» при открывании рта характерен для:
 - а) вторичного деформирующего остеоартроза височно-нижнечелюстного сустава
 - б) привычного вывиха суставной головки
 - в) хронического артрита височно-нижнечелюстного сустава
 - г) острого артрита височно-нижнечелюстного сустава
 - д) анкилоза височно-нижнечелюстного сустава
6. Привычный вывих височно-нижнечелюстного сустава в юношеском возрасте проявляется смещением суставной головки:
 - а) кнаружи
 - б) назад
 - в) вперед
 - г) внутрь
 - д) верно 1) и 2)
7. При пубертатной дисфункции височно-нижнечелюстного сустава (привычный подвывих) для снятия явлений воспаления и боли, стимуляции функции сустава назначают:
 - а) микроволновую терапию, электрофорез препаратов кальция, магнитотерапию
 - б) УВЧ-терапию, электрофорез лидазы, ИК-лучи
 - в) микроволновую терапию, гипотермию, ультратонтерапию
 - г) парафинотерапию, аэрозоль-терапию, ИК-лучи
 - д) флюктуоризацию, гипотермию, УВЧ-терапию

презентацию на тему

4) *Подготовить*

Рекомендуемая литература:

Основная:

1. Хирургическая стоматология : учебник. Под ред. Т. Г. Робустовой М. : "Медицина", 2010
2. Местное обезболивание в стоматологии, топографо-анатомическое обоснование способов его применения: учебное пособие. С.Н. Громова, Л.М. Железнов, И.В. Уразова и др. Киров: ФГБОУ ВО Кировский ГМУ Минздрава России, 2018

Дополнительная:

1. Хирургическая стоматология : учебник. Под ред. В. В. Афанасьева М. : ГЭОТАР-Медиа, 2016
2. Хирургия зубов и органов полости рта : руководство. Под ред. Ю. В. Ефимова М. : Мед. книга, 2010
3. Хирургическая стоматология и челюстно-лицевая хирургия : национальное рук. с компакт-диском Под ред. А. А. Кулакова М. : "ГЭОТАР-Медиа", 2010

Семинарское занятие 10.3: Этиология, клиника, лечение артритов и артрозов ВНЧС

Цель: Изучить артриты и артрозы височно-нижнечелюстного сустава.

Задачи:

Рассмотреть: Артриты и артрозы височно-нижнечелюстного сустава.

Обучить: Опросу, осмотру хирургического пациента. Ведению медицинской документации.

Изучить: Этиологию, клинику, диагностику, лечение артритов и артрозов височно-нижнечелюстного сустава.

Сформировать: Представление об артритах и артрозах височно-нижнечелюстного сустава

Обучающийся должен знать:

- структуру и критерии постановки диагноза по МКБ-10
- препараты для местной анестезии
- способы местной анестезии
- анатомо-топографические данные о ВНЧС. Строение и функции ВНЧС.
- современные представления об этиологии, патогенезе, клинике, диагностике, дифференциальной диагностике артритов и артрозов височно-нижнечелюстного сустава, классификация.
- методы лечения артритов и артрозов височно-нижнечелюстного сустава.

Обучающийся должен уметь:

- Записать зубную формулу при осмотре пациента
- Выяснить жалобы, собрать анамнез заболевания и анамнез жизни пациента
- Оценить нуждаемость в стоматологическом лечении
- Поставить диагноз согласно МКБ-10
- Оценить показания к удалению зуба.

Обучающийся должен владеть навыками:

- Опроса и осмотра пациента
- Записи зубной формулы
- Проведения местной анестезии

Самостоятельная аудиторная работа обучающихся по теме:

1. Ответить на вопросы по теме занятия:

1. Анатомо-топографические данные о ВНЧС. Строение и функции ВНЧС.
2. Современные представления об этиологии, патогенезе, клинике, диагностике, дифференциальной диагностике артритов и артрозов височно-нижнечелюстного сустава, классификация.
3. Методы лечения артритов и артрозов височно-нижнечелюстного сустава.

2. Практическая работа:

1) Разобрать клинический случай по истории болезни

1. артритов и артрозов височно-нижнечелюстного сустава.

3) Проверить свои знания с использованием тестового контроля:

1. Суставная щель на рентгенограмме при хроническом артрите височно-нижнечелюстного сустава:

- а) расширена равномерно
- б) расширена неравномерно
- в) сужена равномерно
- г) сужена неравномерно
- д) не изменена

2. Угол рта опущен на стороне, противоположной больному суставу, при:

- а) остром артрите височно-нижнечелюстного сустава
- б) вторичном деформирующем остеоартрозе
- в) хроническом артрите
- г) привычном вывихе сустава
- д) верно 1) и 2)

3. Укорочение мышечкового отростка, деформация суставной головки нижней челюсти, уплощение суставного бугорка и суставной ямки височной кости, неравномерное сужение суставной щели являются рентгенологическими признаками:

- а) вторичного деформирующего остеоартроза
- б) острого артрита
- в) хронического артрита
- г) неоартроза
- д) привычного вывиха височно-нижнечелюстного сустава

4. Симптом «хруста» в момент открывания рта имеет место при:

- а) вторичном деформирующем остеоартрозе височно-нижнечелюстного сустава
 - б) привычном вывихе суставной головки
 - в) хроническом артрите
 - г) анкилозе височно-нижнечелюстного сустава
 - д) остром артрите
5. Отсутствие суставной щели, наличие сплошного костного конгломерата на месте суставной головки нижней челюсти и суставной ямки височной кости являются рентгенологическими признаками:
- а) вторичного деформирующего остеоартроза
 - б) костного анкилоза височно-нижнечелюстного сустава
 - в) хронического артрита
 - г) привычного вывиха височно-нижнечелюстного сустава
 - д) неоартроза
6. При остром артрите височно-нижнечелюстного сустава и обострении хронического артрита в подростковом возрасте назначают.
- а) УВЧ-терапию, микроволновую терапию
 - б) электрофорез 6% КJ, электрофорез 10% хлористого кальция
 - в) магнитотерапию, парафинотерапию
 - г) ультразвуковую терапию, электрофорез кальция
 - д) ультратонтерапию, ИК-излучение
7. При хроническом артрите височно-нижнечелюстного сустава у детей и подростков на фоне привычного вывиха назначают:
- а) электрофорез хлористого кальция, магнитное поле УВЧ
 - б) УВЧ-терапию, ИК-излучение
 - в) ДМВ-терапию, гипотермию
 - г) УВЧ-терапию, дарсонвализацию
 - д) УФ-облучение, красный лазер

3. Решить ситуационные задачи:

1) Алгоритм разбора задачи:

- проанализировать данные представленные в задаче (жалобы и данные объективного обследования пациента);
- на основании клинических данных и методов дополнительного исследования сформулировать диагноз;
- какие дополнительные методы обследования необходимы для подтверждения диагноза;
- составьте план лечения.

2) Пример задачи с разбором по алгоритму

Пример ситуационной задачи.

Пациентка Ф. 19 лет жалуется на постоянную ноющую боль в области верхней челюсти справа, отдающую в ухо и висок, припухлость правой щеки, слабость, сонливость.

Развитие настоящего заболевания: более года в зубе 1.6 периодически возникала боль, которая самостоятельно проходила в течение 3-4 дней. Два дня назад вновь возникла сильная боль в зубе 1.6. Применяла тепловые процедуры: грелки, полоскания теплым раствором бикарбоната натрия. Боль в зубе 1.6 уменьшилась, но появилась припухлость правой щеки. В течение дня припухлость увеличилась, распространилась на подглазничную область и нижнее веко. Присоединилась боль в половине верхней челюсти.

Объективно: общее состояние больной удовлетворительное, температура тела 37,4 °С. Пульс 72 удара в минуту, хорошего наполнения и напряжения.

При осмотре: отёк мягких тканей подглазничной, щечной, скуловой областей и нижнего века справа. Носогубная складка справа сглажена, глазная щель сужена. Имеется гиперестезия кожи правой щеки. Поднижнечелюстные лимфатические узлы справа увеличены, подвижны, болезненны. Рот открывается свободно. Слизистая оболочка переходной складки и щеки в области верхних премоляров и моляров справа гиперемирована и отёчна. На слизистые щеки видны отпечатки коронок зубов. Переходная складка на уровне зубов 1.7, 1.6, 1.5, 1.4 сглажена. При пальпации в этой области определяется плотный и болезненный инфильтрат, флюктуации нет. Язык влажный, покрыт желтоватым налётом. Коронковая часть зуба 1.6 полностью разрушена кариозным процессом, зуб слегка реагирует на перкуссию, неподвижен. Зубы 1.7, 1.5 - интактные, на перкуссию не реагируют, неподвижны.

Контрольные вопросы.

1. Поставьте диагноз.
2. Какие дополнительные методы исследования необходимо провести.
3. Проведите дифференциальную диагностику.
4. Охарактеризуйте этапы плана лечения.
5. Меры профилактики, рекомендованные в указанном случае.

Ответ на задачу.

1. Острый гнойный одонтогенный периостит правой верхней челюсти.
2. Рентгенологические методы диагностики.
3. Обострение хронического периодонтита, остеомиелит, абсцесс, флегмона.
4. Вскрытие поднадкостничного очага. Удаление зуба 1.6. Анестезия. Удаление зуба 1.6. Удаление зуба позволяет улучшить опорожнение гнойного очага и способствует более быстрой ликвидации воспалительных явлений. С целью вскрытия гнойного очага проводится разрез слизистой оболочки параллельно переходной складке на всю длину инфильтрата до кости, на протяжении 2-3 зубов. Рану дренируют резиновой полоской.

Проводятся ежедневные перевязки и лечение гнойной раны с использованием антисептических растворов Хлоргексидина.

5. Лечение кариеса и его осложнений.

3) Задача для самостоятельного разбора на занятии

Ситуационная задача.

Больная 55 лет, жалуется на боли и тугоподвижность в суставах, утреннюю скованность. Больна 2 года. Принимала бруфен без видимого эффекта. Лечение делагилом было прервано из-за появления головокружения и ухудшения зрения.

Объективно: небольшая припухлость, болезненность и ограничение движения в суставах кистей рук, лучезапястных и коленных. В остальных органах без особенностей.

Рентгенология суставов: уменьшение межсуставных щелей, сращение единичные узур, остеопороз суставных концов костей.

СОЭ – 45, реакция Ваалера-Роуза 1/64, латекс- тест 1/160.

Контрольные вопросы.

1. Поставьте диагноз.
2. Какие дополнительные методы исследования необходимо провести.
3. Проведите дифференциальную диагностику.
4. Охарактеризуйте этапы плана лечения.
5. Меры профилактики, рекомендованные в указанном случае.

4. Задания для групповой работы.

Разобрать рентгеновские снимки пациентов с заболеваниями ВНЧС

Самостоятельная внеаудиторная работа обучающихся по теме:

Задания для самостоятельной внеаудиторной работы ординаторов по указанной теме:

1) *Ознакомиться с теоретическим материалом по теме занятия с использованием конспектов лекций, рекомендуемой учебной литературой.*

2) *Ответить на вопросы для самоконтроля:*

1. Анатомо-топографические данные о ВНЧС. Строение и функции ВНЧС.
2. Современные представления об этиологии, патогенезе, клинике, диагностике, дифференциальной диагностике артритов и артрозов височно-нижнечелюстного сустава, классификация.
3. Методы лечения артритов и артрозов височно-нижнечелюстного сустава.

1. Суставная щель на рентгенограмме при хроническом артрите височно-нижнечелюстного сустава:

- а) расширена равномерно
- б) расширена неравномерно
- в) сужена равномерно
- г) сужена неравномерно
- д) не изменена

2. Угол рта опущен на стороне, противоположной больному суставу, при:

- а) остром артрите височно-нижнечелюстного сустава
- б) вторичном деформирующем остеоартрозе
- в) хроническом артрите
- г) привычном вывихе сустава
- д) верно 1) и 2)

3. Укорочение мышечкового отростка, деформация суставной головки нижней челюсти, уплощение суставного бугорка и суставной ямки височной кости, неравномерное сужение суставной щели являются рентгенологическими признаками:

- а) вторичного деформирующего остеоартроза
- б) острого артрита
- в) хронического артрита
- г) неоартроза
- д) привычного вывиха височно-нижнечелюстного сустава

4. Симптом «хруста» в момент открывания рта имеет место при:

- а) вторичном деформирующем остеоартрозе височно-нижнечелюстного сустава
- б) привычном вывихе суставной головки
- в) хроническом артрите
- г) анкилозе височно-нижнечелюстного сустава
- д) остром артрите

5. Отсутствие суставной щели, наличие сплошного костного конгломерата на месте суставной головки нижней челюсти и суставной ямки височной кости являются рентгенологическими признаками:

- а) вторичного деформирующего остеоартроза
- б) костного анкилоза височно-нижнечелюстного сустава
- в) хронического артрита
- г) привычного вывиха височно-нижнечелюстного сустава
- д) неоартроза

6. При остром артрите височно-нижнечелюстного сустава и обострении хронического артрита в подростковом возрасте назначают:

- а) УВЧ-терапию, микроволновую терапию
- б) электрофорез 6% КJ, электрофорез 10% хлористого кальция
- в) магнитотерапию, парафинотерапию
- г) ультразвуковую терапию, электрофорез кальция
- д) ультратонтерапию, ИК-излучение

7. При хроническом артрите височно-нижнечелюстного сустава у детей и подростков на фоне привычного вывиха назначают:

- а) электрофорез хлористого кальция, магнитное поле УВЧ

- б) УВЧ-терапию, ИК-излучение
- в) ДМВ-терапию, гипотермию
- г) УВЧ-терапию, дарсонвализацию
- д) УФ-облучение, красный лазер

Рекомендуемая литература:

Основная:

1. Хирургическая стоматология : учебник. Под ред. Т. Г. Робустовой М. : "Медицина", 2010
2. Местное обезболивание в стоматологии, топографо-анатомическое обоснование способов его применения: учебное пособие. С.Н. Громова, Л.М. Железнов, И.В. Уразова и др. Киров: ФГБОУ ВО Кировский ГМУ Минздрава России, 2018

Дополнительная:

1. Хирургическая стоматология : учебник. Под ред. В. В. Афанасьева М. : ГЭОТАР-Медиа, 2016
2. Хирургия зубов и органов полости рта : руководство. Под ред. Ю. В. Ефимова М. : Мед. книга, 2010
3. Хирургическая стоматология и челюстно-лицевая хирургия : национальное рук. с компакт-диском Под ред. А. А. Кулакова М. : "ГЭОТАР-Медиа", 2010

Раздел 11 Новообразования тканей лица, костей лицевого черепа, полости рта и его органов.

Практическое занятие 11.1: Доброкачественные опухоли.

Цель: Изучить доброкачественные опухоли из многослойного плоского эпителия, из фиброзной ткани, кровеносных и лимфатических сосудов.

Задачи:

Рассмотреть: Доброкачественные опухоли из многослойного плоского эпителия, из фиброзной ткани, кровеносных и лимфатических сосудов.

Обучить: Опросу, осмотру хирургического пациента. Ведению медицинской документации.

Изучить: Этиологию, клинику, диагностику, лечение доброкачественных опухолей из многослойного плоского эпителия, из фиброзной ткани, кровеносных и лимфатических сосудов.

Сформировать: Представление о доброкачественных опухолях из многослойного плоского эпителия, из фиброзной ткани, кровеносных и лимфатических сосудов.

Обучающийся должен знать:

- структуру и критерии постановки диагноза по МКБ-10
- препараты для местной анестезии
- способы местной анестезии
- классификацию доброкачественных опухолей из многослойного плоского эпителия, из фиброзной ткани, кровеносных и лимфатических сосудов
- современные представления об этиологии, патогенезе, клинике, диагностике, дифференциальной диагностике доброкачественных опухолей из многослойного плоского эпителия, из фиброзной ткани, кровеносных и лимфатических сосудов.
- методы лечения доброкачественных опухолей из многослойного плоского эпителия, из фиброзной ткани, кровеносных и лимфатических сосудов.

Обучающийся должен уметь:

- Записать зубную формулу при осмотре пациента
- Выяснить жалобы, собрать анамнез заболевания и анамнез жизни пациента
- Оценить нуждаемость в стоматологическом лечении
- Поставить диагноз согласно МКБ-10
- Оценить показания к удалению зуба.

Обучающийся должен владеть навыками:

- Опроса и осмотра пациента
- Записи зубной формулы
- Проведения местной анестезии

Самостоятельная аудиторная работа обучающихся по теме:

1. Ответить на вопросы по теме занятия:

1. Классификация доброкачественных опухолей из многослойного плоского эпителия, из фиброзной ткани, кровеносных и лимфатических сосудов.
2. Современные представления об этиологии, патогенезе, клинике, диагностике, дифференциальной диагностике доброкачественных опухолей из многослойного плоского эпителия, из фиброзной ткани, кровеносных и лимфатических сосудов.
3. Методы лечения доброкачественных опухолей из многослойного плоского эпителия, из фиброзной ткани, кровеносных и лимфатических сосудов.

2. Практическая работа.

- 1) Освоить манипуляции:
 - Провести стоматологический осмотр.
 - Собрать анамнез
 - Записать карту стоматологического осмотра.
- 2) Цель работы:
 - Научиться проводить обследование
- 3) Методика проведения работы (алгоритм освоения навыка):
 - Провести осмотр пациента
 - Записать зубную формулу
- 4) Результаты:

- Произвести запись в амбулаторной карте форма 043/У

5) Выводы:

3. Решить ситуационные задачи:

1) Алгоритм разбора задачи:

- проанализировать данные представленные в задаче (жалобы и данные объективного обследования пациента);
- на основании клинических данных и методов дополнительного исследования сформулировать диагноз;
- какие дополнительные методы обследования необходимы для подтверждения диагноза;
- составьте план лечения.

2) Пример задачи с разбором по алгоритму

Пример ситуационной задачи.

Пациентка Ф. 19 лет жалуется на постоянную ноющую боль в области верхней челюсти справа, отдающую в ухо и висок, припухлость правой щеки, слабость, сонливость.

Развитие настоящего заболевания: более года в зубе 1.6 периодически возникала боль, которая самостоятельно проходила в течение 3-4 дней. Два дня назад вновь возникла сильная боль в зубе 1.6. Применяла тепловые процедуры: грелки, полоскания теплым раствором бикарбоната натрия. Боль в зубе 1.6 уменьшилась, но появилась припухлость правой щеки. В течение дня припухлость увеличилась, распространилась на подглазничную область и нижнее веко. Присоединилась боль в половине верхней челюсти.

Объективно: общее состояние больной удовлетворительное, температура тела 37,4 °С. Пульс 72 удара в минуту, хорошего наполнения и напряжения.

При осмотре: отёк мягких тканей подглазничной, щечной, скуловой областей и нижнего века справа.

Носогубная складка справа сглажена, глазная щель сужена. Имеется гиперестезия кожи правой щеки.

Поднижнечелюстные лимфатические узлы справа увеличены, подвижны, болезненны. Рот открывается свободно.

Слизистая оболочка переходной складки и щеки в области верхних премоляров и моляров справа гиперемирована и отёчна. На слизистые щеки видны отпечатки коронок зубов. Переходная складка на уровне зубов 1.7, 1.6, 1.5, 1.4 сглажена. При пальпации в этой области определяется плотный и болезненный инфильтрат, флюктуации нет. Язык влажный, покрыт желтоватым налётом. Коронковая часть зуба 1.6 полностью разрушена кариозным процессом, зуб слегка реагирует на перкуссию, неподвижен. Зубы 1.7, 1.5 - интактные, на перкуссию не реагируют, неподвижны.

Контрольные вопросы.

1. Поставьте диагноз.
2. Какие дополнительные методы исследования необходимо провести.
3. Проведите дифференциальную диагностику.
4. Охарактеризуйте этапы плана лечения.
5. Меры профилактики, рекомендованные в указанном случае.

Ответ на задачу.

1. Острый гнойный одонтогенный периостит правой верхней челюсти.
2. Рентгенологические методы диагностики.
3. Обострение хронического периодонтита, остеомиелит, абсцесс, флегмона.
4. Вскрытие поднадкостничного очага. Удаление зуба 1.6. Анестезия. Удаление зуба 1.6. Удаление зуба позволяет улучшить опорожнение гнойного очага и способствует более быстрой ликвидации воспалительных явлений. С целью вскрытия гнойного очага проводится разрез слизистой оболочки параллельно переходной складке на всю длину инфильтрата до кости, на протяжении 2-3 зубов. Рану дренируют резиновой полоской. Проводятся ежедневные перевязки и лечение гнойной раны с использованием антисептических растворов Хлоргексидина.
5. Лечение кариеса и его осложнений.

3) Задача для самостоятельного разбора на занятии

Ситуационная задача.

У больной, 65 лет, на слизистой оболочке ретромолярной области слева имеется образование на узком основании. Растет медленно, поверхность белесоватая, ворсинчатая, безболезненная, часто травмируется. Коронковые части жевательных зубов верхней и нижней челюсти слева разрушены, полость рта не санирована.

Ситуационная задача.

В поликлинику обратился больной 18 лет с жалобами на наличие опухолевидного образования на нижней губе, которое заметил 1 месяц тому назад. Отмечает увеличение размера опухоли в 2 раза. При осмотре - на слизистой оболочке нижней губы имеется образование округлой формы, диаметром 1 см, голубоватого цвета, безболезненное, не спаянное с окружающими тканями. Слизистая оболочка над образованием истончена, подвижна.

Контрольные вопросы.

1. Поставьте диагноз.
2. Какие дополнительные методы исследования необходимо провести.
3. Проведите дифференциальную диагностику.
4. Охарактеризуйте этапы плана лечения.
5. Меры профилактики, рекомендованные в указанном случае.

4. Задания для групповой работы.

1. Установка положения пациента и положения врача, света стоматологического светильника для обследования внешнего вида стоматологического пациента, особенности для обследования верхней и нижней челюсти с соблюдением эргономических принципов, техники безопасности, и санитарно-эпидемиологического режима (на Ординаторах).
2. Опрос пациента, выяснение жалоб, анамнеза заболевания, анамнеза жизни, общесоматического статуса, аллергологического анамнеза.
3. Осмотр внешнего вида больного. Определение степени открывания рта. Осмотр полости рта стоматологического

больного с помощью стоматологического инструментария (шпатель, зеркало, пинцет).

4. Заполнение медицинской карты обследуемого стоматологического больного, постановка окончательного диагноза.

Самостоятельная внеаудиторная работа обучающихся по теме:

Задания для самостоятельной внеаудиторной работы ординаторов по указанной теме:

1) Ознакомиться с теоретическим материалом по теме занятия с использованием конспектов лекций, рекомендуемой учебной литературой.

2) Ответить на вопросы для самоконтроля:

1. Классификация доброкачественных опухолей из многослойного плоского эпителия, из фиброзной ткани, кровеносных и лимфатических сосудов.

2. Современные представления об этиологии, патогенезе, клинике, диагностике, дифференциальной диагностике доброкачественных опухолей из многослойного плоского эпителия, из фиброзной ткани, кровеносных и лимфатических сосудов.

3. Методы лечения доброкачественных опухолей из многослойного плоского эпителия, из фиброзной ткани, кровеносных и лимфатических сосудов.

Рекомендуемая литература:

Основная:

1. Хирургическая стоматология : учебник. Под ред. Т. Г. Робустовой М. : "Медицина", 2010
2. Местное обезболивание в стоматологии, топографо-анатомическое обоснование способов его применения: учебное пособие. С.Н. Громова, Л.М. Железнов, И.В. Уразова и др. Киров: ФГБОУ ВО Кировский ГМУ Минздрава России, 2018

Дополнительная:

1. Хирургическая стоматология : учебник. Под ред. В. В. Афанасьева М. : ГЭОТАР-Медиа, 2016
2. Хирургия зубов и органов полости рта : руководство. Под ред. Ю. В. Ефимова М. : Мед. книга, 2010
3. Хирургическая стоматология и челюстно-лицевая хирургия : национальное рук. с компакт-диском Под ред. А. А. Кулакова М. : "ГЭОТАР-Медиа", 2010

Практическое занятие 11.2: Врожденные кисты и свищи лица и шеи.

Цель: Изучить врожденные кисты и свищи лица и шеи.

Задачи:

Рассмотреть: Врожденные кисты и свищи лица и шеи.

Обучить: Опросу, осмотру хирургического пациента. Ведению медицинской документации.

Изучить: Этиологию, клинику, диагностику, лечение врожденных кист и свищей лица и шеи.

Сформировать: Представление о врожденных кистах и свищах лица и шеи.

Обучающийся должен знать:

- структуру и критерии постановки диагноза по МКБ-10
- препараты для местной анестезии
- способы местной анестезии
- классификацию врожденных кист и свищей лица и шеи.
- современные представления об этиологии, патогенезе, клинике, диагностике, дифференциальной диагностике врожденных кист и свищей лица и шеи.
- методы лечения врожденных кист и свищей лица и шеи.

Обучающийся должен уметь:

- Записать зубную формулу при осмотре пациента
- Выяснить жалобы, собрать анамнез заболевания и анамнез жизни пациента
- Оценить нуждаемость в стоматологическом лечении
- Поставить диагноз согласно МКБ-10
- Оценить показания к удалению зуба.

Обучающийся должен владеть навыками:

- Опроса и осмотра пациента
- Записи зубной формулы
- Проведения местной анестезии

Самостоятельная аудиторная работа обучающихся по теме:

1. Ответить на вопросы по теме занятия:

1. Классификация врожденных кист и свищей лица и шеи.
2. Современные представления об этиологии, патогенезе, клинике, диагностике, дифференциальной диагностике врожденных кист и свищей лица и шеи.
3. Методы лечения врожденных кист и свищей лица и шеи.

2. Практическая работа.

1) Освоить манипуляции:

- Провести стоматологический осмотр.
- Собрать анамнез
- Записать карту стоматологического осмотра.

2) Цель работы:

- Научиться проводить обследование

3) Методика проведения работы (алгоритм освоения навыка):

- Провести осмотр пациента
- Записать зубную формулу

4) Результаты:

- Произвести запись в амбулаторной карте форма 043У

5) Выводы:

3. Решить ситуационные задачи:

1) Алгоритм разбора задачи:

- проанализировать данные представленные в задаче (жалобы и данные объективного обследования пациента);
- на основании клинических данных и методов дополнительного исследования сформулировать диагноз;
- какие дополнительные методы обследования необходимы для подтверждения диагноза;
- составьте план лечения.

2) Пример задачи с разбором по алгоритму

Пример ситуационной задачи.

Пациентка Ф. 19 лет жалуется на постоянную ноющую боль в области верхней челюсти справа, отдающую в ухо и висок, припухлость правой щеки, слабость, сонливость.

Развитие настоящего заболевания: более года в зубе 1.6 периодически возникала боль, которая самостоятельно проходила в течение 3-4 дней. Два дня назад вновь возникла сильная боль в зубе 1.6. Применяла тепловые процедуры: грелки, полоскания теплым раствором бикарбоната натрия. Боль в зубе 1.6 уменьшилась, но появилась припухлость правой щеки. В течение дня припухлость увеличилась, распространилась на подглазничную область и нижнее веко. Присоединилась боль в половине верхней челюсти.

Объективно: общее состояние больной удовлетворительное, температура тела 37,4 °С. Пульс 72 удара в минуту, хорошего наполнения и напряжения.

При осмотре: отёк мягких тканей подглазничной, щечной, скуловой областей и нижнего века справа.

Носогубная складка справа сглажена, глазная щель сужена. Имеется гиперестезия кожи правой щеки.

Поднижнечелюстные лимфатические узлы справа увеличены, подвижны, болезненны. Рот открывается свободно.

Слизистая оболочка переходной складки и щеки в области верхних премоляров и моляров справа гиперемирована и отёчна. На слизистые щеки видны отпечатки коронок зубов. Переходная складка на уровне зубов 1.7, 1.6, 1.5, 1.4 сглажена. При пальпации в этой области определяется плотный и болезненный инфильтрат, флюктуации нет. Язык влажный, покрыт желтоватым налётом. Коронковая часть зуба 1.6 полностью разрушена кариозным процессом, зуб слегка реагирует на перкуссию, неподвижен. Зубы 1.7, 1.5 - интактные, на перкуссию не реагируют, неподвижны.

Контрольные вопросы.

1. Поставьте диагноз.
2. Какие дополнительные методы исследования необходимо провести.
3. Проведите дифференциальную диагностику.
4. Охарактеризуйте этапы плана лечения.
5. Меры профилактики, рекомендованные в указанном случае.

Ответ на задачу.

1. Острый гнойный одонтогенный периостит правой верхней челюсти.
2. Рентгенологические методы диагностики.
3. Обострение хронического периодонтита, остеомиелит, абсцесс, флегмона.
4. Вскрытие поднадкостничного очага. Удаление зуба 1.6. Анестезия. Удаление зуба 1.6. Удаление зуба позволяет улучшить опорожнение гнойного очага и способствует более быстрой ликвидации воспалительных явлений. С целью вскрытия гнойного очага проводится разрез слизистой оболочки параллельно переходной складке на всю длину инфильтрата до кости, на протяжении 2-3 зубов. Рану дренируют резиновой полоской. Проводятся ежедневные перевязки и лечение гнойной раны с использованием антисептических растворов Хлоргексидина.
5. Лечение кариеса и его осложнений.

3) Задача для самостоятельного разбора на занятии

Ситуационная задача.

У больного И., 28 лет, в подбородочной области слева отмечается наличие плотного, безболезненного, округлой формы опухолевидного образования, подвижного и не спаянного с кожей.

Контрольные вопросы.

1. Поставьте диагноз.
2. Какие дополнительные методы исследования необходимо провести.
3. Проведите дифференциальную диагностику.
4. Охарактеризуйте этапы плана лечения.
5. Меры профилактики, рекомендованные в указанном случае.

4. Задания для групповой работы.

1. Установка положения пациента и положения врача, света стоматологического светильника для обследования внешнего вида стоматологического пациента, особенности для обследования верхней и нижней челюсти с соблюдением эргономических принципов, техники безопасности, и санитарно-эпидемиологического режима (на Ординаторах).
2. Опрос пациента, выяснение жалоб, анамнеза заболевания, анамнеза жизни, общесоматического статуса, аллергологического анамнеза.
3. Осмотр внешнего вида больного. Определение степени открывания рта. Осмотр полости рта стоматологического больного с помощью стоматологического инструментария (шпатель, зеркало, пинцет).
4. Заполнение медицинской карты обследуемого стоматологического больного, постановка окончательного диагноза.

Самостоятельная внеаудиторная работа обучающихся по теме:

Задания для самостоятельной внеаудиторной работы ординаторов по указанной теме:

- 1) Ознакомиться с теоретическим материалом по теме занятия с использованием конспектов лекций, рекомендуемой учебной литературой.
- 2) Ответить на вопросы для самоконтроля:

1. Классификация врожденных кист и свищей лица и шеи.
2. Современные представления об этиологии, патогенезе, клинике, диагностике, дифференциальной диагностике врожденных кист и свищей лица и шеи.
3. Методы лечения врожденных кист и свищей лица и шеи.

Рекомендуемая литература:

Основная:

1. Хирургическая стоматология : учебник. Под ред. Т. Г. Робустовой М. : "Медицина", 2010
2. Местное обезболивание в стоматологии, топографо-анатомическое обоснование способов его применения: учебное пособие. С.Н. Громова, Л.М. Железнов, И.В. Уразова и др. Киров: ФГБОУ ВО Кировский ГМУ Минздрава России, 2018

Дополнительная:

1. Хирургическая стоматология : учебник. Под ред. В. В. Афанасьева М. : ГЭОТАР-Медиа, 2016
2. Хирургия зубов и органов полости рта : руководство. Под ред. Ю. В. Ефимова М. : Мед. книга, 2010
3. Хирургическая стоматология и челюстно-лицевая хирургия : национальное рук. с компакт-диском Под ред. А. А. Кулакова М. : "ГЭОТАР-Медиа", 2010

Практическое занятие 11.3: Злокачественные опухоли полости рта и челюстей.

Цель: Изучить злокачественные опухоли полости рта и челюстей.

Задачи:

Рассмотреть: Злокачественные опухоли полости рта и челюстей.

Обучить: Опросу, осмотру хирургического пациента. Ведению медицинской документации.

Изучить: Этиологию, клинику, диагностику, лечение злокачественных опухолей полости рта и челюстей.

Сформировать: Представление о злокачественных опухолях полости рта и челюстей.

Обучающийся должен знать:

- структуру и критерии постановки диагноза по МКБ-10
- препараты для местной анестезии
- способы местной анестезии
- классификацию злокачественных опухолей полости рта и челюстей.
- современные представления об этиологии, патогенезе, клинике, диагностике, дифференциальной диагностике злокачественных опухолей полости рта и челюстей.
- методы лечения злокачественных опухолей полости рта и челюстей.

Обучающийся должен уметь:

- Записать зубную формулу при осмотре пациента
- Выяснить жалобы, собрать анамнез заболевания и анамнез жизни пациента
- Оценить нуждаемость в стоматологическом лечении
- Поставить диагноз согласно МКБ-10
- Оценить показания к удалению зуба.

Обучающийся должен владеть навыками:

- Опроса и осмотра пациента
- Записи зубной формулы
- Проведения местной анестезии

Самостоятельная аудиторная работа обучающихся по теме:

1. Ответить на вопросы по теме занятия:

1. Классификация злокачественных опухолей полости рта и челюстей..
2. Современные представления об этиологии, патогенезе, клинике, диагностике, дифференциальной диагностике злокачественных опухолей полости рта и челюстей.
3. Методы лечения злокачественных опухолей полости рта и челюстей.

2. Практическая работа.

1) Освоить манипуляции:

- Провести стоматологический осмотр.
- Собрать анамнез
- Записать карту стоматологического осмотра.

2) Цель работы:

- Научиться проводить обследование

3) Методика проведения работы (алгоритм освоения навыка):

- Провести осмотр пациента
- Записать зубную формулу

4) Результаты:

- Произвести запись в амбулаторной карте форма 043/У

5) Выводы:

3. Решить ситуационные задачи:

1) Алгоритм разбора задачи:

- проанализировать данные представленные в задаче (жалобы и данные объективного обследования пациента);
- на основании клинических данных и методов дополнительного исследования сформулировать диагноз;
- какие дополнительные методы обследования необходимы для подтверждения диагноза;
- составьте план лечения.

2) Пример задачи с разбором по алгоритму

Пример ситуационной задачи.

Пациентка Ф. 19 лет жалуется на постоянную ноющую боль в области верхней челюсти справа, отдающую в ухо и висок, припухлость правой щеки, слабость, сонливость.

Развитие настоящего заболевания: более года в зубе 1.6 периодически возникала боль, которая самостоятельно проходила в течение 3-4 дней. Два дня назад вновь возникла сильная боль в зубе 1.6. Применяла тепловые процедуры: грелки, полоскания теплым раствором бикарбоната натрия. Боль в зубе 1.6 уменьшилась, но появилась припухлость правой щеки. В течение дня припухлость увеличилась, распространилась на подглазничную область и нижнее веко. Присоединилась боль в половине верхней челюсти.

Объективно: общее состояние больной удовлетворительное, температура тела 37,4 °С. Пульс 72 удара в минуту, хорошего наполнения и напряжения.

При осмотре: отёк мягких тканей подглазничной, щечной, скуловой областей и нижнего века справа.

Носогубная складка справа сглажена, глазная щель сужена. Имеется гиперестезия кожи правой щеки.

Поднижнечелюстные лимфатические узлы справа увеличены, подвижны, болезненны. Рот открывается свободно.

Слизистая оболочка переходной складки и щеки в области верхних премоляров и моляров справа гиперемирована и отёчна. На слизистые щеки видны отпечатки коронок зубов. Переходная складка на уровне зубов 1.7, 1.6, 1.5, 1.4 сглажена. При пальпации в этой области определяется плотный и болезненный инфильтрат, флюктуации нет. Язык влажный, покрыт желтоватым налётом. Коронковая часть зуба 1.6 полностью разрушена кариозным процессом, зуб слегка реагирует на перкуссию, неподвижен. Зубы 1.7, 1.5 - интактные, на перкуссию не реагируют, неподвижны.

Контрольные вопросы.

1. Поставьте диагноз.
2. Какие дополнительные методы исследования необходимо провести.
3. Проведите дифференциальную диагностику.
4. Охарактеризуйте этапы плана лечения.
5. Меры профилактики, рекомендованные в указанном случае.

Ответ на задачу.

1. Острый гнойный одонтогенный периостит правой верхней челюсти.
2. Рентгенологические методы диагностики.
 3. Обострение хронического периодонтита, остеомиелит, абсцесс, флегмона.
 4. Вскрытие поднадкостничного очага. Удаление зуба 1.6. Анестезия. Удаление зуба 1.6. Удаление зуба позволяет улучшить опорожнение гнойного очага и способствует более быстрой ликвидации воспалительных явлений. С целью вскрытия гнойного очага проводится разрез слизистой оболочки параллельно переходной складке на всю длину инфильтрата до кости, на протяжении 2-3 зубов. Рану дренируют резиновой полоской. Проводятся ежедневные перевязки и лечение гнойной раны с использованием антисептических растворов Хлоргексидина.
5. Лечение кариеса и его осложнений.

3) Задача для самостоятельного разбора на занятии

Ситуационная задача.

Больная К., 32 лет, обратилась к врачу с жалобами на безболезненную деформацию нижней челюсти слева, которая появилась 2 года назад и постепенно нарастала.

При осмотре: кожные покровы не изменены, со стороны полости рта – выбухание переходной складки преддверия полости рта, расширение переднего края ветви. Слизистая оболочка в области поражения обычной окраски. При пальпации области поражения отмечается «пергаментный» хруст и флюктуация вследствие отсутствия кости. При рентгенологическом исследовании обнаружен участок деструкции кости в виде множественных очагов разрежения с четкими границами (поликистозный характер разрежения).

Участок пораженной челюстной кости резецирован. Макроскопически: образование представлено серовато-беловатой тканью с множественными полостями, разделенными друг от друга перемычками. Микроскопически: опухолевая ткань представлена островками, состоящими из массы звездчатых клеток, окруженных слоем кубических и цилиндрических клеток; по строению сходна со строением эмалевого органа; в островках – кисты.

Контрольные вопросы.

1. Поставьте диагноз.
2. Какие дополнительные методы исследования необходимо провести.
3. Проведите дифференциальную диагностику.
4. Охарактеризуйте этапы плана лечения.
5. Меры профилактики, рекомендованные в указанном случае.

4. Задания для групповой работы.

1. Установка положения пациента и положения врача, света стоматологического светильника для обследования внешнего вида стоматологического пациента, особенности для обследования верхней и нижней челюсти с соблюдением эргономических принципов, техники безопасности, и санитарно-эпидемиологического режима (на Ординаторах).
2. Опрос пациента, выяснение жалоб, анамнеза заболевания, анамнеза жизни, общесоматического статуса, аллергологического анамнеза.
3. Осмотр внешнего вида больного. Определение степени открывания рта. Осмотр полости рта стоматологического больного с помощью стоматологического инструментария (шпатель, зеркало, пинцет).
4. Заполнение медицинской карты обследуемого стоматологического больного, постановка окончательного диагноза.

Самостоятельная внеаудиторная работа обучающихся по теме:

Задания для самостоятельной внеаудиторной работы ординаторов по указанной теме:

- 1) *Ознакомиться с теоретическим материалом по теме занятия с использованием конспектов лекций, рекомендуемой учебной литературы.*

2) Ответить на вопросы для самоконтроля:

1. Классификация злокачественных опухолей полости рта и челюстей..
2. Современные представления об этиологии, патогенезе, клинике, диагностике, дифференциальной диагностике злокачественных опухолей полости рта и челюстей.
3. Методы лечения злокачественных опухолей полости рта и челюстей.

Рекомендуемая литература:

Основная:

1. Хирургическая стоматология : учебник. Под ред. Т. Г. Робустовой М. : "Медицина", 2010
2. Местное обезболивание в стоматологии, топографо-анатомическое обоснование способов его применения: учебное пособие. С.Н. Громова, Л.М. Железнов, И.В. Уразова и др. Киров: ФГБОУ ВО Кировский ГМУ Минздрава России, 2018

Дополнительная:

1. Хирургическая стоматология : учебник. Под ред. В. В. Афанасьева М. : ГЭОТАР-Медиа, 2016
2. Хирургия зубов и органов полости рта : руководство. Под ред. Ю. В. Ефимова М. : Мед. книга, 2010
3. Хирургическая стоматология и челюстно-лицевая хирургия : национальное рук. с компакт-диском Под ред. А. А. Кулакова М. : "ГЭОТАР-Медиа", 2010

Практическое занятие 11.4: Злокачественные опухоли челюстей неэпителиальной природы.

Цель: Изучить злокачественные опухоли челюстей неэпителиальной природы.

Задачи:

Рассмотреть: Злокачественные опухоли челюстей неэпителиальной природы.

Обучить: Опросу, осмотру хирургического пациента. Ведению медицинской документации.

Изучить: Этиологию, клинику, диагностику, лечение злокачественных опухолей челюстей неэпителиальной природы.

Сформировать: Представление о злокачественных опухолях челюстей неэпителиальной природы.

Обучающийся должен знать:

- структуру и критерии постановки диагноза по МКБ-10
- препараты для местной анестезии
- способы местной анестезии
- классификацию злокачественных опухолей полости рта и челюстей.
- современные представления об этиологии, патогенезе, клинике, диагностике, дифференциальной диагностике злокачественных опухолей полости рта и челюстей.
- методы лечения злокачественных опухолей полости рта и челюстей.

Обучающийся должен уметь:

- Записать зубную формулу при осмотре пациента
- Выяснить жалобы, собрать анамнез заболевания и анамнез жизни пациента
- Оценить нуждаемость в стоматологическом лечении
- Поставить диагноз согласно МКБ-10
- Оценить показания к удалению зуба.

Обучающийся должен владеть навыками:

- Опроса и осмотра пациента
- Записи зубной формулы
- Проведения местной анестезии

Самостоятельная аудиторная работа обучающихся по теме:

1. Ответить на вопросы по теме занятия:

1. Классификация злокачественных опухолей челюстей неэпителиальной природы.
2. Современные представления об этиологии, патогенезе, клинике, диагностике, дифференциальной диагностике злокачественных опухолей челюстей неэпителиальной природы.
3. Методы лечения злокачественных опухолей челюстей неэпителиальной природы.

2. Практическая работа.

- 1) Освоить манипуляции:
 - Провести стоматологический осмотр.
 - Собрать анамнез
 - Записать карту стоматологического осмотра.
- 2) Цель работы:
 - Научиться проводить обследование
- 3) Методика проведения работы (алгоритм освоения навыка):
 - Провести осмотр пациента
 - Записать зубную формулу
- 4) Результаты:
 - Произвести запись в амбулаторной карте форма 043/У
- 5) Выводы:

3. Решить ситуационные задачи:

1) Алгоритм разбора задачи:

- проанализировать данные представленные в задаче (жалобы и данные объективного обследования пациента);
- на основании клинических данных и методов дополнительного исследования сформулировать диагноз;
- какие дополнительные методы обследования необходимы для подтверждения диагноза;
- составьте план лечения.

2) Пример задачи с разбором по алгоритму

Пример ситуационной задачи.

Пациентка Ф. 19 лет жалуется на постоянную ноющую боль в области верхней челюсти справа, отдающую в ухо и висок, припухлость правой щеки, слабость, сонливость.

Развитие настоящего заболевания: более года в зубе 1.6 периодически возникала боль, которая самостоятельно проходила в течение 3-4 дней. Два дня назад вновь возникла сильная боль в зубе 1.6. Применяла тепловые процедуры: грелки, полоскания теплым раствором бикарбоната натрия. Боль в зубе 1.6 уменьшилась, но появилась припухлость правой щеки. В течение дня припухлость увеличилась, распространилась на подглазничную область и нижнее веко. Присоединилась боль в половине верхней челюсти.

Объективно: общее состояние больной удовлетворительное, температура тела 37,4 °С. Пульс 72 удара в минуту, хорошего наполнения и напряжения.

При осмотре: отёк мягких тканей подглазничной, щечной, скуловой областей и нижнего века справа.

Носогубная складка справа сглажена, глазная щель сужена. Имеется гиперестезия кожи правой щеки.

Поднижнечелюстные лимфатические узлы справа увеличены, подвижны, болезненны. Рот открывается свободно.

Слизистая оболочка переходной складки и щеки в области верхних премоляров и моляров справа гиперемирована и отёчна. На слизистые щеки видны отпечатки коронок зубов. Переходная складка на уровне зубов 1.7, 1.6, 1.5, 1.4 сглажена. При пальпации в этой области определяется плотный и болезненный инфильтрат, флюктуации нет. Язык влажный, покрыт желтоватым налётом. Коронковая часть зуба 1.6 полностью разрушена кариозным процессом, зуб слегка реагирует на перкуссию, неподвижен. Зубы 1.7, 1.5 - интактные, на перкуссию не реагируют, неподвижны.

Контрольные вопросы.

1. Поставьте диагноз.
2. Какие дополнительные методы исследования необходимо провести.
3. Проведите дифференциальную диагностику.
4. Охарактеризуйте этапы плана лечения.
5. Меры профилактики, рекомендованные в указанном случае.

Ответ на задачу.

1. Острый гнойный одонтогенный периостит правой верхней челюсти.
2. Рентгенологические методы диагностики.
3. Обострение хронического периодонтита, остеомиелит, абсцесс, флегмона.
4. Вскрытие поднадкостничного очага. Удаление зуба 1.6. Анестезия. Удаление зуба 1.6. Удаление зуба позволяет улучшить опорожнение гнойного очага и способствует более быстрой ликвидации воспалительных явлений. С целью вскрытия гнойного очага проводится разрез слизистой оболочки параллельно переходной складке на всю длину инфильтрата до кости, на протяжении 2-3 зубов. Рану дренируют резиновой полоской. Проводятся ежедневные перевязки и лечение гнойной раны с использованием антисептических растворов Хлоргексидина.
5. Лечение кариеса и его осложнений.

3) Задача для самостоятельного разбора на занятии

Ситуационная задача.

У пациента во время контрольного осмотра (спустя год после лучевого лечения по поводу рака языка) обнаружена язва на боковой поверхности языка. При цитологическом исследовании соскоба из области язвы найдены атипичные клетки плоского эпителия.

Контрольные вопросы.

1. Поставьте диагноз.
2. Какие дополнительные методы исследования необходимо провести.
3. Проведите дифференциальную диагностику.
4. Охарактеризуйте этапы плана лечения.
5. Меры профилактики, рекомендованные в указанном случае.

4. Задания для групповой работы.

1. Установка положения пациента и положения врача, света стоматологического светильника для обследования внешнего вида стоматологического пациента, особенности для обследования верхней и нижней челюсти с соблюдением эргономических принципов, техники безопасности, и санитарно-эпидемиологического режима (на Ординаторах).
2. Опрос пациента, выяснение жалоб, анамнеза заболевания, анамнеза жизни, общесоматического статуса, аллергологического анамнеза.
3. Осмотр внешнего вида больного. Определение степени открывания рта. Осмотр полости рта стоматологического больного с помощью стоматологического инструментария (шпатель, зеркало, пинцет).
4. Заполнение медицинской карты обследуемого стоматологического больного, постановка окончательного диагноза.

Самостоятельная внеаудиторная работа обучающихся по теме:

Задания для самостоятельной внеаудиторной работы ординаторов по указанной теме:

1) Ознакомиться с теоретическим материалом по теме занятия с использованием конспектов лекций, рекомендуемой учебной литературой.

2) Ответить на вопросы для самоконтроля:

1. Классификация злокачественных опухолей челюстей неэпителиальной природы.
2. Современные представления об этиологии, патогенезе, клинике, диагностике, дифференциальной диагностике злокачественных опухолей челюстей неэпителиальной природы.
3. Методы лечения злокачественных опухолей челюстей неэпителиальной природы.

Рекомендуемая литература:

Основная:

1. Хирургическая стоматология : учебник. Под ред. Т. Г. Робустовой М. : "Медицина", 2010

2. Местное обезболивание в стоматологии, топографо-анатомическое обоснование способов его применения: учебное пособие. С.Н. Громова, Л.М. Железнов, И.В. Уразова и др. Киров: ФГБОУ ВО Кировский ГМУ Минздрава России, 2018

Дополнительная:

1. Хирургическая стоматология : учебник. Под ред. В. В. Афанасьева М. : ГЭОТАР-Медиа, 2016
2. Хирургия зубов и органов полости рта : руководство. Под ред. Ю. В. Ефимова М. : Мед. книга, 2010
3. Хирургическая стоматология и челюстно-лицевая хирургия : национальное рук. с компакт-диском Под ред. А. А. Кулакова М. : "ГЭОТАР-Медиа", 2010

Семинарское занятие 11.1: Этиология, клиника, лечение доброкачественных опухолей.

Цель: Изучить доброкачественные опухоли из многослойного плоского эпителия, из фиброзной ткани, кровеносных и лимфатических сосудов.

Задачи:

Рассмотреть: Доброкачественные опухоли из многослойного плоского эпителия, из фиброзной ткани, кровеносных и лимфатических сосудов.

Обучить: Опросу, осмотру хирургического пациента. Ведению медицинской документации.

Изучить: Этиологию, клинику, диагностику, лечение доброкачественных опухолей из многослойного плоского эпителия, из фиброзной ткани, кровеносных и лимфатических сосудов.

Сформировать: Представление о доброкачественных опухолях из многослойного плоского эпителия, из фиброзной ткани, кровеносных и лимфатических сосудов.

Обучающийся должен знать:

- структуру и критерии постановки диагноза по МКБ-10
- препараты для местной анестезии
- способы местной анестезии
- классификацию доброкачественных опухолей из многослойного плоского эпителия, из фиброзной ткани, кровеносных и лимфатических сосудов
- современные представления об этиологии, патогенезе, клинике, диагностике, дифференциальной диагностике доброкачественных опухолей из многослойного плоского эпителия, из фиброзной ткани, кровеносных и лимфатических сосудов.
- методы лечения классификацию доброкачественных опухолей из многослойного плоского эпителия, из фиброзной ткани, кровеносных и лимфатических сосудов.

Обучающийся должен уметь:

- Записать зубную формулу при осмотре пациента
- Выяснить жалобы, собрать анамнез заболевания и анамнез жизни пациента
- Оценить нуждаемость в стоматологическом лечении
- Поставить диагноз согласно МКБ-10
- Оценить показания к удалению зуба.

Обучающийся должен владеть навыками:

- Опроса и осмотра пациента
- Записи зубной формулы
- Проведения местной анестезии

Самостоятельная аудиторная работа обучающихся по теме:

1. Ответить на вопросы по теме занятия:

1. Классификация доброкачественных опухолей из многослойного плоского эпителия, из фиброзной ткани, кровеносных и лимфатических сосудов.
2. Современные представления об этиологии, патогенезе, клинике, диагностике, дифференциальной диагностике доброкачественных опухолей из многослойного плоского эпителия, из фиброзной ткани, кровеносных и лимфатических сосудов.
3. Методы лечения доброкачественных опухолей из многослойного плоского эпителия, из фиброзной ткани, кровеносных и лимфатических сосудов.

2. Практическая работа:

- 1) Разобрать клинический случай по истории болезни
- 2) Проверить свои знания с использованием тестового контроля:

1. Наличие на слизистой пузырьковых высыпаний с серозным или кровянистым содержимым является патогномичным признаком:

- а) лимфангиомы
- б) гемангиомы
- в) ретенционной кисты
- г) папилломы
- д) фибромы

2. Заключительный диагноз при подозрении на опухоль ставится на основании:

- а) морфологического исследования послеоперационного материала
- б) пункционной биопсии
- в) макроскопии послеоперационного материала
- г) эхографии
- д) компьютерной томографии

3. Истинной доброкачественной опухолью является:

- а) глобуломаксиллярная киста
- б) синдром Олбрайта

- в) оссифицирующая фиброма
- г) травматическая костная киста
- д) одонтогенная киста

4. Нестабильность размеров, склонность к воспалению характерны для:

- а) гемангиомы
- б) лимфангиомы
- в) фибромы
- г) остеомы
- д) папилломатоза

5. Истинной доброкачественной опухолью является:

- а) херувизм
- б) экзостоз
- в) околокорневая воспалительная киста
- г) остеома
- д) травматическая костная киста

3. Решить ситуационные задачи:

1) Алгоритм разбора задачи:

- проанализировать данные представленные в задаче (жалобы и данные объективного обследования пациента);
- на основании клинических данных и методов дополнительного исследования сформулировать диагноз;
- какие дополнительные методы обследования необходимы для подтверждения диагноза;
- составьте план лечения.

2) Пример задачи с разбором по алгоритму

Пример ситуационной задачи.

Пациентка Ф. 19 лет жалуется на постоянную ноющую боль в области верхней челюсти справа, отдающую в ухо и висок, припухлость правой щеки, слабость, сонливость.

Развитие настоящего заболевания: более года в зубе 1.6 периодически возникала боль, которая самостоятельно проходила в течение 3-4 дней. Два дня назад вновь возникла сильная боль в зубе 1.6. Применяла тепловые процедуры: грелки, полоскания теплым раствором бикарбоната натрия. Боль в зубе 1.6 уменьшилась, но появилась припухлость правой щеки. В течение дня припухлость увеличилась, распространилась на подглазничную область и нижнее веко. Присоединилась боль в половине верхней челюсти.

Объективно: общее состояние больной удовлетворительное, температура тела 37,4 °С. Пульс 72 удара в минуту, хорошего наполнения и напряжения.

При осмотре: отёк мягких тканей подглазничной, щечной, скуловой областей и нижнего века справа.

Носогубная складка справа сглажена, глазная щель сужена. Имеется гиперестезия кожи правой щеки.

Поднижнечелюстные лимфатические узлы справа увеличены, подвижны, болезненны. Рот открывается свободно.

Слизистая оболочка переходной складки и щеки в области верхних премоляров и моляров справа гиперемирована и отёчна. На слизистые щеки видны отпечатки коронок зубов. Переходная складка на уровне зубов 1.7, 1.6, 1.5, 1.4 сглажена. При пальпации в этой области определяется плотный и болезненный инфильтрат, флюктуации нет. Язык влажный, покрыт желтоватым налётом. Коронковая часть зуба 1.6 полностью разрушена кариозным процессом, зуб слегка реагирует на перкуссию, неподвижен. Зубы 1.7, 1.5 - интактные, на перкуссию не реагируют, неподвижны.

Контрольные вопросы.

1. Поставьте диагноз.
2. Какие дополнительные методы исследования необходимо провести.
3. Проведите дифференциальную диагностику.
4. Охарактеризуйте этапы плана лечения.
5. Меры профилактики, рекомендованные в указанном случае.

Ответ на задачу.

1. Острый гнойный одонтогенный периостит правой верхней челюсти.
2. Рентгенологические методы диагностики.
3. Обострение хронического периодонтита, остеомиелит, абсцесс, флегмона.
4. Вскрытие поднадкостничного очага. Удаление зуба 1.6. Анестезия. Удаление зуба 1.6. Удаление зуба позволяет улучшить опорожнение гнойного очага и способствует более быстрой ликвидации воспалительных явлений. С целью вскрытия гнойного очага проводится разрез слизистой оболочки параллельно переходной складке на всю длину инфильтрата до кости, на протяжении 2-3 зубов. Рану дренируют резиновой полоской. Проводятся ежедневные перевязки и лечение гнойной раны с использованием антисептических растворов Хлоргексидина.
5. Лечение кариеса и его осложнений.

3) Задача для самостоятельного разбора на занятии

Ситуационная задача.

Больная М., 58 лет, поступила в стационар с жалобами на наличие образования в области бифуркации общей сонной артерии, плотной консистенции, с бугристой поверхностью, диаметром до 3 см. После оперативного удаления образования проведено гистологическое исследование, которое выявило типичное органоидное гистологическое строение опухоли с расположением комплексов опухолевых клеток в тесной связи с сосудами капиллярного типа.

Контрольные вопросы.

1. Поставьте диагноз.
2. Какие дополнительные методы исследования необходимо провести.
3. Проведите дифференциальную диагностику.
4. Охарактеризуйте этапы плана лечения.

5. Меры профилактики, рекомендованные в указанном случае.

4. Задания для групповой работы.

Заслушать подготовленную презентацию на тему:

Классификация доброкачественных опухолей из многослойного плоского эпителия, из фиброзной ткани, кровеносных и лимфатических сосудов.

Самостоятельная внеаудиторная работа обучающихся по теме:

Задания для самостоятельной внеаудиторной работы ординаторов по указанной теме:

1) *Ознакомиться с теоретическим материалом по теме занятия с использованием конспектов лекций, рекомендуемой учебной литературой.*

2) *Ответить на вопросы для самоконтроля:*

1. Классификация доброкачественных опухолей из многослойного плоского эпителия, из фиброзной ткани, кровеносных и лимфатических сосудов.
2. Современные представления об этиологии, патогенезе, клинике, диагностике, дифференциальной диагностике доброкачественных опухолей из многослойного плоского эпителия, из фиброзной ткани, кровеносных и лимфатических сосудов.
3. Методы лечения доброкачественных опухолей из многослойного плоского эпителия, из фиброзной ткани, кровеносных и лимфатических сосудов.

3) *Проверить свои знания с использованием тестового контроля:*

1. Наличие на слизистой пузырьковых высыпаний с серозным или кровянистым содержимым является патогномоничным признаком:
 - а) лимфангиомы
 - б) гемангиомы
 - в) ретенционной кисты
 - г) папилломы
 - д) фибромы
2. Заключительный диагноз при подозрении на опухоль ставится на основании:
 - а) морфологического исследования послеоперационного материала
 - б) пункционной биопсии
 - в) макроскопии послеоперационного материала
 - г) эхографии
 - д) компьютерной томографии
3. Истинной доброкачественной опухолью является:
 - а) глобуломаксиллярная киста
 - б) синдром Олбрайта
 - в) оссифицирующая фиброма
 - г) травматическая костная киста
 - д) одонтогенная киста
4. Нестабильность размеров, склонность к воспалению характерны для:
 - а) гемангиомы
 - б) лимфангиомы
 - в) фибромы
 - г) остеомы
 - д) папилломатоза
5. Истинной доброкачественной опухолью является:
 - а) херувизм
 - б) экзостоз
 - в) околокорневая воспалительная киста
 - г) остеома
 - д) травматическая костная киста

4) *Подготовить презентацию на тему*

Классификация доброкачественных опухолей из многослойного плоского эпителия, из фиброзной ткани, кровеносных и лимфатических сосудов.

Рекомендуемая литература:

Основная:

1. Хирургическая стоматология : учебник. Под ред. Т. Г. Робустовой М. : "Медицина", 2010
2. Местное обезболивание в стоматологии, топографо-анатомическое обоснование способов его применения: учебное пособие. С.Н. Громова, Л.М. Железнов, И.В. Уразова и др. Киров: ФГБОУ ВО Кировский ГМУ Минздрава России, 2018

Дополнительная:

1. Хирургическая стоматология : учебник. Под ред. В. В. Афанасьева М. : ГЭОТАР-Медиа, 2016
2. Хирургия зубов и органов полости рта : руководство. Под ред. Ю. В. Ефимова М. : Мед. книга, 2010
3. Хирургическая стоматология и челюстно-лицевая хирургия : национальное рук. с компакт-диском Под ред. А. А. Кулакова М. : "ГЭОТАР-Медиа", 2010

Семинарское занятие 11.2: Этиология, клиника, лечение врожденных кист и свищей лица и шеи.

Цель: Изучить врожденные кисты и свищи лица и шеи.

Задачи:

Рассмотреть: Врожденные кисты и свищи лица и шеи.

Обучить: Опросу, осмотру хирургического пациента. Ведению медицинской документации.

Изучить: Этиологию, клинику, диагностику, лечение врожденных кист и свищей лица и шеи.

Сформировать: Представление о врожденных кистах и свищах лица и шеи.

Обучающийся должен знать:

- структуру и критерии постановки диагноза по МКБ-10
- препараты для местной анестезии
- способы местной анестезии
- классификацию врожденных кист и свищей лица и шеи.
- современные представления об этиологии, патогенезе, клинике, диагностике, дифференциальной диагностике врожденных кист и свищей лица и шеи.
- методы лечения врожденных кист и свищей лица и шеи.

Обучающийся должен уметь:

- Записать зубную формулу при осмотре пациента
- Выяснить жалобы, собрать анамнез заболевания и анамнез жизни пациента
- Оценить нуждаемость в стоматологическом лечении
- Поставить диагноз согласно МКБ-10
- Оценить показания к удалению зуба.

Обучающийся должен владеть навыками:

- Опроса и осмотра пациента
- Записи зубной формулы
- Проведения местной анестезии

Самостоятельная аудиторная работа обучающихся по теме:

1. Ответить на вопросы по теме занятия:

1. Классификация врожденных кист и свищей лица и шеи.
2. Современные представления об этиологии, патогенезе, клинике, диагностике, дифференциальной диагностике врожденных кист и свищей лица и шеи.
3. Методы лечения врожденных кист и свищей лица и шеи.

2. Практическая работа:

- 1) Разобрать клинический случай по истории болезни
- 2) Проверить свои знания с использованием тестового контроля:

1. Методом лечения врожденной боковой кисты шеи является:

- а) хирургический
- б) хирургический с последующей лучевой терапией
- в) криодеструкция
- г) лучевая терапия
- д) верно 1) и 3)

2. Наличие в полости кисты продуктов сальных и потовых желез характерно для кисты:

- а) срединной шеи
- б) воспалительной корневой
- в) прорезывания
- г) дермоидной
- д) эпидермоидной

3. Тактика врача в отношении кисты прорезывания:

- а) выжидательная (наблюдение)
- б) проведение цистотомии с сохранением зуба
- в) проведение цистэктомии с удалением зуба
- г) проведение пункции кисты с последующим цитологическим исследованием
- д) верно 4) и 2)

4. Боковая киста шеи локализуется

- а) по средней линии шеи
- б) в подподбородочной области
- в) в поднижнечелюстной области
- г) в средней трети шеи, по переднему краю m.sternocleidomastoideus

5. Срединная киста шеи локализуется

- а) по средней линии шеи
- б) над щитовидным хрящом
- в) в поднижнечелюстной области
- г) по переднему краю m.trapesius

3. Решить ситуационные задачи:

1) Алгоритм разбора задачи:

- проанализировать данные представленные в задаче (жалобы и данные объективного обследования пациента);
- на основании клинических данных и методов дополнительного исследования сформулировать диагноз;
- какие дополнительные методы обследования необходимы для подтверждения диагноза;
- составьте план лечения.

2) Пример задачи с разбором по алгоритму:

Пример ситуационной задачи.

Пациентка Ф. 19 лет жалуется на постоянную ноющую боль в области верхней челюсти справа, отдающую в ухо и висок, припухлость правой щеки, слабость, сонливость.

Развитие настоящего заболевания: более года в зубе 1.6 периодически возникала боль, которая самостоятельно проходила в течение 3-4 дней. Два дня назад вновь возникла сильная боль в зубе 1.6. Применяла тепловые процедуры:

грелки, полоскания теплым раствором бикарбоната натрия. Боль в зубе 1.6 уменьшилась, но появилась припухлость правой щеки. В течение дня припухлость увеличилась, распространилась на подглазничную область и нижнее веко. Присоединилась боль в половине верхней челюсти.

Объективно: общее состояние больной удовлетворительное, температура тела 37,4 °С. Пульс 72 удара в минуту, хорошего наполнения и напряжения.

При осмотре: отёк мягких тканей подглазничной, щечной, скуловой областей и нижнего века справа.

Носогубная складка справа сглажена, глазная щель сужена. Имеется гиперестезия кожи правой щеки.

Поднижнечелюстные лимфатические узлы справа увеличены, подвижны, болезненны. Рот открывается свободно.

Слизистая оболочка переходной складки и щеки в области верхних премоляров и моляров справа гиперемирована и отёчна. На слизистые щеки видны отпечатки коронок зубов. Переходная складка на уровне зубов 1.7, 1.6, 1.5, 1.4 сглажена. При пальпации в этой области определяется плотный и болезненный инфильтрат, флюктуации нет. Язык влажный, покрыт желтоватым налётом. Коронковая часть зуба 1.6 полностью разрушена кариозным процессом, зуб слегка реагирует на перкуссию, неподвижен. Зубы 1.7, 1.5 - интактные, на перкуссию не реагируют, неподвижны.

Контрольные вопросы.

1. Поставьте диагноз.
2. Какие дополнительные методы исследования необходимо провести.
3. Проведите дифференциальную диагностику.
4. Охарактеризуйте этапы плана лечения.
5. Меры профилактики, рекомендованные в указанном случае.

Ответ на задачу.

1. Острый гнойный одонтогенный периостит правой верхней челюсти.
2. Рентгенологические методы диагностики.
 3. Обострение хронического периодонтита, остеомиелит, абсцесс, флегмона.
 4. Вскрытие поднадкостничного очага. Удаление зуба 1.6. Анестезия. Удаление зуба 1.6. Удаление зуба позволяет улучшить опорожнение гнойного очага и способствует более быстрой ликвидации воспалительных явлений. С целью вскрытия гнойного очага проводится разрез слизистой оболочки параллельно переходной складке на всю длину инфильтрата до кости, на протяжении 2-3 зубов. Рану дренируют резиновой полоской. Проводятся ежедневные перевязки и лечение гнойной раны с использованием антисептических растворов Хлоргексидина.
5. Лечение кариеса и его осложнений.

3) Задача для самостоятельного разбора на занятии

Ситуационная задача.

Больной К., 32 лет, обратился с жалобами на наличие опухолевидного образования у переднего края кивательной мышцы, из анамнеза выявлены частые обострения хронического тонзиллита.

Контрольные вопросы.

1. Поставьте диагноз.
2. Какие дополнительные методы исследования необходимо провести.
3. Проведите дифференциальную диагностику.
4. Охарактеризуйте этапы плана лечения.
5. Меры профилактики, рекомендованные в указанном случае.

4. Задания для групповой работы.

Заслушать подготовленную презентацию на тему:

Методы лечения врожденных кист и свищей лица и шеи

Самостоятельная внеаудиторная работа обучающихся по теме:

Задания для самостоятельной внеаудиторной работы ординаторов по указанной теме:

- 1) *Ознакомиться с теоретическим материалом по теме занятия с использованием конспектов лекций, рекомендуемой учебной литературой.*
- 2) *Ответить на вопросы для самоконтроля:*
 1. Классификация врожденных кист и свищей лица и шеи.
 2. Современные представления об этиологии, патогенезе, клинике, диагностике, дифференциальной диагностике врожденных кист и свищей лица и шеи.
3. *Методы лечения врожденных кист и свищей лица и шеи.*
- 3) *Проверить свои знания с использованием тестового контроля:*
 1. Методом лечения врожденной боковой кисты шеи является:
 - а) хирургический
 - б) хирургический с последующей лучевой терапией
 - в) криодеструкция
 - г) лучевая терапия
 - д) верно 1) и 3)
 2. Наличие в полости кисты продуктов сальных и потовых желез характерно для кисты:
 - а) срединной шеи
 - б) воспалительной корневой
 - в) прорезывания
 - г) дермоидной
 - д) эпидермоидной
 3. Тактика врача в отношении кисты прорезывания:
 - а) выжидательная (наблюдение)
 - б) проведение цистотомии с сохранением зуба
 - в) проведение цистэктомии с удалением зуба

- г) проведение пункции кисты с последующим цитологическим исследованием
- д) верно 4) и 2)
- 4. Боковая киста шеи локализуется
 - а) по средней линии шеи
 - б) в подподбородочной области
 - в) в поднижнечелюстной области
 - г) в средней трети шеи, по переднему краю m.sternocleidomastoideus
- 5. Срединная киста шеи локализуется
 - а) по средней линии шеи
 - б) над щитовидным хрящом
 - в) в поднижнечелюстной области
 - г) по переднему краю m.trapezius

4) *Подготовить презентацию на тему:*

Методы лечения врожденных кист и свищей лица и шеи

Рекомендуемая литература:

Основная:

1. Хирургическая стоматология : учебник. Под ред. Т. Г. Робустовой М. : "Медицина", 2010
2. Местное обезболивание в стоматологии, топографо-анатомическое обоснование способов его применения: учебное пособие. С.Н. Громова, Л.М. Железнов, И.В. Уразова и др. Киров: ФГБОУ ВО Кировский ГМУ Минздрава России, 2018

Дополнительная:

1. Хирургическая стоматология : учебник. Под ред. В. В. Афанасьева М. : ГЭОТАР-Медиа, 2016
2. Хирургия зубов и органов полости рта : руководство. Под ред. Ю. В. Ефимова М. : Мед. книга, 2010
3. Хирургическая стоматология и челюстно-лицевая хирургия : национальное рук. с компакт-диском Под ред. А. А. Кулакова М. : "ГЭОТАР-Медиа", 2010

Семинарское занятие 11.3: Этиология, клиника, лечение злокачественных опухолей полости рта и челюстей

Цель: Изучить злокачественные опухоли полости рта и челюстей.

Задачи:

Рассмотреть: Злокачественные опухоли полости рта и челюстей.

Обучить: Опросу, осмотру хирургического пациента. Ведению медицинской документации.

Изучить: Этиологию, клинику, диагностику, лечение злокачественных опухолей полости рта и челюстей.

Сформировать: Представление о злокачественных опухолях полости рта и челюстей.

Обучающийся должен знать:

- структуру и критерии постановки диагноза по МКБ-10
- препараты для местной анестезии
- способы местной анестезии
- классификацию злокачественных опухолей полости рта и челюстей.
- современные представления об этиологии, патогенезе, клинике, диагностике, дифференциальной диагностике злокачественных опухолей полости рта и челюстей.
- методы лечения злокачественных опухолей полости рта и челюстей.

Обучающийся должен уметь:

- Записать зубную формулу при осмотре пациента
- Выяснить жалобы, собрать анамнез заболевания и анамнез жизни пациента
- Оценить нуждаемость в стоматологическом лечении
- Поставить диагноз согласно МКБ-10
- Оценить показания к удалению зуба.

Обучающийся должен владеть навыками:

- Опроса и осмотра пациента
- Записи зубной формулы
- Проведения местной анестезии

Самостоятельная аудиторная работа обучающихся по теме:

1. Ответить на вопросы по теме занятия:

1. Классификация злокачественных опухолей полости рта и челюстей..
2. Современные представления об этиологии, патогенезе, клинике, диагностике, дифференциальной диагностике злокачественных опухолей полости рта и челюстей.
3. Методы лечения злокачественных опухолей полости рта и челюстей.

2. Практическая работа:

- 1) Разобрать клинический случай по истории болезни
- 2) Проверить свои знания с использованием тестового контроля:

1. К одонтогенным опухолям относится:

- а) миксома челюсти
- б) эозинофильная гранулема
- в) амелобластома
- г) саркома Юинга
- д) хондрома

2. Злокачественные опухоли характеризуются

- а) наличием капсулы
- б) инфильтративным ростом в окружающие органы и ткани

- в) снижением силы сцепления клеток
 - г) оттеснением окружающих тканей
3. Доброкачественные опухоли характеризуются
- а) способностью метастазировать
 - б) неконтролируемым инфильтративным ростом
 - в) высокой дифференцировкой клеток
 - г) наличием капсулы
4. Какую из опухолей не относят к амелобластомам?
- а) истинную амелобластому;
 - б) амелобластическую фиброму;
 - в) аденоамелобластому;
 - г) твердую одонтому;
 - д) одонтоамелобластому;
 - е) амелобластическую фиброодонтому.
5. Типичная рентгенологическая картина амелобластом:
- а) в виде костного дефекта с изъеденными краями;
 - б) в виде одной или нескольких кистозных полостей;
 - в) в виде очагов оссификации;
 - г) в виде костного разрежения с наличием секвестров;
 - д) чередование участков уплотнения и разрежения костной ткани;
6. Могут ли озлокачествляться амелобластомы?
- а) нет;
 - б) да.

3. Решить ситуационные задачи:

1) Алгоритм разбора задачи:

- проанализировать данные представленные в задаче (жалобы и данные объективного обследования пациента);
- на основании клинических данных и методов дополнительного исследования сформулировать диагноз;
- какие дополнительные методы обследования необходимы для подтверждения диагноза;
- составьте план лечения.

2) Пример задачи с разбором по алгоритму

Пример ситуационной задачи.

Пациентка Ф. 19 лет жалуется на постоянную ноющую боль в области верхней челюсти справа, отдающую в ухо и висок, припухлость правой щеки, слабость, сонливость.

Развитие настоящего заболевания: более года в зубе 1.6 периодически возникала боль, которая самостоятельно проходила в течение 3-4 дней. Два дня назад вновь возникла сильная боль в зубе 1.6. Применяла тепловые процедуры: грелки, полоскания теплым раствором бикарбоната натрия. Боль в зубе 1.6 уменьшилась, но появилась припухлость правой щеки. В течение дня припухлость увеличилась, распространилась на подглазничную область и нижнее веко. Присоединилась боль в половине верхней челюсти.

Объективно: общее состояние больной удовлетворительное, температура тела 37,4 °С. Пульс 72 удара в минуту, хорошего наполнения и напряжения.

При осмотре: отёк мягких тканей подглазничной, щечной, скуловой областей и нижнего века справа.

Носогубная складка справа сглажена, глазная щель сужена. Имеется гиперестезия кожи правой щеки.

Поднижнечелюстные лимфатические узлы справа увеличены, подвижны, болезненны. Рот открывается свободно.

Слизистая оболочка переходной складки и щеки в области верхних премоляров и моляров справа гиперемирована и отёчна. На слизистые щеки видны отпечатки коронок зубов. Переходная складка на уровне зубов 1.7, 1.6, 1.5, 1.4 сглажена. При пальпации в этой области определяется плотный и болезненный инфильтрат, флюктуации нет. Язык влажный, покрыт желтоватым налётом. Коронковая часть зуба 1.6 полностью разрушена кариозным процессом, зуб слегка реагирует на перкуссию, неподвижен. Зубы 1.7, 1.5 - интактные, на перкуссию не реагируют, неподвижны.

Контрольные вопросы.

1. Поставьте диагноз.
2. Какие дополнительные методы исследования необходимо провести.
3. Проведите дифференциальную диагностику.
4. Охарактеризуйте этапы плана лечения.
5. Меры профилактики, рекомендованные в указанном случае.

Ответ на задачу.

1. Острый гнойный одонтогенный периостит правой верхней челюсти.
2. Рентгенологические методы диагностики.
 3. Обострение хронического периодонтита, остеомиелит, абсцесс, флегмона.
 4. Вскрытие поднадкостничного очага. Удаление зуба 1.6. Анестезия. Удаление зуба 1.6. Удаление зуба позволяет улучшить опорожнение гнойного очага и способствует более быстрой ликвидации воспалительных явлений. С целью вскрытия гнойного очага проводится разрез слизистой оболочки параллельно переходной складке на всю длину инфильтрата до кости, на протяжении 2-3 зубов. Рану дренируют резиновой полоской. Проводятся ежедневные перевязки и лечение гнойной раны с использованием антисептических растворов Хлоргексидина.
5. Лечение кариеса и его осложнений.

3) Задача для самостоятельного разбора на занятии

Ситуационная задача.

Больная К., 42 лет, обратилась к врачу с жалобами на безболезненную деформацию нижней челюсти слева, которая появилась 2 года назад и постепенно нарастала.

При осмотре: кожные покровы не изменены, со стороны полости рта – выбухание переходной складки преддверия полости рта, расширение переднего края ветви. Слизистая оболочка в области поражения обычной окраски. При пальпации области поражения отмечается «пергаментный» хруст и флюктуация вследствие отсутствия кости. При рентгенологическом исследовании обнаружен участок деструкции кости в виде множественных очагов разрежения с четкими границами (поликистозный характер разрежения).

Участок пораженной челюстной кости резецирован. Макроскопически: образование представлено серовато-беловатой тканью с множественными полостями, разделенными друг от друга перемычками. Микроскопически: опухольная ткань представлена островками, состоящими из массы звездчатых клеток, окруженных слоем кубических и цилиндрических клеток; по строению сходна со строением эмалевого органа; в островках – кисты.

Контрольные вопросы.

1. Поставьте диагноз.
2. Какие дополнительные методы исследования необходимо провести.
3. Проведите дифференциальную диагностику.
4. Охарактеризуйте этапы плана лечения.
5. Меры профилактики, рекомендованные в указанном случае.

4. Задания для групповой работы.

Рассмотреть рентгеновские снимки по теме занятия

Самостоятельная внеаудиторная работа обучающихся по теме:

Задания для самостоятельной внеаудиторной работы ординаторов по указанной теме:

- 1) *Ознакомиться с теоретическим материалом по теме занятия с использованием конспектов лекций, рекомендуемой учебной литературы.*
- 2) *Ответить на вопросы для самоконтроля:*
 1. Классификация злокачественных опухолей полости рта и челюстей..
 2. Современные представления об этиологии, патогенезе, клинике, диагностике, дифференциальной диагностике злокачественных опухолей полости рта и челюстей.
 3. Методы лечения злокачественных опухолей полости рта и челюстей.
- 3) *Проверить свои знания с использованием тестового контроля:*
 1. К одонтогенным опухолям относится:
 - а) миксома челюсти
 - б) эозинофильная гранулема
 - в) амелобластома
 - г) саркома Юинга
 - д) хондрома
 2. Злокачественные опухоли характеризуются
 - а) наличием капсулы
 - б) инфильтративным ростом в окружающие органы и ткани
 - в) снижением силы сцепления клеток
 - г) оттеснением окружающих тканей
 3. Доброкачественные опухоли характеризуются
 - а) способностью метастазировать
 - б) неконтролируемым инфильтративным ростом
 - в) высокой дифференцировкой клеток
 - г) наличием капсулы
 4. Какую из опухолей не относят к амелобластомам?
 - а) истинную амелобластому;
 - б) амелобластическую фиброму;
 - в) аденоамелобластому;
 - г) твердую одонтому;
 - д) одонтоамелобластому;
 - е) амелобластическую фиброодонтому.
 5. Типичная рентгенологическая картина амелобластом:
 - а) в виде костного дефекта с изъеденными краями;
 - б) в виде одной или нескольких кистозных полостей;
 - в) в виде очагов оссификации;
 - г) в виде костного разрежения с наличием секвестров;
 - д) чередование участков уплотнения и разрежения костной ткани;
 6. Могут ли озлокачествляться амелобластомы?
 - а) нет;
 - б) да.

Рекомендуемая литература:

Основная:

1. Хирургическая стоматология : учебник. Под ред. Т. Г. Робустовой М. : "Медицина", 2010
2. Местное обезболивание в стоматологии, топографо-анатомическое обоснование способов его применения: учебное пособие. С.Н. Громова, Л.М. Железнов, И.В. Уразова и др. Киров: ФГБОУ ВО Кировский ГМУ Минздрава России, 2018

Дополнительная:

1. Хирургическая стоматология : учебник. Под ред. В. В. Афанасьева М. : ГЭОТАР-Медиа, 2016
2. Хирургия зубов и органов полости рта : руководство. Под ред. Ю. В. Ефимова М. : Мед. книга, 2010

Семинарское занятие 11.4: Этиология, клиника, лечение злокачественных опухолей челюстей неэпителиальной природы.

Цель: Изучить злокачественные опухоли челюстей неэпителиальной природы.

Задачи:

Рассмотреть: Злокачественные опухоли челюстей неэпителиальной природы.

Обучить: Опросу, осмотру хирургического пациента. Ведению медицинской документации.

Изучить: Этиологию, клинику, диагностику, лечение злокачественных опухолей челюстей неэпителиальной природы.

Сформировать: Представление о злокачественных опухолях челюстей неэпителиальной природы.

Обучающийся должен знать:

- структуру и критерии постановки диагноза по МКБ-10
- препараты для местной анестезии
- способы местной анестезии
- классификацию злокачественных опухолей полости рта и челюстей.
- современные представления об этиологии, патогенезе, клинике, диагностике, дифференциальной диагностике злокачественных опухолей полости рта и челюстей.
- методы лечения злокачественных опухолей полости рта и челюстей.

Обучающийся должен уметь:

- Записать зубную формулу при осмотре пациента
- Выяснить жалобы, собрать анамнез заболевания и анамнез жизни пациента
- Оценить нуждаемость в стоматологическом лечении
- Поставить диагноз согласно МКБ-10
- Оценить показания к удалению зуба.

Обучающийся должен владеть навыками:

- Опроса и осмотра пациента
- Записи зубной формулы
- Проведения местной анестезии

Самостоятельная аудиторная работа обучающихся по теме:

1. Ответить на вопросы по теме занятия:

1. Классификация злокачественных опухолей челюстей неэпителиальной природы.
2. Современные представления об этиологии, патогенезе, клинике, диагностике, дифференциальной диагностике злокачественных опухолей челюстей неэпителиальной природы.
3. Методы лечения злокачественных опухолей челюстей неэпителиальной природы.

2. Практическая работа:

- 1) Разобрать клинический случай по истории болезни
- 2) Проверить свои знания с использованием тестового контроля:

1. Преимущественный путь метастазирования сарком:

- а) лимфогенный
- б) гематогенный
- в) контактный
- г) фасциальный
- д) по костным каналам

2. Ранними симптомами центральных сарком челюстей являются:

- а) Гиперсаливация, ознобы, муфтообразный инфильтрат челюсти
- б) сухость во рту, приступообразные острые боли, затруднение глотания
- в) подвижность зубов, периодические ноющие боли, симптомы Венсана, утолщение челюсти
- г) гипосаливация, припухлость челюстей, парестезия лица
- д) жгучие, рвущие и стреляющие боли

3. Симптомами саркомы верхней челюсти являются:

- а) сукровичное выделяемое из носа
- б) сухость во рту, приступообразные острые боли, затруднение глотания
- в) гиперсаливация, ознобы, муфтообразный инфильтрат челюсти
- г) парез ветвей лицевого нерва
- д) затруднение открывания рта

4. Симптомами саркомы верхней челюсти являются:

- а) экзофтальм
- б) парез ветвей лицевого нерва
- в) сухость во рту, приступообразные острые боли, затруднение глотания
- г) гиперсаливация, ознобы, муфтообразный инфильтрат челюсти
- д) затрудненное открывания рта

5. Ранними симптомами периферических сарком челюстей являются

- а) деформация челюсти, подвижность зубов сухость во рту, приступообразные острые боли, затруднение глотания
- б) парез ветвей лицевого нерва
- в) гиперсаливация, ознобы, муфтообразный инфильтрат челюсти
- г) сухость во рту, приступообразные острые боли, затруднение глотания
- д) затрудненное открывания рта

6. Рентгенологическая картина при центральной саркоме челюсти характеризуется
- а) деструкцией костной ткани с очагами просветления с нечеткими контурами
 - б) множественными остеолитическими очагами в области углов и ветвей нижней челюсти
 - в) истончением кортикального слоя кости, множеством кистозных просветлений
 - г) диффузным увеличением кости, чередованием участков уплотнения и разрежения картиной "матового стекла"
 - д) разволокнением кортикального слоя, пятнистоочаговым "ватным" рисунком, преобладанием костеобразования
7. Рентгенологическая картина при периферической саркоме челюсти характеризуется:
- а) истончением кортикального слоя кости, множеством кистозных просветлений
 - б) деструкцией костной ткани с очагами просветления с нечеткими контурами
 - в) диффузным увеличением кости, чередованием участков уплотнения и разрежения картиной "матового стекла"
 - г) разволокнением кортикального слоя, пятнистоочаговым "ватным" рисунком, преобладанием костеобразования
 - д) периостальными наслоениями (спикулами), отслойкой надкостницы, краевой деструкцией кости

3. Решить ситуационные задачи:

1) Алгоритм разбора задачи:

- проанализировать данные представленные в задаче (жалобы и данные объективного обследования пациента);
- на основании клинических данных и методов дополнительного исследования сформулировать диагноз;
- какие дополнительные методы обследования необходимы для подтверждения диагноза;
- составьте план лечения.

2) Пример задачи с разбором по алгоритму

Пример ситуационной задачи.

Пациентка Ф. 19 лет жалуется на постоянную ноющую боль в области верхней челюсти справа, отдающую в ухо и висок, припухлость правой щеки, слабость, сонливость.

Развитие настоящего заболевания: более года в зубе 1.6 периодически возникала боль, которая самостоятельно проходила в течение 3-4 дней. Два дня назад вновь возникла сильная боль в зубе 1.6. Применяла тепловые процедуры: грелки, полоскания теплым раствором бикарбоната натрия. Боль в зубе 1.6 уменьшилась, но появилась припухлость правой щеки. В течение дня припухлость увеличилась, распространилась на подглазничную область и нижнее веко. Присоединилась боль в половине верхней челюсти.

Объективно: общее состояние больной удовлетворительное, температура тела 37,4 °С. Пульс 72 удара в минуту, хорошего наполнения и напряжения.

При осмотре: отёк мягких тканей подглазничной, щечной, скуловой областей и нижнего века справа.

Носогубная складка справа сглажена, глазная щель сужена. Имеется гиперестезия кожи правой щеки.

Поднижнечелюстные лимфатические узлы справа увеличены, подвижны, болезненны. Рот открывается свободно.

Слизистая оболочка переходной складки и щеки в области верхних премоляров и моляров справа гиперемирована и отёчна. На слизистые щеки видны отпечатки коронок зубов. Переходная складка на уровне зубов 1.7, 1.6, 1.5, 1.4

сглажена. При пальпации в этой области определяется плотный и болезненный инфильтрат, флюктуации нет. Язык

влажный, покрыт желтоватым налётом. Коронковая часть зуба 1.6 полностью разрушена кариозным процессом, зуб

слегка реагирует на перкуссию, неподвижен. Зубы 1.7, 1.5 - интактные, на перкуссию не реагируют, неподвижны.

Контрольные вопросы.

1. Поставьте диагноз.
2. Какие дополнительные методы исследования необходимо провести.
3. Проведите дифференциальную диагностику.
4. Охарактеризуйте этапы плана лечения.
5. Меры профилактики, рекомендованные в указанном случае.

Ответ на задачу.

1. Острый гнойный одонтогенный периостит правой верхней челюсти.
2. Рентгенологические методы диагностики.
3. Обострение хронического периодонтита, остеомиелит, абсцесс, флегмона.
4. Вскрытие поднадкостничного очага. Удаление зуба 1.6. Анестезия. Удаление зуба 1.6. Удаление зуба позволяет улучшить опорожнение гнойного очага и способствует более быстрой ликвидации воспалительных явлений. С целью вскрытия гнойного очага проводится разрез слизистой оболочки параллельно переходной складке на всю длину инфильтрата до кости, на протяжении 2-3 зубов. Рану дренируют резиновой полоской. Проводятся ежедневные перевязки и лечение гнойной раны с использованием антисептических растворов Хлоргексидина.
5. Лечение кариеса и его осложнений.

3) Задача для самостоятельного разбора на занятии

Ситуационная задача.

У пациента во время контрольного осмотра (спустя год после лучевого лечения по поводу рака языка) обнаружена язва на боковой поверхности языка. При цитологическом исследовании соскоба из области язвы найдены атипичные клетки плоского эпителия.

Контрольные вопросы.

1. Поставьте диагноз.
2. Какие дополнительные методы исследования необходимо провести.
3. Проведите дифференциальную диагностику.
4. Охарактеризуйте этапы плана лечения.
5. Меры профилактики, рекомендованные в указанном случае.

4. Задания для групповой работы.

Заслушать подготовленную презентацию на тему:

Методы лечения злокачественных опухолей челюстей неэпителиальной природы

Самостоятельная внеаудиторная работа обучающихся по теме:

Задания для самостоятельной внеаудиторной работы ординаторов по указанной теме:

- 1) Ознакомиться с теоретическим материалом по теме занятия с использованием конспектов лекций, рекомендуемой учебной литературой.
- 2) Ответить на вопросы для самоконтроля:
 1. Классификация злокачественных опухолей челюстей неэпителиальной природы.
 2. Современные представления об этиологии, патогенезе, клинике, диагностике, дифференциальной диагностике злокачественных опухолей челюстей неэпителиальной природы.
 3. Методы лечения злокачественных опухолей челюстей неэпителиальной природы.
- 3) Проверить свои знания с использованием тестового контроля:
 1. Преимущественный путь метастазирования сарком:
 - а) лимфогенный
 - б) гематогенный
 - в) контактный
 - г) фасциальный
 - д) по костным канальцам
 2. Ранними симптомами центральных сарком челюстей являются:
 - а) Гиперсаливация, ознобы, муфтообразный инфильтрат челюсти
 - б) сухость во рту, приступообразные острые боли, затруднение глотания
 - в) подвижность зубов, периодические ноющие боли, симптомы Венсана, утолщение челюсти
 - г) гипосаливация, припухлость челюстей, парестезия лица
 - д) жгучие, рвущие и стреляющие боли
 3. Симптомами саркомы верхней челюсти являются:
 - а) сукровичное выделяемое из носа
 - б) сухость во рту, приступообразные острые боли, затруднение глотания
 - в) гиперсаливация, ознобы, муфтообразный инфильтрат челюсти
 - г) парез ветвей лицевого нерва
 - д) затруднение открывания рта
 4. Симптомами саркомы верхней челюсти являются:
 - а) экзофтальм
 - б) парез ветвей лицевого нерва
 - в) сухость во рту, приступообразные острые боли, затруднение глотания
 - г) гиперсаливация, ознобы, муфтообразный инфильтрат челюсти
 - д) затрудненное открывания рта
 5. Ранними симптомами периферических сарком челюстей являются
 - а) деформация челюсти, подвижность зубов сухость во рту, приступообразные острые боли, затруднение глотания
 - б) парез ветвей лицевого нерва
 - в) гиперсаливация, ознобы, муфтообразный инфильтрат челюсти
 - г) сухость во рту, приступообразные острые боли, затруднение глотания
 - д) затрудненное открывания рта
 6. Рентгенологическая картина при центральной саркоме челюсти характеризуется
 - а) деструкцией костной ткани с очагами просветления с нечеткими контурами
 - б) множественными остеолитическими очагами в области углов и ветвей нижней челюсти
 - в) истончением кортикального слоя кости, множеством кистозных просветлений
 - г) диффузным увеличением кости, чередованием участков уплотнения и разрежения картиной "матового стекла"
 - д) разволокнением кортикального слоя, пятнистоочаговым "ватным" рисунком, преобладанием костеобразования
 7. Рентгенологическая картина при периферической саркоме челюсти характеризуется:
 - а) истончением кортикального слоя кости, множеством кистозных просветлений
 - б) деструкцией костной ткани с очагами просветления с нечеткими контурами
 - в) диффузным увеличением кости, чередованием участков уплотнения и разрежения картиной "матового стекла"
 - г) разволокнением кортикального слоя, пятнистоочаговым "ватным" рисунком, преобладанием костеобразования
 - д) периостальными наслоениями (спикулами), отслойкой надкостницы, краевой деструкцией кости
- 4) Подготовить презентацию на тему:
 1. Методы лечения злокачественных опухолей челюстей неэпителиальной природы.

Рекомендуемая литература:

Основная:

1. Хирургическая стоматология : учебник. Под ред. Т. Г. Робустовой М. : "Медицина", 2010
2. Местное обезболивание в стоматологии, топографо-анатомическое обоснование способов его применения: учебное пособие. С.Н. Громова, Л.М. Железнов, И.В. Уразова и др. Киров: ФГБОУ ВО Кировский ГМУ Минздрава России, 2018

Дополнительная:

1. Хирургическая стоматология : учебник. Под ред. В. В. Афанасьева М. : ГЭОТАР-Медиа, 2016
2. Хирургия зубов и органов полости рта : руководство. Под ред. Ю. В. Ефимова М. : Мед. книга, 2010
3. Хирургическая стоматология и челюстно-лицевая хирургия : национальное рук. с компакт-диском Под ред. А. А. Кулакова М. : "ГЭОТАР-Медиа", 2010

Раздел 12. Хирургическая подготовка полости рта к ортопедическому лечению.

Практическое занятие 12.1: Хирургические методы подготовки к ортопедическому лечению

Цель: Изучить хирургические методы подготовки зубов и костной ткани в области протезного ложа к ортопедическому лечению

Задачи:

Рассмотреть: Хирургические методы подготовки зубов и костной ткани в области протезного ложа к ортопедическому лечению

Обучить: Опросу, осмотру хирургического пациента. Ведению медицинской документации.

Изучить: Алгоритм проведения хирургических методов подготовки зубов и костной ткани в области протезного ложа к ортопедическому лечению.

Сформировать: Представление о хирургических методах подготовки зубов и костной ткани в области протезного ложа к ортопедическому лечению.

Обучающийся должен знать:

- структуру и критерии постановки диагноза по МКБ-10
- препараты для местной анестезии
- способы местной анестезии
- показания и противопоказания для проведения хирургических методов подготовки зубов и костной ткани в области протезного ложа к ортопедическому лечению.
- алгоритм проведения хирургических методов подготовки зубов и костной ткани в области протезного ложа к ортопедическому лечению.
- ведение послеоперационной раны у больного после хирургических методов подготовки зубов и костной ткани в области протезного ложа к ортопедическому лечению.

Обучающийся должен уметь:

- Записать зубную формулу при осмотре пациента
- Выяснить жалобы, собрать анамнез заболевания и анамнез жизни пациента
- Оценить нуждаемость в стоматологическом лечении
- Поставить диагноз согласно МКБ-10
- Оценить показания к удалению зуба.

Обучающийся должен владеть навыками:

- Опроса и осмотра пациента
- Записи зубной формулы
- Проведения местной анестезии

Самостоятельная аудиторная работа обучающихся по теме:

1. Ответить на вопросы по теме занятия:

1. Показания и противопоказания для проведения хирургических методов подготовки зубов и костной ткани в области протезного ложа к ортопедическому лечению.
2. Алгоритм проведения хирургических методов подготовки зубов и костной ткани в области протезного ложа к ортопедическому лечению.
3. Ведение послеоперационной раны у больного после хирургических методов подготовки зубов и костной ткани в области протезного ложа к ортопедическому лечению.

2. Практическая работа.

- 1) Освоить манипуляции:
 - Провести стоматологический осмотр.
 - Собрать анамнез
 - Записать карту стоматологического осмотра.
- 2) Цель работы:
 - Научиться проводить обследование
- 3) Методика проведения работы (алгоритм освоения навыка):
 - Провести осмотр пациента
 - Записать зубную формулу
- 4) Результаты:
 - Произвести запись в амбулаторной карте форма 043/У
- 5) Выводы:

3. Решить ситуационные задачи:

1) Алгоритм разбора задачи:

- проанализировать данные представленные в задаче (жалобы и данные объективного обследования пациента);
- на основании клинических данных и методов дополнительного исследования сформулировать диагноз;
- какие дополнительные методы обследования необходимы для подтверждения диагноза;
- составьте план лечения.

2) Пример задачи с разбором по алгоритму

Пример ситуационной задачи.

Пациентка Ф. 19 лет жалуется на постоянную ноющую боль в области верхней челюсти справа, отдающую в ухо и висок, припухлость правой щеки, слабость, сонливость.

Развитие настоящего заболевания: более года в зубе 1.6 периодически возникала боль, которая самостоятельно проходила в течение 3-4 дней. Два дня назад вновь возникла сильная боль в зубе 1.6. Применяла тепловые процедуры: грелки, полоскания теплым раствором бикарбоната натрия. Боль в зубе 1.6 уменьшилась, но появилась припухлость правой щеки. В течение дня припухлость увеличилась, распространилась на подглазничную область и нижнее веко. Присоединилась боль в половине верхней челюсти.

Объективно: общее состояние больной удовлетворительное, температура тела 37,4 °С. Пульс 72 удара в минуту, хорошего наполнения и напряжения.

При осмотре: отёк мягких тканей подглазничной, щечной, скуловой областей и нижнего века справа. Носогубная складка справа сглажена, глазная щель сужена. Имеется гиперестезия кожи правой щеки. Поднижнечелюстные лимфатические узлы справа увеличены, подвижны, болезненны. Рот открывается свободно. Слизистая оболочка переходной складки и щеки в области верхних премоляров и моляров справа гиперемирована и отёчна. На слизистые щеки видны отпечатки коронок зубов. Переходная складка на уровне зубов 1.7, 1.6, 1.5, 1.4 сглажена. При пальпации в этой области определяется плотный и болезненный инфильтрат, флюктуации нет. Язык влажный, покрыт желтоватым налётом. Коронковая часть зуба 1.6 полностью разрушена кариозным процессом, зуб слегка реагирует на перкуссию, неподвижен. Зубы 1.7, 1.5 - интактные, на перкуссию не реагируют, неподвижны.

Контрольные вопросы.

1. Поставьте диагноз.
2. Какие дополнительные методы исследования необходимо провести.
3. Проведите дифференциальную диагностику.
4. Охарактеризуйте этапы плана лечения.
5. Меры профилактики, рекомендованные в указанном случае.

Ответ на задачу.

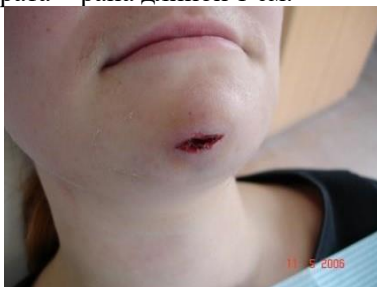1. Острый гнойный одонтогенный периостит правой верхней челюсти.
2. Рентгенологические методы диагностики.
3. Обострение хронического периодонтита, остеомиелит, абсцесс, флегмона.
4. Вскрытие поднадкостничного очага. Удаление зуба 1.6. Анестезия. Удаление зуба 1.6. Удаление зуба позволяет улучшить опорожнение гнойного очага и способствует более быстрой ликвидации воспалительных явлений. С целью вскрытия гнойного очага проводится разрез слизистой оболочки параллельно переходной складке на всю длину инфильтрата до кости, на протяжении 2-3 зубов. Рану дренируют резиновой полоской. Проводятся ежедневные перевязки и лечение гнойной раны с использованием антисептических растворов Хлоргексидина.
5. Лечение кариеса и его осложнений.

3) Задача для самостоятельного разбора на занятии

Ситуационная задача.

Больная К., 23 лет, жалобы на боль и отёк мягких тканей в области подбородка, общую слабость. Заболела остро, после переохлаждения 2 дня назад появилась краснота и припухлость, в поликлинике по месту жительства, куда обратилась вчера, сделан «надрез». Однако улучшения не наступило. Направлена на лечение в отделение челюстно-лицевой хирургии.

Имеется инфильтрат в области подбородка, плотный, болезненный при пальпации. Кожа над ним гиперемирована, напряжена. В центре инфильтрата - рана длиной 1 см.



Контрольные вопросы.

1. Поставьте диагноз.
2. Какие дополнительные методы исследования необходимо провести.
3. Проведите дифференциальную диагностику.
4. Охарактеризуйте этапы плана лечения.
5. Меры профилактики, рекомендованные в указанном случае.

4. Задания для групповой работы.

1. Установка положения пациента и положения врача, света стоматологического светильника для обследования внешнего вида стоматологического пациента, особенности для обследования верхней и нижней челюсти с соблюдением эргономических принципов, техники безопасности, и санитарно-эпидемиологического режима (на Ординаторах).
2. Опрос пациента, выяснение жалоб, анамнеза заболевания, анамнеза жизни, общесоматического статуса, аллергологического анамнеза.
3. Осмотр внешнего вида больного. Определение степени открывания рта. Осмотр полости рта стоматологического больного с помощью стоматологического инструментария (шпатель, зеркало, пинцет).
4. Заполнение медицинской карты обследуемого стоматологического больного, постановка окончательного диагноза.

Самостоятельная внеаудиторная работа обучающихся по теме:

Задания для самостоятельной внеаудиторной работы ординаторов по указанной теме:

- 1) Ознакомиться с теоретическим материалом по теме занятия с использованием конспектов лекций, рекомендуемой учебной литературой.
- 2) Ответить на вопросы для самоконтроля:
 1. Показания и противопоказания для проведения хирургических методов подготовки зубов и костной ткани в области протезного ложа к ортопедическому лечению.
 2. Алгоритм проведения хирургических методов подготовки зубов и костной ткани в области протезного ложа к

ортопедическому лечению.

3. Ведение послеоперационной раны у больного после хирургических методов подготовки зубов и костной ткани в области протезного ложа к ортопедическому лечению.

Рекомендуемая литература:

Основная:

1. Хирургическая стоматология : учебник. Под ред. Т. Г. Робустовой М. : "Медицина", 2010
2. Местное обезболивание в стоматологии, топографо-анатомическое обоснование способов его применения: учебное пособие. С.Н. Громова, Л.М. Железнов, И.В. Уразова и др. Киров: ФГБОУ ВО Кировский ГМУ Минздрава России, 2018

Дополнительная:

1. Хирургическая стоматология : учебник. Под ред. В. В. Афанасьева М. : ГЭОТАР-Медиа, 2016
2. Хирургия зубов и органов полости рта : руководство. Под ред. Ю. В. Ефимова М. : Мед. книга, 2010
3. Хирургическая стоматология и челюстно-лицевая хирургия : национальное рук. с компакт-диск. Под ред. А. А. Кулакова М. : "ГЭОТАР-Медиа", 2010

Практическое занятие 12.2: Хирургические методы увеличения альвеолярного отростка.

Цель: Изучить хирургические методы увеличения альвеолярного отростка и альвеолярной части челюстей при их атрофии (аугментация).

Задачи:

Рассмотреть: Хирургические методы увеличения альвеолярного отростка и альвеолярной части челюстей при их атрофии (аугментация).

Обучить: Опросу, осмотру хирургического пациента. Ведению медицинской документации.

Изучить: Алгоритм проведения хирургических методов увеличения альвеолярного отростка и альвеолярной части челюстей при их атрофии (аугментация).

Сформировать: Представление о хирургических методах увеличения альвеолярного отростка и альвеолярной части челюстей при их атрофии (аугментация).

Обучающийся должен знать:

- структуру и критерии постановки диагноза по МКБ-10
- препараты для местной анестезии
- способы местной анестезии
- анатомо-физиологические данные атрофии альвеолярных отростков
- показания и противопоказания для проведения хирургических методов увеличения альвеолярного отростка и альвеолярной части челюстей при их атрофии (аугментация).
- алгоритм проведения хирургических методов увеличения альвеолярного отростка и альвеолярной части челюстей при их атрофии (аугментация).
- ведение послеоперационной раны у больного после хирургических методов увеличения альвеолярного отростка и альвеолярной части челюстей при их атрофии (аугментация).

Обучающийся должен уметь:

- Записать зубную формулу при осмотре пациента
- Выяснить жалобы, собрать анамнез заболевания и анамнез жизни пациента
- Оценить нуждаемость в стоматологическом лечении
- Поставить диагноз согласно МКБ-10
- Оценить показания к удалению зуба.

Обучающийся должен владеть навыками:

- Опроса и осмотра пациента
- Записи зубной формулы
- Проведения местной анестезии

Самостоятельная аудиторная работа обучающихся по теме:

1. Ответить на вопросы по теме занятия:

1. Анатомо-физиологические данные атрофии альвеолярных отростков.
2. Показания и противопоказания для проведения хирургических методов увеличения альвеолярного отростка и альвеолярной части челюстей при их атрофии (аугментация).
3. Алгоритм проведения хирургических методов увеличения альвеолярного отростка и альвеолярной части челюстей при их атрофии (аугментация).
4. Ведение послеоперационной раны у больного после хирургических методов увеличения альвеолярного отростка и альвеолярной части челюстей при их атрофии (аугментация).

2. Практическая работа.

- 1) Освоить манипуляции:
 - Провести стоматологический осмотр.
 - Собрать анамнез
 - Записать карту стоматологического осмотра.
- 2) Цель работы:
 - Научиться проводить обследование
- 3) Методика проведения работы (алгоритм освоения навыка):
 - Провести осмотр пациента
 - Записать зубную формулу
- 4) Результаты:
 - Произвести запись в амбулаторной карте форма 043/У
- 5) Выводы:

3. Решить ситуационные задачи:

1) Алгоритм разбора задачи:

- проанализировать данные представленные в задаче (жалобы и данные объективного обследования пациента);
- на основании клинических данных и методов дополнительного исследования сформулировать диагноз;
- какие дополнительные методы обследования необходимы для подтверждения диагноза;
- составьте план лечения.

2) Пример задачи с алгоритмом разбора

Пример ситуационной задачи.

Пациентка Ф. 19 лет жалуется на постоянную ноющую боль в области верхней челюсти справа, отдающую в ухо и висок, припухлость правой щеки, слабость, сонливость.

Развитие настоящего заболевания: более года в зубе 1.6 периодически возникала боль, которая самостоятельно проходила в течение 3-4 дней. Два дня назад вновь возникла сильная боль в зубе 1.6. Применяла тепловые процедуры: грелки, полоскания теплым раствором бикарбоната натрия. Боль в зубе 1.6 уменьшилась, но появилась припухлость правой щеки. В течение дня припухлость увеличилась, распространилась на подглазничную область и нижнее веко. Присоединилась боль в половине верхней челюсти.

Объективно: общее состояние больной удовлетворительное, температура тела 37,4 °С. Пульс 72 удара в минуту, хорошего наполнения и напряжения.

При осмотре: отёк мягких тканей подглазничной, щечной, скуловой областей и нижнего века справа.

Носогубная складка справа сглажена, глазная щель сужена. Имеется гиперестезия кожи правой щеки.

Поднижнечелюстные лимфатические узлы справа увеличены, подвижны, болезненны. Рот открывается свободно.

Слизистая оболочка переходной складки и щеки в области верхних премоляров и моляров справа гиперемирована и отёчна. На слизистые щеки видны отпечатки коронок зубов. Переходная складка на уровне зубов 1.7, 1.6, 1.5, 1.4

сглажена. При пальпации в этой области определяется плотный и болезненный инфильтрат, флюктуации нет. Язык влажный, покрыт желтоватым налётом. Коронковая часть зуба 1.6 полностью разрушена кариозным процессом, зуб слегка реагирует на перкуссию, неподвижен. Зубы 1.7, 1.5 - интактные, на перкуссию не реагируют, неподвижны.

Контрольные вопросы.

1. Поставьте диагноз.
2. Какие дополнительные методы исследования необходимо провести.
3. Проведите дифференциальную диагностику.
4. Охарактеризуйте этапы плана лечения.
5. Меры профилактики, рекомендованные в указанном случае.

Ответ на задачу.

1. Острый гнойный одонтогенный периостит правой верхней челюсти.
2. Рентгенологические методы диагностики.
3. Обострение хронического периодонтита, остеомиелит, абсцесс, флегмона.
4. Вскрытие поднадкостничного очага. Удаление зуба 1.6. Анестезия. Удаление зуба 1.6. Удаление зуба позволяет улучшить опорожнение гнойного очага и способствует более быстрой ликвидации воспалительных явлений. С целью вскрытия гнойного очага проводится разрез слизистой оболочки параллельно переходной складке на всю длину инфильтрата до кости, на протяжении 2-3 зубов. Рану дренируют резиновой полоской. Проводятся ежедневные перевязки и лечение гнойной раны с использованием антисептических растворов Хлоргексидина.
5. Лечение кариеса и его осложнений.

3) Задача для самостоятельного разбора на занятии

Ситуационная задача.

Пациент Ф. 35 лет обратился в клинику с жалобами на боль в области верхней челюсти слева, припухлость щеки слева.

Развитие настоящего заболевания: последнее посещение врача-стоматолога было около 5 лет назад.

Местный статус: конфигурация лица изменена за счёт коллатерального отёка мягких тканей щёчной и околоушно-жевательной областей слева, кожа в цвете не изменена. Поднижнечелюстные лимфатические узлы увеличены, болезненны.

В полости рта: определяется гиперемия и отёк слизистой оболочки, выбухание переходной складки в области верхней челюсти слева в проекции 2.5, 2.6, 2.7 зубов. Коронковая часть 2.7 зуба полностью разрушена, его перкуссия слабобезболезненна. На интраоральной радиограмме в проекции верхушки медиального-щечного корня 2.7 зуба имеется очаг деструкции костной ткани с нечёткими ровными контурами.

Контрольные вопросы.

1. Поставьте диагноз.
2. Какие дополнительные методы исследования необходимо провести.
3. Проведите дифференциальную диагностику.
4. Охарактеризуйте этапы плана лечения.
5. Меры профилактики, рекомендованные в указанном случае.

4. Задания для групповой работы.

1. Установка положения пациента и положения врача, света стоматологического светильника для обследования внешнего вида стоматологического пациента, особенности для обследования верхней и нижней челюсти с соблюдением эргономических принципов, техники безопасности, и санитарно-эпидемиологического режима (на Ординаторах).
2. Опрос пациента, выяснение жалоб, анамнеза заболевания, анамнеза жизни, общесоматического статуса, аллергологического анамнеза.
3. Осмотр внешнего вида больного. Определение степени открывания рта. Осмотр полости рта стоматологического больного с помощью стоматологического инструментария (шпатель, зеркало, пинцет).

4. Заполнение медицинской карты обследуемого стоматологического больного, постановка окончательного диагноза.

Самостоятельная внеаудиторная работа обучающихся по теме:

Задания для самостоятельной внеаудиторной работы ординаторов по указанной теме:

1) Ознакомиться с теоретическим материалом по теме занятия с использованием конспектов лекций, рекомендуемой учебной литературой.

2) Ответить на вопросы для самоконтроля:

1. Анатомо-физиологические данные атрофии альвеолярных отростков.
2. Показания и противопоказания для проведения хирургических методов увеличения альвеолярного отростка и альвеолярной части челюстей при их атрофии (аугментация).
3. Алгоритм проведения хирургических методов увеличения альвеолярного отростка и альвеолярной части челюстей при их атрофии (аугментация).
4. Ведение послеоперационной раны у больного после хирургических методов увеличения альвеолярного отростка и альвеолярной части челюстей при их атрофии (аугментация).

Рекомендуемая литература:

Основная:

1. Хирургическая стоматология : учебник. Под ред. Т. Г. Робустовой М. : "Медицина", 2010
2. Местное обезболивание в стоматологии, топографо-анатомическое обоснование способов его применения: учебное пособие. С.Н. Громова, Л.М. Железнов, И.В. Уразова и др. Киров: ФГБОУ ВО Кировский ГМУ Минздрава России, 2018

Дополнительная:

1. Хирургическая стоматология : учебник. Под ред. В. В. Афанасьева М. : ГЭОТАР-Медиа, 2016
2. Хирургия зубов и органов полости рта : руководство. Под ред. Ю. В. Ефимова М. : Мед. книга, 2010
3. Хирургическая стоматология и челюстно-лицевая хирургия : национальное рук. с компакт-диском Под ред. А. А. Кулакова М. : "ГЭОТАР-Медиа", 2010

Практическое занятие 12.3: Устранение коротких уздечек.

Цель: Изучить устранение короткой уздечки губы, складок слизистой оболочки и соединительнотканых тяжей в области преддверия полости рта (френулэктомия, френулопластика)

Задачи:

Рассмотреть: Устранение короткой уздечки губы, складок слизистой оболочки и соединительнотканых тяжей в области преддверия полости рта (френулэктомия, френулопластика).

Обучить: Опросу, осмотру хирургического пациента. Ведению медицинской документации.

Изучить: Алгоритм устранения короткой уздечки губы, складок слизистой оболочки и соединительнотканых тяжей в области преддверия полости рта (френулэктомия, френулопластика).

Сформировать: Представление о хирургических методах устранения короткой уздечки губы, складок слизистой оболочки и соединительнотканых тяжей в области преддверия полости рта (френулэктомия, френулопластика).

Обучающийся должен знать:

- структуру и критерии постановки диагноза по МКБ-10
- препараты для местной анестезии
- способы местной анестезии
- анатомо-физиологические данные о строении уздечки губы, складок слизистой оболочки и соединительнотканых тяжей в области преддверия полости рта
- показания и противопоказания для проведения устранения короткой уздечки губы, складок слизистой оболочки и соединительнотканых тяжей в области преддверия полости рта (френулэктомия, френулопластика)..
- алгоритм проведения хирургических методов устранения короткой уздечки губы, складок слизистой оболочки и соединительнотканых тяжей в области преддверия полости рта (френулэктомия, френулопластика).
- ведение послеоперационной раны у больного после хирургических методов устранения короткой уздечки губы, складок слизистой оболочки и соединительнотканых тяжей в области преддверия полости рта (френулэктомия, френулопластика).

Обучающийся должен уметь:

- Записать зубную формулу при осмотре пациента
- Выяснить жалобы, собрать анамнез заболевания и анамнез жизни пациента
- Оценить нуждаемость в стоматологическом лечении
- Поставить диагноз согласно МКБ-10
- Оценить показания к удалению зуба.

Обучающийся должен владеть навыками:

- Опроса и осмотра пациента
- Записи зубной формулы
- Проведения местной анестезии

Самостоятельная аудиторная работа обучающихся по теме:

1. Ответить на вопросы по теме занятия:

1. Анатомо-физиологические данные о строении уздечки губы, складок слизистой оболочки и соединительнотканых тяжей в области преддверия полости рта
2. Показания и противопоказания для проведения устранения короткой уздечки губы, складок слизистой оболочки и соединительнотканых тяжей в области преддверия полости рта (френулэктомия, френулопластика)..
3. Алгоритм проведения хирургических методов устранения короткой уздечки губы, складок слизистой

оболочки и соединительнотканых тяжей в области преддверия полости рта (френулэктомия, френулопластика).

4. Ведение послеоперационной раны у больного после хирургических методов устранения короткой уздечки губы, складок слизистой оболочки и соединительнотканых тяжей в области преддверия полости рта (френулэктомия, френулопластика).

2. Практическая работа.

1) Освоить манипуляции:

- Провести стоматологический осмотр.
- Собрать анамнез
- Записать карту стоматологического осмотра.

2) Цель работы:

- Научиться проводить обследование

3) Методика проведения работы (алгоритм освоения навыка):

- Провести осмотр пациента
- Записать зубную формулу

4) Результаты:

- Произвести запись в амбулаторной карте форма 043/У

5) Выводы:

3. Решить ситуационные задачи:

1) *Алгоритм разбора задачи:*

- проанализировать данные представленные в задаче (жалобы и данные объективного обследования пациента);
- на основании клинических данных и методов дополнительного исследования сформулировать диагноз;
- какие дополнительные методы обследования необходимы для подтверждения диагноза;
- составьте план лечения.

2) *Пример задачи с разбором по алгоритму*

Пример ситуационной задачи.

Пациентка Ф. 19 лет жалуется на постоянную ноющую боль в области верхней челюсти справа, отдающую в ухо и висок, припухлость правой щеки, слабость, сонливость.

Развитие настоящего заболевания: более года в зубе 1.6 периодически возникала боль, которая самостоятельно проходила в течение 3-4 дней. Два дня назад вновь возникла сильная боль в зубе 1.6. Применяла тепловые процедуры: грелки, поскокание теплым раствором бикарбоната натрия. Боль в зубе 1.6 уменьшилась, но появилась припухлость правой щеки. В течение дня припухлость увеличилась, распространилась на подглазничную область и нижнее веко. Присоединилась боль в половине верхней челюсти.

Объективно: общее состояние больной удовлетворительное, температура тела 37,4 °С. Пульс 72 удара в минуту, хорошего наполнения и напряжения.

При осмотре: отёк мягких тканей подглазничной, щечной, скуловой областей и нижнего века справа.

Носогубная складка справа сглажена, глазная щель сужена. Имеется гиперестезия кожи правой щеки.

Поднижнечелюстные лимфатические узлы справа увеличены, подвижны, болезненны. Рот открывается свободно.

Слизистая оболочка переходной складки и щеки в области верхних премоляров и моляров справа гиперемирована и отёчна. На слизистые щеки видны отпечатки коронок зубов. Переходная складка на уровне зубов 1.7, 1.6, 1.5, 1.4 сглажена. При пальпации в этой области определяется плотный и болезненный инфильтрат, флюктуации нет. Язык влажный, покрыт желтоватым налётом. Коронковая часть зуба 1.6 полностью разрушена кариозным процессом, зуб слегка реагирует на перкуссию, неподвижен. Зубы 1.7, 1.5 - интактные, на перкуссию не реагируют, неподвижны.

Контрольные вопросы.

1. Поставьте диагноз.
2. Какие дополнительные методы исследования необходимо провести.
3. Проведите дифференциальную диагностику.
4. Охарактеризуйте этапы плана лечения.
5. Меры профилактики, рекомендованные в указанном случае.

Ответ на задачу.

1. Острый гнойный одонтогенный периостит правой верхней челюсти.
2. Рентгенологические методы диагностики.
3. Обострение хронического периодонтита, остеомиелит, абсцесс, флегмона.
4. Вскрытие поднадкостничного очага. Удаление зуба 1.6. Анестезия. Удаление зуба 1.6. Удаление зуба позволяет улучшить опорожнение гнойного очага и способствует более быстрой ликвидации воспалительных явлений. С целью вскрытия гнойного очага проводится разрез слизистой оболочки параллельно переходной складке на всю длину инфильтрата до кости, на протяжении 2-3 зубов. Рану дренируют резиновой полоской. Проводятся ежедневные перевязки и лечение гнойной раны с использованием антисептических растворов Хлоргексидина.
5. Лечение кариеса и его осложнений.

3) *Задача для самостоятельного разбора на занятии*

Ситуационная задача.

Пациентка 35 лет обратилась в клинику с жалобами на наличие выбухания в области верхней челюсти справа.

Развитие настоящего заболевания: 2 дня назад было проведено терапевтическое лечение зуба 1.5 по поводу кариеса.

Местный статус: общее состояние удовлетворительное, конфигурация лица не изменена, регионарные лимфатические узла не увеличены.

В полости рта определяется незначительная отёчность слизистой оболочки, слабая болезненность при пальпации переходной складки в области зубов 1.5, 1.4, 1.3 и деформация альвеолярного отростка за счёт его утолщения - «вздутия». Симптом пергаментного хруста отсутствует. Зубы 1.5, 1.4 под пломбой. Зуб 1.3 – интактный.

При панорамной томографии зубных рядов выявляется участок разрежения костной ткани с чёткими контурами в области верхушек корней зубов 1.5, 1.4, 1.3 округлой формы, с чёткими контурами. Корневые каналы зубов не запломбированы.

Контрольные вопросы.

1. Поставьте диагноз.
2. Какие дополнительные методы исследования необходимо провести.
3. Проведите дифференциальную диагностику.
4. Охарактеризуйте этапы плана лечения.
5. Меры профилактики, рекомендованные в указанном случае.

4. Задания для групповой работы.

1. Установка положения пациента и положения врача, света стоматологического светильника для обследования внешнего вида стоматологического пациента, особенности для обследования верхней и нижней челюсти с соблюдением эргономических принципов, техники безопасности, и санитарно-эпидемиологического режима (на Ординаторах).
2. Опрос пациента, выяснение жалоб, анамнеза заболевания, анамнеза жизни, общесоматического статуса, аллергологического анамнеза.
3. Осмотр внешнего вида больного. Определение степени открывания рта. Осмотр полости рта стоматологического больного с помощью стоматологического инструментария (шпатель, зеркало, пинцет).
4. Заполнение медицинской карты обследуемого стоматологического больного, постановка окончательного диагноза.

Самостоятельная внеаудиторная работа обучающихся по теме:

Задания для самостоятельной внеаудиторной работы ординаторов по указанной теме:

- 1) *Ознакомиться с теоретическим материалом по теме занятия с использованием конспектов лекций, рекомендуемой учебной литературой.*
- 2) *Ответить на вопросы для самоконтроля:*
 1. Анатомо-физиологические данные о строении уздечки губы, складок слизистой оболочки и соединительнотканых тяжей в области преддверия полости рта
 2. Показания и противопоказания для проведения устранения короткой уздечки губы, складок слизистой оболочки и соединительнотканых тяжей в области преддверия полости рта (френулоэктомия, френулопластика)..
 3. Алгоритм проведения хирургических методов устранения короткой уздечки губы, складок слизистой оболочки и соединительнотканых тяжей в области преддверия полости рта (френулоэктомия, френулопластика).
 4. Ведение послеоперационной раны у больного после хирургических методов устранения короткой уздечки губы, складок слизистой оболочки и соединительнотканых тяжей в области преддверия полости рта (френулоэктомия, френулопластика).

Рекомендуемая литература:

Основная:

1. Хирургическая стоматология : учебник. Под ред. Т. Г. Робустовой М.: "Медицина", 2010
2. Местное обезболивание в стоматологии, топографо-анатомическое обоснование способов его применения: учебное пособие. С.Н. Громова, Л.М. Железнов, И.В. Уразова и др. Киров: ФГБОУ ВО Кировский ГМУ Минздрава России, 2018

Дополнительная:

1. Хирургическая стоматология : учебник. Под ред. В. В. Афанасьева М.: ГЭОТАР-Медиа, 2016
2. Хирургия зубов и органов полости рта : руководство. Под ред. Ю. В. Ефимова М.: Мед. книга, 2010
3. Хирургическая стоматология и челюстно-лицевая хирургия : национальное рук. с компакт-диском Под ред. А. А. Кулакова М. : "ГЭОТАР-Медиа", 2010

Семинарское занятие 12.1: Алгоритм хирургической подготовки к ортопедическому лечению.

Цель: Изучить хирургические методы подготовки зубов и костной ткани в области протезного ложа к ортопедическому лечению

Задачи:

Рассмотреть: Хирургические методы подготовки зубов и костной ткани в области протезного ложа к ортопедическому лечению

Обучить: Опросу, осмотру хирургического пациента. Ведению медицинской документации.

Изучить: Алгоритм проведения хирургических методов подготовки зубов и костной ткани в области протезного ложа к ортопедическому лечению.

Сформировать: Представление о хирургических методах подготовки зубов и костной ткани в области протезного ложа к ортопедическому лечению.

Обучающийся должен знать:

- структуру и критерии постановки диагноза по МКБ-10
- препараты для местной анестезии
- способы местной анестезии
- показания и противопоказания для проведения хирургических методов подготовки зубов и костной ткани в области протезного ложа к ортопедическому лечению.
- алгоритм проведения хирургических методов подготовки зубов и костной ткани в области протезного ложа к ортопедическому лечению.
- ведение послеоперационной раны у больного после хирургических методов подготовки зубов и костной ткани в области протезного ложа к ортопедическому лечению.

Обучающийся должен уметь:

- Записать зубную формулу при осмотре пациента

- Выяснить жалобы, собрать анамнез заболевания и анамнез жизни пациента
- Оценить нуждаемость в стоматологическом лечении
- Поставить диагноз согласно МКБ-10
- Оценить показания к удалению зуба.

Обучающийся должен владеть навыками:

- Опроса и осмотра пациента
- Записи зубной формулы
- Проведения местной анестезии

Самостоятельная аудиторная работа обучающихся по теме:

1. Ответить на вопросы по теме занятия:

1. Показания и противопоказания для проведения хирургических методов подготовки зубов и костной ткани в области протезного ложа к ортопедическому лечению.
2. Алгоритм проведения хирургических методов подготовки зубов и костной ткани в области протезного ложа к ортопедическому лечению.
3. Ведение послеоперационной раны у больного после хирургических методов подготовки зубов и костной ткани в области протезного ложа к ортопедическому лечению.

2. Практическая работа:

- 1) Разобрать клинический случай по истории болезни.
- 2) Проверить свои знания с использованием тестового контроля:

1. Подготовка к протезированию зубов делится на следующие виды:

- а) терапевтическая и хирургическая
- б) хирургическая и ортопедическая
- в) терапевтическая, ортодонтическая, ортопедическая
- г) терапевтическая, ортопедическая
- д) терапевтическая, хирургическая, ортопедическая, ортодонтическая

2. При хирургической подготовке к протезированию не проводится хирургическая санация зубов и зубных рядов:

- а) удаление не подлежащих лечению и протезированию зубов (гранулирующие и гранулематозные периодонтиты, кисты на верхушках корней зубов, чрезмерная подвижность зубов и др.);
- б) удаление экзостозов и остеофитов (выступающие и шипообразные выросты костной ткани), мешающие установке зубных протезов;
- в) удаление некоторых анатомических образований на слизистой оболочке, щечно-альвеолярных складок, прикрывающиеся близко от вершины альвеолярного отростка, коротких уздечек нижней или верхней губы, а также рубцовых тяжей;
- г) удаление излишних мягких тканей (десны, гипертрофированной слизистой оболочки полости рта);
- д) установка имплантатов, как для несъемных протезов, так и для дополнительной опоры при съемном протезировании;

е) устранение сложной зубочелюстной патологии - остеопластика (добавление искусственной ткани, замещающей недостающую костную ткань, удаление излишней костной ткани и др.);

ж) синуслифтинг (поднятие дна верхнечелюстной пазухи для создания места при установлении имплантатов).

з) эндодонтическое лечение

3. При недостаточном объеме костной ткани для установки имплантата на нижней челюсти проводится операция:

- а) костная пластика
- б) гингивэктомия
- в) синуслифтинг
- г) вестибулопластика

4. После удаления зуба при нормальном процессе заживления костная ткань восстанавливается через:

- а) 6 месяцев
- б) 2-3 месяца
- в) 3-4 месяца
- г) 9-12 месяцев

5. Оптимальный срок остеоинтеграции имплантатов на верхней челюсти после операции дентальной имплантации

- а) 6 месяцев
- б) 8 месяцев
- в) 12 месяцев
- г) 3 месяца

6. Оптимальный срок остеоинтеграции имплантатов на нижней челюсти после операции дентальной имплантации

- а) 3 месяца
- б) 6 месяцев
- в) 8 месяцев
- г) 12 месяцев

6. Морфологические изменения челюстей после полной утраты зубов:

- а) атрофия тела верхней челюсти, углубление собачьей ямки
- б) изменение характера движений нижней челюсти
- в) увеличение амплитуды движений нижней челюсти
- г) смещение суставной головки нижней челюсти кзади и вверх
- д) появление боли в области височно-нижнечелюстного сустава

3. Решить ситуационные задачи:

1) Алгоритм разбора задачи:

- проанализировать данные представленные в задаче (жалобы и данные объективного обследования пациента);

- на основании клинических данных и методов дополнительного исследования сформулировать диагноз;
- какие дополнительные методы обследования необходимы для подтверждения диагноза;
- составьте план лечения.

2) *Пример задачи с разбором по алгоритму*

Пример ситуационной задачи.

Пациентка Ф. 19 лет жалуется на постоянную ноющую боль в области верхней челюсти справа, отдающую в ухо и висок, припухлость правой щеки, слабость, сонливость.

Развитие настоящего заболевания: более года в зубе 1.6 периодически возникала боль, которая самостоятельно проходила в течение 3-4 дней. Два дня назад вновь возникла сильная боль в зубе 1.6. Применяла тепловые процедуры: грелки, полоскания теплым раствором бикарбоната натрия. Боль в зубе 1.6 уменьшилась, но появилась припухлость правой щеки. В течение дня припухлость увеличилась, распространилась на подглазничную область и нижнее веко. Присоединилась боль в половине верхней челюсти.

Объективно: общее состояние больной удовлетворительное, температура тела 37,4 °С. Пульс 72 удара в минуту, хорошего наполнения и напряжения.

При осмотре: отёк мягких тканей подглазничной, щечной, скуловой областей и нижнего века справа.

Носогубная складка справа сглажена, глазная щель сужена. Имеется гиперестезия кожи правой щеки.

Поднижнечелюстные лимфатические узлы справа увеличены, подвижны, болезненны. Рот открывается свободно.

Слизистая оболочка переходной складки и щеки в области верхних премоляров и моляров справа гиперемирована и отёчна. На слизистые щеки видны отпечатки коронок зубов. Переходная складка на уровне зубов 1.7, 1.6, 1.5, 1.4 сглажена. При пальпации в этой области определяется плотный и болезненный инфильтрат, флюктуации нет. Язык влажный, покрыт желтоватым налётом. Коронковая часть зуба 1.6 полностью разрушена кариозным процессом, зуб слегка реагирует на перкуссию, неподвижен. Зубы 1.7, 1.5 - интактные, на перкуссию не реагируют, неподвижны.

Контрольные вопросы.

1. Поставьте диагноз.
2. Какие дополнительные методы исследования необходимо провести.
3. Проведите дифференциальную диагностику.
4. Охарактеризуйте этапы плана лечения.
5. Меры профилактики, рекомендованные в указанном случае.

Ответ на задачу.

1. Острый гнойный одонтогенный периостит правой верхней челюсти.
2. Рентгенологические методы диагностики.
 3. Обострение хронического периодонтита, остеомиелит, абсцесс, флегмона.
 4. Вскрытие поднадкостничного очага. Удаление зуба 1.6. Анестезия. Удаление зуба 1.6. Удаление зуба позволяет улучшить опорожнение гнойного очага и способствует более быстрой ликвидации воспалительных явлений. С целью вскрытия гнойного очага проводится разрез слизистой оболочки параллельно переходной складке на всю длину инфильтрата до кости, на протяжении 2-3 зубов. Рану дренируют резиновой полоской. Проводятся ежедневные перевязки и лечение гнойной раны с использованием антисептических растворов Хлоргексидина.
5. Лечение кариеса и его осложнений.

3) *Задача для самостоятельного разбора на занятии*

Ситуационная задача.

Больная К., 20 лет, жалобы на боль и отёк мягких тканей в области подбородка, общую слабость. Заболела остро, после переохлаждения 2 дня назад появилась краснота и припухлость, в поликлинике по месту жительства, куда обратилась вчера, сделан «надрез». Однако улучшения не наступило. Направлена на лечение в отделение челюстно-лицевой хирургии.

Имеется инфильтрат в области подбородка, плотный, болезненный при пальпации. Кожа над ним гиперемирована, напряжена. В центре инфильтрата - рана длиной 1 см.

Контрольные вопросы.

1. Поставьте диагноз.
2. Какие дополнительные методы исследования необходимо провести.
3. Проведите дифференциальную диагностику.
4. Охарактеризуйте этапы плана лечения.
5. Меры профилактики, рекомендованные в указанном случае.

4. Задания для групповой работы.

Заслушать подготовленную презентацию на тему:

Алгоритм проведения хирургических методов подготовки зубов и костной ткани в области протезного ложа к ортопедическому лечению.

Самостоятельная внеаудиторная работа обучающихся по теме:

Задания для самостоятельной внеаудиторной работы ординаторов по указанной теме:

1) *Ознакомиться с теоретическим материалом по теме занятия с использованием конспектов лекций, рекомендуемой учебной литературы.*

2) *Ответить на вопросы для самоконтроля:*

1. Показания и противопоказания для проведения хирургических методов подготовки зубов и костной ткани в области протезного ложа к ортопедическому лечению.
2. Алгоритм проведения хирургических методов подготовки зубов и костной ткани в области протезного ложа к ортопедическому лечению.
3. Ведение послеоперационной раны у больного после хирургических методов подготовки зубов и костной ткани в области протезного ложа к ортопедическому лечению.

3) Проверить свои знания с использованием тестового контроля:

1. Подготовка к протезированию зубов делится на следующие виды:
 - а) терапевтическая и хирургическая
 - б) хирургическая и ортопедическая
 - в) терапевтическая, ортодонтическая, ортопедическая
 - г) терапевтическая, ортопедическая
 - д) терапевтическая, хирургическая, ортопедическая, ортодонтическая
2. При хирургической подготовке к протезированию не проводится хирургическая санация зубов и зубных рядов:
 - а) удаление не подлежащих лечению и протезированию зубов (гранулирующие и гранулематозные периодонтиты, кисты на верхушках корней зубов, чрезмерная подвижность зубов и др.);
 - б) удаление экзостозов и остеофитов (выступающие и шипообразные выросты костной ткани), мешающие установке зубных протезов;
 - в) удаление некоторых анатомических образований на слизистой оболочке, щечно-альвеолярных складок, прикрепляющиеся близко от вершины альвеолярного отростка, коротких уздечек нижней или верхней губы, а также рубцовых тяжей;
 - г) удаление излишних мягких тканей (десны, гипертрофированной слизистой оболочки полости рта);
 - д) установка имплантатов, как для несъемных протезов, так и для дополнительной опоры при съемном протезировании;
 - е) устранение сложной зубочелюстной патологии - остеопластика (добавление искусственной ткани, замещающей недостающую костную ткань, удаление излишней костной ткани и др.);
 - ж) синуслифтинг (поднятие дна верхнечелюстной пазухи для создания места при установлении имплантатов).
 - з) эндодонтическое лечение
3. При недостаточном объеме костной ткани для установки имплантата на нижней челюсти проводится операция:
 - а) костная пластика
 - б) гингивэктомия
 - в) синуслифтинг
 - г) вестибулопластика
4. После удаления зуба при нормальном процессе заживления костная ткань восстанавливается через:
 - а) 6 месяцев
 - б) 2-3 месяца
 - в) 3-4 месяца
 - г) 9-12 месяцев
5. Оптимальный срок остеоинтеграции имплантатов на верхней челюсти после операции дентальной имплантации
 - а) 6 месяцев
 - б) 8 месяцев
 - в) 12 месяцев
 - г) 3 месяца
6. Оптимальный срок остеоинтеграции имплантатов на нижней челюсти после операции дентальной имплантации
 - а) 3 месяца
 - б) 6 месяцев
 - в) 8 месяцев
 - г) 12 месяцев
6. Морфологические изменения челюстей после полной утраты зубов:
 - а) атрофия тела верхней челюсти, углубление собачьей ямки
 - б) изменение характера движений нижней челюсти
 - в) увеличение амплитуды движений нижней челюсти
 - г) смещение суставной головки нижней челюсти кзади и вверх
 - д) появление боли в области височно-нижнечелюстного сустава

4) Подготовить презентацию на тему:

Алгоритм проведения хирургических методов подготовки зубов и костной ткани в области протезного ложа к ортопедическому лечению.

Рекомендуемая литература:

Основная:

1. Хирургическая стоматология : учебник. Под ред. Т. Г. Робустовой М. : "Медицина", 2010
2. Местное обезболивание в стоматологии, топографо-анатомическое обоснование способов его применения: учебное пособие. С.Н. Громова, Л.М. Железнов, И.В. Уразова и др. Киров: ФГБОУ ВО Кировский ГМУ Минздрава России, 2018

Дополнительная:

1. Хирургическая стоматология : учебник. Под ред. В. В. Афанасьева М. : ГЭОТАР-Медиа, 2016
2. Хирургия зубов и органов полости рта : руководство. Под ред. Ю. В. Ефимова М. : Мед. книга, 2010
3. Хирургическая стоматология и челюстно-лицевая хирургия : национальное рук. с компакт-диском Под ред. А. А. Кулакова М. : "ГЭОТАР-Медиа", 2010

Семинарское занятие 12.2: Алгоритм хирургических методов увеличения альвеолярного отростка.

Цель: Изучить хирургические методы увеличения альвеолярного отростка и альвеолярной части челюстей при их атрофии (аугментация).

Задачи:

Рассмотреть: Хирургические методы увеличения альвеолярного отростка и альвеолярной части челюстей при их атрофии (аугментация).

Обучить: Опросу, осмотру хирургического пациента. Ведению медицинской документации.

Изучить: Алгоритм проведения хирургических методов увеличения альвеолярного отростка и альвеолярной части челюстей при их атрофии (аугментация).

Сформировать: Представление о хирургических методах увеличения альвеолярного отростка и альвеолярной части челюстей при их атрофии (аугментация).

Обучающийся должен знать:

- структуру и критерии постановки диагноза по МКБ-10
- препараты для местной анестезии
- способы местной анестезии
- анатомо-физиологические данные атрофии альвеолярных отростков.
- показания и противопоказания для проведения хирургических методов увеличения альвеолярного отростка и альвеолярной части челюстей при их атрофии (аугментация).
- алгоритм проведения хирургических методов увеличения альвеолярного отростка и альвеолярной части челюстей при их атрофии (аугментация).
- ведение послеоперационной раны у больного после хирургических методов увеличения альвеолярного отростка и альвеолярной части челюстей при их атрофии (аугментация).

Обучающийся должен уметь:

- Записать зубную формулу при осмотре пациента
- Выяснить жалобы, собрать анамнез заболевания и анамнез жизни пациента
- Оценить нуждаемость в стоматологическом лечении
- Поставить диагноз согласно МКБ-10
- Оценить показания к удалению зуба.

Обучающийся должен владеть навыками:

- Опроса и осмотра пациента
- Записи зубной формулы
- Проведения местной анестезии

Самостоятельная аудиторная работа обучающихся по теме:

1. Ответить на вопросы по теме занятия:

1. Анатомо-физиологические данные атрофии альвеолярных отростков.
2. Показания и противопоказания для проведения хирургических методов увеличения альвеолярного отростка и альвеолярной части челюстей при их атрофии (аугментация).
3. Алгоритм проведения хирургических методов увеличения альвеолярного отростка и альвеолярной части челюстей при их атрофии (аугментация).
4. Ведение послеоперационной раны у больного после хирургических методов увеличения альвеолярного отростка и альвеолярной части челюстей при их атрофии (аугментация).

2. Практическая работа:

- 1) Разобрать клинический случай по истории болезни
- 2) Проверить свои знания с использованием тестового контроля:

1. Второй тип беззубой верхней челюсти по классификации Шредера харак
 - а) полное отсутствие альвеолярного отростка, резко уменьшенные размеры тела челюсти и альвеолярных бугров, плоское небо
 - б) средняя степень атрофии альвеолярного отростка, средней глубины небо
 - в) альвеолярная часть хорошо выражена в переднем отделе и резко атрофирована в боковом отделе
 - г) высокий альвеолярный отросток, хорошо выраженные альвеолярные бугры, глубокое небо
 - д) альвеолярная часть резко атрофирована в переднем отделе и хорошо выражена в боковом отделе
2. Третий тип беззубой нижней челюсти по классификации Келлера характеризуется признаками:
 - а) альвеолярная часть резко атрофирована в переднем отделе и хорошо выражена в боковом отделе
 - б) альвеолярная часть хорошо выражена в переднем отделе и резко атрофирована в боковом отделе
 - в) незначительная равномерная атрофия альвеолярной части
 - г) резкая равномерная атрофия альвеолярной части
 - д) полная атрофия альвеолярной части
3. Нижняя челюсть с выраженной альвеолярной частью в области фронтальных зубов и резкой ее атрофией в области жевательных зубов относится по классификации В.Ю. Курляндского к типу:
 - а) первому
 - б) второму
 - в) третьему
 - г) четвертому
 - д) пятому
4. Противопоказанием к операции увеличения объема альвеолярного отростка не является:
 - а) отсутствие у пациента желания проведения данной операции;
 - б) плохая гигиена полости рта;
 - в) заболевания крови;
 - г) заболевания эндокринной системы;
 - д) остеопороз;

- е) ранее проведенная лучевая или химиотерапия;
- ж) вредные привычки (курение).
- з) бронхиальная астма

5. Если при образовании костного ложа между ее стенкой и имплантатом имеется щель, то чем ее следует заполнить?

- а) йодоформным тампоном;
- б) антибиотиком;
- в) остеотропными материалами (кергап или др.);
- г) ничем заполнять не следует

3. Решить ситуационные задачи:

1) Алгоритм разбора задачи:

- проанализировать данные представленные в задаче (жалобы и данные объективного обследования пациента);
- на основании клинических данных и методов дополнительного исследования сформулировать диагноз;
- какие дополнительные методы обследования необходимы для подтверждения диагноза;
- составьте план лечения.

2) Пример задачи с разбором по алгоритму

Пример ситуационной задачи.

Пациентка Ф. 19 лет жалуется на постоянную ноющую боль в области верхней челюсти справа, отдающую в ухо и висок, припухлость правой щеки, слабость, сонливость.

Развитие настоящего заболевания: более года в зубе 1.6 периодически возникала боль, которая самостоятельно проходила в течение 3-4 дней. Два дня назад вновь возникла сильная боль в зубе 1.6. Применяла тепловые процедуры: грелки, полоскания теплым раствором бикарбоната натрия. Боль в зубе 1.6 уменьшилась, но появилась припухлость правой щеки. В течение дня припухлость увеличилась, распространилась на подглазничную область и нижнее веко. Присоединилась боль в половине верхней челюсти.

Объективно: общее состояние больной удовлетворительное, температура тела 37,4 °С. Пульс 72 удара в минуту, хорошего наполнения и напряжения.

При осмотре: отёк мягких тканей подглазничной, щечной, скуловой областей и нижнего века справа.

Носогубная складка справа сглажена, глазная щель сужена. Имеется гиперестезия кожи правой щеки.

Поднижнечелюстные лимфатические узлы справа увеличены, подвижны, болезненны. Рот открывается свободно.

Слизистая оболочка переходной складки и щеки в области верхних премоляров и моляров справа гиперемизирована и отёчна. На слизистые щеки видны отпечатки коронок зубов. Переходная складка на уровне зубов 1.7, 1.6, 1.5, 1.4 сглажена. При пальпации в этой области определяется плотный и болезненный инфильтрат, флюктуации нет. Язык влажный, покрыт желтоватым налётом. Коронковая часть зуба 1.6 полностью разрушена кариозным процессом, зуб слегка реагирует на перкуссию, неподвижен. Зубы 1.7, 1.5 - интактные, на перкуссию не реагируют, неподвижны.

Ответ на задачу.

1. Острый гнойный одонтогенный периостит правой верхней челюсти.

2. Рентгенологические методы диагностики.

3. Обострение хронического периодонтита, остеомиелит, абсцесс, флегмона.

4. Вскрытие поднадкостничного очага. Удаление зуба 1.6. Анестезия. Удаление зуба 1.6. Удаление зуба позволяет улучшить опорожнение гнойного очага и способствует более быстрой ликвидации воспалительных явлений. С целью вскрытия гнойного очага проводится разрез слизистой оболочки параллельно переходной складке на всю длину инфильтрата до кости, на протяжении 2-3 зубов. Рану дренируют резиновой полоской.

Проводятся ежедневные перевязки и лечение гнойной раны с использованием антисептических растворов Хлоргексидина.

5. Лечение кариеса и его осложнений.

3) Задача для самостоятельного разбора на занятии

Ситуационная задача.

Пациент Ф. 25 лет обратился в клинику с жалобами на боль в области верхней челюсти слева, припухлость щеки слева.

Развитие настоящего заболевания: последнее посещение врача-стоматолога было около 5 лет назад.

Местный статус: конфигурация лица изменена за счёт коллатерального отёка мягких тканей щёчной и околоушно-жевательной областей слева, кожа в цвете не изменена. Поднижнечелюстные лимфатические узлы увеличены, болезненны.

В полости рта: определяется гиперемия и отёк слизистой оболочки, выбухание переходной складки в области верхней челюсти слева в проекции 2.5, 2.6, 2.7 зубов. Коронковая часть 2.7 зуба полностью разрушена, его перкуссия слабобезболезненна.

На интраоральной радиограмме в проекции верхушки медиального-щечного корня 2.7 зуба имеется очаг деструкции костной ткани с нечёткими ровными контурами.

Контрольные вопросы.

1. Поставьте диагноз.
2. Какие дополнительные методы исследования необходимо провести.
3. Проведите дифференциальную диагностику.
4. Охарактеризуйте этапы плана лечения.
5. Меры профилактики, рекомендованные в указанном случае..

4. Задания для групповой работы.

Заслушать подготовленную презентацию на тему:

Алгоритм проведения хирургических методов увеличения альвеолярного отростка и альвеолярной части челюстей при их атрофии (аугментация)

Самостоятельная внеаудиторная работа обучающихся по теме:

Задания для самостоятельной внеаудиторной работы ординаторов по указанной теме:

- 1) Ознакомиться с теоретическим материалом по теме занятия с использованием конспектов лекций, рекомендуемой учебной литературой.
- 2) Ответить на вопросы для самоконтроля:
 1. Анатомо-физиологические данные атрофии альвеолярных отростков.
 2. Показания и противопоказания для проведения хирургических методов увеличения альвеолярного отростка и альвеолярной части челюстей при их атрофии (аугментация).
 3. Алгоритм проведения хирургических методов увеличения альвеолярного отростка и альвеолярной части челюстей при их атрофии (аугментация).
 4. Ведение послеоперационной раны у больного после хирургических методов увеличения альвеолярного отростка и альвеолярной части челюстей при их атрофии (аугментация).
- 3) Проверить свои знания с использованием тестового контроля:
 1. Второй тип беззубой верхней челюсти по классификации Шредера харак
 - а) полное отсутствие альвеолярного отростка, резко уменьшенные размеры тела челюсти и альвеолярных бугров, плоское небо
 - б) средняя степень атрофии альвеолярного отростка, средней глубины небо
 - в) альвеолярная часть хорошо выражена в переднем отделе и резко атрофирована в боковом отделе
 - г) высокий альвеолярный отросток, хорошо выраженные альвеолярные бугры, глубокое небо
 - д) альвеолярная часть резко атрофирована в переднем отделе и хорошо выражена в боковом отделе
 2. Третий тип беззубой нижней челюсти по классификации Келлера характеризуется признаками:
 - а) альвеолярная часть резко атрофирована в переднем отделе и хорошо выражена в боковом отделе
 - б) альвеолярная часть хорошо выражена в переднем отделе и резко атрофирована в боковом отделе
 - в) незначительная равномерная атрофия альвеолярной части
 - г) резкая равномерная атрофия альвеолярной части
 - д) полная атрофия альвеолярной части
 3. Нижняя челюсть с выраженной альвеолярной частью в области фронтальных зубов и резкой ее атрофией в области жевательных зубов относится по классификации В.Ю. Курляндского к типу:
 - а) первому
 - б) второму
 - в) третьему
 - г) четвертому
 - д) пятому
 4. Противопоказанием к операции увеличения объема альвеолярного отростка не является:
 - а) отсутствие у пациента желания проведения данной операции;
 - б) плохая гигиена полости рта;
 - в) заболевания крови;
 - г) заболевания эндокринной системы;
 - д) остеопороз;
 - е) ранее проведенная лучевая или химиотерапия;
 - ж) вредные привычки (курение).
 - з) бронхиальная астма
 5. Если при образовании костного ложа между ее стенкой и имплантатом имеется щель, то чем ее следует заполнить?
 - а) йодоформным тампоном;
 - б) антибиотиком;
 - в) остеотропными материалами (кергап или др.);
 - г) ничем заполнять не следует
- 4) Подготовить презентацию на тему:

Алгоритм проведения хирургических методов увеличения альвеолярного отростка и альвеолярной части челюстей при их атрофии (аугментация)

Рекомендуемая литература:

Основная:

 1. Хирургическая стоматология : учебник. Под ред. Т. Г. Робустовой М. : "Медицина", 2010
 2. Местное обезболивание в стоматологии, топографо-анатомическое обоснование способов его применения: учебное пособие. С.Н. Громова, Л.М. Железнов, И.В. Уразова и др. Киров: ФГБОУ ВО Кировский ГМУ Минздрава России, 2018

Дополнительная:

 1. Хирургическая стоматология : учебник. Под ред. В. В. Афанасьева М. : ГЭОТАР-Медиа, 2016
 2. Хирургия зубов и органов полости рта : руководство. Под ред. Ю. В. Ефимова М. : Мед. книга, 2010
 3. Хирургическая стоматология и челюстно-лицевая хирургия : национальное рук. с компакт-диском Под ред. А. А. Кулакова М. : "ГЭОТАР-Медиа", 2010

4) Подготовить презентацию на тему:

Алгоритм проведения хирургических методов увеличения альвеолярного отростка и альвеолярной части челюстей при их атрофии (аугментация)

Рекомендуемая литература:

Основная:

1. Хирургическая стоматология : учебник. Под ред. Т. Г. Робустовой М. : "Медицина", 2010
2. Местное обезболивание в стоматологии, топографо-анатомическое обоснование способов его применения: учебное пособие. С.Н. Громова, Л.М. Железнов, И.В. Уразова и др. Киров: ФГБОУ ВО Кировский ГМУ Минздрава России, 2018

Дополнительная:

1. Хирургическая стоматология : учебник. Под ред. В. В. Афанасьева М. : ГЭОТАР-Медиа, 2016
2. Хирургия зубов и органов полости рта : руководство. Под ред. Ю. В. Ефимова М. : Мед. книга, 2010
3. Хирургическая стоматология и челюстно-лицевая хирургия : национальное рук. с компакт-диском Под ред. А. А. Кулакова М. : "ГЭОТАР-Медиа", 2010

Семинарское занятие 12.3: Алгоритм проведения френулэктомии, френулопластики.

Цель: Изучить устранение короткой уздечки губы, складок слизистой оболочки и соединительнотканых тяжей в области преддверия полости рта (френулэктомия, френулопластика)

Задачи:

Рассмотреть: Устранение короткой уздечки губы, складок слизистой оболочки и соединительнотканых тяжей в области преддверия полости рта (френулэктомия, френулопластика).

Обучить: Опросу, осмотру хирургического пациента. Ведению медицинской документации.

Изучить: Алгоритм устранения короткой уздечки губы, складок слизистой оболочки и соединительнотканых тяжей в

области преддверия полости рта (френулэктомия, френулопластика).

Сформировать: Представление о хирургических методах устранения короткой уздечки губы, складок слизистой оболочки и соединительнотканых тяжей в области преддверия полости рта (френулэктомия, френулопластика).

Обучающийся должен знать:

- структуру и критерии постановки диагноза по МКБ-10
- препараты для местной анестезии
- способы местной анестезии
- анатомо-физиологические данные о строении уздечки губы, складок слизистой оболочки и соединительнотканых тяжей в области преддверия полости рта
- показания и противопоказания для проведения устранения короткой уздечки губы, складок слизистой оболочки и соединительнотканых тяжей в области преддверия полости рта (френулэктомия, френулопластика)..
- алгоритм проведения хирургических методов устранения короткой уздечки губы, складок слизистой оболочки и соединительнотканых тяжей в области преддверия полости рта (френулэктомия, френулопластика).
- ведение послеоперационной раны у больного после хирургических методов устранения короткой уздечки губы, складок слизистой оболочки и соединительнотканых тяжей в области преддверия полости рта (френулэктомия, френулопластика).

Обучающийся должен уметь:

- Записать зубную формулу при осмотре пациента
- Выяснить жалобы, собрать анамнез заболевания и анамнез жизни пациента
- Оценить нуждаемость в стоматологическом лечении
- Поставить диагноз согласно МКБ-10
- Оценить показания к удалению зуба.

Обучающийся должен владеть навыками:

- Опроса и осмотра пациента
- Записи зубной формулы
- Проведения местной анестезии

Самостоятельная аудиторная работа обучающихся по теме:

1. Ответить на вопросы по теме занятия:

1. Анатомо-физиологические данные о строении уздечки губы, складок слизистой оболочки и соединительнотканых тяжей в области преддверия полости рта
2. Показания и противопоказания для проведения устранения короткой уздечки губы, складок слизистой оболочки и соединительнотканых тяжей в области преддверия полости рта (френулэктомия, френулопластика)..
3. Алгоритм проведения хирургических методов устранения короткой уздечки губы, складок слизистой оболочки и соединительнотканых тяжей в области преддверия полости рта (френулэктомия, френулопластика).
4. Ведение послеоперационной раны у больного после хирургических методов устранения короткой уздечки губы, складок слизистой оболочки и соединительнотканых тяжей в области преддверия полости рта (френулэктомия, френулопластика).

2. Практическая работа:

- 1) Разобрать клинический случай по истории болезни
- 2) Проверить свои знания с использованием тестового контроля:

1. Следствием высокого прикрепления уздечки нижней губы может явиться:
 - а) уплощение фронтального отдела нижней челюсти
 - б) локальный пародонтит
 - в) дефект речи
 - г) диастема
 - д) верно 1) и 4)
2. При иссечении уздечки верхней губы показанием к компактостеотомии является:
 - а) гипертрофия межзубного сосочка
 - б) диастема
 - в) прикрепление уздечки верхней губы к вершине альвеолярного отростка
 - г) первичная адентия зубов 12, 22
 - д) верно 1) и 4)
3. Величина прикрепленной десны в области нижнего свода преддверия рта в норме составляет (мм):
 - а) 1,5-2,0
 - б) 2,0-3,0
 - в) 4,0-6,0
 - г) более 7,0
 - д) 15
4. Рассечение уздечки
 - а) френулотомия
 - б) френулоэктомия
 - в) френулопластика
5. Френулопластика треугольными лоскутами проводится по методу
 - а) Лимберга
 - б) Эдлану – Мейхеру
 - г) Шимановскому

3. Решить ситуационные задачи:

1) Алгоритм разбора задачи:

- проанализировать данные представленные в задаче (жалобы и данные объективного обследования пациента);
- на основании клинических данных и методов дополнительного исследования сформулировать диагноз;
- какие дополнительные методы обследования необходимы для подтверждения диагноза;
- составьте план лечения.

2) Пример задачи с разбором по алгоритму

Пример ситуационной задачи.

Пациентка Ф. 19 лет жалуется на постоянную ноющую боль в области верхней челюсти справа, отдающую в ухо и висок, припухлость правой щеки, слабость, сонливость.

Развитие настоящего заболевания: более года в зубе 1.6 периодически возникала боль, которая самостоятельно проходила в течение 3-4 дней. Два дня назад вновь возникла сильная боль в зубе 1.6. Применяла тепловые процедуры: грелки, полоскания теплым раствором бикарбоната натрия. Боль в зубе 1.6 уменьшилась, но появилась припухлость правой щеки. В течение дня припухлость увеличилась, распространилась на подглазничную область и нижнее веко. Присоединилась боль в половине верхней челюсти.

Объективно: общее состояние больной удовлетворительное, температура тела 37,4 °С. Пульс 72 удара в минуту, хорошего наполнения и напряжения.

При осмотре: отёк мягких тканей подглазничной, щечной, скуловой областей и нижнего века справа.

Носогубная складка справа сглажена, глазная щель сужена. Имеется гиперестезия кожи правой щеки.

Поднижнечелюстные лимфатические узлы справа увеличены, подвижны, болезненны. Рот открывается свободно.

Слизистая оболочка переходной складки и щеки в области верхних премоляров и моляров справа гиперемирована и отёчна. На слизистые щеки видны отпечатки коронок зубов. Переходная складка на уровне зубов 1.7, 1.6, 1.5, 1.4 сглажена. При пальпации в этой области определяется плотный и болезненный инфильтрат, флюктуации нет. Язык влажный, покрыт желтоватым налётом. Коронковая часть зуба 1.6 полностью разрушена кариозным процессом, зуб слегка реагирует на перкуссию, неподвижен. Зубы 1.7, 1.5 - интактные, на перкуссию не реагируют, неподвижны.

Контрольные вопросы.

1. Поставьте диагноз.
2. Какие дополнительные методы исследования необходимо провести.
3. Проведите дифференциальную диагностику.
4. Охарактеризуйте этапы плана лечения.
5. Меры профилактики, рекомендованные в указанном случае.

Ответ на задачу.

1. Острый гнойный одонтогенный периостит правой верхней челюсти.
2. Рентгенологические методы диагностики.
3. Обострение хронического периодонтита, остеомиелит, абсцесс, флегмона.
4. Вскрытие поднадкостничного очага. Удаление зуба 1.6. Анестезия. Удаление зуба 1.6. Удаление зуба позволяет улучшить опорожнение гнойного очага и способствует более быстрой ликвидации воспалительных явлений. С целью вскрытия гнойного очага проводится разрез слизистой оболочки параллельно переходной складке на всю длину инфильтрата до кости, на протяжении 2-3 зубов. Рану дренируют резиновой полоской. Проводятся ежедневные перевязки и лечение гнойной раны с использованием антисептических растворов Хлоргексидина.
5. Лечение кариеса и его осложнений.

3) Задача для самостоятельного разбора на занятии

Ситуационная задача.

Пациентка 25 лет обратилась в клинику с жалобами на наличие выбухания в области верхней челюсти справа.

Развитие настоящего заболевания: 2 дня назад было проведено терапевтическое лечение зуба 1.5 по поводу кариеса.

Местный статус: общее состояние удовлетворительное, конфигурация лица не изменена, регионарные лимфатические узла не увеличены.

В полости рта определяется незначительная отёчность слизистой оболочки, слабая болезненность при пальпации переходной складки в области зубов 1.5, 1.4, 1.3 и деформация альвеолярного отростка за счёт его утолщения - «вздутия». Симптом пергаментного хруста отсутствует. Зубы 1.5, 1.4 под пломбой. Зуб 1.3 – интактный.

При панорамной томографии зубных рядов выявляется участок разрежения костной ткани с чёткими контурами в области верхушек корней зубов 1.5, 1.4, 1.3 округлой формы, с чёткими контурами. Корневые каналы зубов не запломбированы.

Контрольные вопросы.

1. Поставьте диагноз.
2. Какие дополнительные методы исследования необходимо провести.
3. Проведите дифференциальную диагностику.
4. Охарактеризуйте этапы плана лечения.
5. Меры профилактики, рекомендованные в указанном случае.

4. Задания для групповой работы.

Рпазобрать этапы операции френулотомии

Самостоятельная внеаудиторная работа обучающихся по теме:

Задания для самостоятельной внеаудиторной работы ординаторов по указанной теме:

- 1) Ознакомиться с теоретическим материалом по теме занятия с использованием конспектов лекций, рекомендуемой учебной литературой.
- 2) Ответить на вопросы для самоконтроля:
 1. Анатомо-физиологические данные о строении уздечки губы, складок слизистой оболочки и соединительнотканых тяжей в области преддверия полости рта
 2. Показания и противопоказания для проведения устранения короткой уздечки губы, складок слизистой

оболочки и соединительнотканых тяжей в области преддверия полости рта (френулоэктомия, френулопластика)..

3. Алгоритм проведения хирургических методов устранения короткой уздечки губы, складок слизистой оболочки и соединительнотканых тяжей в области преддверия полости рта (френулоэктомия, френулопластика).

4. Ведение послеоперационной раны у больного после хирургических методов устранения короткой уздечки губы, складок слизистой оболочки и соединительнотканых тяжей в области преддверия полости рта (френулоэктомия, френулопластика).

3) Проверить свои знания с использованием тестового контроля:

1. Следствием высокого прикрепления уздечки нижней губы может явиться:

- а) уплощение фронтального отдела нижней челюсти
- б) локальный пародонтит
- в) дефект речи
- г) диастема
- д) верно 1) и 4)

2. При иссечении уздечки верхней губы показанием к компактостеотомии является:

- а) гипертрофия межзубного сосочка
- б) диастема
- в) прикрепление уздечки верхней губы к вершине альвеолярного отростка
- г) первичная адентия зубов 12, 22
- д) верно 1) и 4)

3. Величина прикрепленной десны в области нижнего свода преддверия рта в норме составляет (мм):

- а) 1,5-2,0
- б) 2,0-3,0
- в) 4,0-6,0
- г) более 7,0
- д) 15

4. Рассечение уздечки

- а) френулотомия
- б) френулоэктомия
- в) френулопластика

5. Френулопластика треугольными лоскутами проводится по методу

- а) Лимберга
- б) Эдлану – Мейхеру
- г) Шимановскому

Рекомендуемая литература:

Основная:

1. Хирургическая стоматология : учебник. Под ред. Т. Г. Робустовой М. : "Медицина", 2010
2. Местное обезболивание в стоматологии, топографо-анатомическое обоснование способов его применения: учебное пособие. С.Н. Громова, Л.М. Железнов, И.В. Уразова и др. Киров: ФГБОУ ВО Кировский ГМУ Минздрава России, 2018

Дополнительная:

1. Хирургическая стоматология : учебник. Под ред. В. В. Афанасьева М. : ГЭОТАР-Медиа, 2016
2. Хирургия зубов и органов полости рта : руководство. Под ред. Ю. В. Ефимова М. : Мед. книга, 2010
3. Хирургическая стоматология и челюстно-лицевая хирургия : национальное рук. с компакт-диском Под ред. А. А. Кулакова М. : "ГЭОТАР-Медиа", 2010

Раздел 13 Хирургическая стоматология детского возраста.

Практическое занятие 13.1: Обезболивание в детской стоматологической практике.

Цель: Изучить обезболивание в детской стоматологической практике в условиях поликлиники и стационара.

Задачи:

Рассмотреть: Обезболивание в детской стоматологической практике в условиях поликлиники и стационара.

Обучить: Опросу, осмотру хирургического пациента. Ведению медицинской документации.

Изучить: Особенности обезболивания в детской стоматологической практике в условиях поликлиники и стационара.

Сформировать: Представление об обезболивании в детской стоматологической практике в условиях поликлиники и стационара.

Обучающийся должен знать:

- структуру и критерии постановки диагноза по МКБ-10
- препараты для местной анестезии
- способы местной анестезии
- правила анестезиологического обеспечения в детской стоматологической практике хирургической стоматологии
- особенности обезболивания в детской стоматологической практике в условиях поликлиники и стационара.
- показания и противопоказания в детской стоматологической практике в условиях поликлиники и стационара.

Обучающийся должен уметь:

- Записать зубную формулу при осмотре пациента
- Выяснить жалобы, собрать анамнез заболевания и анамнез жизни пациента
- Оценить нуждаемость в стоматологическом лечении
- Поставить диагноз согласно МКБ-10
- Оценить показания к удалению зуба.

Обучающийся должен владеть навыками:

- Опроса и осмотра пациента
- Записи зубной формулы
- Проведения местной анестезии

Самостоятельная аудиторная работа обучающихся по теме:

1. Ответить на вопросы по теме занятия:

1. Правила анестезиологического обеспечения в детской стоматологической практике хирургической стоматологии
2. Особенности обезболивания в детской стоматологической практике в условиях поликлиники и стационара.
3. Показания и противопоказания в детской стоматологической практике в условиях поликлиники и стационара.

2. Практическая работа.

- 1) Освоить манипуляции:
 - Провести стоматологический осмотр.
 - Собрать анамнез
 - Записать карту стоматологического осмотра.
- 2) Цель работы:
 - Научиться проводить обследование
- 3) Методика проведения работы (алгоритм освоения навыка):
 - Провести осмотр пациента
 - Записать зубную формулу
- 4) Результаты:
 - Произвести запись в амбулаторной карте форма 043/У
- 5) Выводы:

3. Решить ситуационные задачи:

1) Алгоритм разбора задачи:

- проанализировать данные представленные в задаче (жалобы и данные объективного обследования пациента);
- на основании клинических данных и методов дополнительного исследования сформулировать диагноз;
- какие дополнительные методы обследования необходимы для подтверждения диагноза;
- составьте план лечения.

2) Пример задачи с разбором по алгоритму

Пациентка Ф. 19 лет жалуется на постоянную ноющую боль в области верхней челюсти справа, отдающую в ухо и висок, припухлость правой щеки, слабость, сонливость.

Развитие настоящего заболевания: более года в зубе 1.6 периодически возникала боль, которая самостоятельно проходила в течение 3-4 дней. Два дня назад вновь возникла сильная боль в зубе 1.6. Применяла тепловые процедуры: грелки, полоскания теплым раствором бикарбоната натрия. Боль в зубе 1.6 уменьшилась, но появилась припухлость правой щеки. В течение дня припухлость увеличилась, распространилась на подглазничную область и нижнее веко. Присоединилась боль в половине верхней челюсти.

Объективно: общее состояние больной удовлетворительное, температура тела 37,4 °С. Пульс 72 удара в минуту, хорошего наполнения и напряжения.

При осмотре: отёк мягких тканей подглазничной, щечной, скуловой областей и нижнего века справа.

Носогубная складка справа сглажена, глазная щель сужена. Имеется гиперестезия кожи правой щеки.

Поднижнечелюстные лимфатические узлы справа увеличены, подвижны, болезненны. Рот открывается свободно.

Слизистая оболочка переходной складки и щеки в области верхних премоляров и моляров справа гиперемирована и отёчна. На слизистые щеки видны отпечатки коронок зубов. Переходная складка на уровне зубов 1.7, 1.6, 1.5, 1.4 сглажена. При пальпации в этой области определяется плотный и болезненный инфильтрат, флюктуации нет. Язык влажный, покрыт желтоватым налётом. Коронковая часть зуба 1.6 полностью разрушена кариозным процессом, зуб слегка реагирует на перкуссию, неподвижен. Зубы 1.7, 1.5 - интактные, на перкуссию не реагируют, неподвижны.

Контрольные вопросы.

1. Поставьте диагноз.
2. Какие дополнительные методы исследования необходимо провести.
3. Проведите дифференциальную диагностику.
4. Охарактеризуйте этапы плана лечения.
5. Меры профилактики, рекомендованные в указанном случае.

Ответ на задачу.

1. Острый гнойный одонтогенный периостит правой верхней челюсти.
2. Рентгенологические методы диагностики.

3. Обострение хронического периодонтита, остеомиелит, абсцесс, флегмона.

4. Вскрытие поднадкостничного очага. Удаление зуба 1.6. Анестезия. Удаление зуба 1.6. Удаление зуба позволяет улучшить опорожнение гнойного очага и способствует более быстрой ликвидации воспалительных явлений. С целью вскрытия гнойного очага проводится разрез слизистой оболочки параллельно переходной складке на всю длину инфильтрата до кости, на протяжении 2-3 зубов. Рану дренируют резиновой полоской.

Проводятся ежедневные перевязки и лечение гнойной раны с использованием антисептических растворов Хлоргексидина.

5. Лечение кариеса и его осложнений.

3) Задача для самостоятельного разбора на занятии

Ситуационная задача.

Пациент В. 19 лет жалуется на боль и припухлость в области твёрдого нёба слева, болезненность при приёме пищи, головную боль, слабость, повышение температуры тела.

Развитие настоящего заболевания: 4 дня назад у пациента появилась боль в зубе 2.4. Накусывание на зуб было болезненным. К врачу не обращался. Полоскал рот тёплым раствором ромашки. Позднее боль в зубе стала стихать, но появилась боль и припухлость со стороны твёрдого нёба. Повысилась температура тела.

Общее состояние удовлетворительное. Температура тела 37,9 °С.

При осмотре: конфигурация лица не изменена. Открывание рта свободное, безболезненное, в полном объёме. При пальпации поднижнечелюстной лимфатический узел слева увеличен, слабоболезненный.

В полости рта: зуб 2.4 под пломбой. Зуб изменен в цвете. Перкуссия зуба 2.4 слабоболезненна. На твёрдом нёбе в области зуба 2.4 определяется припухлость полушаровидной формы. Слизистая оболочка над ним гиперемирована, отёчна, пальпируется инфильтрат с размягчением и флюктуацией.

Зубная формула:

На интраоральной радиограмме зуба 2.4 в области верхушки корня зуба 2.4 отмечается очаг деструкции костной ткани с нечёткими контурами.

Контрольные вопросы.

1. Поставьте диагноз.
2. Какие дополнительные методы исследования необходимо провести.
3. Проведите дифференциальную диагностику.
4. Охарактеризуйте этапы плана лечения.
5. Меры профилактики, рекомендованные в указанном случае.

4. Задания для групповой работы.

1. Установка положения пациента и положения врача, света стоматологического светильника для обследования внешнего вида стоматологического пациента, особенности для обследования верхней и нижней челюсти с соблюдением эргономических принципов, техники безопасности, и санитарно-эпидемиологического режима (на Ординаторах).
2. Опрос пациента, выяснение жалоб, анамнеза заболевания, анамнеза жизни, общесоматического статуса, аллергологического анамнеза.
3. Осмотр внешнего вида больного. Определение степени открывания рта. Осмотр полости рта стоматологического больного с помощью стоматологического инструментария (шпатель, зеркало, пинцет).
4. Заполнение медицинской карты обследуемого стоматологического больного, постановка окончательного диагноза.

Самостоятельная внеаудиторная работа обучающихся по теме:

Задания для самостоятельной внеаудиторной работы ординаторов по указанной теме:

1) *Ознакомиться с теоретическим материалом по теме занятия с использованием конспектов лекций, рекомендуемой учебной литературой.*

2) *Ответить на вопросы для самоконтроля:*

1. Правила анестезиологического обеспечения в детской стоматологической практике хирургической стоматологии
2. Особенности обезболивания в детской стоматологической практике в условиях поликлиники и стационара.
3. Показания и противопоказания в детской стоматологической практике в условиях поликлиники и стационара.

Рекомендуемая литература:

Основная:

1. Хирургическая стоматология : учебник. Под ред. Т. Г. Робустовой М. : "Медицина", 2010
2. Местное обезболивание в стоматологии, топографо-анатомическое обоснование способов его применения: учебное пособие. С.Н. Громова, Л.М. Железнов, И.В. Уразова и др. Киров: ФГБОУ ВО Кировский ГМУ Минздрава России, 2018

Дополнительная:

1. Хирургическая стоматология : учебник. Под ред. В. В. Афанасьева М. : ГЭОТАР-Медиа, 2016
2. Хирургия зубов и органов полости рта : руководство. Под ред. Ю. В. Ефимова М. : Мед. книга, 2010
3. Хирургическая стоматология и челюстно-лицевая хирургия : национальное рук. с компакт-диск. Под ред. А. А. Кулакова М. : "ГЭОТАР-Медиа", 2010

Практическое занятие 13.2: Показания и противопоказания к удалению временных и постоянных зубов у детей и подростков.

Цель: Изучить показания и противопоказания к удалению временных и постоянных зубов у детей и подростков. Особенности операции удаления молочных и постоянных зубов у детей при острых воспалительных процессах.

Задачи:

Рассмотреть: Показания и противопоказания к удалению временных и постоянных зубов у детей и подростков. Особенности операции удаления молочных и постоянных зубов у детей при острых воспалительных процессах.

Обучить: Опросу, осмотру хирургического пациента. Ведению медицинской документации.

Изучить: Показания и противопоказания к удалению временных и постоянных зубов у детей и подростков.

Особенности операции удаления молочных и постоянных зубов у детей при острых воспалительных процессах.

Сформировать: Представление о показаниях и противопоказаниях к удалению временных и постоянных зубов у детей и подростков, особенностях операции удаления молочных и постоянных зубов у детей при острых воспалительных процессах.

Обучающийся должен знать:

- структуру и критерии постановки диагноза по МКБ-10
- препараты для местной анестезии
- способы местной анестезии
- правила анестезиологического обеспечения в детской стоматологической практике хирургической стоматологии
- показания и противопоказания к удалению временных и постоянных зубов у детей и подростков
- особенности операции удаления молочных и постоянных зубов у детей при острых воспалительных процессах.

Обучающийся должен уметь:

- Записать зубную формулу при осмотре пациента
- Выяснить жалобы, собрать анамнез заболевания и анамнез жизни пациента
- Оценить нуждаемость в стоматологическом лечении
- Поставить диагноз согласно МКБ-10
- Оценить показания к удалению зуба.

Обучающийся должен владеть навыками:

- Опроса и осмотра пациента
- Записи зубной формулы
- Проведения местной анестезии

Самостоятельная аудиторная работа обучающихся по теме:**1. Ответить на вопросы по теме занятия:**

1. Правила анестезиологического обеспечения в детской стоматологической практике хирургической стоматологии.
2. Показания и противопоказания к удалению временных и постоянных зубов у детей и подростков.
3. Особенности операции удаления молочных и постоянных зубов у детей при острых воспалительных процессах.

2. Практическая работа.

- 1) Освоить манипуляции:
 - Провести стоматологический осмотр.
 - Собрать анамнез
 - Записать карту стоматологического осмотра.
- 2) Цель работы:
 - Научиться проводить обследование
- 3) Методика проведения работы (алгоритм освоения навыка):
 - Провести осмотр пациента
 - Записать зубную формулу
- 4) Результаты:
 - Произвести запись в амбулаторной карте форма 043/У
- 5) Выводы:

3. Решить ситуационные задачи:**1) Алгоритм разбора задачи:**

- проанализировать данные представленные в задаче (жалобы и данные объективного обследования пациента);
- на основании клинических данных и методов дополнительного исследования сформулировать диагноз;
- какие дополнительные методы обследования необходимы для подтверждения диагноза;
- составьте план лечения.

2) Пример задачи с разбором по алгоритму

Пациентка Ф. 19 лет жалуется на постоянную ноющую боль в области верхней челюсти справа, отдающую в ухо и висок, припухлость правой щеки, слабость, сонливость.

Развитие настоящего заболевания: более года в зубе 1.6 периодически возникала боль, которая самостоятельно проходила в течение 3-4 дней. Два дня назад вновь возникла сильная боль в зубе 1.6. Применяла тепловые процедуры: грелки, полоскания теплым раствором бикарбоната натрия. Боль в зубе 1.6 уменьшилась, но появилась припухлость правой щеки. В течение дня припухлость увеличилась, распространилась на подглазничную область и нижнее веко. Присоединилась боль в половине верхней челюсти.

Объективно: общее состояние больной удовлетворительное, температура тела 37,4 °С. Пульс 72 удара в минуту, хорошего наполнения и напряжения.

При осмотре: отёк мягких тканей подглазничной, щечной, скуловой областей и нижнего века справа.

Носогубная складка справа сглажена, глазная щель сужена. Имеется гиперестезия кожи правой щеки.

Поднижнечелюстные лимфатические узлы справа увеличены, подвижны, болезненны. Рот открывается свободно.

Слизистая оболочка переходной складки и щеки в области верхних премоляров и моляров справа гиперемирована и отёчна. На слизистые щеки видны отпечатки коронок зубов. Переходная складка на уровне зубов 1.7, 1.6, 1.5, 1.4 сглажена. При пальпации в этой области определяется плотный и болезненный инфильтрат, флюктуации нет. Язык влажный, покрыт желтоватым налётом. Коронковая часть зуба 1.6 полностью разрушена кариозным процессом, зуб слегка реагирует на перкуссию, неподвижен. Зубы 1.7, 1.5 - интактные, на перкуссию не реагируют, неподвижны.

Контрольные вопросы.

1. Поставьте диагноз.
2. Какие дополнительные методы исследования необходимо провести.
3. Проведите дифференциальную диагностику.
4. Охарактеризуйте этапы плана лечения.
5. Меры профилактики, рекомендованные в указанном случае.

Ответ на задачу.

1. Острый гнойный одонтогенный периостит правой верхней челюсти.
2. Рентгенологические методы диагностики.
 3. Обострение хронического периодонтита, остеомиелит, абсцесс, флегмона.
 4. Вскрытие поднадкостничного очага. Удаление зуба 1.6. Анестезия. Удаление зуба 1.6. Удаление зуба позволяет улучшить опорожнение гнойного очага и способствует более быстрой ликвидации воспалительных явлений. С целью вскрытия гнойного очага проводится разрез слизистой оболочки параллельно переходной складке на всю длину инфильтрата до кости, на протяжении 2-3 зубов. Рану дренируют резиновой полоской. Проводятся ежедневные перевязки и лечение гнойной раны с использованием антисептических растворов Хлоргексидина.

5. Лечение кариеса и его осложнений.

3) Задача для самостоятельного разбора на занятии

Ситуационная задача.

Пациент К. 33 лет жалуется на безболезненное выбухание на десне в области зуба 2.3 с наружной стороны.

Развитие настоящего заболевания: выбухание заметил 2 недели назад, оно не беспокоит, не увеличивается.

При осмотре: конфигурация лица не изменена. Открывание рта свободное.

Под слизистой оболочкой переходной складки и на альвеолярном отростке соответственно верхушке корня зуба 2.3 с вестибулярной стороны определяется ограниченный плотный очаг полушаровидной формы, 1,0×0,5 см. Слизистая оболочка над ним не изменена, пальпация безболезненна. Зуб 2.3 под металлокерамической коронкой, которая спаяна с коронками на соседних зубах. Металлокерамический мостовидный протез из 10 единиц изготовлен около 1 года назад.

Интраоральная радиограмма верхушки корня 2.3 зуба определяется разрежение костной ткани с нечёткими границами. Канал корня зуба obturated пломбировочным материалом на 2/3 длины корня. Периодонт остальных зубов, покрытых металлокерамическими коронками, не изменён.

Контрольные вопросы.

1. Поставьте диагноз.
2. Какие дополнительные методы исследования необходимо провести.
3. Проведите дифференциальную диагностику.
4. Охарактеризуйте этапы плана лечения.
5. Меры профилактики, рекомендованные в указанном случае.

4. Задания для групповой работы.

1. Установка положения пациента и положения врача, света стоматологического светильника для обследования внешнего вида стоматологического пациента, особенности для обследования верхней и нижней челюсти с соблюдением эргономических принципов, техники безопасности, и санитарно-эпидемиологического режима (на Ординаторах).
2. Опрос пациента, выяснение жалоб, анамнеза заболевания, анамнеза жизни, общесоматического статуса, аллергологического анамнеза.
3. Осмотр внешнего вида больного. Определение степени открывания рта. Осмотр полости рта стоматологического больного с помощью стоматологического инструментария (шпатель, зеркало, пинцет).
4. Заполнение медицинской карты обследуемого стоматологического больного, постановка окончательного диагноза.

Самостоятельная внеаудиторная работа обучающихся по теме:

Задания для самостоятельной внеаудиторной работы ординаторов по указанной теме:

1) Ознакомиться с теоретическим материалом по теме занятия с использованием конспектов лекций, рекомендуемой учебной литературой.

2) Ответить на вопросы для самоконтроля:

1. Правила анестезиологического обеспечения в детской стоматологической практике хирургической стоматологии.
2. Показания и противопоказания к удалению временных и постоянных зубов у детей и подростков.
3. Особенности операции удаления молочных и постоянных зубов у детей при острых воспалительных процессах.

Рекомендуемая литература:

Основная:

1. Хирургическая стоматология : учебник. Под ред. Т. Г. Робустовой М. : "Медицина", 2010
2. Местное обезболивание в стоматологии, топографо-анатомическое обоснование способов его применения: учебное пособие. С.Н. Громова, Л.М. Железнов, И.В. Уразова и др. Киров: ФГБОУ ВО Кировский ГМУ Минздрава России, 2018

Дополнительная:

1. Хирургическая стоматология : учебник. Под ред. В. В. Афанасьева М. : ГЭОТАР-Медиа, 2016
2. Хирургия зубов и органов полости рта : руководство. Под ред. Ю. В. Ефимова М. : Мед. книга, 2010
3. Хирургическая стоматология и челюстно-лицевая хирургия : национальное рук. с компакт-диском Под ред. А. А. Кулакова М. : "ГЭОТАР-Медиа", 2010

Семинарское занятие 13.1: Особенности проведения обезболивания в детской стоматологической практике.

Цель: Изучить обезболивание в детской стоматологической практике в условиях поликлиники и стационара.

Задачи:

Рассмотреть: Обезболивание в детской стоматологической практике в условиях поликлиники и стационара.

Обучить: Опросу, осмотру хирургического пациента. Ведению медицинской документации.

Изучить: Особенности обезболивания в детской стоматологической практике в условиях поликлиники и стационара.

Сформировать: Представление об обезболивании в детской стоматологической практике в условиях поликлиники и стационара.

Обучающийся должен знать:

- структуру и критерии постановки диагноза по МКБ-10
- препараты для местной анестезии
- способы местной анестезии
- правила анестезиологического обеспечения в детской стоматологической практике хирургической стоматологии
- особенности обезболивания в детской стоматологической практике в условиях поликлиники и стационара.
- показания и противопоказания в детской стоматологической практике в условиях поликлиники и стационара.

Обучающийся должен уметь:

- Записать зубную формулу при осмотре пациента
- Выяснить жалобы, собрать анамнез заболевания и анамнез жизни пациента
- Оценить нуждаемость в стоматологическом лечении
- Поставить диагноз согласно МКБ-10
- Оценить показания к удалению зуба.

Обучающийся должен владеть навыками:

- Опроса и осмотра пациента
- Записи зубной формулы
- Проведения местной анестезии

Самостоятельная аудиторная работа обучающихся по теме:

1. Ответить на вопросы по теме занятия:

1. Правила анестезиологического обеспечения в детской стоматологической практике хирургической стоматологии
2. Особенности обезболивания в детской стоматологической практике в условиях поликлиники и стационара.
3. Показания и противопоказания в детской стоматологической практике в условиях поликлиники и стационара.

2. Практическая работа:

- 1) Разобрать клинический случай по истории болезни.
- 2) Проверить свои знания с использованием тестового контроля:

1. Адреналин в раствор анестетика не рекомендуется добавлять при проведении анестезии детям до:
 - а) трех лет
 - б) пяти лет
 - в) семи лет
 - г) восьми лет
 - д) десяти лет
2. Противопоказанием к проведению операции в поликлинике под наркозом является:
 - а) заболевание ЦНС
 - б) острая респираторно-вирусная инфекция
 - в) болезнь Дауна
 - г) спазмофилия
 - д) верно 3) и 4)
3. Основным методом местного обезболивания при удалении временных зубов верхней челюсти является анестезия
 - а) туберальная
 - б) инфраорбитальная
 - в) инфильтрационная
 - г) внутрикостная
 - д) у резцового отверстия
4. Местный анестетик, который обладает наибольшей длительностью действия и не используется у детей
 - а) мепивакаин
 - б) лидокаин.
 - в) артикаин
 - г) бупивакаин
 - д) прокаин (новокаин)
5. Редкий, слабого наполнения пульс характерен для
 - а) сердечно-сосудистого коллапса
 - б) обморока
 - в) анафилактического шока
 - г) болевого шока
 - д) эпилептического припадка

3. Решить ситуационные задачи:

1) Алгоритм разбора задачи:

- проанализировать данные представленные в задаче (жалобы и данные объективного обследования пациента);
- на основании клинических данных и методов дополнительного исследования сформулировать диагноз;
- какие дополнительные методы обследования необходимы для подтверждения диагноза;
- составьте план лечения.

2) Пример задачи с разбором по алгоритму

Пример ситуационной задачи.

Пациентка Ф. 19 лет жалуется на постоянную ноющую боль в области верхней челюсти справа, отдающую в ухо и висок, припухлость правой щеки, слабость, сонливость.

Развитие настоящего заболевания: более года в зубе 1.6 периодически возникала боль, которая самостоятельно проходила в течение 3-4 дней. Два дня назад вновь возникла сильная боль в зубе 1.6. Применяла тепловые процедуры: грелки, полоскания теплым раствором бикарбоната натрия. Боль в зубе 1.6 уменьшилась, но появилась припухлость правой щеки. В течение дня припухлость увеличилась, распространилась на подглазничную область и нижнее веко. Присоединилась боль в половине верхней челюсти.

Объективно: общее состояние больной удовлетворительное, температура тела 37,4 °С. Пульс 72 удара в минуту, хорошего наполнения и напряжения.

При осмотре: отёк мягких тканей подглазничной, щечной, скуловой областей и нижнего века справа.

Носогубная складка справа сглажена, глазная щель сужена. Имеется гиперестезия кожи правой щеки.

Поднижнечелюстные лимфатические узлы справа увеличены, подвижны, болезненны. Рот открывается свободно.

Слизистая оболочка переходной складки и щеки в области верхних премоляров и моляров справа гиперемирована и отёчна. На слизистые щеки видны отпечатки коронок зубов. Переходная складка на уровне зубов 1.7, 1.6, 1.5, 1.4 сглажена. При пальпации в этой области определяется плотный и болезненный инфильтрат, флюктуации нет. Язык влажный, покрыт желтоватым налётом. Коронковая часть зуба 1.6 полностью разрушена кариозным процессом, зуб слегка реагирует на перкуссию, неподвижен. Зубы 1.7, 1.5 - интактные, на перкуссию не реагируют, неподвижны.

Контрольные вопросы.

1. Поставьте диагноз.
2. Какие дополнительные методы исследования необходимо провести.
3. Проведите дифференциальную диагностику.
4. Охарактеризуйте этапы плана лечения.
5. Меры профилактики, рекомендованные в указанном случае.

Ответ на задачу.

1. Острый гнойный одонтогенный периостит правой верхней челюсти.
2. Рентгенологические методы диагностики.
 3. Обострение хронического периодонтита, остеомиелит, абсцесс, флегмона.
 4. Вскрытие поднадкостничного очага. Удаление зуба 1.6. Анестезия. Удаление зуба 1.6. Удаление зуба позволяет улучшить опорожнение гнойного очага и способствует более быстрой ликвидации воспалительных явлений. С целью вскрытия гнойного очага проводится разрез слизистой оболочки параллельно переходной складке на всю длину инфильтрата до кости, на протяжении 2-3 зубов. Рану дренируют резиновой полоской. Проводятся ежедневные перевязки и лечение гнойной раны с использованием антисептических растворов Хлоргексидина.
 5. Лечение кариеса и его осложнений.

3) Задача для самостоятельного разбора на занятии

Ситуационная задача.

Пациент В. 18 лет жалуется на боль и припухлость в области твёрдого нёба слева, болезненность при приёме пищи, головную боль, слабость, повышение температуры тела.

Развитие настоящего заболевания: 4 дня назад у пациента появилась боль в зубе 2.4. Накусывание на зуб было болезненным. К врачу не обращался. Полоскал рот тёплым раствором ромашки. Позднее боль в зубе стала стихать, но появилась боль и припухлость со стороны твёрдого нёба. Повысилась температура тела.

Общее состояние удовлетворительное. Температура тела 37,9 °С.

При осмотре: конфигурация лица не изменена. Открывание рта свободное, безболезненное, в полном объёме.

При пальпации поднижнечелюстной лимфатический узел слева увеличен, слабоболезненный.

В полости рта: зуб 2.4 под пломбой. Зуб изменен в цвете. Перкуссия зуба 2.4 слабоболезненна. На твёрдом нёбе в области зуба 2.4 определяется припухлость полушаровидной формы. Слизистая оболочка над ним гиперемирована, отёчна, пальпируется инфильтрат с размягчением и флюктуацией.

Зубная формула:

На интраоральной радиограмме зуба 2.4 в области верхушки корня зуба 2.4 отмечается очаг деструкции костной ткани с нечёткими контурами.

Контрольные вопросы.

1. Поставьте диагноз.
2. Какие дополнительные методы исследования необходимо провести.
3. Проведите дифференциальную диагностику.
4. Охарактеризуйте этапы плана лечения.
5. Меры профилактики, рекомендованные в указанном случае.

4. Задания для групповой работы.

Заслушать подготовленную презентацию на тему:

Особенности обезболивания в детской стоматологической практике в условиях поликлиники и стационара

Самостоятельная внеаудиторная работа обучающихся по теме:

Задания для самостоятельной внеаудиторной работы ординаторов по указанной теме:

- 1) *Ознакомиться с теоретическим материалом по теме занятия с использованием конспектов лекций, рекомендуемой учебной литературой.*
- 2) *Ответить на вопросы для самоконтроля:*
 1. Правила анестезиологического обеспечения в детской стоматологической практике хирургической стоматологии
 2. Особенности обезболивания в детской стоматологической практике в условиях поликлиники и стационара.
 3. Показания и противопоказания в детской стоматологической практике в условиях поликлиники и стационара.
- 3) *Проверить свои знания с использованием тестового контроля:*
 1. Адреналин в растворе анестетика не рекомендуется добавлять при проведении анестезии детям до:
 - а) трех лет
 - б) пяти лет
 - в) семи лет
 - г) восьми лет
 - д) десяти лет
 2. Противопоказанием к проведению операции в поликлинике под наркозом является:
 - а) заболевание ЦНС
 - б) острая респираторно-вирусная инфекция
 - в) болезнь Дауна
 - г) спазмофилия
 - д) верно 3) и 4)

3. Основным методом местного обезболивания при удалении временных зубов верхней челюсти является анестезия
 - а) туберальная
 - б) инфраорбитальная
 - в) инфильтрационная
 - г) внутрикостная
 - д) у резцового отверстия
4. Местный анестетик, который обладает наибольшей длительностью действия и не используется у детей
 - а) мепивакаин
 - б) лидокаин.
 - в) артикаин
 - г) бупивакаин
 - д) прокаин (новокаин)
5. Редкий, слабого наполнения пульс характерен для
 - а) сердечно-сосудистого коллапса
 - б) обморока
 - в) анафилактического шока
 - г) болевого шока
 - д) эпилептического припадка

4) *Подготовить презентацию на тему*

Особенности обезболивания в детской стоматологической практике в условиях поликлиники и стационара.

Рекомендуемая литература:

Основная:

1. Хирургическая стоматология : учебник. Под ред. Т. Г. Робустовой М. : "Медицина", 2010
2. Местное обезболивание в стоматологии, топографо-анатомическое обоснование способов его применения: учебное пособие. С.Н. Громова, Л.М. Железнов, И.В. Уразова и др. Киров: ФГБОУ ВО Кировский ГМУ Минздрава России, 2018

Дополнительная:

1. Хирургическая стоматология : учебник. Под ред. В. В. Афанасьева М. : ГЭОТАР-Медиа, 2016
2. Хирургия зубов и органов полости рта : руководство. Под ред. Ю. В. Ефимова М. : Мед. книга, 2010
3. Хирургическая стоматология и челюстно-лицевая хирургия : национальное рук. с компакт-диском Под ред. А. А. Кулакова М. : "ГЭОТАР-Медиа", 2010

Семинарское занятие 13.2: Особенности операции удаления молочных и постоянных зубов у детей при острых воспалительных процессах.

Цель: Изучить показания и противопоказания к удалению временных и постоянных зубов у детей и подростков.

Особенности операции удаления молочных и постоянных зубов у детей при острых воспалительных процессах.

Задачи:

Рассмотреть: Показания и противопоказания к удалению временных и постоянных зубов у детей и подростков.

Особенности операции удаления молочных и постоянных зубов у детей при острых воспалительных процессах.

Обучить: Опросу, осмотру хирургического пациента. Ведению медицинской документации.

Изучить: Показания и противопоказания к удалению временных и постоянных зубов у детей и подростков.

Особенности операции удаления молочных и постоянных зубов у детей при острых воспалительных процессах.

Сформировать: Представление о показаниях и противопоказаниях к удалению временных и постоянных зубов у детей и подростков, особенностях операции удаления молочных и постоянных зубов у детей при острых воспалительных процессах.

Обучающийся должен знать:

- структуру и критерии постановки диагноза по МКБ-10
- препараты для местной анестезии
- способы местной анестезии
- правила анестезиологического обеспечения в детской стоматологической практике хирургической стоматологии
- показания и противопоказания к удалению временных и постоянных зубов у детей и подростков
- особенности операции удаления молочных и постоянных зубов у детей при острых воспалительных процессах.

Обучающийся должен уметь:

- Записать зубную формулу при осмотре пациента
- Выяснить жалобы, собрать анамнез заболевания и анамнез жизни пациента
- Оценить нуждаемость в стоматологическом лечении
- Поставить диагноз согласно МКБ-10
- Оценить показания к удалению зуба.

Обучающийся должен владеть навыками:

- Опроса и осмотра пациента
- Записи зубной формулы
- Проведения местной анестезии

Самостоятельная аудиторная работа обучающихся по теме:

1. Ответить на вопросы по теме занятия:

1. Правила анестезиологического обеспечения в детской стоматологической практике хирургической стоматологии.
2. Показания и противопоказания к удалению временных и постоянных зубов у детей и подростков.

3. Особенности операции удаления молочных и постоянных зубов у детей при острых воспалительных процессах.

2. Практическая работа:

1) Разобрать клинический случай по истории болезни

2) Проверить свои знания с помощью тестового контроля:

1. Для одновременного выключения нижнелуночкового, щечного и язычного нервов применяется анестезия
а) у большого небного отверстия
б) мандибулярная
в) туберальная
г) торусальная
д) инфраорбитальная
2. К проводниковому методу обезболивания на нижней челюсти относится анестезия
а) инфраорбитальная
б) торусальная
в) туберальная
г) у большого небного отверстия
д) инфраорбитальная
3. При мандибулярной анестезии выключаются нервы
а) щечный
б) щечный и нижний луночковый
в) нижний луночковый и язычный
г) язычный и щечный
д) щечный, язычный и нижний луночковый
4. У детей старше 5 лет применение анестетиков с вазоконстриктором Противопоказано при
а) декомпенсированной форме сердечно-сосудистой патологии
б) сахарном диабете
в) тиреотоксикозе
г) гастрите
д) пиелонефрите
5. Показания к аппликационной анестезии
а) удаление молочных и постоянных зубов III степени подвижности
б) обезболивание предполагаемого места вкола иглы
в) удаление зубного камня
г) вскрытие субпериостального абсцесса
д) пластика уздечки языка

3. Решить ситуационные задачи:

1) Алгоритм разбора задачи:

- проанализировать данные представленные в задаче (жалобы и данные объективного обследования пациента);
- на основании клинических данных и методов дополнительного исследования сформулировать диагноз;
- какие дополнительные методы обследования необходимы для подтверждения диагноза;
- составьте план лечения.

2) Пример задачи с разбором по алгоритму

Пример ситуационной задачи.

Пациентка Ф. 19 лет жалуется на постоянную ноющую боль в области верхней челюсти справа, отдающую в ухо и висок, припухлость правой щеки, слабость, сонливость.

Развитие настоящего заболевания: более года в зубе 1.6 периодически возникала боль, которая самостоятельно проходила в течение 3-4 дней. Два дня назад вновь возникла сильная боль в зубе 1.6. Применяла тепловые процедуры: грелки, полоскания теплым раствором бикарбоната натрия. Боль в зубе 1.6 уменьшилась, но появилась припухлость правой щеки. В течение дня припухлость увеличилась, распространилась на подглазничную область и нижнее веко. Присоединилась боль в половине верхней челюсти.

Объективно: общее состояние больной удовлетворительное, температура тела 37,4 °С. Пульс 72 удара в минуту, хорошего наполнения и напряжения.

При осмотре: отёк мягких тканей подглазничной, щечной, скуловой областей и нижнего века справа.

Носогубная складка справа сглажена, глазная щель сужена. Имеется гиперестезия кожи правой щеки.

Поднижнечелюстные лимфатические узлы справа увеличены, подвижны, болезненны. Рот открывается свободно.

Слизистая оболочка переходной складки и щеки в области верхних премоляров и моляров справа гиперемирована и отёчна. На слизистые щеки видны отпечатки коронок зубов. Переходная складка на уровне зубов 1.7, 1.6, 1.5, 1.4 сглажена. При пальпации в этой области определяется плотный и болезненный инфильтрат, флюктуации нет. Язык влажный, покрыт желтоватым налётом. Коронковая часть зуба 1.6 полностью разрушена кариозным процессом, зуб слегка реагирует на перкуссию, неподвижен. Зубы 1.7, 1.5 - интактные, на перкуссию не реагируют, неподвижны.

Контрольные вопросы.

1. Поставьте диагноз.
2. Какие дополнительные методы исследования необходимо провести.
3. Проведите дифференциальную диагностику.
4. Охарактеризуйте этапы плана лечения.
5. Меры профилактики, рекомендованные в указанном случае.

Ответ на задачу.

1. Острый гнойный одонтогенный периостит правой верхней челюсти.
2. Рентгенологические методы диагностики.

3. Обострение хронического периодонтита, остеомиелит, абсцесс, флегмона.

4. Вскрытие поднадкостничного очага. Удаление зуба 1.6. Анестезия. Удаление зуба 1.6. Удаление зуба позволяет улучшить опорожнение гнойного очага и способствует более быстрой ликвидации воспалительных явлений. С целью вскрытия гнойного очага проводится разрез слизистой оболочки параллельно переходной складке на всю длину инфильтрата до кости, на протяжении 2-3 зубов. Рану дренируют резиновой полоской. Проводятся ежедневные перевязки и лечение гнойной раны с использованием антисептических растворов Хлоргексидина.

5. Лечение кариеса и его осложнений.

3) Задача для самостоятельного разбора на занятии

Ситуационная задача.

Пациент К. 23 лет жалуется на безболезненное выбухание на десне в области зуба 2.3 с наружной стороны.

Развитие настоящего заболевания: выбухание заметил 2 недели назад, оно не беспокоит, не увеличивается.

При осмотре: конфигурация лица не изменена. Открывание рта свободное.

Под слизистой оболочкой переходной складки и на альвеолярном отростке соответственно верхушке корня зуба 2.3 с вестибулярной стороны определяется ограниченный плотный очаг полушаровидной формы, 1,0×0,5 см. Слизистая оболочка над ним не изменена, пальпация безболезненна. Зуб 2.3 под металлокерамической коронкой, которая спаяна с коронками на соседних зубах. Металлокерамический мостовидный протез из 10 единиц изготовлен около 1 года назад.

Интраоральная радиограмма верхушки корня 2.3 зуба определяется разрежение костной ткани с нечеткими границами. Канал корня зуба obturated пломбировочным материалом на 2/3 длины корня. Периодонт остальных зубов, покрытых металлокерамическими коронками, не изменён.

Контрольные вопросы.

1. Поставьте диагноз.
2. Какие дополнительные методы исследования необходимо провести.
3. Проведите дифференциальную диагностику.
4. Охарактеризуйте этапы плана лечения.
5. Меры профилактики, рекомендованные в указанном случае.

4. Задания для групповой работы.

1. Установка положения пациента и положения врача, света стоматологического светильника для обследования внешнего вида стоматологического пациента, особенности для обследования верхней и нижней челюсти с соблюдением эргономических принципов, техники безопасности, и санитарно-эпидемиологического режима (на Ординаторах).
2. Опрос пациента, выяснение жалоб, анамнеза заболевания, анамнеза жизни, общесоматического статуса, аллергологического анамнеза.
3. Осмотр внешнего вида больного. Определение степени открывания рта. Осмотр полости рта стоматологического больного с помощью стоматологического инструментария (шпатель, зеркало, пинцет).
4. Заполнение медицинской карты обследуемого стоматологического больного, постановка окончательного диагноза.

Самостоятельная внеаудиторная работа обучающихся по теме:

Задания для самостоятельной внеаудиторной работы ординаторов по указанной теме:

1) Ознакомиться с теоретическим материалом по теме занятия с использованием конспектов лекций, рекомендуемой учебной литературы.

2) Ответить на вопросы для самоконтроля:

1. Правила анестезиологического обеспечения в детской стоматологической практике хирургической стоматологии.
2. Показания и противопоказания к удалению временных и постоянных зубов у детей и подростков.
3. Особенности операции удаления молочных и постоянных зубов у детей при острых воспалительных процессах.

3) Проверить свои знания с помощью тестового контроля:

1. Для одновременного выключения нижнелуночкового, щечного и язычного нервов применяется анестезия
а) у большого небного отверстия
б) мандибулярная
в) туберальная
г) торусальная
д) инфраорбитальная
2. К проводниковому методу обезболивания на нижней челюсти относится анестезия
а) инфраорбитальная
б) торусальная
в) туберальная
г) у большого небного отверстия
д) инфраорбитальная
3. При мандибулярной анестезии выключаются нервы
а) щечный
б) щечный и нижний луночковый
в) нижний луночковый и язычный
г) язычный и щечный
д) щечный, язычный и нижний луночковый
4. У детей старше 5 лет применение анестетиков с вазоконстриктором Противопоказано при
а) декомпенсированной форме сердечно-сосудистой патологии
б) сахарном диабете

- в) тиреотоксикозе
- г) гастрите
- д) пиелонефрите

5. Показания к аппликационной анестезии

- а) удаление молочных и постоянных зубов III степени подвижности
- б) обезболивание предполагаемого места вкола иглы
- в) удаление зубного камня
- г) вскрытие субпериостального абсцесса
- д) пластика уздечки языка

Рекомендуемая литература:

Основная:

1. Хирургическая стоматология : учебник. Под ред. Т. Г. Робустовой М. : "Медицина", 2010
2. Местное обезболивание в стоматологии, топографо-анатомическое обоснование способов его применения: учебное пособие. С.Н. Громова, Л.М. Железнов, И.В. Уразова и др. Киров: ФГБОУ ВО Кировский ГМУ Минздрава России, 2018

Дополнительная:

1. Хирургическая стоматология : учебник. Под ред. В. В. Афанасьева М. : ГЭОТАР-Медиа, 2016
2. Хирургия зубов и органов полости рта : руководство. Под ред. Ю. В. Ефимова М. : Мед. книга, 2010
3. Хирургическая стоматология и челюстно-лицевая хирургия : национальное рук. с компакт-диск. Под ред. А. А. Кулакова М. : "ГЭОТАР-Медиа", 2010

Федеральное государственное бюджетное
образовательное учреждение высшего образования
«Кировский государственный медицинский университет»
Министерства здравоохранения Российской Федерации

Кафедра Стоматологии

Приложение Б к рабочей программе дисциплины (модуля)

ОЦЕНОЧНЫЕ СРЕДСТВА
для проведения текущего контроля и промежуточной аттестации обучающихся
по дисциплине
«Хирургическая стоматология»

Специальность 31.08.74 Стоматология хирургическая
(очная форма обучения)

1. Перечень компетенций с указанием этапов их формирования в процессе освоения образовательной программы

Код компетенции	Содержание компетенции	Результаты обучения			Разделы дисциплины, при освоении которых формируется компетенция	Номер семестра, в котором формируется компетенция
		Знать	Уметь	Владеть		
УК-1	готовность к абстрактному мышлению, анализу, синтезу	Принципы объединения симптомов в синдромы.	анализировать симптомы патологических процессов и заболеваний, устанавливать логическую взаимосвязь между этиологическим фактором и развитием патологического процесса, анализировать механизмы развития заболеваний и патологических процессов; обосновывать принципы терапии.	навыками составления схем патогенеза патологических процессов и заболеваний.	1,2,3,4,5,6,7,8,9,10,11,12,13	1,2,3,4
ПК-1	готовность к осуществлению комплекса мероприятий, направленных на сохранение и укрепление здоровья и включающих в себя формирование здорового образа жизни, предупреждение возникновения и (или) распространения стоматологических заболеваний, их раннюю диагностику, выявление причин и условий их возникновения и развития, а также направленных на устранение вредного влияния на здоровье человека факторов среды его обитания	правила и последовательность проведения профилактических медицинских осмотров, диспансеризации пациентов со стоматологической патологией, составлением индивидуальных программ профилактики	проводить профилактические медицинские осмотры, диспансеризацию пациентов со стоматологической патологией составлять индивидуальные программы профилактики	проведением профилактических медицинских осмотров, диспансеризации и осуществлением диспансерного наблюдения за пациентами со стоматологической патологией методиками составления индивидуальных программ профилактики	1,2,3,4,5,6,7,8,9,10,11,12,13	1,2,3,4
ПК-2	готовность к проведению профилактических медицинских осмотров, диспансеризации и осуществлению диспансерного наблюдения за пациентами со стоматологической патологией	правила и последовательность проведения профилактических медицинских осмотров, диспансеризации пациентов со стоматологической патологией	проводить профилактические медицинские осмотры, диспансеризацию пациентов со стоматологической патологией	проведением профилактических медицинских осмотров, диспансеризации и осуществлением диспансерного наблюдения за пациентами со стоматологической патологией	1,2,3,4,5,6,7,8,9,10,11,12,13	1,2,3,4

				патологией		
ПК-5	готовность к диагностике стоматологических заболеваний и неотложных состояний в соответствии с Международной статистической классификацией болезней и проблем, связанных со здоровьем	правила и последовательность проведения диагностики стоматологических заболеваний и неотложных состояний в соответствии с Международной статистической классификацией болезней и проблем, связанных со здоровьем	проводить диагностику стоматологических заболеваний и неотложных состояний в соответствии с Международной статистической классификацией болезней и проблем, связанных со здоровьем	правилами проведения диагностики стоматологических заболеваний и неотложных состояний в соответствии с Международной статистической классификацией болезней и проблем, связанных со здоровьем	1,2,3,4,5,6,7,8,9,10,11,12,13	1,2,3,4
ПК-6	готовность к проведению экспертизы временной нетрудоспособности и участие в иных видах медицинской экспертизы	правила и последовательность проведения экспертизы временной нетрудоспособности и иных видов медицинской экспертизы	проводить экспертизу временной нетрудоспособности и иные виды медицинской экспертизы	навыками проведения экспертизы временной нетрудоспособности и иных видов медицинской экспертизы	1,2,3,4,5,6,7,8,9,10,11,12,13	1,2,3,4
ПК-7	готовность к определению тактики ведения, ведению и лечению пациентов, нуждающихся в хирургической стоматологической помощи	правила и последовательность определения тактики ведения, и лечения пациентов, нуждающихся в хирургической стоматологической помощи	определить тактику ведения, провести лечение пациентов, нуждающихся в хирургической стоматологической помощи	навыками определения тактики ведения, и лечения пациентов, нуждающихся в хирургической стоматологической помощи	1,2,3,4,5,6,7,8,9,10,11,12,13	1,2,3,4
ПК-9	готовность к применению природных лечебных факторов, лекарственной, немедикаментозной терапии и других методов у пациентов со стоматологической патологией, нуждающихся в медицинской реабилитации и санаторно-курортном лечении	правила и последовательность применения природных лечебных факторов, лекарственной, немедикаментозной терапии и других методов у пациентов со стоматологической патологией, нуждающихся в медицинской реабилитации и санаторно-курортном лечении	применять природные лечебные факторы, лекарственную, немедикаментозную терапию и другие методы у пациентов со стоматологической патологией, нуждающихся в медицинской реабилитации и санаторно-курортном лечении	правилами проведения диагностики стоматологических заболеваний и неотложных состояний в соответствии с Международной статистической классификацией болезней и проблем, связанных со здоровьем	1,2,3,4,5,6,7,8,9,10,11,12,13	1,2,3,4
ПК-10	готовность к формированию у населения, пациентов и членов их семей мотивации, направленной на сохранение и укрепление	мотивация, направленная на сохранение и укрепление своего здоровья и здоровья	применять мотивацию, направленную на сохранение и укрепление своего здоровья и	навыки мотивации, направленные на сохранение и укрепление своего здоровья и	1,2,3,4,5,6,7,8,9,10,11,12,13	1,2,3,4

своего здоровья и здоровья окружающих, обучению пациентов основным гигиеническим мероприятиям оздоровительного характера, способствующим сохранению и укреплению здоровья, профилактике стоматологических заболеваний	окужающих, обучению пациентов основным гигиеническим мероприятиям оздоровительного характера, способствующим сохранению и укреплению здоровья, профилактике стоматологических заболеваний	здоровья окружающих, обучению пациентов основным гигиеническим мероприятиям оздоровительного характера, способствующим сохранению и укреплению здоровья, профилактике стоматологических заболеваний	здоровья окружающих, обучению пациентов основным гигиеническим мероприятиям оздоровительного характера, способствующим сохранению и укреплению здоровья, профилактике стоматологических заболеваний	здоровья окружающих, обучению пациентов основным гигиеническим мероприятиям оздоровительного характера, способствующим сохранению и укреплению здоровья, профилактике стоматологических заболеваний		
---	---	---	---	---	--	--

2. Показатели и критерии оценивания компетенций на различных этапах их формирования, описание шкал оценивания

Показатели оценивания	Критерии и шкалы оценивания				Оценочное средство	
	не зачтено	зачтено	зачтено	зачтено	Для текущего контроля	Для промежуточной аттестации
УК-1						
Знать	Не знает принципы объединения симптомов в синдромы	Не в полном объеме принципы объединения симптомов в синдромы, допускает существенные ошибки	Знает основные принципы объединения симптомов в синдромы, допускает ошибки	Знает принципы объединения симптомов в синдромы	Тестирование, презентации, решение ситуационных задач, собеседование	Тестирование, оценка практических навыков, собеседование.
Уметь	Не умеет анализировать симптомы патологических процессов и заболеваний, устанавливать логическую взаимосвязь между этиологическим фактором и развитием патологического процесса, анализировать механизмы развития заболеваний и патологических процессов; обосновывать принципы терапии.	Частично освоено умение анализировать симптомы патологических процессов и заболеваний, устанавливать логическую взаимосвязь между этиологическим фактором и развитием патологического процесса, анализировать механизмы развития заболеваний и патологических процессов; обосновывать принципы терапии.	Правильно использует анализировать симптомы патологических процессов и заболеваний, устанавливать логическую взаимосвязь между этиологическим фактором и развитием патологического процесса, анализировать механизмы развития заболеваний и патологических процессов; обосновывать принципы терапии, допускает ошибки	Самостоятельно использует анализировать симптомы патологических процессов и заболеваний, устанавливать логическую взаимосвязь между этиологическим фактором и развитием патологического процесса, анализировать механизмы развития заболеваний и патологических процессов; обосновывать принципы терапии.	Тестирование, презентации, решение ситуационных задач, собеседование	Тестирование, оценка практических навыков, собеседование.
Владеть	Не владеет навыками составления схем патогенеза патологических процессов и заболеваний	Не полностью владеет навыками составления схем патогенеза патологических процессов и заболеваний	Способен использовать навыки составления схем патогенеза патологических процессов и заболеваний	Владеет навыками составления схем патогенеза патологических процессов и заболеваний	Тестирование, презентации, решение ситуационных задач, собеседование	Тестирование, оценка практических навыков, собеседование.
ПК-1						
Знать	Фрагментарные знания правил	Общие, но не	Сформированные, но	Сформированные	Тестирование,	Тестирование

	диспансеризацию пациентов со стоматологической патологией	проводить профилактические медицинские осмотры, диспансеризацию пациентов со стоматологической патологией	профилактические медицинские осмотры, диспансеризацию пациентов со стоматологической патологией	диспансеризацию пациентов со стоматологической патологией	ситуационных задач, собеседование.	х навыков, собеседование.
Владеет	Фрагментарное применение навыков проведения профилактических медицинских осмотров, диспансеризации и осуществлением диспансерного наблюдения за пациентами со стоматологической патологией	В целом успешное, но не систематическое применение навыков проведения профилактических медицинских осмотров, диспансеризации и осуществлением диспансерного наблюдения за пациентами со стоматологической патологией	В целом успешное, но содержащее отдельные пробелы применение навыков проведения профилактических медицинских осмотров, диспансеризации и осуществлением диспансерного наблюдения за пациентами со стоматологической патологией	Успешное и систематическое применение навыков проведения профилактических медицинских осмотров, диспансеризации и осуществлением диспансерного наблюдения за пациентами со стоматологической патологией	Тестирование, презентации, решение ситуационных задач, собеседование.	Тестирование, оценка практических навыков, собеседование.
ПК-5						
Знать	Фрагментарные знания правил и последовательности проведения диагностики стоматологических заболеваний и неотложных состояний в соответствии с Международной статистической классификацией болезней и проблем, связанных со здоровьем	Общие, но не структурированные знания правил и последовательности проведения стоматологических заболеваний и неотложных состояний в соответствии с Международной статистической классификацией болезней и проблем, связанных со здоровьем	Сформированные, но содержащие отдельные пробелы знания правил и последовательности проведения стоматологических заболеваний и неотложных состояний в соответствии с Международной статистической классификацией болезней и проблем, связанных со здоровьем	Сформированные систематические знания правил и последовательности проведения стоматологических заболеваний и неотложных состояний в соответствии с Международной статистической классификацией болезней и проблем, связанных со здоровьем	Тестирование, презентации, решение ситуационных задач, собеседование.	Тестирование, оценка практических навыков, собеседование.
Уметь	Частично освоенное умение проводить диагностику стоматологических заболеваний и неотложных состояний в соответствии с Международной статистической классификацией болезней и проблем, связанных со здоровьем	В целом успешное, но не систематически осуществляемое умение проводить диагностику стоматологических заболеваний и неотложных состояний в соответствии с Международной статистической классификацией болезней и проблем, связанных со здоровьем	В целом успешное, но содержащее отдельные пробелы умение проводить диагностику стоматологических заболеваний и неотложных состояний в соответствии с Международной статистической классификацией болезней и проблем, связанных со здоровьем	Сформированное умение проводить диагностику стоматологических заболеваний и неотложных состояний в соответствии с Международной статистической классификацией болезней и проблем, связанных со здоровьем	Тестирование, презентации, решение ситуационных задач, собеседование.	Тестирование, оценка практических навыков, собеседование.
Владеет	Фрагментарное владение правилами проведения диагностики стоматологических	В целом успешное, но не систематическое владение правилами проведения диагностики	В целом успешное, но содержащее отдельные пробелы владение правилами проведения диагностики	Успешное и систематическое владение правилами проведения диагностики стоматологических	Тестирование, презентации, решение ситуационных	Тестирование, оценка практических навыков,

	заболеваний и неотложных состояний в соответствии с Международной статистической классификацией болезней и проблем, связанных со здоровьем	стоматологических заболеваний и неотложных состояний в соответствии с Международной статистической классификацией болезней и проблем, связанных со здоровьем	стоматологических заболеваний и неотложных состояний в соответствии с Международной статистической классификацией болезней и проблем, связанных со здоровьем	заболеваний и неотложных состояний в соответствии с Международной статистической классификацией болезней и проблем, связанных со здоровьем	задач, собеседование.	собеседование.
ПК-6						
Знать	Фрагментарные знания правил и последовательности проведения экспертизы временной нетрудоспособности и иных видов медицинской экспертизы	Общие, но не структурированные знания правил и последовательности проведения экспертизы временной нетрудоспособности и иных видов медицинской экспертизы	Сформированные, но содержащие отдельные пробелы знания правил и последовательности проведения экспертизы временной нетрудоспособности и иных видов медицинской экспертизы	Сформированные систематические знания правил и последовательности проведения экспертизы временной нетрудоспособности и иных видов медицинской экспертизы	Тестирование, презентации, решение ситуационных задач, собеседование	Тестирование, оценка практических навыков, собеседование.
Уметь	Частично освоенное умение проводить экспертизу временной нетрудоспособности и иные виды медицинской экспертизы	В целом успешное, но не систематически осуществляемое умение проводить экспертизу временной нетрудоспособности и иные виды медицинской экспертизы	В целом успешное, но содержащее отдельные пробелы умение проводить экспертизу временной нетрудоспособности и иные виды медицинской экспертизы	Сформированное умение проводить экспертизу временной нетрудоспособности и иные виды медицинской экспертизы	Тестирование, презентации, решение ситуационных задач, собеседование	Тестирование, оценка практических навыков, собеседование.
Владеть	Фрагментарное применение навыков проведения экспертизы временной нетрудоспособности и иных видов медицинской экспертизы	В целом успешное, но не систематическое применение навыков проведения экспертизы временной нетрудоспособности и иных видов медицинской экспертизы	В целом успешное, но содержащее отдельные пробелы применение навыков проведения экспертизы временной нетрудоспособности и иных видов медицинской экспертизы	Успешное и систематическое применение навыков проведения экспертизы временной нетрудоспособности и иных видов медицинской экспертизы	Тестирование, презентации, решение ситуационных задач, собеседование	Тестирование, оценка практических навыков, собеседование.
ПК-7						
Знать	Фрагментарные знания правил и последовательности определения тактики ведения лечения пациентов, нуждающихся в хирургической стоматологической помощи	Общие, но не структурированные знания правил и последовательности определения тактики ведения и проведения лечения пациентов, нуждающихся в хирургической стоматологической помощи	Сформированные, но содержащие отдельные пробелы знания правил и последовательности определения тактики ведения и лечение пациентов, нуждающихся в хирургической стоматологической помощи	Сформированные систематические знания правил и последовательности определения тактики ведения и проведения лечения пациентов, нуждающихся в хирургической стоматологической помощи	Тестирование, презентации, решение ситуационных задач, собеседование	Тестирование, оценка практических навыков, собеседование.
Уметь	Частично освоенное умение определить тактику ведения, провести лечение пациентов,	В целом успешное, но не систематически осуществляемое умение	В целом успешное, но содержащее отдельные пробелы умение определить	Сформированное умение определить тактику ведения, провести лечение пациентов,	Тестирование, презентации, решение	Тестирование, оценка практических

	нуждающихся в хирургической стоматологической помощи	определить тактику ведения, провести лечение пациентов, нуждающихся в хирургической стоматологической помощи	тактику ведения, провести лечение пациентов, нуждающихся в хирургической стоматологической помощи	нуждающихся в хирургической стоматологической помощи	ситуационных задач, собеседование	навыков, собеседование.
Владеть	Фрагментарное владение навыками определения тактики ведения и лечения пациентов, нуждающихся в хирургической стоматологической помощи	В целом успешное, но не систематическое владение навыками определения тактики ведения, и лечения пациентов, нуждающихся в хирургической стоматологической помощи.	В целом успешное, но содержащее отдельные пробелы владение навыками определения тактики ведения, и лечения пациентов, нуждающихся в хирургической стоматологической помощи.	Успешное и систематическое владение навыками определения тактики ведения, и лечения пациентов, нуждающихся в хирургической стоматологической помощи	Тестирование, презентации, решение ситуационных задач, собеседование	Тестирование, оценка практических навыков, собеседование.
ПК-9						
Знать	Фрагментарные знания правил и последовательности применения природных лечебных факторов, лекарственной, немедикаментозной терапии и других методов у пациентов со стоматологической патологией, нуждающихся в медицинской реабилитации и санаторно-курортном лечении	Общие, но не структурированные знания последовательности применения природных лечебных факторов, лекарственной, немедикаментозной терапии и других методов у пациентов со стоматологической патологией, нуждающихся в медицинской реабилитации и санаторно-курортном лечении	Сформированные, но содержащие отдельные пробелы знания последовательности применения природных лечебных факторов, лекарственной, немедикаментозной терапии и других методов у пациентов со стоматологической патологией, нуждающихся в медицинской реабилитации и санаторно-курортном лечении	Сформированные систематические знания последовательности применения природных лечебных факторов, лекарственной, немедикаментозной терапии и других методов у пациентов со стоматологической патологией, нуждающихся в медицинской реабилитации и санаторно-курортном лечении	Тестирование, презентации, решение ситуационных задач, собеседование	Тестирование, оценка практических навыков, собеседование.
Уметь	Частично освоенное умение применять природные лечебные факторы, лекарственную, немедикаментозную терапию и другие методы у пациентов со стоматологической патологией, нуждающихся в медицинской реабилитации и санаторно-курортном лечении	В целом успешное, но не систематически осуществляемое умение применять природные лечебные факторы, лекарственную, немедикаментозную терапию и другие методы у пациентов со стоматологической патологией, нуждающихся в медицинской реабилитации и санаторно-курортном лечении	В целом успешное, но содержащее отдельные пробелы умение применять природные лечебные факторы, лекарственную, немедикаментозную терапию и другие методы у пациентов со стоматологической патологией, нуждающихся в медицинской реабилитации и санаторно-курортном лечении	Сформированное умение применять природные лечебные факторы, лекарственную, немедикаментозную терапию и другие методы у пациентов со стоматологической патологией, нуждающихся в медицинской реабилитации и санаторно-курортном лечении	Тестирование, презентации, решение ситуационных задач, собеседование	Тестирование, оценка практических навыков, собеседование.

Владеть	Фрагментарное владение навыками применения природных лечебных факторов, лекарственной, немедикаментозной терапии и других методов у пациентов со стоматологической патологией, нуждающихся в медицинской реабилитации и санаторно-курортном лечении	В целом успешное, но не систематическое владение навыками применения природных лечебных факторов, лекарственной, немедикаментозной терапии и других методов у пациентов со стоматологической патологией, нуждающихся в медицинской реабилитации и санаторно-курортном лечении	В целом успешное, но содержащее отдельные пробелы владение навыками применения природных лечебных факторов, лекарственной, немедикаментозной терапии и других методов у пациентов со стоматологической патологией, нуждающихся в медицинской реабилитации и санаторно-курортном лечении	Успешное и систематическое владение навыками применения природных лечебных факторов, лекарственной, немедикаментозной терапии и других методов у пациентов со стоматологической патологией, нуждающихся в медицинской реабилитации и санаторно-курортном лечении	Тестирование, презентации, решение ситуационных задач, собеседование	Тестирование, оценка практических навыков, собеседование
ПК-10						
Знать	Фрагментарные знания мотивации, направленной на сохранение и укрепление своего здоровья и здоровья окружающих, обучению пациентов основным гигиеническим мероприятиям оздоровительного характера, способствующим сохранению и укреплению здоровья, профилактике стоматологических заболеваний	Общие, но не структурированные знания мотивации, направленной на сохранение и укрепление своего здоровья и здоровья окружающих, обучению пациентов основным гигиеническим мероприятиям оздоровительного характера, способствующим сохранению и укреплению здоровья, профилактике стоматологических заболеваний	Сформированные, но содержащие отдельные пробелы знания мотивации, направленной на сохранение и укрепление своего здоровья и здоровья окружающих, обучению пациентов основным гигиеническим мероприятиям оздоровительного характера, способствующим сохранению и укреплению здоровья, профилактике стоматологических заболеваний	Сформированные систематические знания мотивации, направленной на сохранение и укрепление своего здоровья и здоровья окружающих, обучению пациентов основным гигиеническим мероприятиям оздоровительного характера, способствующим сохранению и укреплению здоровья, профилактике стоматологических заболеваний	Тестирование, презентации, решение ситуационных задач, собеседование	Тестирование, оценка практических навыков, собеседование
Уметь	Частично освоенное умение применять мотивацию, направленную на сохранение и укрепление своего здоровья и здоровья окружающих, обучению пациентов основным гигиеническим мероприятиям оздоровительного характера, способствующим сохранению и укреплению здоровья, профилактике стоматологических заболеваний	В целом успешное, но не систематически осуществляемое умение применять мотивацию, направленную на сохранение и укрепление своего здоровья и здоровья окружающих, обучению пациентов основным гигиеническим мероприятиям оздоровительного характера, способствующим сохранению и укреплению здоровья, профилактике стоматологических заболеваний	В целом успешное, но содержащее отдельные пробелы умение применять мотивацию, направленную на сохранение и укрепление своего здоровья и здоровья окружающих, обучению пациентов основным гигиеническим мероприятиям оздоровительного характера, способствующим сохранению и укреплению здоровья, профилактике стоматологических заболеваний	Сформированное умение применять мотивацию, направленную на сохранение и укрепление своего здоровья и здоровья окружающих, обучению пациентов основным гигиеническим мероприятиям оздоровительного характера, способствующим сохранению и укреплению здоровья, профилактике стоматологических заболеваний	Тестирование, презентации, решение ситуационных задач, собеседование	Тестирование, оценка практических навыков, собеседование
Владеть	Фрагментарное применение навыков мотивации,	В целом успешное, но не систематическое применение	В целом успешное, но содержащее отдельные	Успешное и систематическое применение навыков	Тестирование, презентации,	Тестирование, оценка

	направленной на сохранение и укрепление своего здоровья и здоровья окружающих, обучению пациентов основным гигиеническим мероприятиям оздоровительного характера, способствующим сохранению и укреплению здоровья, профилактике стоматологических заболеваний	навыков мотивации, направленной на сохранение и укрепление своего здоровья и здоровья окружающих, обучению пациентов основным гигиеническим мероприятиям оздоровительного характера, способствующим сохранению и укреплению здоровья, профилактике стоматологических заболеваний	пробелы применение навыков мотивации, направленной на сохранение и укрепление своего здоровья и здоровья окружающих, обучению пациентов основным гигиеническим мероприятиям оздоровительного характера, способствующим сохранению и укреплению здоровья, профилактике стоматологических заболеваний	мотивации, направленной на сохранение и укрепление своего здоровья и здоровья окружающих, обучению пациентов основным гигиеническим мероприятиям оздоровительного характера, способствующим сохранению и укреплению здоровья, профилактике стоматологических заболеваний	решение ситуационных задач, собеседование	практических навыков, собеседование.
--	---	--	---	--	---	--------------------------------------

3. Типовые контрольные задания и иные материалы

3.1. Примерные вопросы к экзамену и собеседованию по текущему контролю, критерии оценки (УК-1, ПК-1, ПК-2, ПК-5, ПК-6, ПК-7, ПК-9, ПК-10)

1 курс 1 семестр

1. История развития хирургической стоматологии. Роль русских ученых в развитии дисциплины (И.Ф.Буш, Ф.И.Иноземцев, Н.И.Пирогов, А.К Лимберг, П.Г.Дауге, А.И.Евдокимов, П.В.Наумов, Ф.М.Хитров)
2. Требования, предъявляемые к хирургическому стоматологическому кабинету. Организация труда и лечебной работы хирургического отделения, кабинета.
3. Требования, предъявляемые к хирургическому стоматологическому кабинету. Оснащение и оборудование хирургического стоматологического кабинета.
4. Инструменты, используемые в ходе операции. Инструменты для рассечения мягких тканей; инструменты для расслойки и отслойки мягких тканей;
5. Инструменты, используемые в ходе операции. Инструменты и приспособления для рассечения, иссечения и обработки костной ткани; инструменты для удаления зубов; инструменты и материалы для сближения краев раны.
6. Инструменты, используемые в ходе операции. Вспомогательные инструменты;
7. инструменты и приспособления для оказания неотложной помощи; специальные инструменты и аппараты для проведения операций на пародонте и дентальной имплантации.
8. Асептика и антисептика в хирургической стоматологии. Методы антисептики. Процесс стерилизации хирургических инструментов.
9. Обработка рук хирурга. Хранение хирургических инструментов и материалов.
10. Особенности обследования больного на хирургическом приеме. Основные и дополнительные методы обследования
11. Местное обезболивание. Местные анестетики, применяемые в хирургической стоматологии. Местные анестетики группы сложных эфиров (бензокаин, прокаин). Показания и противопоказания к их применению.
12. Местное обезболивание. Местные анестетики, применяемые в хирургической стоматологии. Местные анестетики группы амидов (лидокаин, тримекаин, артикаин). Показания и противопоказания к их применению.
13. Местное обезболивание. Местные анестетики, применяемые в хирургической стоматологии. Компоненты местноанестезирующих растворов (ЭДТА, Натрия хлорид, консерванты, стабилизаторы, вазоконстрикторы). Показания и противопоказания к их применению.
14. Способы местной анестезии, применяемые в хирургической стоматологии. Поверхностная анестезия. Показания и противопоказания к их применению. Препараты.
15. Местная анестезия на верхней челюсти. Анатомические ориентиры, особенности кровоснабжения. Инфильтрационная анестезия. Особенности её проведения у детей.
16. Местная анестезия на верхней челюсти. Анатомические ориентиры, особенности кровоснабжения. Анестезия задних верхних луночковых нервов (туберальная анестезия).
17. Местная анестезия на верхней челюсти. Анатомические ориентиры, особенности кровоснабжения. Туберальная анестезия по методу П.М. Егорова (блокада задних верхних луночковых нервов)
18. Местная анестезия на верхней челюсти. Анатомические ориентиры, особенности кровоснабжения. Подглазничная (инфраорбитальная) анестезия.
19. Местная анестезия на верхней челюсти. Анатомические ориентиры, особенности кровоснабжения. Подглазничная (инфраорбитальная) анестезия. Вне- и внутриротовой метод.
20. Местная анестезия на верхней челюсти. Анатомические ориентиры, особенности кровоснабжения. Анестезия большого небного нерва (палатинальная).
21. Местная анестезия на верхней челюсти. Анатомические ориентиры, особенности кровоснабжения. Анестезия носонёбного нерва. Внутриротовой и внутриносовой метод

22. Местная анестезия на нижней челюсти. Анатомические ориентиры, особенности кровоснабжения. Способы анестезии нижнего луночкового нерва.
23. Местная анестезия на нижней челюсти. Анатомические ориентиры, особенности кровоснабжения. Способы анестезии нижнего луночкового нерва. Подскуловой путь (блокада двигательных волокон нижнечелюстного нерва Берше-Дубов).
24. Местная анестезия на нижней челюсти. Анатомические ориентиры, особенности кровоснабжения. Способы анестезии нижнего луночкового нерва. Подчелюстной путь.
25. Местная анестезия на нижней челюсти. Анатомические ориентиры, особенности кровоснабжения. Мандибулярная анестезия (обезболивание нижнего альвеолярного нерва). Анестезия пальпаторным способом.
26. Местная анестезия на нижней челюсти. Анатомические ориентиры, особенности кровоснабжения. Мандибулярная анестезия (обезболивание нижнего альвеолярного нерва). Аподактильный способ.
27. Местная анестезия на нижней челюсти. Анатомические ориентиры, особенности кровоснабжения. Торусальная анестезия (обезболивание по методу М.М. Вайсбрема).
28. Местная анестезия на нижней челюсти. Анатомические ориентиры, особенности кровоснабжения. Анестезия нижнего луночкового нерва по методу П.М. Егорова.
29. Местная анестезия на нижней челюсти. Анатомические ориентиры, особенности кровоснабжения. Анестезия нижнего луночкового нерва по методу Гоу-Гейтса.
30. Местная анестезия на нижней челюсти. Анатомические ориентиры, особенности кровоснабжения. Анестезия нижнего луночкового нерва при ограниченном открывании рта по методу Вазирани-Акинози.
31. Стволовая (центральная) анестезия второй и третьей ветвей тройничного нерва у основания черепа. Обезболивание второй ветви тройничного нерва (верхнечелюстного нерва). Внеротовой путь.
32. Стволовая (центральная) анестезия второй и третьей ветвей тройничного нерва у основания черепа. Обезболивание второй ветви тройничного нерва (верхнечелюстного нерва). Орбитальный путь.
33. Стволовая (центральная) анестезия второй и третьей ветвей тройничного нерва у основания черепа. Обезболивание второй ветви тройничного нерва (верхнечелюстного нерва). Небный (внутриротовой) путь.
34. Обезболивание третьей ветви тройничного нерва у овального отверстия по способу С.Н. Вайсблата.
35. Анестезия подбородочного нерва и резцовой ветви нижнего луночкового нерва. Вне- и внутриротовой метод.
36. Анестезия щёчного нерва.
37. Анестезия язычного нерва.
38. Пародонтальные способы местной анестезии. Интралигаментарная, интрасептальная, внутрикостная.
39. Премедикация. Основные задачи, показания и противопоказания. Основные группы лекарственных препаратов для проведения премедикации.
40. Общее обезболивание. Показание, препараты.
41. Нейролептаналгезия (НЛА). Показание, препараты.

1 курс 2 семестр

1. Порядок оказания помощи больным с челюстно-лицевой патологией. Нормативная база.
2. СанПиН 2.1.3.2630 10. Требования к хирургическому кабинету. Обработка рук хирурга.
3. Организация труда и лечебной работы хирургического отделения, кабинета.
4. Асептика и антисептика; дезинфекция и стерилизация в хирургической стоматологии.
5. Контроль инфекции в хирургической стоматологии. Защита медицинского персонала и больного от экзогенного инфицирования.
6. Внутрибольничная инфекция. Профилактика послеоперационных осложнений инфекционно-воспалительного характера.
7. Квалификационная характеристика врача хирурга-стоматолога.

8. Прикладная анатомия челюстно-лицевой области (ЧЛО). Верхняя и нижняя челюсти; мускулатура. Понятие о зубочелюстном сегменте.
9. Прикладная анатомия челюстно-лицевой области (ЧЛО). Кровоснабжение ЧЛО. Пути оттока венозной крови и лимфы. Понятие о гистионе; строение лимфатического узла.
10. Прикладная анатомия челюстно-лицевой области (ЧЛО). Иннервация.
11. Международная классификация болезней. Приказ МЗ РФ от 27 мая 1997г. №170 – МКБ-10.
12. Медицинская карта стоматологического больного. История болезни в клинике хирургической стоматологии. ПРИКАЗ от 15 декабря 2014 г. N 834н.
13. Диагностика: цели, разделы, составные части и правило. Семиотика.
14. Основные синдромы, встречающиеся у стоматологических больных хирургического профиля.
15. Исследование полости рта. Приказ Министерства здравоохранения и социального развития РФ №1664н от 27 декабря 2011г. «Об утверждении номенклатуры медицинских услуг».
16. Диагностика в клинике хирургической стоматологии. Понятия о болезни, синдроме, нозологической форме заболевания.
17. Методы обследования стоматологических больных. Клинические методы исследования в клинике хирургической стоматологии. Семиология. Роль лучевых методов диагностики.
18. Обследование больных с воспалительными заболеваниями ЧЛО. Симптомы воспаления, их топографо-морфологическое объяснение.
19. Обследование больных с повреждениями ЧЛО.
20. Исследования функции нервов ЧЛО.
21. Обезболивание при операциях в ЧЛО. Виды обезболивания, особенности проведения наркоза в стоматологии.
22. Премедикация в амбулаторных условиях: показания, клинические примеры.
23. Местные анестетики: классификация, механизм действия анестезирующих средств. Показания и противопоказания к использованию вазоконстрикторов.
24. Классификация методов местного обезболивания.
25. Виды неинъекционного обезболивания при операциях в ЧЛО: показания, клинические примеры.
26. Местное инъекционное обезболивание при операциях на верхней челюсти.
27. Проводниковые анестезии при операциях на верхней челюсти: показания; технология применения с учетом топографо-анатомических особенностей иннервации.
28. Проводниковые анестезии при операциях на нижней челюсти: показания; технология применения с учетом топографо-анатомических особенностей иннервации.
29. Инфильтрационная анестезия при операциях в ЧЛО: классификация (виды); технология выполнения.
30. Современные технологии местного обезболивания в стоматологии.
31. Мандибулярные анестезии: показания; технологии применения с учетом топографо-анатомических особенностей иннервации.
32. Торусальная анестезия по Вейсбрему; технология применения с учетом топографо-анатомических особенностей иннервации.
33. Местное обезболивание при воспалительном тризме (блокада-анестезия по Берше, Дубову); технологии применения с учетом топографо-анатомических особенностей иннервации.
34. Центральные анестезии при операциях в ЧЛО. Блокада стволов тройничного нерва.
35. Местное обезболивание у детей. Особенности, профилактика осложнений.
36. Общие осложнения местного обезболивания (обморок, коллапс, шок): причины, алгоритм поведения, профилактика.
37. Общие осложнения местного обезболивания (гипертонические кризы, эпилепсия и др.): причины, алгоритм поведения, профилактика.
38. Токсическая реакция на раствор анестетика. Клиника, допустимые дозы использования анестетика, лечение, профилактика осложнения.
39. Предупреждение общих осложнений местного обезболивания.
40. Местные осложнения местного обезболивания, причины, клиника, лечение и профилактика.
41. Болезни прорезывания зубов (ретенция, дистопия). Осложнения, клиника, диагностика, лечение.
42. Затруднённое прорезывания зубов мудрости. Показания и методы хирургического лечения. Особенности обезболивания.
43. Операция удаления зуба (ОУЗ). Биомеханика, инструментарий.
44. Хирургические методы в комплексном лечении заболеваний пародонта, их характеристика. Показания и противопоказания.
45. Хирургические методы лечения хронических периодонтитов: классификация, показания и характеристика видов операций.
46. Операция удаления зуба (ОУЗ). Протокол операции, заживление послеоперационной раны.
47. Операция удаления зуба (ОУЗ). Осложнения во время удаления, атипичное удаление корней.
48. Осложнения ОУЗ. Классификация, причины, профилактика, клиника, диагностика, лечение.
49. Операция удаления зуба (ОУЗ). Факторы, определяющие выбор методики удаления зуба.
50. Осложнения, возникающие в ходе ОУЗ. Причины, клиника, методы устранения.
51. Короткая уздечка языка. Клиника и способы устранения.

52. Ранние послеоперационные осложнения ОУЗ (кровотечение, альвеолярная боль, альвеолит). Причины, клиника, лечение.
53. Периодонтиты. Этиопатогенез, клиника, дифференциальная диагностика, хирургические методы лечения.
54. Операция удаления зуба (ОУЗ) у детей.
55. Операция удаления зуба (ОУЗ) на верхней челюсти. Биомеханика, инструментарий.
56. Операция удаления зуба (ОУЗ) на нижней челюсти. Биомеханика, инструментарий.
57. Одонтогенный периостит, клиника, дифференциальная диагностика, протокол лечения.
58. Операция резекции верхушки корня. Показания, протокол, возможные осложнения.
59. Гемисекция. Показания, протокол, возможные осложнения.
60. Операция ампутации корня. Показания, протокол, возможные осложнения.

2 курс 3 семестр

1. Порядок оказания помощи больным. Нормативная база хирургической стоматологии.
2. Хирургические методы в комплексном лечении заболеваний пародонта, их характеристика. Показания и противопоказания.
3. Воспалительные заболевания ЧЛО. Классификация, этиология, патогенез, принципы лечения.
4. Осложнения воспалительных заболеваний. Пути распространения и генерализации острой одонтогенной инфекции, прогнозирование, профилактика, алгоритм лечения.
5. Классификация, этиология, патогенез, клиника и дифференциальная диагностика воспалительных заболеваний челюстей.
6. Периоститы челюстей. Классификация, клиника, дифференциальная диагностика, протоколы лечения.
7. Острый остеомиелит челюстей, этиопатогенез, клинико-морфологическая и лабораторная характеристика. Стандарт диагностики и протоколы лечения.
8. Хронический остеомиелит, классификация (виды и формы течения). Дифференциальная диагностика, осложнения, виды и сроки оперативного вмешательства.
9. Абсцессы и флегмоны ЧЛО: общая характеристика, классификация, этиология, патогенез, клиника, диагностика, принципы лечения.
10. Абсцессы и флегмоны височной области. Топографическая анатомия, этиология, клиника, дифференциальная диагностика, протоколы вскрытия гнойных очагов.
11. Парамаксиллярные абсцессы и флегмоны. Топографическая анатомия, этиология, клиника, дифференциальная диагностика, протоколы вскрытия гнойных очагов.
12. Парамандибулярные абсцессы и флегмоны. Топографическая анатомия, этиология, клиника, дифференциальная диагностика, протоколы вскрытия гнойных очагов.
13. Абсцессы и флегмоны скуловой, щёчной областей и области губ. Топографическая анатомия, этиология, клиника, дифференциальная диагностика, протоколы вскрытия гнойных очагов.
14. Абсцессы и флегмоны окологлоточного пространства, языка, над- и подподъязычной областей. Топографическая анатомия, этиология, клиника, дифференциальная диагностика, протоколы вскрытия гнойных очагов.
15. Разлитые флегмоны лица, ЧЛО и шеи. Флегмона дна полости рта. Пути распространения одонтогенной инфекции. Топическая диагностика. Лечение с учётом прогноза заболевания.
16. Правила вскрытия флегмон и абсцессов в ЧЛО и на шее. Уход за гнойной послеоперационной раной, раневой диализ.
17. Одонтогенный медиастинит. Пути распространения инфекции. Клиника, стандарт диагностики, принципы лечения.
18. Воспалительные заболевания верхнечелюстных пазух. Классификация, этиопатогенез, клиника, дифференциальная диагностика, принципы лечения.
19. Внутричерепные осложнения гнойных процессов ЧЛО. Пути распространения инфекции. Клиника, диагностика, принципы лечения.
20. Одонтогенный сепсис. Причины, клиника, диагностика, основные принципы лечения. Задачи и принципы интенсивной терапии при тяжёлом течении гнойных процессов ЧЛО.
21. Воспалительные процессы лимфатических сосудов и узлов ЧЛО и шеи. Лимфадениты: этиопатогенез, классификация, клиника, диагностика и лечение.
22. Фурункул и карбункул лица. Этиопатогенез, стадии развития, клиника, дифференциальная диагностика, лечение. Осложнения.
23. Этиология, патогенез одонтогенного синусита. Клиника, дифференциальная диагностика и лечение.
24. Перфоративный гайморит, причина, клиника, диагностика. Способы закрытия ороантральных сообщений.
25. Болезни прорезывания зубов (ретенция, дистопия). Осложнения, клиника, диагностика, лечение.
26. Затруднённое прорезывания зубов мудрости. Показания и методы хирургического лечения. Особенности обезболивания.
27. Специфические воспалительные процессы, проявления в ЧЛО (туберкулёз, актиномикоз, сифилис, ВИЧ). Принципы дифференциальной диагностики. Роль стоматолога при выявлении этих заболеваний.

2 курс 4 семестр

1. Анатомо-функциональная характеристика слюнных желёз и классификация заболеваний. Роль слюны в жизнедеятельности организма.
2. Острые воспалительные заболевания слюнных желёз, этиопатогенез, клиника, диагностика и лечение.
3. Хронические воспалительные заболевания слюнных желёз, причины, клиника, дифференциальная диагностика и лечение.
4. Слюнно-каменная болезнь. Характеристика причин, клиники и лечения в зависимости от локализации конкремента.
5. Сиалозы – реактивно-дистрофические процессы слюнных желез. Характеристика болезни и синдрома. Роль стоматолога в реабилитации больных с сиалозами.
6. Анкилоз височно-нижнечелюстного сустава. Виды анкилоза. Этиология. Клиника, диагностика, дифференциальная диагностика. Лечение (консервативное, хирургическое).
7. Остеобластокластома. Клиника. Диагностика, дифференциальная диагностика, лечение.
8. Болезни ВНЧС (височно-нижнечелюстного сустава), классификация. Причины, клиника, диагностика, лечение.
9. Клинические признаки доброкачественных опухолей слюнных желез (аденома, плеоморфная аденома, мукоэпителиома и др.). Лечение доброкачественных опухолей слюнных желез.
10. Цели и задачи восстановительной хирургии лица. Планирование восстановительного лечения. Простые способы пластики. Пластика местными тканями.
11. Амелобластома. Этиология, клиника. Дифференциальная диагностика. Хирургическое лечение. Виды замещения дефектов челюсти. Амелобластическая фиброма (мягкая одонтома). Клиника, лечение, прогноз.
12. Ядра лицевого нерва.
13. Синдромология поражения ствола лицевого нерва в канале лицевого нерва выше стременного нерва.
14. Ядра тройничного нерва.
15. Двигательные расстройства при поражении системы тройничного нерва.
16. Периферические чувствительные расстройства при поражении тройничного нерва.
17. Расстройства чувствительности в системе тройничного нерва стволового происхождения.
18. Чувствительные расстройства в системе тройничного нерва полушарного происхождения
19. Ветви тройничного нерва.
20. 1я ветвь тройничного нерва, области иннервации и симптомы поражения.
21. 2я ветвь тройничного нерва, области иннервации и симптомы поражения.
22. Функция тройничного нерва.
23. Этиологические факторы тройничной невралгии.
24. Особенности одонтогенных воспалительных процессов у детей
25. Методы местного обезболивания в детской стоматологии: аппликационный, инъекционный (инфильтрационный и проводниковая анестезия), безыгольный (струйный).
26. Особенности динамики развития одонтогенных воспалительных заболеваний у детей. Прогноз лечения.
27. Этиология, патогенез, клиника, дифференциальная диагностика, лечение флегмоны подглазничной области у детей.
28. Этиология, патогенез, клиника, дифференциальная диагностика, лечение флегмоны щёчной области у детей.
29. Этиология, патогенез, клиника, дифференциальная диагностика, лечение флегмоны височной области у детей.
30. Этиология, патогенез, клиника, дифференциальная диагностика, лечение флегмоны подвисочной и крыло-нёбной ямок у детей.
31. Этиология, патогенез, клиника, дифференциальная диагностика, лечение флегмоны поднижнечелюстной области у детей.
32. Этиология, патогенез, клиника, дифференциальная диагностика, лечение флегмоны подподбородочной области у детей.
33. Этиология, патогенез, клиника, дифференциальная диагностика, лечение флегмоны подъязычной области у детей.
34. Этиология, патогенез, клиника, дифференциальная диагностика, лечение флегмоны крыло-челюстного пространства у детей.

35. Этиология, патогенез, клиника, дифференциальная диагностика, лечение флегмоны окологлоточного пространства у детей.
36. Этиология, патогенез, клиника, дифференциальная диагностика, лечение флегмоны дна полости рта у детей.

Критерии оценки:

Оценки «отлично» заслуживает обучающийся, обнаруживший всестороннее, систематическое и глубокое знание учебно-программного материала, умение свободно выполнять задания, предусмотренные программой, усвоивший основную и знакомый с дополнительной литературой, рекомендованной программой. Как правило, оценка «отлично» выставляется обучающимся, усвоившим взаимосвязь основных понятий дисциплины в их значении для приобретаемой профессии, проявившим творческие способности в понимании, изложении и использовании учебно-программного материала.

Оценки «хорошо» заслуживает обучающийся, обнаруживший полное знание учебно-программного материала, успешно выполняющий предусмотренные в программе задания, усвоивший основную литературу, рекомендованную в программе. Как правило, оценка «хорошо» выставляется обучающимся, показавшим систематический характер знаний по дисциплине и способным к их самостоятельному пополнению и обновлению в ходе дальнейшей учебной работы и профессиональной деятельности.

Оценки «удовлетворительно» заслуживает обучающийся, обнаруживший знания основного учебно-программного материала в объеме, необходимом для дальнейшей учебы и предстоящей работы по специальности, справляющийся с выполнением заданий, предусмотренных программой, знакомый с основной литературой, рекомендованной программой. Как правило, оценка «удовлетворительно» выставляется обучающимся, допустившим погрешности в ответе на экзамене и при выполнении экзаменационных заданий, но обладающим необходимыми знаниями для их устранения под руководством преподавателя.

Оценка «неудовлетворительно» выставляется обучающемуся, обнаружившему пробелы в знаниях основного учебно-программного материала, допустившему принципиальные ошибки в выполнении предусмотренных программой заданий. Как правило, оценка «неудовлетворительно» ставится обучающимся, которые не могут продолжить обучение в образовательной организации высшего образования и приступить к изучению последующих дисциплин.

3.2. Примерные тестовые задания, критерии оценки (УК-1, ПК-1, ПК-2, ПК-5, ПК-6, ПК-7, ПК-9, ПК-10)

1 уровень

- 1) (УК-1, ПК-1, ПК-10) Стволовая анестезия нижнечелюстного нерва проводится у:
 - а) сонного отверстия
 - б) овального отверстия
 - в) круглого отверстия
 - г) остистого отверстия
- 2). (ПК-5, ПК-6, ПК-7) Коллапс это:
 - а) аллергическая реакция на антиген
 - б) потеря сознания с отсутствием мышечного тонуса
 - в) проявление сосудистой недостаточности с сохранением сознания
- 3) (УК-1, ПК-2, ПК-9, ПК-10) Ориентиром для проведения стволовой анестезии 2-й и 3-й ветвей тройничного нерва служит:
 - а) подвисочный гребень;
 - б) передний край жевательной мышцы;
 - в) наружная пластинка крыловидного отростка клиновидной кости.
- 4) (ПК-6, ПК-7, ПК-9, ПК-10) Для неингаляционного наркоза применяется:
 - а) эфир;
 - б) фторотан;
 - в) сомбревин;
 - г) закись азота
- 5) (УК-1, ПК-1, ПК-2, ПК-5) При стоматоскопии используется
 - а) метиленовая синь;
 - б) раствор Люголя;
 - в) бриллиантовая зелень;
 - г) раствор йода.
- 6) (ПК-5, ПК-6, ПК-7, ПК-9) К осложнению, возникающему во время ОУЗ относится:
 - а) паротит
 - б) невралгия тройничного нерва;
 - в) перфорация дна верхнечелюстной пазухи;
 - г) артрит ВНЧС.
- 7) (УК-1, ПК-1, ПК-10) К общесоматическим осложнениям во время ОУЗ относят:
 - а) анурез;
 - б) синусит;

- в) остеомиелит;
г) гипертонический криз.
- 8)(ОК-1, ОК-5, ОК-7, ОПК-4) Возможным осложнением во время удаления 3-го моляра нижней челюсти является:
- а) периостит;
б) альвеолит;
в) контрактура;
г) перелом нижней челюсти.
- 9) (УК-1, ПК-9, ПК-10) Для нормального прорезывания нижнего зуба мудрости необходимо, чтобы расстояние от заднего края второго нижнего моляра до переднего края ветви нижней челюсти должно быть не менее:
- а) 10мм;
б) 15мм;
в) 20мм;
г) 25мм.
- 10)(ПК-5, ПК-6, ПК-7) Непосредственным осложнением во время удаления третьего нижнего моляра является
- а) кровотечение
б) тризм
в) парез лицевого нерва
г) остеомиелит нижней челюсти
- 11)(УК-1, ПК-7, ПК-9, ПК-10) Первый этап плана лечения пародонтита:
- а) медикаментозное противовоспалительное лечение
б) ортодонтическое лечение
в) ортопедическое лечение
г) профессиональная гигиена полости рта
д) хирургическое лечение
- 12) (ПК-5, ПК-6, ПК-10) Критерий выбора метода хирургического лечения пародонтита:
- а) длительность заболевания
б) кровоточивость десны при чистке зубов
в) глубина пародонтального кармана
г) степень подвижности зубов
- 13) (ПК-2, ПК-5, ПК-6) Удаление поддесневого зубного камня проводят:
- а) до кюретажа пародонтальных карманов
б) в процессе кюретажа
в) непосредственно после кюретажа
г) спустя 7 дней после кюретажа
д) не проводят
- 14)(УК-1, ПК-1, ПК-5, ПК-7) Кюретаж пародонтального кармана обеспечивает удаление:
- а) наддесневого и поддесневого зубного камня
б) поддесневого зубного камня и грануляций
в) поддесневого зубного камня, грануляций и десневого эпителия
г) наддесневого зубного камня и десневого эпителия
- 15) (ПК-6, ПК-7, ПК-9, ПК-10) Пародонтальную повязку применяют для:
- а) шинирования зубов перед операцией
б) шинирования зубов после операции
в) защиты кровяного сгустка от внешних воздействий после кюретажа
г) заполнения кармана во время гингивэктомии
- 16) (ПК-5, ПК-6, ПК-10) Метод хирургического лечения пародонтита при глубине пародонтального кармана до 4 мм:
- а) кюретаж карманов или операция «открытый кюретаж»
б) операция «открытый кюретаж»
в) лоскутная операция
г) гингивотомия
д) гингивоэктомия
- 17)(ПК-7, ПК-9, ПК-10) Метод хирургического лечения пародонтита при глубине пародонтального кармана до 5 мм:
- а) кюретаж карманов
б) операция «открытый кюретаж»
в) лоскутная операция
г) гингивоэктомия
- 18)(УК-1, ПК-1, ПК-2) Метод хирургического лечения пародонтита при глубине пародонтального карман более 5 мм:
- а) кюретаж карманов
б) операция «открытый кюретаж»

- в) лоскутная операция
г) гингивэктомия
- 19) (ПК-5, ПК-6, ПК-7) Метронидазол является средством этиотропного лечения:
а) пародонтита
б) гипертрофического гингивита
в) катарального гингивита
г) язвенно-некротического гингивита
д) фиброматоза
- 20) (УК-1, ПК-1, ПК-10) Главная цель пародонтальной хирургии:
а) устранение пародонтальных карманов как очагов инфекции
б) устранение гиперплазии десневого края для уменьшения зон ретенции зубной бляшки
в) восстановление функциональной морфологии краевого пародонта
г) уменьшение напряжения тканей пародонта путем реконструкции уздечек и преддверия полости рта
д) все выше перечисленное

Ответы: 1-б; 2-в; 3-в; 4-в; 5-а; 6-в; 7-г; 8-г; 9-в; 10-а; 11-г; 12-в; 13-в; 14-б; 15-а,б; 16-а; 17- б; 18-3; 19-г; 20-д.

2 уровень

1. (ПК-7, ПК-9, ПК-10)

Установите соответствие манипуляции и вида лечения.

Вскрытие пародонтального абсцесса	Этиотропная пародонтальная хирургия
Вестибулопластика	Симптоматическая пародонтальная

2. (УК-1, ПК-1, ПК-2)

Установите соответствие манипуляции и операции

Кюретаж	Гингивальная операция
Френулопластика	Мукогингивальная операция
Гингивэктомия	Остеомукогингивальная операция
Гингивотомия	
Лоскутная операция	
Вестибулопластика	

3. (УК-1, ПК-5, ПК-9, ПК-10) Установите соответствие метода и вида операции

Открытый кюретаж	Резективный метод хирургического вмешательства
Закрытый кюретаж	Репаративный метод
Гингивэктомия	Регенеративный метод
Лоскутная операция без применения мембраны	
Лоскутная операция с применением	

4) (ПК-5, ПК-6, ПК-7) Установите соответствие

Пародонтальный карман до 4 мм	Гингивотомия
Пародонтальные карманы 4-5 мм в области нескольких зубов	Лоскутная операция
Пародонтальные карманы 6-8 мм в области нескольких зубов	Гингивэктомия
Пародонтальный карман 6-8 мм в области одного зуба	Открытый кюретаж
	Закрытый кюретаж

5) (ПК-6, ПК-7, ПК-9)

Установите соответствие между материалом и его составом

Бычий костный материал	«Гапкол»
Гидроксиапатит со вспененным коллагеном 1:3	«Bio-oss»
Гидроксиапатит, коллаген, антибиотик	«Коллапан»
Биосталл М-31, альгинат натрия, диоксидин	«Стимулосс»
Гидроксиапатит + коллаген	«Остеосит»

6) (УК-1, ПК-1, ПК-2, ПК-5)

Установите соответствие между методом дополнительного исследования и сроками

Контрольная рентгенография	Через каждые 2-3 месяца после комплексного
----------------------------	--

	лечения БПП
Оценка клинического состояния пародонта	Через каждые 6-12 мес.
Зондирование карманов	Через 12-24 мес
Бактериологическое исследование	Через каждый месяц

Ответы: 1) 1-б;2-а. 2) 1-а, 2-в, 3-а,4-с,5-в,6-а 3) 1-в, 2-в, 3-а, 4-в ,5-с; 4) 1- е,2-д, 3-с,4-в. 5) 1-в,2-д,3-с,4-е,5-а 6) 1-а, 2-в, 3-с, 4-вд

3 уровень

Задача 1(УК-1, ПК-1, ПК-2)

Пациент М., 27 лет, обратился в стоматологическую поликлинику с жалобами на тупые боли, ноющего характера в области нижней челюсти слева, наличие припухлости левой половины лица в области угла нижней челюсти. Боли усиливаются при глотании и открывании рта.

Со слов пациента первые симптомы появились 2 дня назад, с момента, когда появились боли в области нижней челюсти слева. Отмечает повышение температуры тела в вечернее время суток до 37,5 °С.

Локальный статус: конфигурация лица изменена за счёт коллатерального отека мягких тканей в области нижней челюсти слева. Кожные покровы физиологической окраски. Кожа свободно собирается в складку. Поднижнечелюстные лимфатические узлы справа увеличены (0,3 × 0,4 см), болезненны при пальпации, мягкие, эластичной консистенции, подвижны, с кожей и подлежащими тканями не спаяны. Открывание полости рта в пределах физиологической возможности, при этом отмечается болезненность.

При осмотре полости рта: зуб 4.8 в стадии прорезывания - визуализируются два медиальных бугра, дистальные покрыты капюшоном слизистой оболочки, которая гиперемирована, отечна, болезненна при пальпации. При надавливании на капюшон слизистой оболочки, покрывающей дистальные бугры зуба 4.8, из-под него выделяется прозрачное отделяемое.

Вопросы:

- На основании данных анамнеза и клинического осмотра поставьте диагноз?
 - Ретенция зуба 4.8.
 - Острый катаральный перикоронит от зуба 4.8.
 - Дистоция зуба 4.8.
 - Острый гнойный перикоронит от зуба 4.8.
- Проведение какого дополнительного метода исследования *наиболее* информативно в данной клинической ситуации?
 - Интраоральная радиовизиография.
 - Ортопантомограмма.
 - Конусно-лучевая компьютерная томография.
- Установите правильную последовательность дальнейшей тактики комплексного лечения данного пациента?

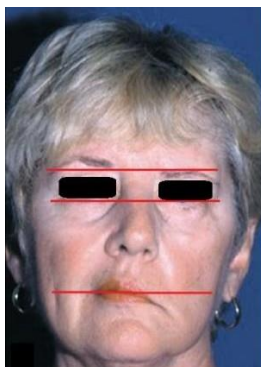Перикоронарэктомия в области зуба 4.8.
Противовоспалительная терапия.
Перевязки с применением антибактериальных мазей.
Местная антисептическая обработка.
Назначение курса физиотерапевтического лечения.

Задача 2 (ПК-5, ПК-6, ПК-7)

Пациентка З., 54 года, обратилась к стоматологу-хирургу с целью санации полости рта перед проведением ортопедического лечения.

Наличие аллергических реакций на местные анестетики, заболевания ЦНС отрицает.

Перед удалением зуба 3.6 была выполнена мандибулярная анестезия. Через несколько минут развились симптомы, характеризующиеся следующими клиническими признаками: невозможность закрыть глаз, отвисание верхней губы, опущение угла рта, перекашивание лица пациентки в состоянии покоя в здоровую сторону.



Вопросы:

1. Укажите местное осложнение проводниковой анестезии, возникшее в данной клинической ситуации?
 - А) Парез мимических мышц.
 - Б) Постинъекционный некроз.
 - В) Блокада лицевого нерва.
 - Г) Невралгия ветви тройничного нерва.
2. Укажите тактику врача-стоматолога в отношении возникших симптомов?
 - А) Назначение нестероидных противовоспалительных средств, динамическое наблюдение.
 - Б) Назначение курса физиотерапевтических процедур .
 - В) Консультация невролога, офтальмолога.
 - Г) Применение холодных компрессов.
3. Установите соответствие анатомических ориентиров расположения нижнечелюстного канала по отношению к внутренней поверхности ветви челюсти:
 - 15 мм= от переднего края поверхности ветви челюсти
 - 13мм = от заднего края поверхности ветви челюсти
 - 22 мм= от вырезки нижней челюсти
 - 27 мм= от основания нижней челюсти

Задача 3. (УК-1, ПК-9, ПК-10)

На приём к стоматологу-хирургу обратился пациент М., 33 года, с жалобами на боли в области лунки зуба 4.6, который, со слов пациента, был удалён 3 дня назад. Боли иррадиируют в висок, глаз, ухо. Пациент отмечает неприятный запах изо рта. В последние два дня констатирует повышение температуры до 37,6 °С.

Локальный статус: конфигурация лица не изменена, кожные покровы физиологической окраски, в поднижнечелюстной области слева пальпируется лимфатический узел (0,5 × 1 см), слегка болезненный, эластичной консистенции, подвижный, с кожей и подлежащими тканями не спаянный.

При осмотре полости рта: слизистая оболочка альвеолярного отростка в области лунки зуба 4.6 гиперемирована, отёчна. Пальпация переходной складки в области лунки зуба 4.6 болезненна. Сгусток в лунке отсутствует, её дно, края и межкорневая перегородка покрыты сероватым фибринозным налётом. Ощущается неприятный запах изо рта пациента.

На интраоральной радиовизиограмме в лунке удалённого зуба наблюдаются мелкие инородных тела.

Вопросы:

1. Основываясь на данных анамнеза, клинического осмотра, а так же дополнительных методов исследования укажите, какое местное осложнение возникло после удаления зуба 4.6?
 - А) Луночковая послеоперационная боль.
 - Б) Альвеолит (воспаление стенок лунки удалённого зуба).
 - В) Луночковая послеоперационная боль, обусловленная острыми костными краями стенки лунки удалённого зуба 4.6.
2. Назовите возможные причины возникшего осложнения:
 - А) Несоблюдение назначений врача.
 - Б) Отсутствие кровяного сгустка в лунке удалённого зуба.
 - В) Некачественно проведённый кюретаж лунки после удаления зуба.
 - Г) Нарушение правил асептики и антисептики во время выполнения операции удаления зуба.
 - Д) Всё перечисленное верно.
3. Установите последовательность дальнейшей тактики врача-стоматолога-хирурга по устранению имеющихся симптомов?
 - Местное обезболивание.
 - Промывание лунки удалённого зуба тёплым 0,05% водным раствором хлоргексидина биглюконата.
 - Удаление остатков распавшегося сгустка крови и пищи.
 - Ревизия содержимого лунки удалённого зуба кюретажной ложкой Фолькмана.
 - Повторное промывание лунки удалённого зуба тёплым 0,05% водным раствором хлоргексидина биглюконата.
 - Введение в лунку антисептического компресса «Alvogyl».
 - Назначение противовоспалительной терапии.
 - Назначение рекомендаций.

Задача 4 (ПК-2, ПК-5, ПК-10)

Пациент Б., 31 год, обратился к стоматологу-хирургу с жалобами на боли, наличие припухлости в области нижней челюсти справа, затруднённый приём пищи, ограничение открывания рта.

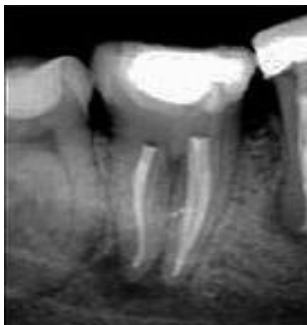Считает себя больным в течение 9 месяцев, самочувствие ухудшилось около трёх дней назад, когда появились боли в области зуба 4.7. Затем повысилась температура тела до 38,0 °С, появились боли в области нижней челюсти справа. За медицинской помощью не обращался.

Локальный статус: конфигурация лица изменена за счёт отека правой околоушно-жевательной и поднижнечелюстной областей. Кожные покровы физиологической окраски. Поднижнечелюстные

лимфатические узлы увеличены ($1,2 \times 0,8$ см), болезненны при пальпации, мягкие, эластичной консистенции, подвижны, с кожей и подлежащими тканями не спаяны. Открывание рта пациентом ограничено (2 см).

При осмотре полости рта определяется отёк, инфильтрация, гиперемия слизистой оболочки, выбухание переходной складки в проекции зубов 4.7, 4.6, 4.5. Зуб 4.7 патологически подвижен (II степень), его перкуссия болезненна.

На интраоральной радиовизиограмме корневые каналы зуба 4.7 obturated однородно, на всем протяжении до физиологических верхушек, визуализируется участок разрежения костной ткани с чёткими контурами, локализирующийся в периапикальной области.



Вопросы:

1. На основании данных анамнеза, клинического осмотра и дополнительных методов исследования, поставьте диагноз?
 - А) Хронический апикальный периодонтит зуба 4.7.
 - Б) Острый гнойный периостит нижней челюсти справа.
 - В) Острый остеомиелит нижней челюсти справа.
 - Г) Флегмона поднижнечелюстного пространства.
2. Укажите группу зубов нижней челюсти, являющихся наиболее частой причиной возникновения данного состояния?
 - А) Резцы.
 - Б) Клыки.
 - В) Премоляры.
 - Г) Моляры.
3. Установите правильную последовательность дальнейшей тактики комплексной реабилитации данного пациента?
 - Вскрытие гнойного поднадкостничного очага и создание оттока экссудата.
 - Удаление причинного зуба.
 - Антибактериальная и противовоспалительная терапия.
 - Перевязки с применением антибактериальных мазей.
 - Местная антисептическая обработка.
 - Назначение курса физиотерапевтического лечения.

Задача 5 (УК-1, ПК-5, ПК-9, ПК-10)

На приём к стоматологу-хирургу обратилась пациентка И., 37 лет, с жалобами на постоянные боли в области зуба 4.7.

Локальный статус: конфигурация лица не изменена, кожные покровы физиологической окраски, в поднижнечелюстной области определяется увеличенный лимфатический узел ($0,7 \times 0,8$ см), слегка болезненный, мягкий, эластичной консистенции, подвижный, с кожей и подлежащими тканями не спаянный.

При осмотре полости рта: слизистая оболочка альвеолярного отростка в области зуба 4.7 физиологической окраски. Коронка зуба 4.7 разрушена на 2/3.

Врач, после проведения анестезии, выполнил отслоение круговой связки от шейки зуба, а затем, при помощи клювовидных щипцов с несходящими щёчками и шипами, удалил зуб 4.7.

Однако в процессе выполнения операции произошло осложнение, при котором пациентка предъявляла жалобы на боли в области височно-нижнечелюстных суставов и невозможность закрыть рот.

Объективно: рот открыт, подбородок выдвинут кпереди, передние зубы не смыкаются, щёки уплощены и напряжены, возможность боковых движений нижней челюсти отсутствует. При пальпации кпереди от козелка уха ощущается западение, а под скуловой дугой, в переднем отделе, отмечается небольшое выбухание — смещённая головка мышечкового отростка.

Вопросы:

1. Укажите, какое местное осложнение возникло в процессе удаления зуба 4.7?
 - А) Односторонний перелом нижней челюсти.
 - Б) Двусторонний перелом нижней челюсти.
 - В) Передний двусторонний вывих нижней челюсти.
 - Г) Отлом альвеолярной части нижней челюсти.
2. Назовите возможные причины возникшего осложнения:
 - А) Чрезмерное усилие врача и давление инструментом в процессе операции удаления зуба.
 - Б) Широкое открывание рта пациентом.
 - В) Отсутствие фиксации нижней челюсти левой рукой хирурга в момент выполнения операции удаления зуба 4.7
 - Г) Остеоартроз височно-нижнечелюстного сустава.
3. Установите последовательность этапов операции удаления зуба:

Местное обезболивание.
 Синдесмотомия.
 Наложение щипцов.
 Продвижение щёчек щипцов под десну.
 Смыкание (фиксация) щипцов.
 Вывихивание зуба (люксация/ротация).
 Выведения зуба из лунки и полости рта (тракция).
 Назначение рекомендаций.

Ответы: Задача 1: 1-Б; 2-Б
 Задача 2: 1-А,В; 2-А,Б
 Задача 3: 1-Б; 2-Д
 Задача 4: 1-Б; 2-Г
 Задача 5: 1-В; 2-АБВ

Критерии и оценки:

«зачтено» - не менее 71% правильных ответов;
 «не зачтено» - 70% и менее правильных ответов.

3.3. Примерный перечень практических навыков, критерии оценки (УК-1, ПК-1, ПК-2, ПК-5, ПК-6, ПК-7, ПК-9, ПК-10)

1. Обследование больного и оформление документации
2. Проведение инфильтрационной анестезии на верхней челюсти
3. Проведение инфильтрационной анестезии на нижней челюсти
4. Проведение проводниковой анестезии на верхней челюсти
5. Проведение проводниковой анестезии на нижней челюсти
6. Оказание неотложной медицинской помощи при осложнениях местной анестезии в челюстно-лицевой области
7. Операция удаления зуба на верхней челюсти, особенности удаления у детей
8. Операция удаления зуба на нижней челюсти, особенности удаления у детей
9. Удаление корней зубов;
10. Остановка луночкового кровотечения после операции удаления зуба
11. Лечение альвеолита и остеомиелита лунки;
12. Удаление экзостозов и острых краев альвеол;
13. Иссечение «капюшона» слизистой оболочки при перикороните;
14. Присутствие на операции удаления ретенированных, дистопированных зубов;
15. Проведение периостомии
16. Присутствие на операции цистотомия, цистэктомия
17. Присутствие на операции вестибулопластики
18. Присутствие на операции резекции верхушки корня
19. Присутствие на операции устранения ороантрального соустья;
20. Присутствие на операции первичной хирургической обработки ран челюстно-лицевой области;
21. Участие в направлении пациента на госпитализацию по неотложным и плановым показаниям;
22. Временное и постоянное шинирование зубов и челюстей
23. Навыки чтения рентгенограмм, данных лабораторных и специальных методов исследования. Использование их при планировании хирургического лечения
24. Участие в реабилитационных мероприятиях после выписки пациента из стационара;
25. Участие в заборе материала для цитологического исследования при подозрении на онкологические заболевания.

Критерии оценки

- **отлично** – обучающийся обладает системными теоретическими знаниями (знает методику выполнения практических навыков, показания и противопоказания, возможные осложнения, нормативы и проч.), без ошибок самостоятельно демонстрирует выполнение практических умений,
- **хорошо** — обучающийся обладает теоретическими знаниями (знает методику выполнения практических навыков, показания и противопоказания, возможные осложнения, нормативы и проч.), самостоятельно демонстрирует выполнение практических умений, допуская некоторые неточности (малозначительные ошибки), которые самостоятельно обнаруживает и быстро исправляет,
- **удовлетворительно** — обучающийся обладает удовлетворительными теоретическими знаниями (знает основные положения методики выполнения практических навыков, показания и противопоказания, возможные осложнения, нормативы и проч.), демонстрирует выполнение практических умений, допуская некоторые ошибки, которые может исправить при коррекции их преподавателем,
- **неудовлетворительно** — обучающийся не обладает достаточным уровнем теоретических знаний (не знает методики выполнения практических навыков, показаний и противопоказаний, возможных осложнений, нормативы и проч.) и/или не может самостоятельно продемонстрировать практические умения или выполняет их, допуская грубые ошибки.

3.4. Работа с презентациями, критерии оценки (УК-1, ПК-1, ПК-2, ПК-5, ПК-6, ПК-7, ПК-9, ПК-10)

Примерные темы подготовки рефератов по дисциплине:

1. Асептика и антисептика в практике хирургической стоматологии. Понятие перекрестной инфекции.
2. Понятие об одонтогенной инфекции. Современные подходы к лечению и профилактике возникновения.
3. Операция удаления зуба. Современные представления заживления лунки удаленного зуба.
4. Ошибки и осложнения при операции удаления зуба.
5. Зубосохраняющие операции при лечении одонтогенной инфекции. Целесообразность применения.
6. Применение костнопластических материалов после операции удаления зуба. Прогнозируемые результаты.
7. Перфоративный верхнечелюстной синусит. Современные представления оказания стоматологической помощи. Методика миниинвазивного вмешательства в область верхнечелюстного синуса.
8. Остеомиелиты челюстей. Общая характеристика.
9. Современные методы удаления секвестров челюстей.
10. Премедикация в практике хирургической стоматологии.
11. Хирургические методы закрытия рецессий десны. Лоскутные операции. Современные представления.
12. Специфические воспалительные процессы ЧЛЮ.

Критерии оценки:

«зачтено» – обоснована актуальность проблемы и темы, содержание соответствует теме и плану презентации полно и глубоко раскрыты основные понятия проблемы, обнаружено достаточное владение терминологией, продемонстрировано умение работать с литературой, систематизировать и структурировать материал, умение обобщать, сопоставлять различные точки зрения по рассматриваемому вопросу, аргументировать основные положения и выводы, к анализу привлечены новейшие работы по проблеме (журнальные публикации, материалы сборников научных трудов и т.д.), полностью соблюдены требования к оформлению презентации, грамотность и культура изложения материала на высоком уровне.

«не зачтено» – не обоснована или слабо обоснована актуальность проблемы и темы, содержание не соответствует теме и плану презентации, обнаружено недостаточное владение терминологией и понятийным аппаратом проблемы, не продемонстрировано умение работать с литературой, систематизировать и структурировать материал, умение обобщать, сопоставлять различные точки зрения по рассматриваемому вопросу, аргументировать основные положения и выводы, использован очень ограниченный круг литературных источников по проблеме, не соблюдены требования к оформлению презентации, отсутствует грамотность и культура.

3.4. Примерные ситуационные задачи, критерии оценки. (УК-1, ПК-1, ПК-2, ПК-5, ПК-6, ПК-7, ПК-9, ПК-10)

Задача 1(УК-1, ПК-1, ПК-7)

При проверке санитарно-эпидемиологического режима в хирургическом стоматологическом кабинете выявлено использование хирургического инструментария. При проверке качества его обработки была констатирована положительная проба на скрытую кровь (реакция Грегерсена).

Контрольные вопросы:

7. Какие вы знаете пробы контроля качества предстерилизационной обработки стоматологического инструментария
8. Каков алгоритм действий в данной ситуации.

Задача 2 (ПК-5, ПК-6, ПК-10)

На прием к стоматологу-хирургу обратился пациент Ж., 28 лет, с жалобами на боли в области лунки зуба 2.5, который, со слов пациента, был удален сутки назад. Удаление было травматичным. Объективно: конфигурация лица не изменена, кожные покровы физиологической окраски, в поднижнечелюстной области слева пальпируется лимфатический узел (0,3 × 0,2 см), слегка болезненный, эластичной консистенции, подвижный, с кожей и подлежащими тканями не спаянный. При осмотре полости рта: слизистая оболочка альвеолярного отростка в области лунки зуба 2.5 гиперемирована, отечна. Кровяной сгусток в лунке отсутствует, ее дно покрыто сероватым налетом. По данным лучевых методов исследования (прицельный снимок) в области лунки частей корня зуба 2.5 и костных осколков не обнаружено.

Контрольные вопросы:

Поясните алгоритм действий врача в данной ситуации.

Задача 3 (ПК-2, ПК-7, ПК-10)

Пациент Б. 36 лет поступил в клинику с жалобами на наличие свищевого хода в области 1.1 зуба.

Развитие настоящего заболевания: со слов больного, зуб ранее неоднократно лечен. Неделю назад больной обнаружил «прыщик» на десне в области 1.1 зуба. Зуб пациента не беспокоит.

Перенесенные и сопутствующие заболевания: со слов пациента, считает себя практически здоровым. Сифилис, ВИЧ, гепатиты отрицает.

Общее состояние удовлетворительное. Температура тела 36,7 °С. Сознание ясное в пространстве и времени ориентирован. Кожные покровы чистые, нормальной влажности и окраски. Подкожно-жировая клетчатка развита умеренно.

Дыхание через нос свободное. В лёгких дыхание везикулярное, хрипов нет, проводится во все отделы лёгких. Перкуторный звук лёгочный. ЧДД – 20 в минуту.

Тоны сердца ясные, ритм правильный. АД – 120/80 мм рт. ст. Пульс – 74 в минуту.

Живот мягкий, безболезненный при пальпации во всех отделах, симметрично участвует в акте дыхания. Печень по краю реберной дуги. Почки, селезенка не пальпируются. Симптом поколачивания отрицательный с обеих сторон. Дизурии нет. Стул регулярный, оформленный.

Местный статус: конфигурация лица не изменена, кожные покровы нормальной окраски, без патологических изменений. Регионарные лимфатические узлы эластической консистенции, подвижные, не спаянные с окружающими мягкими тканями, диаметром 1,0 см, при пальпации безболезненные.

В полости рта 1.1 на контактных поверхностях и небной поверхности композитные пломбы. Слизистая оболочка преддверия полости рта нормальной окраски, умеренно увлажнена. В проекции средней трети корня зуба 1.1 визуализируется свищевой ход в виде точечного отверстия с выбухающими грануляциями.

Зубная формула:

		0					П	П					0		
18	17	16	15	14	13	12	11	21	22	23	24	25	26	27	28
48	47	46	45	44	43	42	41	31	32	33	34	35	36	37	38
	0	0	К										К		0

Вопросы:

1. Поставьте диагноз и укажите наиболее существенные для данного заболевания симптомы.
2. Проведите дифференциальную диагностику.
3. Составьте план комплексного лечения врачами-стоматологами различного профиля.
4. Обоснуйте последовательность хирургических этапов лечения.
5. Перечислите возможные местные и общие осложнения.

Задача 4 (ПК-6, ПК-7, ПК-9, ПК-10)

Пациентка Ш., 33 года, обратилась в выходной день к дежурному стоматологу-хирургу с жалобами на сильные боли в области лунки удаленного четыре дня назад зуба 1.4, неприятный запах изо рта, слабость. Объективно: конфигурация лица изменена за счет коллатерального отека околочелюстных тканей в области верхней челюсти справа. Поднижнечелюстные лимфатические узлы увеличены (0,9 × 1 см), болезненны при пальпации, мягкой, эластичной консистенции, подвижны, с кожей и подлежащими тканями не спаяны. Пациентка открывает рот в пределах физиологической возможности. При осмотре полости рта: ощущается неприятный гнилостный запах изо рта, слизистая оболочка в области зубов 1.3, 1.5, лунки зуба 1.4 гиперемирована, отечна и несколько цианотична как с вестибулярной, так и с небной стороны, имеются ее разрывы с обнажением костной ткани альвеолярного отростка. Лунка удаленного зуба 1.4 выполнена серым фибринозным налетом. Перкуссия зубов 1.3 и 1.5 болезненна. Указанные зубы имеют

патологическую подвижность (II степень). По данным лучевых методов исследования (ортопантограммы) в области, вовлеченной в гнойно-воспалительный процесс участков костной ткани нижней челюсти, патологических изменений не выявлено. Температура тела пациента 37,8 °С. При исследовании периферической крови выявляется выраженный сдвиг лейкоцитарной формулы влево, повышенная СОЭ (12 мм/ч), анизоцитоз и пойкилоцитоз, плазматические клетки, присутствие С-реактивного белка.

Контрольные вопросы:

1. Поставьте предварительный диагноз
2. Какие дополнительные методы исследования необходимо провести
3. Составьте план лечения.

Задача 5 (УК-1, ПК-1, ПК-10)

Пациент А., 32 года, обратился в стоматологическую поликлинику к стоматологу-хирургу с жалобами на фурункул в области носогубной складки слева, озноб, повышенную температуру тела (более 39 °С). Из анамнеза известно, что 2 дня назад в области носогубной складки пациент обнаружил фурункул, который пытался выдавить. Объективно: отмечается выраженная интоксикация, температура тела 39,4 °С. Присутствует выраженный отек мягких тканей в области носогубной складки, который выходит за пределы инфильтрата и распространяется на конъюнктиву нижнего века левого глаза. По ходу левой угловой вены определяется болезненный инфильтрат в виде тяжа. Кожные покровы под ним гиперемированы, имеют синюшный оттенок, напряжены. Движения левого глазного яблока ограничены. В общем анализе периферической крови определяется лейкоцитоз со сдвигом лейкоцитарной формулы влево, СОЭ 52 мм/ч. Результаты анализа мочи свидетельствуют об изменениях, характерных для токсического нефрита.

Контрольные вопросы:

1. Поставьте диагноз и укажите наиболее существенные для данного заболевания симптомы.
2. Где проходят лечение с данной патологией
3. Проведите дифференциальную диагностику заболевания

Критерии оценки:

«зачтено» - обучающийся решил задачу в соответствии с алгоритмом, дал полные и точные ответы на все вопросы задачи, представил комплексную оценку предложенной ситуации, сделал выводы, привел дополнительные аргументы, продемонстрировал знание теоретического материала с учетом междисциплинарных связей, нормативно-правовых актов; предложил альтернативные варианты решения проблемы;

«не зачтено» - обучающийся не смог логично сформулировать ответы на вопросы задачи, сделать выводы, привести дополнительные примеры на основе принципа межпредметных связей, продемонстрировал неверную оценку ситуации.

4. Методические материалы, определяющие процедуры оценивания знаний, умений, навыков и (или) опыта профессиональной деятельности, характеризующих этапы формирования компетенций

4.1 Методика проведения тестирования

Целью этапа промежуточной аттестации по дисциплине (модулю), проводимой в форме тестирования, является оценка уровня усвоения обучающимися знаний, приобретения умений, навыков и сформированности компетенций в результате изучения учебной дисциплины (части дисциплины).

Локальные нормативные акты, регламентирующие проведение процедуры:

Проведение промежуточной аттестации обучающихся регламентируется Положением о текущем контроле успеваемости и промежуточной аттестации обучающихся, введенным в действие приказом от 08.02.2018 № 61-ОД.

Субъекты, на которых направлена процедура:

Процедура оценивания должна охватывать всех обучающихся, осваивающих дисциплину (модуль). В случае, если обучающийся не прошел процедуру без уважительных причин, то он считается имеющим академическую задолженность.

Период проведения процедуры:

Процедура оценивания проводится по окончании изучения дисциплины (модуля) на последнем занятии. В случае проведения тестирования на компьютерах время и место проведения тестирования преподаватели кафедры согласуют с информационно-вычислительным центром и доводят до сведения обучающихся.

Требования к помещениям и материально-техническим средствам для проведения процедуры:

Требования к аудитории для проведения процедуры и необходимость применения специализированных материально-технических средств определяются преподавателем.

Требования к кадровому обеспечению проведения процедуры:

Процедуру проводит преподаватель, ведущий дисциплину (модуль).

Требования к банку оценочных средств:

До начала проведения процедуры преподавателем подготавливается необходимый банк тестовых заданий. Преподаватели кафедры разрабатывают задания для тестового этапа зачёта, утверждают их на заседании кафедры и передают в информационно-вычислительный центр в электронном виде вместе с копией рецензии. Минимальное количество тестов, составляющих фонд тестовых заданий, рассчитывают по формуле: трудоемкость дисциплины в з.е. умножить на 50.

Тесты включают в себя задания 3-х уровней:

- ТЗ 1 уровня (выбрать все правильные ответы)
- ТЗ 2 уровня (соответствие, последовательность)
- ТЗ 3 уровня (ситуационная задача)

Соотношение заданий разных уровней и присуждаемые баллы 1 курс 1 семестр

Тема	Всего вопросов в теме 1 уровень	Кол-во ТЗ 1 уровня (выбрать все правильные ответы)	Всего вопросов в теме 2 уровень	Кол-во ТЗ 2 уровня (соответствие, последовательность)	Кол-во ТЗ 3 уровня (ситуационная задача)
Стоматология хирургическая	370	30	20	15	10
Итого (экзамен):		30		15	5
Начисляемые баллы (экзамен):		1		2	8

Соотношение заданий разных уровней и присуждаемые баллы 1 курс 2 семестр

Тема	Всего вопросов в теме 1 уровень	Кол-во ТЗ 1 уровня (выбрать все правильные ответы)	Всего вопросов в теме 2 уровень	Кол-во ТЗ 2 уровня (соответствие, последовательность)	Кол-во ТЗ 3 уровня (ситуационная задача)
Стоматология хирургическая	370	30	20	15	10
Итого (экзамен):		30		15	5
Начисляемые баллы (экзамен):		1		2	8

Соотношение заданий разных уровней и присуждаемые баллы 2 курс 3 семестр

Тема	Всего вопросов в теме 1 уровень	Кол-во ТЗ 1 уровня (выбрать все правильные ответы)	Всего вопросов в теме 2 уровень	Кол-во ТЗ 2 уровня (соответствие, последовательность)	Кол-во ТЗ 3 уровня (ситуационная задача)
Стоматология хирургическая	310	30	20	15	10
Итого (экзамен):		30		15	5
Начисляемые баллы (экзамен):		1		2	8

Соотношение заданий разных уровней и присуждаемые баллы 1 курс 2 семестр

Тема	Всего вопросов в теме 1 уровень	Кол-во ТЗ 1 уровня (выбрать все правильные ответы)	Всего вопросов в теме 2 уровень	Кол-во ТЗ 2 уровня (соответствие, последовательность)	Кол-во ТЗ 3 уровня (ситуационная задача)
Стоматология хирургическая	370	30	20	15	10
Итого (экзамен):		30		15	5
Начисляемые баллы (экзамен):		1		2	8

Описание проведения процедуры:

Тестирование является обязательным этапом экзамена независимо от результатов текущего контроля успеваемости. Тестирование может проводиться на компьютере или на бумажном носителе.

Тестирование на компьютерах:

Для проведения тестирования используется программа INDIGO. Обучающемуся предлагается выполнить 50 тестовых заданий разного уровня сложности на экзамене. Время, отводимое на тестирование, составляет не более полутора академических часов на экзамене.

Результаты процедуры:

Результаты тестирования на компьютере или бумажном носителе имеют качественную оценку «зачтено» – «не зачтено». Оценки «зачтено» по результатам тестирования являются основанием для допуска обучающихся к собеседованию. При получении оценки «не зачтено» за тестирование обучающийся к собеседованию не допускается и по результатам промежуточной аттестации по дисциплине (модулю) выставляется оценка «не зачтено».

Результаты проведения процедуры в обязательном порядке проставляются преподавателем в экзаменационные ведомости в соответствующую графу.

4.2 Методика проведения приема практических навыков

Цель этапа промежуточной аттестации по дисциплине (модулю), проводимой в форме приема практических навыков является оценка уровня приобретения обучающимся умений, навыков и сформированности компетенций в результате изучения учебной дисциплины.

Локальные нормативные акты, регламентирующие проведение процедуры:

Проведение промежуточной аттестации обучающихся регламентируется Положением о текущем контроле успеваемости и промежуточной аттестации обучающихся, введенным в действие приказом от 08.02.2018 № 61-ОД.

Субъекты, на которые направлена процедура:

Процедура оценивания должна охватывать всех обучающихся, осваивающих дисциплину. В случае, если обучающийся не прошел процедуру без уважительных причин, то он считается имеющим академическую задолженность.

Период проведения процедуры:

Процедура оценивания проводится по окончании изучения дисциплины (модуля) на последнем занятии по дисциплине (модулю), или в день проведения собеседования, или может быть совмещена с экзаменационным собеседованием по усмотрению кафедры.

Требования к помещениям и материально-техническим средствам для проведения процедуры:

Требования к аудитории для проведения процедуры и необходимость применения специализированных материально-технических средств определяются преподавателем.

Требования к кадровому обеспечению проведения процедуры:

Процедуру проводит преподаватель, ведущий дисциплину.

Требования к банку оценочных средств:

До начала проведения процедуры преподавателем подготавливается необходимый банк оценочных материалов для оценки умений и навыков. Банк оценочных материалов включает перечень практических навыков, которые должен освоить обучающийся для будущей профессиональной деятельности.

Описание проведения процедуры:

Оценка уровня освоения практических умений и навыков осуществляться на основании положительных результатов текущего контроля при условии обязательного посещения всех занятий практического и семинарского типа.

Для прохождения этапа проверки уровня освоения практических навыков обучающийся должен овладеть всеми практическими умениями и навыками, предусмотренными программой дисциплины.

Результаты процедуры:

Результаты проверки уровня освоения практических умений и навыков имеют качественную оценку «зачтено» – «не зачтено». Оценки «зачтено» по результатам проверки уровня освоения практических умений и навыков являются основанием для допуска обучающихся к собеседованию. При получении оценки «не зачтено» за освоение практических умений и навыков обучающийся к собеседованию не допускается и по результатам промежуточной аттестации по дисциплине (модулю) выставляется оценка «не зачтено» или «неудовлетворительно».

Результаты проведения процедуры в обязательном порядке проставляются преподавателем в зачётные ведомости в соответствующую графу.

Мануальные навыки, необходимые для освоения за время проведения практических занятий.

№ п/п	Мануальные навыки и умения	Количество минимально выполняемых манипуляций
1.	Обследование больного и оформление документации	100
2.	Проведение инфильтрационной анестезии на верхней челюсти	60
3.	Проведение инфильтрационной анестезии на нижней челюсти	60

4.	Проведение проводниковой анестезии на верхней челюсти	60
5.	Проведение проводниковой анестезии на нижней челюсти	60
6.	Оказание неотложной медицинской помощи при осложнениях местной анестезии в челюстно-лицевой области	6
7.	Операция удаления зуба на верхней челюсти, особенности удаления у детей	60
8.	Операция удаления зуба на нижней челюсти, особенности удаления у детей	30
9.	Удаление корней зубов;	30
10.	Остановка луночкового кровотечения после операции удаления зуба	20
11.	Лечение альвеолита и остеомиелита лунки;	20
12.	Удаление экзостозов и острых краев альвеол;	20
13.	Иссечение «капюшона» слизистой оболочки при перикороните;	20
14.	Присутствие на операции удаления ретенированных, дистопированных зубов;	30
15.	Проведение периостомии	20
16.	Присутствие на операции цистотомия, цистэктомия	20
17.	Присутствие на операции вестибулопластики	20
18.	Присутствие на операции резекции верхушки корня	20
19.	Присутствие на операции устранения oro-антрального соустья;	20
20.	Присутствие на операции первичной хирургической обработки ран челюстно-лицевой области;	20
21.	Участие в направлении пациента на госпитализацию по неотложным и плановым показаниям;	20
22.	Временное и постоянное шинирование зубов и челюстей	20
23.	Навыки чтения рентгенограмм, данных лабораторных и специальных методов исследования. Использование их при планировании хирургического лечения	30
24.	Участие в реабилитационных мероприятиях после выписки пациента из стационара;	20
25.	Участие в заборе материала для цитологического исследования при подозрении на онкологические заболевания.	20

4.3 Методика проведения устного собеседования

Целью процедуры промежуточной аттестации по дисциплине (модулю), проводимой в форме устного собеседования, является оценка уровня усвоения обучающимися знаний, приобретения умений, навыков и сформированности компетенций в результате изучения учебной дисциплины (части дисциплины).

Локальные нормативные акты, регламентирующие проведение процедуры:

Проведение промежуточной аттестации обучающихся регламентируется Положением о текущем контроле успеваемости и промежуточной аттестации обучающихся, введенным в действие приказом от 08.02.2018 № 61-ОД.

Субъекты, на которые направлена процедура:

Процедура оценивания должна охватывать всех обучающихся, осваивающих дисциплину (модуль). В случае, если обучающийся не прошел процедуру без уважительных причин, то он считается имеющим академическую задолженность.

Период проведения процедуры:

Процедура оценивания проводится по окончании изучения дисциплины (модуля) в соответствии с расписанием учебных занятий (на последнем занятии. Может быть составлен индивидуальный график прохождения промежуточной аттестации для обучающегося при наличии определенных обстоятельств.

Требования к помещениям и материально-техническим средствам для проведения процедуры:

Требования к аудитории для проведения процедуры и необходимость применения специализированных материально-технических средств определяются преподавателем.

Требования к кадровому обеспечению проведения процедуры:

Процедуру проводит преподаватель, ведущий дисциплину (модуль), как правило, проводящий занятия лекционного типа.

Требования к банку оценочных средств:

До начала проведения процедуры преподавателем подготавливается необходимый банк оценочных материалов для оценки знаний, умений, навыков. Банк оценочных материалов включает вопросы, как правило, открытого типа, перечень тем, выносимых на опрос, типовые задания. Из банка оценочных материалов формируются печатные бланки индивидуальных заданий (билеты). Количество вопросов, их вид (открытые или закрытые) в бланке индивидуального задания определяется преподавателем самостоятельно.

Описание проведения процедуры:

Каждому обучающемуся, принимающему участие в процедуре, преподавателем выдается бланк индивидуального задания. После получения бланка индивидуального задания и подготовки ответов обучающийся должен в меру имеющихся знаний, умений, навыков, сформированности компетенции дать устные развернутые ответы на поставленные в задании вопросы и задания в установленное преподавателем время. Продолжительность проведения процедуры определяется преподавателем самостоятельно, исходя из сложности индивидуальных заданий, количества вопросов, объема оцениваемого учебного материала, общей трудоемкости изучаемой дисциплины (модуля) и других факторов.

Собеседование может проводиться по вопросам билета и (или) по ситуационной(ым) задаче(ам). Результат собеседования при проведении промежуточной аттестации в форме зачёта – оценками «зачтено», «не зачтено».

Результаты процедуры:

Результаты проведения процедуры в обязательном порядке проставляются преподавателем в зачетные книжки обучающихся и зачётные ведомости и представляются в в отдел подготовки кадров высшей квалификации.

По результатам проведения процедуры оценивания преподавателем делается вывод о результатах промежуточной аттестации по дисциплине.

4.4. Методика проведения оценки компьютерных презентаций

Целью процедуры текущего контроля в форме оценки компьютерных презентаций, проводимой в форме устного выступления, является оценка уровня усвоения обучающимися знаний, приобретения умений, навыков и сформированности компетенций в результате изучения учебной дисциплины (части дисциплины).

Субъекты, на которые направлена процедура:

Процедура оценивания должна охватывать всех обучающихся, осваивающих дисциплину.

Период проведения процедуры:

Процедура оценивания проводится во время изучения дисциплины в соответствии с расписанием учебных занятий (на последнем занятии. Может быть составлен индивидуальный график прохождения промежуточной аттестации для обучающегося при наличии определенных обстоятельств.

Требования к помещениям и материально-техническим средствам для проведения процедуры:

Требования к аудитории для проведения процедуры и необходимость применения специализированных материально-технических средств определяются преподавателем.

Описание проведения процедуры:

Каждому обучающемуся, принимающему участие в процедуре, преподавателем выдается тема индивидуального задания. После получения темы индивидуального задания обучающийся должен в меру имеющихся знаний, умений, навыков, сформированности компетенции дать устные развернутые ответы на поставленные в презентации вопросы и задания в установленное преподавателем время (не более 15 минут).

Требования к структуре и оформлению презентации:

1. Презентация готовится в формате PPTX, имеет не менее 10 слайдов.
2. В структуре презентации должны присутствовать титульный лист с названием темы, ФИО автора и преподавателя, цели, задачи, рассуждения и вывод.
3. Обязательно использование фотографий.
4. Работа с презентацией проходит во время проведения практического занятия. При этом, обучающийся должен своими словами объяснить проблему, вынесенную на данную презентацию.
5. Речь должна быть аргументирована с использованием медицинской терминологии.