

Документ подписан простой электронной подписью
Информация о владельце:
ФИО: Железнов Лев Михайлович
Должность: ректор
Дата подписания: 21.01.2024
Уникальный программный ключ:
7f036de85c233e341493b4c0e48bb3a18c939f51

Федеральное государственное бюджетное
образовательное учреждение высшего образования
«Кировский государственный медицинский университет»
Министерства здравоохранения Российской Федерации

РАБОЧАЯ ПРОГРАММА ДИСЦИПЛИНЫ «ГИСТОЛОГИЯ, ЭМБРИОЛОГИЯ, ЦИТОЛОГИЯ»

Специальность 31.05.02 Педиатрия

Направленность (профиль) ОПОП - Педиатрия

Форма обучения очная

Срок освоения ОПОП 6 лет

Кафедра гистологии, эмбриологии и цитологии

Рабочая программа дисциплины (модуля) разработана на основе:

- 1) ФГОС ВО по специальности 31.05.02 Педиатрия, утвержденного Министерством образования и науки РФ «12» августа 2020г., приказ № 965
- 2) Учебного плана по специальности 31.05.02 Педиатрия, одобренного ученым советом ФГБОУ ВО Кировский ГМУ Минздрава России «30» апреля 2021 г. протокол № 4
- 3) Профессионального стандарта Врач-педиатр участковый, утвержденного Министерством труда и социальной защиты РФ «27» марта 2017г., приказ №306н

Рабочая программа дисциплины (модуля) одобрена:

кафедрой гистологии, эмбриологии и цитологии 11.05.2021г. (протокол № 9а)

Заведующий кафедрой Н.А. Макарова

ученым советом педиатрического факультета «19» мая 2021 г. (протокол № 3/1)

Председатель совета педиатрического факультета Е.С. Прокопьев

Центральным методическим советом «20» мая 2021 г. (протокол № 6)

Председатель ЦМС Е.Н. Касаткин

Разработчики:

зав. кафедрой гистологии, эмбриологии и цитологии Н.А. Макарова

профессор кафедры гистологии, эмбриологии и цитологии О.Б. Жданова

доцент кафедры гистологии, эмбриологии и цитологии О.В. Часовских

ОГЛАВЛЕНИЕ

Раздел 1. Перечень планируемых результатов обучения по дисциплине (модулю), соотнесенных с планируемыми результатами освоения ОПОП	4
1.1. Цель изучения дисциплины (модуля)	4
1.2. Задачи изучения дисциплины (модуля)	4
1.3. Место дисциплины (модуля) в структуре ОПОП	4
1.4. Объекты профессиональной деятельности	4
1.5. Типы задач профессиональной деятельности	4
1.6. Планируемые результаты освоения программы - компетенции выпускников, планируемые результаты обучения по дисциплине (модулю), обеспечивающие достижение планируемых результатов освоения программы	5
Раздел 2. Объем дисциплины (модуля) и виды учебной работы	7
Раздел 3. Содержание дисциплины (модуля), структурированное по темам (разделам)	7
3.1. Содержание разделов дисциплины (модуля)	7
3.2. Разделы дисциплины (модуля) и междисциплинарные связи с обеспечиваемыми (последующими) дисциплинами	23
3.3. Разделы дисциплины (модуля) и виды занятий	24
3.4. Тематический план лекций	24
3.5. Тематический план практических занятий (семинаров)	36
3.6. Самостоятельная работа обучающегося	42
Раздел 4. Перечень учебно-методического и материально-технического обеспечения дисциплины (модуля)	44
4.1. Перечень основной и дополнительной литературы, необходимой для освоения дисциплины (модуля)	44
4.1.1. Основная литература	44
4.1.2. Дополнительная литература	45
4.2. Нормативная база	
4.3. Перечень ресурсов информационно-телекоммуникационной сети «Интернет», необходимых для освоения дисциплины (модуля)	45
4.4. Перечень информационных технологий, используемых для осуществления образовательного процесса по дисциплине (модулю), программного обеспечения и информационно-справочных систем	45
4.5. Описание материально-технической базы, необходимой для осуществления образовательного процесса по дисциплине (модулю)	46
Раздел 5. Методические рекомендации по организации изучения дисциплины (модуля)	46
5.1. Методика применения электронного обучения и дистанционных образовательных технологий при проведении занятий и на этапах текущего контроля и промежуточной аттестации по дисциплине	47
Раздел 6. Методические указания для обучающихся по освоению дисциплины (модуля)	49
Раздел 7. Оценочные средства для проведения текущего контроля и промежуточной аттестации обучающихся по дисциплине (модулю)	50
Раздел 8. Особенности учебно-методического обеспечения образовательного процесса по дисциплине для инвалидов и лиц с ограниченными возможностями здоровья	50
8.1. Выбор методов обучения	50
8.2. Обеспечение обучающихся инвалидов и лиц с ограниченными возможностями здоровья печатными и электронными образовательными ресурсами в формах, адаптированных к ограничениям их здоровья	50
8.3. Проведение текущего контроля и промежуточной аттестации с учетом особенностей нозологий инвалидов и лиц с ограниченными возможностями здоровья	51
8.4. Материально-техническое обеспечение образовательного процесса для инвалидов и лиц с ограниченными возможностями здоровья	51

Раздел 1. Перечень планируемых результатов обучения по дисциплине (модулю), соотнесенных с планируемыми результатами освоения ОПОП

1.1. Цель изучения дисциплины (модуля)

«Гистология, эмбриология, цитология» состоит в овладении студентами научными представлениями о микроскопической функциональной морфологии и развитии клеточных, тканевых и органических систем человека, обеспечивающими базис для изучения клинических дисциплин и способствующими формированию врачебного мышления.

1.2. Задачи изучения дисциплины (модуля)

диагностическая деятельность:

- проведение сбора и медико-статистического анализа информации о показателях здоровья детей, характеризующих состояние их здоровья;
- диагностика заболеваний и патологических состояний у детей;
- диагностика неотложных состояний;
- диагностика беременности;
- проведение экспертизы временной нетрудоспособности и участие в иных видах медицинской экспертизы.

Для изучения дисциплины «Гистология, эмбриология, цитология» являются также задачи не входящие в ОПОП:

- проведение гистологического анализа биопсийного, операционного и секционного материала у больных детей и подростков;
- определение функциональных, лабораторных, гистоморфологических признаков основных патологических процессов и состояний у детей;
- анализ научной литературы и официальных статистических обзоров, участие в проведении статистического анализа и публичное представление полученных результатов.

1.3. Место дисциплины (модуля) в структуре ОПОП:

Дисциплина «Гистология, эмбриология, цитология» относится к блоку Б 1. Дисциплины (модули), обязательной части.

Основные знания, необходимые для изучения дисциплины формируются при изучении дисциплин: «История медицины», «Иностранный язык», «Латинский язык», «Физика, математика», «Биология», «Анатомия».

Является предшествующей для изучения дисциплин (модулей): «Основы химии», «Нормальная физиология», «Биохимия», «Иммунология», «Фармакология», «Патологическая анатомия, клиническая патологическая анатомия», «Патологическая анатомия (модуль)», «Патофизиология (модуль)», «Топографическая анатомия и оперативная хирургия», «Патофизиология, клиническая патофизиология», «Офтальмология», «Неврология, детская неврология», «Дерматовенерология», «Акушерство и гинекология», «Онкология», «Травматология, ортопедия», «Стоматология», «Детская хирургия», «Клиническая фармакология».

1.4. Объекты профессиональной деятельности

Объектами профессиональной деятельности выпускников, освоивших рабочую программу дисциплины (модуля), являются:

- физические лица в возрасте от 0 до 18 лет (далее – дети, пациенты);
- физические лица – родители (законные представители) детей;
- население;
- совокупность средств и технологий, направленных на создание условий для охраны здоровья детей.

1.5. Типы задач профессиональной деятельности

Изучение данной дисциплины (модуля) направлено на подготовку к решению задач профессиональной деятельности следующих типов:

- диагностический.

1.6. Планируемые результаты освоения программы - компетенции выпускников, планируемые результаты обучения по дисциплине (модулю), обеспечивающие достижение планируемых результатов освоения программы

Процесс изучения дисциплины (модуля) направлен на формирование у выпускника следующих компетенций:

№ п /п	Результаты освоения ОПОП (индекс и содержание компетенции)	Индикатор достижения компетенции	Перечень планируемых результатов обучения по дисциплине (модулю)			Оценочные средства		№ раздела дисциплины, № семестра, в которых формируется компетенция
			Знать	Уметь	Владеть	для текущего контроля	для промежуточной аттестации	
1	2	3	4	5	6	7	8	9
1	ОПК-5 Способен оценивать морфофункциональные, физиологические состояния и патологические процессы в организме человека для решения профессиональных задач	ИД ОПК 5.4. Анализирует закономерности функционирования различных органов и систем для оценки морфофункциональных и физиологических состояний, патологических процессов в организме человека	Знать основные закономерности развития и жизнедеятельности организма взрослого человека, детей и подростков на основе анализа структурной организации клеток, тканей и органов; гистофункциональные	Анализировать гистофизиологическую оценку состояния различных клеточных, тканевых и органических структур у пациентов; анализировать результаты рентгенологического обследования пациентов	Навыками объяснения происходящих в организме процессов, используя знания в области гистологии, цитологии и эмбриологии.	Коллоквиум, собеседование по ситуационным задачам, тестирование письменное, реферат, индивидуальные домашние задания, собеседование	Устное собеседование, прием практических навыков, решение ситуационных задач, тест	Раздел № 1-4 Семестр № 2,3

			особенности тканевых элементов; методы их исследования; анатомо-физиологические, возраст-половые и индивидуальные особенности строения и развития здорового и больного человека; функциональные системы организма человека, их регуляция и саморегуляция при воздействии с внешней средой в норме и при патологических процессах.	Определять функциональные, лабораторные, морфологические признаки основных патологических процессов и состояний у детей. Обосновывать принципы патогенетической терапии наиболее распространенных заболеваний.				
		ИД ОПК 5.5 Оценивает морфофункциональные и физиологические состояния, патологические процессы в организме человека на клеточном, ткане-	Анатомическое и гистологическое строение организма человека, физиологические основы	Анализировать клинические, лабораторные и функциональные показатели жизнедеятельности здорового и больного организма	Медико-функциональным понятием аппаратом. Анализом научной литературы и официальных статистических обзоров, участием в	Коллоквиум, собеседование по ситуационным задачам, тестирование письменное,	Устное собеседование, прием практических навыков, решение ситуационных задач, тест	Раздел № 1-4 Семестр № 2,3

		вом, органном уровнях	его функционирования, возрастнополовые и индивидуальные особенности строения и функционирования органов и систем у детей.	с учетом возрастных особенностей.	проведении статистического анализа и публичное представление полученных результатов	реферат, индивидуальные домашние задания, собеседование		
--	--	-----------------------	---	-----------------------------------	---	---	--	--

Раздел 2. Объем дисциплины (модуля) и виды учебной работы

Общая трудоемкость дисциплины составляет 6 зачетных единиц, 216 час.

Вид учебной работы		Всего часов	Семестры		
			№ 2	№3	
1		2	2	3	
Контактная работа (всего)		120	72	48	
в том числе:					
Лекции (Л)		36	36	-	
Практические занятия (ПЗ)		84	36	48	
Самостоятельная работа (всего)		60	36	24	
в том числе:					
Подготовка к практическим занятиям, в том числе выполнение индивидуального домашнего задания		23	14	9	
Подготовка рефератов		6	3	3	
Подготовка к текущему контролю и промежуточной аттестации		31	19	12	
Вид промежуточной аттестации	экзамен	контактная работа	3	-	3
		самостоятельная работа	33	-	33
Общая трудоемкость (часы)		216	108	108	
Зачетные единицы		6	3	3	

Раздел 3. Содержание дисциплины (модуля), структурированное по темам (разделам)

3.1. Содержание разделов дисциплины (модуля)

№ п/п	Код компетенции	Наименование раздела дисциплины (модуля)	Содержание раздела (темы разделов)
1	2	3	4
1.	ОПК 5	ЦИТОЛОГИЯ	<p>Введение</p> <p>Назначение, содержание, место гистологии, цитологии и эмбриологии в системе подготовки врача. Возникновение и развитие гистологии, цитологии и эмбриологии как самостоятельных наук. Роль отечественных ученых в создании самостоятельных кафедр гистологии в России в XIX в. Развитие гистологии, цитологии и эмбриологии в XX в. Современный этап в развитии гистологии, цитологии и эмбриологии.</p> <p>Методы изготовления препаратов для световой микроскопии.</p> <p>Сущность и методы фиксации микрообъектов. Способы уплотнения (заливки). Микротомия с использованием салазочных, ротационных микротомов. Метод замораживания. Сущность и методы окраски микропрепаратов и их заключения в бальзам, смолы, желатин. Виды микропрепаратов - срезы, мазки, отпечатки, пленки. Техника микроскопирования в световых микроскопах. Особенности микроскопии в ультрафиолетовых лучах, люминесцентная микроскопия, фазовоконтрастная микроскопия, интерференционная микроскопия, лазерная конфокальная микроскопия.</p> <p>Электронная микроскопия (трансмиссионная и сканирующая), методы изготовления микрообъектов для электронной микроскопии. Специальные методы изучения микрообъектов - гистохимия (в том числе электронная гистохимия), радиоавтография, иммуногистохимия, фракционирование клеточного содержимого с помощью ультрацентрифугирования. Методы исследования живых клеток - культуры тканей вне- и внутри организма, клонирование, образование гетерокарионов и гибридов клеток, прижизненная окраска.</p> <p>Количественные методы исследования: цитофотометрия, электронная микрофотометрия, спектрофлуорометрия, денситометрия.</p> <p>Методы исследования в эмбриологии - особенности фиксации и приготовления тотальных препаратов и срезов органов эмбриона. Серийные срезы и пластическая реконструкция эмбриологических объектов. Методы определения возраста эмбриона человека.</p> <p>Цитология (клеточная биология).</p> <p>Предмет и задачи цитологии, ее значение в системе биологических и медицинских наук. Основные положения клеточной теории на современном этапе развития науки. Понятие о клетке, как основной единице живого. Общий план строения клеток эукариот: клеточная оболочка, цитоплазма, ядро. Неклеточные структуры как производные клеток. Взаимосвязь формы и размеров клеток с их функциональной специализацией.</p> <p><u>Строение клетки.</u></p> <p>Биологическая мембрана как основа строения клетки. Строение, основные свойства и функции. Понятие о компартиментализации клетки и ее функциональное значение.</p> <p>Клеточная оболочка. Внешняя клеточная (плазматическая) мембрана. Структурно-химические особенности. Характеристика надмембранного слоя (гликокаликса) и подмембранного (кортикального) слоя. Морфологическая характеристика и механизмы барьерной, рецепторной и транспортной функций. Взаимосвязь</p>

№ п/п	Код компетенции	Наименование раздела дисциплины (модуля)	Содержание раздела (темы разделов)
1	2	3	4
			<p>плазматической мембраны над- и подмембранного слоев клеточной оболочки в процессе функционирования. Структурные и химические механизмы взаимодействия клеток.</p> <p>Специализированные структуры клеточной оболочки: микроворсинки, реснички, базальные инвагинации. Их строение и функции. Общая характеристика межклеточных взаимодействий. Классификация. Межклеточные соединения (контакты): простые контакты, соединения типа замка, плотные соединения, десмосомы, щелевидные контакты (нексусы), синаптические соединения (синапсы).</p> <p><u>Цитоплазма.</u></p> <p>Гиалоплазма. Физико-химические свойства, химический состав. Участие в клеточном метаболизме.</p> <p>Органеллы. Определение, классификации. Органеллы общего и специального значения. Мембранные и немембранные органеллы.</p> <p>Органеллы общего значения. Мембранные: эндоплазматическая сеть. Строение и функции гранулярной и гладкой эндоплазматической сети. Особенности строения в зависимости от специфики метаболических процессов в клетке.</p> <p>Пластинчатый комплекс (Комплекс Гольджи). Строение и функции. Его роль в выполнении железистыми клетками секреторной функции, в химической модификации поступающих белков. Значение во взаимодействии мембранных структур. Лизосомы. Строение, химический состав, функции. Понятие о лизосомах, протеосомах, эндосомах, об аутофагосомах и гетерофагосомах. Пероксисомы. Строение, химический состав, функции. Митохондрии. Строение, функции. Представление об автономной системе синтеза белка. Особенности митохондриального аппарата в клетках с различным уровнем биоэнергетических процессов.</p> <p>Немембранные: рибосомы - строение, химический состав, функции; понятие о полисомах; центриоли - строение и функции в неделящемся ядре и при митозе.</p> <p>Фибриллярные структуры цитоплазмы. Цитоскелет. Основные компоненты цитоскелета: микротрубочки, микрофиламенты, тонофиламенты (промежуточные филаменты). Их строение, химический состав.</p> <p>Органеллы специального значения: миофибриллы, микроворсинки, реснички, жгутики. Строение и функциональное значение в клетках, выполняющих специальные функции.</p> <p>Включения. Определение. Классификация. Значение в жизнедеятельности клеток и организма. Строение и химический состав различных видов включений.</p> <p><u>Ядро.</u> Роль ядра в хранении и передаче генетической информации и в синтезе белка.</p> <p>Форма и количество ядер. Понятие о ядерно-цитоплазматическом отношении. Общий план строения интерфазного ядра: хроматин, ядрышко, ядерная оболочка, кариоплазма (нуклеоплазма).</p> <p>Кариоплазма (нуклеоплазма). Физико-химические свойства, химический состав. Значение в жизнедеятельности ядра.</p> <p>Хроматин. Строение и химический состав. Структурно-химическая характеристика хроматиновых фибрилл, перихроматино-</p>

№ п/п	Код компетенции	Наименование раздела дисциплины (модуля)	Содержание раздела (темы разделов)
1	2	3	4
			<p>вых фибрилл, перихроматиновых и интерхроматиновых гранул. Роль основных и кислых белков в структуризации и в регуляции метаболической активности хроматина. Понятие о нуклеосомах; механизм компактизации хроматиновых фибрилл. Понятие о деконденсированном и конденсированном хроматине (эухроматине, гетерохроматине, хромосомах), степень их участия в синтетических процессах. Строение хромосомы. Половой хроматин.</p> <p>Ядрышко.</p> <p>Ядрышко как производное хромосом. Понятие о ядрышковом организаторе. Количество и размер ядрышек. Химический состав, строение, функция. Характеристика фибриллярных и гранулярных компонентов, их взаимосвязь с интенсивностью синтеза РНК. Структурно-функциональная лабильность ядрышкового аппарата.</p> <p>Ядерная оболочка. Строение и функции. Структурно-функциональная характеристика наружной и внутренней мембран, перинуклеарного пространства, комплекса поры. Взаимосвязь количества ядерных пор и интенсивности метаболической активности клеток. Связь ядерной оболочки с эндоплазматической сетью; роль наружной мембраны, в процессе новообразования клеточных мембран.</p> <p>Основные проявления жизнедеятельности клеток.</p> <p>Синтетические процессы в клетке. Взаимосвязь компонентов клетки в процессах анаболизма и катаболизма. Понятие о секреторном цикле; механизмы поглощения и выделения продуктов в клетке.</p> <p>Внутриклеточная регенерация. Общая характеристика и биологическое значение.</p> <p>Информационные межклеточные взаимодействия. Гуморальные, синаптические, взаимодействия через внеклеточный матрикс и щелевые контакты.</p> <p>Реакция клеток на внешние воздействия. Структурные и функциональные изменения клеток и отдельных клеточных компонентов в процессах реактивности и адаптации. Физиологическая и репаративная регенерация: сущность и механизмы.</p> <p>Воспроизведение клеток.</p> <p>Клеточный цикл. Определение понятия; этапы клеточного цикла для клеток, сохранивших способность к делению, и клеток, утративших способность к делению.</p> <p>Митотический цикл. Определение понятия. Фазы цикла (интерфаза, митоз). Биологическое значение митоза и его механизм. Преобразование структурных компонентов клетки на различных этапах митоза. Роль клеточного центра в митотическом делении клеток. Морфология митотических хромосом.</p> <p>Эндомитоз. Определение понятия. Основные формы, биологическое значение. Понятие о плоидности клеток. Полиплоидия; механизмы образования полиплоидных клеток (однойядерных, многоядерных), функциональное значение этого явления.</p> <p>Мейоз. Его механизм и биологическое значение.</p> <p>Морфофункциональная характеристика процессов роста и дифференцировки, периода активного функционирования, старения и гибели клеток.</p> <p>Гибель клеток. Дегенерация, некроз. Определение понятия и</p>

№ п/п	Код компетенции	Наименование раздела дисциплины (модуля)	Содержание раздела (темы разделов)
1	2	3	4
			его биологическое значение. Апоптоз (программированная гибель клеток). Определение понятия и его биологическое значение.
2	ОПК 5	ОБЩАЯ ГИСТОЛОГИЯ	<p>Ткани как системы клеток и их производных - один из иерархических уровней организации живого. Клетки как ведущие элементы ткани. Неклеточные структуры - симпласты и межклеточное вещество как производные клеток. Синцитии. Понятие о клеточных популяциях. Клеточная популяция (клеточный тип, дифферон, клон). Статическая, растущая, обновляющаяся клеточные популяции. Стволовые клетки и их свойства. Детерминация и дифференциация клеток в ряду последовательных делений, коммитирование потенциалов. Диффероны. Тканевый тип, генез (гистогенез). Закономерности возникновения и эволюции тканей, теории параллелизма А.А.Заварзина и дивергентной эволюции Н.Г.Хлопина, их синтез на современном уровне развития науки.</p> <p>Принципы классификации тканей. Классификация тканей.</p> <p>Восстановительные способности тканей - типы физиологической регенерации в обновляющихся, растущих и стационарных клеточных популяциях, репаративная регенерация. Компенсаторно-приспособительные и адаптационные изменения тканей, их пределы.</p> <p><u>Эпителиальные ткани.</u></p> <p>Общая характеристика. Источники развития. Морфофункциональная и генетическая классификация эпителиальных тканей.</p> <p>Покровные эпителии. Пограничность положения. Строение однослойных (однорядных и многорядных) и многослойных эпителиев (неороговевающего, ороговевающего, переходного). Принципы структурной организации и функции. Взаимосвязь морфофункциональных особенностей эпителиальной ткани с ее пограничным положением в организме.</p> <p>Базальная мембрана: строение, функции, происхождение. Особенности межклеточных контактов в различных видах эпителия. Горизонтальная и вертикальная анизоморфность эпителиальных пластов. Полярность эпителиоцитов и формы полярной дифференцировки их клеточной оболочки. Цитокератины как маркеры различных видов эпителиальных тканей.</p> <p>Физиологическая и репаративная регенерация эпителия. Роль стволовых клеток в эпителиальных тканях обновляющегося типа; состав и скорость обновления клеточных дифферонов в различных эпителиальных тканях.</p> <p>Железистый эпителий. Особенности строения секреторных эпителиоцитов. Цитологическая характеристика эпителиоцитов, выделяющих секрет по голокриновому, апокриновому и мерокриновому типу.</p> <p>Железы, их классификация. Характеристика концевых отделов и выводных протоков экзокринных желез. Особенности строения эндокринных желез.</p> <p><u>Ткани внутренней среды.</u></p> <p>Кровь и лимфа. Гемоцитопоз и лимфоцитопоз.</p> <p>Кровь Основные компоненты крови как ткани - плазма и форменные элементы. Функции крови. Содержание форменных элементов в крови взрослого человека. Формула крови. Возраст-</p>

№ п/п	Код компетенции	Наименование раздела дисциплины (модуля)	Содержание раздела (темы разделов)
1	2	3	4
			<p>ные и половые особенности крови.</p> <p>Эритроциты: размеры, форма, строение и функции, классификация эритроцитов по форме, размерам и степени зрелости. Особенности строения плазмолеммы эритроцита и его цитоскелета. Виды гемоглобина и связь с формой эритроцита. Ретикулоциты.</p> <p>Лейкоциты: классификация и общая характеристика. Лейкоцитарная формула. Гранулоциты - нейтрофилы, эозинофилы, базофилы, их содержание, размеры, форма, строение, основные функции. Особенности строения специфических гранул. Агранулоциты - моноциты, лимфоциты, количество, размеры, особенности строения и функции. Характеристика лимфоцитов - количество, морфофункциональные особенности, типы.</p> <p>Кровяные пластинки (тромбоциты). Размеры, строение, функция.</p> <p>Лимфа. Лимфоплазма и форменные элементы. Связь с кровью, понятие о рециркуляции лимфоцитов.</p> <p>Гемоцитопоз и лимфоцитопоз.</p> <p>Эмбриональный гемоцитопоз. Развитие крови как ткани (гистогенез).</p> <p>Постэмбриональный гемоцитопоз: физиологическая регенерация крови. Понятие о стволовых клетках крови (СКК) и колониеобразующих единицах (КОЕ). Характеристика плюрипотентных предшественников (стволовых, коммитированных клеток), унипотентных предшественников, бластных форм. Морфологически неидентифицируемые и морфологически идентифицируемые стадии развития клеток крови (характеристика клеток в дифферонах: эритроцитов, гранулоцитов, моноцитов, Т-лимфоцитов, В-лимфоцитов и кровяных пластинок (тромбоцитов). Особенности Т- и В-лимфоцитопоза во взрослом организме. Регуляция гемоцитопоза и лимфоцитопоза, роль микроокружения.</p> <p><u>Соединительные ткани</u></p> <p>Общая характеристика соединительных тканей. Классификация. Источники развития. Гистогенез.</p> <p>Волокнистые соединительные ткани.</p> <p>Общая характеристика. Классификация.</p> <p>Рыхлая волокнистая соединительная ткань. Клетки рыхлой волокнистой соединительной ткани. Фибробласты, их разновидности, фиброциты, миофибробласты, их происхождение, строение, участие в процессах фибриллогенеза. Макрофаги, их происхождение, виды, строение, роль в защитных реакциях организма. Понятие о системе мононуклеарных фагоцитов. Лейкоциты, их роль в защитных реакциях организма. Адипоциты (жировые клетки) белой и бурой жировой ткани, их происхождение, строение и значение. Перициты, адвентициальные клетки, их происхождение, строение и функциональная характеристика. Плазматические клетки, их происхождение, строение, роль в иммунитете. Тучные клетки, их происхождение, строение, функции. Пигментные клетки, их происхождение, строение, функция.</p> <p>Межклеточное вещество. Общая характеристика и строение. Основное вещество, его физико-химические свойства и значение. Коллагеновые и эластические волокна, их роль, строение и химический состав. Представление о различных типах коллагена и их локализации в организме. Ретикулярные волокна. Происхождение</p>

№ п/п	Код компетенции	Наименование раздела дисциплины (модуля)	Содержание раздела (темы разделов)
1	2	3	4
			<p>ние межклеточного вещества. Возрастные изменения.</p> <p>Плотная волокнистая соединительная ткань, ее разновидности, строение и функции. Сухожилие как орган.</p> <p>Специализированные соединительные ткани. Ретикулярная ткань, строение, гистофизиология и значение. Жировая ткань, ее разновидности, строение и значение. Пигментная ткань, особенности строения и значение. Слизистая ткань, строение.</p> <p><u>Скелетные ткани.</u></p> <p>Общая характеристика скелетных тканей. Классификация. Хрящевые ткани. Общая характеристика. Виды хрящевой ткани (гиалиновая, эластическая, волокнистая). Хрящевые клетки - хондробласты, хондроциты, (хондрокласты). Изогенные группы клеток. Гистохимическая характеристика и строение межклеточного вещества различных видов хрящевой ткани. Хондрогенез и возрастные изменения хрящевых тканей. Строение суставного хряща.</p> <p>Костные ткани. Общая характеристика. Классификация. Клетки костной ткани: остеоциты, остеобласты, остеокласты. Их цитофункциональная характеристика. Межклеточное вещество костной ткани, его физико-химические свойства и строение. Ретикулофиброзная (грубо-волокнистая) костная ткань. Пластинчатая (тонковолокнистая) костная ткань. Их локализация в организме и морфофункциональные особенности. Гистогенез и регенерация костных тканей. Возрастные изменения. Факторы, оказывающие влияние на строение костных тканей. Кость как орган.</p> <p><u>Мышечные ткани.</u></p> <p>Общая характеристика и гистогенетическая классификация.</p> <p>Соматическая поперечно-полосатая (исчерченная) мышечная ткань. Развитие, морфологическая и функциональная характеристики. Микроскопическое и электронно-микроскопическое строение. Строение миофибриллы, ее структурно-функциональная единица (саркомер). Механизм мышечного сокращения. Типы мышечных волокон и их иннервация. Моторная единица. Миосателлиты. Регенерация мышечной ткани, значение миосателлитов. Мышца как орган. Связь с сухожилием.</p> <p>Сердечная поперечно-полосатая (исчерченная) мышечная ткань. Источник развития, этапы гистогенеза. Морфофункциональная характеристика рабочих и проводящих кардиомиоцитов. Возможности регенерации.</p> <p>Гладкая (неисчерченная) мышечная ткань. Источник развития. Морфологическая и функциональная характеристика. Регенерация.</p> <p>Мионейральная ткань. Источник развития, строение и функция.</p> <p>Миоидные и мезенхимальные клетки. Источники развития. Строение. Функции.</p> <p><u>Нервная ткань.</u></p> <p>Общая характеристика нервной ткани. Эмбриональный гистогенез. Дифференцировка нейробластов и глиобластов. Понятие о регенерации структурных компонентов нервной ткани.</p> <p>Нейроциты (нейроны). Источники развития. Морфологическая и функциональная классификация. Общий план строения нейрона. Микро- и ультраструктура перикариона (тела нейрона),</p>

№ п/п	Код компетенции	Наименование раздела дисциплины (модуля)	Содержание раздела (темы разделов)
1	2	3	4
			<p>аксона, дендритов. Базофильное вещество (субстанция Ниссля). Особенности цитоскелета нейроцитов (нейрофиламенты и нейротрубочки). Роль плазмолеммы нейроцитов в рецепции, генерации и проведении нервного импульса. Транспортные процессы в цитоплазме нейронов. Аксональный транспорт - anterogradный и retrogradный. Быстрый и медленный транспорт, роль микротрубочек. Понятие о нейромедиаторах. Секреторные нейроны, особенности их строения и функция. Физиологическая гибель нейронов. Регенерация нейронов.</p> <p>Нейроглия. Общая характеристика. Источники развития глиоцитов. Классификация. Макроглия (олигодендроглия, астроглия и эпендимная глия). Микроглия.</p> <p>Нервные волокна. Общая характеристика. Классификация. Особенности формирования, строения и функции безмиелиновых и миелиновых нервных волокон. Понятие об осевом цилиндре и мезаксоне. Ультрамикроскопическое строение миелиновой оболочки. Дегенерация и регенерация нервных волокон.</p> <p>Нервные окончания. Общая характеристика. Классификация. Рецепторные (чувствительные) нервные окончания - свободные, несвободные и инкапсулированные, нервно-мышечные веретена, нервно-сухожильные веретена, комплекс клетки Меркеля с нервной терминалью. Эффекторные окончания - двигательные и секреторные. Нервно-мышечное окончание (моторная бляшка) в скелетных мышцах и в гладкой мышечной ткани. Секреторные (нейро-железистые) нервные окончания.</p> <p>Синапсы. Классификации. Межнейрональные электрические, химические и смешанные синапсы, строение и механизмы передачи возбуждения. Ультраструктура химических синапсов - пресинаптическая и постсинаптическая части, синаптические пузырьки, синаптическая щель. Рефлекторные дуги, их чувствительные, двигательные и ассоциативные звенья.</p>
3	ОПК 5	ЧАСТНАЯ ГИСТОЛОГИЯ	<p><u>Нервная система.</u></p> <p>Общая характеристика. Источники и ход эмбрионального развития. Нервная трубка и ее дифференцировка на вентрикулярную, субвентрикулярную (камбиальную), промежуточную (плащевую) и маргинальную зоны. Нервный гребень и плакоды, их дифференцировка. Органогенез.</p> <p>Периферическая нервная система.</p> <p>Нерв. Строение, тканевой состав. Реакция на повреждение, регенерация.</p> <p>Чувствительные нервные узлы (спинномозговые и черепные). Строение, тканевой состав. Характеристика нейронов и нейроглии.</p> <p>Центральная нервная система.</p> <p>Строение серого и белого вещества. Понятие о рефлекторной дуге (нейронный состав и проводящие пути) и о нервных центрах. Строение оболочек мозга - твердой, паутинной, мягкой. Субдуральное и субарахноидальное пространства, сосудистые сплетения. Особенности строения сосудов (синусы, гемокapилляры) центральной нервной системы.</p> <p>Спинной мозг. Общая характеристика строения. Строение серого вещества: виды нейронов и их участие в образовании рефлекторных дуг, типы глиоцитов. Ядра серого вещества.</p>

№ п/п	Код компетенции	Наименование раздела дисциплины (модуля)	Содержание раздела (темы разделов)
1	2	3	4
			<p>Строение белого вещества. Центральный канал спинного мозга и спинномозговая жидкость.</p> <p>Головной мозг.</p> <p>Мозжечок. Строение и нейронный состав коры мозжечка. Грушевидные клетки, корзинчатые и звездчатые нейроны, клетки-зерна. Аfferентные и эfferентные нервные волокна. Межнейрональные связи, тормозные нейроны. Клубочек мозжечка. Глиocyты мозжечка.</p> <p>Ствол мозга. Строение и нейронный состав.</p> <p>Головной мозг. Общая характеристика строения, особенности строения и взаимоотношения серого и белого вещества. Кора большого мозга. Эмбриональный и постэмбриональный гистогенез. Цитоархитектоника слоев (пластинок) коры больших полушарий. Нейронный состав, характеристика пирамидных нейронов. Представление о модульной организации коры. Межнейрональные связи, особенности строения синапсов. Тормозные нейроны. Глиocyты коры. Миелоархитектоника - радиальные и тангенциальные нервные волокна. Особенности строения коры в двигательных и чувствительных зонах. Гематоэнцефалический барьер, его строение и функция.</p> <p>Автономная (вегетативная) нервная система.</p> <p>Общая характеристика строения центральных и периферических отделов парасимпатической и симпатической систем. Строение и нейронный состав ганглиев (экстрамуральных и интрамуральных). Пре- и постганглионарные нервные волокна.</p> <p><u>Сенсорная система (Органы чувств).</u></p> <p>Классификация. Общий принцип клеточной организации рецепторных отделов. Нейросенсорные и сенсоэпителиальные рецепторные клетки.</p> <p>Орган зрения. Общая характеристика. Источники эмбрионального развития и гистогенез.</p> <p>Общий план строения глазного яблока. Оболочки, их отделы и производные, тканевый состав. Основные функциональные аппараты: диоптрический, аккомодационный и рецепторный. Строение и роль составляющих их роговицы, хрусталика, стекловидного тела, радужки, сетчатки. Нейронный состав и глиocyты сетчатки, их морфофункциональная характеристика. Строение и патофизиология палочко- и колбочконосущих нейронов сетчатки. Особенности строения центральной ямки диска зрительного нерва. Пигментный эпителий сетчатки, строение и значение. Особенности кровоснабжения глазного яблока. Морфологические основы циркуляции внутриглазной жидкости. Возрастные изменения.</p> <p>Вспомогательные органы глаза (веки, слезный аппарат). Орган обоняния. Общая характеристика. Эмбриональное развитие. Строение и клеточный состав обонятельной выстилки: рецепторные, поддерживающие и базальные клетки. Гистофизиология органа обоняния. Возрастные изменения. Вомероназальный орган.</p> <p>Орган вкуса. Общая характеристика. Эмбриональное развитие. Строение и клеточный состав вкусовых почек: вкусовые, поддерживающие и базальные клетки. Иннервация вкусовых почек. Гистофизиология органа вкуса. Возрастные изменения.</p>

№ п/п	Код компетенции	Наименование раздела дисциплины (модуля)	Содержание раздела (темы разделов)
1	2	3	4
			<p>Органы слуха и равновесия. Общая характеристика. Эмбриональное развитие.</p> <p>Наружное ухо: строение наружного слухового прохода и барабанной перепонки. Среднее ухо: слуховые косточки, характеристика эпителия барабанной полости и слуховой трубы.</p> <p>Внутреннее ухо: костный и перепончатый лабиринты.</p> <p>Вестибулярная часть перепончатого лабиринта: эллиптический и сферический мешочки и полукружные каналы. Их рецепторные отделы: строение и клеточный состав пятна и ампулярных гребешков. Иннервация. Гистофизиология вестибулярного лабиринта.</p> <p>Улитковая часть перепончатого лабиринта: строение улиткового канала, строение и клеточный состав спирального органа, его иннервация. Гистофизиология восприятия звуков. Возрастные изменения.</p> <p><u>Сердечно-сосудистая система.</u></p> <p>Строение и эмбриональное развитие сердечно-сосудистой системы.</p> <p>Кровеносные сосуды. Общие принципы строения, тканевой состав. Классификация сосудов. Понятие о микроциркуляторном русле. Зависимость строения сосудов от гемодинамических условий. Васкуляризация сосудов (сосуды сосудов). Ангиогенез, регенерация сосудов. Возрастные изменения в сосудистой стенке.</p> <p>Артерии. Классификация. Особенности строения и функции артерий различного типа: мышечного, мышечно-эластического и эластического. Органные особенности артерий.</p> <p>Микроциркуляторное русло.</p> <p>Артериолы, их виды и роль в кровообращении. Строение. Значение эндотелиомиоцитных контактов в гистофизиологии артериол.</p> <p>Гемокапилляры. Классификация, функция и строение. Морфологические основы процесса проницаемости капилляров и регуляции их функций. Органные особенности капилляров.</p> <p>Венулы. Их виды, функциональное значение, строение.</p> <p>Артериоловеноулярные анастомозы. Значение для кровообращения. Классификация. Строение артериоловеноулярных анастомозов различного типа.</p> <p>Вены. Строение стенки вен в связи с гемодинамическими условиями. Классификация. Особенности строения вен различного типа (мышечного и безмышечного). Строение венозных клапанов. Органные особенности вен.</p> <p>Лимфатические сосуды. Строение и классификация. Строение лимфатических капилляров и различных видов лимфатических сосудов. Понятие о лимфангионе. Участие лимфатических капилляров в системе микроциркуляции.</p> <p>Сердце. Эмбриональное развитие. Строение стенки сердца, его оболочек, их тканевой состав. Эндокард и клапаны сердца. Миокард, рабочие, проводящие и секреторные кардиомиоциты. Особенности кровоснабжения, регенерации. Проводящая система сердца, ее морфофункциональная характеристика. Эпикард и перикард. Внутриорганные сосуды сердца. Иннервация сердца. Сердце новорожденного. Перестройка и развитие сердца после</p>

№ п/п	Код компетенции	Наименование раздела дисциплины (модуля)	Содержание раздела (темы разделов)
1	2	3	4
			<p>рождения. Возрастные изменения сердца.</p> <p><u>Система органов кроветворения и иммунной защиты.</u></p> <p>Общая характеристика системы кроветворения и иммунной защиты. Основные источники и этапы формирования органов кроветворения в онтогенезе человека. Мезобластический, гепатоспленотимический и медуллярный этапы становления системы кроветворения.</p> <p>Центральные органы кроветворения и иммуногенеза.</p> <p>Костный мозг. Строение, тканевой состав и функции красного костного мозга. Особенности васкуляризации и строение гемокапилляров. Понятие о микроокружении. Желтый костный мозг. Развитие костного мозга во внутриутробном периоде. Возрастные изменения. Регенерация костного мозга.</p> <p>Тимус. Эмбриональное развитие. Роль в лимфоцитопозезе. Строение и тканевой состав коркового и мозгового вещества долек. Васкуляризация. Строение и значение гематотимического барьера. Временная (акцидентальная) и возрастная инволюция тимуса.</p> <p>Периферические органы кроветворения и иммуногенеза.</p> <p>Селезенка. Эмбриональное развитие. Строение и тканевой состав (белая и красная пульпа. Т- и В-зависимые зоны). Кровообращение селезенки. Структурные и функциональные особенности венозных синусов.</p> <p>Лимфатические узлы. Эмбриональное развитие. Строение и тканевой состав. Корковое и мозговое вещество. Их морфофункциональная характеристика, клеточный состав. Т- и В-зависимые зоны, Система синусов. Васкуляризация. Роль кровеносных сосудов в развитии и гистофизиологии лимфатических узлов. Возрастные изменения.</p> <p>Лимфоидные образования в составе слизистых оболочек: лимфоидные узелки и диффузные скопления в стенке воздухоносных путей, пищеварительного тракта (одиночные и множественные) и других органов. Их строение, клеточный состав и значение.</p> <p>Морфологические основы защитных реакций организма.</p> <p>Воспаление, заживление, восстановление. Клеточные основы воспалительной реакции (роль нейтрофильных и базофильных лейкоцитов, моноцитов) и процесса заживления ран.</p> <p>Иммунитет. Виды. Характеристика основных клеток, осуществляющих иммунные реакции - нейтрофильных лейкоцитов, макрофагов, антигенпредставляющих клеток, Т-лимфоцитов, В-лимфоцитов, плазмочитов. Понятие об антигенах и антителах. Антигеннезависимая и антигензависимая пролиферация лимфоцитов. Процессы лимфоцитопозеза в Т- и В-зависимых зонах периферических лимфоидных органов. Понятие о циркуляции и рециркуляции Т- и В-лимфоцитов. Гуморальный и клеточный иммунитет - особенности кооперации макрофагов, антигенпредставляющих клеток, Т- и В-лимфоцитов. Эффекторные клетки и клетки памяти в гуморальном и клеточном иммунитете. Естественные киллеры. Плазматические клетки и стадии их дифференциации. Регуляция иммунных реакций: цитокины, гормоны.</p> <p><u>Эндокринная система.</u></p>

№ п/п	Код компетенции	Наименование раздела дисциплины (модуля)	Содержание раздела (темы разделов)
1	2	3	4
			<p>Общая характеристика и классификация эндокринной системы. Центральные и периферические звенья эндокринной системы. Понятие о гормонах, клетках-мишенях и их рецепторах к гормонам. Механизмы регуляции в эндокринной системе. Классификация эндокринных желез.</p> <p>Гипоталамо-гипофизарная нейросекреторная система.</p> <p>Гипоталамус. Нейроэндокринные нейроны крупноклеточных и мелкоклеточных ядер гипоталамуса. Гипоталамоаденогипофизарная и гипоталамонеуро-гипофизарная системы. Либерины и статины, их роль в регуляции эндокринной системы. Регуляция функций гипоталамуса центральной нервной системой.</p> <p>Гипофиз. Эмбриональное развитие. Строение и функции аденогипофиза. Цитофункциональная характеристика аденоцитов передней доли гипофиза. Гипоталамоаденогипофизарное кровообращение, его роль во взаимодействии гипоталамуса и гипофиза. Средняя (промежуточная) доля гипофиза и ее особенности у человека. Строение и функция нейрогипофиза, его связь с гипоталамусом. Васкуляризация и иннервация гипофиза. Возрастные изменения.</p> <p>Эпифиз мозга. Строение, клеточный состав, функция. Возрастные изменения.</p> <p>Периферические эндокринные железы.</p> <p>Щитовидная железа. Источники развития. Строение. Фолликулы как морфофункциональные единицы, строение стенки и состав коллоида фолликулов. Фолликулярные эндокриноциты (тироциты), их гормоны и фазы секреторного цикла. Роль гормонов тироцитов. Перестройка фолликулов в связи с различной функциональной активностью. Парафолликулярные эндокриноциты (кальцитониноциты, С-клетки). Источники развития, локализация и функция. Фолликулогенез. Вазкуляризация и иннервация щитовидной железы.</p> <p>Околощитовидные железы. Источники развития. Строение и клеточный состав. Роль в регуляции минерального обмена. Вазкуляризация, иннервация и механизмы регуляции околощитовидных желез. Структура околощитовидных желез у новорожденных и возрастные изменения.</p> <p>Надпочечники. Источники развития. Фетальная и дефинитивная кора надпочечников. Зоны коры и их клеточный состав. Особенности строения корковых эндокриноцитов в связи с синтезом и секрецией кортикостероидов. Роль гормонов коры надпочечников в регуляции водно-солевого равновесия, развитии общего адаптационного синдрома, регуляции белкового синтеза. Мозговое вещество надпочечников. Строение, клеточный состав, гормоны и роль мозговых эндокриноцитов (эпинефроцитов). Возрастные изменения надпочечника.</p> <p>Эндокринные структуры желез смешанной секреции.</p> <p>Эндокринные островки поджелудочной железы. Эндокринная функция гонад (яичек, яичников), плаценты.</p> <p>Одиночные гормонопродуцирующие клетки.</p> <p>Представление о диффузной эндокринной системе (ДЭС), локализация элементов, их клеточный состав. Нейроэндокринные клетки. Представления о АПУД системе.</p> <p><u>Пищеварительная система.</u></p>

№ п/п	Код компетенции	Наименование раздела дисциплины (модуля)	Содержание раздела (темы разделов)
1	2	3	4
			<p>Общая характеристика пищеварительной системы. Основные источники развития тканей пищеварительной системы в эмбриогенезе. Общий принцип строения стенки пищеварительного канала - слизистая оболочка, подслизистая основа, мышечная оболочка, наружная оболочка (серозная или адвентициальная), их тканевой и клеточный состав. Понятие о слизистой оболочке, ее строение и функция. Иннервация и васкуляризация стенки пищеварительного канала. Эндокринный аппарат пищеварительной системы. Лимфоидные структуры пищеварительного тракта. Строение брюшины.</p> <p>Передний отдел пищеварительной системы. Особенности строения стенки различных отделов, развитие.</p> <p>Ротовая полость. Строение слизистой оболочки в связи с функцией и особенностями пищеварения в ротовой полости.</p> <p>Строение губы, щеки, твердого и мягкого неба, языка, десны, миндалина.</p> <p>Большие слюнные железы. Классификация, источники развития, строение и функции. Строение секреторных отделов, выводящих протоков. Эндокринная функция.</p> <p>Язык. Строение. Особенности строения слизистой оболочки на верхней и нижней поверхностях органа. Сосочки языка, их виды, строение, функции.</p> <p>Зубы. Строение. Эмаль, дентин и цемент, строение, функция и химический состав. Пульпа зуба - строение и значение. Периодонт - строение и значение. Кровоснабжение и иннервация зуба. Развитие и смена зубов. Возрастные изменения.</p> <p>Глотка и пищевод. Строение и тканевой состав стенки глотки и пищевода в различных его отделах. Железы пищевода, их гистофизиология.</p> <p>Средний и задний отделы пищеварительной системы. Особенности строения стенки различных отделов. Развитие.</p> <p>Желудок. Строение слизистой оболочки в различных отделах органа. Патофизиологическая характеристика покровного эпителия, слизеобразование. Локализация, строение и клеточный состав желез в различных отделах желудка. Микро- и ультрамикроскопические особенности экзо- и эндокринных клеток. Регенерация покровного эпителия и эпителия желез желудка. Кровоснабжение и иннервация желудка. Возрастные особенности строения желудка.</p> <p>Тонкая кишка. Характеристика различных отделов тонкой кишки. Строение стенки, ее тканевый состав. Система "криптоворсинка" как структурно-функциональная единица. Виды клеток эпителия ворсинок и крипт, их строение и цитофизиология. Гистофизиология процесса пристеночного пищеварения и всасывания. Роль слизи и микроворсинок энтероцитов в пристеночном пищеварении. Цитофизиология экзо- и эндокринных клеток. Регенерация эпителия тонкой кишки. Кровоснабжение и иннервация стенки тонкой кишки. Возрастные изменения стенки тонкой кишки. Лимфоидные образования в стенке кишки.</p> <p>Толстая кишка. Характеристика различных отделов. Строение стенки, ее тканевый состав. Особенности строения слизистой оболочки в связи с функцией. Виды эпителиоцитов и эндокриноцитов, их цитофизиология. Лимфоидные образования в</p>

№ п/п	Код компетенции	Наименование раздела дисциплины (модуля)	Содержание раздела (темы разделов)
1	2	3	4
			<p>стенке. Кровоснабжение.</p> <p>Червеобразный отросток. Особенности строения и функции.</p> <p>Прямая кишка. Строение стенки.</p> <p>Поджелудочная железа. Общая характеристика. Строение экзокринного и эндокринного отделов. Цитофизиологическая характеристика ацинарных клеток. Типы эндокриноцитов островков и их морфофункциональная характеристика. Кровоснабжение. Иннервация. Регенерация. Особенности гистофизиологии в разные периоды детства. Изменения железы при старении организма.</p> <p>Печень. Общая характеристика. Особенности кровоснабжения. Строение классической доли как структурно-функциональной единицы печени. Представления о портальной дольке и ацинусе. Строение внутривольковых синусоидных сосудов, цитофизиология их клеточных элементов: эндотелиоцитов, макрофагов. Перисинусоидальные пространства, их структурная организация. Липоциты, особенности строения и функции. Гепатоциты - основной клеточный элемент печени, представления об их расположении в дольках, строение в связи с функциями печени. Строение желчных канальцев (холангиол) и междольковых желчных протоков. Механизмы циркуляции по ним желчи. Иннервация. Регенерация. Особенности строения печени новорожденных. Возрастные особенности.</p> <p>Желчный пузырь и желчевыводящие пути. Строение и функция.</p> <p><u>Дыхательная система.</u></p> <p>Общая характеристика дыхательной системы. Воздухоносные пути и респираторный отдел. Развитие. Возрастные особенности. Регенерация.</p> <p>Внелегочные воздухоносные пути. Особенности строения стенки воздухоносных путей: носовой полости, гортани, трахеи и главных бронхов. Тканевой состав и гистофункциональная характеристика их оболочек. Клеточный состав эпителия слизистой оболочки.</p> <p>Легкие. Внутривольчные воздухоносные пути: бронхи и бронхиолы, строение их стенок в зависимости от их калибра.</p> <p>Ацинус как морфофункциональная единица легкого. Структурные компоненты ацинуса. Строение стенки альвеол. Типы пневмоцитов, их цитофункциональная характеристика. Структурно-химическая организация и функция сурфактантно-альвеолярного комплекса. Строение межальвеолярных перегородок. Аэрогематический барьер и его значение в газообмене. Макрофаги легкого. Кровоснабжение легкого.</p> <p>Плевра. Морфофункциональная характеристика.</p> <p><u>Кожа и ее производные.</u></p> <p>Кожа. Общая характеристика. Тканевой состав, развитие. Регенерация.</p> <p>Эпидермис. Основные диффероны клеток в эпидермисе. Слои эпидермиса. Их клеточный состав. Антигенпредставляющие клетки кожи. Особенности строения эпидермиса "толстой" и "тонкой" кожи. Понятие о процессе кератинизации, его значение. Клеточное обновление эпидермиса и представление о его пролиферативных единицах и колонковой организации. Местная</p>

№ п/п	Код компетенции	Наименование раздела дисциплины (модуля)	Содержание раздела (темы разделов)
1	2	3	4
			<p>система иммунного надзора эпидермиса - клетки Лангерганса и лимфоциты, их гистофункциональная характеристика. Пигментные клетки эпидермиса, их происхождение, строение и роль. Осязательные клетки. Базальная мембрана, дермальноеэпидермальное соединение.</p> <p>Дерма. Сосочковый и сетчатый слои, их тканевой состав. Особенности строения дермы в коже различных участков тела - стопы, ладоней, лица, суставов и др. Гистофункциональная характеристика иммунной системы в дерме. Вазуляризация кожи. Гиподерма.</p> <p>Железы кожи. Сальные и потовые железы (меро- и апокриновые), их развитие, строение, гистофизиология. Молочные железы - см. в разделе "Женская половая система". Возрастные особенности кожи и ее желез.</p> <p>Придатки кожи. Волосы. Развитие, строение, рост и смена волос, иннервация. Ногти. Развитие, строение и рост ногтей.</p> <p><u>Система органов мочеобразования и мочевыведения.</u> Общая характеристика системы мочевых органов. Развитие.</p> <p>Почки. Кортикальное и мозговое вещество почки. Нефрон - как морфофункциональная единица почки, его строение. Типы нефронов, их топография в корковом и мозговом веществе. Вазуляризация почки - кортикальная и юкстамедуллярная системы кровоснабжения. Почечные тельца, их основные компоненты. Строение сосудистых клубочков. Мезангий, его строение и функция. Структурная организация почечного фильтра и роль в мочеобразовании. Юкстагломерулярный аппарат. Гистофизиология канальцев нефронов и собирательных трубочек в связи с их участием в образовании окончательной мочи. Строма почек, ее гистофункциональная характеристика. Понятие о противоточной системе почки. Морфофункциональные основы регуляции процесса мочеобразования. Эндокринный аппарат почки (ренин-ангиотензиновая, интерстициальная простагландиновая и калликреин-кининовая системы), строение и функция. Иннервация почки. Регенеративные потенции. Особенности почки у новорожденного. Последующие возрастные изменения почки.</p> <p>Мочевыводящие пути. Строение стенки почечных чашечек и лоханки. Строение мочеточников. Строение мочевого пузыря. Понятие о цистоидах. Особенности строения мужского и женского мочеиспускательного канала.</p> <p><u>Половые системы.</u></p> <p>Развитие. Первичные гонациты, начальная локализация, пути миграции в зачаток гонады. Половая дифференцировка.</p> <p>Мужские половые органы. Гистогенетические процессы в зачатке гонады, ведущие к развитию яичка. Развитие семявыносящих путей.</p> <p>Яичко. Строение. Извитые семенные каналы, строение стенки. Сперматогенез. Цитологическая характеристика его основных фаз. Роль sustentocитов в сперматогенезе. Гематотестиккулярный барьер. Эндокринная функция яичка: мужские половые гормоны и синтезирующие их гранулоциты (клетки Лейдига), их цитохимические особенности, участие в регуляции сперматогенеза. Гистофизиология прямых канальцев, канальцев сети и выносящих канальцев яичка. Регуляция генеративной и</p>

№ п/п	Код компетенции	Наименование раздела дисциплины (модуля)	Содержание раздела (темы разделов)
1	2	3	4
			<p>эндокринной функций яичка. Возрастные особенности.</p> <p>Семявыносящие пути. Придаток яичка. Семявыносящий проток. Семенные железы. Семяизвергательный канал. Бульбо-уретральные железы. Простата. Их строение и функции. Возрастные изменения. Половой член. Строение.</p> <p>Женские половые органы.</p> <p>Яичник. Развитие. Общая характеристика строения. Особенности строения коркового и мозгового вещества. Овогенез. Отличия овогенеза от сперматогенеза. Строение и развитие фолликулов. Овуляция. Понятие об овариальном цикле и его регуляции. Развитие, строение и функции желтого тела в течение овариального цикла и при беременности. Атрезия фолликулов. Эндокринная функция яичника: женские половые гормоны и вырабатывающие их клеточные элементы. Возрастные особенности.</p> <p>Матка. Развитие. Строение стенки матки в разных ее отделах. Менструальный цикл и его фазы. Особенности строения эндометрия в различные фазы цикла. Связь циклических изменений эндометрия и яичника. Перестройка матки при беременности и после родов. Васкуляризация и иннервация матки. Возрастные изменения.</p> <p>Маточные трубы. Развитие, строение и функции.</p> <p>Влагалище. Развитие. Строение его стенок. Изменение в связи с менструальным циклом.</p> <p>Молочная (грудная) железа. Происхождение. Развитие. Строение. Постнатальные изменения. Функциональная морфология лактирующей и нелактирующей (нефункционирующей и после лактации) молочной железы. Нейроэндокринная регуляция функций молочных желез. Изменение молочных желез в ходе овариально-менструального цикла и при беременности.</p>
4	ОПК 5	ЭМБРИО-ЛОГИЯ ЧЕЛОВЕКА	<p>Эмбриология млекопитающих как основа для понимания особенностей эмбрионального развития человека. Периодизация развития человека и животных. Представление о биологических процессах, лежащих в основе развития зародыша - индукция, детерминация, деление, миграция клеток, рост, дифференцировка, взаимодействие клеток, гибель клеток. Особенности эмбрионального развития человека. Критические периоды в развитии. Нарушение процессов детерминации как причина аномалий и уродств.</p> <p>Прогенез. Сперматогенез. Овогенез. Особенности структуры половых клеток.</p> <p>Оплодотворение. Биологическое значение оплодотворения, особенности и хронология процесса. Дистантные и контактные взаимодействия половых клеток. Преобразования в спермии: капацитация, акросомальная реакция, пенетрация спермием прозрачной зоны и плазмолеммы овоцита, сброс цитоплазматической оболочки спермия, поворот спермия, формирование мужского пронуклеуса.</p> <p>Преобразования в овоците: рассеивание клеток лучистого венца, кортикальная реакция, выброс ферментов кортикальных гранул, преобразование прозрачной зоны (зональная реакция), активация цитоплазматических процессов, окончание мейоза, полярные тельца.</p> <p>Мужской и женский пронуклеусы, распад их оболочек,</p>

№ п/п	Код компетенции	Наименование раздела дисциплины (модуля)	Содержание раздела (темы разделов)
1	2	3	4
			<p>установление связи хромосом пронуклеусов с центриолью спермия.</p> <p>Первая неделя развития. Зигота - одноклеточный зародыш, ее геном, активация внутриклеточных процессов.</p> <p>Дробление. Специфика дробления у человека и хронология процесса. Строение зародыша на разных стадиях дробления. Роль прозрачной зоны. Характеристика темных и светлых бластомеров, их межклеточных контактов. Уменьшение размеров бластомеров, их взаимодействие. Морула. Бластоциста. Внутренняя клеточная масса (эмбриобласт) и трофобласт. Стадия свободной бластоцисты. Состояние матки к началу имплантации. Начало 1-й фазы гастрюляции.</p> <p>Имплантация. Хронология процесса имплантации. Дифференцировка трофобласта на цитотрофобласт и синцитиотрофобласт. Активация синцитиотрофобласта. Образование лакун и их соединение с кровеносными сосудами эндометрия. Гистиотрофный тип питания. Формирование первичных и вторичных ворсин хориона.</p> <p>Вторая неделя развития. Гастрюляция. Разделение эмбриобласта на эпибласт и гипобласт. Преобразование гипобласта, формирование первичного желточного мешка.</p> <p>Преобразование эпибласта: образование амниотической полости и выделение амниотической эктодермы, формирование амниотического пузыря; начало 2-й фазы гастрюляции путем эмиграции - формирование первичной полоски и первичного узелка, образование зародышевой мезодермы, головного отростка, энтодермы зародыша, образование прехордальной пластинки. Образование внезародышевой мезодермы.</p> <p>Третья неделя развития. Дифференцировка зародышевой мезодермы (сомиты, нефрогонотомы, висцеральный и париетальный листки спланхнотомы, эмбриональный целом). Рост головного отростка, образование хорды. Формирование нервной трубки и нервных гребней, асинхронность развития головного и каудального отделов. Туловищная складка, образование первичной кишки.</p> <p>Дифференцировка внезародышевой мезодермы, аллантоиса, амниотического пузыря, желточного стебля, соединительной ножки, слоя, подстилающего трофобласт.</p> <p>Формирование первичных кровеносных сосудов и первичных клеток крови в мезодерме желточного мешка, соединительной ножки. Формирование первых кровеносных сосудов в мезодерме зародыша. Зачаток первичного сердца, начало функции. Закладка предпочки, легкого.</p> <p>Образование третичных ворсин хориона. Гемотрофный тип питания.</p> <p>Четвертая неделя развития. Изменение формы зародыша (образование поперечных и продольных складок). Завершение процессов нейруляции и сегментации мезодермы. Ушная и хрусталиковая плакоды. Развитие мезонефроса. Миграция гоноцитов из желточной энтодермы каудального конца зародыша. Образование рта (прорыв орофарингеальной мембраны), формирование позвоночного столба. Закладка аденогипофиза, щитовидной и околощитовидной желез, желудка, печени, дорзальной части</p>

№ п/п	Код компетенции	Наименование раздела дисциплины (модуля)	Содержание раздела (темы разделов)
1	2	3	4
			<p>поджелудочной железы.</p> <p>Эмбриональный органогенез.</p> <p>Внезародышевые органы.</p> <p>Плацента, формирование, особенности организации материнского и фетального компонентов на протяжении беременности. Опережающее развитие соединительной ткани плаценты и других внезародышевых органов. Структурные отличия терминальных и дефинитивных ворсинок в разных триместрах беременности, функции плаценты.</p> <p>Амнион, его строение и значение.</p> <p>Пуповина, ее образование и структурные компоненты: студенистая (слизистая) ткань, сосуды, рудименты желточного мешка и аллантаоиса. Система мать-плацента-плод и факторы, влияющие на ее физиологию.</p> <p>Особенности организма новорожденного. Общая характеристика и периодизация постнатального развития.</p> <p>Факторы, влияющие на развитие: генетические, материнские, внешние (радиация, алкоголь, курение, наркотики, инфекция, химические и лекарственные вещества, пестициды и др.).</p>

3.2. Разделы дисциплины (модуля) и междисциплинарные связи с обеспечиваемыми (последующими) дисциплинами

№ п/п	Наименование обеспечиваемых (последующих) дисциплин	№ разделов данной дисциплины, необходимых для изучения обеспечиваемых (последующих) дисциплин			
		1	2	3	4
1	Нормальная физиология	+	+	+	+
2	Биохимия	+	+	+	+
3	Иммунология	+	+	+	+
4	Фармакология	+	+	+	+
5	Патологическая анатомия, клиническая патологическая анатомия	+	+	+	+
6	Патологическая анатомия (модуль)	+	+	+	+
7	Патофизиология (модуль)	+	+	+	+
8	Топографическая анатомия и оперативная хирургия	+	+	+	+
9	Патофизиология, клиническая патофизиология	+	+	+	+
10	Офтальмология	+	+	+	+
11	Неврология, детская неврология	+	+	+	+
12	Дерматовенерология	+	+	+	+
13	Акушерство и гинекология	+	+	+	+
14	Онкология	+	+	+	+
15	Травматология, ортопедия	+	+	+	+
16	Стоматология	+	+	+	+
17	Детская хирургия	+	+	+	+
18	Клиническая фармакология	+	+	+	+

3.3. Разделы дисциплины (модуля) и виды занятий

№ п/п	Наименование раздела дисциплины (модуля)			Л	ПЗ	СРС	Всего часов
1	2			3	4	5	6
1	Цитология			2	6	4	16
2	Общая гистология			12	22	11	41
3	Частная гистология			18	47	38	101
4	Эмбриология человека			4	9	7	22
	Вид промежуточной аттестации:	экзамен	контактная работа				3
			самостоятельная работа				33
	Итого:			36	84	60	216

3.4. Тематический план лекций

№ п/п	№ раздела дисциплины	Тематика лекций	Содержание лекций	Трудоемкость (час)	
				№ сем. 2	№ сем. 3
1	2	3	4	5	6
1	1	Введение в дисциплину.	<p>Возникновение и развитие гистологии, цитологии и эмбриологии как самостоятельных наук. Роль отечественных ученых в создании самостоятельных кафедр гистологии в России в XIX в. Развитие гистологии, цитологии и эмбриологии в XX в.</p> <p>Предмет и задачи цитологии, ее значение в системе биологических и медицинских наук. Понятие о клетке, как основной единице живого. Общий план строения клеток эукариот: клеточная оболочка, цитоплазма, ядро. Неклеточные структуры как производные клеток. Взаимосвязь формы и размеров клеток с их функциональной специализацией.</p> <p>Реакция клеток на внешние воздействия. Структурные и функциональные изменения клеток и отдельных клеточных компонентов в процессах реактивности и адаптации. Физиологическая и репаративная регенерация: сущность и механизмы. Воспроизведение клеток.</p> <p>Морфофункциональная характеристика процессов роста и дифференцировки, периода активного функционирования, старения и гибели клеток. Гибель клеток. Дегенерация, некроз. Определение понятия и его биологическое значение. Апоптоз (программированная гибель клеток). Определение понятия и его биологическое значение</p>	2	-
2	2	Учение о тканях. Эпителиальная ткань.	<p>Ткани как системы клеток и их производных - один из иерархических уровней организации живого. Закономерности возникновения и эволюции тканей, теории параллелизма А.А.Заварзина и дивергентной эволюции Н.Г.Хлопина, их синтез на современном уровне развития науки.</p> <p>Принципы классификации тканей. Классификация тканей.</p>	2	-

№ п/п	№ раздела дисциплины	Тематика лекций	Содержание лекций	Трудоемкость (час)	
				№ сем. 2	№ сем. 3
1	2	3	4	5	6
			<p><u>Эпителиальные ткани.</u> Общая характеристика. Источники развития. Морфофункциональная и генетическая классификация эпителиальных тканей.</p> <p>Базальная мембрана: строение, функции, происхождение. Особенности межклеточных контактов в различных видах эпителия. Цитokerатины как маркеры различных видов эпителиальных тканей.</p> <p>Физиологическая и репаративная регенерация эпителия. Роль стволовых клеток в эпителиальных тканях обновляющегося типа; состав и скорость обновления клеточных дифферонов в различных эпителиальных тканях. Железистый эпителий. Особенности строения секреторных эпителиоцитов. Цитологическая характеристика эпителиоцитов, выделяющих секрет по голокриновому, апокриновому и мерокриновому типу.</p> <p>Железы, их классификация. Характеристика концевых отделов и выводных протоков экзокринных желез. Особенности строения эндокринных желез.</p>		
3	2	Кровь и лимфа.	<p><u>Ткани внутренней среды.</u></p> <p>Кровь и лимфа. Содержание форменных элементов в крови взрослого человека. Формула крови. Возрастные и половые особенности крови.</p> <p>Эритроциты: размеры, форма, строение и функции, классификация эритроцитов по форме, размерам и степени зрелости. Виды гемоглобина и связь с формой эритроцита. Ретикулоциты.</p> <p>Лейкоциты: классификация и общая характеристика. Лейкоцитарная формула. Гранулоциты - нейтрофилы, эозинофилы, базофилы, их содержание, размеры, форма, строение, основные функции. Особенности строения специфических гранул. Агранулоциты - моноциты, лимфоциты, количество, размеры, особенности строения и функции. Характеристика лимфоцитов - количество, морфофункциональные особенности, типы.</p> <p>Кровяные пластинки (тромбоциты). Размеры, строение, функция.</p> <p>Лимфа. Лимфоплазма и форменные элементы. Связь с кровью, понятие о рециркуляции лимфоцитов.</p>	2	-
4	2	Кроветворение.	<p>Гемоцитопоз и лимфоцитопоз.</p> <p>Эмбриональный гемоцитопоз. Развитие крови как ткани (гистогенез).</p> <p>Постэмбриональный гемоцитопоз: физиологическая регенерация крови. Понятие о стволовых клетках крови (СКК) и колониеобразующих единицах (КОЕ). Характеристика плюрипотентных предшественников (стволовых, коммитированных клеток), унипотентных предшественников, бластных форм. Морфологически неидентифицируемые и морфологически идентифицируемые стадии развития клеток крови (характеристика клеток в дифферонах: эритроцитов, гранулоцитов,</p>	2	-

№ п/п	№ раздела дисциплины	Тематика лекций	Содержание лекций	Трудоемкость (час)	
				№ сем. 2	№ сем. 3
1	2	3	4	5	6
			моноцитов, Т-лимфоцитов, В-лимфоцитов и кровяных пластинок (тромбоцитов). Особенности Т- и В-лимфопоэза во взрослом организме. Регуляция гемопоэза и лимфопоэза, роль микроокружения.		
5	2	Соединительная ткань.	<p><u>Соединительные ткани.</u> Общая характеристика соединительных тканей. Классификация. Источники развития. Гистогенез.</p> <p>Волокнистые соединительные ткани. Рыхлая волокнистая соединительная ткань. Клетки рыхлой волокнистой соединительной ткани. Межклеточное вещество. Общая характеристика и строение. Плотная волокнистая соединительная ткань, ее разновидности, строение и функции. Сухожилие как орган.</p> <p>Специализированные соединительные ткани. Ретикулярная ткань, строение, гистофизиология и значение. Жировая ткань, ее разновидности, строение и значение. Пигментная ткань, особенности строения и значение. Слизистая ткань, строение.</p> <p><u>Скелетные ткани.</u> Общая характеристика скелетных тканей. Классификация.</p> <p>Хрящевые ткани. Общая характеристика. Виды хрящевой ткани (гиалиновая, эластическая, волокнистая). Хондрогенез и возрастные изменения хрящевых тканей. Строение суставного хряща.</p> <p>Костные ткани. Общая характеристика. Классификация. Клетки костной ткани: остециты, остеобласты, остеокласты. Их цито-функциональная характеристика. Ретикулофиброзная (грубо-волокнистая) костная ткань. Пластинчатая (тонковолокнистая) костная ткань. Их локализация в организме и морфофункциональные особенности. Гистогенез и регенерация костных тканей. Возрастные изменения. Факторы, оказывающие влияние на строение костных тканей. Кость как орган.</p>	2	-
6	2	Мышечная ткань.	<p><u>Мышечные ткани.</u> Общая характеристика и гистогенетическая классификация.</p> <p>Соматическая поперечно-полосатая (исчерченная) мышечная ткань. Развитие, морфологическая и функциональная характеристики. Микроскопическое и электронно-микроскопическое строение. Строение миофибриллы, ее структурно-функциональная единица (саркомер). Механизм мышечного сокращения. Типы мышечных волокон и их иннервация. Моторная единица. Миосателлитоциты. Регенерация мышечной ткани, значение миосателлитоцитов. Мышца как орган. Связь с сухожилием.</p> <p>Сердечная поперечно-полосатая (исчерченная) мышечная ткань. Источник развития, этапы гистогенеза. Морфофункциональная характеристика рабочих</p>	2	-

№ п/п	№ раздела дисциплины	Тематика лекций	Содержание лекций	Трудоемкость (час)	
				№ сем. 2	№ сем. 3
1	2	3	4	5	6
			<p>и проводящих кардиомиоцитов. Возможности регенерации.</p> <p>Гладкая (неисчерченная) мышечная ткань. Источник развития. Морфологическая и функциональная характеристика. Регенерация.</p> <p>Мионейральная ткань. Источник развития, строение и функция.</p> <p>Миоидные и мезепителиальные клетки. Источники развития. Строение. Функции.</p>		
7	2	Нервная ткань.	<p><u>Нервная ткань.</u></p> <p>Общая характеристика нервной ткани. Эмбриональный гистогенез. Дифференцировка нейробластов и глиобластов. Понятие о регенерации структурных компонентов нервной ткани.</p> <p>Нейроциты (нейроны). Источники развития. Морфологическая и функциональная классификация. Общий план строения нейрона. Микро- и ультраструктура перикариона (тела нейрона), аксона, дендритов. Нейроглия. Общая характеристика. Источники развития глиоцитов. Классификация. Макроглия (олигодендроглия, астроглия и эпендимная глия). Микроглия.</p> <p>Нервные волокна. Общая характеристика. Классификация. Особенности формирования, строения и функции безмиелиновых и миелиновых нервных волокон. Нервные окончания. Общая характеристика. Классификация. Рецепторные (чувствительные) нервные окончания - свободные, несвободные и инкапсулированные, нервно-мышечные веретена, нервно-сухожильные веретена, комплекс клетки Меркеля с нервной терминалью. Эффекторные окончания - двигательные и секреторные. Нервно-мышечное окончание (моторная бляшка) в скелетных мышцах и в гладкой мышечной ткани. Секреторные (нейрожелезистые) нервные окончания.</p> <p>Синапсы. Классификации. Межнейрональные электрические, химические и смешанные синапсы, строение и механизмы передачи возбуждения. Рефлекторные дуги, их чувствительные, двигательные и ассоциативные звенья.</p>	2	-
8	3	Нервная система.	<p><u>Нервная система.</u></p> <p>Общая характеристика. Источники и ход эмбрионального развития. Периферическая нервная система.</p> <p>Нерв. Строение, тканевой состав. Реакция на повреждение, регенерация.</p> <p>Чувствительные нервные узлы (спинномозговые и черепные). Строение, тканевой состав. Характеристика нейронов и нейроглии.</p> <p>Центральная нервная система.</p> <p>Строение серого и белого вещества. Понятие о рефлекторной дуге (нейронный состав и проводящие</p>	2	-

№ п/п	№ раздела дисциплины	Тематика лекций	Содержание лекций	Трудоемкость (час)	
				№ сем. 2	№ сем. 3
1	2	3	4	5	6
			<p>пути) и о нервных центрах. Строение оболочек мозга - твердой, паутинной, мягкой. Субдуральное и субарахноидальное пространства, сосудистые сплетения. Особенности строения сосудов (синусы, гемокапилляры) центральной нервной системы.</p> <p>Спинной мозг. Общая характеристика строения. Строение серого вещества: виды нейронов и их участие в образовании рефлекторных дуг, типы глиоцитов. Ядра серого вещества. Строение белого вещества. Центральный канал спинного мозга и спинномозговая жидкость.</p> <p>Головной мозг.</p> <p>Мозжечок. Строение и нейронный состав коры мозжечка. Грушевидные клетки, корзинчатые и звездчатые нейроны, клетки-зерна. Афферентные и эфферентные нервные волокна. Межнейронные связи, тормозные нейроны. Клубочек мозжечка. Глиоциты мозжечка.</p> <p>Ствол мозга. Строение и нейронный состав.</p> <p>Головной мозг. Общая характеристика строения, особенности строения и взаимоотношения серого и белого вещества. Кора большого мозга. Эмбриональный и постэмбриональный гистогенез. Цитоархитектоника слоев (пластинок) коры больших полушарий. Нейронный состав, характеристика пирамидных нейронов. Представление о модульной организации коры. Автономная (вегетативная) нервная система.</p>		
9	3	Сенсорная система.	<p><u>Сенсорная система (Органы чувств).</u></p> <p>Классификация. Общий принцип клеточной организации рецепторных отделов. Нейросенсорные и сенсорные рецепторные клетки.</p> <p>Орган зрения. Общая характеристика. Источники эмбрионального развития и гистогенез.</p> <p>Общий план строения глазного яблока. Оболочки, их отделы и производные, тканевой состав. Основные функциональные аппараты: диоптрический, аккомодационный и рецепторный. Нейронный состав и глиоциты сетчатки, их морфофункциональная характеристика. Пигментный эпителий сетчатки, строение и значение. Особенности кровоснабжения глазного яблока. Морфологические основы циркуляции внутриглазной жидкости. Возрастные изменения.</p> <p>Орган обоняния. Общая характеристика. Эмбриональное развитие. Строение и клеточный состав обонятельной выстилки: рецепторные, поддерживающие и базальные клетки. Гистофизиология органа обоняния. Возрастные изменения. Вомероназальный орган.</p> <p>Орган вкуса. Общая характеристика. Эмбриональное развитие. Строение и клеточный состав вкусовых почек: вкусовые, поддерживающие и базальные клетки. Иннервация вкусовых почек. Гистофизиология</p>	2	-

№ п/п	№ раздела дисциплины	Тематика лекций	Содержание лекций	Трудоемкость (час)	
				№ сем. 2	№ сем. 3
1	2	3	4	5	6
			<p>органа вкуса. Возрастные изменения.</p> <p>Органы слуха и равновесия. Общая характеристика. Эмбриональное развитие.</p> <p>Наружное ухо: строение наружного слухового прохода и барабанной перепонки. Среднее ухо: слуховые косточки, характеристика эпителия барабанной полости и слуховой трубы.</p> <p>Внутреннее ухо: костный и перепончатый лабиринты.</p> <p>Вестибулярная часть перепончатого лабиринта: эллиптический и сферический мешочки и полукружные каналы. Их рецепторные отделы: строение и клеточный состав пятна и ампулярных гребешков. Иннервация. Гистофизиология вестибулярного лабиринта.</p> <p>Улитковая часть перепончатого лабиринта: строение улиткового канала, строение и клеточный состав спирального органа, его иннервация. Гистофизиология восприятия звуков. Возрастные изменения.</p>		
10	3	Сердечно-сосудистая система	<p><u>Сердечно-сосудистая система.</u></p> <p>Строение и эмбриональное развитие сердечно-сосудистой системы.</p> <p>Кровеносные сосуды. Общие принципы строения, тканевой состав. Классификация сосудов. Понятие о микроциркуляторном русле. Зависимость строения сосудов от гемодинамических условий. Васкуляризация сосудов (сосуды сосудов). Ангиогенез, регенерация сосудов. Возрастные изменения в сосудистой стенке.</p> <p>Артерии. Классификация. Особенности строения и функции артерий различного типа: мышечного, мышечно-эластического и эластического. Органные особенности артерий.</p> <p>Микроциркуляторное русло.</p> <p>Артериолы, их виды и роль в кровообращении. Строение. Значение эндотелиомиоцитных контактов в гистофизиологии артериол.</p> <p>Гемокапилляры. Классификация, функция и строение. Морфологические основы процесса проницаемости капилляров и регуляции их функций. Органные особенности капилляров.</p> <p>Венулы. Их виды, функциональное значение, строение.</p> <p>Артериоловеноулярные анастомозы. Значение для кровообращения. Классификация. Строение артериоловеноулярных анастомозов различного типа.</p> <p>Вены. Строение стенки вен в связи с гемодинамическими условиями. Классификация. Особенности строения вен различного типа (мышечного и безмышечного). Строение венозных клапанов. Органные особенности вен.</p> <p>Лимфатические сосуды. Строение и классифика-</p>	2	-

№ п/п	№ раздела дисциплины	Тематика лекций	Содержание лекций	Трудоемкость (час)	
				№ сем. 2	№ сем. 3
1	2	3	4	5	6
			<p>ция. Строение лимфатических капилляров и различных видов лимфатических сосудов. Понятие о лимфангионе. Участие лимфатических капилляров в системе микроциркуляции.</p> <p>Сердце. Эмбриональное развитие. Строение стенки сердца, его оболочек, их тканевой состав. Эндокард и клапаны сердца. Миокард, рабочие, проводящие и секреторные кардиомиоциты. Особенности кровоснабжения, регенерации. Проводящая система сердца, ее морфофункциональная характеристика. Эпикард и перикард. Внутриорганные сосуды сердца. Иннервация сердца. Сердце новорожденного. Перестройка и развитие сердца после рождения. Возрастные изменения сердца.</p>		
11	3	Органы кроветворения и иммунной защиты.	<p><u>Система органов кроветворения и иммунной защиты.</u> Основные источники и этапы формирования органов кроветворения в онтогенезе человека. Мезобластический, гепатоспленотимический и медуллярный этапы становления системы кроветворения. Центральные органы кроветворения и иммуногенеза.</p> <p>Костный мозг. Развитие костного мозга во внутриутробном периоде. Возрастные изменения. Регенерация костного мозга.</p> <p>Тимус. Эмбриональное развитие. Роль в лимфоцитопозе. Строение и тканевой состав коркового и мозгового вещества долек. Временная (акцидентальная) и возрастная инволюция тимуса.</p> <p>Периферические органы кроветворения и иммуногенеза.</p> <p>Селезенка. Эмбриональное развитие. Строение и тканевой состав (белая и красная пульпа. Т- и В-зависимые зоны). Лимфатические узлы. Эмбриональное развитие. Строение и тканевой состав. Корковое и мозговое вещество. Их морфофункциональная характеристика, клеточный состав. Т- и В-зависимые зоны, система синусов. Васкуляризация. Роль кровеносных сосудов в развитии и гистофизиологии лимфатических узлов. Возрастные изменения.</p> <p>Лимфоидные образования в составе слизистых оболочек: лимфоидные узелки и диффузные скопления в стенке воздухоносных путей, пищеварительного тракта (одиночные и множественные) и других органов. Их строение, клеточный состав и значение.</p> <p>Морфологические основы защитных реакций организма.</p> <p>Иммунитет. Виды. Характеристика основных клеток, осуществляющих иммунные реакции - нейтрофильных лейкоцитов, макрофагов, антигенпредставляющих клеток, Т-лимфоцитов, В-лимфоцитов, плазмочитов. Понятие об антигенах и антителах. Антигеннезависимая и антигензависимая пролиферация</p>	2	-

№ п/п	№ раздела дисциплины	Тематика лекций	Содержание лекций	Трудоемкость (час)	
				№ сем. 2	№ сем. 3
1	2	3	4	5	6
			лимфоцитов. Процессы лимфоцитопоза в Т- и В-зависимых зонах периферических лимфоидных органов. Плазматические клетки и стадии их дифференциации.		
12	3	Эндокринная система.	<p>Общая характеристика и классификация эндокринной системы. Центральные и периферические звенья эндокринной системы. Понятие о гормонах, клетках-мишенях и их рецепторах к гормонам. Механизмы регуляции в эндокринной системе. Классификация эндокринных желез.</p> <p>Гипоталамо-гипофизарная нейросекреторная система.</p> <p>Гипоталамус. Гипофиз. Эмбриональное развитие. Строение и функции аденогипофиза. Цитофункциональная характеристика аденоцитов передней доли гипофиза. Эпифиз мозга. Строение, клеточный состав, функция. Возрастные изменения.</p> <p>Периферические эндокринные железы. Щитовидная железа. Строение. Фолликулы как морфофункциональные единицы, строение стенки и состав коллоида фолликулов. Околощитовидные железы. Структура околощитовидных желез у новорожденных и возрастные изменения. Надпочечники. Зоны коры и их клеточный состав. Особенности строения корковых эндокриноцитов в связи с синтезом и секрецией кортикостероидов. Эндокринные структуры желез смешанной секреции. Эндокринные островки поджелудочной железы. Эндокринная функция гонад (яичек, яичников), плаценты.</p> <p>Одиночные гормонопродуцирующие клетки.</p> <p>Представление о диффузной эндокринной системе (ДЭС), локализация элементов, их клеточный состав. Нейроэндокринные клетки. Представления о АПУД системе.</p>	2	-
13	3	Пищеварительная система.	<p>Общая характеристика пищеварительной системы. Основные источники развития тканей пищеварительной системы в эмбриогенезе. Общий принцип строения стенки пищеварительного канала - слизистая оболочка, подслизистая основа, мышечная оболочка, наружная оболочка (серозная или адвентициальная), их тканевой и клеточный состав. Понятие о слизистой оболочке, ее строение и функция. Иннервация и васкуляризация стенки пищеварительного канала. Эндокринный аппарат пищеварительной системы. Лимфоидные структуры пищеварительного тракта. Строение брюшины.</p> <p>Ротовая полость. Строение слизистой оболочки в связи с функцией и особенностями пищеварения в ротовой полости.</p> <p>Глотка и пищевод. Средний и задний отделы пищеварительной системы. Особенности строения стенки</p>	2	-

№ п/п	№ раздела дисциплины	Тематика лекций	Содержание лекций	Трудоемкость (час)	
				№ сем. 2	№ сем. 3
1	2	3	4	5	6
			<p>различных отделов. Развитие.</p> <p>Желудок. Строение слизистой оболочки в различных отделах органа. Тонкая кишка. Характеристика различных отделов тонкой кишки. Строение стенки, ее тканевый состав. Толстая кишка. Строение стенки, ее тканевый состав. Виды эпителиоцитов и эндокриноцитов, их цитофизиология. Лимфоидные образования в стенке. Кровоснабжение.</p> <p>Червеобразный отросток. Особенности строения и функции.</p> <p>Прямая кишка. Строение стенки.</p> <p>Поджелудочная железа. Общая характеристика. Строение экзокринного и эндокринного отделов. Цитофизиологическая характеристика ацинарных клеток. Печень. Общая характеристика. Особенности кровоснабжения. Строение классической доли как структурно-функциональной единицы печени. Представления о портальной дольке и ацинусе. Строение желчных канальцев (холангиол) и междольковых желчных протоков. Регенерация. Особенности строения печени новорожденных. Желчный пузырь и желчевыводящие пути. Строение и функция.</p>		
14	3	Мочевыделительная система	<p>Общая характеристика системы мочевых органов. Развитие. Почки. Корковое и мозговое вещество почки. Нефрон - как морфофункциональная единица почки, его строение. Типы нефронов, их топография в корковом и мозговом веществе. Вазкуляризация почки - кортикальная и юкстамедуллярная системы кровоснабжения. Почечные тельца, их основные компоненты. Строение сосудистых клубочков. Мезангий, его строение и функция. Структурная организация почечного фильтра и роль в мочеобразовании. Юктагломерулярный аппарат. Гистофизиология канальцев нефронов и собирательных трубочек в связи с их участием в образовании окончательной мочи. Строма почек, ее гистофункциональная характеристика. Понятие о противоточной системе почки. Морфофункциональные основы регуляции процесса мочеобразования. Эндокринный аппарат почки (ренин-ангиотензиновая, интерстициальная простагландиновая и калликреин-кининовая системы), строение и функция. Иннервация почки. Регенеративные потенции. Особенности почки у новорожденного. Последующие возрастные изменения почки.</p> <p>Мочевыводящие пути. Строение стенки почечных чашечек и лоханки. Строение мочеточников. Строение мочевого пузыря. Понятие о цистоидах. Особенности строения мужского и женского мочеиспускательного канала.</p>	2	-
15	3	Мужская половая система.	<p>Развитие. Первичные гоноциты, начальная локализация, пути миграции в зачаток гонады. Половая</p>	2	-

№ п/п	№ раздела дисциплины	Тематика лекций	Содержание лекций	Трудоемкость (час)	
				№ сем. 2	№ сем. 3
1	2	3	4	5	6
			<p>дифференцировка.</p> <p>Мужские половые органы. Гистогенетические процессы в зачатке гонады, ведущие к развитию яичка. Развитие семявыносящих путей.</p> <p>Яичко. Строение. Извитые семенные канальцы, строение стенки. Сперматогенез. Цитологическая характеристика его основных фаз. Роль sustentоцитов в сперматогенезе. Гематотестикулярный барьер. Эндокринная функция яичка: мужские половые гормоны и синтезирующие их гранулоциты (клетки Лейдига), их цитохимические особенности, участие в регуляции сперматогенеза. Гистофизиология прямых канальцев, канальцев сети и выносящих канальцев яичка. Регуляция генеративной и эндокринной функций яичка. Возрастные особенности.</p> <p>Семявыносящие пути. Придаток яичка. Семявыносящий проток. Семенные железы. Семяизвергательный канал. Бульбо-уретральные железы. Простата. Их строение и функции. Возрастные изменения. Половой член. Строение.</p>		
16	3	Женская половая система	<p>Женские половые органы.</p> <p>Яичник. Развитие. Общая характеристика строения. Особенности строения коркового и мозгового вещества. Овогенез. Отличия овогенеза от сперматогенеза. Строение и развитие фолликулов. Овуляция. Понятие об овариальном цикле и его регуляции. Развитие, строение и функции желтого тела в течение овариального цикла и при беременности. Атрезия фолликулов. Эндокринная функция яичника: женские половые гормоны и вырабатывающие их клеточные элементы. Возрастные особенности.</p> <p>Матка. Развитие. Строение стенки матки в разных ее отделах. Менструальный цикл и его фазы. Особенности строения эндометрия в различные фазы цикла. Связь циклических изменений эндометрия и яичника. Перестройка матки при беременности и после родов. Васкуляризация и иннервация матки. Возрастные изменения.</p> <p>Маточные трубы. Развитие, строение и функции.</p> <p>Влагалище. Развитие. Строение его стенок. Изменение в связи с менструальным циклом.</p> <p>Молочная (грудная) железа. Происхождение. Развитие. Строение. Постнатальные изменения. Функциональная морфология лактирующей и нелактирующей (нефункциональной и после лактации) молочной железы. Нейроэндокринная регуляция функций молочных желез. Изменение молочных желез в ходе овариально-менструального цикла и при беременности.</p>	2	-
17	4	Эмбриология человека. Ранние этапы эм-	Эмбриология млекопитающих как основа для понимания особенностей эмбрионального развития человека. Периодизация развития человека и живот-	2	-

№ п/п	№ раздела дисциплины	Тематика лекций	Содержание лекций	Трудоемкость (час)	
				№ сем. 2	№ сем. 3
1	2	3	4	5	6
		бриогенеза.	<p>ных. Представление о биологических процессах, лежащих в основе развития зародыша - индукция, детерминация, деление, миграция клеток, рост, дифференцировка, взаимодействие клеток, гибель клеток. Особенности эмбрионального развития человека. Критические периоды в развитии. Нарушение процессов детерминации как причина аномалий и уродств.</p> <p>Проигенез. Сперматогенез. Овогенез. Особенности структуры половых клеток.</p> <p>Оплодотворение. Биологическое значение оплодотворения, особенности и хронология процесса. Дистантные и контактные взаимодействия половых клеток. Преобразования в спермии: капацитация, акросомальная реакция, пенетрация спермием прозрачной зоны и плазмолеммы овоцита, сброс цитоплазматической оболочки спермия, поворот спермия, формирование мужского пронуклеуса.</p> <p>Преобразования в овоците: рассеивание клеток лучистого венца, кортикальная реакция, выброс ферментов кортикальных гранул, преобразование прозрачной зоны (зонная реакция), активация цитоплазматических процессов, окончание мейоза, полярные тельца.</p> <p>Мужской и женский пронуклеусы, распад их оболочек, установление связи хромосом пронуклеусов с центриолью спермия.</p> <p>Первая неделя развития. Зигота - одноклеточный зародыш, ее геном, активация внутриклеточных процессов.</p> <p>Дробление. Специфика дробления у человека и хронология процесса. Строение зародыша на разных стадиях дробления. Роль прозрачной зоны. Характеристика темных и светлых бластомеров, их межклеточных контактов. Уменьшение размеров бластомеров, их взаимодействие. Морула. Бластоциста. Внутренняя клеточная масса (эмбриобласт) и трофобласт. Стадия свободной бластоцисты. Состояние матки к началу имплантации. Начало 1-й фазы гастрюляции.</p>		
18	4	Эмбриология человека. Плацента и внезародышевые органы.	<p>Имплантация. Хронология процесса имплантации. Дифференцировка трофобласта на цитотрофобласт и синцитиотрофобласт. Активация синцитиотрофобласта. Образование лакун и их соединение с кровеносными сосудами эндометрия. Гистиотрофный тип питания. Формирование первичных и вторичных ворсин хориона.</p> <p>Вторая неделя развития. Гастрюляция. Разделение эмбриобласта на эпибласт и гипобласт. Преобразование гипобласта, формирование первичного желточного мешка.</p> <p>Преобразование эпибласта: образование амниотической полости и выделение амниотической экто-</p>	2	-

№ п/п	№ раздела дисциплины	Тематика лекций	Содержание лекций	Трудоемкость (час)	
				№ сем. 2	№ сем. 3
1	2	3	4	5	6
			<p>дермы, формирование амниотического пузыря; начало 2-й фазы гаструляции путем эмиграции - формирование первичной полоски и первичного узелка, образование зародышевой мезодермы, головного отростка, энтодермы зародыша, образование прехордальной пластинки. Образование внезародышевой мезодермы.</p> <p>Третья неделя развития. Дифференцировка зародышевой мезодермы (сомиты, нефрогонотомы, висцеральный и париетальный листки спланхнотомы, эмбриональный целом). Рост головного отростка, образование хорды. Формирование нервной трубки и нервных гребней, асинхронность развития головного и каудального отделов. Туловищная складка, образование первичной кишки.</p> <p>Дифференцировка внезародышевой мезодермы, аллантоиса, амниотического пузыря, желточного стебля, соединительной ножки, слоя, подстилающего трофобласт.</p> <p>Формирование первичных кровеносных сосудов и первичных клеток крови в мезодерме желточного мешка, соединительной ножки. Формирование первых кровеносных сосудов в мезодерме зародыша. Зачаток первичного сердца, начало функции. Закладка предпочки, легкого.</p> <p>Образование третичных ворсин хориона. Гемотрофный тип питания.</p> <p>Четвертая неделя развития. Изменение формы зародыша (образование поперечных и продольных складок). Завершение процессов нейруляции и сегментации мезодермы. Ушная и хрусталиковая плакоды. Развитие мезонефроса. Миграция гоноцитов из желточной энтодермы каудального конца зародыша. Образование рта (прорыв орофарингеальной мембраны), формирование позвоночного столба. Закладка аденогипофиза, щитовидной и околощитовидной желез, желудка, печени, дорзальной части поджелудочной железы.</p> <p>Эмбриональный органогенез.</p> <p>Внезародышевые органы.</p> <p>Плацента, формирование, особенности организации материнского и фетального компонентов на протяжении беременности. Опережающее развитие соединительной ткани плаценты и других внезародышевых органов. Структурные отличия терминальных и дифференцированных ворсинок в разных триместрах беременности, функции плаценты.</p> <p>Амнион, его строение и значение.</p> <p>Пуповина, ее образование и структурные компоненты: студенистая (слизистая) ткань, сосуды, рудименты желточного мешка и аллантоиса. Система мать-плацента-плод и факторы, влияющие на ее фи-</p>		

№ п/п	№ раздела дисциплины	Тематика лекций	Содержание лекций	Трудоемкость (час)	
				№ сем. 2	№ сем. 3
1	2	3	4	5	6
			<p>зиологию.</p> <p>Особенности организма новорожденного. Общая характеристика и периодизация постнатального развития.</p> <p>Факторы, влияющие на развитие: генетические, материнские, внешние (радиация, алкоголь, курение, наркотики, инфекция, химические и лекарственные вещества, пестициды и др.).</p>		
Итого:				36	-

3.5. Тематический план практических занятий (семинаров)

№ п/п	№ раздела дисциплины	Тематика практических занятий (семинаров)	Содержание практических (семинарских) занятий	Трудоемкость (час)	
				№ сем. 2	№ сем. 3
1	2	3	4	5	6
1 2	1	Введение. Цитология 1.	<p>Методы гистологических исследований. Устный опрос. Плазмолемма. Цитоплазма. Органеллы. Включения. Неклеточные структуры. Устный опрос. Текущий тестовый контроль.</p> <p>Практическая подготовка: диагностика органелл с помощью электронограмм.</p>	2 из них на ПП: 1,8 2	-
2	1	Цитология 2.	<p>Устный опрос. Текущий тестовый контроль. Диагностика гистологических микропрепаратов и электронограмм ядра, ядрышка, ядерной оболочки. Практическая подготовка: микроскопирование препаратов по делению клетки.</p>	2 из них на ПП: 1,8	
3	1	Коллоквиум по цитологии.	<p>Контрольная работа по теме «Цитология». Диагностика гистологических микропрепаратов и электронограмм. Тестовый контроль.</p> <p>Практическая подготовка: собеседование по ситуационным и графическим задачам.</p>	2 из них на ПП: 1,8	-
4	2	Общая эмбриология.	<p>Устный опрос. Текущий тестовый контроль. Диагностика препаратов бластулы и гаструлы амфибий, образования туловищных амниотических складок зародыша курицы. Зарисовка клеток крови учебного и демонстрационного препаратов.</p> <p>Практическая подготовка: собеседование по ситуационным задачам.</p>	2 из них на ПП: 1,8	-
6	2	Кровь и лимфа.	<p>Устный опрос. Текущий тестовый контроль. Изучение клеток крови в мазке человека, подсчет лейкоцитарной формулы. Зарисовка клеток крови учебного и демонстрационного препаратов.</p> <p>Практическая подготовка: определять клетки</p>	2 из них на ПП:	-

№ п/п	№ раздела дисциплины	Тематика практических занятий (семинаров)	Содержание практических (семинарских) занятий	Трудоемкость (час)	
				№ сем. 2	№ сем. 3
1	2	3	4	5	6
			крови с помощью атласа и таблиц на препарате «мазок крови человека».	1,8	
7	2	Кроветворение.	Текущий тестовый контроль. Диагностика демонстрационных препаратов эритропоэза и гранулопоэза. Практическая подготовка: определение с помощью атласа основных видов созревающих клеток крови на препарате «мазок костного мозга».	2 из них на ПП: 1,8	-
8	2	Коллоквиум по теме «Кровь и лимфа. Кроветворение».	Коллоквиум по теме «Кровь и кроветворение». Практическая подготовка: самостоятельно по условиям поставленной задачи определить задаваемую клетку крови на препарате «мазок крови человека».	2 из них на ПП: 1,8	-
9	2	Эпителиальная ткань.	Устный опрос. Текущий тестовый контроль. Диагностика микропрепаратов различных видов эпителиев с последующей зарисовкой в альбом. Изучение электронограмм специализированных структур эпителиальных клеток. Практическая подготовка: диагностика микропрепаратов различных видов эпителиев.	2 из них на ПП: 1,8	
10	2	Соединительная ткань.	Устный опрос. Текущий тестовый контроль. Диагностика гистологических препаратов сухожилия, лимфатического узла, гиподермы кожи пальца человека, пленочного препарата брыжейки. Практическая подготовка: диагностировать соединительную ткань в различных органах и тканях организма, давать описание и ее характеристику, функциональное значение.	2 из них на ПП: 1,8	-
10	2	Хрящевая ткань.	Устный опрос. Текущий тестовый контроль. Изучение и зарисовка учебных и демонстрационных препаратов по хрящевой ткани (гиалиновый, эластический, волокнистый хрящ). Практическая подготовка: диагностировать виды хрящевой ткани, знать основные различия в строении и функциональном значении.	2 из них на ПП: 1,8	-
11	2	Костная ткань.	Устный опрос. Текущий тестовый контроль. Изучение и зарисовка учебных и демонстрационных препаратов по костной ткани (грубоволокнистая и пластинчатая кость) и гистогенез костной ткани (развитие кости на месте гиалинового хряща и развитие кости из мезенхимы). Практическая подготовка: изучить процессы роста и регенерацию костной ткани с точки зрения микроскопического строения.	2 из них на ПП: 1,8	-
12	2	Мышечная ткань.	Устный опрос. Текущий тестовый контроль. Изучение и зарисовка учебных препаратов (поперечнополосатая мышечная ткань скелетного типа и сердца; гладкая мышечная ткань стенки внутренних органов). Изучение электронных микрофотографий сократительного аппарата мышеч-	2 из них на ПП: 1,8	-

№ п/п	№ раздела дисциплины	Тематика практических занятий (семинаров)	Содержание практических (семинарских) занятий	Трудоемкость (час)	
				№ сем. 2	№ сем. 3
1	2	3	4	5	6
			ных тканей. Практическая подготовка: изучить процессы роста и регенерации разных видов мышечной ткани с точки зрения микроскопического строения, и применения полученных знаний в практической деятельности врача педиатра.		
13	2	Нервная ткань.	Устный опрос. Текущий тестовый контроль. Изучение и зарисовка учебных препаратов устройство миелиновых и безмиелиновых нервных волокон. Изучение электронных микрофотографий. Практическая подготовка: собеседование по ситуационным и графическим задачам.	2 из них на ПП: 1,8	-
14	2	Итоговый коллоквиум по теме «Общая гистология»	Контрольные вопросы по теме «Общая гистология». Диагностика учебных микропрепаратов и электронных микрофотографий. Тестовый контроль. Собеседование по ситуационным и графическим задачам. Практическая подготовка: собеседование по изученным темам раздела «Общая гистология».	2 из них на ПП: 1,8	-
15	3	Нервная система 1.	Устный опрос. Текущий тестовый контроль. Изучение и зарисовка учебных препаратов: спинного мозга, смешанного нерва, спинального ганглия. Изучение схем рефлекторных дуг соматической и вегетативной нервной системы. Практическая подготовка: собеседование по ситуационным и графическим задачам.	2 из них на ПП: 1,8	-
16	3	Нервная система 2.	Устный опрос. Текущий тестовый контроль. Изучение и зарисовка гистологических препаратов коры головного мозга и мозжечка. Изучение электронных микрофотографий клеток Беца и Пуркинье. Практическая подготовка: собеседование по ситуационным и графическим задачам.	2 из них на ПП: 1,8	-
17 1	3	Органы чувств 1	Устный опрос. Текущий тестовый контроль. Изучение и зарисовка учебных препаратов задней стенки глаза, роговицы, слепого и желтого пятна, радужки. Практическая подготовка: собеседование по ситуационным и графическим задачам.	2 из них на ПП: 1,8	-
18	3	Органы чувств 2	Устный опрос. Текущий тестовый контроль. Изучение и зарисовка учебного препарата Кортиева органа. Сравнительный анализ электронных микрофотографий наружных и внутренних волосковых клеток Кортиева органа. Изучение цепи нейронов вестибулярного анализатора.	2 из них на ПП: 1,8	-
19	3	Кожа и ее производные.	Устный опрос. Текущий тестовый контроль. Идентификация на микроскопическом уровне слоев	-	3 из

№ п/п	№ раздела дисциплины	Тематика практических занятий (семинаров)	Содержание практических (семинарских) занятий	Трудоемкость (час)	
				№ сем. 2	№ сем. 3
1	2	3	4	5	6
			кожи, их тканевых элементов и производных кожи (сальные и потовые железы, волосы). Зарисовка в альбоме кожи пальца человека и строения волоса. Разбор электронных микрофотографий кератиноцитов, пигментных клеток, клеток Меркеля и Лангерганса, волоса. Практическая подготовка: собеседование по ситуационным и графическим задачам.		них на ПП: 1,8
20	3	Сердечно-сосудистая система.	Устный опрос. Текущий тестовый контроль. Микроскопирование препаратов артерий, вен, микроциркуляторного русла, стенки сердца. Изучение электронных микрофотографий. Практическая подготовка: собеседование по ситуационным и графическим задачам.	-	3 из них на ПП: 1,8
21	3	Органы кроветворения и иммунной защиты.	Устный опрос. Текущий тестовый контроль. Зарисовка учебных препаратов и схем красного костного мозга, тимуса, лимфатического узла, селезенки. Диагностика микропрепаратов тимуса, селезенки и лимфатических узлов. Изучение электронных микрофотографий эритробластического островка. Практическая подготовка: диагностировать гистопрепараты лимфатического узла, селезенки, небных миндалин.	-	3 из них на ПП: 1,8
22	3	Эндокринная система.	Устный опрос. Текущий тестовый контроль. Микроскопическое исследование гистопрепаратов центральных и периферических эндокринных органов. Интерпретация электронных микрофотографий гипофиза, эпифиза, щитовидной железы, околощитовидных желез, надпочечников. Практическая подготовка: уверенное микроскопическое исследование гистопрепаратов центральных и периферических эндокринных органов	-	3 из них на ПП: 1,8
23	3	Итоговый коллоквиум по «Частной гистологии». Часть 1.	Контрольные вопросы по данным темам. Диагностика учебных микропрепаратов и электронных микрофотографий. Тестовый контроль. Собеседование по ситуационным и графическим задачам. Практическая подготовка: собеседование по изученным темам раздела «Частной гистологии». Часть 1).	-	3 из них на ПП: 1,8
24	3	Дыхательная система.	Устный опрос. Текущий тестовый контроль. Просмотр и зарисовка учебных препаратов трахеи и легкого. Зарисовка ультрамикроскопического строения клеточного состава эпителия воздухопроводящего и респираторного отделов по результатам изучения электронных микрофотографий. Практическая подготовка: изучить с точки зрения гистологического строения функциональное значение дыхательных путей при развитии ребенка в постнатальный период.	-	3 из них на ПП: 1,8
25	3	Пищеварительная система 1.	Устный опрос. Текущий тестовый контроль. Заполнение в рабочей тетради таблицы: «Строение	-	3 из

№ п/п	№ раздела дисциплины	Тематика практических занятий (семинаров)	Содержание практических (семинарских) занятий	Трудоемкость (час)	
				№ сем. 2	№ сем. 3
1	2	3	4	5	6
			крупных слюнных желез». Изучение и зарисовка учебных препаратов (язык, небная миндалина, слюнные железы). Изучение электронной микрофотографии вкусовой луковицы. Практическая подготовка: диагностика и дифференцировка слюнных желез.		них на ПП: 1,8
26	3	Пищеварительная система 2.	Устный опрос. Текущий тестовый контроль. Изучение и зарисовка учебных препаратов (пищевод, дно желудка, тонкая и толстая кишка, аппендикс). Заполнение в рабочей тетради таблицы: «Строение слизистой оболочки различных отделов пищеварительной трубки». Изучение электронных микрофотографий различных типов клеток эпителия кишечника. Практическая подготовка: диагностика и дифференцировка гистологического строения различных отделов пищеварительной трубки.	-	3 из них на ПП: 1,8
27	3	Пищеварительная система 3.	Текущий тестовый контроль. Изучение и зарисовка учебных препаратов (строение и развитие зуба, печень, поджелудочная железа). Практическая подготовка: изучение электронных микрофотографий печени, поджелудочной железы.	-	3 из них на ПП: 1,8
28	3	Итоговый коллоквиум по «Частной гистологии». Часть 2	Контрольные вопросы по данным темам. Диагностика учебных микропрепаратов и электронных микрофотографий. Тестовый контроль. Собеседование по ситуационным и графическим задачам. Практическая подготовка: собеседование по изученным темам раздела «Частной гистологии». Часть 2».	-	3 из них на ПП: 1,8
29	3	Мочевыделительная система.	Устный опрос. Текущий тестовый контроль. Просмотр и зарисовка гистологических препаратов почки, мочевого пузыря, кровоснабжения почки, электронной микрофотографии почечного тельца и канальцев нефрона, ультрамикроскопического строения почечного фильтра. Практическая подготовка: изучить строение фильтрационного барьера почек.	-	3 из них на ПП: 1,8
30	3	Мужская половая система.	Устный опрос. Текущий тестовый контроль. Диагностика микропрепаратов яичка, придатка яичек и предстательной железы с последующей зарисовкой в альбом. Практическая подготовка: изучение электронных микрофотографий сперматозоида, извитого канальца семенника и «текучего» интерстиция семенника.	-	3 из них на ПП: 1,8
31	3	Женская половая система.	Устный опрос. Текущий тестовый контроль. Изучение учебных препаратов яичника, матки и желтого тела беременности с их последующей зарисовкой. Изучение электронных микрофотографий лютеоцитов.	-	3 из них на ПП: 1,8

№ п/п	№ раздела дисциплины	Тематика практических занятий (семинаров)	Содержание практических (семинарских) занятий	Трудоемкость (час)	
				№ сем. 2	№ сем. 3
1	2	3	4	5	6
			Практическая подготовка: изучить половой цикл и изменение женской половой системы с точки зрения их гистологического строения.		1,8
32 3	4	Эмбриология человека 1.	Устный опрос. Текущий тестовый контроль. Изучение эмбриональных схем событий первой недели развития. Изучение электронограмм яйцеклетки и сперматозоида. Устный опрос. Текущий тестовый контроль. Изучение и зарисовка гистологических препаратов зародышей 9-суток, 13-суток, 21-суток, 27-суток. Практическая подготовка: изучение схем по зародышевому периоду эмбриогенеза человека.	- -	3 из них на ПП: 1,8 3
33	4	Эмбриология человека 2.	Устный опрос. Текущий тестовый контроль. Микроскопирование и зарисовка гистологических препаратов материнской и плодной части плаценты. Зарисовка различных этапов развития ворсинок хориона. Изучение электронных микрофотографий. Практическая подготовка: составление таблицы: обменные процессы в системе мать-плод.	-	3 из них на ПП: 1,8
34	4	Эмбриология человека 3. Итоговый коллоквиум по «Частной гистологии». Часть 3. Коллоквиум по эмбриональным схемам и электронограммам.	Контрольные вопросы по теме «Эмбриология человека». Диагностика учебных микропрепаратов. Тестовый контроль. Контрольные вопросы по данным темам. Диагностика учебных микропрепаратов и электронных микрофотографий. Тестовый контроль. Собеседование по ситуационным и графическим задачам. Диагностика эмбриональных схем и электронограмм. Практическая подготовка: собеседование по изученным темам раздела «Частной гистологии». Часть 3».	-	3 из них на ПП: 1,8
Итого:				36	48

3.6. Самостоятельная работа обучающегося

№ п/п	№ семестра	Наименование раздела дисциплины (модуля)	Виды СРС	Всего часов
1	2	3	4	5
1	2	Цитология	Подготовка к тематическим занятиям с использованием специального методического пособия «Гистологическая техника, цитология и общая эмбриология». Подготовка к текущему контролю и промежуточной аттестации с использованием ситуационных и графических задач и контрольных вопросов. Подготовка к тестированию по учебно-методическому пособию «Тестовые задания к переводному экзамену по гистологии». Самостоятельное микроскопирование гистологических препаратов и электронограмм.	4

№ п/п	№ семестра	Наименование раздела дисциплины (модуля)	Виды СРС	Всего часов
1	2	3	4	5
2		Общая гистология	Подготовка к тематическим занятиям с использованием специального методического пособия «Общая гистология». Подготовка к текущему контролю и промежуточной аттестации с использованием ситуационных и графических задач и контрольных вопросов. Подготовка к тестированию по учебно-методическому пособию «Тестовые задания к переводному экзамену по гистологии». Самостоятельное микрофотографирование гистологических препаратов и электронограмм.	11
3		Частная гистология	Подготовка к тематическим занятиям с использованием специального методического пособия «Частная гистология». Подготовка к текущему контролю и промежуточной аттестации с использованием ситуационных и графических задач и контрольных вопросов. Подготовка к тестированию по учебно-методическому пособию «Тестовые задания к переводному экзамену по гистологии». Подготовка рефератов. Самостоятельное микрофотографирование гистологических препаратов и электронограмм.	14
4		Эмбриология человека	Подготовка к тематическим занятиям с использованием специального методического пособия «Основы общей и сравнительной эмбриологии». Подготовка к текущему контролю и промежуточной аттестации с использованием ситуационных, эмбриональных схем и контрольных вопросов. Подготовка к тестированию по учебно-методическому пособию «Тестовые задания к переводному экзамену по гистологии».	7
Итого часов в семестре:				36
5	3	Частная гистология	Подготовка к тематическим занятиям с использованием специального методического пособия «Частная гистология». Подготовка к текущему контролю с использованием ситуационных и графических задач и контрольных вопросов. Подготовка к тестированию по учебно-методическому пособию «Тестовые задания к переводному экзамену по гистологии». Подготовка рефератов. Самостоятельное микрофотографирование гистологических препаратов и электронограмм.	19
6		Эмбриология человека	Подготовка к тематическим занятиям с использованием специального методического пособия «Основы общей и сравнительной эмбриологии». Подготовка к текущему контролю с использованием ситуационных, эмбриональных схем и контрольных вопросов. Подготовка к тестированию по учебно-методическому пособию «Тестовые задания к переводному экзамену по гистологии».	5
Итого часов в семестре:				24
Всего часов на самостоятельную работу:				60

Раздел 4. Перечень учебно-методического и материально-технического обеспечения дисциплины (модуля)

4.1. Перечень основной и дополнительной учебной литературы, необходимой для освоения дисциплины (модуля)

4.1.1. Основная литература

№ п/п	Наименование	Автор (ы)	Год, место издания	Кол-во экземпляров в библиотеке	Наличие в ЭБС
1	2	3	4	5	6
1.	Гистология, цитология и эмбриология	Кузнецов С.Л., Мушкабаров Н.Н.	2012, М.: МИА	52	-
2.	Гистология, эмбриология, цитология.	Э.Г. Улумбеков, Ю.А. Чельшева	2012, М.: ГЭОТАР-Медиа	50	ЭБС Консультант студента

4.1.2. Дополнительная литература

№ п/п	Наименование	Автор (ы)	Год, место издания	Кол-во экземпляров в библиотеке	Наличие в ЭБС
1	2	3	4	5	6
1	Гистология, эмбриология, цитология	Ю. И. Афанасьев, Н. А. Юрина, Е. Ф. Котовский и др.; под ред. Ю. И. Афанасьева, Н. А. Юриной.	2016. М.: ГЭОТАР - Медиа	-	ЭБС Консультант студента
2.	Атлас по гистологии, цитологии и эмбриологии.	С.Л. Кузнецов, Н.Н. Мушкабаров, В.Л. Горячкина.	М.: МИА, 2002.	10	-
3.	Гистология. Атлас для практических занятий.	Н.В. Бойчук, Р.Р. Исламов, С.Л. Кузнецов, Ю.А. Чельшев.	М.: «ГЭОТАР-Медиа», 2010	5	ЭБС Консультант студента
4.	Атлас микроскопического и ультрамикроскопического строения клеток тканей и органов	В.Г. Елисеев, Ю.И. Афанасьев, Е.Ф. Котовский, А.Н. Яцковский.	М.: «Медицина», 2004.	15	-
5.	Руководство по гистологии: В 2-х т. Т. 1, 2	Данилов Р.К.	2011, - СПб.: СпецЛит	10	ЭБС Университетская библиотека онлайн
6.	Гистология, цитология и эмбриология. Атлас.	Быков В.Л., Юшканцева С.И.	2015, М.: "ГЭОТАР - Медиа"	-	ЭБС Консультант студента
7.	Морфогенез и гистофизиология системы мононуклеарных фагоцитов человека	Абдуллин Т.Г., Муслимов С.А., Коледаева Е.В., Мусина Л.А., Лебедева А.И.	Киров: «Дом печати - ВЯТКА», 2009.	100	ЭБС Кировского ГМУ

4.2. Нормативная база-- не имеется

4.3 Перечень ресурсов информационно-телекоммуникационной сети «Интернет», необходимых для освоения дисциплины (модуля)

1. Гистология [Электронный ресурс]. - Режим доступа: <http://histol.ru/> - Загл. с экрана.
2. Гистология, цитология, эмбриология [Электронный ресурс]. - Режим доступа: <http://cytohistology.ru/> - Загл. с экрана.
3. С.Л. Кузнецов, Н.Н. Мушкамбаров, В.Л. Горячкина Руководство-атлас по гистологии, цитологии и эмбриологии (с приложением "Экзамен") [Электронный ресурс]. - Режим доступа: <https://nsau.edu.ru/images/vetfac/images/ebooks/histology/> - Загл. с экрана.
4. Гистология. RU [Электронный ресурс]. - Режим доступа: <http://histologybook.ru/> - Загл. с экрана.
5. Гистология. mp3 [Электронный ресурс]. - Режим доступа: http://www.morphology.dp.ua/_mp3/ - Загл. с экрана.
6. Атлас по гистологии [Электронный ресурс]. - Режим доступа: <http://ekbserver.ru/gista/page8.htm> - Загл. с экрана.
7. База знаний по молекулярной и общей биологии человека (HUMBIO) [Электронный ресурс]. - Режим доступа: <http://humbio.ru> - Загл. с экрана.

4.4. Перечень информационных технологий, используемых для осуществления образовательного процесса по дисциплине (модулю), программного обеспечения и информационно-справочных систем

В учебном процессе используется лицензионное программное обеспечение:

1. Договор Microsoft Office (версия 2003) №0340100010912000035_45106 от 12.09.2012г. (срок действия договора - бессрочный),
2. Договор Microsoft Office (версия 2007) №0340100010913000043_45106 от 02.09.2013г. (срок действия договора - бессрочный),
3. Договор Microsoft Office (версия 2010) № 340100010914000246_45106 от 23.12.2014г. (срок действия договора - бессрочный).
4. Договор Windows (версия 2003) №0340100010912000035_45106 от 12.09.2012г. (срок действия договора - бессрочный)
5. Договор Windows (версия 2007) №0340100010913000043_45106 от 02.09.2013г. (срок действия договора - бессрочный),
6. Договор Windows (версия 2010) № 340100010914000246_45106 от 23.12.2014г. (срок действия договора - бессрочный),
7. Договор Антивирус Kaspersky Endpoint Security для бизнеса – Стандартный Russian Edition. 150-249 Node 1 year Educational Renewal License, срок использования с 29.04.2021 до 24.08.2022 г., номер лицензии 280E-210429-102703-540-3202,
8. Медицинская информационная система (КМИС) (срок действия договора - бессрочный),
9. Автоматизированная система тестирования Indigo Договор № Д53783/2 от 02.11.2015 (срок действия бессрочный, 1 год технической поддержки),
10. ПО FoxitPhantomPDF Стандарт, 1 лицензия, бессрочная, дата приобретения 05.05.2016 г.

Обучающиеся обеспечены доступом (удаленным доступом) к современным профессиональным базам данных и информационно-справочным системам:

- 1) Научная электронная библиотека e-LIBRARY. Режим доступа: <http://www.e-library.ru/>.
- 2) Справочно-поисковая система Консультант Плюс – ООО «КонсультантКиров».
- 3) «Электронно-библиотечная система Кировского ГМУ». Режим доступа: <http://elib.kirovgma.ru/>.
- 4) ЭБС «Консультант студента» - ООО «ИПУЗ». Режим доступа: <http://www.studmedlib.ru>.
- 5) ЭБС «Университетская библиотека онлайн» - ООО «НексМедиа». Режим доступа: <http://www.biblioclub.ru>.

- 6) ЭБС «Консультант врача» - ООО ГК «ГЭОТАР». Режим доступа: <http://www.rosmedlib.ru/>
- 7) ЭБС «Айбукс» - ООО «Айбукс». Режим доступа: <http://ibooks.ru>.

4.5. Описание материально-технической базы, необходимой для осуществления образовательного процесса по дисциплине (модулю)

В процессе преподавания дисциплины (модуля) используются следующие специальные помещения:

Наименование специализированных помещений	Номер кабинета, адрес	Оборудование, технические средства обучения, размещенные в специализированных помещениях
учебные аудитории для проведения занятий лекционного типа	№ 411 г. Киров, ул. Карла Маркса, 137 (1 корпус)	мультимедийное оборудование, видеоаппаратура, обеспечивающие тематические иллюстрации, соответствующие рабочей программе дисциплины (модуля)
учебные аудитории для проведения занятий семинарского типа	№ 214, 215, 217, 219 г. Киров, ул. Карла Маркса, 137 (1 корпус)	оснащены микроскопами, видеоаппаратурой для воспроизведения тематических иллюстраций соответствующих рабочей программе дисциплины (модуля)
учебные аудитории для проведения групповых и индивидуальных консультаций	№ 214, 215, 217, 219 г. Киров, ул. Карла Маркса, 137 (1 корпус)	оснащены микроскопами, видеоаппаратурой для воспроизведения тематических иллюстраций соответствующих рабочей программе дисциплины (модуля)
учебные аудитории для проведения текущего контроля и промежуточной аттестации	№ 214, 215, 217, 219 г. Киров, ул. Карла Маркса, 137 (1 корпус)	оснащены микроскопами, видеоаппаратурой для воспроизведения тематических иллюстраций соответствующих рабочей программе дисциплины (модуля).
помещения для самостоятельной работы	№ 214, 215, 217, 219 г. Киров, ул. Карла Маркса, 137 (1 корпус)	оснащены микроскопами, видеоаппаратурой для воспроизведения тематических иллюстраций соответствующих рабочей программе дисциплины (модуля); оснащены компьютерной техникой с возможностью подключения к сети "Интернет" и обеспечены доступом в электронную информационно-образовательную среду организации».

Раздел 5. Методические рекомендации по организации изучения дисциплины (модуля)

Процесс изучения дисциплины предусматривает: контактную (работа на лекциях и практических занятиях, определение и диагностика гистологических препаратов) и самостоятельную работу.

Основное учебное время выделяется на контактную работу.

В качестве основных форм организации учебного процесса по дисциплине выступают классические лекционные и практические занятия (с использованием интерактивных технологий обучения), а также самостоятельная работа обучающихся.

При изучении учебной дисциплины обучающимся необходимо освоить практические умения по работе со световым микроскопом, электронограммами, эмбриональными схемами, гистологическими и цитологическими препаратами.

При проведении учебных занятий кафедра обеспечивает развитие у обучающихся навыков командной работы, межличностной коммуникации, принятия решений, лидерских качеств (путем проведения интерактивных лекций, групповых дискуссий, ролевых игр, тренингов, анализа ситуаций и имитационных моделей, преподавания дисциплины (модуля) в форме курса, составленного на основе результатов научных исследований, проводимых Университетом, в том числе с учетом региональных особенностей профессиональной деятельности выпускников и потребностей ра-

ботодателей).

Лекции:

В ходе освоения дисциплины применяется вид классических лекций. На лекциях излагаются темы дисциплины, предусмотренные рабочей программой, акцентируется внимание на наиболее принципиальных и сложных вопросах дисциплины, устанавливаются вопросы для самостоятельной проработки. Конспект лекций является базой при подготовке к практическим занятиям, к экзамену, а также для самостоятельной работы.

Изложение лекционного материала рекомендуется проводить в мультимедийной форме. Смысловая нагрузка лекции смещается в сторону от изложения теоретического материала к формированию мотивации самостоятельного обучения через постановку проблем обучения и показ путей решения профессиональных проблем в рамках той или иной темы. При этом основным методом ведения лекции является метод проблемного изложения материала.

Практические занятия:

Практические занятия по дисциплине проводятся с целью приобретения практических навыков в области гистологии, эмбриологии, цитологии.

Практические занятия проводятся в виде собеседований, обсуждений, дискуссий в микрогруппах, с использованием наглядных пособий, решения ситуационных задач, тестовых заданий.

Выполнение практической работы обучающиеся производят как в устном, так и в письменном виде, в виде презентаций и докладов.

Практическое занятие способствует более глубокому пониманию теоретического материала учебной дисциплины, а также развитию, формированию и становлению различных уровней составляющих профессиональной компетентности обучающихся.

Самостоятельная работа:

Самостоятельная работа студентов подразумевает подготовку по всем разделам дисциплины «Гистология, эмбриология, цитология» и включает подготовку к занятиям, написание рефератов, подготовку к текущему контролю и промежуточной аттестации.

Работа с учебной литературой рассматривается как вид учебной работы по дисциплине «Гистология, эмбриология, цитология» и выполняется в пределах часов, отводимых на её изучение (в разделе СРС). Каждый обучающийся обеспечен доступом к библиотечным фондам университета и кафедры. Во время изучения дисциплины, обучающиеся (под контролем преподавателя) самостоятельно проводят оформляют рефераты и представляют их на занятиях. Написание реферата способствует формированию навыков использования учебной и научной литературы, глобальных информационных ресурсов, способствует формированию клинического мышления. Работа обучающегося в группе формирует чувство коллективизма и коммуникабельность.

Исходный уровень знаний обучающихся определяется тестированием, собеседованием.

Текущий контроль освоения дисциплины проводится в виде коллоквиума, собеседования по ситуационным задачам, письменного тестирования, собеседования по вопросам, реферата, индивидуальных домашних заданий.

В конце изучения дисциплины (модуля) проводится промежуточная аттестация с использованием устного собеседования, приема практических навыков, решения ситуационных задач, теста

Вопросы по дисциплине включены в государственную итоговую аттестацию выпускников.

5.1. Методика применения электронного обучения и дистанционных образовательных технологий при проведении занятий и на этапах текущего контроля и промежуточной аттестации по дисциплине

Применение электронного обучения и дистанционных образовательных технологий по дисциплине осуществляется в соответствии с «Порядком реализации электронного обучения и дистанционных образовательных технологий в ФГБОУ ВО Кировский ГМУ Минздрава России», введенным в действие 01.11.2017, приказ № 476-ОД.

Дистанционное обучение реализуется в электронно-информационной образовательной сре-

де Университета, включающей электронные информационные и образовательные ресурсы, информационные и телекоммуникационные технологии, технологические средства, и обеспечивающей освоение обучающимися программы в полном объеме независимо от места нахождения.

Электронное обучение (ЭО) – организация образовательной деятельности с применением содержащейся в базах данных и используемой при реализации образовательных программ информации и обеспечивающих ее обработку информационных технологий, технических средств, а также информационно-телекоммуникационных сетей, обеспечивающих передачу по линиям связи указанной информации, взаимодействие обучающихся и преподавателя.

Дистанционные образовательные технологии (ДОТ) – образовательные технологии, реализуемые в основном с применением информационно-телекоммуникационных сетей при опосредованном (на расстоянии) взаимодействии обучающихся и преподавателя. Дистанционное обучение – это одна из форм обучения.

При использовании ЭО и ДОТ каждый обучающийся обеспечивается доступом к средствам электронного обучения и основному информационному ресурсу в объеме часов учебного плана, необходимых для освоения программы.

В практике применения дистанционного обучения по дисциплине используются методики синхронного и асинхронного обучения.

Методика синхронного дистанционного обучения предусматривает общение обучающегося и преподавателя в режиме реального времени – on-line общение. Используются следующие технологии on-line: вебинары (или видеоконференции), аудиоконференции, чаты.

Методика асинхронного дистанционного обучения применяется, когда невозможно общение между преподавателем и обучающимся в реальном времени – так называемое off-line общение, общение в режиме с отложенным ответом. Используются следующие технологии off-line: электронная почта, рассылки, форумы.

Наибольшая эффективность при дистанционном обучении достигается при использовании смешанных методик дистанционного обучения, при этом подразумевается, что программа обучения строится как из элементов синхронной, так и из элементов асинхронной методики обучения.

Учебный процесс с использованием дистанционных образовательных технологий осуществляется посредством:

- размещения учебного материала на образовательном сайте Университета;
- сопровождения электронного обучения;
- организации и проведения консультаций в режиме «on-line» и «off-line»;
- организации обратной связи с обучающимися в режиме «on-line» и «off-line»;
- обеспечения методической помощи обучающимся через взаимодействие участников учебного процесса с использованием всех доступных современных телекоммуникационных средств, одобренных локальными нормативными актами;
- организации самостоятельной работы обучающихся путем обеспечения удаленного доступа к образовательным ресурсам (ЭБС, материалам, размещенным на образовательном сайте);
- контроля достижения запланированных результатов обучения по дисциплине обучающимися в режиме «on-line» и «off-line»;
- идентификации личности обучающегося.

Реализация программы в электронной форме начинается с проведения организационной встречи с обучающимися посредством видеоконференции (вебинара).

При этом преподаватель информирует обучающихся о технических требованиях к оборудованию и каналам связи, осуществляет предварительную проверку связи с обучающимися, создание и настройку вебинара. Преподаватель также сверяет предварительный список обучающихся с фактически присутствующими, информирует их о режиме занятий, особенностях образовательного процесса, правилах внутреннего распорядка, графике учебного процесса.

После проведения установочного вебинара учебный процесс может быть реализован асинхронно (обучающийся осваивает учебный материал в любое удобное для него время и общается с преподавателем с использованием средств телекоммуникаций в режиме отложенного времени) или синхронно (проведение учебных мероприятий и общение обучающегося с преподавателем в режиме реального времени).

Преподаватель самостоятельно определяет порядок оказания учебно-методической помощи обучающимся, в том числе в форме индивидуальных консультаций, оказываемых дистанционно с использованием информационных и телекоммуникационных технологий.

При дистанционном обучении важным аспектом является общение между участниками учебного процесса, обязательные консультации преподавателя. При этом общение между обучающимися и преподавателем происходит удаленно, посредством средств телекоммуникаций.

В содержание консультаций входят:

- разъяснение обучающимся общей технологии применения элементов ЭО и ДОТ, приемов и способов работы с предоставленными им учебно-методическими материалами, принципов самоорганизации учебного процесса;
- советы и рекомендации по изучению программы дисциплины и подготовке к промежуточной аттестации;
- анализ поступивших вопросов, ответы на вопросы обучающихся;
- разработка отдельных рекомендаций по изучению частей (разделов, тем) дисциплины, по подготовке к текущей и промежуточной аттестации.

Также осуществляются индивидуальные консультации обучающихся в ходе выполнения ими письменных работ.

Обязательным компонентом системы дистанционного обучения по дисциплине является электронный учебно-методический комплекс (ЭУМК), который включает электронные аналоги печатных учебных изданий (учебников), самостоятельные электронные учебные издания (учебники), дидактические материалы для подготовки к занятиям, текущему контролю и промежуточной аттестации, аудио- и видеоматериалы, другие специализированные компоненты (текстовые, звуковые, мультимедийные). ЭУМК обеспечивает в соответствии с программой организацию обучения, самостоятельной работы обучающихся, тренинги путем предоставления обучающимся необходимых учебных материалов, специально разработанных для реализации электронного обучения, контроль знаний. ЭУМК размещается в электронно-библиотечных системах и на образовательном сайте Университета.

Используемые виды учебной работы по дисциплине при применении ЭО и ДОТ:

№ n/n	Виды занятий/работ	Виды учебной работы обучающихся	
		Контактная работа (on-line и off-line)	Самостоятельная работа
1	Лекции	- веб-лекции (вебинары) - видеолекции - лекции-презентации	- работа с архивами проведенных занятий - работа с опорными конспектами лекций - выполнение контрольных заданий
2	Практические, семинарские занятия	- видеоконференции - вебинары - семинары в чате - видеодоклады - семинары-форумы - веб-тренинги - видеозащита работ	- работа с архивами проведенных занятий - самостоятельное изучение учебных и методических материалов - решение тестовых заданий и ситуационных задач - работа по планам занятий - самостоятельное выполнение заданий и отправка их на проверку преподавателю
3	Консультации (групповые и индивидуальные)	- видеоконсультации - веб-консультации - консультации в чате	- консультации-форумы (или консультации в чате) - консультации посредством образовательного сайта
4	Проверочные, самостоятельные работы	- видеозащиты выполненных работ (групповые и	- работа с архивами проведенных занятий - самостоятельное изучение учебных и методических материалов

		индивидуальные) - тестирование	- решение тестовых заданий и ситуационных задач - выполнение проверочных / самостоятельных
--	--	-----------------------------------	---

При реализации программы или ее частей с применением электронного обучения и дистанционных технологий кафедра ведет учет и хранение результатов освоения обучающимися дисциплины на бумажном носителе и (или) в электронно-цифровой форме (на образовательном сайте, в системе INDIGO).

Текущий контроль успеваемости и промежуточная аттестация обучающихся по учебной дисциплине с применением ЭО и ДОТ осуществляется посредством собеседования (on-line), компьютерного тестирования или выполнения письменных работ (on-line или off-line).

Раздел 6. Методические указания для обучающихся по освоению дисциплины (модуля) (приложение А)

Изучение дисциплины следует начинать с проработки данной рабочей программы, методических указаний, прописанных в программе, особое внимание уделяется целям, задачам, структуре и содержанию дисциплины.

Успешное изучение дисциплины требует от обучающихся посещения лекций, активной работы на практических занятиях, выполнения всех учебных заданий преподавателя, ознакомления с базовыми учебниками, основной и дополнительной литературой. Лекции имеют в основном обзорный характер и нацелены на освещение наиболее трудных вопросов, а также призваны способствовать формированию навыков работы с научной литературой. Предполагается, что обучающиеся приходят на лекции, предварительно проработав соответствующий учебный материал по источникам, рекомендуемым программой.

Основным методом обучения является самостоятельная работа студентов с учебно-методическими материалами, научной литературой, интернет-ресурсами.

Правильная организация самостоятельных учебных занятий, их систематичность, целесобразное планирование рабочего времени позволяют обучающимся развивать умения и навыки в усвоении и систематизации приобретаемых знаний, обеспечивать высокий уровень успеваемости в период обучения, получить навыки повышения профессионального уровня.

Основной формой промежуточного контроля и оценки результатов обучения по дисциплине является экзамен. На экзамене обучающиеся должны продемонстрировать не только теоретические знания, но и практические навыки, полученные на практических занятиях.

Постоянная активность на занятиях, готовность ставить и обсуждать актуальные проблемы дисциплины - залог успешной работы и положительной оценки.

Подробные методические указания к практическим занятиям и внеаудиторной самостоятельной работе по каждой теме дисциплины представлены в приложении А.

Раздел 7. Оценочные средства для проведения текущего контроля и промежуточной аттестации обучающихся по дисциплине (модулю) (приложение Б)

Оценочные средства – комплект методических материалов, нормирующих процедуры оценивания результатов обучения, т.е. установления соответствия учебных достижений запланированным результатам обучения и требованиям образовательной программы, рабочей программы дисциплины.

ОС как система оценивания состоит из следующих частей:

1. Перечня компетенций с указанием этапов их формирования в процессе освоения образовательной программы.
2. Показателей и критерий оценивания компетенций на различных этапах их формирования, описание шкал оценивания.
3. Типовых контрольных заданий и иных материалов.
4. Методических материалов, определяющих процедуры оценивания знаний, умений, навыков и (или) опыта профессиональной деятельности, характеризующих этапы формирования компетенций.

Оценочные средства для проведения текущего контроля и промежуточной аттестации по дисциплине представлены в приложении Б.

Раздел 8. Особенности учебно-методического обеспечения образовательного процесса по дисциплине для инвалидов и лиц с ограниченными возможностями здоровья

8.1. Выбор методов обучения

Выбор методов обучения осуществляется, исходя из их доступности для инвалидов и лиц с ограниченными возможностями здоровья.

Выбор методов обучения определяется содержанием обучения, уровнем профессиональной подготовки педагогов, методического и материально-технического обеспечения, особенностями восприятия учебной информации обучающихся-инвалидов и обучающихся с ограниченными возможностями здоровья. В образовательном процессе используются социально-активные и рефлексивные методы обучения, технологии социокультурной реабилитации с целью оказания помощи в установлении полноценных межличностных отношений с другими обучающимися, создании комфортного психологического климата в группе.

В освоении дисциплины инвалидами и лицами с ограниченными возможностями здоровья большое значение имеет индивидуальная работа. Под индивидуальной работой подразумеваются две формы взаимодействия с преподавателем: индивидуальная учебная работа (консультации), т.е. дополнительное разъяснение учебного материала и углубленное изучение материала с теми обучающимися, которые в этом заинтересованы, и индивидуальная воспитательная работа. Индивидуальные консультации по предмету являются важным фактором, способствующим индивидуализации обучения и установлению воспитательного контакта между преподавателем и обучающимся инвалидом или обучающимся с ограниченными возможностями здоровья.

8.2. Обеспечение обучающихся инвалидов и лиц с ограниченными возможностями здоровья печатными и электронными образовательными ресурсами в формах, адаптированных к ограничениям их здоровья

Подбор и разработка учебных материалов производятся с учетом того, чтобы предоставлять этот материал в различных формах так, чтобы инвалиды с нарушениями слуха получали информацию визуально, с нарушениями зрения – аудиально (например, с использованием программ-синтезаторов речи) или с помощью тифлоинформационных устройств.

Учебно-методические материалы, в том числе для самостоятельной работы обучающихся из числа инвалидов и лиц с ограниченными возможностями здоровья, предоставляются в формах, адаптированных к ограничениям их здоровья и восприятия информации:

<i>Категории обучающихся</i>	<i>Формы</i>
С нарушением слуха	- в печатной форме - в форме электронного документа
С нарушением зрения	- в печатной форме увеличенным шрифтом - в форме электронного документа - в форме аудиофайла
С ограничением двигательных функций	- в печатной форме - в форме электронного документа - в форме аудиофайла

Данный перечень может быть конкретизирован в зависимости от контингента обучающихся.

8.3. Проведение текущего контроля и промежуточной аттестации с учетом особенностей нозологий инвалидов и лиц с ограниченными возможностями здоровья

Для осуществления процедур текущего контроля успеваемости и промежуточной аттестации обучающихся созданы оценочные средства, адаптированные для инвалидов и лиц с ограниченными возможностями здоровья и позволяющие оценить достижение ими запланированных результатов обучения и уровень сформированности компетенций,

предусмотренных рабочей программой дисциплины.

Форма проведения текущего контроля и промежуточной аттестации для обучающихся - инвалидов устанавливается с учетом индивидуальных психофизических особенностей (устно, письменно на бумаге, письменно на компьютере, в форме тестирования и т.п.). При необходимости обучающемуся-инвалиду предоставляется дополнительное время для подготовки ответа на этапе промежуточной аттестации.

Для обучающихся с ограниченными возможностями здоровья предусмотрены следующие оценочные средства:

<i>Категории обучающихся</i>	<i>Виды оценочных средств</i>	<i>Формы контроля и оценки результатов обучения</i>
С нарушением слуха	Тест	преимущественно письменная проверка
С нарушением зрения	Собеседование	преимущественно устная проверка (индивидуально)
С ограничением двигательных функций	решение дистанционных тестов, контрольные вопросы	организация контроля с помощью электронной оболочки MOODLE, письменная проверка

8.4. Материально-техническое обеспечение образовательного процесса для инвалидов и лиц с ограниченными возможностями здоровья

1) для инвалидов и лиц с ОВЗ по зрению:

- обеспечение доступа обучающегося, являющегося слепым и использующего собаку-поводыря, к зданию Университета;
- присутствие ассистента, оказывающего обучающемуся необходимую помощь;
- наличие альтернативной версии официального сайта Университета в сети «Интернет» для обучающихся, являющихся слепыми или слабовидящими;
- размещение аудиторных занятий преимущественно в аудиториях, расположенных на первых этажах корпусов Университета;
- размещение в доступных для обучающихся, являющихся слепыми или слабовидящими, местах и в адаптированной форме (с учетом их особых потребностей) справочной информации о расписании учебных занятий, которая выполняется крупным рельефно-контрастным шрифтом на белом или желтом фоне и дублируется шрифтом Брайля;
- предоставление доступа к учебно-методическим материалам, выполненным в альтернативных форматах печатных материалов или аудиофайлов;
- наличие электронных луп, видеувеличителей, программ невидимого доступа к информации, программ-синтезаторов речи и других технических средств приема-передачи учебной информации в доступных для обучающихся с нарушениями зрения формах;
- предоставление возможности прохождения промежуточной аттестации с применением специальных средств.

2) для инвалидов и лиц с ОВЗ по слуху:

- присутствие сурдопереводчика (при необходимости), оказывающего обучающемуся необходимую помощь при проведении аудиторных занятий, прохождении промежуточной аттестации;
- дублирование звуковой справочной информации о расписании учебных занятий визуальной (установка мониторов с возможностью трансляции субтитров);
- наличие звукоусиливающей аппаратуры, мультимедийных средств, компьютерной техники, аудиотехники (акустические усилители и колонки), видеотехники (мультимедийный проектор, телевизор), электронная доска, документ-камера, мультимедийная система, видеоматериалы.

3) для инвалидов и лиц с ОВЗ, имеющих ограничения двигательных функций:

- обеспечение доступа обучающегося, имеющего нарушения опорно-двигательного аппарата, в здание Университета;
- организация проведения аудиторных занятий в аудиториях, расположенных только на первых этажах корпусов Университета;

- размещение в доступных для обучающихся, имеющих нарушения опорно-двигательного аппарата, местах и в адаптированной форме (с учетом их особых потребностей) справочной информации о расписании учебных занятий, которая располагается на уровне, удобном для восприятия такого обучающегося;

- присутствие ассистента, оказывающего обучающемуся необходимую помощь при проведении аудиторных занятий, прохождении промежуточной аттестации;

- наличие компьютерной техники, адаптированной для инвалидов со специальным программным обеспечением, альтернативных устройств ввода информации и других технических средств приема-передачи учебной информации в доступных для обучающихся с нарушениями опорно-двигательного аппарата формах;

4) для инвалидов и лиц с ОВЗ с другими нарушениями или со сложными дефектами - определяется индивидуально, с учетом медицинских показаний и ИПРА.

**Дополнения и изменения в рабочей программе учебной дисциплины
«Гистология, эмбриология, цитология»**

Специальность 31.05.02 Педиатрия (ФГОС 3++)

Направленность (профиль) - Педиатрия

Форма обучения - очная

Кафедра гистологии, эмбриологии и цитологии

Автор (ы) Н.А. Сунцова, И.И. Окулова

На 2025 / 2026 учебный год в рабочую программу вносятся следующие дополнения и изменения:

1. Пункт 4.1 «Перечень основной и дополнительной литературы, необходимой для освоения дисциплины (модуля)» изменить и читать в следующей редакции:

4.1.1. Основная литература

№ п/п	Наименование	Автор (ы)	Год, место издания	Кол-во экземпляров в библиотеке	Наличие в ЭБС
1	2	3	4	5	6
1	Гистология, цитология и эмбриология	С. Л. Кузнецов, Н. Н. Мушкамбаров	Медицинское информационное агентство, 2019. - 640 с.	350	-

4.1.2. Дополнительная литература

№ п/п	Наименование	Автор (ы)	Год, место издания	Кол-во экземпляров в библиотеке	Наличие в ЭБС
1	2	3	4	5	6
1	Гистология. Атлас для практических занятий	Н. В. Бойчук, Р. Р. Исламов, С. Л. Кузнецов, Ю. А. Чельшев.	ГЭОТАР-Медиа, 2010. - 160 с.	-	ЭБС Консультант студента
2	Атлас по гистологии, цитологии и эмбриологии	В. Л. Быков	ГЭОТАР-Медиа, 2023. - 449 с.	-	ЭБС Консультант студента
3	Гистология, цитология и эмбриология: атлас	В. Л. Быков, С. И. Юшканцева.	ГЭОТАР-Медиа, 2022. - 296 с.	-	ЭБС Консультант студента
4	Гистология, эмбриология, цитология	Ю. И. Афанасьев, Н. А. Юрина	ГЭОТАР-Медиа, 2021. - 832 с.	25	ЭБС Консультант студента
5	Гистология, эмбриология, цитология	Ю. И. Афанасьев, Н. А. Юрина	ГЭОТАР-Медиа, 2024. - 832 с.	-	ЭБС Консультант студента
6	Гистология, эмбриология, цитология	Э. Г. Улумбеков, Ю. А. Чельшев	"ГЭОТАР-Медиа", 2012. - 408 с.	51	ЭБС Консультант студента
7	Гистология, эмбриология, цитология	Р. К. Данилов, Т. Г. Боровая	ГЭОТАР-Медиа, 2020. - 528 с.	130	ЭБС Консультант студента
8	Кровь и лимфа. Кроветворение	Л. Р. Мутошвили, О. Б. Жданова, И. И. Окулова [и др.]	Кировский ГМУ, 2021. - 99 с.	92	ЭБС Кировского ГМУ
9	Атлас по гистологии, цитологии и эмбриологии	С. Л. Кузнецов, Н. Н. Мушкамбаров, В. Л. Горячкина	МИА, 2002. - 374 с.	8	-

10	Гистология, цитология и эмбриология	С. Л. Кузнецов; Н. Н. Мушкамбаров	МИА, 2007. - 600 с.	149	-
11	Гистология, цитология и эмбриология	С. Л. Кузнецов, Н. Н. Мушкамбаров	МИА, 2012. - 640 с.	52	-
12	Морфогенез и гистофизиология системы мононуклеиновых фагоцитов человека	Т. Г. Абдуллин, С. А. Муслимов; ред. В. А. Черешнев.	«Дом печати – Вятка», 2009. - 144 с.	102	ЭБС Кировского ГМУ
13	Собственно соединительные ткани	Л. Р. Мутошвили, И. В. Пестова, А. Б. Панфилов	ФГБОУ ВО Кировский ГМУ Минздрава России, 2020. - 82 с.	-	ЭБС Кировского ГМУ
14	Руководство по гистологии: В 2-х т. Т. 1	ред. Р. К. Данилов	СпецЛит, 2011. - 831 с.	10	-
15	Руководство по гистологии: В 2-х т. Т. 2	ред. Р. К. Данилов	СпецЛит, 2011. - 511 с.	10	ЭБС Университетская библиотека онлайн
16	Руководство по гистологии: В 2-х т. Т. 1	ред. Р. К. Данилов	СпецЛит, 2010. - 832 с.	-	ЭБС Университетская библиотека онлайн

2. В пункте 4.4. «Перечень информационных технологий, используемых для осуществления образовательного процесса по дисциплине (модулю), программного обеспечения и информационно-справочных систем»: п. 7. изменить и читать в следующей редакции:

7. Договор Антивирус Kaspersky Endpoint Security для бизнеса – Стандартный Russian Edition. 150-249 Node 1 year Educational Renewal License, срок использования с 11.08.2025 до 09.09.2026 г., номер лицензии 2B1E-250808-154818-2-497-4841

3. Пункт 4.5. «Описание материально-технической базы, необходимой для осуществления образовательного процесса по дисциплине (модулю)» изменить и читать в следующей редакции:

В процессе преподавания дисциплины (модуля) используются следующие специальные помещения:

<i>Наименование специализированных помещений</i>	<i>Номер кабинета, адрес</i>	<i>Оборудование, технические средства обучения, размещенные в специализированных помещениях</i>
учебные аудитории для проведения занятий лекционного типа	№ 411 г. Киров, ул. Владимирская, 137 (1 корпус)	мультимедийное оборудование, видеоаппаратура, обеспечивающие тематические иллюстрации, соответствующие рабочей программе дисциплины (модуля)
учебные аудитории для проведения занятий семинарского типа	№ 214, 215, 217, 219 г. Киров, ул. Владимирская, 137 (1 корпус)	оснащены микроскопами, видеоаппаратурой для воспроизведения тематических иллюстрации соответствующих рабочей программе дисциплины (модуля)
учебные аудитории для проведения групповых и индивидуальных консультаций	№ 214, 215, 217, 219 г. Киров, ул. Владимирская, 137(1 корпус)	оснащены микроскопами, видеоаппаратурой для воспроизведения тематических иллюстрации соответствующих рабочей программе дисциплины (модуля)
учебные аудитории для проведения текущего контроля и промежуточной аттестации	№ 214, 215, 217, 219 г. Киров, ул. Владимирская, 137 (1 корпус)	оснащены микроскопами, видеоаппаратурой для воспроизведения тематических иллюстрации соответствующих рабочей программе дисциплины (модуля).

помещения для самостоятельной работы	№ 213, 214, 215, 217, 218, 219, г. Киров, ул. Владимирская, 137 (1 корпус)	оснащены микроскопами, видеоаппаратурой для воспроизведения тематических иллюстрации соответствующих рабочей программе дисциплины (модуля); оснащены компьютерной техникой с возможностью подключения к сети "Интернет" и обеспечены доступом в электронную информационно-образовательную среду организации».
--------------------------------------	--	---

Помещения для самостоятельной работы обучающихся оснащены компьютерной техникой с возможностью подключения к сети "Интернет" и обеспечены доступом в электронную информационно-образовательную среду университета.

Дополнения и изменения в рабочей программе рассмотрены на заседании кафедры «10» сентября 2025 г., протокол № 1
Заведующий кафедрой Н.А. Сунцова

Внесенные изменения и дополнения утверждаю:
И.о. проректора по учебной работе М.П. Разин
18 сентября 2025 г., протокол № 1

Федеральное государственное бюджетное
образовательное учреждение высшего образования
«**Кировский государственный медицинский университет**»
Министерства здравоохранения Российской Федерации

Кафедра Гистологии, эмбриологии и цитологии

Приложение А к рабочей программе дисциплины (модуля)

Методические указания для обучающихся по освоению дисциплины (модуля)
«Гистология, эмбриология, цитология»

Специальность- 31.05.02 Педиатрия
Направленность (профиль) ОПОП – Педиатрия
Форма обучения - очная

Раздел 1. Цитология.

Тема 1.1: Введение. Цитология 1.

Цель: Способствовать формированию умений по технике фиксации, заливке материалов в уплотняющие среды, окраске и технике микроскопирования препаратов и формированию знаний по строению и функционированию клетки. Способствовать формированию знаний о предмете и задачах цитологии, о роли цитологии в системе медико-биологических наук; о строении клетки как элементарной единицы живого, ее основных структурных компонентов.

Задачи:

1. Рассмотреть содержание основных этапов изготовления, фиксированного и окрашенного гистологического препарата.
2. Изучить тинкториальные свойства структур в гистологическом препарате.
3. Изучить принципы работы и использования приборов специальной микроскопии в исследовательских целях.
4. Обучить навыку микроскопирования гистологического препарата.
5. Распознавать в клетках ядро, цитоплазму, цитолемму по тинкториальным, микро- и ультраструктурным различиям.
6. Распознавать при микрокопировании гистологических и цитологических препаратов основные структурные компоненты клеток (ядро, цитоплазму, плазмолемму) по тинкториальным, микро- и ультраструктурным различиям.
7. Характеризовать клеточную поверхность и мембранный принцип организации клеток на основе знания молекулярного строения клеточных мембран.
8. Различать структуры на свободной и контактирующей клеточной поверхности - микроворсинки, мерцательные реснички, межклеточные контакты.
9. Определять органеллы клеток, исходя из их структурных и цитохимических особенностей.
10. Объяснять роль органелл в жизнедеятельности клеток. Понимать принцип организации структурно-функциональных аппаратов клеток.
11. Идентифицировать различные виды включений в цитоплазме клеток - белковых, липидных, углеводных, пигментных.

Обучающийся должен знать:

1. **до изучения темы** (базисные знания): Представление об основных оптических приборах, используемых для микроскопирования, принцип работы электронного микроскопа. Общее строение клетки. Общее строение клетки

2. **после изучения темы:** Технологию приготовления микропрепаратов, составные части светового микроскопа. Теоретическую основу методов - используемых в гистологии, правила и методы микроскопирования. Структуру, ультраструктуру и функции органелл цитоплазмы общего и специального назначения, а также методы выявления этих структур. Виды мембранного транспорта. Функции и строение плазмолеммы.

Обучающийся должен уметь:

Приготовить гистологический препарат, работать со световым микроскопом, оценивать результаты гистохимического, иммуно - цитохимического и др., методов исследований. Микроскопировать и диагностировать гистологические препараты и распознавать, и диагностировать электронограммы. Микроскопировать гистологические препараты мембранных и немембранных органелл клетки и интерпретировать электронограммы.

Обучающийся должен владеть:

1. Основами гистологической техники;
2. Работой со световыми микроскопами на малом и большом увеличении, с использованием иммерсии.
3. Подбором методик гистологического исследования для выполнения научных задач;
4. Способами окрашивания гистологических препаратов для выявления специализированных структур.
5. Подбором методик гистологических окрасок для выявления клеточных органелл.
6. Диагностикой органелл на электронограммах.
7. Гистологической терминологией по теме.
8. Решением ситуационных задач по теме.
9. Микроскопированием и диагностикой гистологических препаратов;
10. Подбором методик гистологических окрасок для выявления клеточных органелл;
11. Диагностикой клеточных органелл с помощью электронограмм;
12. Гистологической терминологией по теме;
13. Решением ситуационных задач по теме.

Самостоятельная аудиторная работа обучающихся по теме:

1. Ответить на вопросы по теме занятия.

Что такое разрешающая способность микроскопа и от чего она зависит?

1. Чему равна разрешающая способность светового и электронного микроскопов?
2. Назовите основные этапы изготовления гистологических препаратов.
3. В чём сущность фиксации, и какие требования предъявляют к фиксаторам?
4. Для чего уплотнение ткани при изготовлении гистологического препарата, и какие используют уплотняющие среды?
5. Какими преимуществами обладает заливка материала в парафин?
6. Как называются приборы для получения срезов, и какие основные части в них выделяют?
7. Назовите оптимальную толщину срезов при использовании заливки в парафин и целлоидин.
8. Какова цель окрашивания гистологических препаратов?
9. Какие группы красителей используют в гистологической практике? Примеры.
10. Какие структуры при окрашивании называются «оксифильными» и «базофильными»? От чего зависит тинкториальные свойства структур?
11. Что является целью последнего этапа изготовления гистологического препарата?
12. Фиксаторы, используемые в электронной микроскопии, которые стабилизируют белки и фосфолипиды.

13. Какие среды применяют для уплотнения в электронной микроскопии? Чему равно оптимальная толщина срезов, используемая для электронной микроскопии?
14. Как называется окрашивание в электронной микроскопии, и какие соединения используются для этих целей?
15. Назовите органеллы клетки, участвующие в синтезе и транспорте веществ.
16. Какие органеллы участвуют в синтезе липидов и углеводов.
17. О какой функции клетки свидетельствует обилие фиксированных и свободных рибосом.
18. Чем обусловлена базофилия цитоплазмы клеток.
19. Какие функции выполняет пластинчатый комплекс Гольджи.
20. Каким образом в клетке преобразовывается энергия.
21. Что общего в строении центриолей, ресничек и жгутиков.
22. Какую функцию выполняют микротрубочки.
23. Назовите структурные функции цитоскелета.
24. Какие органеллы выполняют защитную и пищеварительную функции.
25. Назовите типы лизосом в клетке.
26. Как осуществляется биогенез органелл.
27. Чем отличаются биологические мембраны различных органелл.
28. Что такое «включения»? Назовите из разновидности.

2. Практическая подготовка.

1. Записать или зарисовать в альбом:
 - Требования, предъявляемые к гистологическому препарату.
 - Основные этапы приготовления гистологических препаратов.
 - Методы окрашивания и основные типы красителей.
 - Требования при работе с микроскопом.
2. Методы исследования, применяемые в гистологии, цитологии, эмбриологии. Записать и/или зарисовать в альбом
 - Понятие и классификация межклеточных контактов.
 - Таблица: типы неклеточных структур.
 - Строение клеточной оболочки.
 - Таблица: распределение промежуточных филаментов различных классов в клетках и тканях человека.
 - Схема: классификация органелл по строению и по функциям
3. Выполнить номера 4,5,6,7,8 из самостоятельных контрольных работ с.16-20.
4. Освоить навыки работы со световым микроскопом на малом и большом увеличении.
5. Провести диагностику гистологических препаратов.
 - Препарат № 3 Митохондрии в клетках канальцев почки. Окраска: гематоксилин- эозин.
 - Препарат № 2 Пластинчатый комплекс Гольджи в нервных клетках спинномозгового узла. Окраска: импрегнация азотнокислым серебром.
 - Препарат № 11 Жировые включения в клетках печени аксолотля. Окраска: гематоксилин- эозин.
 - Препарат № 13 Гранулы гликогена в клетках печени аксолотля. Окраска: кармином по методу Беста (или гематоксилин-кармин).
 - Препарат № 15 Пигментные включения в клетках кожи головастика. Неокрашенные.
 - Препарат № 7 Нейрофибриллы в нервных клетках кожи головастика. Окраска: : импрегнация азотно-кислым серебром.
 - Препарат № 70 Симпласт. Поперечно-полосатые мышечные волокна языка кролика. Окраска: железный гематоксилин.
 - Препарат № 56. Синцитий. Ретикулярная ткань лимфатического узла. Окраска: гематоксилин-эозин.

- Препарат № 62 Межклеточное вещество эластического хряща. Окраска: орсеин с докраской ядер гематоксилином.

6. Освоить диагностику электроннограмм.

- Митохондрии с пластинчатыми и тубуло-везикулярными кристами

- Комплекс Гольджи

- Плазмолемма

3. Решить ситуационные задачи

1) *Алгоритм решения задачи*

1-определить функцию каждого органоида клетки

2-оценить состав органелл и сделать вывод о функциях клетки

3-ответить на вопрос задачи

2) *Пример задачи с решением*

В первой клетке хорошо выражен пластинчатый комплекс. Гранулярная ЭПС сильно развита, имеются митохондрии, клеточный центр, большое количество лизосом. Во второй клетке агранулярная ЭПС, аппарат Гольджи, липидные капли, митохондрии с тубуло-везикулярными кристами. Каковы функции этих клеток? Происходит ли в них синтез белка?

3) *Задачи для самостоятельного разбора на занятии*

1. На занятии студент рассматривает микропрепарат под микроскопом с увеличением объектива в 40 раз и окуляра в 15 раз. Во сколько раз видимое изображение структур больше истинного.
2. При проведении хирургической операции возникла необходимость в гистологическом анализе оперируемого органа. Какие методы гистологического исследования следует при этом использовать?
3. На лабораторном занятии по гистологии студент изучил микропрепарат при малом увеличении микроскопа, а затем хотел рассмотреть интересующую его структуру при большом увеличении, но, несмотря на попытки сфокусировать изображение, четкости он не добился, а стекло препарата разбилось. Какие ошибки были допущены при изучении микропрепарата?
4. При изучении микропрепарата в световом микроскопе интересующая структура находится у края поля зрения, справа. В какую сторону следует переместить микропрепарат на предметном столике микроскопа, чтобы она оказалась в центре поля зрения?
5. За пределами плазмолеммы находятся ионы, концентрация которых ниже, чем в клетке. Возможно ли их поступление в клетку?
6. При исследовании мазка крови больного в лейкоцитах (нейтрофилах) обнаружены бактерии. Как они туда попали?
7. При экспериментальной работе с клетками в культуре тканей обнаружено, что клетки не изменяются при воздействии на них исследуемого гормона. Чем это можно объяснить?
8. В культуре ткани клетки могут прикрепляться к субстрату и друг к другу. Какие структуры клетки принимают в этом участие?
9. В области заживления раны исследователь обнаружил волокна из белка коллагена и большое количество клеток с лизосомами и фагосомами. Можно ли на основании этого наблюдения сделать вывод, что эти клетки участвуют в образовании коллагеновых волокон?
10. В результате действия токсичных веществ в клетках почечных канальцев отмечено снижение активности окислительно-восстановительных ферментов и процессов

активного транспорта ионов. С нарушением каких внутренностных структур это связано?

11. В результате действия ионизирующей радиации в некоторых клетках происходит разрушение отдельных органелл. Каким образом будут утилизироваться клеткой их остатки?
12. В лимфатическом узле, где образуются антитела, выявлены клетки с большим числом свободных рибосом, клетки с многочисленными лизосомами, клетки сильно развитой гранулярной ЭПС. Число, каких клеток резко увеличивается в узле в случае повышения в крови и иммунных белков- антител?
13. Перед исследователем поставлена задача - изучить митохондрии и лизосомы клеток. Какими методами можно это сделать? По каким признакам можно различить эти органеллы?
14. В первой клетке хорошо выражен пластинчатый комплекс. Гранулярная ЭПС сильно развита, имеются митохондрии, клеточный центр, большое количество лизосом. Во второй клетке агранулярная ЭПС, аппарат Гольджи, липидные капли, митохондрии с тубуло-везикулярными кристами. Каковы функции этих клеток? Происходит ли в них синтез белка?

4. Задания для групповой работы

Заполнить таблицы в рабочей тетради:

1. Строение микроскопа. Назначение основных частей;
2. Техника работы с микроскопом;
3. Техника работы с системой компьютерного анализа изображений;
4. Гистологическая техника;
5. Виды красителей;
6. Основные принципы работы с морфометрическими программами.

Самостоятельная внеаудиторная работа обучающихся, по теме:

1) Ознакомиться с теоретическим материалом по теме занятия с использованием конспектов лекций и/или рекомендуемой учебной литературы.

2) Ответить на вопросы для самоконтроля

1. Какие виды гистологических препаратов вы знаете?
2. Каковы основные этапы приготовления гистологических срезов?
3. В чем заключается сущность фиксации тканей и органов? Какие бывают фиксаторы и каков механизм их действия?
4. Для чего используют заливку в твердые среды (парафин и др.) гистологических объектов?
5. С какой целью применяют замораживание кусочков органов?
6. С какой целью применяют окрашивание препаратов? Какие основные группы красителей используют в гистологических исследованиях? Почему структуры называют оксифильными или базофильными?
7. Для чего производят «заклочение» препарата, какие среды для этого применяют?
8. Какие методы называют гистохимическими, в чем их сущность?
9. Назовите методы прижизненного исследования клеток и тканей.
10. В чем состоят особенности приготовления препаратов для электронной микроскопии?
11. Назовите основные проявления жизнедеятельности клетки?
12. Основные структурные части клетки?
13. Плазмолемма и её функции?
14. Структурные и неструктурные компоненты цитоплазмы?

15. Что называется органеллами? Их классификация?
16. Структура и функции мембранных органелл?
17. Структура и функции немембранных органелл?
18. Что называется включениями? Их классификация?
19. Что называется гиалоплазмой? Её функциональное назначение?

3) Проверить свои знания с использованием тестового контроля

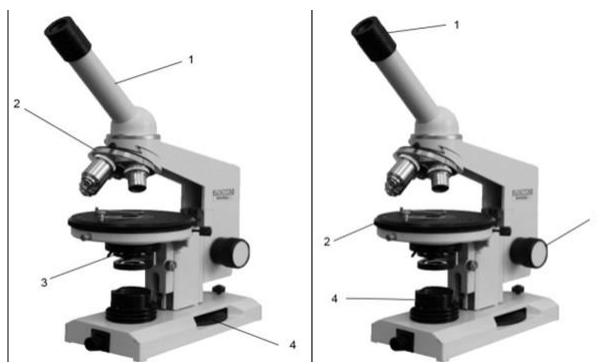


РИСУНОК 1

РИСУНОК 2

1. Назовите структурные части микроскопа (рисунок 1):
 - 1 – тубус/монокулярная насадка
 - 2 – револьвер
 - 3 – конденсор
 - 4 – микровинт/винт тонкой наводки

2. Назовите структурные части микроскопа (рисунок 2):
 - 1 – окуляр
 - 2 – предметный столик
 - 3 – макровинт/винт грубой наводки
 - 4 – осветитель

3. К оптическим частям микроскопа относятся:
 - А) объектив, окуляр, зеркало, конденсор;*
 - Б) объектив, зеркало, револьвер;
 - В) объектив, окуляр, тубусодержатель;
 - Г) конденсор, револьвер, макровинт, микровинт.

4. К механическим частям микроскопа относятся:
 - А) объектив, окуляр, зеркало, конденсор;
 - Б) объектив, зеркало, револьвер;
 - В) объектив, окуляр, тубусодержатель;
 - Г) револьвер, тубусодержатель, макровинт, микровинт.*

5. Микровинтом фокусируют объект на:
 - А) большом увеличении;*
 - Б) малом увеличении;
 - Г) большом и малом увеличении;
 - В) среднем увеличении.

6. Оптимальное освещение препарата обеспечивает:
 - А) объектив;

- Б) микровинт;
- В) конденсор; *
- Г) зеркало.

7. Что такое разрешающая способность микроскопа?

Ответ: Расстояние между крайними, видимыми раздельно, точками микроскопического объекта.

8. Макровинтом фиксируют объект на

- А) большом увеличении;
- Б) малом увеличении;*
- Г) большом и малом увеличении;
- В) среднем увеличении

9. Во сколько раз могут увеличивать объекты наиболее часто используемые окуляры? (x5, x7, x10, x15)

10. Какой из структурных компонентов эукариотической клетки имеют две мембраны?

- 1) оболочка клетки
- 2) клеточный центр
- 3) митохондрия*
- 4) комплекс Гольджи
- 5) рибосома

11. Кто и когда сформулировал основные положения клеточной теории?

- 1) К. Бер.
- 2) Т. Шванн и Шлейден. *
- 3) В 1665 г.
- 4) В 1838 г.*
- 5) Роберт Гук

12. В клетке вырабатывающий белок на “экспорт” хорошо выражены, все КРОМЕ:

- 1) гранулярная эндоплазматическая сеть
- 2) агранулярная эндоплазматическая сеть
- 3) митохондрии
- 4) лизосомы*
- 5) комплекс Гольджи

4. В гранулярной эндоплазматической сети синтезируются:

- 1) экспортируемые белки *
- 2) белки лизосом *
- 3) белки плазматической мембраны *
- 4) стероидные гормоны

13. Какой органоид клетки расположен около ядра, а при митозе формирует полюса веретена деления и участвует в расхождении к ним хромосом?

- 1) комплекс Гольджи;
- 2) микротрубочка;
- 3) клеточный центр*
- 4) рибосома;
- 5) эндоплазматическая сеть.

14. Гликокаликс:
- 1) образован олигосахаридами *
 - 2) обеспечивает пристеночное пищеварение *
 - 3) участвует в клеточной адгезии и клеточном узнавании *
 - 4) содержит белки ионных каналов
15. На какой стадии митоза дочерние хромосомы расходятся к полюсам митотического веретена?
- 1) профаза
 - 2) прометафаза
 - 3) метафаза
 - 4) анафаза
 - 5) телофаза*
16. Цитоскелет клетки представлен:
- 1) актиновыми микрофиламентами *
 - 2) микротрубочками *
 - 3) промежуточными филаментами *
 - 4) системой внутриклеточных мембран
 - 5)
17. Пластинчатый комплекс участвует в ряде процессов кроме:
- 1) образования лизосом
 - 2) образования белково-полисахаридных комплексов
 - 3) обезвреживания перекисей*
 - 4) накопление секретов
 - 5) выведения секретов
18. Маркером каких органоидов является сукцинатдегидрогеназа?
- 1) Лизосомы.
 - 2) Пероксисомы.
 - 3) Митохондрии.*
 - 4) Ядрышки.
 - 5) Плазматическая мембрана.
19. Где образуются субъединицы рибосом?
- 1) В гладкой эндоплазматической сети.
 - 2) В гранулярной эндоплазматической сети.
 - 3) В комплексе Гольджи.
 - 4) В ядрышковых организаторах.*
 - 5) В цитоплазме.
20. Ферментами-маркерами ... являются ...
- | | |
|--|---------------------------|
| 1) (2) лизосом | [1] каталаза |
| 2) (1) пероксисом | [2] кислая фосфатаза |
| 3) (3) митохондрий | [3] сукцинатдегидрогеназа |
| 4) (4) надмембранного слоя
щеточной каемки
эпителиоцитов | [4] щелочная фосфатаза |
| | [5] гиалуронидаза |

21. Белки... входят в состав...

- | | |
|--------------------|------------------------------|
| 1) (2) актин | [1] промежуточных филаментов |
| 2) (6) миозин | [2] микрофиламентов |
| 3) (4) тропомиозин | [3] промежуточных филаментов |
| 4) (3) кератин | [4] миофиламентов |
| 5) (1) виментин | [5] рибосом |
| | [6] миофиламентов |
| | [7] микротрубочек |

22. Если в клетке много органелл ... то это может свидетельствовать об ее ...

- | | |
|----------------------------|-----------------------------------|
| 1) (2) свободных рибосом | [1] повреждении |
| 2) (5) связанных рибосом | [2] росте и дифференцировке |
| 3) (1) аутофагосом | [3] способности к детоксикации |
| 4) (3) цистерн гладкой ЭПС | [4] способности к фагоцитозу |
| 5) (4) лизосом | [5] синтезе экспортируемых белков |

Рекомендуемая литература:

Основная литература

№ п/п	Наименование	Автор (ы)	Год, место издания	Кол-во экземпляров в библиотеке	Наличие в ЭБС
1	2	3	4	5	6
1.	Гистология, цитология и эмбриология	Кузнецов С.Л., Мушкабаров Н.Н.	2012, М.: МИА	52	-
2.	Гистология, эмбриология, цитология.	Э.Г. Улумбеков, Ю.А. Чельшева	2012, М.: ГЭОТАР-Медиа	50	ЭБС Консультант студента

Дополнительная литература

№ п/п	Наименование	Автор (ы)	Год, место издания	Кол-во экземпляров в библиотеке	Наличие в ЭБС
1	2	3	4	5	6
1	Гистология, эмбриология, цитология	Ю. И. Афанасьев, Н. А. Юрина, Е. Ф. Котовский и др.; под ред. Ю. И. Афанасьева, Н. А. Юриной.	2016. М.: ГЭОТАР - Медиа	-	ЭБС Консультант студента
2.	Атлас по гистологии, цитологии и эмбриологии.	С.Л. Кузнецов, Н.Н. Мушкабаров, В.Л. Горячкина.	М.: МИА, 2002.	10	-

№ п/п	Наименование	Автор (ы)	Год, место издания	Кол-во экземпляров в библиотеке	Наличие в ЭБС
1	2	3	4	5	6
3.	Гистология. Атлас для практических занятий.	Н.В. Бойчук, Р.Р. Исламов, С.Л. Кузнецов, Ю.А. Челышев.	М.: «ГЭОТАР-Медиа», 2010	5	ЭБС Консультант студента
4.	Атлас микроскопического и ультрамикроскопического строения клеток тканей и органов	В.Г. Елисеев, Ю.И. Афанасьев, Е.Ф. Котовский, А.Н. Яцковский.	М.: «Медицина», 2004.	15	-
5.	Руководство по гистологии: В 2-х т. Т. 1, 2	Данилов Р.К.	2011, - СПб.: СпецЛит	10	ЭБС Университетская библиотека онлайн
6.	Гистология, цитология и эмбриология. Атлас.	Быков В.Л., Юшканцева С.И.	2015, М.: "ГЭОТАР - Медиа"	-	ЭБС Консультант студента
7.	Морфогенез и гистофизиология системы мононуклеарных фагоцитов человека	Абдуллин Т.Г., Муслимов С.А., Коледаева Е.В., Мусина Л.А., Лебедева А.И.	Киров: «Дом печати - ВЯТКА», 2009.	100	ЭБС Кировского ГМУ

Раздел 1. Цитология.

Тема 1.2: Цитология 2.

Цель: способствовать формированию умений по светооптической и электронномикроскопической диагностике интерфазного ядра, фазам жизненного цикла клетки.

Задачи:

1. Идентифицировать структуры ядра на микро- и ультрамикроскопическом уровне.
2. Объяснить роль ядра в синтезе белка.
3. Определять основные фазы митоза: профазу, метафазу, анафазу, телофазу.
4. Воспроизводить график клеточного цикла и давать функциональную характеристику его периодам - постмитотическому, синтетическому, премитотическому, митотическому.
5. Использовать микроскопические, ультрамикроскопические и гистохимические данные для функциональной характеристики ядра.

Обучающийся должен знать:

1. **до изучения темы** (базисные знания): Строение и функции ядра клетки.
2. **после изучения темы:** Функции, светооптическое и электронномикроскопическое строение ядра в интерфазе, митоз, эндопродукция, амитоз, клеточный и жизненный цикл клетки, виды хроматина, реакция клеток на повреждение.

Обучающийся должен уметь:

1. Микроскопировать гистологические препараты ядра, клеточного центра, митоза и амитоза животной клетки;
2. Интерпретировать электронограммы.

Обучающийся должен владеть:

1. Основами гистологической техники;
2. Работой со световыми микроскопами на малом и большом увеличении, с использованием иммерсии.
3. Подбором методик гистологического исследования для выполнения научных задач;
4. Диагностикой гистологических микропрепаратов и электронограмм ядра, ядрышка, ядерной оболочки.
5. Микроскопированием препаратов по делению клетки.
6. Оценкой гистологических окрасок для диагностики ядра, центриолей и фаз митоза.
7. Диагностикой клеточных органелл с помощью электронограмм.
8. Гистологической терминологией по теме.
9. Решением ситуационных задач.

Самостоятельная аудиторная работа обучающихся по теме:**1. Ответить на вопросы по теме занятия.**

- 1) Перечислите структурные компоненты интерфазного ядра.
- 2) Что такое гетеро- и эухроматин.
- 3) Каков химический состав, строение и функции ядрышка.
- 4) Назовите структурные элементы хромосом.
- 5) Что такое ген.
- 6) Дайте характеристику основным этапам синтеза белка в клетке.
- 7) Что такое хромосомный набор.
- 8) Что представляет собой половой хроматин.
- 9) Из каких периодов складывается клеточный цикл.
- 10) В какие периоды клеточного цикла происходит удвоение ДНК, синтез белка, накопление АТФ.
- 11) Что происходит с органеллами при митозе.
- 12) Что происходит с ядрышком при митозе.
- 13) Что такое эндомитоз и полиплоидия.
- 14) В чем различия между некрозом клеток и апоптозом клеток.

2. Практическая подготовка.

1. Записать и/или зарисовать в альбом
 - Схема жизненного цикла клетки.
 - Виды клеточных популяций.
 - Схема: уровни спирализации хромосом в ядре..
 - Схема образования ядрышка.
 - Схема: комплекс ядерной поры.
2. Провести диагностику гистологических препаратов.
 - Препарат №84 Ядро и ядрышко в нейронах спинномозгового узла. Окраска: гематоксилин- эозин.

- Препарат № 18 Амитоз в покровных клетках переходного эпителия мочевого пузыря. Окраска: гематоксилин- эозин.
 - Препарат № 5 Центросома (клеточный центр) в оплодотворённых яйцеклетках аскариды. Окраска: гематоксилин- эозин.
 - Препарат № 17 Митоз животной клетки в краевой зоне пучении аксолотля. Окраска: железный гематоксилин.
3. Освоить диагностику электроннограмм
 - Электроннограмма ядра.
 - Электроннограмма щеточной каёмки.
 - Электроннограмма базальной исчерченности.
 - Электроннограмма клеточного центра.
 - Электроннограмма реснички.
 4. Выполнение самостоятельных контрольных работ и разбор конкретных ситуаций в малых группах.

3. Решить ситуационные задачи

1) Алгоритм разбора задач

1. полный и точный ответ на все вопросы задачи;
2. представить комплексную оценку предложенной ситуации;
3. сделать выводы, привести дополнительные аргументы;
4. продемонстрировать знания теоретического материала с учетом междисциплинарных связей;
5. по возможности предложить альтернативные варианты решения проблемы.

2) Пример задачи с разбором по алгоритму

Задача: Перед исследователем два гистологических препарата отпечатков с поверхности слизистой оболочки ротовой полости. Отпечатки фиксированы над пламенем спиртовки и окрашены стандартной смесью щелочного и кислого красителя. С помощью светового микроскопа на первом препарате выявлена группа клеток с базофильным ядром и оксифильной цитоплазмой, на втором преобладают клетки с базофильным ядром и базофильной цитоплазмой.

В каких клетках преобладают процессы белковых синтезов? Какие клетки обладают высокой пролиферативной (митотической) активностью?

Решение: В клетках с базофильной цитоплазмой и базофильным ядром. Обоснование: цитоплазма окрашивается щелочными красителями вследствие ее собственной кислой реакции, которая обусловлена большим количеством РНК – следовательно в цитоплазме много рибосом, которые обеспечивают процессы белковых синтезов для внутренних нужд клетки – восстановления и новообразования структур после деления.

1) Задачи для самостоятельного разбора на занятии

1. Экспериментальным вмешательством клетку искусственно разделили на 2 части – с ядром и без ядра. Какова жизнеспособность этих частей клетки?
2. В клетки видны фигуры двух дочерних звезд. Какая это фаза митоза?
3. При митотическом делении соматической клетки человека образовались дочерние клетки. Какой набор хромосом они имеют?
4. Клетка находится в митозе. Происходит ли в ней при этом синтез белков на экспорт?
5. Количественным методом определили, что в ядре интерфазной клетки содержится удвоенное количество ДНК. В каком периоде клеточного цикла находится клетка?
6. При окраске пиронином цитоплазма клетки и ядрышко окрасились одинаково в малиновый цвет. Чем это можно объяснить?

7. Перед исследователем поставлена задача - выявить структуры, содержащие ДНК и РНК. Какие методы он должен использовать? На основании, каких признаков можно судить о содержании в структурах ДНК и РНК?
 8. По ходу гистологического исследования возникла необходимость идентифицировать в ядрах клеток хроматин и ядрышки. Какие методы могут быть использованы?
 9. В препарате видны нервные клетки с крупными светлыми ядрами и ядрышками. Оценить активность синтеза белка в этих клетках.
 10. Цитофотометрические исследования выявили в печени одно и двухядерные тетраплоидные клетки. На какой фазе течения митоза было незавершено в том и другом случае?
 11. Судебная экспертиза мазка крови определила, что кровь принадлежит женщине, по каким признакам было сделано заключение?
 12. После обработке клеток в культуре ткани колхицином исследователи перестали находить делящиеся клетки. Чем это можно объяснить, если известно, что колхицин разрушает тубулиновые филаменты.
- 4. Задания для групповой работы**

Самостоятельная внеаудиторная работа обучающихся по теме:

1) Ознакомиться с теоретическим материалом по теме занятия с использованием конспектов лекций и/или рекомендуемой учебной литературы.

2) Ответить на вопросы для самоконтроля

1. Основные компоненты ядра, их структурно-функциональная характеристика. Ядерно-цитоплазматические отношения как показатель функционального состояния клеток
2. Хроматин как форма существования хромосом в интерфазном ядре. Структурная организация хроматина. Понятие о конденсированном и деконденсированном хроматине, степень их участия в синтетических процессах.
3. Жизненный цикл клетки: этапы, морфофункциональная характеристика, особенности у различных типов клеток.
4. Способы репродукции клеток.
5. Определение и биологическая сущность митоза.
6. Специальные виды митоза (эндомитоз, мейоз, дробление, амитоз).
7. Внутриклеточная регенерация (эндорепродукция). Варианты течения эндорепродукции.
8. Апоптоз.
9. Реакция клеток на стресс.

3) Проверить свои знания с использованием тестового контроля

1. На какой стадии митоза дочерние хромосомы расходятся к полюсам митотического веретена

- 1) Профаза
- 2) Прометафаза
- 3) Метафаза
- 4) Анафаза*
- 5) Телофаза

2. Какой органоид клетки расположен около ядра, а при митозе формирует полюса веретена деления и участвует в расхождении к ним хромосом

- 1) Микротрубочка
- 2) Клеточный центр*
- 3) Рибосома
- 4) Эндоплазматическая сеть

3. Чем отличается апоптоз от некроза

- 1) Это генетически запрограммированная гибель клетки*
- 2) В начале апоптоза синтез РНК и белка возрастает*
- 3) Угнетаются эндонуклеазы
- 4) Фрагментация ядра (микроядра)*
- 5) Фрагментация цитоплазмы с образованием апоптических тел*

4. Что такое хроматин и где он обнаруживается

- 1) Фрагменты хромосом в делящейся клетке
- 2) Выпавшие в осадок под действием фиксатора ДНК и гистоны*
- 3) В живых клетках
- 4) В делящихся клетках
- 5) В интерфазных клетках*

5. Термин... ЭТО...

- | | |
|--------------------|---------------------------------|
| А) (1) Пикноз | [1] Коагуляция хроматина |
| Б) (2) Кариолизис | [2] Растворение ядра |
| В) (3) Кариорексис | [3] Распад ядра на части |
| Г) (4) Апоптоз | [4] Биологическая гибель клетки |

6. В стадии митоза ... Происходит...

- | | |
|------------------------------|--------------------------------------|
| А) (1) Постмитотический (G1) | [1] Синтез белков, рецепторов клетки |
| Б) (2) Синтетический (S) | [2] Синтез ДНК, ядерных белков |
| В) (3) Премитотический (G2) | [3] Синтез АТФ, тубулинов |
| В) (4) Выход из цикла (G0) | [4] Снижение метаболизма |
| Г) (5) Дифференцировка (D) | [5] Синтез специфических белков |

Рекомендуемая литература:

Основная литература

№ п/п	Наименование	Автор (ы)	Год, место издания	Кол-во экземпляров в библиотеке	Наличие в ЭБС
1	2	3	4	5	6
3.	Гистология, цитология и эмбриология	Кузнецов С.Л., Мушкабаров Н.Н.	2012, М.: МИА	52	-
4.	Гистология, эмбриология, цитология.	Э.Г. Улумбеков, Ю.А. Чельшева	2012, М.: ГЭОТАР-Медиа	50	ЭБС Консультант

					студент
					а

Дополнительная литература

№ п/п	Наименование	Автор (ы)	Год, место издания	Кол-во экземпляров в библиотеке	Наличие в ЭБС
1	2	3	4	5	6
1	Гистология, эмбриология, цитология	Ю. И. Афанасьев, Н. А. Юрина, Е. Ф. Котовский и др.; под ред. Ю. И. Афанасьева, Н. А. Юриной.	2016. М.: ГЭОТАР - Медиа	-	ЭБС Консультант студента
2.	Атлас по гистологии, цитологии и эмбриологии.	С.Л. Кузнецов, Н.Н. Мушкамбаров, В.Л. Горячкина.	М.: МИА, 2002.	10	-
3.	Гистология. Атлас для практических занятий.	Н.В. Бойчук, Р.Р. Исламов, С.Л. Кузнецов, Ю.А. Чельшев.	М.: «ГЭОТАР-Медиа», 2010	5	ЭБС Консультант студента
4.	Атлас микроскопического и ультрамикроскопического строения клеток тканей и органов	В.Г. Елисеев, Ю.И. Афанасьев, Е.Ф. Котовский, А.Н. Яцковский.	М.: «Медицина», 2004.	15	-
5.	Руководство по гистологии: В 2-х т. Т. 1, 2	Данилов Р.К.	2011, - СПб.: СпецЛит	10	ЭБС Университетская библиотека онлайн
6.	Гистология, цитология и эмбриология. Атлас.	Быков В.Л., Юшканцева С.И.	2015, М.: "ГЭОТАР - Медиа"	-	ЭБС Консультант студента
7.	Морфогенез и гистофизиология системы мононуклеарных фагоцитов человека	Абдуллин Т.Г., Муслимов С.А., Коледаева Е.В., Мусина Л.А., Лебедева А.И.	Киров: «Дом печати - ВЯТКА», 2009.	100	ЭБС Кировского ГМУ

Раздел 1. Цитология.

Тема 1.3: Коллоквиум по цитологии.

Цель: закрепить ранее пройденный материал через тестирование, решение ситуационных задач, диагностику микропрепаратов и электроннограмм.

Задачи:

1. Пройти контрольный тестовый контроль.

2. Решить 2 ситуационные задачи.
3. Продиагностировать 1 микропрепарат, определить представленную структуру, рассказать о строении и функции данной структуры.
4. Рассмотреть одну из предложенных электронограмм, определить представленную структуру, рассказать о строении и функции данной структуры.

Обучающийся должен знать:

1. **до изучения темы** (базисные знания): Материал пройденных тем из практических занятий, предшествующих контрольному занятию.
2. **после изучения темы:** Теоретическую основу методов - используемых в гистологии, правила и методы микрофотографирования. Структуру, ультраструктуру и функции основных клеточных структур (плазмолемма, цитоплазма, ядро). Строение и функции неклеточных структур клетки. Функции, светооптическое и электронномикроскопическое строение ядра в интерфазе, митоз, эндотоксин, апоптоз, клеточный и жизненный цикл клетки, виды хроматина, реакция клеток на повреждение.

Обучающийся должен уметь:

1. Приготовить гистологический препарат, работать со световым микроскопом, оценивать результаты гисто-химического, иммуно - цитохимического и др. методов исследований;
2. Микрофотографировать гистологические препараты мембранных и немембранных органелл клетки и интерпретировать электронограммы;
3. Микрофотографировать гистологические препараты ядра, клеточного центра, митоза и апоптоза животной клетки;
4. Интерпретировать электронограммы.

Обучающийся должен владеть:

1. Основами гистологической техники;
2. Работой со световыми микроскопами на малом и большом увеличении, с использованием иммерсии.
3. Подбором методик гистологического исследования для выполнения научных задач;
4. Способами окрашивания гистологических препаратов для выявления специализированных структур.
5. Подбором методик гистологических окрасок для выявления клеточных органелл.
6. Микрофотографированием и диагностикой гистологических препаратов.
7. Подбором методик гистологических окрасок для выявления клеточных органелл.
8. Диагностикой гистологических микропрепаратов и электронограмм ядра, ядрышка, ядерной оболочки.
9. Микрофотографированием препаратов по делению клетки.
10. Оценкой гистологических окрасок для диагностики ядра, центриолей и фаз митоза.
11. Диагностикой клеточных органелл с помощью электронограмм.
12. Гистологической терминологией по теме.
13. Решением ситуационных задач.

Самостоятельная аудиторная работа обучающихся по теме:

1. Ответить на вопросы по теме занятия.

- 1) Что такое разрешающая способность микроскопа и от чего зависит.
- 2) Чему равна разрешающая способность светового и электронного микроскопов.
- 3) Назовите основные этапы изготовления гистологических препаратов.
- 4) Какова цель окрашивания гистологических препаратов.
- 5) Какие группы красителей используют в гистологической практике. Назовите примеры.
- 6) Какие структуры при окрашивании называются «оксифильными» и «базофильными». От чего зависят тинкториальные свойства структур.
- 7) Назовите фиксаторы, используемые в электронной микроскопии, которые стабилизируют белки и фосфолипиды.
- 8) Назовите органеллы клетки, участвующие в синтезе и транспорте углеводов.
- 9) Какие органеллы участвуют в синтезе липидов и углеводов.
- 10) О какой функции клетки свидетельствует обилие фиксированных и свободных рибосом.
- 11) Чем обусловлена базофилия цитоплазмы и клеток.
- 12) Какие функции выполняет пластинчатый комплекс Гольджи.
- 13) Каким образом в клетке преобразовывается энергия.
- 14) Что общего в строении центриолей, ресничек и жгутиков.
- 15) Какую функцию выполняют микротрубочки.
- 16) Назовите структурные функции цитоскелета.
- 17) Какие органеллы выполняют защитную и пищеварительную функции.
- 18) Назовите типы лизосом в клетке.
- 19) Как осуществляется биосинтез органелл.
- 20) Чем отличаются биологические мембраны разных органелл.
- 21) Что такое «включения»? Назовите их разновидности.
- 22) Перечислите структурные компоненты интерфазного ядра.
- 23) Что такое гетеро- и эухроматин.
- 24) Каков химический состав, строение и функции ядрышка.
- 25) Назовите структурные элементы хромосом.
- 26) Что такое ген.
- 27) Дайте характеристику основным этапам синтеза белка в клетке.
- 28) Что такое хромосомный набор.
- 29) Что представляет собой половой хроматин.
- 30) Из каких периодов складывается клеточный цикл.
- 31) В какие периоды клеточного цикла происходит удвоение ДНК, синтез белка, накопление АТФ.
- 32) Что происходит с органеллами при митозе.
- 33) Что происходит с ядрышком при митозе.
- 34) Что такое эндомитоз и полиплоидия.
- 35) В чем различия между некрозом клеток и апоптозом клеток.

2. Практическая подготовка

Выполнение заданий под контролем преподавателя

1) Тестовые задания (образец контрольного тестирования).




Рисунок 1

1. Назовите структурные части микроскопа отмеченные на картинке.
2. К механическим частям микроскопа относятся:
 - 1) Объектив, окуляр, зеркало, конденсор;
 - 2) Объектив, зеркало, револьвер;
 - 3) Объектив, окуляр, тубусодержатель;
 - 4) Револьвер, тубусодержатель, макровинт, микровинт.
3. Оптимальное освещение препарата обеспечивает:
 - 1) Объектив;
 - 2) Микровинт;
 - 3) Конденсор;
 - 4) Зеркало.
4. Во сколько раз могут увеличивать объекты наиболее часто используемые окуляры?
5. Наиболее употребляемый в гистологической практике фиксатор:
 - 1) Формалин;
 - 2) Спирт;
 - 3) Уксусная кислота;
 - 4) Алюмокалиевые квасцы.
6. Оптимальная толщина срезов, используемых для электронной микроскопии:
 - 1) 30 – 40 нм;
 - 2) 0,4 – 0,7 нм;
 - 3) 15 – 20 нм;
 - 4) 8 – 15 нм.
7. Укажите правильную последовательность гистологических этапов:
 - 1) Фиксация, уплотнение, приготовление среза;
 - 2) Приготовление среза, фиксация, окраска, уплотнение;
 - 3) Окраска, приготовление среза, заливка, обезвоживание;
 - 4) Фиксация, промывка, обезвоживание, уплотнение, заливка, приготовление среза, окраска, заключение.
8. Какой из структурных компонентов эукариотической клетки имеют две мембраны?
 - 1) Оболочка клетки
 - 2) Клеточный центр
 - 3) Митохондрия
 - 4) Комплекс Гольджи

- 5) Рибосома
9. В гранулярной эндоплазматической сети синтезируются:
- 1) Экспортируемые белки
 - 2) Белки лизосом
 - 3) Белки плазматической мембраны
 - 4) Стероидные гормоны
10. На какой стадии митоза дочерние хромосомы расходятся к полюсам митотического веретена?
- 1) Профаза
 - 2) Метафаза
 - 3) Анафаза
 - 4) Телофаза
11. Пластинчатый комплекс участвует в ряде процессов кроме:
- 1) Образования лизосом
 - 2) Образования белково-полисахаридных комплексов
 - 3) Обезвреживания перекисей
 - 4) Накопление секретов
 - 5) Выведения секретов
12. Что такое хроматин и где он обнаруживается?
- 1) Фрагменты хромосом в делящейся клетке.
 - 2) Выпавшие в осадок под действием фиксатора ДНК и гистоны.
 - 3) В живых клетках.
 - 4) В делящихся клетках.
 - 5) В интерфазных клетках.
13. Какие участки хромосом называются гетерохроматиновыми?
- 1) Кольцевидные.
 - 2) Деспирализованные.
 - 3) Ветвящиеся.
 - 4) Сохраняющие спирализацию в неделящемся ядре.
 - 5) Функционально неактивные.
14. Что такое нуклеосома?
- 1) Малая субъединица рибосомы.
 - 2) Рибосома в составе полисомы.
 - 3) Комплекс мРНК с белком.
 - 4) Петля ДНК вокруг молекул гистоновых белков.
 - 5) Участок ядрышка.
15. Где образуются субъединицы рибосом?
- 1) В гладкой эндоплазматической сети.
 - 2) В гранулярной эндоплазматической сети.
 - 3) В комплексе Гольджи.
 - 4) В ядрышковых организаторах.
 - 5) В цитоплазме.
16. Периоды интерфазы ... основные процессы ...
- 1) Постмитотический (G1) [1] снижение метаболизма

- | | |
|-------------------------|--------------------------------------|
| 2) Синтетический (S) | [2] синтез белков, рецепторов клетки |
| 3) Премитотический (G2) | [3] синтез ДНК, ядерных белков |
| 4) Выход из цикла (G0) | [4] синтез специфических белков |
| 5) Дифференцировка (D) | [5] синтез АТФ, тубулинов |

17. Термин ... это...

- | | |
|----------------|---------------------------------|
| 1) пикноз | [1] коагуляция хроматина |
| 2) кариолизис | [2] растворение ядра |
| 3) кариорексис | [3] распад ядра на части |
| 4) апоптоз | [4] биологическая гибель клеток |

1) Решить ситуационные задачи

1) Алгоритм разбора задач

1. полный и точный ответ на все вопросы задачи;
2. представить комплексную оценку предложенной ситуации;
3. сделать выводы, привести дополнительные аргументы;
4. продемонстрировать знания теоретического материала с учетом междисциплинарных связей;
5. по возможности предложить альтернативные варианты решения проблемы.

2) Пример задачи с разбором по алгоритму

Задача: Печень – жизненно важный орган, в составе которого интегрированы клетки различных функциональных назначений. При электронном микроскопировании её ультратонкого среза выявлено несколько структурных разновидностей клеток (А, В, С, D). В ядрах клеток «А» содержится преимущественно эухроматин, в цитоплазме хорошо развиты комплекс Гольджи, шероховатая и гладкая эндоплазматическая сеть, много митохондрий. Ядра клеток «В» содержат преимущественно гетерохроматин, в цитоплазме относительно мало органелл, но среди них преобладают свободные рибосомы и митохондрии. Клетки «С» имеют псевдоподии, в цитоплазме много лизосом, митохондрий и эндоцитозных пузырьков. В клетках «D» развита гладкая ЭПС, относительно много пероксисом и митохондрий. Исходя из структурных особенностей выявленных клеток (А, В, С, D) сделайте предположение об их функциональном назначении в жизнедеятельности печени. Почему во всех выявленных клетках относительно много митохондрий? В чем заключается уникальность этих органелл?

- 2) Решение: Клетки «А» осуществляют синтез и секрецию белковых и небелковых веществ. Клетки «В» молодые и малодифференцированные, обладают высокой митотической активностью, они являются источниками регенерации печени. Клетки «С» выполняют макрофагические функции. Клетки «D» принимают участие в процессах дезинтоксикации. Количество митохондрий повышено в связи с тем, что в клетках осуществляются энергоемкие процессы. Митохондрии – это двумембранные клеточные органеллы, и характеризуются следующими особенностями: относительной автономией, собственный генетическим аппаратом (представлен кольцевой молекулой ДНК), собственные рибосомы позволяют осуществлять собственные белковые и небелковые синтезы, способны к делению.

3) Задачи для самостоятельного разбора на занятии

Задача 1. У мужчины 42 лет для уточнения диагноза проведена биопсия печени.

При исследовании биопсийного материала было обнаружено, что его клетки имеют повышенную базофилию цитоплазмы. Это свидетельствует о том, что в клетках происходит:

Активный синтез белков*

Задача 2. Клетку лабораторного животного поддали избыточному рентгеновскому излучению. В результате образовались белковые фрагменты в цитоплазме. Какая органелла клетки возьмет участие в их утилизации?

Лизосомы*

Задача 3. С помощью шпателя сделано соскоб из слизистой оболочки рта человека. В неразрушенных эпителиальных клетках окрашенного мазка хорошо видно овальные ядра, неодинаковые по размерам. Каким путем происходило деление этих клеток?

Амитоз *

Задача 4. В кабинет дерматовенеролога обратился больной. Из гнойного мазка уретры этого пациента врач приготовил мазки, окрасил их за Граммом. Во время микроскопии обнаружил большое количество грамнегативных диплококков бобовидной формы, которые располагались в цитоплазме лейкоцитов. Результаты какого процесса наблюдаются в препарате?

Незавершенного фагоцитоза*

Задача 5. У человека диагностировано галактоземию – болезнь накопления. В результате нарушения какой клеточной структуры возникла эта болезнь?

Лизосом*

Задача 6. При микроскопическом исследовании ткани печени было обнаружено, что некоторые клетки распались на небольшие фрагменты с отдельными органеллами и остатками ядра, окруженные мембраной. Воспалительная реакция отсутствует. Для какого патологического процесса характерны эти изменения?

Апоптоз *

Задача 7. За пределами цитолеммы и в цитоплазме клетки находятся ионы, концентрация которых в клетке больше, чем снаружи. Возможен ли транспорт этих ионов в клетку? Если это возможно, то каков механизм?

Возможен путём активного транспорта.*

Задача 8. При исследовании кариотипа человека и гориллы обнаружили два типа клеток. Одни из них имели 46 хромосом, а другие - 48. Какие из этих клеток принадлежат человеку?

Клетки с 46 хромосомами.*

Задача 9. Необходимо описать структуру в клетке, размеры которой меньше 0,1 мкм, но больше 100 нм. Какой метод микроскопии позволит это сделать?

Электронная микроскопия.*

Задача 10. На свободной поверхности клеток выявлена высокая активность фермента щелочной фосфатазы. Как будет выглядеть поверхность этих клеток под электронным микроскопом?

В виде микроворсинок.*

Задача 11. Женщине 67 лет удалена опухоль матки. При гистологическом исследовании в клетках опухоли обнаружены многополюсные митозы – картины расхождения не к двум, а к нескольким полюсам. С нарушением состояния каких органелл наиболее достоверное появление многополюсных митозов?

Центриолей*

Задача 12. В крови больного обнаружен низкий уровень альбуминов и фибриногена. Снижение активности каких органелл гепатоцитов печени наиболее достоверно обуславливает это явление?

Гранулярной эндоплазматической сети*

Задача 13. В питательную среду с клетками, которые культивируются, внесен раствор тимина (Т) с радиоактивной меткой. В каких структурах клеток обнаружат

обозначенный тимин во время радиоавтографии?

Ядро*

Задача 14. Под электронным микроскопом в клетках обнаружена деструкция митохондрий. Какие процессы в клетках будут нарушены?

Энергетические процессы.*

Задача 15. Ядро клетки обработали препаратами, разрушающими белки - гистоны. Какая структура пострадает в первую очередь?

Изменится структура хроматина, а следовательно структура и функция хромосом.*

Задача 16. На электрокардиограмме мужчины 23 лет есть признаки нарушения проведения возбуждения от предсердий к желудочкам (что связано с нарушением обмена ионов между клетками), обусловленные ревматическим миокардитом. Изменением каких структур контактирующих поверхностей клеток сердца наиболее достоверно объясняются эти явления?

Щелевидных контактов*

Задача 17. В культуре тканей ядерным облучением повреждены ядрышки ядер. Возобновление каких органелл в цитоплазме клеток становится проблематичным?

Рибосом*

Задача 18. Во время деления клетки исследователю удалось наблюдать фазу, при которой отсутствовали мембрана ядра и ядрышко, а центриоли находились на полюсах клетки. Хромосомы имели вид клубка нитей, которые свободно расположены в цитоплазме. Для какой фазы это характерно?

Профазы*

Билет № 3

Задача 1. Клетку лабораторного животного поддали избыточному рентгеновскому излучению. В результате образовались белковые фрагменты в цитоплазме. Какая органелла клетки возьмет участие в их утилизации?

Задача 2. С помощью шпателя сделано соскоб из слизистой оболочки рта человека. В неразрушенных эпителиальных клетках окрашенного мазка хорошо видно овальные ядра, неодинаковые по размерам. Каким путем происходило деление этих клеток?

Задача 3. В кабинет дерматовенеролога обратился больной. Из гнойного мазка уретры этого пациента врач приготовил мазки, окрасил их по Грамму. Во время микроскопии обнаружил большое количество грамнегативных диплококков бобовидной формы, которые располагались в цитоплазме лейкоцитов. Результаты какого процесса наблюдаются в препарате?

4) Провести диагностику 1-го гистологического препарата.

Список микропрепаратов для диагностики:

1. Митохондрии в клетках канальцев почки;
2. Пластинчатый комплекс Гольджи в нервных клетках спинномозгового узла;
3. Жировые включения в клетках печени аксолотля;
4. Гранулы гликогена в клетках печени аксолотля;
5. Пигментные включения в клетках кожи головастика;
6. Нейрофибриллы в нервных клетках головастика;
7. Симпласт. Поперечно-полосатые мышечные волокна языка кролика;
8. Синцитий. Ретикулярная ткань лимфатического узла;
9. Межклеточное вещество эластического хряща;

10. Ядро и ядрышко в нейронах спинномозгового узла;
11. Амитоз в покровных клетках переходного эпителия мочевого пузыря;
12. Центросома (клеточный центр) в оплодотворенных яйцеклетках аскариды;
13. Митоз животной клетки в краевой зоне печени аксолотля.

5) *Провести диагностику 1-ой электронограммы.*

Список электронограмм для диагностики;

1. Ультраструктура митохондрий;
2. Ультраструктура кариолеммы;
3. Ультраструктура реснички;
4. Ультраструктура центросомы;
5. Ультраструктура лизосом;
6. Ультраструктура миофибрилл поперечно-полосатой сердечной мышечной ткани;
7. Бокаловидная железистая клетка эпителия тонкой кишки;
8. Ультраструктура митохондрий и шероховатой ЭПС;
9. Клетка Панета;
10. Шероховатая эндоплазматическая сеть;
11. Ультраструктура ядра клетки;
12. Изогенная группа гиалиновой хрящевой ткани носовой перегородки;
13. Межклеточное вещество плотной оформленной соединительной ткани сухожилия

4. Задания для групповой работы.

Отсутствуют, так как обучающиеся работают самостоятельно.

Самостоятельная внеаудиторная работа обучающихся по теме:

1) Ознакомиться с теоретическим материалом по теме занятия с использованием конспектов лекций и/или рекомендуемой учебной литературы.

2) Ответить на вопросы для самоконтроля

1. Объекты исследования гистологии.
2. Методы, используемые в гистологии и эмбриологии.
3. Этапы приготовления гистологических препаратов.
4. Общая характеристика основных гистологических элементов: клеточных (клетка, симпласт, синцитий), и неклеточных (компоненты межклеточного вещества).
5. Жизненный цикл клетки: этапы, морфофункциональная характеристика, особенности у различных типов клеток.
6. Основные положения клеточной теории и её значение в развитии медицины.
7. Вклад Пуркинье, Шванна, Вирхова и др. в учение о клетке.
8. Включения цитоплазмы: понятие, классификация, химическая и морфофункциональная характеристика
9. Основные компоненты ядра, их структурно-функциональная характеристика. Ядерно-цитоплазматические отношения как показатель функционального состояния клеток
10. Способы репродукции клеток.
11. Определение и биологическая сущность митоза.
12. Эндорепродукция.
13. Хроматин как форма существования хромосом в интерфазном ядре. Структурная организация хроматина. Понятие о конденсированном и деконденсированном хроматине, степень их участия в синтетических процессах.
14. Митохондрии, строение, основной ферментативный состав, функции. Особенности строения митохондрий в клетках с различным уровнем

биоэнергетики и синтеза.

15. Органеллы цитоплазмы: понятие и классификация.
16. Структурная, химическая и функциональная характеристика органелл, составляющих цитоскелет клеток.
17. Строение и значение центриолей, ресничек и жгутиков.
18. Цитоплазма клетки. Общая структурно-химическая характеристика.
19. Переваривающий аппарат клеток. Определение, классификация.
20. Комплекс Гольджи, строение и функции.
21. Клетка как структурно-функциональная единица ткани.
22. Общий план строения эукариотических клеток.
23. Этапы приготовления гистологических препаратов.
24. Структурная, химическая и функциональная характеристика органелл, составляющих цитоскелет клеток.
25. Строение и значение центриолей, ресничек и жгутиков.
26. Общая характеристика межклеточных контактов. Классификация и строение контактов. Характеристика контактов разных типов.
27. Эндоплазматическая сеть (ЭПС). Разновидности ЭПС, их строение и функции.
28. Плазмолемма: строение, химический состав, функции. Характеристика надмембранного и субмембранного слоя клеточной оболочки.
29. Специальные виды митоза (эндомитоз, мейоз, дробление, амитоз).
30. Внутриклеточная регенерация (эндорепродукция). Варианты течения эндорепродукции.
31. Апоптоз.
32. Реакция клеток на стресс.

3) Проверить свои знания с использованием тестового контроля

Раздел 1. Гистологическая техника

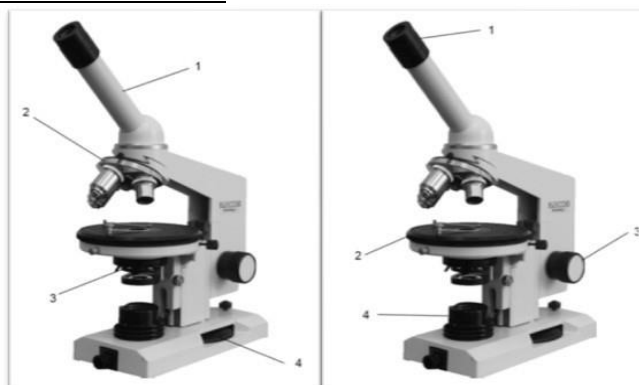


Рисунок 1

Рисунок 2

1. Назовите структурные части микроскопа (рисунок 1):

- 1 – тубус/монокулярная насадка
- 2 – револьвер
- 3 – конденсор
- 4 – микровинт/винт тонкой наводки

2. Назовите структурные части микроскопа (рисунок 2):

- 1 – окуляр
- 2 – предметный столик
- 3 – макровинт/винт грубой наводки
- 4 – осветитель

3. К оптическим частям микроскопа относятся:

- А) объектив, окуляр, зеркало, конденсор;*
 - Б) объектив, зеркало, револьвер;
 - В) объектив, окуляр, тубусодержатель;
 - Г) конденсор, револьвер, макровинт, микровинт.
4. К механическим частям микроскопа относятся:
- А) объектив, окуляр, зеркало, конденсор;
 - Б) объектив, зеркало, револьвер;
 - В) объектив, окуляр, тубусодержатель;
 - Г) револьвер, тубусодержатель, макровинт, микровинт.*
5. Микровинтом фокусируют объект на:
- А) большом увеличении;*
 - Б) малом увеличении;
 - Г) большом и малом увеличении;
 - В) среднем увеличении.
6. Оптимальное освещение препарата обеспечивает:
- А) объектив;
 - Б) микровинт;
 - В) конденсор; *
 - Г) зеркало.
7. Что такое разрешающая способность микроскопа?
Расстояние между крайними, видимыми отдельно, точками микроскопического объекта.
8. Макровинтом фокусируют объект на:
- А) большом увеличении;
 - Б) малом увеличении;*
 - Г) большом и малом увеличении;
 - В) среднем увеличении
9. Во сколько раз могут увеличивать объекты наиболее часто используемые окуляры?
(x5, x7, x10, x15)
10. Во сколько раз могут увеличивать объекты наиболее часто используемые объективы?
(x4, x10, x20, x100)
11. Какова цель фиксации:
- А) изменение структурного состава;
 - Б) сохранение структур соответственно прижизненному состоянию;*
 - В) удаление воды;
 - Г) уплотнение
12. Наиболее употребляемый в гистологической практике фиксатор:
- А) формалин;*
 - Б) спирт;
 - Г) уксусная кислота;
 - В) алюмокалиевые квасцы.
13. После фиксации следует этап:

- А) окраска;
 - Б) обезвоживание;
 - Г) промывка;*
 - В) заливка.
14. Уплотнение и заливку материала для электронной микроскопии производят:
- А) парафином;
 - Б) целлоидином;
 - Г) желатином;
 - В) эпоксидной смолой.*
15. Оптимальная толщина срезов, используемых для электронной микроскопии:
- А) 30 – 40 нм;*
 - Б) 0,4 – 0,7 нм;
 - Г) 15 – 20 нм;
 - В) 8 – 15 нм.
16. Процесс депарафинирования проводят в:
- А) ксилоле;*
 - Б) спирте;
 - В) формалине;
 - Г) воде.
17. В процессе фиксации происходит:
- А) необратимая коагуляция белка;*
 - Б) обратимая коагуляция белка;
 - В) синтез белка;
 - Г) расщепление белка до аминокислот.
18. Обезвоживание гистологических препаратов проводят:
- А) в вытяжном шкафу;
 - Б) в термостате;
 - Г) через проведение по батарее спиртов восходящей концентрации;*
 - В) через лиофилизирование.
19. Аппарат для изготовления гистологических срезов называется:
- 1) Микротом.*
 - 2) Криостат.*
 - 3) Объект-микрометр.
 - 4) Термостат.
 - 5) Замораживающий микротом.*
20. Укажите последовательность гистологических этапов:
- 1) Фиксация, уплотнение, приготовление среза;
 - 2) Приготовление среза, фиксация, окраска, уплотнение;
 - 3) Окраска, приготовление среза, заливка, обезвоживание;
 - 4) Фиксация, промывка, обезвоживание, уплотнение, заливка, приготовление среза, окраска, заключение.*
21. Промывку объекта чаще всего проводят:
- А) проточной водой;*
 - Б) спиртом;

- В) кислотами;
Г) щелочами.
22. По химической природе основные красители это:
А) основные соли;*
Б) кислые соли;
Г) кислоты;
В) ферменты.
23. Базофилия цитоплазмы клетки:
1) Связана с сильным развитием свободных рибосом.*
2) Связана с сильным развитием гранулярной эндоплазматической сети.*
3) Свидетельствует об интенсивном биосинтезе липидов.
4) Свидетельствует об интенсивном биосинтезе белка.*
5) Свидетельствует о разрушении клетки.
24. Окрашивание срезов, используемых для электронной микроскопии, проводят:
А) гематоксилином;
Б) эозином;
В) суданом;
Г) солями тяжелых металлов.*
25. По химической природе кислые красители это:
А) основные соли;
Б) кислые соли и кислоты;*
Г) кислоты;
В) ферменты.
26. Как называется способность структур окрашиваться в цвет, отличающийся от цвета красителя в растворе?
1) Оксифилия.
2) Нейтрофилия.
3) Метахромазия.*
4) Базофилия.
5) Полихроматофилия.

Раздел 2. Цитология

1. Какой из структурных компонентов эукариотической клетки имеют две мембраны?
1) оболочка клетки
2) клеточный центр
3) митохондрия*
4) комплекс Гольджи
5) рибосома
2. Кто и когда сформулировал основные положения клеточной теории?
1) К. Бер.
2) Т. Шванн и Шлейден. *
3) В 1665 г.
4) В 1838 г.*
5) Роберт Гук

3. В клетке вырабатывающий белок на “экспорт” хорошо выражены, все КРОМЕ:
- 1) Гранулярная эндоплазматическая сеть
 - 2) Агранулярная эндоплазматическая сеть
 - 3) Митохондрии
 - 4) Лизосомы*
 - 5) Комплекс гольджи
4. В гранулярной эндоплазматической сети синтезируются:
- 1) Экспортируемые белки *
 - 2) Белки лизосом *
 - 3) Белки плазматической мембраны *
 - 4) Стероидные гормоны
5. Какой органоид клетки расположен около ядра, а при митозе формирует полюса веретена деления и участвует в расхождении к ним хромосом?
- 1) Комплекс Гольджи;
 - 2) Микротрубочка;
 - 3) Клеточный центр*
 - 4) Рибосома;
 - 5) Эндоплазматическая сеть.
6. Гликокаликс:
- 1) Образован олигосахаридами *
 - 2) Обеспечивает пристеночное пищеварение *
 - 3) Участвует в клеточной адгезии и клеточном узнавании *
 - 4) Содержит белки ионных каналов
7. На какой стадии митоза дочерние хромосомы расходятся к полюсам митотического веретена?
- 1) Профаза
 - 2) Прометафаза
 - 3) Метафаза
 - 4) Анафаза
 - 5) Телофаза*
8. Цитоскелет клетки представлен:
- 1) Актиновыми микрофиламентами *
 - 2) Микротрубочками *
 - 3) Промежуточными филаментами *
 - 4) Системой внутриклеточных мембран
9. Пластинчатый комплекс участвует в ряде процессов кроме:
- 1) Образования лизосом
 - 2) Образования белково-полисахаридных комплексов
 - 3) Обезвреживания перекисей*
 - 4) Накопления секретов
 - 5) Выведения секретов
10. Клеточное ядро ограничено:
- 1) наружной ядерной мембраной *
 - 2) перинуклеарным пространством *
 - 3) внутренней ядерной мембраной *

- 4) ядерной пластинкой *
11. Чем отличается апоптоз от некроза?
- 1) Это генетически запрограммированная гибель клетки.*
 - 2) В начале апоптоза синтез РНК и белка возрастает.*
 - 3) Угнетаются эндонуклеазы.
 - 4) Фрагментация ядра (микроядра).*
 - 5) Фрагментация цитоплазмы с образованием апоптических тел.*
12. Универсальные внутриклеточные сигнальные молекулы (вторичные посредники).
- 1) ЦАМФ.*
 - 2) АТФ.
 - 3) Са ++.*
 - 4) Глюкоза.
 - 5) Холестерин.
13. Что такое хроматин и где он обнаруживается?
- 1) Фрагменты хромосом в делящейся клетке.
 - 2) Выпавшие в осадок под действием фиксатора ДНК и гистоны.*
 - 3) В живых клетках.
 - 4) В делящихся клетках.
 - 5) В интерфазных клетках.*
14. Что такое ядерно-цитоплазматическое отношение и как оно меняется при повышении функциональной активности клетки?
- 1) Положение ядра в цитоплазме.
 - 2) Форма ядра.
 - 3) Отношение размера ядра к размеру цитоплазмы.*
 - 4) Снижено при повышенной функциональной активности клетки.*
15. Митохондрии:
- 1) Имеют собственный генетический аппарат *
 - 2) Обновляются путем деления *
 - 3) Участвуют в синтезе атф *
 - 4) В клетках бурого жира выделяют тепло *
16. Белки, предназначенные для выведения из клетки, синтезируют:
- 1) Свободные цитоплазматические рибосомы;
 - 2) Митохондриальные рибосомы;
 - 3) Свободные полирибосомы;
 - 4) Полирибосомы гранулярной эндоплазматической сети;*
 - 5) Комплекс гольджи.
17. Какие участки хромосом называются гетерохроматиновыми?
- 1) Кольцевидные.
 - 2) Деспирализованные.
 - 3) Ветвящиеся.
 - 4) Сохраняющие спирализацию в неделящемся ядре.*
 - 5) Функционально неактивные.*
18. Чем обусловлена базофилия ядер клеток?
- 1) Гистоновыми белками

- 2) ДНК*
 - 3) РНК
 - 4) Ядрышком
 - 5) Кариолеммой
19. Реснички в отличие от микроворсинок содержат:
- 1) Девять пар периферических микротрубочек *
 - 2) Две центральные микротрубочки *
 - 3) Базальное тельце *
 - 4) Плазмолемму
20. Гликокаликс. (Выберите правильный ответ)
- 1) Находится в гладкой эндоплазматической сети.
 - 2) Находится на наружной поверхности цитолеммы.*
 - 3) Образован углеводами.*
 - 4) Участвует в клеточной адгезии и клеточном узнавании.*
 - 5) Находится на внутренней поверхности цитолеммы.
21. Реснички содержат:
- 1) Две центральных микротрубочки.*
 - 2) Девять пар периферических микротрубочек.*
 - 3) Плазмолемму.*
 - 4) Базальное тельце.*
 - 5) Митохондрии.
22. Какие процессы протекают в клетке в S- периоде?
- 1) Синтез ДНК.*
 - 2) Синтез липидов.
 - 3) Синтез тубулина и образование микротрубочек.
 - 4) Накопление энергии.
23. Что такое нуклеосома?
- 1) Малая субъединица рибосомы.
 - 2) Рибосома в составе полисомы.
 - 3) Комплекс мРНК с белком.
 - 4) Петля ДНК вокруг молекул гистоновых белков.*
 - 5) Участок ядрышка.
24. Маркером каких органоидов является сукцинатдегидрогеназа?
- 1) Лизосомы.
 - 2) Пероксисомы.
 - 3) Митохондрии.*
 - 4) Ядрышки.
 - 5) Плазматическая мембрана.
25. Где образуются субъединицы рибосом?
- 1) В гладкой эндоплазматической сети.
 - 2) В гранулярной эндоплазматической сети.
 - 3) В комплексе Гольджи.
 - 4) В ядрышковых организаторах.*
 - 5) В цитоплазме.

26. Периоды интерфазы ... основные процессы ...
- | | |
|------------------------------|--------------------------------------|
| 1) (2) Постмитотический (G1) | [1] снижение метаболизма |
| 2) (3) Синтетический (S) | [2] синтез белков, рецепторов клетки |
| 3) (5) Премитотический (G2) | [3] синтез ДНК, ядерных белков |
| 4) (1) Выход из цикла (G0) | [4] синтез специфических белков |
| 5) (4) Дифференцировка (D) | [5] синтез АТФ, тубулинов |
27. Участки хромосом ... это...
- | | |
|--------------------------------|---|
| 1) (2) кинетохоры | [1] места образования ядрышек в интерфазе |
| 2) (1) ядрышковые организаторы | [2] места отхождения трубочек от веретена деления |
| 3) (5) центромеры | [3] конечные участки плечей хромосом |
| 4) (3) теломеры | [4] маленькие участки хромосом, отделенные вторичной перетяжкой |
| 5) (4) спутники хромосом | [5] первичные перетяжки |
28. В процессах непосредственное участие принимают...
- | | |
|-------------------|----------------------------|
| 1) (2) эндоцитоза | [1] ядро |
| 2) (2) экзоцитоза | [2] плазмолемма |
| | [3] лизосомы |
| | [4] гиалоплазма (цитозоль) |
| | [5] рибосомы |
29. Термин ... это...
- | | |
|--------------------|---------------------------------|
| 1) (1) пикноз | [1] коагуляция хроматина |
| 2) (2) кариолизис | [2] растворение ядра |
| 3) (3) кариорексис | [3] распад ядра на части |
| 4) (4) апоптоз | [4] биологическая гибель клеток |
30. Ферментами-маркерами ... являются ...
- | | |
|--|---------------------------|
| 1) (2) лизосом | [1] каталаза |
| 2) (1) пероксисом | [2] кислая фосфатаза |
| 3) (3) митохондрий | [3] сукцинатдегидрогеназа |
| 4) (4) надмембранного слоя щеточной каемки эпителиоцитов | [4] щелочная фосфатаза |
| | [5] гиалуронидаза |
31. Белки... входят в состав...
- | | |
|--------------------|------------------------------|
| 1) (2) актин | [1] промежуточных филаментов |
| 2) (6) миозин | [2] микрофиламентов |
| 3) (4) тропомиозин | [3] промежуточных филаментов |
| 4) (3) кератин | [4] миофиламентов |
| 5) (1) виментин | [5] рибосом |
| | [6] миофиламентов |
| | [7] микротрубочек |
32. Если в клетке много органелл ... то это может свидетельствовать о ее ...
- | | |
|----------------------------|-----------------------------------|
| 1) (2) свободных рибосом | [1] повреждении |
| 2) (5) связанных рибосом | [2] росте и дифференцировке |
| 3) (1) аутофагосом | [3] способности к детоксикации |
| 4) (3) цистерн гладкой ЭПС | [4] способности к фагоцитозу |
| 5) (4) лизосом | [5] синтезе экспортируемых белков |

33. Что означает термин
- | | |
|------------------------|---|
| 1) (3) дифференцировка | [1] эмбриональный зачаток ткани |
| 2) (1) дифферон | [2] клеточные включения |
| | [3] стойкое структурно-функциональное изменение ранее однородных клеток с превращением их в специализированные клетки |
| | [4] увеличение количества дифференцированных клеток в эмбриогенезе |
| | [5] особенности клеточно-дифферонной организации тканей |
34. Белки ... входят в состав ...
- | | |
|-----------------|--|
| 1) (5) тубулин | [1] микрофиламентов |
| 2) (4) кератин | [2] промежуточных филаментов мышечных клеток |
| 3) (3) виментин | [3] промежуточных филаментов клеток мезенхимных тканей |
| 4) (2) десмин | [4] промежуточных филаментов эпителия |
| 5) (1) актин | [5] микротрубочек |
35. Что означает термин..
- | | |
|---------------------|---|
| 1) (1) кейлоны | [1] тканеспецифические вещества, синтезируемые дифференцированными клетками и тормозящие развитие их предшественников |
| 2) (4) детерминация | [2] структурное изменение ДНК хромосом |
| | [3] объединение клеток в целостную систему специализированных клеток |
| | [4] определение пути развития клеток на генетической основе |
| | [5] клеточные органеллы |
36. Процессы ... происходят ...
- | | |
|--|------------------------------------|
| 1) (3) анаэробное окисление (гликолиз) | [1] на мембранах крист митохондрий |
| 2) (2) аэробное окисление | [2] в матриксе митохондрий |
| 3) (1) окислительное фосфорилирование | [3] в гиалоплазме |
| 4) (5) синтез рибонуклеопротеидов | [4] в лизосомах |
| | [5] в ядрышках |
37. Если дифференцированная специализированная клетка имеет ... то эта клетка вышла из цикла ...
- | | |
|-------------------------------------|---------------------------|
| 1) (1) диплоидный набор хромосом | [1] в G1 периоде |
| 2) (2) тетраплоидный набор хромосом | [2] в G2 периоде |
| 3) (5) гаплоидный набор хромосом | [3] в S периоде |
| | [4] это аномальная клетка |
| | [5] это половая клетка |
38. Расположите стадии митоза в хронологической последовательности
1. профаза
 2. метафаза
 3. анафаза

4. телофаза
5. зиготена

Ответ: 1 2 3 4 5

73. Расположите процессы, протекающие при распаде клетки в правильной последовательности

1. кариорексис
2. кариопикноз
3. кариолизис

Ответ: 1 2 3 4 5

Рекомендуемая литература:

Основная литература

№ п/п	Наименование	Автор (ы)	Год, место издания	Кол-во экземпляров в библиотеке	Наличие в ЭБС
1	2	3	4	5	6
5.	Гистология, цитология и эмбриология	Кузнецов С.Л., Мушкабаров Н.Н.	2012, М.: МИА	52	-
6.	Гистология, эмбриология, цитология.	Э.Г. Улумбеков, Ю.А. Чельшева	2012, М.: ГЭОТАР-Медиа	50	ЭБС Консультант студента

Дополнительная литература

№ п/п	Наименование	Автор (ы)	Год, место издания	Кол-во экземпляров в библиотеке	Наличие в ЭБС
1	2	3	4	5	6
1	Гистология, эмбриология, цитология	Ю. И. Афанасьев, Н. А. Юрина, Е. Ф. Котовский и др.; под ред. Ю. И. Афанасьева, Н. А. Юриной.	2016. М.: ГЭОТАР - Медиа	-	ЭБС Консультант студента
2.	Атлас по гистологии, цитологии и эмбриологии.	С.Л. Кузнецов, Н.Н. Мушкабаров, В.Л. Горячкина.	М.: МИА, 2002.	10	-
3.	Гистология. Атлас для практических занятий.	Н.В. Бойчук, Р.Р. Исламов, С.Л. Кузнецов, Ю.А. Чельшев.	М.: «ГЭОТАР-Медиа», 2010	5	ЭБС Консультант студента

№ п/п	Наименование	Автор (ы)	Год, место издания	Кол-во экземпляров в библиотеке	Наличие в ЭБС
1	2	3	4	5	6
4.	Атлас микроскопического и ультрамикроскопического строения клеток тканей и органов	В.Г. Елисеев, Ю.И. Афанасьев, Е.Ф. Котовский, А.Н. Яцковский.	М.: «Медицина», 2004.	15	-
5.	Руководство по гистологии: В 2-х т. Т. 1, 2	Данилов Р.К.	2011, - СПб.: СпецЛит	10	ЭБС Университетская библиотека онлайн
6.	Гистология, цитология и эмбриология. Атлас.	Быков В.Л., Юшканцева С.И.	2015, М.: "ГЭОТАР - Медиа"	-	ЭБС Консультант студента
7.	Морфогенез и гистофизиология системы мононуклеарных фагоцитов человека	Абдуллин Т.Г., Муслимов С.А., Коледаева Е.В., Мусина Л.А., Лебедева А.И.	Киров: «Дом печати - ВЯТКА», 2009.	100	ЭБС Кировского ГМУ

Раздел 2. Общая гистология.

Тема 2.1: Общая эмбриология.

Цель: Способствовать формированию умений при помощи диагностики препаратов по теме.

Задачи:

1. Идентифицировать на микроскопическом уровне типы яйцеклеток, типы бластул.
2. Объяснить типы дробления.
3. Воспроизводить зародышевые листки и начальные этапы эмбриогенеза.

Обучающийся должен знать:

1. до изучения темы (базисные знания): Строение и функции половых клеток.
2. после изучения темы: Функции, типы яйцеклеток, типы дроблений, типы бластул, гастрюляцию.

Обучающийся должен уметь:

1. Микроскопировать гистологические препараты Яйцеклетки лягушки, сомиты, хорда и нервная трубка, яйцеклетка лягушки, гастрюла лягушки, дробление яйца аскариды, бластула, зародышевые листки, сперматозоиты морской свинки.

Обучающийся должен владеть:

1. Работой со световыми микроскопами на малом и большом увеличении, с использованием иммерсии;

2. методикой анализа гистологических препаратов;
3. подбором методик гистологического исследования для выполнения научных задач;
4. способами окрашивания гистологических препаратов для выявления специализированных структур;
5. методикой диагностики клеток и клеточных структур на электронограммах;
6. гистологической терминологией по теме;
7. методикой систематизацией материала по теме и составлением таблиц.

Самостоятельная аудиторная работа обучающихся по теме:

1. Ответить на вопросы по теме занятия.

1. Какие части различают в сперматозоиде
2. Что такое акросома и какую роль она играет.
3. По каким признакам классифицируют яйцеклетки, и какие типы яйцеклеток существуют? Какой тип яйцеклеток у человека.
4. Когда в овогенезе происходит размножение яйцеклеток. Где совершается их рост и созревание, и в какие периоды жизни женщины.
5. Что такое овуляция, на какой день менструального цикла женщины она совершается.
6. Как образуется желтое тело. Назовите его разновидности. Какое значение оно имеет для беременности.
7. На какой день менструального цикла вероятнее всего возможно оплодотворение и в какой части полового пути оно совершается.
8. Каковы этапы и механизмы процесса оплодотворения.
9. Перечислите основные этапы эмбрионального развития позвоночных животных.
10. В чем состоит отличие дробления бластомеров зародыша от митотического деления соматических клеток.
11. Какой тип дробления характерен для зародыша человека по сравнению с дроблением птиц. Чем обусловлены различия в типах дробления.
12. Что такое бластула. Какие части в ней различают.
13. Каков тип бластулы у птиц и большинства млекопитающих. Чем определяются различные типы бластул.
14. Опишите строение бластоцисты человека. В какой части женских половых путей она образуется и в какое время после оплодотворения.

1. Практическая подготовка.

Выполнение заданий под контролем преподавателя в виде графиков и таблиц.

1. Записать и/или зарисовать в альбом
 - Схема: виды яйцеклеток.
 - Схема: типы дроблений.
 - Схема: развитие птиц.
 - Схема: провизорные органы цыплёнка.
 - Сравнительная таблица особенностей раннего эмбриогенеза позвоночных.
 - Классификация типов яйцеклеток.

2. Провести диагностику гистологических препаратов.

- Препарат № 10. Яйцеклетка лягушки.
- Препарат № 20. Яйцеклетка беззубки.
- Препарат № 21. Дробление яйца лягушки.
- Препарат № 23. Мезенхима.
- Препарат № 22. Дробление яйца скарисы.
- Препарат № 25. Гаструла лягушки.

- Препарат № 24. Зародышевые листки.
- Препарат № 15. Образование осевых зачатков у зародыша курицы. Окраска: железный гематоксилин.
- Препарат № 28 Формирование зародышевых оболочек, формирование туловищных и амнионных складок птицы. Окраска: железный гематоксилин.

3. Заполнить таблицу по дифференцировке зародышевых листков и подписать в альбоме.

4. Освоить диагностику электроннограмм

Электроннограмма сперматозоида.

Электроннограмма яйцеклетки.

3. Решить ситуационные задачи

1) Алгоритм разбора задач

1. полный и точный ответ на все вопросы задачи;
2. представить комплексную оценку предложенной ситуации;
3. сделать выводы, привести дополнительные аргументы;
4. продемонстрировать знания теоретического материала с учетом междисциплинарных связей;
5. по возможности предложить альтернативные варианты решения проблемы.

2) Пример задачи с разбором по алгоритму

Задача: У зародыша млекопитающего оказалась поврежденной стенка желточного мешка в области вентральной энтодермы. Какие нарушения в эмбриональном развитии можно ожидать в дальнейшем

Решение: Желточный мешок является временным провизорным органов, стенка которого образована внезародышевой эктодермой и висцеральным листком внезародышевой мезодермы. У птицы - резкотелоллицетальная яйцеклетка, т.е. она содержит много желтка, а значит основной функцией желточного мешка является трофическая функция, однако будет нарушен процесс образования половых клеток, сосудов и клеток крови.

3) Задачи для самостоятельного разбора на занятии

1. В процессе сперматогенеза нарушено формирование акросомы. Какая функция сперматозоида будет изменена.
2. На микрофотографии представлена яйцеклетка, окруженная двумя структурами: блестящей оболочкой и лучистым венцом. Назовите тип этой яйцеклетки, и какому виду животных она может принадлежать. Какие клетки принимают участие в образовании указанных выше структур.
3. Будут ли существенно отличаться по массе два зародыша одного вида животных, находящихся на стадии двух бластомеров, на стадии восьми бластомеров.
4. На различных этапах дробления зародыши млекопитающего могут содержать четное и нечетное количество бластомеров. Как называется такой тип дробления.
5. При анализе зародыша на стадии бластулы обращает внимание многослойная стенка, наличие в ней крупных бластомеров в области дна и мелких – в области крыши, а так же эксцентричное расположение бластоцеля. Назовите, какому типу яйцеклетки соответствует данный этап бластулы.
6. На стадии первых этапов дробления бластомеры отделились друг от друга. К чему это может привести.
7. Дайте определение процесса гастрюляции и укажите клеточные реакции, обуславливающие процессы гастрюляции

8. Укажите способы гастрюляции, выделив при этом тип гастрюляции у птиц и млекопитающих.
9. В условном эксперименте у зародыша птиц блокировании процесс миграции клеток из первичной полоски и головного узелка. Нарушение развития каких структур зародыша, вызовет это воздействие.
10. Экспериментальным путем у зародыша поврежден нефротом. К нарушению развития каких органов в дальнейшем приведет это воздействие.
11. При развитии зародышей образуются складки, включающие эктодерму и париетальный листок мезодермы. Какой внезародышевый орган образуется при смыкании этик складок и у зародышей каких животных.
12. У зародыша птицы произошло недоразвитие аллантаоиса. К нарушению каких процессов у зародыша это приведет.
13. У зародыша млекопитающего оказалась поврежденной стенка желточного мешка в области вентральной энтодермы. Какие нарушения в эмбриональном развитии можно ожидать в дальнейшем.
14. У зародыша человека после деламинации не произошло иммиграции клеток, Как это отразилось на развитии эмбриона.

Самостоятельная внеаудиторная работа обучающихся по теме:

1) Ознакомиться с теоретическим материалом по теме занятия с использованием конспектов лекций и/или рекомендуемой учебной литературы.

2) Ответить на вопросы для самоконтроля

1. Место эмбриологии среди других в современной науке.
2. Назовите основные периоды развития зародыша: прогенез, собственно эмбриогенез, постнатальное развитие.
3. Что такое онтогенез, филогенез. Биогенетический закон, его значение для современной эмбриологии?
4. Опишите строение женских и мужских половых клеток; их главные отличия от соматических клеток.
5. В чем суть оплодотворения? Этапы, их суть.
6. В чем суть дробления? Виды дробления.
7. В чем заключается сущность гастрюляции.
8. Как происходит развитие ланцетника, лягушки?
9. Как происходит развитие высших позвоночных (птиц и млекопитающих)?
 - Тип яйцеклеток
 - Тип бластулы
 - Механизм гастрюляции
 - Дифференцировка зародышевых листков
11. Как происходит дифференцировка зародышевых листков: энтодермы, мезодермы, мезенхимы, эктодермы?

3) Проверить свои знания с использованием тестового контроля

ТЕСТ ПО ОБЩЕЙ ЭМБРИОЛОГИИ ВАРИАНТ I

1. Какой тип яйцеклетки у беспозвоночных животных?
2. У кого олиго –и изолецитальная яйцеклетка?
3. Какой тип дробления у поли –и умеренно телolecитальной яйцеклетки?

4. Какой способ гастрюляции у ланцетника?
5. Какой тип бластулы у амфибии?
6. Что такое оплодотворение?
7. Что такое положительный хемотаксис сперматозоидов?
8. В цитоплазме зрелой яйцеклетки присутствует клеточный центр?
9. Как называется наука о развитии зародыша?
10. Какой набор хромосом в зиготе: гаплоидный или диплоидный?

ТЕСТ ПО ОБЩЕЙ ЭМБРИОЛОГИИ ВАРИАНТ II

1. Какой способ гастрюляции у пресмыкающихся птиц и костистых рыб?
2. В чем генетический смысл оплодотворения?
3. Какой тип бластулы у ланцетника?
4. Что такое пронуклеус?
5. У животных каких классов яйцеклетка полилецитальная - резко телолецитальная?
6. Какой тип дробления характерен для поли-и резко телолецитальной яйцеклетки?
7. Какой способ гастрюляции у некоторых рыб и амфибий?
8. Какие органеллы развиты в яйцеклетке?
9. Что такое отрицательный реотаксис?
10. В чем состоит суть гастрюляции?

Рекомендуемая литература:

Основная литература

№ п/п	Наименование	Автор (ы)	Год, место издания	Кол-во экземпляров в библиотеке	Наличие в ЭБС
1	2	3	4	5	6
7.	Гистология, цитология и эмбриология	Кузнецов С.Л., Мушкабаров Н.Н.	2012, М.: МИА	52	-
8.	Гистология, эмбриология, цитология.	Э.Г. Улумбеков, Ю.А. Чельшева	2012, М.: ГЭОТАР-Медиа	50	ЭБС Консультант студента

Дополнительная литература

№ п/п	Наименование	Автор (ы)	Год, место издания	Кол-во экземпляров в библиотеке	Наличие в ЭБС
1	2	3	4	5	6
1	Гистология, эмбриология, цитология	Ю. И. Афанасьев, Н. А. Юрина, Е. Ф. Котовский и др.; под ред. Ю. И. Афанасьева, Н. А.	2016. М.: ГЭОТАР - Медиа	-	ЭБС Консультант студента

№ п/п	Наименование	Автор (ы)	Год, место издания	Кол-во экземпляров в библиотеке	Наличие в ЭБС
1	2	3	4	5	6
		Юриной.			
2.	Атлас по гистологии, цитологии и эмбриологии.	С.Л. Кузнецов, Н.Н. Мушкамбаров, В.Л. Горячкина.	М.: МИА, 2002.	10	-
3.	Гистология. Атлас для практических занятий.	Н.В. Бойчук, Р.Р. Исламов, С.Л. Кузнецов, Ю.А. Чельшев.	М.: «ГЭОТАР-Медиа», 2010	5	ЭБС Консультант студента
4.	Атлас микроскопического и ультрамикроскопического строения клеток тканей и органов	В.Г. Елисеев, Ю.И. Афанасьев, Е.Ф. Котовский, А.Н. Яцковский.	М.: «Медицина», 2004.	15	-
5.	Руководство по гистологии: В 2-х т. Т. 1, 2	Данилов Р.К.	2011, - СПб.: СпецЛит	10	ЭБС Университетская библиотека онлайн
6.	Гистология, цитология и эмбриология. Атлас.	Быков В.Л., Юшканцева С.И.	2015, М.: "ГЭОТАР - Медиа"	-	ЭБС Консультант студента
7.	Морфогенез и гистофизиология системы мононуклеарных фагоцитов человека	Абдуллин Т.Г., Муслимов С.А., Коледаева Е.В., Мусина Л.А., Лебедева А.И.	Киров: «Дом печати - ВЯТКА», 2009.	100	ЭБС Кировского ГМУ

Раздел 2. Общая гистология.

Тема 2.2: Кровь и лимфа.

Цель: Способствовать формированию умений по микроскопированию мазков крови и составлению лейкоцитарной формулы.

Задачи:

1. Давать морфофункциональную характеристику крови как ткани.
2. Различать в препарате мазка крови, окрашенного азуром II и эозином, эритроциты, нейтрофильные, эозинофильные, базофильные гранулоциты, лимфоциты и моноциты.
3. Подсчитывать в мазке крови процентное соотношение лейкоцитов (лейкоцитарную формулу).

Обучающийся должен знать:

1. **до изучения темы** (базисные знания): Понятие о системе крови. Плазма крови. Лимфа.
2. **после изучения темы:** Морфологию эритроцитов, лейкоцитов и тромбоцитов. Роль тромбоцитов в тромбообразовании. Классификация лейкоцитов. Гемограмму и лейкоцитарную формулу взрослого человека и её возрастные особенности. Количество, размер, функции ФЭК. Понятия «цитоз» и «пения».

Обучающийся должен уметь:

Микроскопировать мазок крови с помощью масляной иммерсии; определять на мазке крови эритроциты, нейтрофилы, эозинофилы, базофилы, лимфоциты; читать анализ крови по гемограмме и лейкоцитарной формуле и определять отклонения от нормы.

Обучающийся должен владеть:

1. Работой со световыми микроскопами на малом и большом увеличении, с использованием иммерсии;
2. Методикой анализа гистологических и цитологических препаратов;
3. Подбором методик гистологического и цитологического исследования для выполнения научных задач;
4. Способами окрашивания гистологических и цитологических препаратов для выявления специализированных структур;
5. Методикой диагностики клеток и клеточных структур на электронограммах;
6. Гистологической терминологией по теме;
7. Решением ситуационных задач по теме;
8. Методикой систематизацией материала по теме и составлением таблиц.

Самостоятельная аудиторная работа обучающихся по теме:

1. Ответить на вопросы по теме занятия

- 1) Что такое гемограмма, и какова она у здорового человека.
- 2) Что такое лейкоцитарная формула здорового человека.
- 3) Каковы морфологическая и химическая характеристика гранулоцитов и их функциональное значение.
- 4) Что понимают под агранулоцитами, их морфологической и функциональной характеристиками.
- 5) Морфологические и химические особенности эритроцитов и кровяных пластинок.

2. Практическая подготовка.

Выполнение заданий под контролем преподавателя в виде графиков и таблиц.

1. Записать и/или зарисовать в альбом
 - Пути дифференцировки мезенхимы.
 - Лейкоцитарный перекрест.
 - Гемограмма здорового человека.
 - Таблица: классификация и образование лимфоцитов.
 - Таблица: возрастная гемограмма.
2. Провести диагностику гистологических препаратов.
 - Препарат № 66. Мезенхима (поперечный срез мордочки зародыша свиньи) Окраска: гематоксилин- эозин.
 - Препарат № 48 Мазок крови человека. Окраска: азур- 2 – эозин по методу Романовского- Гимзы.
 - Срез костного мозга человека.
 - Мазок костного мозга человека.

3. Освоить диагностику электронограмм по алгоритму: диаметр клетки, характер клеточной поверхности, наличие клеточных органелл, включений, характеристика хроматина ядра.

- Тромбоциты [сканирующая электронная микроскопия]
- Эозинофил [трансмиссионная электронная микроскопия];
- Тромбоцит [трансмиссионная электронная микроскопия];
- Эритроциты [сканирующая электронная микроскопия];

4. Выполнение самостоятельных контрольных работ и разбор конкретных ситуаций в малых группах.

3. Решить ситуационные задачи

1) Алгоритм разбора задач

1. полный и точный ответ на все вопросы задачи;
2. представить комплексную оценку предложенной ситуации;
3. сделать выводы, привести дополнительные аргументы;
4. продемонстрировать знания теоретического материала с учетом междисциплинарных связей;
5. по возможности предложить альтернативные варианты решения проблемы.

2) Пример задачи с разбором по алгоритму

Задача: Исследуется кровь у жителей высокогорья и равнинной местности. Каких различий в гемограмме следует ожидать. Объясните причину.

Решение: основное различие по концентрации гемоглобина, это связано с тем, что в условиях высокогорья концентрация кислорода в атмосфере ниже, чем в низлежащих районах и, следовательно, необходимо большее количество гемоглобина для связывания кислорода.

3) Задачи для самостоятельного разбора на занятии

1. В мазке крови найдены базофилы, лимфоциты, нейтрофилы, моноциты, эозинофилы. Какие клетки Вы отнесете к агранулоцитам?
2. У одного из лейкоцитов ядро состоит из 2 сегментов, у другого из 4. какая клетка является эозинофилом? Какие дополнительные сведения нужны для подтверждения ответа?
3. При подсчете лейкоцитарной формулы у здорового человека установлено, что количество одного из типов лейкоцитов составило менее 1%. По каким морфологическим признакам были идентифицированы эти клетки?
4. Просматривая мазок крови, исследователь обнаружил клетки размером в 2-3 раза больше эритроцита, слабо базофильную цитоплазму и подковообразное ядро. Какие это клетки, и каково их функциональное значение?
5. Характеризуя кровяные пластинки, студенты дали следующие ответы:
высокоспециализированная клетка без ядра, 2- клетка с овальным ядром и узким ободком цитоплазмы, 3- фрагмент цитоплазмы мегакариоцита, 4- клетка с гранулами в цитоплазме и сегментированным ядром. Кто из них прав?
6. При подсчете лейкоцитарной формулы в мазке крови взрослого человека обнаружены лейкоциты с резко базофильным округлым ядром, вокруг которого имеется узкий ободок светло-голубой цитоплазмы. Их относительное количество составило 40 %. Какие это форменные элементы. Соответствует ли норме их число.
7. При подсчете лейкоцитарной формулы в мазке крови взрослого человека обнаружено 5 % лейкоцитов с бобовидным ядром и светлой цитоплазмой, содержащей едва различимые оксифильные гранулы. Похожие на них

лейкоциты, но с палочковидным ядром составили 10 % , а с сегментированным ядром – 45 %. Какие это лейкоциты. Соответствует ли норме их число. Как в клинике называется подобное соотношение типов данных клеток.

8. При подсчете лейкоцитарной формулы в мазке крови ребенка обнаружено около 60 % лимфоцитов и 30 % нейтрофильных гранулоцитов. Как вы оцените подобный результат.

4. Задания для групповой работы

Записать в рабочую тетрадь:

1. Показатели гемограммы здорового человека;
2. Таблица: возрастная гемограмма;

Зарисовать в альбом:

1. Схема: лейкоцитарный перекрест;
2. Схема: пути дифференцировки мезенхимы.

Самостоятельная внеаудиторная работа обучающихся по теме:

1) Ознакомиться с теоретическим материалом по теме занятия с использованием конспектов лекций и/или рекомендуемой учебной литературы.

2) Ответить на вопросы для самоконтроля

1. Общая характеристика тканей внутренней среды?
2. Кровь и лимфа как ткани – их структурный состав и функции?
3. Стволовая клетка крови (СКК), ее морфология и участие в кроветворении?
4. Эритроциты. Классификация, строение, количество, функции?
5. Лейкоциты. Классификация?
6. Строение и функции различных видов лейкоцитов?
7. Тромбоциты. Строение, количество, функции?
8. Гемограмма и лейкоцитарная формула здорового человека?

3) Проверить свои знания с использованием тестового контроля

1. Определите значение гематокрита, которое соответствует норме

- 1) 65-35 %
- 2) 35-65 %
- 3) 15-85 %
- 4) 45-55 %*

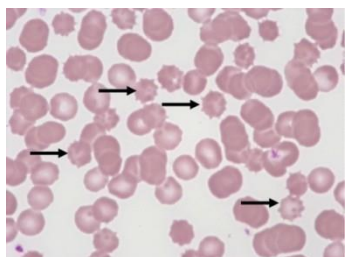
2. Если у человека взять на анализ кровь вскоре после выполнения тяжелой физической работы, то гемограмма будет отличаться от нормальной. Количество каких форменных элементов в связи с этим увеличится

- 1) В - лимфоцитов
- 2) Эритроцитов*
- 3) Тромбоцитов
- 4) Т - лимфоцитов

3. Какие клетки уничтожают микроорганизмы бактериальной природы на первой стадии воспаления

- 1) Моноциты
- 2) Макрофаги
- 3) Нейтрофилы*
- 4) Т-лимфоциты

4. Какой тип эритроцитов обозначен стрелками



- 1) Стоматоцит
- 2) Дискоцит
- 3) Эхиноцит*
- 4) Сфероцит

5. Эозинофилы

- 1) Кристаллоид специфических гранул содержит главный щелочной белок (МВР)*
- 2) Мигрируют по градиенту концентрации гистамина и фактора хемотаксиса эозинофилов (ЕСF)*
- 3) Секретируемые вещества блокируют дегрануляцию тучных клеток и инактивируют гистамин*
- 4) После дегрануляции вступают в апоптоз*

6. Количество ... в 1 литре крови ...

- | | |
|-------------------------------|---------------------------------------|
| А) (1) Эритроцитов у мужчин | [1] 4.0-5.5x 10 ¹² степени |
| Б) (2) Эритроцитов у женщин | [2] 3.9-4.7x 10 ¹² степени |
| В) (3) Лейкоцитов у человека | [3] 4.9-9.5x 10 ⁹ степени |
| Г) (4) Тромбоцитов у человека | [4] 200-400x 10 ¹¹ степени |
| Д) (5) Гемоглобина у человека | [5] 120-160 г |

7. Форменные элементы крови ... тинкториальные свойства цитоплазмы при окраске по методу Романовского ...

- | | |
|-------------------|--|
| Е) (1) Нейтрофилы | [1] Слабо оксифильна, многочисленные нейтрофильные гранулы |
| Ж) (2) Эозинофилы | [2] Слабо базофильна, многочисленные крупные оксифильные гранулы |
| З) (3) Базофилы | [3] Слабо базофильна, крупные метохроматические гранулы |
| | [4] Нейтрофильная, мелкие азурофильные зерна |

Рекомендуемая литература:

Основная литература

№ п/п	Наименование	Автор (ы)	Год, место издания	Кол-во экземпляров в библиотеке	Наличие в ЭБС
1	2	3	4	5	6
9.	Гистология, цитология и эмбриология	Кузнецов С.Л., Мушкабаров Н.Н.	2012, М.: МИА	52	-
10.	Гистология, эмбриология, цитология.	Э.Г. Улумбеков, Ю.А. Чельшева	2012, М.: ГЭОТАР-Медиа	50	ЭБС Кон- сультан т

					студент
					а

Дополнительная литература

№ п/п	Наименование	Автор (ы)	Год, место издания	Кол-во экземпляров в библиотеке	Наличие в ЭБС
1	2	3	4	5	6
1	Гистология, эмбриология, цитология	Ю. И. Афанасьев, Н. А. Юрина, Е. Ф. Котовский и др.; под ред. Ю. И. Афанасьева, Н. А. Юриной.	2016. М.: ГЭОТАР - Медиа	-	ЭБС Консультант студента
2.	Атлас по гистологии, цитологии и эмбриологии.	С.Л. Кузнецов, Н.Н. Мушкамбаров, В.Л. Горячкина.	М.: МИА, 2002.	10	-
3.	Гистология. Атлас для практических занятий.	Н.В. Бойчук, Р.Р. Исламов, С.Л. Кузнецов, Ю.А. Чельшев.	М.: «ГЭОТАР-Медиа», 2010	5	ЭБС Консультант студента
4.	Атлас микроскопического и ультрамикроскопического строения клеток тканей и органов	В.Г. Елисеев, Ю.И. Афанасьев, Е.Ф. Котовский, А.Н. Яцковский.	М.: «Медицина», 2004.	15	-
5.	Руководство по гистологии: В 2-х т. Т. 1, 2	Данилов Р.К.	2011, - СПб.: СпецЛит	10	ЭБС Университетская библиотека онлайн
6.	Гистология, цитология и эмбриология. Атлас.	Быков В.Л., Юшканцева С.И.	2015, М.: "ГЭОТАР - Медиа"	-	ЭБС Консультант студента
7.	Морфогенез и гистофизиология системы мононуклеарных фагоцитов человека	Абдуллин Т.Г., Муслимов С.А., Коледаева Е.В., Мусина Л.А., Лебедева А.И.	Киров: «Дом печати - ВЯТКА», 2009.	100	ЭБС Кировского ГМУ

Раздел 2. Общая гистология.

Тема 2.3: Кроветворение.

Цель: Способствовать формированию умений по диагностике основных этапов созревания эритропоэза и гранулопоэза у взрослого человека; закрепить полученные знания по теме «Кровь. Лимфа. Кроветворение».

Задачи:

1. Излагать унитарную теорию кроветворения.
2. Характеризовать особенности эмбрионального и постэмбрионального кроветворения.
3. Идентифицировать в мазке красного костного мозга клетки эритроидного и лейкоцитарного рядов.
4. Объяснять основные закономерности ультраструктурных и гистохимических изменений кроветворных клеток в процессе их дифференцировки.

Обучающийся должен знать:

1. **до изучения темы** (базисные знания): Понятие о системе крови. Плазма крови. Лимфа. Цитологическое строение костного мозга.
2. **после изучения темы**: Морфологию эритроцитов, лейкоцитов и тромбоцитов. Роль тромбоцитов в тромбообразовании. Классификация лейкоцитов. Гемограмму и лейкоцитарную формулу взрослого человека и её возрастные особенности. Количество, размер, функции ФЭК. Понятия «цитоз» и «пения». Возрастные особенности крови и лимфы, унитарная теория кроветворения Максимова, эмбриональное и постнатальное кроветворение, схему кроветворения по Черткову и Воробьеву, свойства стволовых клеток, понятие миелоидной и лимфоидной ткани.

Обучающийся должен уметь:

Микроскопировать мазок крови с помощью масляной иммерсии; определять на мазке крови эритроциты, нейтрофилы, эозинофилы, базофилы, лимфоциты; читать анализ крови по гемограмме и лейкоцитарной формуле и определять отклонения от нормы.

Характеризовать этапы эмбрионального гемопоэза. Расписывать цепочки эритропоэза, гранулоцитопоэза, лимфопоэза, монопоэза, тромбопоэза. Диагностировать на препаратах: эритробласт, базофильный, полихроматофильный, оксифильный нормобласт, ретикулоцит, миелобласт, метамиелоцит, палочкоядерный гранулоцит, сегментоядерный гранулоцит.

Обучающийся должен владеть:

1. Работой со световыми микроскопами на малом и большом увеличении, с использованием иммерсии;
2. Методикой анализа гистологических и цитологических препаратов;
3. Подбором методик гистологического и цитологического исследования для выполнения научных задач;
4. Способами окрашивания гистологических и цитологических препаратов для выявления специализированных структур;
5. Методикой диагностики клеток и клеточных структур на электронограммах;
6. Гистологической терминологией по теме;
7. Решением ситуационных задач по теме;
8. Методикой систематизацией материала по теме и составлением таблиц.

Самостоятельная аудиторная работа обучающихся по теме:

1. Ответить на вопросы по теме занятия

- 1) Где в эмбриогенезе впервые начинается гемоцитопоэз? Какие клетки крови при этом образуются?
- 2) В каких органах в эмбриональный период происходит гемоцитопоэз, и какие этапы при этом выделяют?
- 3) В каких органах происходит гемоцитопоэз в постэмбриональном периоде?
- 4) Чем отличается эмбриональный гемоцитопоэз от постэмбрионального?

- 5) Какие морфологические изменения наблюдаются в клетках при постэмбриональном эритропоэзе и как называются промежуточные стадии?
- 6) Назовите стадии развития гранулоцитов и сопровождающие их изменения ядра и цитоплазмы
- 7) Где и через какие стадии проходит образование тромбоцитов у взрослых?
- 8) Где и как образуются моноциты?
- 9) Какие клетки крови образуются в красном костном мозге до и после рождения?
- 10) Какие гемопоэтические клетки красного костного мозга содержат гемоглобин?
- 11) Какие гемопоэтические клетки красного костного мозга способны к делению?

2. Практическая подготовка.

1. Записать и/или зарисовать в альбом
 - Схема кроветворения
 - Схема созревания лимфоцитов
 - Составить схемы: Т и В лимфопоэз.
 - Составить схемы: гранулоцитопоэз, эритропоэз, моноцитопоэз, тромбоцитопоэз.
2. Диагностика гистологических препаратов.
 - Препарат № 48 Мазок крови человека. Окраска: азур- 2 – эозин по методу Романовского-Гимзы.
 - Мазок красного костного мозга.
 - Срез костного мозга
 - Кроветворение в желточном мешке
3. Диагностика электронограмм
 - Тромбоциты [сканирующая электронная микроскопия]
 - Эозинофил [трансмиссионная электронная микроскопия];
 - Тромбоцит [трансмиссионная электронная микроскопия];
 - Эритроциты [сканирующая электронная микроскопия];
4. Выполнение самостоятельных контрольных работ.

3. Решить ситуационные задачи

1) Алгоритм разбора задач

1. полный и точный ответ на все вопросы задачи;
2. представить комплексную оценку предложенной ситуации;
3. сделать выводы, привести дополнительные аргументы;
4. продемонстрировать знания теоретического материала с учетом междисциплинарных связей;
5. по возможности предложить альтернативные варианты решения проблемы.

2) Пример задачи с разбором по алгоритму

Задача: Исследуется кровь у жителей высокогорья и равнинной местности. Каких различий в гемограмме следует ожидать. Объясните причину.

Решение: основное различие по концентрации гемоглобина, это связано с тем, что в условиях высокогорья концентрация кислорода в атмосфере ниже, чем в низележащих районах и, следовательно, необходимо большее количество гемоглобина для связывания кислорода.

3) Задачи для самостоятельного разбора на занятии

1. После пересадки облученным мышам клеток костного мозга от нормальных

при вскрытии были обнаружены на поверхности селезенки мелкие узелки или пузырьки. Какие клетки дали начало этим образованиям. Каковы функции этих клеток.

2. Костный мозг пациента использовали для проведения цитогенетического анализа (выявление хромосом на стадии метафазы митоза). Какие клетки костного мозга пригодны для данного анализа. Почему кровь пациента не могла быть использована для проведения анализа.
3. Студент утверждает, что стволовые клетки в норме не выходят из костного мозга. Преподаватель предлагает студенту проверить это утверждение. Какими методами может воспользоваться студент.
4. После окраски и подсчета гемограммы студент показал увеличение количества ретикулоцитов. По каким признакам клеток он выявил этот факт. О каких изменениях в организме он сообщает.
5. В ходе исследования иммунитета в группе пациентов студент должен был определить, какой из типов иммунитета оказывает наибольшее влияние в данной группе пациентов. Какие клетки необходимо выявить. Какие методы исследования могут быть использованы.
6. Анализ крови пациента после острой кровопотери показал низкий уровень гемоглобина, увеличение числа ретикулоцитов, сдвиг лейкоцитарной формулы влево. Чем обусловлен низкий показатель гемоглобина? Какие лейкоцитарные гемопоэтические клетки будут видны в этом случае в мазке крови?
7. Форменные элементы крови были отделены от плазмы центрифугированием и помещены в питательную среду. Какие из них могут дать колонии?
8. Известно, что при лучевом поражении больше всего страдают функции красного костного мозга, желудочно-кишечного тракта и половых желез. Какие морфологические особенности сближают эти органы в отношении чувствительности к радиации?

4. Задания для групповой работы

Записать в рабочую тетрадь:

1. Таблица: основные этапы эмбрионального кроветворения;
2. Таблица: основные классы гемопоэтических клеток.
3. Зарисовать в альбом:
4. Схема: эритропоэз;
5. Схема: гранулоцитопоэз;
6. Схема: тромбоцитопоэз;
7. Схема: моноцитопоэз;
8. Схема: Т – лимфопоэз;
3. Схема: В – лимфопоэз.

Самостоятельная внеаудиторная работа обучающихся по теме:

1) Ознакомиться с теоретическим материалом по теме занятия с использованием конспектов лекций и/или рекомендуемой учебной литературы.

2) Ответить на вопросы для самоконтроля

1. Что называется кроветворением, его физиологическое значение?
2. Миелоидная и лимфоидная кроветворные ткани?
3. Пренатальное и постнатальное кроветворение?
4. В чем заключается биологический смысл унитарной теории кроветворения?

5. Миелоидное и лимфоидное постнатальное кроветворение?
6. Колонеобразующие единицы (КОЕ)?
7. Антигензависимая и антигеннезависимая дифференцировка лимфоцитов?
8. В какие клетки дифференцируются СКК, ПСК и УПК?
9. Общая характеристика клеток IV класса таблицы кроветворения (бластов)?
10. Общие характеристики клеток V класса таблицы кроветворения (созревающих)?
11. Виды гемоглобина и связь с формой эритроцита. Ретикулоциты.
12. Кроветворение в желточном мешке.
13. Охарактеризуйте мезобластический этап эмбрионального кроветворения.

3) Проверить свои знания с использованием тестового контроля (примерные вопросы)

1. Стволовая кроветворная клетка. Верно всё, КРОМЕ

- 1) Нечувствительна к запросу (делится с неизменной частотой)
- 2) Неограниченное самоподдержание
- 3) Недифференцированная
- 4) Может присутствовать в крови
- 5) Цитоплазма содержит специфические азурофильные гранулы*

2. Эритропоэз. Верно всё, КРОМЕ

- 1) Происходит под действием эритропоэтина
- 2) Клетки-предшественницы сначала базофильна, потом оксифильна
- 3) Происходят синтез глобинов и накопление Нb
- 4) Происходит опосредуемый рецепторами эндоцитоз трансферрина
- 5) Происходит сборка белоксинтезирующего аппарата*

3. В процессе ... происходит ...

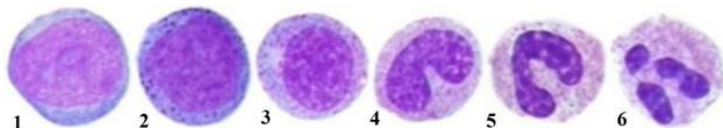
- А) (1) Антигеннезависимая дифференцировка лимфоцитов
 Б) (3) Антигензависимая дифференцировка лимфоцитов
 В) (2) Рециркуляция лимфоцитов
 Г) (4) Бласттрансформация лимфоцитов

- [1] Дифференцировка без участия антигенов под защитой гистогеметических барьеров
 [2] Способность лимфоцитов возвращаться в кровеносное русло из соединительной и других тканей после встречи с антигеном, а затем вновь поступать в лимфоидные кроветворные органы для бласттрансформации
 [3] Дифференцировка после встречи с антигеном
 [4] Процесс превращения дифференцированных лимфоцитов после их встречи с антигеном в малодифференцированные формы, способные к пролиферации и повторному дифференцированию в иммуноциты

4. Клетки ... развиваются из:

- А) (1) Звездчатые клетки печени [1] Моноцитов крови
 Б) (2) Плазматические клетки [2] В-лимфоцитов
 В) (1) Остеокласты [3] Т-лимфоцитов

5. Расположите в правильной последовательности стадии гранулоцитопоэза



- 1 Миелобласт
- 2 Промиелоцит
- 3 Миелоцит
- 4 Метамиелоцит
- 5 Палочкоядерный гранулоцит
- 6 Сегментоядерный гранулоцит

Ответ: 1 2 3 4 5 6

Рекомендуемая литература:

Основная литература

№ п/п	Наименование	Автор (ы)	Год, место издания	Кол-во экземпляров в библиотеке	Наличие в ЭБС
1	2	3	4	5	6
11.	Гистология, цитология и эмбриология	Кузнецов С.Л., Мушкабаров Н.Н.	2012, М.: МИА	52	-
12.	Гистология, эмбриология, цитология.	Э.Г. Улумбеков, Ю.А. Чельшева	2012, М.: ГЭОТАР-Медиа	50	ЭБС Консультант студента

Дополнительная литература

№ п/п	Наименование	Автор (ы)	Год, место издания	Кол-во экземпляров в библиотеке	Наличие в ЭБС
1	2	3	4	5	6
1	Гистология, эмбриология, цитология	Ю. И. Афанасьев, Н. А. Юрина, Е. Ф. Котовский и др.; под ред. Ю. И. Афанасьева, Н. А. Юриной.	2016. М.: ГЭОТАР - Медиа	-	ЭБС Консультант студента

2.	Атлас по гистологии, цитологии и эмбриологии.	С.Л. Кузнецов, Н.Н. Мушкамбаров, В.Л. Горячкина.	М.: МИА, 2002.	10	-
----	---	--	----------------	----	---

№ п/п	Наименование	Автор (ы)	Год, место издания	Кол-во экземпляров в библиотеке	Наличие в ЭБС
1	2	3	4	5	6
3.	Гистология. Атлас для практических занятий.	Н.В. Бойчук, Р.Р. Исламов, С.Л. Кузнецов, Ю.А. Челышев.	М.: «ГЭОТАР-Медиа», 2010	5	ЭБС Консультант студента
4.	Атлас микроскопического и ультрамикроскопического строения клеток тканей и органов	В.Г. Елисеев, Ю.И. Афанасьев, Е.Ф. Котовский, А.Н. Яцковский.	М.: «Медицина», 2004.	15	-
5.	Руководство по гистологии: В 2-х т. Т. 1, 2	Данилов Р.К.	2011, - СПб.: СпецЛит	10	ЭБС Университетская библиотека онлайн
6.	Гистология, цитология и эмбриология. Атлас.	Быков В.Л., Юшканцева С.И.	2015, М.: "ГЭОТАР - Медиа"	-	ЭБС Консультант студента
7.	Морфогенез и гистофизиология системы мононуклеарных фагоцитов человека	Абдуллин Т.Г., Муслимов С.А., Коледаева Е.В., Мусина Л.А., Лебедева А.И.	Киров: «Дом печати - ВЯТКА», 2009.	100	ЭБС Кировского ГМУ

Раздел 2. Общая гистология.

Тема 2.4: Коллоквиум по теме «Кровь и лимфа. Кроветворение».

Цель: Закрепить полученные знания по «Крови и кроветворению» через диагностику микропрепаратов и электронограмм.

Задачи:

1. Рассмотреть одну из предложенных электронограмм, определить представленную структуру, рассказать о строении и функции данной структуры.
2. Продиагностировать мазок крови и костного мозга.
3. Ответить на ряд теоретических вопросов по ранее заявленным темам.

Обучающийся должен знать:

- 1) **до изучения темы (базисные знания):** материал пройденных тем из практических занятий, предшествующих контрольному занятию.
- 2) **после изучения темы:**
 - 1) определять изученные гистологические препараты, диагностировать на этих

препаратах структурные элементы данной ткани;
2) интерпретировать изученные электрограммы.
возрастные особенности

Обучающийся должен уметь:

Диагностировать микропрепараты по заявленным темам, диагностировать электронограммы.

Обучающийся должен владеть:

1. Работой со световыми микроскопами на малом и большом увеличении, с использованием иммерсии;
2. Дифференциальной диагностикой гистологических препаратов;
3. Подбором методик гистологического исследования для выполнения научных задач;
4. Способами окрашивания гистологических препаратов для выявления специализированных структур;
5. Методикой диагностики клеток и клеточных структур на электронограммах;
6. Гистологической терминологией по теме;
7. Решением ситуационных задач по теме;
8. Методикой систематизацией материала по теме и составлением таблиц.

Самостоятельная аудиторная работа обучающихся по теме:

1. Ответить на вопросы по теме занятия

1. Кровь. Основные компоненты крови как ткани – плазма и форменные элементы. Функции крови. Содержание форменных элементов в крови взрослого человека. Формула крови. Возрастные и половые особенности крови.
2. Гранулоциты – (нейтрофилы, эозинофилы, базофилы), их содержание, размеры, форма, строение, основные функции. Особенности строения специфических гранул.
3. Какие типы Hb синтезируют эритроциты на мезобластическом, печеночном и миелоидном этапах кроветворения.
4. Моноциты. Строение. Жизненный цикл (от начала развития до гибели).
5. Гемограмма взрослых мужчин и женщин.
6. Эритроциты: размеры, форма, строение и функции, классификация эритроцитов по форме, размерам и степени зрелости. Особенности строения плазмолеммы эритроцита и его цитоскелета.
7. Виды гемоглобина и связь с формой эритроцита. Ретикулоциты.
8. Опишите морфологическую характеристику при световой и эл/микроскопии и функции эозинофильных гранулоцитов.
9. Гемограмма взрослых мужчин и женщин.
10. Лейкоциты, их классификация. Лейкоцитарная формула. Зернистые лейкоциты (гранулоциты), их разновидности, количество, размеры, строение, функции.
11. Эритроциты, их строение, количество, размеры, форма, химический состав, продолжительность жизни.
12. Эозинофилия: количественные показатели, при каких состояниях она появляется.
13. Напишите лейкоцитарный перекресток у детей.
14. При каких случаях бывает повышение содержания ретикулоцитов в крови?
15. Агранулоциты – моноциты, лимфоциты, количество, размеры, особенности строения и функции.
16. Характеристика лимфоцитов – количество, морфофункциональные особенности, типы.
17. Гемограмма взрослых мужчин и женщин.
18. Кроветворение в желточном мешке.
19. Кровяные пластинки (тромбоциты). Размеры, строение, функция.
20. Лимфа. Лимфоплазма и форменные элементы. Связь с кровью, понятие о рециркуляции лимфоцитов.
21. Что означает «сдвиг лейкоцитарной формулы влево»? При каких состояниях здоровья он наблюдается?
22. При каких заболеваниях наблюдается эозинофилия и нейтрофилия?
23. Дайте определение гемограммы. Напишите возрастную гемограмму.
24. Кровь. Содержание форменных элементов в крови взрослого человека. Формула крови. Возрастные и половые особенности крови.

25. Характеристика лимфоцитов – количество, морфофункциональные особенности, типы.
26. Тромбоциты: строение на эл/микроск-ом уровне.
27. При каких случаях бывает повышение содержания ретикулоцитов в крови?
28. Напишите гемограмму взрослого мужчины и женщины.
29. Содержание форменных элементов в крови взрослого человека. Формула крови. Возрастные и половые особенности крови.
30. Незернистые лейкоциты (агранулоциты), их разновидности, количество, строение, функции, продолжительность жизни. Понятие о Т- и В-лимфоцитах.
31. Изложите сравнительную характеристику функций базофилов и эозинофилов при аллергических реакциях.
32. Охарактеризуйте мезобластический этап эмбрионального кроветворения.
33. Чем отличается термин анизоцитоз от пойкилоцитоза?
34. Функции крови. Содержание форменных элементов в крови взрослого человека. Формула крови.
35. Лейкоциты, их классификация. Лейкоцитарная формула. Зернистые лейкоциты (гранулоциты), их разновидности, количество, размеры, строение, функции.
36. Классификация лейкоцитов. Морфология и функция базофильных гранулоцитов. Характеристика их гранул и особенность их окрашивания.
37. К чему приводит тромбоцитопения. Какое при этом содержание тромбоцитов.
38. Эритроциты, их строение, количество, размеры, форма, химический состав. Жизненный цикл, признаки старения, разрушение эритроцитов.
39. Кровяные пластинки (тромбоциты), их количество, размеры, строение, функции, продолжительность жизни.
40. Опишите лейкоцитарный перекресток, нарисуйте его схему.
41. О чем свидетельствует эозинофилия?
42. Лейкоцитарная формула. Дайте определение, термина. Напишите лейкоцитарную формулу взрослого человека.
43. Кровь. Основные компоненты крови как ткани – плазма и форменные элементы. Содержание форменных элементов в крови взрослого человека. Формула крови.
44. Кровяные пластинки (тромбоциты), их количество, размеры, строение, функции, продолжительность жизни.
45. Опишите медуллярный этап кроветворения в эмбриогенезе: в каких органах и в какие сроки оно происходит, какие типы Hb синтезируются в эритроцитах.
46. К чему приводит тромбоцитопения. Какое при этом содержание тромбоцитов.
47. О чем свидетельствует эозинофилия?
48. Эритроциты: размеры, форма, строение и функции, классификация эритроцитов по форме, размерам и степени зрелости. Особенности строения плазмолеммы эритроцита и его цитоскелета. Виды гемоглобина и связь с формой эритроцита.
49. Старение тромбоцитов при электронной микроскопии (гиаломер, грануломер) и функция.
50. Напишите схему развития тромбоцитов.
51. Назовите основные белки плазмы крови и их функции. Чем отличается от плазмы крови сыворотка?
52. Опишите медуллярный этап кроветворения в эмбриогенезе: в каких органах и в какие сроки оно происходит, какие типы Hb синтезируются в эритроцитах.
53. К чему приводит тромбоцитопения. Какое при этом содержание тромбоцитов.
54. Морфологическая характеристика и функции нейтрофилов
55. Укажите отличия между оксигемоглобином, дезоксигемоглобином, метгемоглобином и карбоксигемоглобином.
56. Лейкоциты, их классификация. Лейкоцитарная формула. Зернистые лейкоциты (гранулоциты), их разновидности, количество, размеры, строение, функции.
57. Охарактеризуйте типы гемоглобина, содержание в эритроцитах человека на разных этапах онтогенеза (при эмбриональном и постнатальном кроветворении).
58. Основные компоненты плазмы крови (в %-ах). Назначение (функциональные) альбуминов, глобулинов, фибриногена, белков комплемента.
59. Морфологическая характеристика и функции нейтрофилов

60. Какие форменные элементы крови участвуют наиболее активно в аллергических реакциях и в чем проявляется их участие.
61. О чем свидетельствует повышенное содержание ретикулоцитов в крови взрослого человека?
62. Мезобластическое кроветворение, его место, сроки. Опишите формирование сосудов и клеток крови.
63. Печеночный этап кроветворения, сроки, где (внутри или вне сосудов) и какие форменные элементы образуются. Почему на этом этапе печень является центральным органом кроветворения плода?
64. Что означает термин тромбоцитопения и тромбоцитоз?
65. Раскройте смысл понятий анизоцитоз, пойкилоцитоз.

2. Практическая подготовка

Список микропрепаратов для подготовки к диагностике препаратов:

Каждому обучающемуся необходимо диагностировать 2 препарата. На мазке крови определить форменные элементы на препарате костного мозга дифференцировать различные ростки кроветворения.

1. Мезенхима (поперечный срез мордочки зародыша свиньи);
2. Мазок крови человека;
3. Мазок костного мозга;
4. Срез костного мозга.

3. Решить ситуационные задачи

1) Алгоритм разбора задач

1. полный и точный ответ на все вопросы задачи;
2. представить комплексную оценку предложенной ситуации;
3. сделать выводы, привести дополнительные аргументы;
4. продемонстрировать знания теоретического материала с учетом междисциплинарных связей;
5. по возможности предложить альтернативные варианты решения проблемы.

2) Пример задачи с разбором по алгоритму

Задача: Исследуется кровь у жителей высокогорья и равнинной местности. Каких различий в гемограмме следует ожидать. Объясните причину.

Решение: основное различие по концентрации гемоглобина, это связано с тем, что в условиях высокогорья концентрация кислорода в атмосфере ниже, чем в низлежащих районах и, следовательно, необходимо большее количество гемоглобина для связывания кислорода.

3) Задачи для самостоятельного разбора на занятии

4. Задания для групповой работы

Все работа выполняется индивидуально

Самостоятельная внеаудиторная работа обучающихся по теме:

1) Ознакомиться с теоретическим материалом по теме занятия с использованием конспектов лекций и/или рекомендуемой учебной литературы.

2) Ответить на вопросы для самоконтроля

1. Общая характеристика тканей внутренней среды?
2. Кровь и лимфа как ткани – их структурный состав и функции?
3. Стволовая клетка крови (СКК), ее морфология и участие в кроветворении?
4. Эритроциты. Классификация, строение, количество, функции?

5. Лейкоциты. Классификация?
6. Строение и функции различных видов лейкоцитов?
7. Тромбоциты. Строение, количество, функции?
8. Гемограмма и лейкоцитарная формула здорового человека?
9. Что называется кроветворением, его физиологическое значение?
10. Миелоидная и лимфоидная кроветворные ткани?
11. Пренатальное и постнатальное кроветворение?
12. В чем заключается биологический смысл унитарной теории кроветворения?
13. Миелоидное и лимфоидное постнатальное кроветворение?
14. Колониеобразующие единицы (КОЕ)?
15. Антигензависимая и антигеннезависимая дифференцировка лимфоцитов?
16. В какие клетки дифференцируются СКК, ПСК и УПК?
17. Общая характеристика клеток IV класса таблицы кроветворения (бластов)?
18. Общие характеристики клеток V класса таблицы кроветворения (созревающих)?
19. Виды гемоглобина и связь с формой эритроцита. Ретикулоциты.
20. Кроветворение в желточном мешке.
21. Охарактеризуйте мезобластический этап эмбрионального кроветворения.

3) Проверить свои знания с использованием тестового контроля (примерные вопросы)

1. Стволовая кроветворная клетка. Верно всё, КРОМЕ
 - 6) Нечувствительна к запуску (делится с неизменной частотой)
 - 7) Неограниченное самоподдержание
 - 8) Недифференцированная
 - 9) Может присутствовать в крови
 - 10) Цитоплазма содержит специфические азурофильные гранулы*

2. Эритропоэз. Верно всё, КРОМЕ
 - 6) Происходит под действием эритропоэтина
 - 7) Клетки-предшественницы сначала базофильна, потом оксифильна
 - 8) Происходят синтез глобинов и накопление Нb
 - 9) Происходит опосредуемый рецепторами эндоцитоз трансферрина
 - 10) Происходит сборка белоксинтезирующего аппарата*

3. В процессе ... происходит ...

<ol style="list-style-type: none"> А) (1) Антигеннезависимая дифференцировка лимфоцитов Б) (3) Антигензависимая дифференцировка лимфоцитов В) (2) Рециркуляция лимфоцитов Г) (4) Бласттрансформация лимфоцитов 	<ol style="list-style-type: none"> [1] Дифференцировка без участия антигенов под защитой гистогеметических барьеров [2] Способность лимфоцитов возвращаться в кровеносное русло из соединительной и других тканей после встречи с антигеном, а затем вновь поступать в лимфоидные кроветворные органы для бласттрансформации [3] Дифференцировка после встречи с антигеном [4] Процесс превращения дифференцированных лимфоцитов после их встречи с антигеном в
--	---

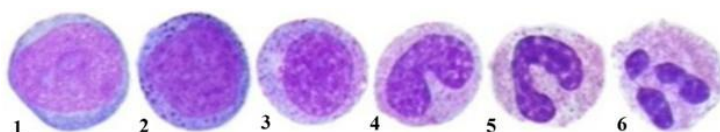
малодифференцированные формы, способные к пролиферации и повторному дифференцированию в иммунocyты

4. Клетки ... развиваются из:

- А) (1) Звездчатые клетки печени
 Б) (2) Плазматические клетки
 В) (1) Остеокласты

- [1] Моноцитов крови
 [2] В-лимфоцитов
 [3] Т-лимфоцитов
 [4] Базофилов

5. Расположите в правильной последовательности стадии гранулоцитопоза



- 1 Миелобласт
 2 Промиелоцит
 3 Миелоцит
 4 Метамиелоцит
 5 Палочкоядерный гранулоцит
 6 Сегментоядерный гранулоцит

Ответ: 1 2 3 4 5 6

Рекомендуемая литература:

Основная литература

№ п/п	Наименование	Автор (ы)	Год, место издания	Кол-во экземпляров в библиотеке	Наличие в ЭБС
1	2	3	4	5	6
13.	Гистология, цитология и эмбриология	Кузнецов С.Л., Мушкабаров Н.Н.	2012, М.: МИА	52	-
14.	Гистология, эмбриология, цитология.	Э.Г. Улумбеков, Ю.А. Чельшева	2012, М.: ГЭОТАР-Медиа	50	ЭБС Консультант студента

Дополнительная литература

№ п/п	Наименование	Автор (ы)	Год, место издания	Кол-во экземпляров в библиотеке	Наличие в ЭБС
1	2	3	4	5	6

1	Гистология, эмбриология,	Ю. И. Афанасьев, Н. А. Юрина, Е. Ф.	2016. М.: ГЭОТАР -	-	ЭБС Консультант
№ п/п	Наименование	Автор (ы)	Год, место издания	Кол-во экземпляров в библиотеке	Наличие в ЭБС
1	2	3	4	5	6
	цитология	Котовский и др.; под ред. Ю. И. Афанасьева, Н. А. Юриной.	Медиа		тант студента
2.	Атлас по гистологии, цитологии и эмбриологии.	С.Л. Кузнецов, Н.Н. Мушкхамбаров, В.Л. Горячкина.	М.: МИА, 2002.	10	-
3.	Гистология. Атлас для практических занятий.	Н.В. Бойчук, Р.Р. Исламов, С.Л. Кузнецов, Ю.А. Чельшев.	М.: «ГЭОТАР-Медиа», 2010	5	ЭБС Консультант студента
4.	Атлас микроскопического и ультрамикроскопического строения клеток тканей и органов	В.Г. Елисеев, Ю.И. Афанасьев, Е.Ф. Котовский, А.Н. Яцковский.	М.: «Медицина», 2004.	15	-
5.	Руководство по гистологии: В 2-х т. Т. 1, 2	Данилов Р.К.	2011, - СПб.: СпецЛит	10	ЭБС Университетская библиотека онлайн
6.	Гистология, цитология и эмбриология. Атлас.	Быков В.Л., Юшканцева С.И.	2015, М.: "ГЭОТАР - Медиа"	-	ЭБС Консультант студента
7.	Морфогенез и гистофизиология системы мононуклеарных фагоцитов человека	Абдуллин Т.Г., Муслимов С.А., Коледаева Е.В., Мусина Л.А., Лебедева А.И.	Киров: «Дом печати - ВЯТКА», 2009.	100	ЭБС Кировского ГМУ

Раздел 2. Общая гистология.

Тема 2.5: Эпителиальные ткани.

Цель: Способствовать формированию умений по диагностике покровных и железистых эпителиев.

Задачи: Научиться

1. Определять эпителиальную ткань на микроскопическом уровне.
2. Идентифицировать различные виды покровного и железистого эпителия.
3. Характеризовать основные морфофункциональные и гистогенетические особенности эпителиальных тканей.
4. Определять тип экзокринных желез по их строению и характеру выделяемого секрета.

5. Объяснить механизм секреторного процесса в железистых эпителиальных клетках.

6. Сопоставлять микроскопические, ультрамикроскопические и гистохимические особенности различных видов эпителиальных тканей с выполняемой ими функцией.

Обучающийся должен знать:

1. до изучения темы (базисные знания): общие представления об эпителиальных и железистых тканях.
2. после изучения темы: определение понятия "ткань" филогенез и онтогенез тканей, их классификацию. Общую характеристику эпителиальных тканей, их классификации, развитие, строение, распространение в организме и функции. Возрастные особенности эпителиальной ткани. Характеристика секреторного процесса, понятие о секреторном цикле. Строение и классификация экзокринных желез.

Обучающийся должен уметь:

Определить нормальное строение различных видов эпителиальных и железистых тканей путем микрофотографирования гистологических препаратов, а также по микрофотографиям и электронограммам.

Обучающийся должен владеть:

8. работой со световыми микроскопами на малом и большом увеличении, с использованием иммерсии;
9. Методикой анализа гистологических препаратов;
10. подбором методик гистологического исследования для выполнения научных задач;
11. способами окрашивания гистологических препаратов для выявления специализированных структур;
12. методикой диагностики клеток и клеточных структур на электронограммах;
13. гистологической терминологией по теме;
14. решением ситуационных задач по теме;
15. методикой систематизацией материала по теме и составлением таблиц;

Самостоятельная аудиторная работа обучающихся по теме:

1. Ответить на вопросы по теме занятия

- 1) Что такое ткань.
- 2) Какие виды тканей различают в организме.
- 3) Какие общие закономерности в строении имеет покровный эпителий.
- 4) Из каких зародышевых листков образуется в эмбриогенезе различные виды эпителия.
- 5) Как классифицируют по строению покровный эпителий
- 6) С помощью, каких структур эпителиоциты связаны между собой.
- 7) Из каких слоев состоит многослойный ороговевающий эпителий.
- 8) Какие виды клеток различают в составе многорядного эпителия.
- 9) По каким критериям можно идентифицировать однослойный и многорядный эпителий.
- 10) В чем сущность процесса физиологической регенерации. Проиллюстрируйте это на примере эпителия.
- 11) Каковы основные фазы секреторного процесса.
- 12) Назовите способы выведения секреторных продуктов из glanduloцитов.
- 13) Какие органоиды и включения наиболее характерны для цитоплазмы glanduloцитов, вырабатывающий белковый либо гликопротеиновый секрет.
- 14) Из каких отделов состоят экзокринные железы.

- 15) Какие клеточные элементы, входящие в состав концевых отделов некоторых экзокринных желез, способствуют выведению из них секрета.
- 16) На каких особенностях строения экзокринных желез основана их морфологическая классификация.

2. Практическая подготовка.

Выполнение заданий под контролем преподавателя в виде графиков и таблиц.

1. Записать и зарисовать в альбом

- Особенности строения эпителиальных клеток.
- Схема: классификация желез
- Гистогенетическая классификация эпителиев
- Морфофункциональная классификация эпителиев

2. Провести диагностику гистологических препаратов.

- Препарат № 40 Однослойный плоский эпителий (мезотелий) сальника. Окраска: импрегнация азотнокислым серебром - гематоксилин.
- Препарат № 41. Однослойный кубический эпителий канальцев почки. Окраска: гематоксилин- эозин.
- Препарат № 43. Однослойный многорядный призматический эпителий трахеи. Окраска: гематоксилин- эозин.
- Препарат № 44. Многослойный плоский неороговевающий эпителий роговицы глаза. Окраска: гематоксилин- эозин.
- Препарат № 45. Многослойный плоский ороговевающий эпителий (эпидермис) кожи пальца. Окраска: гематоксилин- эозин.
- Препарат № 46. Переходный эпителий слизистой оболочки мочевого пузыря. Окраска: гематоксилин- эозин.

3. Освоить диагностику электронограмм

- Апикальная часть энтероцитов (структура щеточной каемки) [трансмиссионная электронная микроскопия];
- Апикальная часть однослойного призматического реснитчатого эпителия трахеи (структура реснички) [трансмиссионная электронная микроскопия];
- часть однослойного призматического реснитчатого эпителия трахеи [сканирующая электронная микроскопия] ;
- Панетовская клетка однослойного призматического эпителия кишечника [трансмиссионная электронная микроскопия] ;
- Кровеносный капилляр (Эндотелий, однослойный плоский эпителий) [трансмиссионная электронная микроскопия] ;
- Эпителиальная клетка дистального отдела нефрона [трансмиссионная электронная микроскопия];

3. Решить ситуационные задачи

1) Алгоритм разбора задач

1. полный и точный ответ на все вопросы задачи;
2. представить комплексную оценку предложенной ситуации;
3. сделать выводы, привести дополнительные аргументы;
4. продемонстрировать знания теоретического материала с учетом междисциплинарных связей;
5. по возможности предложить альтернативные варианты решения проблемы.

2) Пример задачи с разбором по алгоритму

Задача: 1. В процессе жизнедеятельности многослойного плоского ороговевающего эпителия происходит постоянное слущивание поверхностных эпителиоцитов -

кератоцитов и замена их новыми. Назовите локализацию этого эпителия (а) и его основной эмбриональный зачаток (б). Какие особенности трофики эпителия способствуют ороговению его верхних слоев (в)? Где расположен камбиальный слой этого эпителия (г)? Каким способом происходит размножение эпителиоцитов этого слоя (д)?

Решение: а) кожа; б) эктодерма; в) диффузия питательных веществ из подлежащей соединительной ткани; г) на базальной мембране; д) митоз.

В срезе кожи видны две ткани. Одна образована клетками, между которыми расположено волокнистое межклеточное вещество, лежит в глубине органа и содержит кровеносные сосуды; другая расположена на поверхности органа, представлена пластом клеток, между которыми нет межклеточного вещества, отделена резкой границей от подлежащей ткани и не содержит кровеносных сосудов. Являются ли эти ткани эпителиальными?

Решение:

1 ткань-залегает в глубине органа и содержит волокнистое межклеточное вещество.

2 ткань-залегает на поверхности, не содержит межклеточное вещество и сосуды. Делаем вывод о том, что вторая ткань относится к эпителиальным тканям.

3) Задачи для самостоятельного разбора на занятии:

1. В срезе кожи видны две ткани. Одна образована клетками, между которыми расположено волокнистое межклеточное вещество, лежит в глубине органа и содержит кровеносные сосуды; другая расположена на поверхности органа, представлена пластом клеток, между которыми нет межклеточного вещества, отделена резкой границей от подлежащей ткани и не содержит кровеносных сосудов. Являются ли эти ткани эпителиальными?
2. Пласт эпителия образован клетками, ядра которых расположены неодинаково по отношению к базальной мембране. В то же время все они контактируют с последней. Какой это вид эпителия?
3. Пласт эпителия состоит из клеток, лежащих на базальной мембране, и клеток, не имеющих с ней контакта. Базальный слой пласта – многорядный. Клетки поверхностного слоя округлой формы, имеют одно – два округлых ядра. Какой это вид эпителия?
4. На срезе органа видны эпителиальные ткани, расположенные на его поверхности и в толще стенки. Какие это эпителии? Какая функция для них характерна?
5. В препарате железы видно, что ее выводной проток имеет разветвления. В каждой из них открывается несколько концевых отделов, имеющих вид мешочка. Какой это морфологический тип железы?
6. При исследовании железистой клетки в ней выявлен хорошо развитый пластинчатый комплекс, а секреторные гранулы заполняют большую часть цитоплазмы. Для какой стадии секреторного цикла характерна такая картина?
7. С помощью радиоактивной метки маркированы клетки эктодермы, энтодермы, а также вентральной мезодермы и нефротомы. В эпителии, каких органов будет в последующем обнаруживаться метка.
8. Кожа на ладонной поверхности кисти и волосистой части головы покрыта многослойным ороговевшим эпителием. Каких различий в строении этого эпителия следует ожидать и почему? Найти в препаратах.
9. В культуре ткани высеяны клетки: в первом флаконе - базального, во втором - блестящего слоя многослойного ороговевшего эпителия. В каком флаконе будет наблюдаться пролиферация клеток.

10. В переходном эпителии мочевого пузыря в зависимости от функционального состояния органа может меняться толщина слоев. Определить на препарате, растянут или сокращен орган.
11. Препарат железы обработан Шифф-йодной кислотой; в результате в клетках выявлен секрет, окрашенный в малиновый цвет. Какие химические компоненты содержит секрет этой железы?

4. Задания для групповой работы

Записать в рабочую тетрадь:

1. Таблица: Гистогенетическая классификация эпителиев по Хлоппинну;
2. Таблица: Морфофункциональная классификация эпителиев;

Зарисовать в альбом:

1. Схема: особенности строения эпителиальных клеток;
2. Схема: особенности клеточного строения различных типов покровных эпителиев.

Самостоятельная внеаудиторная работа обучающихся по теме:

1) Ознакомиться с теоретическим материалом по теме занятия с использованием конспектов лекций и/или рекомендуемой учебной литературы.

2) Ответить на вопросы для самоконтроля

1. Что называется биологической тканью?
2. Классификация тканей?
3. Основные свойства тканей
4. Источники эмбрионального гистогенеза и их производные?
5. Что называется диффероном?
6. Гистогенетический ряд клеток?
7. Источники эмбрионального происхождения эпителиальных тканей?
8. Общие структурные свойства эпителиев?
9. Морфофункциональные характеристики эпителиоцита?
10. Базальная мембрана эпителиев?
11. Морфологическая классификация эпителиев?
12. Функциональная классификация эпителиев?
13. Гистогенетическая классификация эпителиев?
14. Дифферонная организация эпидермиса (кожноэктодермальный, гематогенный, нейрогенные диффероны)?
15. Морфофункциональные характеристики кератиноцитов и их постклеточных форм?
16. Железистый эпителий. Типы секреции?

3) Проверить свои знания с использованием тестового контроля

1. Эпителиальным тканям кожи, роговицы глаза и полости рта свойственны все эти признаки, КРОМЕ
 - 1) Многослойность
 - 2) Пограничное положение
 - 3) Ороговение*
 - 4) Способность к регенерации
2. Эпителиоциты могут соединяться всеми названными контактами, КРОМЕ
 - 1) Десмосом
 - 2) Нексусов
 - 3) Синапсов*

4) Интердигтаций

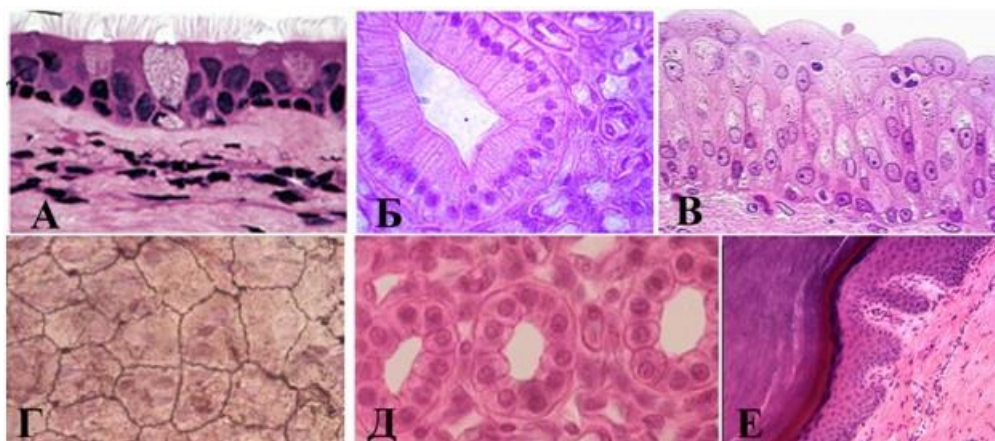
3. У мужчины, 48 лет, диагностирована доброкачественная эпителиальная опухоль висцеральной плевры верхней доли правого легкого. Какой эпителий является источником развития опухоли

- 1) Многослойный неороговевающий.
- 2) Однослойный плоский
- 3) Однослойный многорядный реснитчатый
- 4) Многослойный ороговевающий

4. Эпителий ... выстилает...

- | | | |
|-------------------------------------|-----|----------------------------|
| А) (1) Однослойный кубический | [1] | Дистальные каналцы нефрона |
| Б) (2) Многорядный мерцательный | [2] | Бронхи |
| В) (3) Многослойный неороговевающий | [3] | Пищевод |
| Г) (4) Переходный | [4] | Мочевой пузырь |
| Д) (5) Однослойный плоский | [5] | Серозные оболочки |

5. Установите соответствия:



- | | | |
|----------|-----|--|
| 1) (2) А | [1] | Многослойный плоский ороговевающий |
| 2) (5) Б | [2] | Однослойный многорядный цилиндрический |
| 3) (6) В | [3] | Однослойный однорядный плоский |
| 4) (3) Г | [4] | Однослойный однорядный кубический |
| 5) (4) Д | [5] | Однослойный однорядный цилиндрический |
| 6) (1) Е | [6] | Многослойный переходный |

6. Клеточный дифферон представлен клетками

- 1 Стволовые клетки
- 2 Клетки- предшественники
- 3 Дифференцированные клетки

Ответ: 1 2 3

7. Секреторный цикл glanduloцита включает в себя четыре стадии, расположите их в правильной последовательности

- 1 Поступление исходных продуктов биосинтеза в клетку
- 2 Синтез, созревание и накопление продуктов секреции
- 3 Выделение секрета из клетки
- 4 Восстановление исходного состояния клетки

Ответ: 1 2 3 4

8. Переходный плоский ороговевающий эпителий включает в себя следующие слои в последовательности

- 1 Базальный слой
- 2 Промежуточный слой
- 3 Покровные клетки

Ответ: 1 2 3

Рекомендуемая литература:

Основная литература

№ п/п	Наименование	Автор (ы)	Год, место издания	Кол-во экземпляров в библиотеке	Наличие в ЭБС
1	2	3	4	5	6
15.	Гистология, цитология и эмбриология	Кузнецов С.Л., Мушкабаров Н.Н.	2012, М.: МИА	52	-
16.	Гистология, эмбриология, цитология.	Э.Г. Улумбеков, Ю.А. Чельшева	2012, М.: ГЭОТАР-Медиа	50	ЭБС Консультант студента

Дополнительная литература

№ п/п	Наименование	Автор (ы)	Год, место издания	Кол-во экземпляров в библиотеке	Наличие в ЭБС
1	2	3	4	5	6
1	Гистология, эмбриология, цитология	Ю. И. Афанасьев, Н. А. Юрина, Е. Ф. Котовский и др.; под ред. Ю. И. Афанасьева, Н. А. Юриной.	2016. М.: ГЭОТАР - Медиа	-	ЭБС Консультант студента
2.	Атлас по гистологии, цитологии и эмбриологии.	С.Л. Кузнецов, Н.Н. Мушкабаров, В.Л. Горячкина.	М.: МИА, 2002.	10	-
3.	Гистология. Атлас для практических занятий.	Н.В. Бойчук, Р.Р. Исламов, С.Л. Кузнецов, Ю.А. Чельшев.	М.: «ГЭОТАР-Медиа», 2010	5	ЭБС Консультант студента
4.	Атлас микроскопического и ультрамикроскопиче	В.Г. Елисеев, Ю.И. Афанасьев, Е.Ф. Котовский, А.Н. Яцковский.	М.: «Медицина», 2004.	15	-

№ п/п	Наименование	Автор (ы)	Год, место издания	Кол-во экземпляров в библиотеке	Наличие в ЭБС
1	2	3	4	5	6
	ского строения клеток тканей и органов				
5.	Руководство по гистологии: В 2-х т. Т. 1, 2	Данилов Р.К.	2011, - СПб.: СпецЛит	10	ЭБС Университетская библиотека онлайн
6.	Гистология, цитология и эмбриология. Атлас.	Быков В.Л., Юшканцева С.И.	2015, М.: "ГЭОТАР - Медиа"	-	ЭБС Консультант студента
7.	Морфогенез и гистофизиология системы мононуклеарных фагоцитов человека	Абдуллин Т.Г., Муслимов С.А., Коледаева Е.В., Мусина Л.А., Лебедева А.И.	Киров: «Дом печати - ВЯТКА», 2009.	100	ЭБС Кировского ГМУ

Раздел 2. Общая гистология.

Тема 2.6: Соединительная ткань.

Цель: Способствовать формированию умений по микрокопированию различных видов волокнистых соединительных тканей.

Задачи:

1. Определять разновидности волокнистых соединительных тканей на микроскопическом уровне.
2. Определять структурные компоненты (клетки и не клеточные структуры) в различных видах волокнистой соединительной ткани на микроскопическом и ультрамикроскопическом уровнях.
3. Объяснять роль волокнистой соединительной ткани в поддержании постоянства внутренней среды организма и выполняемые ею функции - трофическую, механическую, защитную, пластическую.
4. Объяснять функции клеток волокнистой соединительной ткани с учётом их ультрамикроскопического строения и цитохимической характеристики

Обучающийся должен знать:

1. **до изучения темы** (базисные знания): Общую морфофункциональную характеристику тканей внутренней среды.
2. **после изучения темы:** Общую характеристику, классификацию, источники развития, строение, распространение в организме, функции собственно соединительных тканей, волокнистых соединительных тканей и соединительных тканей со специальными свойствами. Ультрамикроскопическое строение различных компонентов волокнистых соединительных тканей и соединительных тканей со специальными свойствами. Возрастные изменения волокнистых соединительных тканей.

Обучающийся должен уметь:

1. Микроскопировать и зарисовывать гистологические препараты волокнистых соединительных тканей (рыхлые соединительные ткани, сухожилия, жировая ткань, ретикулярная ткань лимфатического узла), структурные различия между плотной и рыхлой волокнистыми тканями в окраске микропрепаратов.
2. Микроскопировать и зарисовывать гистологические препараты соединительных тканей со специальными свойствами.
3. Интерпретировать электронограммы клеток соединительной ткани.

Обучающийся должен владеть:

1. Работой со световыми микроскопами на малом и большом увеличении, с использованием иммерсии;
2. Методикой анализа гистологических и цитологических препаратов;
3. Подбором методик гистологического и цитологического исследования для выполнения научных задач;
4. Способами окрашивания гистологических и цитологических препаратов для выявления специализированных структур;
5. Методикой диагностики клеток и клеточных структур на электронограммах;
6. Гистологической терминологией по теме;
7. Решением ситуационных задач по теме;
8. Методикой систематизацией материала по теме и составлением таблиц;

Самостоятельная аудиторная работа обучающихся по теме:

1. Ответить на вопросы по теме занятия.

- 1) Перечислите основные компоненты межклеточного вещества волокнистой соединительной ткани.
- 2) Назовите химический состав аморфного вещества и волокон соединительной ткани.
- 3) Объясните разницу в структурной организации и рыхлой и плотной волокнистой соединительной ткани, связав структурные особенности с функцией.
- 4) Какой вид специальной соединительной ткани образует строму органов кроветворения и создает микроокружение для развивающихся клеток.
- 5) Перечислите клеточные элементы соединительной ткани и крови. Какие из них принимают участие в защитных реакциях организма.
- 6) Какое функциональное значение имеют фибробласты, какие органеллы в них хорошо развиты.
- 7) Какое функциональное значение имеют фибробласты, какие органеллы в них хорошо развиты.
- 8) Каково функциональное значение макрофага, какие органеллы обеспечивают выполнение его функций, каков источник развития макрофагов.
- 9) Укажите основные цитологические особенности тучной клетки и химический состав ее гранул.
- 10) Назовите характерные черты строения плазматической клетки, объясните причину базофилии ее цитоплазмы, функцию и источник развития.
- 11) Назовите клетки соединительной ткани, располагающиеся в стенке мелких кровеносных сосудов.
- 12) Объясните структурные и функциональные различия белой и бурой жировой ткани.

2. Практическая подготовка

1. Записать и/или зарисовать в альбом
 - Классификация клеток рыхлой волокнистой неоформленной соединительной ткани.

- Состав основного аморфного вещества.
- Основные типы коллагена в организме.
- Световая сравнительная характеристика волокон.
- Диффероны фиброцита, липоцита, тучной клетки, макрофага, плазмоцита.

2. Диагностика гистологических препаратов.

- Препарат № 50. Рыхлая волокнистая неоформленная соединительная ткань. Окраска: железный гематоксилин.
- Препарат № 45. Белая жировая ткань подкожной жировой клетчатки кожи пальца. Окраска: гематоксилин- эозин
- Препарат № 52 Плотная оформленная волокнистая соединительная ткань. Продольный срез сухожилия. Окраска: гематоксилин- эозин
- Препарат № 7 Белая жировая ткань. Окраска: Судан- гематоксилин
- Препарат № 56 Ретикулярная ткань лимфатического узла. Окраска: гематоксилин- эозин

3. Диагностика электроннограмм

- Бурый адипоцит [трансмиссионная электронная микроскопия];
- Плазмоцит [трансмиссионная электронная микроскопия];
- Фибробластоцит [трансмиссионная электронная микроскопия];
- Фибробластоцит [сканирующая электронная микроскопия];
- Тучная клетка [трансмиссионная электронная микроскопия].

5. Выполнение самостоятельных контрольных работ.

3. Решить ситуационные задачи

1) Алгоритм разбора задач

1. полный и точный ответ на все вопросы задачи;
2. представить комплексную оценку предложенной ситуации;
3. сделать выводы, привести дополнительные аргументы;
4. продемонстрировать знания теоретического материала с учетом междисциплинарных связей;
5. по возможности предложить альтернативные варианты решения проблемы.

2) Пример задачи с разбором по алгоритму

Задача: известно, что соединительные ткани отличаются от остальных тканей преобладанием межклеточного над клетками. Какие клетки рыхлой волокнистой соединительной ткани обеспечивают процессы синтеза компонентов межклеточного вещества, гепарина?

Решение: Процессы синтеза компонентов межклеточного вещества обеспечивают фибробласты, гистамина и гепарина – тучные клетки (базофилы).

3) Задачи для самостоятельного разбора на занятии

1. В одной разновидности волокнистой соединительной ткани волокна ориентированы параллельно друг другу, а в другой располагаются без определенной ориентации. Назовите эти ткани.
2. При окраске специальным красителем, который выявляет маркерный фермент лизосом – кислую фосфатазу, в ряде клеток соединительной ткани обнаружена высокая активность этого фермента. Назовите эти клетки и их главную функцию.
3. В некоторых клетках рыхлой соединительной ткани наблюдается выраженная базофилия цитоплазмы, причем в околоядерной зоне выявляется неокрашенная зона (светлый «дворик»). Какие это клетки? Назовите их функцию.

4. Даны два препарата специальных видов соединительной ткани, окрашенных гематоксилином и эозином. В одном из них выделяют соединенные между собой клетки отростчатой формы, в другом - крупные клетки с узким ободком цитоплазмы и плоским ядром по периферии клетки. Назовите разновидности специальных видов соединительной ткани.
5. Дан препарат рыхлой соединительной ткани, окрашенный гематоксилином-эозином, в котором хорошо видны: а) округлая клетка с базофильной зернистостью в цитоплазме, б) округлые клетки с базофильной гомогенной цитоплазмой и светлым «двориком» около ядра, в) уплощенные клетки с менее выраженной базофилией цитоплазмы. Какие из перечисленных клеток относятся к фибробластическому ряду. Назовите их разновидности.
6. Два препарата окрашены специальными красителями (Судан 3) для выявления липидов. На одном из них видно, что суданом окрасилась вся цитоплазма клеток, на другом в цитоплазме клеток обнаруживается большое количество жировых включений разной величины. К каким разновидностям жировой ткани относятся эти препараты.

4. Задания для групповой работы

Записать в рабочую тетрадь:

1. Классификация клеток рыхлой волокнистой неоформленной соединительной ткани.
2. Состав основного аморфного вещества.
3. Основные типы коллагена в организме.
4. Световая сравнительная характеристика волокон.
5. Диффероны фиброцита, липоцита, тучной клетки, макрофага, плазмоцита.

Самостоятельная внеаудиторная работа обучающихся по теме:

1) Ознакомиться с теоретическим материалом по теме занятия с использованием конспектов лекций и/или рекомендуемой учебной литературы.

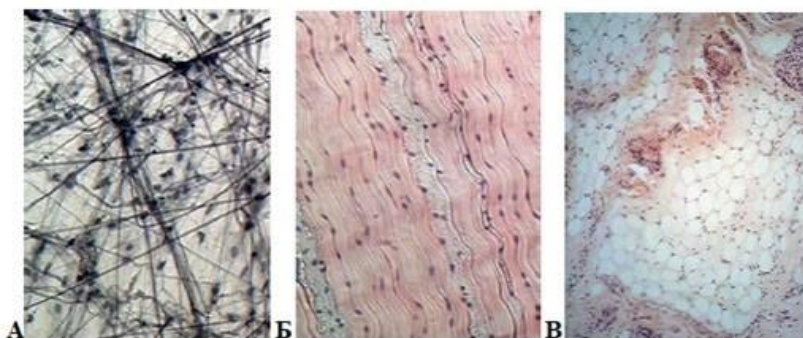
2) Ответить на вопросы для самоконтроля

1. Соединительные ткани – источник эмбрионального происхождения, классификация, общая характеристика?
2. Волокнистые соединительные ткани, их классификация?
3. Состав межклеточного вещества волокнистых соединительных тканей?
4. Состав и морфофункциональная характеристика клеток соединительной ткани?
5. Плотные волокнистые соединительные ткани, особенности строения и функции?
6. Специализированные соединительные ткани (разновидности, локализация, структурный состав функции)?

3) Проверить свои знания с использованием тестового контроля (примерные вопросы)

1. В развитии клинических проявлений аллергических реакций ведущая роль принадлежит гистамину. Какие клетки его вырабатывают
 - 1) В-Лимфоциты.
 - 2) Тканевые базофилы (тучные клетки)*
 - 3) Т-Лимфоциты.
 - 4) Макрофаги.
 - 5) Плазмоциты

2. В межклеточном веществе какой соединительной ткани преобладают волокна
- 1) Рыхлая волокнистая соединительная ткань
 - 2) Плотная волокнистая соединительная ткань*
 - 3) Ретикулярная соединительная ткань
 - 4) Жировая соединительная ткань
3. К соединительным тканям относятся все, КРОМЕ
- 1) Ретикулярная ткань
 - 2) Кровь и лимфа
 - 3) Лимфоидная ткань*
 - 4) Белая и бурая жировая ткань
 - 5) Скелетные ткани
4. Плазматическая клетка. Верно всё, КРОМЕ
- 1) Обязательно присутствие комплекса Гольджи
 - 2) Содержит хорошо развитую гранулярную эндоплазматическую сеть
 - 3) Одна плазматическая клетка синтезирует АТ к нескольким антигенным детерминантам*
 - 4) Присутствует в рыхлой соединительной ткани
 - 5) Дифференцируется из активированного В-лимфоцита
5. Белый и бурый адипоциты отличаются по
- 1) Содержанию термогенина в митохондриях*
 - 2) Количеству и размерам липидных капель*
 - 3) Количеству митохондрий*
 - 4) Происхождению
6. Макрофаги
- 1) В цитоплазме много лизосом, фагосом, фаголизосом, остаточных телец*
 - 2) При слиянии образуют гигантские клетки инородных тел*
 - 3) Цитолемма имеет рецепторы к иммуноглобулинам и белкам комплемента*
 - 4) Продуцируют эндогенные пирогены*
7. В состав основного вещества соединительных тканей входят
- 1) Сульфатированные гликозаминогликаны*
 - 2) Гиалуроновая кислота*
 - 3) Гликопротеины*
 - 4) Протеогликаны*
8. Какие ткани представлены на фотографии



- 1) (3) А – [1] Жировая ткань

- 2) (2) Б – [2] Плотная оформленная соединительная ткань
 3) (1) В – [3] Рыхлая волокнистая неоформленная соединительная ткань

9. Клетки ... синтезируют или накапливают ...

- 1) (1) Макрофаги [1] интерферон
 2) (2) Тучные клетки [2] Гепарин, гистамин
 3) (3) Фибробласты [3] Коллаген, эластин
 [4] Иммуноглобулины
 [5] Меланин

10. Соединительные ткани ... локализуются в ...

- 1) (1) Плотная неоформленная соединительная ткань [1] Сетчатом слое дермы
 [2] Сосочковом слое дермы
 2) (2) Рыхлая волокнистая [3] Сухожилиях, связках
 [4] Строне кроветворных органов
 [5] Области лопаток, за грудиной у новорожденных

Рекомендуемая литература:

Основная литература

№ п/п	Наименование	Автор (ы)	Год, место издания	Кол-во экземпляров в библиотеке	Наличие в ЭБС
1	2	3	4	5	6
17.	Гистология, цитология и эмбриология	Кузнецов С.Л., Мушкабаров Н.Н.	2012, М.: МИА	52	-
18.	Гистология, эмбриология, цитология.	Э.Г. Улумбеков, Ю.А. Чельшева	2012, М.: ГЭОТАР-Медиа	50	ЭБС Консультант студента

Дополнительная литература

№ п/п	Наименование	Автор (ы)	Год, место издания	Кол-во экземпляров в библиотеке	Наличие в ЭБС
1	2	3	4	5	6
1	Гистология, эмбриология, цитология	Ю. И. Афанасьев, Н. А. Юрина, Е. Ф. Котовский и др.; под ред. Ю. И. Афанасьева, Н. А. Юриной.	2016. М.: ГЭОТАР - Медиа	-	ЭБС Консультант студента

2.	Атлас по гистологии,	С.Л. Кузнецов, Н.Н. Мушкамбаров, В.Л.	М.: МИА, 2002.	10	-
----	----------------------	---------------------------------------	----------------	----	---

№ п/п	Наименование	Автор (ы)	Год, место издания	Кол-во экземпляров в библиотеке	Наличие в ЭБС
1	2	3	4	5	6
	цитологии и эмбриологии.	Горячкина.			
3.	Гистология. Атлас для практических занятий.	Н.В. Бойчук, Р.Р. Исламов, С.Л. Кузнецов, Ю.А. Челышев.	М.: «ГЭОТАР-Медиа», 2010	5	ЭБС Консультант студента
4.	Атлас микроскопического и ультрамикроскопического строения клеток тканей и органов	В.Г. Елисеев, Ю.И. Афанасьев, Е.Ф. Котовский, А.Н. Яцковский.	М.: «Медицина», 2004.	15	-
5.	Руководство по гистологии: В 2-х т. Т. 1, 2	Данилов Р.К.	2011, - СПб.: СпецЛит	10	ЭБС Университетская библиотека онлайн
6.	Гистология, цитология и эмбриология. Атлас.	Быков В.Л., Юшканцева С.И.	2015, М.: "ГЭОТАР - Медиа"	-	ЭБС Консультант студента
7.	Морфогенез и гистофизиология системы мононуклеарных фагоцитов человека	Абдуллин Т.Г., Муслимов С.А., Коледаева Е.В., Мусина Л.А., Лебедева А.И.	Киров: «Дом печати - ВЯТКА», 2009.	100	ЭБС Кировского ГМУ

Раздел 2. Общая гистология.

Тема 2.7: Хрящевая ткань.

Цель: способствовать формированию умений по диагностике микропрепаратов и расшифровке электронограмм хрящевой ткани.

Задачи:

1. Определять разновидности хрящевых тканей по структурным особенностям межклеточного вещества и знать их гистофункциональные особенности.
2. Характеризовать процессы гистогенеза и регенерации хрящевых тканей.

Обучающийся должен знать:

1. **до изучения темы** (базисные знания): анатомия опорно-двигательного аппарата, функции органелл, понятие «дифференцировка»
2. **после изучения темы:** общую характеристику скелетных соединительных тканей; характеристику хрящевой ткани, классификацию, источник развития, строение, распространение в организме и функции, микроскопическое строение хрящевых

тканей в составе органов и частей скелета, а также развитие и рост, их регенерацию. Возрастные изменения.

Обучающийся должен уметь:

Распознавать гистологические препараты всех разновидностей хрящевых тканей и их ультраструктурные элементы на электронограммах;

Обучающийся должен владеть:

1. Работой со световыми микроскопами на малом и большом увеличении, с использованием иммерсии;
2. Методикой анализа гистологических препаратов по теме занятия;
3. Подбором методик гистологического исследования для выполнения научных задач;
4. Способами окрашивания гистологических препаратов для выявления специализированных структур;
5. Методикой диагностики клеток и клеточных структур на электронограммах;
6. Гистологической терминологией по теме;
7. Решением ситуационных задач по теме;
8. Методикой систематизацией материала по теме и составлением таблиц.

Самостоятельная внеаудиторная работа обучающихся по теме:

1. Ответить на вопросы по теме занятия

1. Из какого источника развиваются хрящевые ткани.
2. Как классифицируют хрящевые ткани.
3. Строение хрящевой ткани.
4. Каковы функции надхрящницы.
5. Какие клетки входят в состав хрящевой ткани и их функции?
6. Виды роста хрящевой ткани.
7. Хрящ как анатомическое образование.

2. Практическая подготовка

1. Записать и/или зарисовать в альбом
 - Гистогенез хрящевой ткани.
 - Дифферон хондроцита.
 - Строение межклеточного вещества.
2. Диагностика гистологических препаратов.
 - Препарат № 43 Гиалиновый хрящ ребра кролика. Окраска: гематоксилин-эозин.
 - Препарат № 62 Эластический хрящ. Поперечный срез ушной раковины. Окраска: орсеин.
 - Препарат № 63. Волокнистая хрящевая ткань. Поперечный срез межпозвонкового диска. Окраска: гематоксилин-эозин.
3. Выполнение самостоятельных контрольных работ.

3. Решить ситуационные задачи

1) *Алгоритм разбора задач*

1. полный и точный ответ на все вопросы задачи;
2. представить комплексную оценку предложенной ситуации;
3. сделать выводы, привести дополнительные аргументы;
4. продемонстрировать знания теоретического материала с учетом междисциплинарных связей;
5. по возможности предложить альтернативные варианты решения проблемы.

2) Пример задачи с разбором по алгоритму

Задача: Суставные поверхности эпифизов трубчатых костей покрывают плотно прикрепленные к костной ткани хрящи. С возрастом они нередко подвергаются деструктивным изменениям, связанным с нарушением их трофики. Это приводит к серьезным повреждениям суставов. Какая хрящевая ткань входит в состав суставного хряща. Какими путями осуществляется трофика этого хряща? Может ли он с возрастом подвергаться минерализации?

Решение: Суставные поверхности эпифизов трубчатых костей покрывает гиалиновая хрящевая ткань, питание данной ткани может осуществляется из синовиальной жидкости, из сосудов суставной сумки. С возрастом гиалиновая хрящевая ткань подвергается процессу минерализации.

3) Задачи для самостоятельного разбора на занятии

1. Для изучения предложен препарат гиалинового хряща, окрашенный гематоксилином и эозином. В периферической зоне органа четко выражены два слоя: более плотный - наружный и менее плотный - внутренний. Где находятся малодифференцированные клетки- предшественники хондроцитов? Какая гистохимическая реакция помогла бы оценить интенсивность дифференцировки хондроцитов?
2. Один препарат окрашен гематоксилином и эозином, один - орсеином. Какие волокна и в какой разновидности хрящевой ткани будут выявляться при этих способах окрашивания. Какие функциональные свойства хрящевой ткани они обуславливают.
3. На препарате хрящевой ткани выявляются скопления клеток по 1-3. Что это за скопления? Каково их происхождение?
4. При окраске гематоксилином и эозином происходит слабое окрашивание межклеточного вещества. С какими химическими особенностями это связано? Как можно окрасить межклеточное вещество?
5. В ходе аллогенной трансплантации был пересажен хрящ носовой перегородки, будет ли наблюдаться отторжение хрящевой ткани?
6. Хрящ на препарате выглядит мутным, исходный материал был хрупким ломким. О каких изменениях хрящевой ткани это говорит?

4. Задания для групповой работы

Записать в рабочую тетрадь:

1. Таблица: гистогенез хрящевой ткани;
2. Таблица: дифферон хондроцита;
3. Таблица: строение межклеточного вещества хрящевых тканей.

Самостоятельная внеаудиторная работа обучающихся по теме:

1) Ознакомиться с теоретическим материалом по теме занятия с использованием конспектов лекций и/или рекомендуемой учебной литературы.

2) Ответить на вопросы для самоконтроля

1. Назовите скелетные ткани, их эмбриональный источник развития и стволовые клетки?
2. Разновидности хрящевых тканей и примеры их локализаций?
3. Общий план строения хрящевых тканей. Клетки и межклеточное вещество?
4. Хондрогистогенез?
5. Хрящ в составе органов?

3) Проверить свои знания с использованием тестового контроля (примерные вопросы)

1. Хондробласты. Верны все утверждения, кроме
 - 1) Располагаются в надхрящнице
 - 2) Участвуют в аппозиционном росте хряща
 - 3) Способны к размножению
 - 4) Участвуют в резорбции (разрушении) хряща*

2. В зоне зрелого хряща присутствует всё перечисленное, кроме
 - 1) Основное вещество
 - 2) Коллагенные волокна
 - 3) Кровеносные сосуды*
 - 4) Изогенные группы клеток

3. Какую функцию выполняет метафизарная хрящевая пластинка
 - 1) Обеспечивает рост и регенерацию суставных хрящей
 - 2) Служит для роста и трубчатых костей до 25 лет*
 - 3) Является источником образования надкостницы
 - 4) Обеспечивает амортизацию при механическом давлении вдоль продольной оси

4. Характерными особенностями хрящевых тканей являются все следующие признаки, кроме
 - 1) Отсутствием кровеносных сосудов
 - 2) Твердая консистенция, обусловленная минерализацией
 - 3) Обменные процессы между ними и кровью осуществляются за счет сосудов окружающих тканей
 - 4) Отличаются от других типов соединительных тканей содержанием значительного количества несulfатированных гликозаминов*

5. ... хрящевая ткань локализуется в

1) (2) Гиалиновая хрящевая ткань	[1] Межпозвоночные диски, лонный симфиз, зоны прикрепления связок и сухожилий к костям
2) (2) Эластическая хрящевая ткань	[2] Стенка воздухоносных путей, суставные поверхности, скелет эмбриона, в зона роста формирующихся трубчатых костей
3) (1) Волокнистая хрящевая ткань	[3] Ушные раковины, стенка наружного слухового прохода, надгортанник, стенка бронхов средних калибров

Рекомендуемая литература:

Основная литература

№ п/п	Наименование	Автор (ы)	Год, место издания	Кол-во экземпляров в библиотеке	Наличие в ЭБС
1	2	3	4	5	6
19.	Гистология,	Кузнецов С.Л.,	2012, М.: МИА	52	-

	цитология эмбриология	и	Мушкабаров Н.Н.			
20.	Гистология, эмбриология, цитология.		Э.Г. Улумбеков, Ю.А. Чельшева	2012, М.: ГЭОТАР- Медиа	50	ЭБС Кон- сультан т студент а

Дополнительная литература

№ п/п	Наименование	Автор (ы)	Год, место издания	Кол-во экземпля ров в библиоте ке	Наличи е в ЭБС
1	2	3	4	5	6
1	Гистология, эмбриология, цитология	Ю. И. Афанасьев, Н. А. Юрина, Е. Ф. Котовский и др.; под ред. Ю. И. Афанасьева, Н. А. Юриной.	2016. М.: ГЭОТАР - Медиа	-	ЭБС Консуль тант студента
2.	Атлас по гистологии, цитологии и эмбриологии.	С.Л. Кузнецов, Н.Н. Мушкабаров, В.Л. Горячкина.	М.: МИА, 2002.	10	-
3.	Гистология. Атлас для практических занятий.	Н.В. Бойчук, Р.Р. Исламов, Кузнецов, Чельшев. Ю.А.	М.: «ГЭОТАР- Медиа», 2010	5	ЭБС Кон- сультант студента
4.	Атлас микроскопического и ультрамикроскопиче ского строения клеток тканей и органов	В.Г. Елисеев, Ю.И. Афанасьев, Котовский, Яцковский. Е.Ф. А.Н.	М.: «Медицина», 2004.	15	-
5.	Руководство по гистологии: В 2-х т. Т. 1, 2	Данилов Р.К.	2011, - СПб.: СпецЛит	10	ЭБС Универс итетская библиот ека онлайн
6.	Гистология, цитология и эмбриология. Атлас.	Быков В.Л., Юшканцева С.И.	2015, М.: "ГЭОТАР - Медиа"	-	ЭБС Консуль тант студента
7.	Морфогенез и гистофизиология системы мононуклеарных фагоцитов человека	Абдуллин Т.Г., Муслимов С.А., Коледаева Е.В., Мусина Л.А., Лебедева А.И.	Киров: «Дом печати - ВЯТКА», 2009.	100	ЭБС Ки- ровског о ГМУ

Раздел 2. Общая гистология.

Тема 2.8: Костная ткань.

Цель: способствовать формированию умений по диагностике микропрепаратов и расшифровке электронограмм костной ткани.

Задачи:

1. Определять разновидности костных тканей по структурным особенностям межклеточного вещества и знать их гистофункциональные особенности.
2. Характеризовать процессы гистогенеза и регенерации костной ткани

Обучающийся должен знать:

1. **до изучения темы** (базисные знания): анатомия опорно-двигательного аппарата, функции органелл, понятие «дифференцировка»
2. **после изучения темы:** общую характеристику скелетных соединительных тканей; характеристику костной ткани, классификацию, источник развития, строение, распространение в организме и функции, микроскопическое строение костных тканей в составе органов и частей скелета, а также развитие и рост, их регенерацию. Возрастные изменения.

Обучающийся должен уметь:

Распознавать гистологические препараты всех разновидностей костных тканей; различать структурные элементы трубчатых костей объяснять два пути развития кости, различать ультраструктурные элементы костных тканей в электронограммах; распознавать дентин и цемент зуба на гистологических препаратах.

Обучающийся должен владеть:

1. Работой со световыми микроскопами на малом и большом увеличении, с использованием иммерсии;
2. Методикой анализа гистологических препаратов по теме занятия;
3. Подбором методик гистологического исследования для выполнения научных задач;
4. Способами окрашивания гистологических препаратов для выявления специализированных структур;
5. Методикой диагностики клеток и клеточных структур на электронограммах;
6. Гистологической терминологией по теме;
7. Решением ситуационных задач по теме;
8. Методикой систематизацией материала по теме и составлением таблиц.

Самостоятельная аудиторная работа обучающихся по теме:

1. Ответить на вопросы по теме занятия

1. Из какого источника развиваются костные ткани.
2. Каковы функции надкостницы.
3. Как классифицируют костные ткани.
4. Что является структурно-функциональной единицей компактного вещества трубчатой кости.
5. Что является структурно-функциональной единицей пластинчатой костной ткани.
6. Какие клетки костной ткани принимают участие в ее построении и разрушении.
7. Какие способы остеогенеза Вам известны, и какие стадии в них различают.
8. Остеогенный и гематогенный диффероны костной ткани.

2. Практическая подготовка

1. Изучить теоретический блок.
2. Записать и/или зарисовать в альбом
 - Гистогенез костной ткани.
 - Гематогенный и остеогенный дифферон.
3. Диагностика гистологических препаратов.
 - Препарат № 64 Грубоволокнистая костная ткань. Тотальный неокрашенный препарат жаберной крышки рыбы.
 - Препарат № 65 Пластическая костная ткань. Окраска: тианин-пикриновая кислота.
 - Препарат № 66 Развитие кости из мезенхимы. Поперечный срез мордочки зародыша свиньи. Окраска: гематоксилин-эозин.
 - Препарат № 67 Развитие кости на месте гиалинового хряща. Окраска: гематоксилин-эозин.
- 4 Диагностика электроннограмм.
 - Малая берцовая кость человека [сканирующая электронная микроскопия]
5. Выполнение самостоятельных контрольных работ.

3. Решить ситуационные задачи

1) Алгоритм разбора задач

1. полный и точный ответ на все вопросы задачи;
2. представить комплексную оценку предложенной ситуации;
3. сделать выводы, привести дополнительные аргументы;
4. продемонстрировать знания теоретического материала с учетом междисциплинарных связей;
5. по возможности предложить альтернативные варианты решения проблемы.

2) Пример задачи с разбором по алгоритму

Задача: Суставные поверхности эпифизов трубчатых костей покрывают плотно прикрепленные к костной ткани хрящи. С возрастом они нередко подвергаются деструктивным изменениям, связанным с нарушением их трофики. Это приводит к серьезным повреждениям суставов. Какая хрящевая ткань входит в состав суставного хряща. Какими путями осуществляется трофика этого хряща? Может ли он с возрастом подвергаться минерализации?

Решение: Суставные поверхности эпифизов трубчатых костей покрывает гиалиновая хрящевая ткань, питание данной ткани может осуществляться из синовиальной жидкости, из сосудов суставной сумки. С возрастом гиалиновая хрящевая ткань подвергается процессу минерализации.

3) Задачи для самостоятельного разбора на занятии

1. Даны два препарата костных тканей. В одном из них хорошо видны концентрические костные пластинки, в другом костные пластинки отсутствуют. Определите разновидности костных тканей и место их локализации.
2. На электронной микрофотографии представлена клетка костной ткани, в цитоплазме которой интенсивно развита гранулярная цитоплазматическая сеть. С какими функциями связана такая ультраструктура клетки и как называется эта клетка?
3. На двух электронных микрофотографиях костной ткани демонстрируют: вокруг одной хорошо различимы коллагеновые фибриллы, а цитоплазме развита гранулярная эндоплазматическая сеть; другая клетка имеет слаборазвитую

гранулярную эндоплазматическую сеть, а окружающее межклеточное вещество минерализовано. Назовите эти клетки.

4. В эксперименте у животных производят вылушивание малой берцовой кости. Происходит ли полное восстановление при условии, если надкостница сохранена или удалена вместе с костью.

4. Задания для групповой работы

Записать в рабочую тетрадь:

1. Таблица: строение межклеточного вещества;
2. Таблица: гистогенез костной ткани;
3. Таблица: гематогенный и остеогенный дифферон.

Самостоятельная внеаудиторная работа обучающихся по теме:

1) Ознакомиться с теоретическим материалом по теме занятия с использованием конспектов лекций и/или рекомендуемой учебной литературы.

2) Ответить на вопросы для самоконтроля

1. Общий план строения и разновидности костных тканей?
2. Клетки и межклеточное вещество костных тканей?
3. Костные пластинки и формы их компоновки в составе кости?
4. Кость как орган?
5. Структура компактного и губчатого вещества кости?
6. Структура и функции периоста и эндоста?
7. Биологическое значение и механизмы эмбрионального и постэмбрионального остеогистоорганогенеза?
8. Стадии остеогенеза?
9. Прямой и непрямой остеогистогенез?
10. Регенерация костной ткани?
11. Возрастные и половые особенности остеогистоорганогенеза особенности?

3) Проверить свои знания с использованием тестового контроля (примерные вопросы)

1. Какая костная ткань образует черепные швы
 - 1) Пластинчатая
 - 2) Компактная
 - 3) Грубоволокнистая*
 - 4) Зрелая
2. Какие клетки участвуют в синтезе компонентов межклеточного вещества костной ткани
 - 1) Остеоцит
 - 2) Остеобласт*
 - 3) Остеокласт
 - 4) Стволовая клетка остеогистогенеза
3. Что называется костной пластинкой
 - 1) Компактное вещество пластинчатой кости
 - 2) Компактное вещество диафиза
 - 3) Организованное в пространстве межклеточное вещество пластинчатой костной ткани*
 - 4) Остеон

4. Каналы фолькмана – это
- 1) Гаверсов канал
 - 2) Каналы, которые связывают каналы остеонов между собой
 - 3) Каналы, связывающие остеоны между собой, а также с сосудами и нервами надкостницы*
 - 4) Остатки старых генераций остеонов
5. Что называется костной мозолью? Какими тканями она может быть представлена
- 1) Временное образование в зоне сращения отломков кости*
 - 2) Временное образование образующиеся в процессе непрямого остеогенеза
 - 3) Гиалиновая хрящевая*
 - 4) Костная волокнистая
 - 5) Эластическая хрящевая
6. Укажите последовательность этапов непрямого остеогенеза
- 1 Формирование хрящевой модели
 - 2 Перихондральное окостенение диафиза
 - 3 Эндохондральное окостенение диафиза
 - 4 Эндохондральное окостенение эпифиза
 - 5 Формирование метэпифизарной пластины роста
 - 6 Формирование трубчатой кости
- Ответ: 1 2 3 4 5 6

Рекомендуемая литература:

Основная литература

№ п/п	Наименование	Автор (ы)	Год, место издания	Кол-во экземпляров в библиотеке	Наличие в ЭБС
1	2	3	4	5	6
21.	Гистология, цитология и эмбриология	Кузнецов С.Л., Мушкабаров Н.Н.	2012, М.: МИА	52	-
22.	Гистология, эмбриология, цитология.	Э.Г. Улумбеков, Ю.А. Чельшева	2012, М.: ГЭОТАР-Медиа	50	ЭБС Консультант студента

Дополнительная литература

№ п/п	Наименование	Автор (ы)	Год, место издания	Кол-во экземпляров в библиотеке	Наличие в ЭБС
1	2	3	4	5	6
1	Гистология, эмбриология,	Ю. И. Афанасьев, Н. А. Юрина, Е. Ф.	2016. М.: ГЭОТАР -	-	ЭБС Консультант

№ п/п	Наименование	Автор (ы)	Год, место издания	Кол-во экземпляров в библиотеке	Наличие в ЭБС
1	2	3	4	5	6
	цитология	Котовский и др.; под ред. Ю. И. Афанасьева, Н. А. Юриной.	Медиа		тант студента
2.	Атлас по гистологии, цитологии и эмбриологии.	С.Л. Кузнецов, Н.Н. Мушкамбаров, В.Л. Горячкина.	М.: МИА, 2002.	10	-
3.	Гистология. Атлас для практических занятий.	Н.В. Бойчук, Р.Р. Исламов, С.Л. Кузнецов, Ю.А. Челышев.	М.: «ГЭОТАР-Медиа», 2010	5	ЭБС Консультант студента
4.	Атлас микроскопического и ультрамикроскопического строения клеток тканей и органов	В.Г. Елисеев, Ю.И. Афанасьев, Е.Ф. Котовский, А.Н. Яцковский.	М.: «Медицина», 2004.	15	-
5.	Руководство по гистологии: В 2-х т. Т. 1, 2	Данилов Р.К.	2011, - СПб.: СпецЛит	10	ЭБС Университетская библиотека онлайн
6.	Гистология, цитология и эмбриология. Атлас.	Быков В.Л., Юшканцева С.И.	2015, М.: "ГЭОТАР - Медиа"	-	ЭБС Консультант студента
7.	Морфогенез и гистофизиология системы мононуклеарных фагоцитов человека	Абдуллин Т.Г., Муслимов С.А., Коледаева Е.В., Мусина Л.А., Лебедева А.И.	Киров: «Дом печати - ВЯТКА», 2009.	100	ЭБС Кировского ГМУ

Раздел 2. Общая гистология.

Тема 2.9: Мышечная ткань.

Цель: Сформировать умения по диагностике мышечных тканей на гистологических препаратах и электроннограммах.

Задачи:

1. Давать морфофункциональную характеристику мышечных тканей.
2. Идентифицировать гладкую и поперечнополосатую мышечные ткани.
3. Объяснять структурные различия в организации медленных и быстрых мышечных волокон.
4. Характеризовать строение мышц как органа.

5. Характеризовать этапы эмбрионального и репаративного гистогенеза поперечнополосатой мышечной ткани и участие в этих процессах клеток-сателлитов.
6. Характеризовать структурные особенности в строении поперечно-полосатой сердечной мышечной ткани.

Обучающийся должен знать:

1. **до изучения темы** (базисные знания): понятие о симпласте, строение актиновых и миозиновых филаментов, функции гладкой ЭПС.
2. **после изучения темы:** общую характеристику мышечных тканей, источники их развития и классификацию, строение, распространение в организме, функции, регенерацию и возрастные изменения. Ультрамикроскопическое строение сократительного аппарата мышечных тканей. Возрастные изменения. Особенности ультрамикроскопического строения сердечной поперечной полосатой мышечной ткани (сократительные кардиомиоциты, миоциты проводящей системы сердца).

Обучающийся должен уметь:

Микроскопировать гистологические препараты скелетной, сердечной и гладкой мышечной тканей. Интерпретировать электроннограммы ультрамикроскопического строения миофибрилл.

Обучающийся должен владеть:

1. Работой со световыми микроскопами на малом и большом увеличении, с использованием иммерсии;
2. Методикой анализа гистологических препаратов по теме занятия;
3. Подбором методик гистологического исследования для выполнения научных задач;
4. Способами окрашивания гистологических препаратов для выявления специализированных структур;
5. Методикой диагностики клеток и клеточных структур на электронограммах;
6. Гистологической терминологией по теме;
7. Решением ситуационных задач по теме;
8. Методикой систематизацией материала по теме и составлением таблиц.

Самостоятельная аудиторная работа обучающихся по теме:

2. Ответить на вопросы по теме занятия

1. Назовите источники развития поперечнополосатой соматической и гладкой мышечных тканей.
2. Что является структурно- функциональной единицей поперечнополосатой соматической, сердечной и гладкой мышечной тканей.
3. Что является структурно- функциональной единицей мышечного волокна.
4. Перечислите основные белки, образующие толстые и тонкие миофиламенты.
5. Напишите формулу саркомера.
6. Что такое «триада» поперечнополосатого мышечного волокна и каково ее значение в его жизнедеятельности.
7. Каковы основные этапы эмбрионального и репаративного гистогенеза поперечнополосатой мышечной ткани.
8. Перечислите функции гладкомышечных клеток.
9. Строение мышцы как органа и связь ее с сухожилием.

2. Практическая подготовка.

1. Записать и/или зарисовать в альбом
 - Сравнительная характеристика видов мышечных тканей.

- Строение миофибрилл.
 - Схема: кальций - зависимый механизм регуляции взаимодействия актина с миозином.
 - Схема: клеточно-дифферонная организация сердечной мышечной ткани.
 - Структурная организация толстого миофиламента
 - Схема гистогенеза скелетной мышечной ткани.
 - Схема ультраструктуры гладкого миоцита.
2. Диагностика гистологических препаратов.
- Препарат № 68 Гладкая мышечная ткань стенки мочевого пузыря. Окраска: гематоксилин-эозин.
 - Препарат № 70. Поперечно-полосатая мышечная ткань языка. Окраска: железный гематоксилин
 - Препарат № 71 Поперечно-полосатая мышечная ткань сердца. Окраска: железный гематоксилин.
3. Диагностика электроннограмм
- Электроннограмма миофибриллы.
 - Ультраструктурные компоненты специфического мембранного аппарата миосимпласта.
 - Электроннограмма саркомера.
 - Ультраструктура гладкого миоцита.
4. Выполнение самостоятельных контрольных работ.

3. 3. Решить ситуационные задачи

1) Алгоритм разбора задач

1. полный и точный ответ на все вопросы задачи;
2. представить комплексную оценку предложенной ситуации;
3. сделать выводы, привести дополнительные аргументы;
4. продемонстрировать знания теоретического материала с учетом междисциплинарных связей;
5. по возможности предложить альтернативные варианты решения проблемы.

2) Пример задачи с разбором по алгоритму

Задача: Даны два препарата мышечной ткани. В одном хорошо видны оксифильные волокна с большим количеством ядер под оболочкой, а в другом - клетки веретеновидной формы с вытянутым в центре клетки. Какие это ткани?

Решение: В 1 препарате ядра по периферии, миофибриллы в центре, во 2-ядра в центре, отсутствует поперечная исчерченность, форма клеток веретеновидная. Значит, в 1 препарате- поперечно-полосатая скелетная мышечная ткань, а во 2-гладкая мышечная ткань.

3) Задачи для самостоятельного разбора на занятии

Даны два препарата мышечной ткани. В одном хорошо видны оксифильные волокна с большим количеством ядер под оболочкой, а в другом - клетки веретеновидной формы с вытянутым в центре клетки. Какие это ткани?

1. Представлены две электронные микрофотографии мышечных тканей. На одной из них видны параллельно расположенные миофибриллы, в которых четко выражены А- и I-диски; между миофибриллами - цепочки митохондрий и хорошо развитая агранулярная цитоплазматическая сеть. На другой микрофотографии видны также митохондрии и каналцы агранулярной

цитоплазматической сети, однако чередование А- и I- дисков в миофибриллах не наблюдается. К каким разновидностям мышечной ткани они относятся?

2. Определите разновидность мышечной ткани: а) в препаратах, окрашенных гематоксилином и эозином, хорошо выявляются оксифильные волокна; многочисленные ядра таких волокон располагаются под сарколеммой; б) в препаратах, окрашенных гематоксилином и эозином, обнаруживается оксифилия саркоплазмы, но ядра располагаются центре; помимо этого, выявляются перегородки, подразделяющие «волокна» на сегменты (клетки).
3. Дана электронная микрофотография периферического участка мышечного волокна, в котором обнаруживается небольшая клетка, расположенная между плазмолеммой и базальной мембраной. Как называется эта клетка, и какова ее функция?
4. Даны две микроэлектронные фотографии: на одной- клетки, тесно прилегающие друг к другу и связанные между собой десмосомами, на другой - тесно прилегающие друг к другу клетки, разделенные базальной мембраной, но связанные между собой нексусами. Определите тканевую принадлежность клеток.
5. При окраске препарата мышечной ткани железным гематоксилином выявлена поперечная исчерченность. По каким дополнительным морфологическим признакам можно идентифицировать сердечную мышечную ткань.
6. Даны два препарата, демонстрирующие регенерацию мышечных тканей. На одном из них хорошо видны трубкообразные крупные структуры вытянутой формы, в их центре- несколько ядер, располагающихся цепочкой; в другом обнаруживается скопление клеток вытянутой формы, напоминающих фибробласты. На каком из этих препаратов демонстрируется регенерация поперечнополосатой мышечной ткани.

4. Задания для групповой работы

Записать в рабочую тетрадь:

1. Таблица: сравнительная характеристика видов мышечных тканей.

Зарисовать в альбом:

Строение миофибрилл.

1. Схема: кальций - зависимый механизм регуляции взаимодействия актина с миозином;
2. Схема: клеточно- дифферонная организация сердечной мышечной ткани;
3. Схема: структурная организация толстых и тонких миофиламентов;
4. Схема: гистогенеза скелетной мышечной ткани;
5. Схема: ультраструктуры гладкого миоцита.

Самостоятельная внеаудиторная работа обучающихся по теме:

1) Ознакомиться с теоретическим материалом по теме занятия с использованием конспектов лекций и/или рекомендуемой учебной литературы.

2) Ответить на вопросы для самоконтроля

1. Назовите разновидности мышечные ткани, их классификацию и функции?
2. Какими структурами представлен сократительный аппарат мышечных клеток и мышечных волокон?
3. Какими структурами осуществляется транспорт кальция в рабочих элементах мышечной ткани?

4. Гладкая мышечная ткань? Источник происхождения, строение, топография, характер сокращения? Способы и механизмы регенерации?
5. Поперечнополосатая скелетная мышечная ткань? Источник происхождения, строение, место локализации, характеристика сокращения? Способы и механизмы регенерации?
6. Скелетная мышечная ткань в составе скелетных мышц?
7. Поперечнополосатая сердечная мышечная ткань? Источник происхождения, место локализации?
8. Структурно-функциональные разновидности кардиомиоцитов? Сократительные кардиомиоциты? Их сократительный аппарат и характеристика сокращения?

3) Проверить свои знания с использованием тестового контроля (примерные вопросы)

1. Триада скелетного мышечного волокна включает
 - 1) Две половины I-диска и один А-диск*
 - 2) Две актиновые и одну миозиновую нити
 - 3) Цистерны саркоплазматического ретикулума, L и T-трубочки
 - 4) Два ядра мышечного волокна и одну клетку-сателлит

2. Морфо-функциональная единица гладкой мышечной ткани
 - 1) Миоцит*
 - 2) Мышечное волокно
 - 3) Кардиомиоцит
 - 4) Миофибриллы

3. Эмбриональный источник развития поперечнополосатой мышечной ткани сердечного типа
 - 1) Эктодерма*
 - 2) Миотомы
 - 3) Спланхнотомы
 - 4) Склеротомы

4. Определение саркомера в поперечнополосатом мышечном волокне
 - 1) Расстояние между двумя мезофрагмами
 - 2) Участок миофибриллы, равный 6 нм
 - 3) Расстояние между двумя телофрагмами*
 - 4) Расстояние между анизотропными дисками

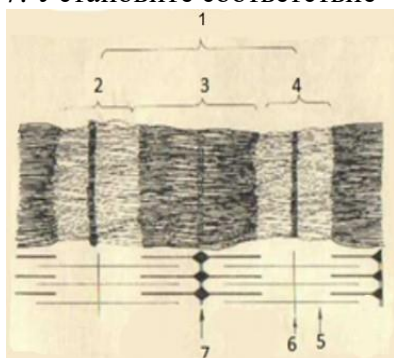
5. Сердечная мышечная ткань
 - 1) Кардиомиоциты не способны к делению*
 - 2) Сердечные мышечные волокна образуют функциональный синцитий
 - 3) Пейсмекеры запускают сокращение типичных кардиомиоцитов
 - 4) Вегетативная нервная система влияет на частоту сокращения

6. Участок мышечного волокна ... структурные признаки ...

1) (2) T-система	[1] Система канальцев саркотубулярной сети, оплетающих миофибриллы в продольном направлении
2) (3) Триада	[2] Система канальцев, образующаяся за счет впячивания плазмолеммы и оплетающих миофибриллу в поперечном направлении
3) (4) Саркомер	[3] Зона контакта одного канальца T-системы с двумя

- канальцами саркоплазматической сети
 [4] Участок миофибриллы между двумя Z-линиями
 [5] Зона прикрепления тонких нитей

7. Установите соответствие



- 1 - миофиламенты
 2 - линия Z
 3 - А-полоса
 4 - М-линия
 5 - тонкие нити
 6 - зона Х
 7 - миофибрилла

Рекомендуемая литература:

Основная литература

№ п/п	Наименование	Автор (ы)	Год, место издания	Кол-во экземпляров в библиотеке	Наличие в ЭБС
1	2	3	4	5	6
23.	Гистология, цитология и эмбриология	Кузнецов С.Л., Мушкабаров Н.Н.	2012, М.: МИА	52	-
24.	Гистология, эмбриология, цитология.	Э.Г. Улумбеков, Ю.А. Чельшева	2012, М.: ГЭОТАР-Медиа	50	ЭБС Консультант студента

Дополнительная литература

№ п/п	Наименование	Автор (ы)	Год, место издания	Кол-во экземпляров в библиотеке	Наличие в ЭБС
1	2	3	4	5	6
1	Гистология, эмбриология, цитология	Ю. И. Афанасьев, Н. А. Юрина, Е. Ф. Котовский и др.; под ред. Ю. И. Афанасьева, Н. А. Юриной.	2016. М.: ГЭОТАР - Медиа	-	ЭБС Консультант студента
2.	Атлас по гистологии, цитологии и эмбриологии.	С.Л. Кузнецов, Н.Н. Мушкабаров, В.Л. Горячкина.	М.: МИА, 2002.	10	-
3.	Гистология. Атлас	Н.В. Бойчук, Р.Р.	М.:	5	ЭБС

№ п/п	Наименование	Автор (ы)	Год, место издания	Кол-во экземпляров в библиотеке	Наличие в ЭБС
1	2	3	4	5	6
	для практических занятий.	Исламов, С.Л. Кузнецов, Ю.А. Челышев.	«ГЭОТАР-Медиа», 2010		Консультант студента
4.	Атлас микроскопического и ультрамикроскопического строения клеток тканей и органов	В.Г. Елисеев, Ю.И. Афанасьев, Е.Ф. Котовский, А.Н. Яцковский.	М.: «Медицина», 2004.	15	-
5.	Руководство по гистологии: В 2-х т. Т. 1, 2	Данилов Р.К.	2011, - СПб.: СпецЛит	10	ЭБС Университетская библиотека онлайн
6.	Гистология, цитология и эмбриология. Атлас.	Быков В.Л., Юшканцева С.И.	2015, М.: "ГЭОТАР - Медиа"	-	ЭБС Консультант студента
7.	Морфогенез и гистофизиология системы мононуклеарных фагоцитов человека	Абдуллин Т.Г., Муслимов С.А., Коледаева Е.В., Мусина Л.А., Лебедева А.И.	Киров: «Дом печати - ВЯТКА», 2009.	100	ЭБС Кировского ГМУ

Раздел 2. Общая гистология.

Тема 2.10: Нервная ткань.

Цель: способствовать формированию знаний по микроскопическому исследованию и диагностике препаратов нервной ткани

Задачи:

1. Идентифицировать различные виды нейроцитов и глиоцитов.
2. Объяснять цитологические особенности нервных клеток и их отростков (нервных волокон) на микроскопическом и ультрамикроскопическом уровнях.
3. Применять данные о строении нейроцитов для суждения о степени их функциональной активности.
4. Объяснять микроскопические и ультрамикроскопические особенности миелиновых и безмиелиновых нервных волокон, содержание процесса миелинизации.
5. Объяснять структурные и функциональные особенности различных видов синапсов.
6. Идентифицировать нервные окончания.

Обучающийся должен знать:

- 1) **до изучения темы (базисные знания):** Морфофункциональная характеристика органелл, принимающих участие в биосинтезе и секреции; строение

микротрубочек, микрофибрилл и микрофиламентов; морфологическая и функциональная классификация нейроцитов; функциональное значение отростков нейроцитов; морфофункциональная характеристика органелл синтеза и секреции нейроцитов; олигодендроциты и их функциональное значение; строение нервных волокон.

- 2) **после изучения темы:** Общую характеристику нервной ткани, развитие, строение, локализацию в организме и функции. Классификацию нервных клеток. Типы и образование нервных волокон. Виды нейроглии и ее роль. Специфические окраски на препараты нервной системы. Возрастные изменения.

Обучающийся должен уметь:

Микроскопировать гистологические препараты спинного мозга, безмиелиновых и миелиновых нервных волокон. Различать на электронограммах характерные структурные признаки нервной ткани. Определять изученные гистологические препараты, диагностировать на этих препаратах структурные элементы данной ткани. Интерпретировать изученные электронограммы.

Обучающийся должен владеть:

1. Работой со световыми микроскопами на малом и большом увеличении, с использованием иммерсии;
2. Методикой анализа гистологических препаратов по теме занятия;
3. Подбором методик гистологического исследования для выполнения научных задач;
4. Способами окрашивания гистологических препаратов для выявления специализированных структур;
5. Методикой диагностики клеток и клеточных структур на электронограммах;
6. Гистологической терминологией по теме;
7. Решением ситуационных задач по теме;
8. Методикой систематизацией материала по теме и составлением таблиц.

Самостоятельная аудиторная работа обучающихся по теме:

1. Ответить на вопросы по теме занятия.

- 1) Назовите источники развития нейроцитов и глиоцитов.
- 2) Из каких видов клеток состоит нервная ткань и какую функцию они выполняют.
- 3) Какими морфологическими и функциональными признаками отличаются друг от друга аксон и дендриты нервных клеток.
- 4) Как классифицируются нервные клетки.
- 5) Морфология и функции нервных клеток.
- 6) Особенности строения перикариона нейрона.
- 7) Как изменяется гранулярная эндоплазматическая сеть нейрона в зависимости от его функционального состояния.
- 8) Как классифицируются клетки глии.
- 9) Назовите виды нервных волокон. Какие из них являются «быстрыми» и какие «медленными».
- 10) Из каких отделов состоит химический синапс. С помощью каких морфологических признаков его можно определить.
- 11) Какие отростки чувствительных нервных клеток заканчиваются рецепторами.
- 12) Как классифицируют рецепторы.
- 13) Какой отросток двигательной нервной клетки заканчивается нервно-мышечным окончанием.
- 14) Что общего между нервно-мышечным окончанием и синапсом.

2. Практическая подготовка

1. Записать и/или зарисовать в альбом
 - Сравнительная характеристика миелиновых и безмиелиновых волокон.
 - Схема: классификация нейроглии.
 - Схема: соматическая 3х нейронная рефлекторная дуга.
 - Классификация нервных окончаний.
 - Гистогенез нервной ткани
2. Диагностика гистологических препаратов.
 - Препарат № 72 Мультиполярные нервные клетки передних рогов спинного мозга. Окраска: импрегнация нитратом серебра.
 - Препарат № 73 Тигроидное вещество в нейронах спинного мозга. Окраска: тионином по методу Ниссля.
 - Препарат № 74 Миелиновые (мякотные нервные волокна). Окраска: импрегнация осмием.
 - Препарат № 75 Безмиелиновые нервные волокна. Окраска: гематоксилин-эозин.
3. Выполнение самостоятельных контрольных работ.

3. Решить ситуационные задачи

1) Алгоритм разбора задач

1. полный и точный ответ на все вопросы задачи;
2. представить комплексную оценку предложенной ситуации;
3. сделать выводы, привести дополнительные аргументы;
4. продемонстрировать знания теоретического материала с учетом междисциплинарных связей;
5. по возможности предложить альтернативные варианты решения проблемы.

2) Пример задачи с разбором по алгоритму

Задача: В препарате нейроцитов, окрашенных метиленовым синим, виден отросток нейроцита, содержащий глыбки темно- синего цвета. Как называются глыбки. К какому виду принадлежит отросток нейроцита.

Решение: Эти глыбки относят хромотофильной субстанции, которое еще называют тигроидным веществом, оно представляет собой скопление цистерн грулярного эндоплазматического ретикулума. Встречается в телах нейроцитов и в дендритах. Следовательно, данный отросток является дендритом.

3) Задачи для самостоятельного разбора на занятии

1. На фотографии видна нервная клетка, от которой отходит один отросток. В то же время в тексте указано, что дендрит этой клетки идет на периферию, а аксон — в центр. Объясните, может ли этот текст соответствовать фотографии?
2. На рисунке представлены три нейрона — мультиполярный, биполярный, псевдоуниполярный. Сколько аксонов (нейритов) у каждой из этих клеток?
3. В протоколе одного из опытов было указано, что в цепи из двух нейронов, связанных химическим синапсом, при возбуждении первого нейрона второй тормозится. Продумайте возможный механизм торможения.
4. На двух фотографиях, судя по общей подписи, — синапсы. Однако на первой фотографии видны синаптические пузырьки, а на второй — их нет. Соответствуют ли подписи фотографиям?

5. После перерезки нервных волокон обнаружили, что двигательные нервные окончания в скелетной мышечной ткани стали распадаться. Какие отростки и каких нейроцитов оказались перерезанными?
6. На микрофотографии во внутренней луковице пластинчатого тельца виден отросток нейрона. Какой отросток и какого нейрона, согласно функциональной классификации, приведен на фотографии?
7. На рисунке изображена трехчленная рефлекторная дуга, заканчивающаяся нейромышечным окончанием, — "моторной бляшкой". Нужно назвать функциональные типы нейроцитов и их отростки, которые образуют в дуге пресинаптические отделы.

4. Задания для групповой работы

Записать в рабочую тетрадь:

1. Таблица: морфологическая и функциональная классификации нейроцитов;
2. Таблица: клеточный состав и функции нейроглии;
3. Таблица: гистофункциональные особенности нервных волокон;
4. Таблица: основные виды синаптических контактов на теле и отростках нервных клеток;
5. Таблица: сравнительная характеристика миелиновых и безмиелиновых волокон.

Зарисовать в альбом:

1. Схема: основные части нейрона, указать стрелкой направление движения нервного импульса;
2. Схема: части химического синапса, их организация и направление передачи нервного импульса.

Самостоятельная внеаудиторная работа обучающихся по теме:

1) Ознакомиться с теоретическим материалом по теме занятия с использованием конспектов лекций и/или рекомендуемой учебной литературы.

2) Ответить на вопросы для самоконтроля

1. Нервная ткань. Эмбриональный гистогенез. Клеточные диффероны. Нейроны и глиоциты. Классификации, структурно-функциональные характеристики. Особенности физиологической и репаративной регенерации?
2. Глиоциты. Макро- и микроглиоциты, их разновидности, локализация, строение, функции. Регенерация?
3. Нейроны (нейроны). Источники эмбрионального развития. Морфологическая и функциональная классификации. Структура перикариона и отростков. Регенерация?
4. Ядро, органеллы и включения нейрона. Нейроны в составе рефлекторных дуг. Способность нейронов к регенерации. Особенности строения и функции секреторных нейроцитов?
5. Нервные волокна. Классификация. Особенности формирования, строения и функции безмиелиновых и миелиновых нервных волокон. Дегенерация и регенерация нервных волокон?
6. Безмиелиновые и миелиновые нервные волокна. Осевой цилиндр и мезаксон. Строение миелиновой оболочки: компактный миелин, насечки миелина, узловые перехваты (перехваты Ранвье). Гистофизиология проведения нервного импульса?
7. Нервные окончания. Классификация. Рецепторные (чувствительные) нервные окончания. Функциональная и морфологическая классификации. Строение и функция свободных и несвободных рецепторов?

8. Эффекторные нервные окончания (двигательные и секреторные). Нейромышечные окончания в скелетной и гладкой мускулатуре. Аксовазальные синапсы?
9. Синапсы химические, электрические, смешанные. Строение, локализация, механизмы передачи возбуждения. Синапсы в составе рефлекторных дуг?

3) Проверить свои знания с использованием тестового контроля (примерные вопросы)

1. Ультраструктурный эквивалент вещества Ниссля
 - 1) Митохондрии
 - 2) Комплекс Гольджи
 - 3) Лизосомы
 - 4) Гранулярная эндоплазматическая сеть*

2. Участки миелинового волокна, лишенные миелина
 - 1) Перехваты Ранвье*
 - 2) Насечки Шмидт-Лантермана
 - 3) Шванновские клетки
 - 4) Межузловой сегмент
 - 5) Осевой цилиндр

3. Категория биологически активных веществ, обеспечивающих передачу импульса в химических синапсах
 - 1) Простагландины
 - 2) Нейромедиаторы (нейротрансмиттеры)*
 - 3) Цитокины
 - 4) Гормоны

4. У больного полиомиелитом с поражением спинного мозга нарушена функция скелетных мышц. Деструкцией каких нейронов это можно объяснить
 - 1) Псевдоуниполярных
 - 2) Вставочных
 - 3) Моторных нейронов*
 - 4) Псевдоуниполярных и вставочных

5. Клетки, участвующие в образовании оболочек нервного волокна
 - 1) Олигодендроциты*
 - 2) Астроциты
 - 3) Фиброциты
 - 4) Эпендимоциты

6. Классификация нейронов по их месту в составе рефлекторной дуги
 - 1) Афферентные (рецепторные)*
 - 2) Ассоциативные (интернейроны)*
 - 3) Эфферентные (двигательные)*
 - 4) Вспомогательные
 - 5) Секреторные

7. Соединительнотканые оболочки в составе нервного ствола
 - 1) Эндоневрий*
 - 2) Периневрий*
 - 3) Эпиневрий*

4) Экзоневрий

8. Нейроциты ... развиваются из ...

- | | |
|------------------------------|--|
| 1) (3) Спинальных ганглиев | [1] Нервной трубки
[2] Нейральных плакод |
| 2) (3) Вегетативных ганглиев | [3] Нервного гребня
[4] Нервных валиков
[5] Хордального отростка |

9. Нервные окончания ...характерные признаки ...

- | | |
|----------------------------|---|
| 1) (2) Свободные | [1] Чувствительное, содержит поперечнополосатые мышечные волокна |
| 2) (5) Осязательное тельце | [2] Чувствительное, состоит только из ветвлений осевого цилиндра
[3] Двигательное, нервно-мышечный синапс
[4] Чувствительное, имеет слоистую соединительную капсулу
[5] Чувствительное, с тонкой соединительной капсулой |

10. Строение химического синапса

- 1 Пресинаптическая зона
- 2 Синаптическая щель
- 3 Постсинаптическая зона

Ответ: 1 2 3

Рекомендуемая литература:

Основная литература

№ п/п	Наименование	Автор (ы)	Год, место издания	Кол-во экземпляров в библиотеке	Наличие в ЭБС
1	2	3	4	5	6
25.	Гистология, цитология и эмбриология	Кузнецов С.Л., Мушкабаров Н.Н.	2012, М.: МИА	52	-
26.	Гистология, эмбриология, цитология.	Э.Г. Улумбеков, Ю.А. Чельшева	2012, М.: ГЭОТАР-Медиа	50	ЭБС Кон- сультан т студент а

Дополнительная литература

№ п/п	Наименование	Автор (ы)	Год, место издания	Кол-во экземпляров в библиотеке	Наличие в ЭБС
1	2	3	4	5	6
1	Гистология, эмбриология, цитология	Ю. И. Афанасьев, Н. А. Юрина, Е. Ф. Котовский и др.; под ред. Ю. И. Афанасьева, Н. А. Юриной.	2016. М.: ГЭОТАР - Медиа	-	ЭБС Консультант студента
2.	Атлас по гистологии, цитологии и эмбриологии.	С.Л. Кузнецов, Н.Н. Мушкамбаров, В.Л. Горячкина.	М.: МИА, 2002.	10	-
3.	Гистология. Атлас для практических занятий.	Н.В. Бойчук, Р.Р. Исламов, С.Л. Кузнецов, Ю.А. Чельшев.	М.: «ГЭОТАР-Медиа», 2010	5	ЭБС Консультант студента
4.	Атлас микроскопического и ультрамикроскопического строения клеток тканей и органов	В.Г. Елисеев, Ю.И. Афанасьев, Е.Ф. Котовский, А.Н. Яцковский.	М.: «Медицина», 2004.	15	-
5.	Руководство по гистологии: В 2-х т. Т. 1, 2	Данилов Р.К.	2011, - СПб.: СпецЛит	10	ЭБС Университетская библиотека онлайн
6.	Гистология, цитология и эмбриология. Атлас.	Быков В.Л., Юшканцева С.И.	2015, М.: "ГЭОТАР - Медиа"	-	ЭБС Консультант студента
7.	Морфогенез и гистофизиология системы мононуклеарных фагоцитов человека	Абдуллин Т.Г., Муслимов С.А., Коледаева Е.В., Мусина Л.А., Лебедева А.И.	Киров: «Дом печати - ВЯТКА», 2009.	100	ЭБС Кировского ГМУ

Раздел 2. Общая гистология.

Тема 2.11: Итоговый коллоквиум по теме «Общая гистология»

Цель: Закрепить полученные знания по разделу «Общая гистология» через диагностику микропрепаратов и электронограмм.

Задачи:

4. Рассмотреть одну из предложенных электронограмм, определить представленную структуру, рассказать о строении и функции данной структуры.
5. Продиагностировать 3 микропрепарата.
6. Ответить на ряд теоретических вопросов по ранее заявленным темам.

Обучающийся должен знать:

3) **до изучения темы (базисные знания):** материал пройденных тем из практических занятий, предшествующих контрольному занятию.

4) **после изучения темы:**

- 3) определять изученные гистологические препараты, диагностировать на этих препаратах структурные элементы данной ткани;
- 4) интерпретировать изученные электронограммы.
- 5) возрастные особенности.

Обучающийся должен уметь:

Диагностировать микропрепараты по заявленным темам, диагностировать электронограммы.

Обучающийся должен владеть:

9. Работой со световыми микроскопами на малом и большом увеличении, с использованием иммерсии;
10. Дифференциальной диагностикой гистологических препаратов;
11. Подбором методик гистологического исследования для выполнения научных задач;
12. Способами окрашивания гистологических препаратов для выявления специализированных структур;
13. Методикой диагностики клеток и клеточных структур на электронограммах;
14. Гистологической терминологией по теме;
15. Решением ситуационных задач по теме;
16. Методикой систематизацией материала по теме и составлением таблиц.

Самостоятельная аудиторная работа обучающихся по теме:

1. Ответить на вопросы по теме занятия.

- 1) Какие части различают в сперматозоиде.
- 2) Что такое акросома и какую роль она играет.
- 3) По каким признакам классифицируют яйцеклетки, и какие типы яйцеклеток существуют? Какой тип яйцеклеток у человека?
- 4) Каковы этапы и механизмы процесса оплодотворения.
- 5) Перечислите основные этапы эмбрионального развития позвоночных животных.
- 6) В чем состоит отличие дробления бластомеров зародыша от митотического деления соматических клеток.
- 7) Какой тип дробления характерен для зародыша человека по сравнению с дроблением птиц. Чем обусловлены различия в типах дробления.
- 8) Что такое бластула. Какие части в ней различают.
- 9) Каков тип бластулы у птиц и большинства млекопитающих. Чем определяются различные типы бластул.
- 10) Опишите строение бластоцисты человека. В какой части женских половых путей она образуется и в какое время после оплодотворения.
- 11) Суть и типы гастрюляции.
- 12) Что такое ткань.
- 13) Какие виды тканей различают в организме.
- 14) Какие общие закономерности в строении имеет покровный эпителий.
- 15) Из каких зародышевых листков образуется в эмбриогенезе различные виды эпителия.
- 16) Как классифицируют по строению покровный эпителий
- 17) С помощью, каких структур эпителиоциты связаны между собой.
- 18) Из каких слоев состоит многослойный ороговевающий эпителий.
- 19) Какие виды клеток различают в составе многорядного эпителия.

- 20) По каким критериям можно идентифицировать однослойный и многорядный эпителии.
- 21) В чем сущность процесса физиологической регенерации. Проиллюстрируйте это на примере эпителия.
- 22) Каковы основные фазы секреторного процесса.
- 23) Назовите способы выведения секреторных продуктов из glanduloцитов.
- 24) Какие органоиды и включения наиболее характерны для цитоплазмы glanduloцитов, вырабатывающий белковый либо гликопротеиновый секрет.
- 25) Из каких отделов состоят экзокринные железы.
- 26) Какие клеточные элементы, входящие в состав концевых отделов некоторых экзокринных желез, способствуют выведению из них секрета.
- 27) На каких особенностях строения экзокринных желез основана их морфологическая классификация.
- 28) Что такое гемограмма, и какова она у здорового человека.
- 29) Что такое лейкоцитарная формула здорового человека.
- 30) Каковы морфологическая и химическая характеристика гранулоцитов и их функциональное значение.
- 31) Что понимают под агранулоцитами, их морфологической и функциональной характеристиками.
- 32) Морфологические и химические особенности эритроцитов и кровяных пластинок.
- 33) Где в эмбриогенезе впервые начинается гемоцитопоэз? Какие клетки крови при этом образуются?
- 34) В каких органах в эмбриональный период происходит гемоцитопоэз, и какие этапы при этом выделяют?
- 35) В каких органах происходит гемоцитопоэз в постэмбриональном периоде?
- 36) Чем отличается эмбриональный гемоцитопоэз от постэмбрионального?
- 37) Какие морфологические изменения наблюдаются в клетках при постэмбриональном эритропоэзе и как называются промежуточные стадии?
- 38) Назовите стадии развития гранулоцитов и сопровождающие их изменения ядра и цитоплазмы
- 39) Где и через какие стадии проходит образование тромбоцитов у взрослых?
- 40) Где и как образуются моноциты?
- 41) Какие клетки крови образуются в красном костном мозге до и после рождения?
- 42) Какие гемопоэтические клетки красного костного мозга содержат гемоглобин?
- 43) Какие гемопоэтические клетки красного костного мозга способны к делению?
- 44) Перечислите основные компоненты межклеточного вещества волокнистой соединительной ткани.
- 45) Назовите химический состав аморфного вещества и волокон соединительной ткани.
- 46) Объясните разницу в структурной организации и рыхлой и плотной волокнистой соединительной ткани, связав структурные особенности с функцией.
- 47) Какой вид специальной соединительной ткани образует строму органов кроветворения и создает микроокружение для развивающихся клеток.
- 48) Перечислите клеточные элементы соединительной ткани и крови. Какие из них принимают участие в защитных реакциях организма.
- 49) Какое функциональное значение имеют фибробласты, какие органеллы в них хорошо развиты.
- 50) Какое функциональное значение имеют фибробласты, какие органеллы в них хорошо развиты.
- 51) Каково функциональное значение макрофага, какие органеллы обеспечивают выполнение его функций, каков источник развития макрофагов.

- 52) Укажите основные цитологические особенности тучной клетки и химический состав ее гранул.
- 53) Назовите характерные черты строения плазматической клетки, объясните причину базофилии ее цитоплазмы, функцию и источник развития.
- 54) Назовите клетки соединительной ткани, располагающиеся в стенке мелких кровеносных сосудов.
- 55) Объясните структурные и функциональные различия белой и бурой жировой ткани.
- 56) Из какого источника развиваются хрящевые ткани.
- 57) Как классифицируют хрящевые ткани.
- 58) Строение хрящевой ткани.
- 59) Каковы функции надхрящницы.
- 60) Какие клетки входят в состав хрящевой ткани и их функции?
- 61) Виды роста хрящевой ткани.
- 62) Хрящ как анатомическое образование.
- 63) Из какого источника развиваются костные ткани.
- 64) Каковы функции надкостницы.
- 65) Как классифицируют костные ткани.
- 66) Что является структурно-функциональной единицей компактного вещества трубчатой кости.
- 67) Что является структурно-функциональной единицей пластинчатой костной ткани.
- 68) Какие клетки костной ткани принимают участие в ее построении и разрушении.
- 69) Какие способы остеогенеза Вам известны, и какие стадии в них различают.
- 70) Остеогенный и гематогенный диффероны костной ткани.
- 71) Назовите источники развития поперечнополосатой соматической и гладкой мышечных тканей.
- 72) Что является структурно- функциональной единицей поперечнополосатой соматической, сердечной и гладкой мышечной тканей.
- 73) Что является структурно- функциональной единицей мышечного волокна.
- 74) Перечислите основные белки, образующие толстые и тонкие миофиламенты.
- 75) Напишите формулу саркомера.
- 76) Что такое «триада» поперечнополосатого мышечного волокна и каково ее значение в его жизнедеятельности.
- 77) Каковы основные этапы эмбрионального и репаративного гистогенеза поперечнополосатой мышечной ткани.
- 78) Перечислите функции гладкомышечных клеток.
- 79) Строение мышцы как органа и связь ее с сухожилием.
- 80) Назовите источники развития нейроцитов и глиоцитов.
- 81) Из каких видов клеток состоит нервная ткань и какую функцию они выполняют.
- 82) Какими морфологическими и функциональными признаками отличаются друг от друга аксон и дендриты нервных клеток.
- 83) Как классифицируются нервные клетки.
- 84) Морфология и функции нервных клеток.
- 85) Особенности строения перикариона нейрона.
- 86) Как изменяется гранулярная эндоплазматическая сеть нейрона в зависимости от его функционального состояния.
- 87) Как классифицируются клетки глии.
- 88) Назовите виды нервных волокон. Какие из них являются «быстрыми» и какие «медленными».
- 89) Из каких отделов состоит химический синапс. С помощью каких морфологических признаков его можно определить.

- 90) Какие отростки чувствительных нервных клеток закачиваются рецепторами.
- 91) Как классифицируют рецепторы.
- 92) Какой отросток двигательной нервной клетки заканчивается нервно-мышечным окончанием.
- 93) Что общего между нервно-мышечным окончанием и синапсом.

2. Практическая подготовка.

1. Диагностика 3-х гистологических препаратов.
2. Диагностика 1 электроннограммы.
3. Написание тестовых заданий по теме.

Список микропрепаратов для подготовки к диагностике препаратов

1. Однослойный плоский эпителий. Мезотелий;
2. Однослойный кубический эпителий канальцев почки;
3. Многослойный плоский орговевающий эпителий. Срез кожи пальца человека;
4. Многослойный плоский неороговевающий эпителий;
5. Однослойный многорядный призматический эпителий;
6. Переходный эпителий слизистой мочевого пузыря;
7. Оформленная плотная волокнистая соединительная ткань (сухожилие);
8. Неоформленная плотная волокнистая соединительная ткань;
9. Бурая жировая ткань;
10. Белая жировая ткань;
11. Ретикулярная ткань лимфатического узла;
12. Гиалиновая хрящевая ткань;
13. Волокнистая хрящевая ткань;
14. Грубоволокнистая костная ткань;
15. Пластичная костная ткань (срез трубчатой кости);
16. Развитие кости на месте гиалинового хряща;
17. Развитие кости из мезенхимы (прямой остеогистоорганогенез);
18. Рыхлая волокнистая неоформленная соединительная ткань;
19. Эластическая хрящевая ткань ушной раковины;
20. Гладкая мышечная ткань мочевого пузыря;
21. Поперечно - полосатая скелетная мышечная ткань языка кролика;
22. Поперечно - полосатая сердечная мышечная ткань;
23. Безмиелиновые нервные волокна;
24. Миелиновые нервные волокна;
25. Миелиновые нервные волокна в поперечном срезе;
26. Тигроид в нервных клетках.

Список электронограм для подготовки к диагностике

1. Эритроциты с щеточной каемкой;
2. Бокаловидная железистая клетка эпителия тонкой кишки;
3. Эпидермальный макрофаг клетка Лангерганса;
4. Поверхность однослойного мерцательного эпителия.
5. Панетовская клетка однослойного призматического эпителия кишечника;
6. Кровеносный капилляр;
7. Эпителиальная клетка дистального отдела нефрона;
8. Бурый адипоцит;
9. Плазмоцит;
10. Фибробластоцит;
11. Фибробластоцит;
12. Тучная клетка;
13. Межклеточное вещество плотной неоформленной соединительной ткани;
14. Структурно-функциональная единица пластинчатой костной ткани – остеон;

15. Изогенная группа хондроцитов гиалиновой хрящевой ткани носовой перегородки;
16. Остеоцит в костной лакуне.
17. Электронограмма миофибриллы.
18. Ультрасруктурные компоненты мембранного аппарата миосимпласта.
19. Электронограмма саркомера;
20. Ультрасруктура гладкого миоцита;
21. Мышечное волокно и питающий его сосуд – мион;
22. Вставочный диск в миокарде;
23. Поперечный срез смешанного нерва

Самостоятельная внеаудиторная работа обучающихся по теме:

1) Ознакомиться с теоретическим материалом по теме занятия с использованием конспектов лекций и/или рекомендуемой учебной литературы.

2) Ответить на вопросы для самоконтроля

1. Ткань как один из уровней организации живого. Структурные элементы тканей. Классификация тканей. Основы регенерации тканей.
2. Общая морфофункциональная характеристика эпителиальных тканей.
3. Классификация эпителиальных тканей.
4. Физиологическая и репаративная регенерация эпителиальных тканей, локализация камбиальных клеток у различных видов эпителия.
5. Однослойные эпителии. Источники эмбрионального происхождения, структурная организация, места локализации, функции.
6. Многослойные эпителии. Происхождение, принципы структурной организации, места локализации, функции.
7. Железистый эпителий. Классификация экзокринных желез. Особенности строения секреторных эпителиоцитов, секреторный цикл, типы секреции.
8. Волокнистая соединительная ткань. Морфофункциональная характеристика. Классификация и источники развития. Клеточные элементы и межклеточное вещество. Возрастные изменения.
9. Рыхлая волокнистая соединительная ткань. Морфофункциональная характеристика. Межклеточное вещество, строение, его значение. Морфология и функция фибробластов.
10. Плотная волокнистая соединительная ткань, ее разновидности, строение и функция. Сухожилие как орган. Особенности регенерации. Сухожилие как орган.
11. Специализированные соединительные ткани. Ретикулярная и пигментная ткани, строение, местоположение, функции. Жировая ткань, ее разновидности, строение, функции
12. Общая характеристика скелетных соединительных тканей. Классификация.
13. Хрящевые ткани. Развитие, тканеспецифические особенности, функции. Характеристика гистологических элементов: клеток, волокон, аморфного вещества. Виды хрящевой ткани, ее локализация в организме. Строение и функции надхрящницы. Виды роста и регенерации хряща.
14. Гиалиновая хрящевая ткань. Морфофункциональная характеристика, локализация в организме. Источники развития. Клеточные элементы и межклеточное вещество. Возрастные изменения.
15. Эластическая хрящевая ткань. Морфофункциональная характеристика, локализация в организме. Источники развития. Клеточные элементы и межклеточное вещество. Возрастные изменения.
16. Волокнистая хрящевая ткань. Морфофункциональная характеристика, локализация

- в организме. Источники развития. Клеточные элементы и межклеточное вещество. Возрастные изменения.
17. Костные ткани. Общая характеристика. Классификация.
 18. Эмбриональный гистогенез костной ткани. Прямой и непрямой остеогистогенез, основные этапы и механизмы.
 19. Клеточные диффероны. Межклеточное вещество костной ткани, физико-химические свойства, особенности пространственной организации в различных типах костной ткани. Регенерация.
 20. Пластинчатая костная ткань. Источник эмбрионального развития. Локализация. Клетки и межклеточное вещество. Пространственная организация. Формы компановок костных пластинок. Остеоны и костные ячейки. Постэмбриональный гистогенез и регенерация.
 21. Кость как орган. Трубоччатые и плоские кости. Тканевой состав. Компактное и губчатое вещество. Периост и эндост, остеон, его состав. Особенности внутриорганный кровоснабжения. Физиологическая и репаративная регенерация. Возрастные изменения.
 22. Мышечные ткани. Общая морфофункциональная характеристика и классификации. Диффероны мышечных тканей. Источники эмбрионального гистогенеза. Локализация. Особенности строения и функции. Регенерация.
 23. Гладкая мышечная ткань. Миоцит, особенности строения. Сокращение гладкой мускулатуры. Физиологическая и репаративная регенерация.
 24. Поперечно-полосатая мышечная ткань. Миосимпласт. Строение миофибриллы, саркомер. Морфофункциональные основы теории мышечного сокращения. Миосателлиты, участие в регенерации. Особенности сокращения скелетной мускулатуры
 25. Сердечная поперечно-полосатая мышечная ткань. Кардиомиоциты, разновидности и источник эмбрионального гистогенеза. Межклеточные контакты кардиомиоцитов (вставочные диски), их структура и значение. Регенерация.
 26. Сократительные кардиомиоциты, их структурно-функциональные особенности.
 27. Скелетная мышца как орган. Аfferentная и эfferentная иннервация, двигательные и чувствительные нервные окончания. Связь мышцы с сухожилием. Регенерация.
 28. Нервная ткань. Эмбриональный гистогенез. Клеточные диффероны. Нейроны и глиоциты. Классификации, структурно-функциональные характеристики. Особенности физиологической и репаративной регенерации.
 29. Глиоциты. Макро- и микроглиоциты, их разновидности, локализация, строение, функции. Регенерация.
 30. Нейроциты (нейроны). Источники эмбрионального развития. Морфологическая и функциональная классификации. Структура перикариона и отростков. Регенерация.
 31. Ядро, органеллы и включения нейрона. Нейроны в составе рефлекторных дуг. Способность нейронов к регенерации. Особенности строения и функции секреторных нейроцитов.
 32. Нервные волокна. Классификация. Особенности формирования, строения и функции безмиелиновых и миелиновых нервных волокон. Дегенерация и регенерация нервных волокон.
 33. Безмиелиновые и миелиновые нервные волокна. Осевой цилиндр и мезаксон. Строение миелиновой оболочки: компактный миелин, насечки миелина, узловыe перехваты (перехваты Ранвье). Гистофизиология проведения нервного импульса.
 34. Нервные окончания. Классификация. Рецепторные (чувствительные) нервные окончания. Функциональная и морфологическая классификации. Строение и функция свободных и несвободных рецепторов.
 35. Эfferentные нервные окончания (двигательные и секреторные). Нейромышечные

- окончания в скелетной и гладкой мускулатуре. Аксовазальные синапсы.
 36. Синапсы химические, электрические, смешанные. Строение, локализация, механизмы передачи возбуждения. Синапсы в составе рефлекторных дуг.

Рекомендуемая литература:

Основная литература

№ п/п	Наименование	Автор (ы)	Год, место издания	Кол-во экземпляров в библиотеке	Наличие в ЭБС
1	2	3	4	5	6
27.	Гистология, цитология и эмбриология	Кузнецов С.Л., Мушкабаров Н.Н.	2012, М.: МИА	52	-
28.	Гистология, эмбриология, цитология.	Э.Г. Улумбеков, Ю.А. Чельшева	2012, М.: ГЭОТАР-Медиа	50	ЭБС Консультант студента

Дополнительная литература

№ п/п	Наименование	Автор (ы)	Год, место издания	Кол-во экземпляров в библиотеке	Наличие в ЭБС
1	2	3	4	5	6
1	Гистология, эмбриология, цитология	Ю. И. Афанасьев, Н. А. Юрина, Е. Ф. Котовский и др.; под ред. Ю. И. Афанасьева, Н. А. Юриной.	2016. М.: ГЭОТАР - Медиа	-	ЭБС Консультанта студента
2.	Атлас по гистологии, цитологии и эмбриологии.	С.Л. Кузнецов, Н.Н. Мушкабаров, В.Л. Горячкина.	М.: МИА, 2002.	10	-
3.	Гистология. Атлас для практических занятий.	Н.В. Бойчук, Р.Р. Исламов, С.Л. Кузнецов, Ю.А. Чельшев.	М.: «ГЭОТАР-Медиа», 2010	5	ЭБС Консультант студента
4.	Атлас микроскопического и ультрамикроскопического строения клеток тканей и органов	В.Г. Елисеев, Ю.И. Афанасьев, Е.Ф. Котовский, А.Н. Яцковский.	М.: «Медицина», 2004.	15	-
5.	Руководство по гистологии: В 2-х т. Т.	Данилов Р.К.	2011, - СПб.: СпецЛит	10	ЭБС Универс

№ п/п	Наименование	Автор (ы)	Год, место издания	Кол-во экземпляров в библиотеке	Наличие в ЭБС
1	2	3	4	5	6
	1, 2				итетская библиотека онлайн
6.	Гистология, цитология и эмбриология. Атлас.	Быков В.Л., Юшканцева С.И.	2015, М.: "ГЭОТАР - Медиа"	-	ЭБС Консултант студента
7.	Морфогенез и гистофизиология системы мононуклеарных фагоцитов человека	Абдуллин Т.Г., Муслимов С.А., Коледаева Е.В., Мусина Л.А., Лебедева А.И.	Киров: «Дом печати - ВЯТКА», 2009.	100	ЭБС Кировского ГМУ

Раздел 3. Частная гистология

Тема 3.1: Нервная система 1.

Цель: Способствовать формированию умений по диагностике препаратов спинного мозга, спинномозговых узлов и периферического нерва.

Задачи:

1. Давать общую морфофункциональную характеристику нервной системы, классификацию нервной системы (морфологическую, функциональную).
2. Характеризовать источники развития нервной системы.
3. Изображать трехчленную рефлекторную дугу.
4. Давать морфофункциональную характеристику спинномозговым ганглиям и спинному мозгу.

Обучающийся должен знать:

1. до изучения темы (базисные знания): Современные представления о микростроении и функциях нервов, спинномозговых узлов и спинного мозга.
2. после изучения темы: Развитие, микроскопическое строение и функции названных выше структурных компонентов нервной системы. Возрастные особенности.

Обучающийся должен уметь:

1. Распознавать на гистологических препаратах поперечный срез спинного мозга.
2. Распознавать на гистологических препаратах поперечный срез спинномозгового ганглия.
3. Распознавать на гистологических препаратах поперечный срез смешанного нерва.
4. Графически изображать соматические рефлекторные дуги.

Обучающийся должен владеть:

1. Микроскопированием и диагностикой следующих препаратов: спинальный ганглий, нейрофибриллы - срез спинного мозга, нервные волокна в поперечном разрезе.

2. Описанием схем рефлекторных дуг соматической и вегетативной нервной системы.
3. Гистологической терминологией по теме.
4. Решением ситуационных задач.
5. Методикой систематизацией материала по теме и составлением таблиц.

Самостоятельная аудиторная работа обучающихся по теме:

1. Ответить на вопросы по теме занятия:

1. По каким характеристикам отличаются нервные волокна, составляющие смешанный нерв?
2. Каково назначение спинномозговых нервных узлов?
3. Где и чем оканчиваются центральный и периферический отростки псевдополярных нейронов узлов?
4. Охарактеризуйте нейроны и глию спинномозговых узлов.
5. Раскройте понятие пластины Рекседа. Что нового они внесли в познание строения спинного мозга.
6. Какие волокна образуют аксоны нейронов симпатических ядер боковых рогов, как они выходят из спинного мозга и где оканчиваются.
7. Какие функции выполняет мозжечок?
8. Назовите слои и основные типы нейроцитов в коре мозжечка.
9. Что такое цито- и миелоархитектоника коры больших полушарий головного мозга?
10. В чем различия агранулярного и гранулярного типов организации коры больших полушарий?

2. Практическая подготовка.

Провести диагностику гистологических препаратов.

Алгоритм работы с микроскопом под контролем преподавателя:

- включение микроскопа;
- работа револьвера;
- помещение препарата на предметный столик микроскопа;
- работа с малым увеличением, перевод на большое увеличение, исследование отдельных структур;
- выключение микроскопа.

Список микропрепаратов для диагностики на практическом занятии с последующей зарисовкой препаратов в альбом:

1. Поперечный срез спинного мозга;
2. Спинномозговые ганглии;
3. Поперечный срез смешанного нерва.
4. Мякотные нервные волокна.
5. Безмякотные нервные волокна.

Освоить диагностику электронограмм.

Список электроннограмм для диагностики на практическом занятии:

1. Срез миелиновых нервных волокон;
1. Электронограмма клеток Беца;
2. Электронограмма клеток Пуркинье.

3. Решить ситуационные задачи

1) Алгоритм разбора задач

1. полный и точный ответ на все вопросы задачи;
2. представить комплексную оценку предложенной ситуации;
3. сделать выводы, привести дополнительные аргументы;
4. продемонстрировать знания теоретического материала с учетом междисциплинарных связей;
5. по возможности предложить альтернативные варианты решения проблемы.

2) Пример задачи с разбором по алгоритму

Задача: При микроскопическом исследовании спинного мозга обнаружена дегенерация (перерождение) нервных волокон дорсальных канатиков. В результате повреждения каких нервных клеток это возможно? Какие отростки этих нервных клеток образуют осевые цилиндры нервных волокон дорсальных канатиков?

Решение: дорсальные канатики относятся к задним рогам спинного мозга, у которых заходят аксоны чувствительных нейронов соматических рефлекторных дуг. Повреждения этих клеток и ведет к дегенерации, аксоны этих клеток образуют осевые цилиндры нервных волокон дорсальных канатиков.

3) Задачи для самостоятельного разбора на занятии

1. Лекарственное вещество, введенное в межоболочечное пространство спинного мозга, оказывает лечебный эффект при воспалительных процессах головного мозга. Объясните этот феномен с морфологических позиций.
2. В эксперименте перерезаны передние корешки спинного мозга, какие нервные окончания (чувствительные или двигательные) перестанут функционировать в результате этой перерезки.
3. Перед исследователем поставлена задача изучить чувствительные нейроны периферической нервной системе. В составе каких органов периферической нервной системы они находятся? По каким морфологическим признакам можно их отличить от двигательных нейроцитов?
4. В нейронах коры больших полушарий человека с возрастом накапливается бурый пигмент липофусцин («пигмент старения»). Раньше других его отложение отмечается в пирамидных нейронах пятого слоя двигательных зон коры. Абсолютное количество самих нервных клеток постепенно уменьшается, однако в случаях физиологической старости оно сохраняется достаточным для обеспечения полноценной жизнедеятельности организма. Как называется послойное расположение тел нейронов в коре головного мозга? Какой тип нейронов по морфологической и функциональной классификациям входит в состав коры больших полушарий? К какой разновидности цитоплазматических структур относится липофусцин? Какие клетки нервной ткани осуществляют уничтожение отживших нейронов, а какие замещают их местоположение в коре? Какие функции организма у пожилых и старых людей могут быть нарушенными в первую очередь в связи с анализируемыми изменениями в структуре коры больших полушарий?

4. Задания для групповой работы

Записать в рабочую тетрадь:

1. Таблица: понятие о «нервном центре», его виды;
2. Таблица: цитоархитектоника коры больших полушарий головного мозга.

Зарисовать в альбом:

1. Схему строения простой рефлекторной дуги;
2. Схему строения сложной рефлекторной дуги;
3. Схема: строения коры мозжечка;
4. Схема: гематоэнцефалический барьер.

Самостоятельная внеаудиторная работа обучающихся по теме:

1) Ознакомиться с теоретическим материалом по теме занятия с использованием конспектов лекций и/или рекомендуемой учебной литературы.

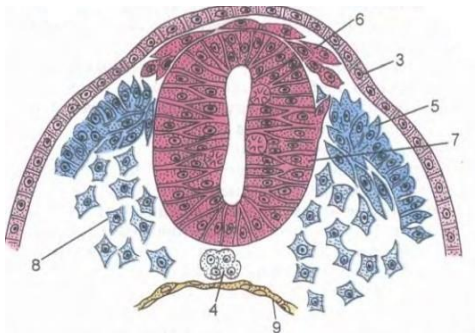
2) Ответить на вопросы для самоконтроля

1. Основные функции нервной системы и источники эмбрионального развития её органов?
2. Классификации нервной системы с анатомических и функциональных позиций?
3. Рефлекторные дуги – определение, звенья, виды?
4. Нервные стволы; функция, строение паренхимы и стромы?
5. Спинномозговые ганглии, функции, строение паренхимы и стромы?
6. Вегетативные ганглии: локализация, строение стромы симпатических и парасимпатических ганглиев. Паренхима симпатических и парасимпатических ганглиев: типы нейронов, их значение в рефлекторных дугах?
7. Спинной мозг: общий план строения?
8. Гистологический состав серого вещества спинного мозга?
9. Нейроны спинного мозга: корешковые, внутренние, пучковые?
10. Задние рога спинного мозга: гистологический состав, ядра?
11. Боковые рога спинного мозга: нейронный состав?
12. Передние рога спинного мозга: нейронный состав?
13. Глиоциты спинного мозга?
14. Белое вещество спинного мозга: гистологическое строение?
15. Проводящие пути спинного мозга: определение, виды (короткие, длинные восходящие и нисходящие)?
16. Оболочки и межоболочечные пространства спинного мозга?

3) Проверить свои знания с использованием тестового контроля (примерные вопросы)

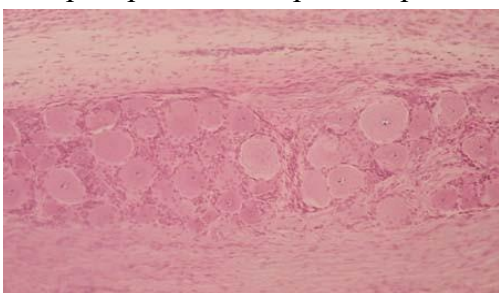
1. Где располагаются чувствительные нейроны
 - 1) Кора больших полушарий
 - 2) Спинномозговые узлы*
 - 3) Задние рога спинного мозга
 - 4) Передние рога спинного мозга
2. Какими клетками выстилается спинномозговой канал
 - 1) Астроциты;
 - 2) Эпендимоглиоциты*
 - 3) Олигодендроглиоциты
 - 4) Мантийные клетки
3. Какие нейроны входят в состав спинномозговых узлов
 - 1) Псевдоуниполярные чувствительные*
 - 2) Биполярные ассоциативные
 - 3) Мультиполярные эфферентные
 - 4) Мультиполярные ассоциативные

4. Назовите СТРУКТУРУ, отмеченную на картинке цифрой 7



- 1) Нервные валики;
- 2) Кожная эктодерма
- 3) Мезодерма
- 4) Нервная трубка*

5. Препарат какого органа представлен на снимке



- 1) Спинномозговой ганглий*
- 2) Артериовентрикулярный узел
- 3) Наружное тангенциальное сплетение
- 4) Интраганглионарное сплетения

6. Биологический барьер... Это морфофункциональный комплекс, РАСПОЛОЖЕННЫЙ между...

- А) (1) Гематонейральный
- Б) (3) Ликворонейральный
- В) (2) Гематоликворный

- [1] Кровью в капилляре и структурными элементами нейронов
- [2] Кровью в капилляре и ликвором в ликворосодержащих полостях
- [3] Ликвором в ликворосодержащих полостях и структурными элементами нейронов

Рекомендуемая литература:

Основная литература

№ п/п	Наименование	Автор (ы)	Год, место издания	Кол-во экземпляров в библиотеке	Наличие в ЭБС
1	2	3	4	5	6
29.	Гистология, цитология и эмбриология	Кузнецов С.Л., Мушкабаров Н.Н.	2012, М.: МИА	52	-
30.	Гистология, эмбриология, цитология.	Э.Г. Улумбеков, Ю.А. Чельшева	2012, М.: ГЭОТАР-Медиа	50	ЭБС Консультант студента

Дополнительная литература

№ п/п	Наименование	Автор (ы)	Год, место издания	Кол-во экземпляров в библиотеке	Наличие в ЭБС
1	2	3	4	5	6
1	Гистология, эмбриология, цитология	Ю. И. Афанасьев, Н. А. Юрина, Е. Ф. Котовский и др.; под ред. Ю. И. Афанасьева, Н. А. Юриной.	2016. М.: ГЭОТАР - Медиа	-	ЭБС Консультант студента
2.	Атлас по гистологии, цитологии и эмбриологии.	С.Л. Кузнецов, Н.Н. Мушкамбаров, В.Л. Горячкина.	М.: МИА, 2002.	10	-
3.	Гистология. Атлас для практических занятий.	Н.В. Бойчук, Р.Р. Исламов, С.Л. Кузнецов, Ю.А. Чельшев.	М.: «ГЭОТАР-Медиа», 2010	5	ЭБС Консультант студента
4.	Атлас микроскопического и ультрамикроскопического строения клеток тканей и органов	В.Г. Елисеев, Ю.И. Афанасьев, Е.Ф. Котовский, А.Н. Яцковский.	М.: «Медицина», 2004.	15	-
5.	Руководство по гистологии: В 2-х т. Т. 1, 2	Данилов Р.К.	2011, - СПб.: СпецЛит	10	ЭБС Университетская библиотека онлайн
6.	Гистология, цитология и эмбриология. Атлас.	Быков В.Л., Юшканцева С.И.	2015, М.: "ГЭОТАР - Медиа"	-	ЭБС Консультант студента
7.	Морфогенез и гистофизиология системы мононуклеарных фагоцитов человека	Абдуллин Т.Г., Муслимов С.А., Коледаева Е.В., Мусина Л.А., Лебедева А.И.	Киров: «Дом печати - ВЯТКА», 2009.	100	ЭБС Кировского ГМУ

Раздел 3. Частная гистология.

Тема 3.2: Нервная система 2.

Цель: Способствовать формированию умений по диагностике препаратов коры больших полушарий и мозжечка.

Задачи:

5. Давать морфологическую характеристику мозжечка.
6. Различать в мозжечке кору, белое вещество, слои коры мозжечка и характерные для них нейроны.

7. Формулировать представление о рефлекторной деятельности коры мозжечка с участием тормозных и возбуждающих нейроцитов.
8. Давать морфологическую характеристику структуры коры больших полушарий.
9. Различать в коре больших полушарий, серое и белое вещество, слои коры больших полушарий и характерные для них нейроциты.
10. Объяснять строение и роль биологических барьеров в составе органов нервной системы.

Обучающийся должен знать:

3. **до изучения темы** (базисные знания): Современные представления о развитии, строении основных функциях органов ЦНС.
4. **после изучения темы:** Развитие, микроскопическое строение и функции названных выше структурных компонентов нервной системы. Возрастные особенности.

Обучающийся должен уметь:

5. Распознавать на гистологических препаратах мозжечка кору, белое вещество, слои коры мозжечка и характерные для них нейроциты.
6. Давать характеристику гистологической структуры коры больших полушарий.
7. Объяснять строение и роль биологических барьеров в составе органов нервной системы.

Обучающийся должен владеть:

6. Микроскопированием и диагностикой следующих препаратов: мозжечок собаки, кора больших полушарий.
7. Диагностикой электронных микрофотографий клеток Беца и Пуркинье.
8. Методикой гистологической окраски по Кахалю для диагностики тканевых и клеточных структур коры больших полушарий и мозжечка.
9. Гистологической терминологией по теме.
10. Решением ситуационных задач.
11. Методикой систематизацией материала по теме и составлением таблиц.

Самостоятельная аудиторная работа обучающихся по теме:

1. Ответить на вопросы по теме занятия:

1. По каким характеристикам отличаются нервные волокна, составляющие смешанный нерв?
2. Каково назначение спинномозговых нервных узлов?
3. Где и чем оканчиваются центральные и периферические отростки псевдополярных нейронов узлов?
4. Охарактеризуйте нейроны и глию спинномозговых узлов.
5. Раскройте понятие пластины Рекседа. Что нового они внесли в познание строения спинного мозга.
6. Какие волокна образуют аксоны нейронов симпатических ядер боковых рогов, как они выходят из спинного мозга и где оканчиваются.
7. Какие функции выполняет мозжечок?
8. Назовите слои и основные типы нейроцитов в коре мозжечка.
9. Что такое цито - и миелоархитектоника коры больших полушарий головного мозга?
10. В чем различия агранулярного и гранулярного типов организации коры больших полушарий?

2. Практическая подготовка.

Провести диагностику гистологических препаратов.

Алгоритм работы с микроскопом под контролем преподавателя:

- включение микроскопа;
- работа револьвера;
- помещение препарата на предметный столик микроскопа;
- работа с малым увеличением, перевод на большое увеличение, исследование отдельных структур;
- выключение микроскопа.

Список микропрепаратов для диагностики на практическом занятии с последующей зарисовкой препаратов в альбом:

1. Поперечный срез смешанного нерва.
2. Срез коры мозжечка;
6. Срез коры больших полушарий.

Освоить диагностику электронограмм.

Список электронограмм для диагностики на практическом занятии:

3. Срез миелиновых нервных волокон;
2. Электронограмма клеток Беца;
4. Электронограмма клеток Пуркинье.

3. Решить ситуационные задачи

1) Алгоритм разбора задач

1. полный и точный ответ на все вопросы задачи;
2. представить комплексную оценку предложенной ситуации;
3. сделать выводы, привести дополнительные аргументы;
4. продемонстрировать знания теоретического материала с учетом междисциплинарных связей;
5. по возможности предложить альтернативные варианты решения проблемы.

2) Пример задачи с разбором по алгоритму

Задача: При микроскопическом исследовании спинного мозга обнаружена дегенерация (перерождение) нервных волокон дорсальных канатиков. В результате повреждения каких нервных клеток это возможно? Какие отростки этих нервных клеток образуют осевые цилиндры нервных волокон дорсальных канатиков?

Решение: дорсальные канатики относятся к задним рогам спинного мозга, у которых заходят аксоны чувствительных нейронов соматических рефлекторных дуг. Повреждения этих клеток и ведет к дегенерации, аксоны этих клеток образуют осевые цилиндры нервных волокон дорсальных канатиков.

3) Задачи для самостоятельного разбора на занятии

1. Лекарственное вещество, введенное в межоболочечное пространство спинного мозга, оказывает лечебный эффект при воспалительных процессах головного мозга. Объясните этот феномен с морфологических позиций.
2. В эксперименте перерезаны передние корешки спинного мозга, какие нервные окончания (чувствительные или двигательные) перестанут функционировать в результате этой перерезки.
3. Перед исследователем поставлена задача изучить чувствительные нейроны периферической нервной системы. В составе каких органов периферической

нервной системы они находятся? По каким морфологическим признакам можно их отличить от двигательных нейроцитов?

4. В нейронах коры больших полушарий человека с возрастом накапливается бурый пигмент липофусцин («пигмент старения»). Раньше других его отложение отмечается в пирамидных нейронах пятых слоев двигательных зон коры. Абсолютное количество самих нервных клеток постепенно уменьшается, однако в случаях физиологической старости оно сохраняется достаточным для обеспечения полноценной жизнедеятельности организма. Как называется послойное расположение тел нейронов в коре головного мозга? Какой тип нейронов по морфологической и функциональной классификациям входит в состав коры больших полушарий? К какой разновидности цитоплазматических структур относится липофусцин? Какие клетки нервной ткани осуществляют уничтожение отживших нейронов, а какие замещают их местоположение в коре? Какие функции организма у пожилых и старых людей могут быть нарушенными в первую очередь в связи с анализируемыми изменениями в структуре коры больших полушарий?

4. Задания для групповой работы

Записать в рабочую тетрадь:

3. Таблица: понятие о «нервном центре», его виды;
4. Таблица: цитоархитектоника коры больших полушарий головного мозга.

Зарисовать в альбом:

5. Схему строения простой рефлекторной дуги;
6. Схему строения сложной рефлекторной дуги;
7. Схема: строения коры мозжечка;
8. Схема: гематоэнцефалический барьер.

Самостоятельная внеаудиторная работа обучающихся по теме:

1) Ознакомиться с теоретическим материалом по теме занятия с использованием конспектов лекций и/или рекомендуемой учебной литературы.

2) Ответить на вопросы для самоконтроля

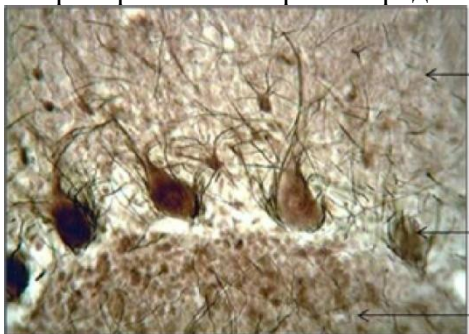1. Анатомические части головного мозга?
2. Развитие головного мозга?
3. Функции головного мозга?
4. Общий план гистологического строения головного мозга: паренхима, строма?
5. Модуль коры головного мозга: определение, звенья модуля?
6. Определение цито- и миелоархитектоники коры головного мозга?
7. Мозжечок: функции, общий план гистологического строения?
8. Цитоархитектоника коры мозжечка?
9. Молекулярный слой коры мозжечка: нейронный состав?
10. Ганглионарный слой коры мозжечка: нейронный состав?
11. Зернистый слой коры мозжечка, нейронный состав?
12. Афферентные волокна коры мозжечка?
13. Гистологическое строение коры полушарий большого мозга?
14. Пирамидные нейроны, строение, функции?
15. Непирамидные нейроны, функции, разновидности?
16. Цитоархитектоника коры полушарий большого мозга?

3) Проверить свои знания с использованием тестового контроля (примерные вопросы)

1. Какие клетки не являются составной частью цитоархитектоники молекулярного слоя мозжечка

- 1) Корзинчатые нейроны
- 2) Малые звездчатые нейроны
- 3) Глиоциты
- 4) Корзинчатые нейроны
- 5) Грушевидные клетки Пуркинье*

2. Препарат какого органа представлен на фотографии



- 1) Головной мозг
- 2) Спинай мозг
- 3) Гипоталамус
- 4) Мозжечок*

3. Какие структуры формируют миелоархитектонику мозжечка

- 1) Наружное тангенциальное сплетение*
- 2) Супраганглионарное сплетение*
- 3) Интраганглионарное сплетения*
- 4) Радиальные сплетения*

4. Слой коры больших полушарий... Виды нейронов входящих в состав данного слоя

- | | |
|----------------------------------|--|
| А) (1) Молекулярный слой | [1] Веретеновидные нейроны |
| Б) (2) Наружный зернистый слой | [2] Звездчатые нейроны |
| В) (3) Пирамидный слой | [3] Малые и средние пирамидные нейроны |
| Г) (4) Внутренний зернистый слой | [4] Звездчатые нейроны |
| Д) (5) Ганглиозный слой | [5] Клетки Беца |
| Е) (6) Полиморфный слой | [6] Все виды вышеперечисленных клеток |

5. Модуль коры мозжечка... Функции...

- | | |
|-----------------------------|---|
| 1) (2) Приносящее звено | [1] Распространяет импульс по площади молекулярного слоя |
| 2) (3) Воспринимающее звено | [2] Приносит импульс от спинного мозга |
| 3) (1) Интегрирующее звено | [3] Воспринимает импульс и направляет его в молекулярный слой |
| 4) (4) Отводящее звено | [4] Отведение импульса от коры |
| 5) (5) Тормозящее звено | [5] Блокирует распространение импульса |

Рекомендуемая литература:

Основная литература

№ п/п	Наименование	Автор (ы)	Год, место издания	Кол-во экземпляров в библиотеке	Наличие в ЭБС
1	2	3	4	5	6

31.	Гистология, цитология и эмбриология	Кузнецов С.Л., Мушкабаров Н.Н.	2012, М.: МИА	52	-
32.	Гистология, эмбриология, цитология.	Э.Г. Улумбеков, Ю.А. Чельшева	2012, М.: ГЭОТАР- Медиа	50	ЭБС Кон- сультан т студент а

Дополнительная литература

№ п/п	Наименование	Автор (ы)	Год, место издания	Кол-во экземпляров в библиотеке	Наличие в ЭБС
1	2	3	4	5	6
1	Гистология, эмбриология, цитология	Ю. И. Афанасьев, Н. А. Юрина, Е. Ф. Котовский и др.; под ред. Ю. И. Афанасьева, Н. А. Юриной.	2016. М.: ГЭОТАР - Медиа	-	ЭБС Консультант студента
2.	Атлас по гистологии, цитологии и эмбриологии.	С.Л. Кузнецов, Н.Н. Мушкабаров, В.Л. Горячкина.	М.: МИА, 2002.	10	-
3.	Гистология. Атлас для практических занятий.	Н.В. Бойчук, Р.Р. Исламов, С.Л. Кузнецов, Ю.А. Чельшев.	М.: «ГЭОТАР-Медиа», 2010	5	ЭБС Кон- сультант студента
4.	Атлас микроскопического и ультрамикроскопического строения клеток тканей и органов	В.Г. Елисеев, Ю.И. Афанасьев, Е.Ф. Котовский, Яцковский.	М.: «Медицина», 2004.	15	-
5.	Руководство по гистологии: В 2-х т. Т. 1, 2	Данилов Р.К.	2011, - СПб.: СпецЛит	10	ЭБС Университетская библиотека онлайн
6.	Гистология, цитология и эмбриология. Атлас.	Быков В.Л., Юшканцева С.И.	2015, М.: "ГЭОТАР - Медиа"	-	ЭБС Консультант студента
7.	Морфогенез и гистофизиология системы мононуклеарных фагоцитов человека	Абдуллин Т.Г., Муслимов С.А., Коледаева Е.В., Мусина Л.А., Лебедева А.И.	Киров: «Дом печати - ВЯТКА», 2009.	100	ЭБС Ки- ровског о ГМУ

Раздел 3. Частная гистология.
Тема 3.3: Органы чувств 1.

Цель: Способствовать формированию умений по диагностике препаратов составных частей глазного яблока.

Задачи:

1. Определять под микроскопом периферические отделы анализаторов, их рецепторные и вспомогательные отделы.
2. Идентифицировать рецепторные клетки органов чувств на ультрамикроскопическом уровне.
3. Объяснять гистогенетические и структурные особенности первично- и вторично-чувствующих рецепторов. Объяснять структурные и цитохимические основы рецепции.

Обучающийся должен знать:

1. **До изучения темы (базисные знания):** Общий план строения органа зрения.
2. **После изучения темы:** Источники развития структур органа зрения. Общий план строения глазного яблока. Диоптрический, рецепторный и аккомодационный аппараты глаза. Микроструктура вспомогательного аппарата глаза. Нейронный состав сетчатки глаза. Возрастные особенности.

Обучающийся должен уметь:

1. Микроскопировать гистологические препараты среза роговицы, желтого пятна сетчатки, слепого пятна, задней стенки глаза, радужной оболочки;
2. Диагностировать электронограммы палочконесущей и колбочконесущей фоторецепторных клеток.

Обучающийся должен владеть:

1. Микроскопированием и диагностикой следующих препаратов: задняя стенка глаза, роговица, слепое и желтое пятна, радужка;
2. Гистологической терминологией по теме;
3. Решением ситуационных задач;
4. Методикой систематизацией материала по теме и составлением таблиц.
5. Составлением цепи нейронов зрительного анализатора;

Самостоятельная аудиторная работа обучающихся по теме:

1. **Беседа по теме занятия.**
 1. Назовите морфофункциональные признаки, характеризующие органы чувств с первично-чувствующими рецепторными клетками?
 2. Какие оболочки входят в состав глазного яблока и каковы их производные?
 3. Какими структурно-функциональными особенностями характеризуется рецепторный аппарат глазного яблока?
 4. Какими ультрамикроскопическими особенностями характеризуется фоторецепторные клетки сетчатки?
 5. Назовите ассоциативные нейроны сетчатки и укажите их функциональное значение.
 6. Какими структурно- функциональными особенностями характеризуется центральная ямка и диск зрительного нерва?
 7. Какие изменения происходят в рецепторном и аккомодационном аппаратах глаза при световой и темновой адаптации?
 8. Назовите структурно- функциональные особенности склеры и роговицы. Какие факторы обуславливают прозрачность роговицы?

9. Какими структурно- функциональными особенностями характеризуется сосудистая оболочка?
10. Какие изменения происходят в диоптрическом и аккомодационном аппаратах глаза при рассмотрении объектов на близком и дальнем расстояниях?
11. Назовите морфофункциональные признаки, характеризующие органы чувств с первично - чувствующими рецепторными клетками?
12. Какие оболочки входят в состав глазного яблока и каковы их производные?
13. Какими ультрамикроскопическими особенностями характеризуется фоторецепторные клетки сетчатки?
14. Назовите ассоциативные нейроны сетчатки и укажите их функциональное значение.
15. Какие изменения происходят в рецепторном и аккомодационном аппаратах глаза при световой и темновой адаптации? Какие структуры входят в состав обонятельного анализатора?
16. Какими морфофункциональными особенностями характеризуются клетки, входящие в состав обонятельной выстилки?

2. Практическая подготовка.

Провести диагностику гистологических препаратов.

Алгоритм работы с микроскопом под контролем преподавателя:

- включение микроскопа;
- работа револьвера;
- помещение препарата на предметный столик микроскопа;
- работа с малым увеличением, перевод на большое увеличение, исследование отдельных структур;
- выключение микроскопа.

Список микропрепаратов для диагностики на практическом занятии с последующей зарисовкой препаратов в альбом:

1. Срез роговицы глаза;
2. Задняя стенка глаза.

Освоить диагностику электронограмм.

Список электронограмм для диагностики на практическом занятии:

1. Палочковый фоторецептор.

3. Решить ситуационные задачи

1) Алгоритм разбора задач

1. полный и точный ответ на все вопросы задачи;
2. представить комплексную оценку предложенной ситуации;
3. сделать выводы, привести дополнительные аргументы;
4. продемонстрировать знания теоретического материала с учетом междисциплинарных связей;
5. по возможности предложить альтернативные варианты решения проблемы.

2) Пример задачи с разбором по алгоритму

Задача: Больной хорошо видит на близком расстоянии и плохо на дальнем. С нарушением работы каких структур глазного яблока может быть связано такое состояние?

Решение: Нарушение работы связано с работой аккомодационного аппарата – цилиарное тело с цинновой связкой.

3) Задачи для самостоятельного разбора на занятии

1. Нарушение регуляции кривизны хрусталика и его помутнение приводит к возникновению серьезных дефектов зрения. Назовите основную структуру, которая регулирует кривизну хрусталика. Производной какой оболочки глазного яблока она является? Объясните частые возрастные изменения, связанные с его помутнением (катаракта) и нарушением эластичности.
2. Одной из причин глаукомы являются застой и повышение давления внутриглазной жидкости. Какая оболочка глазного яблока преимущественно участвует в её образовании? В каких отделах глаза находится глазная жидкость? Как называется и где располагается система оттока внутриглазной жидкости? Почему гимнастика глазного яблока, включающая в себя ритмические изменения фокусировки зрения на ближние и дальние предметы, является профилактикой глаукомы? Дайте морфофункциональное объяснение.
3. На гистологическом препарате задней стенки глаза, окрашенном гематоксилином-эозином, обнаружен локальный участок истончения всех слоев сетчатой оболочки кроме тех, в которых локализуются структурные элементы нейросенсорных клеток. Как называется этот участок сетчатой оболочки? Какие нейросенсорные фоторецепторные клетки в нем преобладают и какое функциональное назначение они имеют? В какое время суток они наиболее активны?

4. Задания для групповой работы

Записать в альбом:

1. Схема: эмбриональное развитие глаза;
2. Схема: расположения нейронов в сетчатой оболочке глаза.

Самостоятельная внеаудиторная работа обучающихся по теме:

1) Ознакомиться с теоретическим материалом по теме занятия с использованием конспектов лекций и/или рекомендуемой учебной литературы.

2) Ответить на вопросы для самоконтроля

1. Что называется анализатором? В чем заключается функциональное назначение органов чувств?
2. Глазное яблоко, его оболочки и эмбриональные источники их развития, структурно-функциональные аппараты?
3. Склера и её производные. Роговица, лимб, конъюнктивна?
4. Сосудистая оболочка глаза и её производные. Радужка и цилиарное тело?
5. Сетчатая оболочка глаза, ее нейронная цепь. Зрительный нерв. Коровое представительство зрительного анализатора?
6. Хрусталик и его связь с цилиарным телом. Что называется аккомодацией глаза?
7. Стекловидное тело и его функциональное назначение?
8. Вспомогательный аппарат глаза?

3) Проверить свои знания с использованием тестового контроля (примерные вопросы)

1. Питание роговицы осуществляется
 - 1) Из собственных кровеносных сосудов
 - 2) За счет диффузии из жидкости передней камеры глаза*
 - 3) За счет диффузии из жидкости задней камеры глаза

4) Из лимфатических сосудов

2. Роговица глаза

- 1) Покрыта многослойным эпителием*
- 2) Фибробласты стромы происходят из нервного гребня*
- 3) Задняя поверхность выстлана эндотелием*
- 4) Собственное вещество содержит гемокапилляры

3. Слои сетчатки ... содержат...

- | | |
|---|---|
| 1) (1) Наружный сетчатый | [1] Синаптические контакты нейритов с дендритами биполярных клеток |
| 2) (2) Внутренний сетчатый | фоторецепторных клеток |
| 3) (3) Слой нервных волокон | [2] Синаптические контакты нейритов биполярных клеток с дендритами ганглиозных клеток |
| 4) (4) Наружная и внутренняя пограничные мембраны | [3] Нейриты ганглиозных клеток |
| 5) (5) Фотосенсорный | [4] Отростки глиальных клеток |
| | [5] Наружные сегменты фоторецепторных клеток |

4. Структуры глаза... развиваются из ...

- | | |
|---------------------------------|---------------------------------------|
| 1) (3) Хрусталик | [1] Внутренней стенки глазного бокала |
| 2) (1) Сетчатка | [2] Наружной стенки глазного бокала |
| 3) (2) Пигментный слой сетчатки | [3] Эктодермы |
| 4) (4) Склера | [4] Мезенхимы |
| 5) (5) Сосудистая оболочка | [5] Краевых утолщений глазного бокала |

Рекомендуемая литература:

Основная литература

№ п/п	Наименование	Автор (ы)	Год, место издания	Кол-во экземпляров в библиотеке	Наличие в ЭБС
1	2	3	4	5	6
33.	Гистология, цитология и эмбриология	Кузнецов С.Л., Мушкабаров Н.Н.	2012, М.: МИА	52	-
34.	Гистология, эмбриология, цитология.	Э.Г. Улумбеков, Ю.А. Чельшева	2012, М.: ГЭОТАР-Медиа	50	ЭБС Консультант студента

Дополнительная литература

№ п/п	Наименование	Автор (ы)	Год, место издания	Кол-во экземпляров в библиотеке	Наличие в ЭБС
1	2	3	4	5	6
1	Гистология, эмбриология, цитология	Ю. И. Афанасьев, Н. А. Юрина, Е. Ф. Котовский и др.; под ред. Ю. И. Афанасьева, Н. А. Юриной.	2016. М.: ГЭОТАР - Медиа	-	ЭБС Консультант студента
2.	Атлас по гистологии, цитологии и эмбриологии.	С.Л. Кузнецов, Н.Н. Мушкамбаров, В.Л. Горячкина.	М.: МИА, 2002.	10	-
3.	Гистология. Атлас для практических занятий.	Н.В. Бойчук, Р.Р. Исламов, С.Л. Кузнецов, Ю.А. Чельшев.	М.: «ГЭОТАР-Медиа», 2010	5	ЭБС Консультант студента
4.	Атлас микроскопического и ультрамикроскопического строения клеток тканей и органов	В.Г. Елисеев, Ю.И. Афанасьев, Е.Ф. Котовский, А.Н. Яцковский.	М.: «Медицина», 2004.	15	-
5.	Руководство по гистологии: В 2-х т. Т. 1, 2	Данилов Р.К.	2011, - СПб.: СпецЛит	10	ЭБС Университетская библиотека онлайн
6.	Гистология, цитология и эмбриология. Атлас.	Быков В.Л., Юшканцева С.И.	2015, М.: "ГЭОТАР - Медиа"	-	ЭБС Консультант студента
7.	Морфогенез и гистофизиология системы мононуклеарных фагоцитов человека	Абдуллин Т.Г., Муслимов С.А., Коледаева Е.В., Мусина Л.А., Лебедева А.И.	Киров: «Дом печати - ВЯТКА», 2009.	100	ЭБС Кировского ГМУ

Раздел 3. Частная гистология.

Тема 3.4: Органы чувств 2.

Цель: Способствовать формированию умений по диагностике препаратов органа слуха и равновесия.

Задачи:

4. Рассмотреть общий план строения предверно - улиткового органа.
5. Изучить строение и происхождение наружного и среднего уха.
6. Изучить строение и происхождение внутреннего уха.
7. Изучить строение органа равновесия.

8. Определять под микроскопом периферические отделы анализаторов, их рецепторные и вспомогательные отделы.
9. Идентифицировать рецепторные клетки органов чувств на ультрамикроскопическом уровне.
10. Объяснять гистогенетические и структурные особенности первично- и вторично-чувствующих рецепторов. Объяснять структурные и цитохимические основы рецепции.

Обучающийся должен знать:

3. **До изучения темы (базисные знания):** Общий план строения органа слуха и равновесия.
4. **После изучения темы:** Строение наружного и среднего уха. Строение и развитие внутреннего уха (улиткового канала). Клеточный состав и функции кортиева органа. Строение, функции, расположение органа равновесия (нейронный состав). Классификационное положение органа слуха и равновесия. Возрастные особенности. Источники развития структур органа зрения.

Обучающийся должен уметь:

3. Распознавать на гистологических препаратах поперечного среза височной кости Кортиев орган;
4. Проводить сравнительный анализ электронограмм наружных и внутренних волосковых клеток кортиева органа;
5. Уметь записать цепь нейронов вестибулярного аппарата;
6. Отличать слуховое пятно от слухового гребешка;

Обучающийся должен владеть:

6. Микроскопированием и дигностикой следующих препаратов: кортиев орган, ампулярный гребешок и макулы.
7. Сравнительным анализом электронных микрофотографий наружных и внутренних волосковых клеток кортиева органа;
8. Описанием цепи нейронов вестибулярного анализатора;
9. Методикой гистологической окраски кортиева органа для диагностики тканевых и клеточных структур;
10. Гистологической терминологией по теме;
11. Решением ситуационных задач;
12. Методикой систематизацией материала по теме и составлением таблиц.
13. Составлением цепи нейронов зрительного анализатора;

Самостоятельная аудиторная работа обучающихся по теме:

Беседа по теме занятия.

1. Назовите морфофункциональные признаки, характеризующие органы чувств с первично-чувствующими рецепторными клетками?
2. Эмбриогенез внутреннего уха?
3. Строение улиткового канала?
4. Микроструктура и функции кортиева органа и ультраструктурная организация волосковых клеток?
5. Микроструктура и функции макулы?
6. Микроструктура и функции кристы?
7. Геронтологические особенности органа слуха и равновесия новорожденных и детей разного возраста?

2. Практическая подготовка.

Провести диагностику гистологических препаратов.

Алгоритм работы с микроскопом под контролем преподавателя:

- включение микроскопа;
- работа револьвера;
- помещение препарата на предметный столик микроскопа;
- работа с малым увеличением, перевод на большое увеличение, исследование отдельных структур;
- выключение микроскопа.

Список микропрепаратов для диагностики на практическом занятии с последующей зарисовкой препаратов в альбом:

1. Поперечный срез улитки внутреннего уха.

Освоить диагностику электронограмм.

Список электроннограмм для диагностики на практическом занятии:

1. Строение апикального полюса наружной сенсоэпителиальной клетки спирального органа.

3. Решить ситуационные задачи

1) Алгоритм разбора задач

1. полный и точный ответ на все вопросы задачи;
2. представить комплексную оценку предложенной ситуации;
3. сделать выводы, привести дополнительные аргументы;
4. продемонстрировать знания теоретического материала с учетом междисциплинарных связей;
5. по возможности предложить альтернативные варианты решения проблемы.

2) Пример задачи с разбором по алгоритму

Задача: У больного нарушено восприятие раздражений, связанных с положением тела по отношению к гравитационному полю. Функция, каких рецепторных клеток утрачена?

Решение: утрачена в данном случае функция волосковых клеток органа равновесия, расположенных в слуховых пятнах сферического и эллиптического мешочков перепончатого лабиринта внутреннего уха.

3) Задачи для самостоятельного разбора на занятии

1. После механического удара в область виска у человека часто наступает головокружение, потеря ориентировки в пространстве, нарушение слуха или глухота. Дайте два варианта морфофункциональных объяснений сочетанию этих симптомов.

4. Задания для групповой работы

Записать в альбом:

1. Схема: рецепторное поле органа слуха;
2. Схема: рецепторные поля органа равновесия.

Самостоятельная внеаудиторная работа обучающихся по теме:

1) Ознакомиться с теоретическим материалом по теме занятия с использованием конспектов лекций и/или рекомендуемой учебной литературы.

2) Ответить на вопросы для самоконтроля

1. Что называется анализатором? В чем заключается функциональное назначение органов чувств?
2. Структурный состав наружного и среднего уха?
3. Костный и перепончатый лабиринты внутреннего уха. Рецепторные поля. Перилимфа и эндолимфа?
4. Источники эмбрионального происхождения, строение и функция органа слуха, его корковое представительство?
5. Источники эмбрионального происхождения, строение и функция органа равновесия, его корковое представительство?

3) Проверить свои знания с использованием тестового контроля (примерные вопросы)

1. Что закрывает стремечко
 - 1) Овальное окно*
 - 2) Круглое окно
 - 3) Сферический мешочек
 - 4) Просвет полукружного канала
2. Чем ограничен перепончатый канал улитки
 - 1) Вестибулярной мембраной*
 - 2) Базилярной мембраной*
 - 3) Спиральной связкой с сосудистой полоской*
 - 4) Барабанной перепонкой
3. Клетки Кортиева органа... Характеристика...
 - 1) (1) Наружные волосковые клетки [1] Цилиндрические
 - 2) (3) Внутренние волосковые клетки [2] Грушевидные
[3] Лежат в один ряд
[4] Лежат в 3-5 рядов
4. Улитковый канал перепончатого лабиринта... образован тканями...
 - 1) (2) Спиральная связка [1] Многослойный призматический эпителий
 - 2) (1) Сосудистая полоска [2] Плотная оформленная соединительная ткань
 - 3) (3) Вестибулярная мембрана [3] Тонкофибриллярная соединительнотканная пластинка
 - 4) (4) Базилярная пластинка [4] Тонкие коллагеновые и эластические волокна
 - 5) (5) Лимб [5] Надкостница спиральной костной пластинки

Рекомендуемая литература:

Основная литература

№ п/п	Наименование	Автор (ы)	Год, место издания	Кол-во экземпляров в библиотеке	Наличие в ЭБС
1	2	3	4	5	6

35.	Гистология, цитология и эмбриология	Кузнецов С.Л., Мушкабаров Н.Н.	2012, М.: МИА	52	-
36.	Гистология, эмбриология, цитология.	Э.Г. Улумбеков, Ю.А. Чельшева	2012, М.: ГЭОТАР- Медиа	50	ЭБС Кон- сультан т студент а

Дополнительная литература

№ п/п	Наименование	Автор (ы)	Год, место издания	Кол-во экземпляров в библиотеке	Наличие в ЭБС
1	2	3	4	5	6
1	Гистология, эмбриология, цитология	Ю. И. Афанасьев, Н. А. Юрина, Е. Ф. Котовский и др.; под ред. Ю. И. Афанасьева, Н. А. Юриной.	2016. М.: ГЭОТАР - Медиа	-	ЭБС Консультант студента
2.	Атлас по гистологии, цитологии и эмбриологии.	С.Л. Кузнецов, Н.Н. Мушкабаров, В.Л. Горячкина.	М.: МИА, 2002.	10	-
3.	Гистология. Атлас для практических занятий.	Н.В. Бойчук, Р.Р. Исламов, С.Л. Кузнецов, Ю.А. Чельшев.	М.: «ГЭОТАР-Медиа», 2010	5	ЭБС Кон- сультант студента
4.	Атлас микроскопического и ультрамикроскопического строения клеток тканей и органов	В.Г. Елисеев, Ю.И. Афанасьев, Е.Ф. Котовский, А.Н. Яцковский.	М.: «Медицина», 2004.	15	-
5.	Руководство по гистологии: В 2-х т. Т. 1, 2	Данилов Р.К.	2011, - СПб.: СпецЛит	10	ЭБС Универс итетская библиот ека онлайн
6.	Гистология, цитология и эмбриология. Атлас.	Быков В.Л., Юшканцева С.И.	2015, М.: "ГЭОТАР - Медиа"	-	ЭБС Консультант студента
7.	Морфогенез и гистофизиология системы мононуклеарных фагоцитов человека	Абдуллин Т.Г., Муслимов С.А., Коледаева Е.В., Мусина Л.А., Лебедева А.И.	Киров: «Дом печати - ВЯТКА», 2009.	100	ЭБС Ки- ровског о ГМУ

Раздел 3. Частная гистология.

Тема 3.5: Кожа и ее производные.

Цель: сформировать умения по диагностике гистологических микропрепаратов толстой и тонкой кожи.

Задачи:

1. Идентифицировать на микроскопическом уровне слои кожи, их тканевые элементы и производные кожи (железы, волосы, ногти).
2. Объяснять структурные особенности кожи и ее производных в различных топографических зонах в связи с выполняемой функцией.
3. Объяснять особенности структурной организации кожи в связи с действием факторов окружающей среды.

Обучающийся должен знать:

1. **До изучения темы (базисные знания):** Строение эпителиальной ткани. Строение собственно соединительной ткани.
2. **После изучения темы:** Источники развития трёх частей кожи. Общий план строения и тканевой состав кожи. Структурно-функциональные особенности производных кожи: потовые и сальные железы. Строение волоса: функциональное значение волосяной луковицы, волосяного сосочка, волосяной сумки, эпителиального волосяного влагалища. Геронтологические особенности кожи и ее производных.

Обучающийся должен уметь:

Диагностировать микропрепараты тонкой и толстой кожи с волосом. На микропрепаратах уметь показать слои эпидермиса, концевые отделы и выводные протоки потовых желёз, сальную железу, гиподерму, волосяную луковицу, слои внутреннего эпителиального влагалища. Охарактеризовать рецепторную функцию кожи.

Обучающийся должен владеть:

1. Микроскопированием и диагностикой следующих препаратов: кожа пальца, кожа с волосом;
2. Определением электронных микрофотографий кератиноцитов, пигментных клеток, клеток Меркеля и Лангерганса, волоса;
3. Идентификацией на микроскопическом уровне слоев кожи, их тканевых элементов и производных кожи (сальные и потовые железы, волосы);
4. Подбором методик гистологического исследования для выполнения научных задач;
5. Способами окрашивания гистологических препаратов для выявления специализированных структур;
6. Методикой диагностики клеток и клеточных структур на электронограммах;
7. Гистологической терминологией по теме;
8. Решением ситуационных задач по теме;
9. Методикой систематизацией материала по теме и составлением таблиц.

Самостоятельная аудиторная работа обучающихся по теме:

1. Ответить на вопросы по теме занятия:

1. Назовите источники развития эпидермиса и дермы.
2. Чем отличается "толстая" кожа от "тонкой"?
3. Какие клетки являются источником регенерации эпидермиса?

4. С какими изменениями эпидермиса связан процесс ороговения кожи?
5. Какими структурами обусловлен рисунок кожи на подушечках пальцев?
6. Что является источником роста волоса и ногтя?
7. Каково функциональное значение кожного покрова?

2. Практическая подготовка.

Провести диагностику гистологических препаратов.

Алгоритм работы с микроскопом под контролем преподавателя:

- включение микроскопа;
- работа револьвера;
- помещение препарата на предметный столик микроскопа;
- работа с малым увеличением, перевод на большое увеличение, исследование отдельных структур;
- выключение микроскопа.

Список микропрепаратов для диагностики на практическом занятии с последующей зарисовкой препаратов в альбом:

1. Срез кожи пальца человека;
2. Срез кожи с волосом.

Освоить диагностику электронограмм.

Список электроннограмм для диагностики на практическом занятии:

1. Корень волоса

3. Решить ситуационные задачи

1) Алгоритм разбора задач

1. полный и точный ответ на все вопросы задачи;
2. представить комплексную оценку предложенной ситуации;
3. сделать выводы, привести дополнительные аргументы;
4. продемонстрировать знания теоретического материала с учетом междисциплинарных связей;
5. по возможности предложить альтернативные варианты решения проблемы.

2) Пример задачи с разбором по алгоритму

Задача: Какой участок кожи нужно взять исследователю, чтобы изучить железы с апокриновой и голокриновой секрецией? Какие это виды кожных желез?

Решение: Апокриновым типом секреции обладают апокриновые потовые железы, эти железы располагаются в коже подмышечных впадин. Голокриновым типом секреции обладают сальные железы, располагающиеся в тонкой коже и связанные с волосом.

3) Задачи для самостоятельного разбора на занятии

1. Кожа на ладонной поверхности кисти и волосистой части головы покрыта многослойным ороговевающим эпителием. Каких различий в строении этого эпителия следует ожидать и почему? Найти в препаратах.
2. На микрофотографиях представлены различные участки кожи. По каким признакам можно отобрать фото с "тонкой" кожей?
3. В эпидермисе пигмент меланин может встречаться в меланоцитах и кератиноцитах. В каких случаях это наблюдается? Одинаково ли происхождение данных клеток и возможно ли развитие одних из других?
4. При механическом повреждении эпидермиса происходит его восстановление. Какие диффероны принимают в этом участие, и в каких слоях эпидермиса клетки способны к делению?

5. Один из студентов утверждал, что дерма представлена плотной соединительной тканью, другой, что дерма представлена рыхлой соединительной тканью. Кто из студентов прав?
6. На коже пальца есть папиллярный рисунок, а на коже лица его нет. Какими особенностями строения кожи можно объяснить это?
7. На таблице кожи с волосом художник изобразил два вида желез — простые альвеолярные и простые трубчатые. Как Вы прокомментируете этот рисунок, соответствует ли он действительности?
8. Известно, что волосы способны расти. В какой части волоса происходит пролиферация клеток, обеспечивающая их рост?
9. Один из студентов утверждал, что в эпидермисе есть макрофаги и лимфоциты, другой это отрицал, утверждая, что в эпидермисе нет кровеносных сосудов. В чем правы студенты?
10. При микроскопическом анализе биоптата кожи было обнаружено 5 четко выраженных слоев эпидермиса и простые трубчатые железы в дерме. Какой участок кожи подвергался анализу? Какие железы в нем обнаружены?

4. Задания для групповой работы

Записать в рабочую тетрадь:

1. Таблица: этапы роста волоса.

Зарисовать в альбом:

1. Схема: поперечный срез волоса.

Самостоятельная внеаудиторная работа обучающихся по теме:

1) Ознакомиться с теоретическим материалом по теме занятия с использованием конспектов лекций и/или рекомендуемой учебной литературы.

2) Ответить на вопросы для самоконтроля

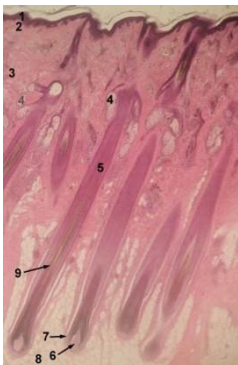
1. Морфофункциональная характеристика кожи?
2. Источники эмбрионального развития?
3. Тканевой состав кожи?
4. Отличия «тонкой» и «толстой» кожи?
5. Васкуляризация, иннервация и её рецепторы?
6. Регенерация кожи?
7. Производные кожи. Волос. Морфологическое строение, эмбриональное развитие, возрастные особенности?
8. Производные кожи Сальные и потовые железы?

3) Проверить свои знания с использованием тестового контроля (примерные вопросы)

1. Какие клетки образуют кожный пигмент и дают положительную реакцию на дофа-оксидазы
 - 1) Клетки Меркеля
 - 2) Клетки Лангерганса
 - 3) Кератиноциты
 - 4) Меланоциты*
2. Какой пигмент определяет светлый Цвет волос у человека
 - 1) Эумеланин
 - 2) Меланин
 - 3) Феомеланин*

4) Количество меланина в волосе

3. Известно, что рост волос происходит за счет волосяной луковицы. Какой цифрой отмечена данная структура на представленной фотографии препарата



- 1) 5
- 2) 9
- 3) 6
- 4) 7*

4. Нервные окончания в коже, связанные с ощущением... представлены..

- 1) (2) Боли [1] Пластинчатыми тельцами
- 2) (3) Прикосновения [2] Свободными нервными окончаниями
- 3) (1) Давления [3] Осязательными тельцами и дисками
- [4] Моторными бляшками
- [5] Нервномышечными веретенами

5. Производные кожи ... образованы ..

- 1) (3) Корковое вещество волоса [1] Рыхлой волокнистой соединительной тканью
- 2) (2) Наружное корневое влагалище волоса [2] Ростковым слоем эпидермиса
- 3) (1) Волосяной сосочек [3] Роговыми чешуйками
- [4] Плотной неоформленной соединительной тканью
- [5] Минерализованным аморфным веществом

6. Части волоса ... образованы ...

- 1) (5) Мозговое вещество [1] Ростковым слоем эпидермиса
- 2) (4) Корковое вещество [2] Ороговевшими клетками с твердым кератином, без пигментных зерен
- 3) (2) Кутикула [3] Ороговевшими клетками с мягким кератином
- [4] Роговыми чешуями с зернами пигмента
- [5] Медленно ороговевшими клетками с гранулами трихогиалина и меланина

Рекомендуемая литература:

Основная литература

№ п/п	Наименование	Автор (ы)	Год, место издания	Кол-во экземпляров в библиотеке	Наличие в ЭБС
1	2	3	4	5	6
37.	Гистология,	Кузнецов С.Л.,	2012, М.: МИА	52	-

	цитология эмбриология	и	Мушкабаров Н.Н.			
38.	Гистология, эмбриология, цитология.		Э.Г. Улумбеков, Ю.А. Чельшева	2012, М.: ГЭОТАР- Медиа	50	ЭБС Кон- сультан т студент а

Дополнительная литература

№ п/п	Наименование	Автор (ы)	Год, место издания	Кол-во экземпляров в библиотеке	Наличие в ЭБС
1	2	3	4	5	6
1	Гистология, эмбриология, цитология	Ю. И. Афанасьев, Н. А. Юрина, Е. Ф. Котовский и др.; под ред. Ю. И. Афанасьева, Н. А. Юриной.	2016. М.: ГЭОТАР - Медиа	-	ЭБС Консультант студента
2.	Атлас по гистологии, цитологии и эмбриологии.	С.Л. Кузнецов, Н.Н. Мушкабаров, В.Л. Горячкина.	М.: МИА, 2002.	10	-
3.	Гистология. Атлас для практических занятий.	Н.В. Бойчук, Р.Р. Исламов, С.Л. Кузнецов, Ю.А. Чельшев.	М.: «ГЭОТАР-Медиа», 2010	5	ЭБС Кон-сультант студента
4.	Атлас микроскопического и ультрамикроскопического строения клеток тканей и органов	В.Г. Елисеев, Ю.И. Афанасьев, Е.Ф. Котовский, А.Н. Яцковский.	М.: «Медицина», 2004.	15	-
5.	Руководство по гистологии: В 2-х т. Т. 1, 2	Данилов Р.К.	2011, - СПб.: СпецЛит	10	ЭБС Университетская библиотека онлайн
6.	Гистология, цитология и эмбриология. Атлас.	Быков В.Л., Юшканцева С.И.	2015, М.: "ГЭОТАР - Медиа"	-	ЭБС Консультант студента
7.	Морфогенез и гистофизиология системы мононуклеарных фагоцитов человека	Абдуллин Т.Г., Муслимов С.А., Коледаева Е.В., Мусина Л.А., Лебедева А.И.	Киров: «Дом печати - ВЯТКА», 2009.	100	ЭБС Ки-ровского ГМУ

Раздел 3. Частная гистология.

Тема 3.6: Сердечно-сосудистая система

Цель: сформировать умения по микродиагностике различных отделов сердечно-сосудистой системы.

Задачи:

1. Идентифицировать на микроскопическом уровне различные типы артерий. Характеризовать тканевый состав оболочек артерий
2. Идентифицировать на тотальном препарате артериолы, капилляры, вены.
3. Объяснить общий принцип взаимозависимости строения стенки сосуда и гемодинамики.
4. Характеризовать органоспецифичность кровеносных сосудов и их возрастные изменения.
5. Идентифицировать вены, лимфатические сосуды.
6. Идентифицировать вены различного типа.
7. Идентифицировать эндокард, миокард, а также ткани, составляющие оболочки стенки сердца.
8. Характеризовать морфофункциональные особенности сократительной и проводящей систем сердца.
9. Идентифицировать мышечную ткань миокарда (типичную и атипичную) на электронно - микроскопическом уровне

Обучающийся должен знать:

1. **до изучения темы (базисные знания):** Представления о 2-х кругах кровообращения (малый и большой круги кровообращения), направление и циркуляция артериальной и венозной крови по сосудам, ритм сокращения сердца, строение стенки сердца.
2. **после изучения темы:** Развитие кровеносных сосудов. Классификация и строение артерий. Микроциркуляторное русло. Строение капилляров. Классификация капилляров. Классификация артериоло-венулярных анастомозов. Классификация и строение вен. Классификация и строение лимфатических сосудов. Возрастные изменения сосудов. Источник развития трех оболочек сердца. Строение эндокарда. Строение миокарда и эпикарда. Строение проводящей системы сердца. Иннервация сердца. Геронтологические особенности сердца и сосудов.

Обучающийся должен уметь:

Диагностировать препараты (артериолы, вены, капилляры; артерия мышечного типа; бедренная вена; артерия эластического типа (аорта); стенка сердца (эндокард, волокна Пуркинье, миокард). Интерпретировать электроннограммы стенки артериолы и миокарда сердца.

Обучающийся должен владеть:

1. Микроскопированием и диагностикой следующих препаратов: бедренная вена кошки, артерия эластического типа, аорта кошки, волокна Пуркинье, сердце быка, артериолы, вены, капилляры, артерия мышечного типа, бедренная артерия кошки.
2. Подбором методик гистологического исследования для выполнения научных задач;
3. Способами окрашивания гистологических препаратов для выявления специализированных структур;
4. Методикой диагностики клеток и клеточных структур на электронограммах;

5. Гистологической терминологией по теме;
6. Решением ситуационных задач по теме;
7. Методикой систематизацией материала по теме и составлением таблиц.

Самостоятельная аудиторная работа обучающихся по теме:

1. Ответить на вопросы по теме занятия:

1. Перечислите органы сердечно-сосудистой системы и назовите источники их эмбрионального развития?
2. Назовите типы кровеносных сосудов?
3. Каков общий принцип строения сосудистой стенки?
4. Особенности строения стенки различных типов артерий и вен?
5. Строение стенки гемокapилляра, его функции?
6. Особенности строения и функции лимфатических капилляров?
7. Назовите сосуды микроциркуляторного русла?
8. Что называется «чудесной капиллярной сетью»?
9. Сосуды лимфатической системы, их основная функция?
10. Оболочки стенки сердца и эмбриональные источники их тканей?
11. Строение и тканевой состав эндокарда?
12. Клапаны сердца и их фиброзные кольца?
13. Миокард, его строение и функция?
14. Проводящая система сердца?
15. Особенности строения, топографии и функции секреторных кардиомиоцитов?
16. Эпикард и перикард?

2. Практическая подготовка.

Провести диагностику гистологических препаратов.

Алгоритм работы с микроскопом под контролем преподавателя:

- включение микроскопа;
- работа револьвера;
- помещение препарата на предметный столик микроскопа;
- работа с малым увеличением, перевод на большое увеличение, исследование отдельных структур;
- выключение микроскопа.

Список микропрепаратов для диагностики на практическом занятии:

1. Артериолы, вены, капилляры;
2. Артерия мышечного типа;
3. Бедренная вена;
4. Артерия эластического типа (аорта);
5. Стенка сердца.
6. Стенка сердца. Волокна Пуркинье.

Освоить диагностику электронограмм.

Список электроннограмм для диагностики на практическом занятии:

1. Миграция нейтрофильного лейкоцита через стенку капилляра;
2. Вставочный диск в миокарде;
3. Ультраструктура миофибрилл поперечно-полосатой сердечной мышечной ткани;
4. Артериола;
5. Кровеносный капилляр.

3. Решить ситуационные задачи

1) Алгоритм разбора задач

1. полный и точный ответ на все вопросы задачи;
2. представить комплексную оценку предложенной ситуации;
3. сделать выводы, привести дополнительные аргументы;
4. продемонстрировать знания теоретического материала с учетом междисциплинарных связей;
5. по возможности предложить альтернативные варианты решения проблемы.

2) Пример задачи с разбором по алгоритму

Задача: Даны два препарата поперечнополосатой мышечной ткани. В одном из них многочисленные ядра располагаются под оболочкой волокон, в другом видны клетки с центрально расположенным ядром. Какой из этих препаратов относится к миокарду?

Решение: Клетки, имеющие поперечную исчерченность и ядро, расположенное в центре относятся к поперечнополосатой сердечной мышечной ткани, которая образует миокард.

3) Задачи для самостоятельного разбора на занятии

1. При развитии тканевого отека при воспалении кровеносные капилляры спадаются, а лимфатические могут расширяться. Какое структурное отличие лимфатических капилляров определяет особенность их состояния при отеке? С морфофункциональных позиций объясните биологическое значение этих сосудистых реакций.
2. С помощью электронного микроскопа исследовано строение стенки двух капилляров. В стенке первого обнаружено три вида клеток. Один вид образует внутреннюю поверхность сосуда, другой находится в расщеплении базальной мембраны, а третий примыкает к наружному контуру сосуда. В стенке второго капилляра – только один вид клеток без базальной мембраны. Какие капилляры исследованы. Назовите обнаруженные клетки. Каковы основные функции этих капилляров.
3. Варикозное расширение вен нижних конечностей – серьезное заболевание сосудистой системы, в развитии которого имеет значение целый ряд факторов. Какой тип вен находится в нижних конечностях. Почему при этом заболевании развиваются отеки тканей нижних конечностей.
4. Известно, что дефекты сократительного миокарда, возникшие после повреждения (ранения, инфаркты), могут закрываться соединительнотканью рубцами, а не новыми кардиомиоцитами. Как можно объяснить это явление с гистогенетических позиций.
5. Патологический процесс (например, инфаркт) в области синусно-предсердного узла миокарда может привести к смерти человека вследствие остановки сердца. Какие клетки составляют функциональную основу данного узла? В состав какой системы включается этот узел? Почему в описанной ситуации возможна остановка сердца.

4. Задания для групповой работы

Записать в рабочую тетрадь:

1. Таблица: классификация кровеносных сосудов;
2. Таблица классификация лимфатических сосудов;
3. Таблица: оболочки сердца и их морфологические характеристики.
4. Таблица: структурные компоненты проводящей системы сердца.

Зарисовать в альбом:

1. Схема: общий план строения кровеносных и лимфатических сосудов;
2. Схема: артериоловенулярные анастомозы;

3. Схема: сравнительная характеристика капилляров.
4. Схема: Проводящая система сердца.

Самостоятельная внеаудиторная работа обучающихся по теме:

1) Ознакомиться с теоретическим материалом по теме занятия с использованием конспектов лекций и/или рекомендуемой учебной литературы.

2) Ответить на вопросы для самоконтроля

1. Перечислите органы сердечно-сосудистой системы и назовите источники их эмбрионального развития?
2. Назовите типы кровеносных сосудов?
3. Каков общий принцип строения сосудистой стенки?
4. Особенности строения стенки различных типов артерий и вен?
5. Строение стенки гемокapилляра, его функции?
6. Особенности строения и функции лимфатических капилляров?
7. Назовите сосуды микроциркуляторного русла?
8. Что называется, «чудесной капиллярной сетью»?
9. Сосуды лимфатической системы, их основная функция?
10. Оболочки стенки сердца и эмбриональные источники их тканей?
11. Строение и тканевой состав эндокарда?
12. Клапаны сердца и их фиброзные кольца?
13. Миокард, его строение и функция?
14. Проводящая система сердца?
15. Особенности строения, топографии и функции секреторных кардиомиоцитов?
16. Эпикард и перикард?

3) Проверить свои знания с использованием тестового контроля (примерные вопросы)

1. Наружная оболочка аорты. Верно все, кроме
 - 1) Присутствуют vasa vasorum
 - 2) Имеет нервные волокна и окончания
 - 3) Содержит клетки волокнистой соединительной ткани
 - 4) Покрыта мезотелием*
2. Для артерий мышечного типа верно все, кроме
 - 1) Наружная эластическая мембрана выражена сильнее внутренней*
 - 2) Гладкомышечные клетки в средней оболочке ориентированы спирально
 - 3) В адвентиции присутствуют многочисленные нервные волокна
 - 4) Контролируют интенсивность кровотока в органах
3. Первые кровеносные сосуды образуются в
 - 1) Мезодерме амниона
 - 2) Энтодерме желточного мешка
 - 3) Мезодерме ворсинчатого хориона
 - 4) Мезодерме желточного мешка*
4. Стенка вены
 - 1) В средней оболочке подкожных вен нижних конечностей много гладкомышечных клеток*
 - 2) Количество vasa vasorum в наружной оболочке больше, чем в артерии*
 - 3) В безмышечных венах отсутствует средняя оболочка*

4) Клапаны образованы внутренней и средней оболочками

5. К микроциркулярному руслу относят

- 1) Артериолы*
- 2) Вены*
- 3) Капилляры*
- 4) Анастомозы*

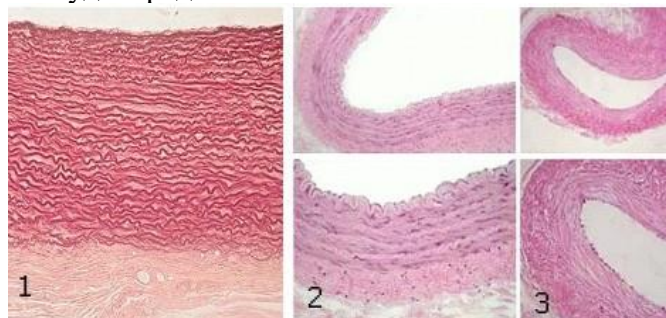
6. "Чудесная" сеть капилляров

- 1) Синусоидные капилляры, расположенные между артериолами и венами
- 2) Сеть капилляров расположенная между двумя артериолами*
- 3) Сеть капилляров расположенная между двумя венами*
- 4) Фенестрированные капилляры

7. Оболочки артерии эластического типа ... содержат

- | | |
|-------------------|--|
| 1) (3) Внутренняя | [1] Рыхлую соединительную ткань сосуда, нервный аппарат |
| 2) (4) Средняя | [2] Рыхлую соединительную ткань, миоциты |
| 3) (1) Наружная | [3] Эндотелий, базальную мембрану, рыхлую соединительную ткань, сплетение эластических волокон |
| | [4] Эластические окончатые мембраны, миоциты, эластические и коллагеновые волокна |
| | [5] Внутреннюю и наружную эластические мембраны |

8. Какие кровеносные сосуды представлены на снимке



- | | |
|-----------------------------------|-------|
| А) (1) Артерия эластического типа | [1] 1 |
| Б) (2) Артерия мышечного типа | [2] 2 |
| В) (3) Вена | [3] 3 |

9. Артерии... относятся к типу ...

- | | |
|-----------------------------------|--|
| А) (3) Легочная артерия | [1] Мышечному |
| Б) (2) Сонная артерия | [2] Мышечно-эластическому |
| В) (2) Подключичная артерия | [3] Эластическому |
| Г) (1) Артерии внутренних органов | [4] Волокнистому |
| Д) (1) Артерии конечностей | [5] Мышечному со слабым развитием мышечных элементов |

Рекомендуемая литература:

Основная литература

№ п/п	Наименование	Автор (ы)	Год, место издания	Кол-во экземпляров в библиотеке	Наличие в ЭБС
1	2	3	4	5	6
39.	Гистология, цитология и эмбриология	Кузнецов С.Л., Мушкабаров Н.Н.	2012, М.: МИА	52	-
40.	Гистология, эмбриология, цитология.	Э.Г. Улумбеков, Ю.А. Чельшева	2012, М.: ГЭОТАР-Медиа	50	ЭБС Консультант студента

Дополнительная литература

№ п/п	Наименование	Автор (ы)	Год, место издания	Кол-во экземпляров в библиотеке	Наличие в ЭБС
1	2	3	4	5	6
1	Гистология, эмбриология, цитология	Ю. И. Афанасьев, Н. А. Юрина, Е. Ф. Котовский и др.; под ред. Ю. И. Афанасьева, Н. А. Юриной.	2016. М.: ГЭОТАР - Медиа	-	ЭБС Консультант студента
2.	Атлас по гистологии, цитологии и эмбриологии.	С.Л. Кузнецов, Н.Н. Мушкабаров, В.Л. Горячкина.	М.: МИА, 2002.	10	-
3.	Гистология. Атлас для практических занятий.	Н.В. Бойчук, Р.Р. Исламов, С.Л. Кузнецов, Ю.А. Чельшев.	М.: «ГЭОТАР-Медиа», 2010	5	ЭБС Консультант студента
4.	Атлас микроскопического и ультрамикроскопического строения клеток тканей и органов	В.Г. Елисеев, Ю.И. Афанасьев, Е.Ф. Котовский, Яцковский.	М.: «Медицина», 2004.	15	-
5.	Руководство по гистологии: В 2-х т. Т. 1, 2	Данилов Р.К.	2011, - СПб.: СпецЛит	10	ЭБС Университетская библиотека онлайн
6.	Гистология, цитология и	Быков В.Л., Юшканцева С.И.	2015, М.: "ГЭОТАР -	-	ЭБС Консультант

№ п/п	Наименование	Автор (ы)	Год, место издания	Кол-во экземпляров в библиотеке	Наличие в ЭБС
1	2	3	4	5	6
	эмбриология. Атлас.		Медиа"		тант студента
7.	Морфогенез и гистофизиология системы мононуклеарных фагоцитов человека	Абдуллин Т.Г., Муслимов С.А., Коледаева Е.В., Мусина Л.А., Лебедева А.И.	Киров: «Дом печати - ВЯТКА», 2009.	100	ЭБС Кировского ГМУ

Раздел 3. Частная гистология.

Тема 3.7: Органы кроветворения и иммунной защиты

Цель: Способствовать формированию умений по диагностике препаратов центральных и периферических органов кроветворения.

Задачи:

1. Изучить сходные черты строения органов кроветворения.
2. Рассмотреть классификацию органов гемопоэза.
3. Изучить строение и гистофизиологию красного костного мозга, тимуса, лимфатических узлов, селезенки.
4. Создать таблицу по центральным и периферическим органам кроветворения согласно антигенезависимой и антигензависимой стадиям дифференцировки Т - и В- лимфоцитов.
5. Изучить понятие иммунная система и клеточные взаимодействия в иммунных реакциях.

Обучающийся должен знать:

1. **До изучения темы (базисные знания):** Понятие «ретикулярная ткань». Миелопоэз и лимфопоэз. Понятие о гемопоэтическом диффероне.
2. **После изучения темы:** Строение красного костного мозга как основы миелопоэза. Особенности строения стромального, сосудистого и гемопоэтического компонентов красного костного мозга. Особенности эритропоэза, гранулопоэза и тромбопоэза в красном костном мозге. Гистогенез и строение тимуса, особенности его стромального компонента. Строение гематотимусного барьера. Возрастная и акцидентальная инволюция тимуса. Источники развития и строения лимфатических узлов. Тимусзависимые и тимуснезависимые зоны периферических лимфоидных органов. Значение тока лимфы по синусам в лимфатических узлах. Источники развития, строения и кровообращение селезенки. Геронтологические особенности. понятие иммунная система и клеточные взаимодействия в иммунных реакциях.

Обучающийся должен уметь:

Проводить диагностику микропрепаратов срезов тимуса, лимфатического узла и селезенки. Определять на срезе препарата тимуса: корковое, мозговое вещество, тельца Гассала, соединительнотканые капсулы и септы. Определять на срезе лимфатического

узла: краевой, промежуточный, воротный синусы, ретикулярную ткань, вторичные лимфоидные узелки, герминативный центр, тимусзависимую зону, мозговые тяжи. Определять на срезе селезенки: красную, белую пульпу, трабекулярные вену и артерию, зоны лимфоидного узелка, соединительнотканную капсулу, мезотелий, центральную артерию.

Обучающийся должен владеть:

1. Микроскопированием и диагностикой следующих препаратов: зубная железа, селезенка, лимфатический узел;
2. Диагностикой электронных микрофотографий эритробластического островка Т и В-лимфоцитов;
3. Подбором методик гистологического исследования для выполнения научных задач;
4. Способами окрашивания гистологических препаратов для выявления специализированных структур;
5. Методикой диагностики клеток и клеточных структур на электронограммах;
6. Гистологической терминологией по теме;
7. Решением ситуационных задач по теме;
8. Методикой систематизацией материала по теме и составлением таблиц.

Самостоятельная аудиторная работа обучающихся по теме:

1. Ответить на вопросы по теме занятия:

1. В каких органах происходит гемоцитопоз в эмбриональном периоде?
2. В каких органах происходит гемоцитопоз в постэмбриональном периоде?
3. Чем отличается эмбриональный гемоцитопоз от постэмбрионального?
4. Назовите стадии развития гранулоцитов и сопровождающие их изменение ядра и цитоплазмы.
5. Перечислите негемопозитические клетки красного костного мозга и определите их значение.
6. В чем отличие возрастной и аксоидальной инволюции вилочковой железы?
7. Какие гемопозитические клетки красного костного мозга содержат гемоглобин?
8. Каково участие вилочковой железы в процессах кроветворения и иммуногенеза?
9. Чем отличаются корковое и мозговое вещества вилочковой железы?
10. Какие изменения и перемещения претерпевают в вилочковой железе лимфоидные клетки?

2. Практическая подготовка.

Провести диагностику гистологических препаратов.

Алгоритм работы с микроскопом под контролем преподавателя:

- включение микроскопа;
- работа револьвера;
- помещение препарата на предметный столик микроскопа;
- работа с малым увеличением, перевод на большое увеличение, исследование отдельных структур;
- выключение микроскопа.

Список микропрепаратов для диагностики на практическом занятии с последующей зарисовкой препаратов в альбом:

1. Срез костного мозга;
2. Срез тимуса.

Освоить диагностику электронограмм.

Список электроннограм для диагностики на практическом занятии:

1. Эритробластический островок костного мозга.

3. Решить ситуационные задачи

1) Алгоритм разбора задач

1. полный и точный ответ на все вопросы задачи;
2. представить комплексную оценку предложенной ситуации;
3. сделать выводы, привести дополнительные аргументы;
4. продемонстрировать знания теоретического материала с учетом междисциплинарных связей;
5. по возможности предложить альтернативные варианты решения проблемы.

2) Пример задачи с разбором по алгоритму

Задача: При характеристике красного костного мозга и вилочковой железы один из студентов отметил, что основу их (стромы) составляет ретикулярная ткань, согласны или не согласны Вы с этим мнением?

Решение: Полностью согласиться с этим утверждением нельзя. Ретикулярная ткань костного мозга является соединительной тканью со специальными свойствами и имеет мезенхимное происхождение, тогда как стромальный компонент вилочковой железы образован эпителиоретикулярной тканью имеющей энтодермальное происхождение.

3) Задачи для самостоятельного разбора на занятии

1. В кроветворном органе взрослого человека обнаружены мегакариоциты. Какой это орган? Какую роль выполняют мегакариоциты?
2. Установлено, что в красном костном мозге развивающиеся эритроциты располагаются островками и связаны с макрофагами. Какую роль в эритропоэзе играют макрофаги и как они называются в таких островках?
3. При изучении под микроскопом костного мозга, взятого из диафиза трубчатой кости, оказалось, что он содержит много жировых клеток. О чем свидетельствует этот факт - о норме или патологии? Продумайте объяснение своему мнению.
4. Если у новорожденного животного удалить вилочковую железу, а затем сделать ему пересадку чужеродного трансплантата (например, почки от другого животного), то реакция отторжения пересаженного органа не развивается. В чем причина этого явления?
5. Назовите структуры, которые появляются в тимусе с возрастом и связаны с процессами ороговения стромы органа.

4. Задания для групповой работы

Записать в рабочую тетрадь:

2. Таблица: характеристика иммунокомпетентных клеток и их производных;
3. Схема: развитие иммунокомпетентных клеток.

Зарисовать в альбом:

1. Схема: кооперация клеток при иммунном ответе.

Самостоятельная внеаудиторная работа обучающихся по теме:

1) Ознакомиться с теоретическим материалом по теме занятия с использованием конспектов лекций и/или рекомендуемой учебной литературы.

2) Ответить на вопросы для самоконтроля

1. Что называется кроветворением? Биологическое значение этих процессов.
2. В чем заключается биологический смысл унитарной теории кроветворения?

3. Стволовая клетка крови, место её изначального образования, путь миграции и направления дифференцировки.
4. Колонии гемопоэтических клеток, КОЕ, клетки- предшественники?
5. В какие клетки дифференцируются унипотентные клетки-предшественники?
6. Назовите органы кроветворения. В каких органах протекает миелоидное и лимфоидное кроветворение, какие форменные элементы при этом образуются?
7. Красный костный мозг, локализация, строение, участие в кроветворении?
8. Центральные и периферические органы лимфопоэза?
9. Антигензависимая и антигеннезависимая дифференцировка лимфоцитов?
10. Тимус (вилочковая железа), источники эмбрионального происхождения, строение, участие в кроветворении, эндокринная функция?
11. Гемато-тимусный барьер, его физиологическое значение?
12. Возрастная и акцидентальная инволюции тимуса?
13. Формы компоновки лимфоидной ткани (лимфоидные фолликулы, лимфоидные тяжи, периартериальный влагалища, лимфоидные тяжи)?
14. Лимфатические узлы, источники эмбрионального происхождения, строение, функция?
15. Селезенка, источники эмбрионального происхождения, строение, функция?

3) Проверить свои знания с использованием тестового контроля (примерные вопросы)

1. Какие органы относятся к центральным органам кроветворения и иммунной защиты
 - 1) Лимфатические узлы
 - 2) Тимус*
 - 3) Селезенка
 - 4) Красный костный мозг*
 - 5) Лимфатические фолликулы слизистой оболочки пищеварительного тракта

2. Какие процессы происходят в красном костном мозге
 - 1) Образование эритроцитов, гранулоцитов, тромбоцитов, моноцитов*
 - 2) Образование предшественников лимфоцитов*
 - 3) Превращение предшественников Т - лимфоцитов в Т-лимфоциты
 - 4) Размножение Т- и В-лимфоцитов и специализация их в эффекторные клетки

3. Функции селезенки
 - 1) Удаление бактерий из кровотока*
 - 2) Разрушение эритроцитов*
 - 3) Фагоцитоз*
 - 4) Синтез иммуноглобулинов*

4. При участии каких клеточных элементов осуществляется эритропоэз
 - 1) Эпителиальных
 - 2) Osteобластов
 - 3) Макрофагов*
 - 4) Фибробластов
 - 5) Эритробластов*
 - 6) Ретикулярных клеток и эндоста*

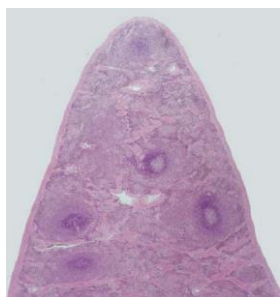
5. Какие морфологические изменения сопровождают созревание клеток гранулоцитарного ряда
 - 1) Исчезновение ядра

- 2) Накопление в цитоплазме специфической зернистости*
- 3) Изменение формы ядра от округлой до сегментированной*
- 4) Накопление гемоглобина

6. Каковы функции гематотимусного барьера

- 1) Предотвращение выхода Т-лимфоцитов*
- 2) Предотвращение выхода В-лимфоцитов
- 3) Предотвращение поступления избытка антигенов*
- 4) Предотвращение проникновения плазматических клеток*

7. Препарат какого органа представлен на фотографии



- 1) Селезенка*
- 2) Тимус
- 3) Миндалины
- 4) Аппендикс

8. В зонах лимфоузла...происходит...

- А) (2) Центрах размножения лимфатических узелков
- Б) (1) Мозговых тяжах
- В) (3) Паракортикальной зоне
- Г) (4) Синусах

- [1] Дифференцировка В-лимфоцитов плазмоциты
- [2] Пролиферация В-лимфоцитов
- [3] Кооперативные взаимодействия иммунокомпетентных клеток
- [4] Накопление В-лимфоцитов памяти
- [5] Фильтрация лимфы

9. Иммуноглобулины... относятся к классу...

- А) (3) Основные антитела плазмы крови
- Б) (1) Основные антитела слизи слизистых оболочек
- В) (2) Самые первые антитела появляющиеся в начале иммунного ответа
- Г) (4) Антитела при аллергических реакциях

- [1] А
- [2] М
- [3] G
- [4] E
- [5] D

Рекомендуемая литература:

Основная литература

№ п/п	Наименование	Автор (ы)	Год, место издания	Кол-во экземпляров в библиотеке	Наличие в ЭБС
1	2	3	4	5	6
41.	Гистология, цитология и эмбриология	Кузнецов С.Л., Мушкабаров Н.Н.	2012, М.: МИА	52	-

42.	Гистология, эмбриология, цитология.	Э.Г. Улумбеков, Ю.А. Чельшева	2012, М.: ГЭОТАР-Медиа	50	ЭБС Консультант
-----	-------------------------------------	-------------------------------	------------------------	----	-----------------

					г студента
--	--	--	--	--	------------

Дополнительная литература

№ п/п	Наименование	Автор (ы)	Год, место издания	Кол-во экземпляров в библиотеке	Наличие в ЭБС
1	2	3	4	5	6
1	Гистология, эмбриология, цитология	Ю. И. Афанасьев, Н. А. Юрина, Е. Ф. Котовский и др.; под ред. Ю. И. Афанасьева, Н. А. Юриной.	2016. М.: ГЭОТАР - Медиа	-	ЭБС Консультант студента
2.	Атлас по гистологии, цитологии и эмбриологии.	С.Л. Кузнецов, Н.Н. Мушкамбаров, В.Л. Горячкина.	М.: МИА, 2002.	10	-
3.	Гистология. Атлас для практических занятий.	Н.В. Бойчук, Р.Р. Исламов, С.Л. Кузнецов, Ю.А. Чельшев.	М.: «ГЭОТАР-Медиа», 2010	5	ЭБС Консультант студента
4.	Атлас микроскопического и ультрамикроскопического строения клеток тканей и органов	В.Г. Елисеев, Ю.И. Афанасьев, Е.Ф. Котовский, А.Н. Яцковский.	М.: «Медицина», 2004.	15	-
5.	Руководство по гистологии: В 2-х т. Т. 1, 2	Данилов Р.К.	2011, - СПб.: СпецЛит	10	ЭБС Университетская библиотека онлайн
6.	Гистология, цитология и эмбриология. Атлас.	Быков В.Л., Юшканцева С.И.	2015, М.: "ГЭОТАР - Медиа"	-	ЭБС Консультант студента
7.	Морфогенез и гистофизиология системы мононуклеарных фагоцитов человека	Абдуллин Т.Г., Муслимов С.А., Коледаева Е.В., Мусина Л.А., Лебедева А.И.	Киров: «Дом печати - ВЯТКА», 2009.	100	ЭБС Кировского ГМУ

Раздел 3. Частная гистология.

Тема 3.8: Эндокринная система.

Цель: Сформировать умения по микродиагностике центральных и периферических органов эндокринной системы

Задачи:

1. Идентифицировать органы эндокринной системы на микроскопическом уровне и составляющие их тканевые элементы на микроскопическом и ультрамикроскопическом уровнях.
2. Характеризовать эмбриональные источники развития и общие закономерности строения эндокринных органов.
3. Объяснять механизмы гипоталамического контроля эндокринных функций и морфологию структур, обеспечивающих его.
4. Использовать методы микроскопического, ультрамикроскопического и гистохимического анализа органов эндокринной системы для суждения об их функциональной активности.

Обучающийся должен знать:

1. **До изучения темы (базисные знания):** Понятие об эндокринных и экзокринных железах.
2. **После изучения темы:** Структурно-функциональную характеристику желёз внутренней секреции. Классификацию органов эндокринной системы. Источники развития эндокринных желёз. Строение и функции нейросекреторных ядер гипоталамуса. Органное строение и клеточный состав эпифиза, гипофиза, щитовидной и паращитовидной желёз, надпочечников; гормоны, их химизм и значение; возрастные особенности: щитовидной железы, паращитовидной железы, надпочечника, гипоталамуса, гипофиза и эпифиза. Геронтологические особенности эндокринной системы.

Обучающийся должен уметь:

Микроскопировать гистологические препараты: гипофиза, щитовидной и паращитовидной желёз, надпочечников, эпифиза

Обучающийся должен владеть:

1. Микроскопированием и диагностикой следующих препаратов: паращитовидная железа быка, щитовидная железа собаки, эпифиз, надпочечник млекопитающего, гипофиз кошки;
2. Интерпретацией электронных микрофотографий аденоцитов гипофиза, пинеалочитов эпифиза, тироцитов и кальцитониноцитов щитовидной железы, паратириоцитов околощитовидных желез, клеток коркового и мозгового вещества надпочечников;
3. Подбором методик гистологического исследования для выполнения научных задач;
4. Способами окрашивания гистологических препаратов для выявления специализированных структур;
5. Методикой диагностики клеток и клеточных структур на электронограммах;
6. Гистологической терминологией по теме;
7. Решением ситуационных задач по теме;
8. Методикой систематизацией материала по теме и составлением таблиц.

Самостоятельная аудиторная работа обучающихся по теме:

1. Ответить на вопросы по теме занятия:

1. По каким принципам классифицируют органы внутренней секреции?
2. Какие особенности строения характерны для желез внутренней секреции?

3. Из каких эмбриональных источников развиваются различные железы Внутренней секреции?
4. Какое строение имеют нейросекреторные клетки гипоталамуса? Что они секретируют?
5. Каковы строение гипофиза и его связь с другими эндокринными железами организма?
6. Каковы строение щитовидной железы и ее роль в организме?
7. Какие фазы секреторного цикла различают в структурно-функциональной единице щитовидной железы? В чем они проявляются морфологически?
8. Каковы микроскопическое строение надпочечника и его роль в организме?
9. Каковы ультраструктурные, цитохимические и функциональные особенности клеток коры надпочечника?
10. Каковы строение эпифиза и его роль в нейроэндокринной регуляции?
11. Что такое диффузная эндокринная система?

2. Практическая подготовка.

Провести диагностику гистологических препаратов.

Алгоритм работы с микроскопом под контролем преподавателя:

- включение микроскопа;
- работа револьвера;
- помещение препарата на предметный столик микроскопа;
- работа с малым увеличением, перевод на большое увеличение, исследование отдельных структур;
- выключение микроскопа.

Список микропрепаратов для диагностики на практическом занятии с последующей зарисовкой препаратов в альбом:

1. Срез гипофиза;
2. Срез эпифиза;
3. Срез надпочечника;
4. Срез щитовидной железы;
5. Срез околощитовидной (пароцитовой) железы.

Освоить диагностику электронограмм.

Список электроннограмм для диагностики на практическом занятии:

1. Клетка с дольчатым ядром – кортикотропоцит;
2. Ацидофильные клетки: соматотропоцит и лактотропоцит;
3. Базофильные клетки 1-го типа – тиреотропоцит;
4. Базофильные клетки второго типа – гонадотропоцит;
5. Клетка клубочковой зоны надпочечника;
6. Надпочечник крысы.

3. Решить ситуационные задачи

1) Алгоритм разбора задач

1. полный и точный ответ на все вопросы задачи;
2. представить комплексную оценку предложенной ситуации;
3. сделать выводы, привести дополнительные аргументы;
4. продемонстрировать знания теоретического материала с учетом междисциплинарных связей;
5. по возможности предложить альтернативные варианты решения проблемы.

2) Пример задачи с разбором по алгоритму

Задача: В эксперименте вызвано снижение уровня кальция в крови. С изменением деятельности каких эндокринных желез это может быть связано? Какие клетки в составе этих желез желательнее подвергнуть морфологическому анализу? Какие гормоны секретируют эти клетки?

Решение: За регуляцию концентрации кальция в крови отвечают щитовидная и паращитовидная железы. В щитовидной железе в составе эпителия фолликула встречаются С-клетки, выделяющие гормон кальцитонин, снижающий концентрацию кальция в крови, в паращитовидной железе главные паратироциты выделяют паратгормон, повышающий концентрацию кальция в крови. Именно эти клетки и необходимо подвергнуть морфологическому анализу.

3) Задачи для самостоятельного разбора на занятии

1. В препаратах представлены две железы. В одном препарате железа имеет развитые секреторные отделы, из которых секрет по выводному протоку выделяется в близлежащую полость; во втором железе представлена скоплением секреторных клеток, пронизанным густой сетью кровеносных капилляров, в которые транспортируется секрет. Какая из желез является эндокринной?
2. Трём группам животных в эксперименте вводили соответственно соматостатин, гонадолиберин и тиролиберин. В какой эндокринной железе следует ожидать изменение функций? Какие функции и в каком направлении будут изменяться?
3. Один срез щитовидной железы исследуют после окраски нитратом серебра, другой — после введения в организм радиоактивного йода. Какие клетки Железы будут выявляться в каждом срезе? Какие гормоны они секретируют?
4. Просматривая серию препаратов надпочечника, исследователь отметил, что на разных срезах обнаруживаются участки органа, состоящие из: 1- тяжёлых эпителиоцитов, расположенных вблизи соединительнотканной капсулы в виде округлых скоплений; 2 — более светлых клеток, которые формируют тяжи, ориентированные в одном, продольном направлении; 3 скопления крупных базофильных клеток, которые на специально окрашенных препаратах проявляют сродство к солям хрома, серебра и осмия. Какие отделы надпочечника подвергались анализу в каждом случае? Каково функциональное значение составляющих клеток?
5. После различных экспериментальных воздействий на лабораторных животных в одной группе отмечено снижение концентрации соматотропного гормона в крови, в другой — тиротропного, в третьей — паратирин, в четвертой — минералокортикоидов, в пятой кальцитонина. В каких эндокринных железах произошли изменения после использованных воздействий? Уточните (где необходимо) разновидность клеток данной железы, изменивших свою функциональную активность. Могли ли быть связаны отмеченные сдвиги с функциональной перестройкой в аденогипофизе?
6. В эмбриогенезе экспериментально нарушен процесс миграции нейробластов из ганглиозных пластинок. На структуре каких эндокринных органов и каким образом отразится подобное вмешательство?
7. Исследователь анализирует в препарате гипофиза два поля зрения. В одном — видны мелкие отростчатые клетки и нервные волокна между ними. В другом — тяжи эпителиальных клеток, имеющих различные тинкториальные признаки. Какие части гипофиза анализируются?
8. При анализе клеточного состава аденогипофиза с помощью общеморфологических и гистохимических методов окраски установлено, что часть аденоцитов избирательно окрашивается альдегидфуксином и даёт положительную реакцию на гликопротеины. Какие аденоциты гипофиза обладают подобными

тинкториальными и гистохимическими признаками? Какой гормон они секретируют?

4. Задания для групповой работы

Записать в рабочую тетрадь:

1. Схема: классификация желез эндокринной системы желез по гистогенезу и морфологии;
2. Таблица: гормоны центральных органов эндокринной системы, перечень и основные эффекты;
3. Таблица: гормоны периферических органов эндокринной системы, перечень и основные эффекты;
4. Таблица: гормоны органов выполняющих эндокринные и неэндокринные функции, перечень и основные эффекты;
5. Таблица: гормоны одиночных эндокриноцитов, перечень и основные эффекты.

Зарисовать в альбом:

1. Схема: гипоталамо-гипофизарная система;
2. Схема: образование тиреоидных гормонов.

Самостоятельная внеаудиторная работа обучающихся по теме:

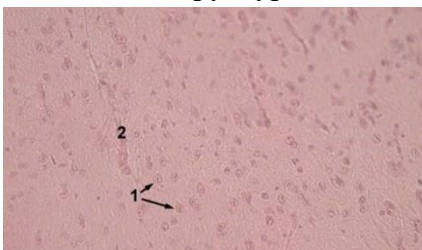
1) Ознакомиться с теоретическим материалом по теме занятия с использованием конспектов лекций и/или рекомендуемой учебной литературы.

2) Ответить на вопросы для самоконтроля

1. Эндокринная система. Морфофункциональная характеристика. Классификация. Понятие о клетках-мишенях и рецепторах к гормонам. Эпифиз: источники развития, строения, функции, инволюция?
2. Гипофиз. Источники и основные этапы эмбрионального развития. Строение адено- и нейрогипофиза. Морфофункциональная характеристика аденоцитов, регуляция функций?
3. Гипоталамус. Нейросекреторные отделы. Источники развития. Строение: крупноклеточные и мелкоклеточные ядра, особенности организации и функция нейросекреторных клеток. Регуляторные функции гипоталамуса?
4. Гипоталамо-аденогипофизарная и гипоталамо-нейрогипофизарная системы, строение и функциональное значение. Характеристика нейросекреторных клеток. Аксовазальные синапсы?
5. Щитовидная железа. Источники и основные этапы эмбрионального развития. Строение: тканевой и клеточный состав. Функциональное значение. Особенности секретного процесса в тироцитах, его регуляция. Структурные изменения в железе при ее гипер- и гипofункции?
6. Надпочечники. Источники и основные этапы развития. Строение коркового и мозгового вещества. Морфофункциональная характеристика аденокортикоцитов, их изменения в связи с уровнем биосинтеза и секреции гормонов. Регуляция функции коркового и мозгового вещества. Возрастные изменения?
7. Диффузная эндокринная система. История создания концепции диффузной эндокринной системы. Классификация эндокринных клеток, их локализация в организме. Морфофункциональная характеристика гормонпродуцирующих клеток?

3) Проверить свои знания с использованием тестового контроля (примерные вопросы)

1. Назовите структуры, отмеченные на фотографии цифрой 1



- 1) Ацидофильные клетки
- 2) Базофильные клетки

- 3) Хромофобные клетки
 - 4) Ядра питуцитов
2. Какими клетками образована паренхима околощитовидной железы
- 1) Хромофобными и хромофильными эндокриноцитами
 - 2) Главными и оксифильными паратириоцитами*
 - 3) Оксифильными и нейтрофильными эндокриноцитами
 - 4) Фолликулярными и парафолликулярными эндокриноцитами
3. Какие морфологические признаки из перечисленных характерны для гонадотропоцитов гипофиза
- 1) Отсутствие гранул в цитоплазме
 - 2) Эксцентричное расположение ядра*
 - 3) Наличие крупных базофильных гранул в цитоплазме*
 - 4) Наличие оксифильных гранул в цитоплазме
 - 5) Наличие макулы (неокрашенного пятна, где располагается комплекс Гольджи)*
4. Какие структуры из перечисленных входят в состав задней доли гипофиза
- 1) Кровеносные капилляры*
 - 2) Ацидофильные эндокриноциты
 - 3) Базофильные эндокриноциты
 - 4) Глиальные клетки (питуциты)*
 - 5) Аксоны крупных нейросекреторных клеток гипоталамуса (тельца Херринга)*
5. Изменение функции... вызывает в организме...
- | | |
|--|--|
| 1) (2) Гиперфункция ацидофильных клеток | [1] Снижение содержания кальция в крови |
| | [2] Чрезмерный рост тела или его части |
| 2) (1) Гиперфункция парафолликулярных клеток щитовидной железы | [3] Повышение основного обмена |
| | [4] Снижение сопротивляемости к стрессорным факторам |
| | [5] Снижение минерализации костной ткани |
6. Гормоны ... их биологическое действие ...
- | | |
|------------------------|---|
| А) (5) Соматостатин | [1] Общий сосудосуживающий эффект |
| Б) (4) Глюкокортикоиды | [2] Стимуляция деятельности сердца |
| | [3] Регуляция водно-солевого обмена |
| | [4] Регуляция метаболизма углеводов, белков, липидов |
| | [5] Подавление секреции эндокринных и экзокринных желез |
7. Расположите в правильном порядке структурные элементы гипоталамо-гипофизарной системы
- 1 Аркуантные ядра
 - 2 Медиальное возвышение
 - 3 Аксовазальные синапсы
 - 4 Первичные капилляры портальной системы
 - 5 Перикапиллярное пространство

6 Портальные вены
 7 Передняя доля гипофиза
 Ответ: 1 2 3 4 5 6 7

Рекомендуемая литература:

Основная литература

№ п/п	Наименование	Автор (ы)	Год, место издания	Кол-во экземпляров в библиотеке	Наличие в ЭБС
1	2	3	4	5	6
43.	Гистология, цитология и эмбриология	Кузнецов С.Л., Мушкабаров Н.Н.	2012, М.: МИА	52	-
44.	Гистология, эмбриология, цитология.	Э.Г. Улумбеков, Ю.А. Чельшева	2012, М.: ГЭОТАР-Медиа	50	ЭБС Кон-сультант студента

Дополнительная литература

№ п/п	Наименование	Автор (ы)	Год, место издания	Кол-во экземпляров в библиотеке	Наличие в ЭБС
1	2	3	4	5	6
1	Гистология, эмбриология, цитология	Ю. И. Афанасьев, Н. А. Юрина, Е. Ф. Котовский и др.; под ред. Ю. И. Афанасьева, Н. А. Юриной.	2016. М.: ГЭОТАР - Медиа	-	ЭБС Консультант студента
2.	Атлас по гистологии, цитологии и эмбриологии.	С.Л. Кузнецов, Н.Н. Мушкабаров, В.Л. Горячкина.	М.: МИА, 2002.	10	-
3.	Гистология. Атлас для практических занятий.	Н.В. Бойчук, Р.Р. Исламов, С.Л. Кузнецов, Ю.А. Чельшев.	М.: «ГЭОТАР-Медиа», 2010	5	ЭБС Кон-сультант студента
4.	Атлас микроскопического и ультрамикроскопического строения клеток тканей и органов	В.Г. Елисеев, Ю.И. Афанасьев, Е.Ф. Котовский, А.Н. Яцковский.	М.: «Медицина», 2004.	15	-

№ п/п	Наименование	Автор (ы)	Год, место издания	Кол-во экземпляров в библиотеке	Наличие в ЭБС
1	2	3	4	5	6
5.	Руководство по гистологии: В 2-х т. Т. 1, 2	Данилов Р.К.	2011, - СПб.: СпецЛит	10	ЭБС Университетская библиотека онлайн
6.	Гистология, цитология и эмбриология. Атлас.	Быков В.Л., Юшканцева С.И.	2015, М.: "ГЭОТАР - Медиа"	-	ЭБС Консультант студента
7.	Морфогенез и гистофизиология системы мононуклеарных фагоцитов человека	Абдуллин Т.Г., Муслимов С.А., Коледаева Е.В., Мусина Л.А., Лебедева А.И.	Киров: «Дом печати - ВЯТКА», 2009.	100	ЭБС Кировского ГМУ

Раздел 3. Частная гистология.

Тема 3.9: Итоговый коллоквиум по «Частной гистологии». Часть 1.

Цель: закрепить полученные знания по темам - нервная система, органы чувств, кожа и ее производные, система органов кроветворения и иммунной защиты, эндокринная система, сердечно-сосудистая система через диагностику микропрепаратов и электронограмм.

Задачи:

1. Рассмотреть одну из предложенных электронограмм, определить представленную структуру, рассказать о строении и функции данной структуры.
2. Продиагностировать 3 микропрепарата.
3. Ответить на ряд теоретических вопросов по ранее заявленным темам.

Обучающийся должен знать:

1. **До изучения темы (базисные знания):** Материал пройденных тем из практических занятий, предшествующих контрольному занятию.
2. **После изучения темы:** Развитие, классификация и строение органов нервной системы, органов чувств, органов кроветворения и иммуногенеза, эндокринной системы, сердечно-сосудистой системы, кожи и ее производных. Источник их эмбрионального развития. Геронтологические особенности органов нервной системы, органов чувств, органов кроветворения иммуногенеза, эндокринной системы, сердечно-сосудистой системы.

Обучающийся должен уметь:

Диагностировать микропрепараты по заявленным темам, диагностировать электронограммы.

Обучающийся должен владеть:

1. Работой со световыми микроскопами на малом и большом увеличении, с использованием иммерсии;
2. Дифференциальной диагностикой гистологических препаратов;
3. Подбором методик гистологического исследования для выполнения научных задач;
4. Способами окрашивания гистологических препаратов для выявления специализированных структур;
5. Методикой диагностики клеток и клеточных структур на электронограммах;
6. Гистологической терминологией по теме;
7. Решением ситуационных задач по теме;
8. Методикой систематизацией материала по теме и составлением таблиц;

Самостоятельная аудиторная работа обучающихся по теме:

1. Практическая подготовка.

Выполнение заданий под контролем преподавателя

1. Диагностика 3-х гистологических препаратов.

Список гистологических препаратов для диагностики:

1. Срез мозжечка;
2. Срез коры больших полушарий;
3. Поперечный срез спинного мозга;
4. Спинномозговые ганглии;
5. Поперечный срез смешанного нерва
6. Срез роговицы глаза;
7. Задняя стенка глаза;
8. Поперечный срез улитки внутреннего уха;
9. Безмиелиновые нервные волокна;
10. Миелиновые нервные волокна;
11. Миелиновые нервные волокна в поперечном срезе;
12. Срез костного мозга;
13. Срез тимуса;
14. Срез лимфатического узла;
15. Срез селезенки;
16. Срез гипофиза;
17. Срез эпифиза;
18. Срез надпочечника;
19. Срез щитовидной железы;
20. Срез околощитовидной (парашитовидной) железы;
21. Артериолы, вены, капилляры;
22. Артерия мышечного типа;
23. Бедренная вена;
24. Артерия эластического типа (аорта);
25. Стенка сердца. Волокна Пуркинье.
26. Кожа с волосом.
27. Кожа без волоса.

2. Диагностика 1 электронограммы.

Список электроннограмм для диагностики:

1. Электронограмма клеток Беца;
2. Электронограмма клеток Пуркинье
3. Палочковый фоторецептор;
4. Строение апикального полюса наружной сенсорной клетки спирального органа;

5. Корень волоса;
6. Эритробластический островок костного мозга;
7. Клетка с дольчатым ядром – кортикотропоцит;
8. Ацидофильные клетки: соматотропоцит и лактотропоцит;
9. Базофильные клетки 1-го типа – тиреотропоцит;
10. Базофильные клетки второго типа – гонадотропоцит;
11. Клетка клубочковой зоны надпочечника;
12. Надпочечник крысы;
13. Миграция нейтрофильного лейкоцита через стенку капилляра;
14. Вставочный диск в миокарде;
15. Ультраструктура миофибрилл поперечнополосатой сердечной мышечной ткани;
16. Артериола;
17. Кровеносный капилляр.

Самостоятельная внеаудиторная работа обучающихся по теме:

1) *Ознакомиться с теоретическим материалом по теме занятия с использованием конспектов лекций и/или рекомендуемой учебной литературы.*

2) *Ответить на вопросы для самоконтроля*

1. Мозжечок. Строение и функциональная характеристика. Нейронный состав коры мозжечка и глиоциты. Межнейронные связи.
2. Спинномозговые узлы. Источники развития, тканевые компоненты. Микроскопическое строение. Морфологическая характеристика нейронов (перикариона и отростков) и их оболочек.
3. Орган равновесия. Рецепторные участки в мешочке, маточке и полукружных каналах. Их строение, развитие, функции. Морфофункциональная характеристика рецепторных клеток.
4. Спинальный мозг. Многофункциональная характеристика. Развитие. Строение белого и серого вещества. Цитоархитектоника спинного мозга. Чувствительные и двигательные пути; примеры спинномозговых рефлекторных дуг.
5. Орган слуха. Морфофункциональная характеристика. Развитие, строение, цитофизиология рецепторных клеток внутреннего уха. Гистофизиология восприятия звуков.
6. Глаз. Источники развития и основные этапы эмбрионального развития, строение функциональных аппаратов глазного яблока, их возрастные изменения. Адаптивные процессы в сетчатке на свету и в темноте.
7. Рецепторный аппарат глаза. Нейронный состав сетчатки. Строение и физиология фоторецепторных клеток. Механизм фоторецепции. Строение и функции пигментного слоя сетчатки.
8. Диоптрический и аккомодационный аппараты глаза. Радужка, ресничное тело, функции и возрастные изменения.
9. Кора больших полушарий головного мозга. Общая морфофункциональная характеристика. Эмбриогенез. Нейронная организация коры больших полушарий. Миело- и цитоархитектоника. Возрастные изменения. Представления о колончатом строении коры.
10. Вены. Особенности строения вен различного типа. Органные особенности вен. Сравнительная характеристика строения артерий и вен.
11. Капилляры. Классификация. Строение. Органоспецифичность капилляров. Понятие о гистогематическом барьере. Венулы, строение и функциональное значение.

12. Общая морфофункциональная характеристика миокарда. Понятие о функциональном синтиции миокарда. Сократительные, проводящие кардиомиоциты. особенности строения. Гистофизиология сокращения кардиомиоцитов.
13. Сердце. Источники развития. Строение оболочек стенки сердца в предсердиях и желудочках. Васкуляризация. Иннервация. Регенерация. Возрастные изменения.
14. Гипоталамус. Нейросекреторные отделы. Источники развития. Строение: крупноклеточные и мелкоклеточные ядра, особенности организации и функция нейросекреторных клеток. Регуляторные функции гипоталамуса.
15. Надпочечники. Источники и основные этапы развития. Строение коркового и мозгового вещества. Морфофункциональная характеристика аденокортикоцитов, их изменения в связи с уровнем биосинтеза и секреции гормонов. Регуляция функции коркового и мозгового вещества. Возрастные изменения.
16. Диффузная эндокринная система. История создания концепции диффузной эндокринной системы. Классификация эндокринных клеток, их локализация в организме. Морфофункциональная характеристика гормонпродуцирующих клеток.
17. Гипофиз. Источники и основные этапы эмбрионального развития. Строение адено- и нейрогипофиза. Морфофункциональная характеристика аденоцитов, регуляция функций.
18. Гипоталамо-аденогипофизарная и гипоталамо-нейрогипофизарная системы, строение и функциональное значение. Характеристика нейросекреторных клеток. Аксовазальные синапсы.
19. Артерии. Морфофункциональная характеристика. Классификация, развитие, строение и функции. взаимосвязь структуры артерий и гемодинамических условий. Возрастные изменения.
20. Щитовидная железа. Источники и основные этапы эмбрионального развития. Строение: тканевой и клеточный состав. Функциональное значение. Особенности секретного процесса в тироцитах, его регуляция. Структурные изменения в железе при ее гипер- и гипофункции.
21. Эндокринная система. Морфофункциональная характеристика. Классификация. Понятие о клетках-мишенях и рецепторах к гормонам. Эпифиз: источники развития, строения, функции, инволюция.
22. Сосуды микроциркуляторного русла. Морфофункциональная характеристика. Артериолы. Особенности структурной организации и регуляции деятельности артериол.
23. Тимус как центральный орган иммунопоэза, строение. Гематотимусный барьер. Антигеннезависимая и антигензависимая дифференцировка Т-лимфоцитов.
24. Артериоло-веноулярные анастомозы. Классификация. Строение и функция различных типов артериоло-веноулярных анастомозов. Значение для кровообращения.
25. Тимус. Строение и функциональное значение. Характеристика постэмбрионального лимфопоэза в тимусе. Взаимодействие эпителиальных, стромальных и гемопоэтических элементов. Эндокринная функция тимуса. Понятие о возрастной и акцидентальной инволюции тимуса.
26. Строение и функциональное значение лимфатических узлов и лимфоидных узелков слизистых оболочек различных органов. Представление о кишечно-ассоциированной лимфоидной ткани (КАЛТ). Участие лимфоидных органов в пролиферации, дифференцировке и созревании Т- и В-лимфоцитов.

27. Селезенка. Строение, кровоснабжение. Красная и белая пульпа селезенки. Т- и В- зоны белой пульпы. Гемопоз и лимфопоз в селезенке в процессе онтогенеза.
28. Классификация и характеристика иммунокомпетентных клеток. Их взаимодействие в реакциях клеточного и гуморального иммунитета. Роль макрофагов в иммунных реакциях: характеристика их рецепторов.
29. Железы кожи. Развитие, строение, гистофизиология. Строение, рост и смена волос.
30. Эпидермис. Его дифференциальная организация. Дермо-эпидермальное соединение. Слои дермы, их тканевой состав.
31. Костный мозг как центральный орган иммунопоза, его роль в образовании В-лимфоцитов. Разновидности В-лимфоцитов. Антигеннезависимая и антигензависимая дифференцировка В-лимфоцитов. Плазмацитопоз. Строение и функции плазмацитов.
32. Морфофункциональная характеристика кожи. Источники эмбрионального развития. Тканевой состав кожи. Отличия «тонкой» и «толстой» кожи. Васкуляризация, иннервация и её рецепторы. Регенерация кожи.
33. Понятие о системе иммунитета и её тканевых композитах. Механизмы взаимодействия элементов этой системы.
34. Строение красного костного мозга. Постэмбриональное кроветворение в красном костном мозге. Роль стромальных элементов в гемопозе. Возрастные изменения.
35. Макрофаги, источники развития, строение. Понятие о системе мононуклеарных фагоцитов. Вклад русских ученых в гистофизиологию соединительных тканей.

3) Список микропрепаратов для подготовки к диагностике препаратов

1. Срез мозжечка;
2. Срез коры больших полушарий;
3. Поперечный срез спинного мозга;
4. Спинномозговые ганглии;
5. Поперечный срез смешанного нерва
6. Срез роговицы глаза;
7. Задняя стенка глаза;
8. Поперечный срез улитки внутреннего уха;
9. Безмиелиновые нервные волокна;
10. Миелиновые нервные волокна;
11. Миелиновые нервные волокна в поперечном срезе;
12. Срез костного мозга;
13. Срез тимуса;
14. Срез лимфатического узла;
15. Срез селезенки;
16. Срез гипофиза;
17. Срез эпифиза;
18. Срез надпочечника;
19. Срез щитовидной железы;
20. Срез околощитовидной (парашитовидной) железы;
21. Артериолы, вены, капилляры;
22. Артерия мышечного типа;
23. Бедренная вена;
24. Артерия эластического типа (аорта);
25. Стенка сердца. Волокна Пуркинье.
26. Кожа с волосом.

27. Кожа без волоса.

4) Список электронграм для подготовки к диагностике электронограмм

1. Электронограмма клеток Беца;
2. Электронограмма клеток Пуркинью
3. Палочковый фоторецептор;
4. Строение апикального полюса наружной сенсоэпителиальной клетки спирального органа;
5. Корень волоса;
6. Эритробластический островок костного мозга;
7. Клетка с дольчатым ядром – кортикотропоцит;
8. Ацидофильные клетки: соматотропоцит и лактотропоцит;
9. Базофильные клетки 1-го типа – тиреотропоцит;
10. Базофильные клетки второго типа – гонадотропоцит;
11. Клетка клубочковой зоны надпочечника;
12. Надпочечник крысы;
13. Миграция нейтрофильного лейкоцита через стенку капилляра;
14. Вставочный диск в миокарде;
15. Ультраструктура миофибрилл поперечнополосатой сердечной мышечной ткани;
16. Артериола;
17. Кровеносный капилляр.

Рекомендуемая литература:

Основная литература

№ п/п	Наименование	Автор (ы)	Год, место издания	Кол-во экземпляров в библиотеке	Наличие в ЭБС
1	2	3	4	5	6
45.	Гистология, цитология и эмбриология	Кузнецов С.Л., Мушкабаров Н.Н.	2012, М.: МИА	52	-
46.	Гистология, эмбриология, цитология.	Э.Г. Улумбеков, Ю.А. Чельшева	2012, М.: ГЭОТАР-Медиа	50	ЭБС Консультант студента

Дополнительная литература

№ п/п	Наименование	Автор (ы)	Год, место издания	Кол-во экземпляров в библиотеке	Наличие в ЭБС
1	2	3	4	5	6
1	Гистология,	Ю. И. Афанасьев, Н.	2016. М.:	-	ЭБС

№ п/п	Наименование	Автор (ы)	Год, место издания	Кол-во экземпляров в библиотеке	Наличие в ЭБС
1	2	3	4	5	6
	эмбриология, цитология	А. Юрина, Е. Ф. Котовский и др.; под ред. Ю. И. Афанасьева, Н. А. Юриной.	ГЭОТАР - Медиа		Консультант студента
2.	Атлас по гистологии, цитологии и эмбриологии.	С.Л. Кузнецов, Н.Н. Мушкамбаров, В.Л. Горячкина.	М.: МИА, 2002.	10	-
3.	Гистология. Атлас для практических занятий.	Н.В. Бойчук, Р.Р. Исламов, С.Л. Кузнецов, Ю.А. Чельшев.	М.: «ГЭОТАР-Медиа», 2010	5	ЭБС Консультант студента
4.	Атлас микроскопического и ультрамикроскопического строения клеток тканей и органов	В.Г. Елисеев, Ю.И. Афанасьев, Е.Ф. Котовский, А.Н. Яцковский.	М.: «Медицина», 2004.	15	-
5.	Руководство по гистологии: В 2-х т. Т. 1, 2	Данилов Р.К.	2011, - СПб.: СпецЛит	10	ЭБС Университетская библиотека онлайн
6.	Гистология, цитология и эмбриология. Атлас.	Быков В.Л., Юшканцева С.И.	2015, М.: "ГЭОТАР - Медиа"	-	ЭБС Консультант студента
7.	Морфогенез и гистофизиология системы мононуклеарных фагоцитов человека	Абдуллин Т.Г., Муслимов С.А., Коледаева Е.В., Мусина Л.А., Лебедева А.И.	Киров: «Дом печати - ВЯТКА», 2009.	100	ЭБС Кировского ГМУ

Раздел 3. Частная гистология.

Тема 3.10: Дыхательная система.

Цель: Сформировать умения по микродиагностике срезов легкого и воздухопроводящих путей

Задачи:

1. Определять органы дыхания на микроскопическом уровне.
2. Идентифицировать воздухоносные пути, респираторные отделы и их структурно-функциональные единицы на микроскопическом уровне.
3. Объяснять роль структурных компонентов стенки воздухоносных путей и

респираторного отдела в осуществлении дыхательных функций легких.

4. Определять структурные элементы аэрогематического барьера на ультрамикроскопическом уровне.

Обучающийся должен знать:

1. **До изучения темы (базисные знания):** Представления о 2-х отделах дыхательной системы, строение гиалинового хряща и многорядного мерцательного эпителия.
2. **После изучения темы:** Классификацию органов дыхательной системы. Этапы эмбрионального гистогенеза органов дыхательной системы. Особенности изменения строения стенки и клеточного состава эпителия слизистой оболочки дыхательных путей. Строение и функции респираторного отдела легких. Морфо-функциональная характеристика аэро-гематического барьера. Строение и функции трех типов альвеолоцитов. Возрастные особенности дыхательной системы

Обучающийся должен уметь:

Микроскопировать гистологические препараты среза трахеи и среза легкого, по строению стенки бронхов проводить сравнительную диагностику бронхов среднего и мелкого калибра, читать электронограмму ацинуса.

Обучающийся должен владеть:

1. Микроскопированием и диагностикой следующих препаратов: трахея, легкое;
2. Методикой гистологической окраски легкого для диагностики тканевых и клеточных структур;
3. Подбором методик гистологического исследования для выполнения научных задач;
4. Способами окрашивания гистологических препаратов для выявления специализированных структур;
5. Методикой диагностики клеток и клеточных структур на электронограммах;
6. Решением ситуационных задач по теме;
7. Методикой систематизацией материала по теме и составлением таблиц;
8. Решением ситуационных задач.

Самостоятельная аудиторная работа обучающихся по теме:

1. Ответить на вопросы по теме занятия:

1. Какие клетки вырабатывают слизь, покрывающую внутреннюю поверхность трахеи и бронхов?
2. В чем особенность соединительной ткани, входящей в состав стенок воздухоносных путей и респираторного отдела легкого?
3. Какой из бронхов содержит в своей стенке железы и хрящ в виде островков?
4. Какие отделы воздухоносных путей наиболее способны к изменению просвета и почему?
5. Из каких отделов состоят ацинусы легкого? Какие структуры являются общими для всех отделов ацинуса?
6. Какие структуры составляют воздушно-кровяной барьер?
7. Какими видами тканей выстланы воздухоносные пути и альвеолы легкого?
8. Что такое сурфактант, в чем его значение и какие клетки вырабатывают его составные компоненты?

2. Практическая подготовка.

Провести диагностику гистологических препаратов.

Алгоритм работы с микроскопом под контролем преподавателя:

— включение микроскопа;

- работа револьвера;
- помещение препарата на предметный столик микроскопа;
- работа с малым увеличением, перевод на большое увеличение, исследование отдельных структур;
- выключение микроскопа.

Список микропрепаратов для диагностики на практическом занятии с последующей зарисовкой препаратов в альбом:

1. Срез трахеи собаки (поперечный разрез);
2. Срез трахеи собаки (продольный разрез);
3. Срез легкого.

Освоить диагностику электронограмм.

Список электроннограмм для диагностики на практическом занятии:

1. Апикальный участки клеткой однослойного многоядного призматического мерцательного эпителия трахеи;
2. Респираторный отдел легкого.

3. Решить ситуационные задачи

1) Алгоритм разбора задач

1. полный и точный ответ на все вопросы задачи;
2. представить комплексную оценку предложенной ситуации;
3. сделать выводы, привести дополнительные аргументы;
4. продемонстрировать знания теоретического материала с учетом междисциплинарных связей;
5. по возможности предложить альтернативные варианты решения проблемы.

2) Пример задачи с разбором по алгоритму

Задача: Ребенку дали лекарственное средство, он покраснел и начал задыхаться. Что явилось причиной? Определить морфологический уровень «поломки».

Решение: По симптомам можно предположить аллергическую реакцию. Она может выражаться в виде бронхоспазма. Бронхоспазм может проявляться на уровне мелких бронхов, так как в этих структурах отсутствует фиброзно-хрящевая оболочка и подслизистая, а хорошо развита мышечная пластинка слизистой оболочки.

3) Задачи для самостоятельного разбора на занятии

1. У людей ряда профессий (стеклодувы, музыканты на духовых инструментах) нередко развивается заболевание (эмфизема легких), которое характеризуется хроническим «перераздуванием» легких, на фоне которого невозможно сделать глубокий выдох. При гистологическом исследовании легких определяется резкое расширение всех структурных компонентов ацинусов, массовое разрушение стенок альвеол и слияние их в большие полости. Назовите структурные компоненты ацинусов. Что составляет стенку альвеолы у здорового человека? Нарушение каких структур затрудняет полноценный выдох, дайте морфофункциональное обоснование.
2. Во вдыхаемом воздухе в том или ином количестве присутствуют микропылевые частицы. В процессе эволюции у человека выработалась целая система защитных механизмов, препятствующих их проникновению через аэрогематический барьер в гемокapилляры малого круга кровообращения. Какие факторы «противопылевой защиты» Вы можете назвать.
3. При анализе структуры различных отделов воздухоносных путей обнаружено, что в некоторых из них отсутствует мышечная пластинка слизистой оболочки. Какие

- это отделы?
4. На электронной микрофотографии альвеолы легкого виден эпителиоцит, содержащий в цитоплазме многочисленные осмиофильные тельца. Какая это клетка и какую функцию она выполняет?
 5. При обсуждении причин устойчивости эпителиоцитов альвеол к воздействию кислорода воздуха высказано мнение, что их защищает слизь, выделяемая бокаловидными клетками эпителия воздухоносных путей. Как Вы относитесь к этому мнению?
 6. На срезах легкого рядом с бронхами видны кровеносные сосуды. К какому кругу кровообращения (большому или малому) принадлежат эти сосуды?
 7. При вдыхании воздуха, загрязненного пылью, в воздухоносные пути и альвеолы попадают инородные частицы. Какие клетки дыхательных путей принимают участие в очищении воздуха, и каким способом? Каким образом инородные частицы попадают в межальвеолярную соединительную ткань?

4. Задания для групповой работы

Записать в рабочую тетрадь:

1. Таблица – морфологические особенности строения бронхов различных калибров.

Зарисовать в альбом:

1. Клеточное строение однослойного мерцательного эпителия;
2. Схема – строение респираторного отдела легкого;
Схема – строение аэрогематического барьера легких

Самостоятельная внеаудиторная работа обучающихся по теме:

1) Ознакомиться с теоретическим материалом по теме занятия с использованием конспектов лекций и/или рекомендуемой учебной литературы.

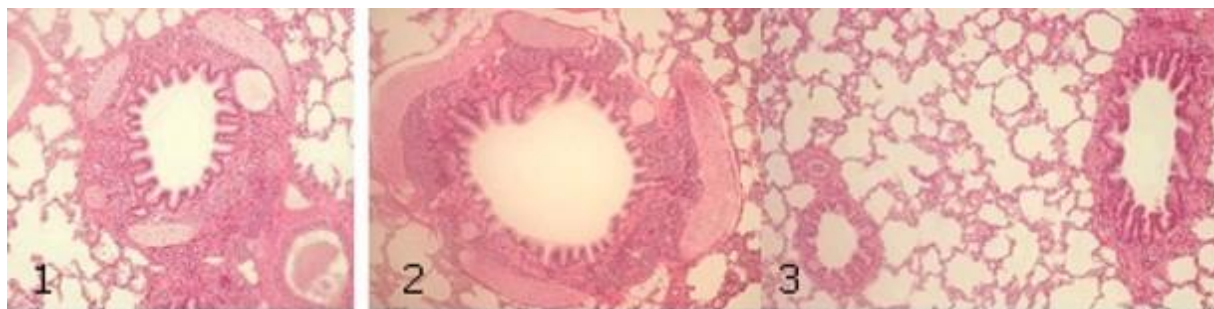
2) Ответить на вопросы для самоконтроля

1. Дыхательная система, органнй состав и основные функции (дыхательные и недыхательные).
2. Воздухоносный и респираторный отделы
3. Общий план гистологического строения стенки воздухоносных путей.
4. Тканевой состав оболочек стенки воздухоносных путей и эмбриональные источники их гистогенеза.
5. Трахея, ее отделы, строение стенки, функции
6. Легкие, эмбриональные источники развития и их производные.
7. Строма и паренхима легких.
8. Бронхиальное дерево легких. Особенности строения стенки бронхов разных калибров.
9. Респираторный отдел легкого. Ацинус.
10. Альвеолы, их структура, функция, разновидности альвеолярных эпителиоцитов, сурфактант.
11. Эластический каркас легкого.
12. Аэро-гематический барьер, структурные компоненты, функциональное назначение.

3) Проверить свои знания с использованием тестового контроля (примерные вопросы)

1. Какие клетки из перечисленных входят в состав аэрогематического барьера
 - 1) Секреторные клетки Клара
 - 2) Безреснитчатые клетки бронхов
 - 3) Безъядерные участки респираторных альвеолоцитов*

- 4) Альвеолярные макрофаги
2. Какие структуры из перечисленных относятся к воздухоносным путям
- 1) Носовая полость*
 - 2) Гортань*
 - 3) Трахея*
 - 4) Бронхи*
 - 5) Альвеолы
3. Какие клетки образуют сурфактант
- 1) Секреторные альвеолоциты*
 - 2) Безреснитчатые клетки бронхов
 - 3) Респираторные альвеолоциты
 - 4) Альвеолярные макрофаги
4. В каких структурах из перечисленных, происходит газообмен между альвеолярным воздухом и кровью
- 1) Терминальные бронхиолы
 - 2) Респираторные бронхиолы*
 - 3) Альвеолярные ходы*
 - 4) Альвеолярные мешочки*
5. Из каких слоев состоит слизистая оболочка трахеи и бронхов
- 1) Однослойный многорядный призматический реснитчатый эпителий*
 - 2) Собственная пластинка слизистой оболочки*
 - 3) Мышечная пластинка слизистой*
 - 4) Подслизистая основа*
6. Чем образован аэрогематический барьер легких
- 1) Безъядерными участками респираторных альвеолоцитов*
 - 2) Безъядерными участками эндотелиоцитов прилежащих кровеносных капилляров*
 - 3) Общей базальной мембраной альвеолоцитов и кровеносных капилляров*
 - 4) Альвеолоцитами II типа*
7. Воздухоносные пути... Отличительными признаками являются...
- | | |
|---------------------------------|--|
| А) (1) Трахеи | [1] Многорядный мерцательный эпителий, |
| Б) (3) Бронхов крупного калибра | незамкнутые хрящевые кольца, отсутствие |
| В) (4) Бронхов среднего калибра | мышечной пластинки, железы |
| Г) (2) Бронхов мелкого калибра | [2] Двурядный эпителий, развитая мышечная |
| Д) (5) Терминальных бронхиол | пластинка, отсутствие хрящевых пластин и желез |
| | [3] Многорядный мерцательный эпителий, хрящевые |
| | пластины, мышечная пластинка, железы |
| | [4] Многорядный эпителий, островки хряща, |
| | мышечная пластинка, железы |
| | [5] Однорядный кубический эпителий, эластические |
| | волокна, гладкие миоциты, отсутствие хряща и желез |
8. Установите соответствия



- А) (1) 1- [1] Бронх среднего калибра
 Б) (2) 2- [2] Бронх крупного калибра
 В) (3) 3 - [3] Бронх мелкого калибра

Рекомендуемая литература:

Основная литература

№ п/п	Наименование	Автор (ы)	Год, место издания	Кол-во экземпляров в библиотеке	Наличие в ЭБС
1	2	3	4	5	6
47.	Гистология, цитология и эмбриология	Кузнецов С.Л., Мушкабаров Н.Н.	2012, М.: МИА	52	-
48.	Гистология, эмбриология, цитология.	Э.Г. Улумбеков, Ю.А. Чельшева	2012, М.: ГЭОТАР-Медиа	50	ЭБС Консультант студента

Дополнительная литература

№ п/п	Наименование	Автор (ы)	Год, место издания	Кол-во экземпляров в библиотеке	Наличие в ЭБС
1	2	3	4	5	6
1	Гистология, эмбриология, цитология	Ю. И. Афанасьев, Н. А. Юрина, Е. Ф. Котовский и др.; под ред. Ю. И. Афанасьева, Н. А. Юриной.	2016. М.: ГЭОТАР - Медиа	-	ЭБС Консультант студента
2.	Атлас по гистологии, цитологии и эмбриологии.	С.Л. Кузнецов, Н.Н. Мушкабаров, В.Л. Горячкина.	М.: МИА, 2002.	10	-

3.	Гистология. Атлас для практических занятий.	Н.В. Бойчук, Р.Р. Исламов, С.Л. Кузнецов,	М.: «ГЭОТАР-Медиа», 2010	5	ЭБС Консультант
№ п/п	Наименование	Автор (ы)	Год, место издания	Кол-во экземпляров в библиотеке	Наличие в ЭБС
1	2	3	4	5	6
		Чельшев.			студента
4.	Атлас микроскопического и ультрамикроскопического строения клеток тканей и органов	В.Г. Елисеев, Ю.И. Афанасьев, Е.Ф. Котовский, Яцковский.	М.: «Медицина», 2004.	15	-
5.	Руководство по гистологии: В 2-х т. Т. 1, 2	Данилов Р.К.	2011, - СПб.: СпецЛит	10	ЭБС Университетская библиотека онлайн
6.	Гистология, цитология и эмбриология. Атлас.	Быков В.Л., Юшканцева С.И.	2015, М.: "ГЭОТАР - Медиа"	-	ЭБС Консультант студента
7.	Морфогенез и гистофизиология системы мононуклеарных фагоцитов человека	Абдуллин Т.Г., Муслимов С.А., Коледаева Е.В., Мусина Л.А., Лебедева А.И.	Киров: «Дом печати - ВЯТКА», 2009.	100	ЭБС Кировского ГМУ

Раздел 3. Частная гистология.

Тема 3.11: Пищеварительная система 1.

Цель: Сформировать умения по диагностике органов переднего отдела пищеварительной системы.

Задачи:

1. Изучить общий принцип морфологического строения стенки органов пищеварительной системы человека.
2. Изучить особенности морфологического строения ротовая полость.
3. Изучить строение и гистофизиологию губ, щек, твердого и мягкого неба, десен.
4. Изучить виды сосочков языка, их строение и функции.
5. Характеризовать клеточный состав вкусовой луковицы.
6. Изучить классификацию и строение слюнных желез. Отличительные особенности строения околоушной, подчелюстной и подъязычной желез.
7. Изучить строение и гистофизиологию миндалин.
8. Изучить строение и гистофизиологию глотки и пищевода.

Обучающийся должен знать:

1. **До изучения темы (базисные знания):** Морфофункциональные и гистогенетические особенности многослойных эпителиев. Типы секреции желез

Строение и классификация экзокринных желез. Строение поперечнополосатой и

гладкой мышечной тканей. Строение вегетативных ганглиев и периферических нервов. Строение и функциональное значение лимфоидной ткани.

2. **После изучения темы:** Общий план строения полых органов пищеварительной системы. Эмбриональные источники развития органов переднего отдела пищеварительного аппарата. Понятие "слизистая оболочка", ее строение. Строение и функциональное значение миндалин. Общий план строения мелких и крупных слюнных желез. Геронтологические особенности органов полости рта, миндалин и слюнных желез.

Обучающийся должен уметь:

Диагностировать следующие гистологические препараты: губы, щеки, десны, язык листовидные сосочки, язык нитевидные сосочки, околоушная, подчелюстная и подъязычная слюнные железы, миндалины пищевод. Выявлять жевательные поверхности и определять их структуру.

Обучающийся должен владеть:

1. Диагностикой следующих гистологических препаратов: губы, щеки, десны, язык листовидные сосочки, язык нитевидные сосочки, околоушная, подчелюстная и подъязычная слюнные железы, миндалины, пищевод
2. Подбором методик гистологического исследования для выполнения научных задач;
3. Способами окрашивания гистологических препаратов для выявления специализированных структур;
4. Методикой диагностики клеток и клеточных структур на электронограммах;
5. Гистологической терминологией по теме;
6. Решением ситуационных задач по теме;
7. Методикой систематизацией материала по теме и составлением таблиц.

Самостоятельная аудиторная работа обучающихся по теме:

1. Ответить на вопросы по теме занятия:

1. Три типа слизистой оболочки полости рта?
2. Губы. Губные железы. Строение уздечки верхней губы?
3. Щеки. Щечные железы?
4. Особенности строения различных частей твердого неба?
5. Мягкое небо и язычок?
6. Десна. Строение и гистохимия десны. Десна свободная и прикрепленная?
7. Строение дна полости рта, уздечка нижней губы?
8. Строение пульпы?
9. Строение поддерживающего аппарата?
10. Понятие о периодонте и пародонте?
11. Ультраструктура клеток пульпы зуба?
12. Гистофизиологические особенности строения вышперечисленных клеток?
13. Кровоснабжение и иннервация пульпы?
14. Возрастные изменения пульпы и периодонта?
15. Строение дентина, эмали и цемента?
16. Эмалевые призмы, беспризменная эмаль, эмалевые веретена, пучки и пластинки?
17. Дентинные канальцы, плащевой и околопульпарный, глобулярный и интерглобулярный дентин?
18. Ультраструктура амелобластов, одонтобластов, цементобластов?
19. Гистофизиологические особенности строения вышеперечисленных клеток?
20. Этапы гистогенеза зуба и морфофункциональные характеристики каждого из них?
21. Образование дентина и эмали?
22. Развитие и строение коронки и корня зуба?

23. Сроки прорезывания зубов?
24. Теории прорезывания зубов?

2. Практическая подготовка.

Провести диагностику гистологических препаратов.

Алгоритм работы с микроскопом под контролем преподавателя:

- включение микроскопа;
- работа револьвера;
- помещение препарата на предметный столик микроскопа;
- работа с малым увеличением, перевод на большое увеличение, исследование отдельных структур;
- выключение микроскопа.

Список микропрепаратов для диагностики на практическом занятии с последующей зарисовкой препаратов в альбом:

1. Срез губы;
2. Нитевидные сосочки срез языка;
3. Листовидные сосочки, срез языка;
4. Срез небной миндалины;
5. Срез околоушной слюнной железы;
6. Срез подчелюстной (смешанной; слюнной железы);
7. Шлиф зуба;
8. Развитие зуба (срез мордочки зародыша свиньи, бокаловидный орган);
9. Развитие эмали и дентина (срез мордочки зародыша свиньи).

Освоить диагностику электронограмм.

Список электроннограмм для диагностики на практическом занятии:

1. Нитевидные сосочки языка;
1. Листовидные сосочки языка;
2. Желобоватые сосочки языка.
3. Ультрамикроскопическое строение энамелобласта;
4. Ультрамикроскопическое строение дентинобласта;
5. Эмалевые призмы зуба;

3. Решить ситуационные задачи

1) Алгоритм разбора задач

1. полный и точный ответ на все вопросы задачи;
2. представить комплексную оценку предложенной ситуации;
3. сделать выводы, привести дополнительные аргументы;
4. продемонстрировать знания теоретического материала с учетом междисциплинарных связей;
5. по возможности предложить альтернативные варианты решения проблемы.

2) Пример задачи с разбором по алгоритму

Задача: В роддоме во время первого кормления у новорожденного было замечено постоянное вытекание молока из носа. О какой аномалии развития может свидетельствовать этот симптом.

Решение: данный симптом может свидетельствовать о патологии развития ротовой полости в эмбриональном периоде, таком как несращивание верхней губы. При этом нарушается развитие медиальных носовых отростков.

3) Задачи для самостоятельного разбора на занятии

1. Препараты приготовлены из внутренней поверхности губы и десны. По каким особенностям строения их можно различить?
2. В микропреparate губы видны многослойный плоский ороговевающий эпителий, волосы, сальные и потовые железы. По каким структурным признакам вы отличаете ее от других частей губы?
3. Произошла атрофия слизистой оболочки языка. Какая чувствительность потеряна? Какие структуры при этом повреждены?
4. У человека выделяется мало густой слюны, снижена ее ферментативная активность, увеличено содержание слизи. Что является наиболее вероятной причиной этого нарушения.
5. На гистологическом препарате представлен поперечный срез стенки полого органа, слизистая оболочка которого покрыта многослойным плоским неороговевающим эпителием. Какой это орган?
6. Стоматолог в кабинете поликлиники дал задание интерну обследовать у пациента участки слизистой оболочки ротовой полости, которые ороговевают. Какие это участки?
7. На гистопреparate железистого органа определяются только серозные концевые отделы. В междольковой соединительной ткани есть протоки, выстланные двухслойным или многослойным эпителием. Определите данный орган.
8. При остром воспалении околоушной слюнной железы нарушаются процессы секреции и выделения. Какие клетки страдают при этом?
9. При хронических воспалительных процессах слюнных желез наблюдается повреждение эпителия выводных протоков. Какой эпителий будет повреждаться при этом в исчерченных протоках больших слюнных желез?

4. Задания для групповой работы

Записать в рабочую тетрадь:

1. Таблица: общий план гистологического строения стенки пищеварительной трубки;
2. Таблица железы пищевода;
3. Таблица: классификация слюнных желез.

Зарисовать в альбом:

1. Схема: строение вкусовой луковицы.
2. Схема: строение слюнных желез.

Самостоятельная внеаудиторная работа обучающихся по теме:

1) Ознакомиться с теоретическим материалом по теме занятия с использованием конспектов лекций и/или рекомендуемой учебной литературы.

2) Ответить на вопросы для самоконтроля

1. Ротовая полость. Общая морфофункциональная характеристика слизистой оболочки. Источники развития. Губы, мягкое и твердое небо строение и функции. Возрастные изменения?
2. Язык строение и функции?
3. Гистофизиологическая характеристика вторично-чувствующих сенсоэпителиальных рецепторных клеток. Орган вкуса. Развитие, строение и функции. Иннервация. Регенерация. Гистофизиология органа вкуса?
4. Околоушные слюнные железы. Развитие, строение, функции. Регенерация. Возрастные изменения?
5. Подчелюстные слюнные железы. Развитие, строение, функции. Особенности строения различных типов слюнных желез. Регенерация. Возрастные изменения?

6. Подъязычные слюнные железы. Развитие, строение, функции. Регенерация. Возрастные изменения?
7. Особенности строения различных типов крупных и мелких слюнных желез. Регенерация. Возрастные изменения?
8. Пищевод; строение и функции. Источник и эмбриональное развитие. Строение различных отделов стенки пищевода, железы пищевода?

3) Проверить свои знания с использованием тестового контроля (примерные вопросы)

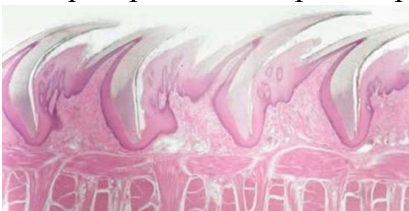1. Лимфатические узелки небных миндалин располагаются в
 - 1) Собственной пластинке слизистой оболочки*
 - 2) Подслизистой основе
 - 3) Мышечной оболочке
 - 4) Адвентициальной оболочке

2. Мышечная оболочка пищевода в верхней трети содержит
 - 1) Поперечно-полосатую мышечную ткань*
 - 2) Гладкую мышечную ткань
 - 3) Поперечнополосатую и гладкую мышечную ткань

3. Нервное сплетение мейснера локализуется в
 - 1) Слизистой оболочке
 - 2) Подслизистой основе*
 - 3) Мышечной оболочке
 - 4) Адвентициальной оболочке

4. Максиллярная и мандибулярная зоны щеки аналогичны по строению части губы
 - 1) Кожной части
 - 2) Промежуточного отдела
 - 3) Слизистой части*
 - 4) Мышечного слоя

5. Препарат какого органа представлен на снимке



- 1) Грибовидные сосочки языка
- 2) Листовидные сосочки языка
- 3) Желобоватые сосочки языка
- 4) Нитевидные сосочки языка*

6. Кардиальные железы пищевода залегают
 - 1) На уровне перстневидного хряща гортани и 5-го кольца трахеи*
 - 2) В средней части пищевода
 - 3) В месте перехода пищевода в желудок*
 - 4) По всей длине собственной пластинки слизистой оболочки

7. Оболочки стенки... Вид ткани...

- | | |
|----------------------------|---|
| А) (1) Слизистая | [1] Однослойный призматический эпителий |
| Б) (2) Подслизистая основа | [2] Рыхлая волокнистая соединительная ткань |
| В) (3) Мышечная | [3] Гладкая мышечная ткань |
| Г) (4) Серозная | [4] Однослойный плоский эпителий |

8. Вид слюнной железы ... Характеристика ...

- А) (1) Околоушная [1] Сложная альвеолярная разветвленная
 Б) (2) Подъязычная [2] Сложная альвеолярно – трубчатая
 В) (2) Подчелюстная разветвленная

9. Ткани губы ... Источники развития ...

- А) (1) Эпидермис [1] Эктодерма
 Б) (2) Сосочковый слой дермы [2] Дерматом мезодермы
 В) (2) Сетчатый слой дермы

10. Производные ротовой полости... Тип слизистой ...

- А) (2) Губа [1] Жевательного типа
 Б) (2) Щека [2] Слизистого типа
 В) (1) Десна [3] Специализированного типа
 Г) (3) Дорзальная часть языка

Рекомендуемая литература:

Основная литература

№ п/п	Наименование	Автор (ы)	Год, место издания	Кол-во экземпляров в библиотеке	Наличие в ЭБС
1	2	3	4	5	6
49.	Гистология, цитология и эмбриология	Кузнецов С.Л., Мушкабаров Н.Н.	2012, М.: МИА	52	-
50.	Гистология, эмбриология, цитология.	Э.Г. Улумбеков, Ю.А. Чельшева	2012, М.: ГЭОТАР-Медиа	50	ЭБС Консультант студента

Дополнительная литература

№ п/п	Наименование	Автор (ы)	Год, место издания	Кол-во экземпляров в библиотеке	Наличие в ЭБС
1	2	3	4	5	6
1	Гистология, эмбриология, цитология	Ю. И. Афанасьев, Н. А. Юрина, Е. Ф. Котовский и др.; под ред. Ю. И. Афанасьева, Н. А. Юриной.	2016. М.: ГЭОТАР - Медиа	-	ЭБС Консультант студента

2.	Атлас по гистологии, цитологии и эмбриологии.	С.Л. Кузнецов, Н.Н. Мушкамбаров, В.Л. Горячкина.	М.: МИА, 2002.	10	-
----	---	--	----------------	----	---

№ п/п	Наименование	Автор (ы)	Год, место издания	Кол-во экземпляров в библиотеке	Наличие в ЭБС
1	2	3	4	5	6
3.	Гистология. Атлас для практических занятий.	Н.В. Бойчук, Р.Р. Исламов, С.Л. Кузнецов, Ю.А. Челышев.	М.: «ГЭОТАР-Медиа», 2010	5	ЭБС Консультант студента
4.	Атлас микроскопического и ультрамикроскопического строения клеток тканей и органов	В.Г. Елисеев, Ю.И. Афанасьев, Е.Ф. Котовский, А.Н. Яцковский.	М.: «Медицина», 2004.	15	-
5.	Руководство по гистологии: В 2-х т. Т. 1, 2	Данилов Р.К.	2011, - СПб.: СпецЛит	10	ЭБС Университетская библиотека онлайн
6.	Гистология, цитология и эмбриология. Атлас.	Быков В.Л., Юшканцева С.И.	2015, М.: "ГЭОТАР - Медиа"	-	ЭБС Консультант студента
7.	Морфогенез и гистофизиология системы мононуклеарных фагоцитов человека	Абдуллин Т.Г., Муслимов С.А., Коледаева Е.В., Мусина Л.А., Лебедева А.И.	Киров: «Дом печати - ВЯТКА», 2009.	100	ЭБС Кировского ГМУ

Раздел 3. Частная гистология.

Тема 3.12: Пищеварительная система 2.

Цель: Способствовать формированию умений по диагностике гистологических препаратов различных отделов желудка, тонкого и толстого кишечника.

Задачи:

1. Изучить сходные черты в строении органов среднего и заднего отделов пищеварительной трубки.
2. Изучить строение и гистофизиологию различных отделов желудка.
3. Изучить строение и гистофизиологию двенадцатиперстной кишки.
4. Изучить строение и гистофизиологию тонкого кишечника.
5. Изучить строение и гистофизиологию толстого кишечника.

Обучающийся должен знать:

1. **До изучения темы (базисные знания):** Современные представления о строении и функциях пищевода, желудка, толстого и тонкого кишечника, аппендикса.

2. **После изучения темы:** Развитие, микро- и ультрамикроскопическое строение и функции желудка, толстого и тонкого кишечника, аппендикса.

Геронтологические особенности.

Обучающийся должен уметь:

Диагностировать препараты: дно желудка, пилорическая часть желудка, двенадцатиперстная кишка, тонкий кишечник, толстый кишечник. Распознавать в электронограммах их основные структурные элементы.

Обучающийся должен владеть:

1. Диагностикой гистологических препаратов дно желудка, пилорическая часть желудка, двенадцатиперстная кишка, тонкий кишечник, толстый кишечник;
2. Подбором методик гистологического исследования для выполнения научных задач;
3. Способами окрашивания гистологических препаратов для выявления специализированных структур;
4. Методикой диагностики клеток и клеточных структур на электронограммах;
5. Гистологической терминологией по теме;
6. Решением ситуационных задач по теме;
7. Методикой систематизацией материала по теме и составлением таблиц.

Самостоятельная аудиторная работа обучающихся по теме:

1. Ответить на вопросы по теме занятия:

1. Типы клеток, входящих в состав фундальных, кардиальных и пилорических желез желудка и выделяемый ими секрет?
2. Слизисто - бикарбонатный барьер желудка?
3. Элементы рельефа слизистой оболочки тонкой кишки, их значение?
4. Компоненты желудочного сока?
5. Функции толстой кишки?
6. Особенности мышечной оболочки толстой кишки?
7. Особенности распределения бокаловидных клеток в эпителии толстой кишки и отличительные признаки ее крипт?
8. Структурные элементы лимфоидной ткани в тонком кишечнике?
9. Структурные элементы лимфоидной ткани в толстом кишечнике?
10. Типы эндокринных клеток желудка, тонкой и толстой кишки?
11. Особенности слизистой и подслизистой оболочек пищевода?

2. Практическая подготовка.

Провести диагностику гистологических препаратов.

Алгоритм работы с микроскопом под контролем преподавателя:

- включение микроскопа;
- работа револьвера;
- помещение препарата на предметный столик микроскопа;
- работа с малым увеличением, перевод на большое увеличение, исследование отдельных структур;
- выключение микроскопа.

Список микропрепаратов для диагностики на практическом занятии с последующей зарисовкой препаратов в альбом:

1. Срез пищевода;
2. Срез переход пищевода в желудок;
3. Срез дно желудка;
4. Срез двенадцатиперстной кишки;
5. Срез тонкой кишки;

6. Срез толстой кишки.

Освоить диагностику электронограмм.

Список электроннограм для диагностики на практическом занятии:

1. Ультрамикроскопическое строение поверхностных эпителиоцитов желудка;
2. Энтероциты с щёточной каемкой;
3. Бокаловидная железистая клетка эпителия тонкой кишки;
4. Свод пейеровой бляшки;
5. Вид сверху на поверхность желудочных ямок фундальной части желудка человека;
6. Ворсинки тонкой кишки.

3. Решить ситуационные задачи

1) Алгоритм разбора задач

1. полный и точный ответ на все вопросы задачи;
2. представить комплексную оценку предложенной ситуации;
3. сделать выводы, привести дополнительные аргументы;
4. продемонстрировать знания теоретического материала с учетом междисциплинарных связей;
5. по возможности предложить альтернативные варианты решения проблемы.

2) Пример задачи с разбором по алгоритму

Задача: Среди микрофотографий препаратов желудка и тонкой кишки нужно отобрать те, на которых представлена двенадцатиперстная кишка. С помощью какого признака можно это сделать?

Решение: Идентифицировать двенадцатиперстную кишку можно по следующим признакам: 1) каемчатый эпителий слизистой; 2) появление образованных собственной пластинкой слизистой; 3) отсутствие желез в собственной пластинке слизистой; 4) наличие желез в подслизистой основе; 5) два слоя мышечных клеток в мышечной оболочке.

3) Задачи для самостоятельного разбора на занятии

1. На гистологическом срезе дна желудка в составе желез видны сравнительно большие клетки с ацидофильной цитоплазмой, электронномикроскопически в этих клетках определяется сложная система внутриклеточных канальцев. Какой компонент желудочного сока образуется вследствие деятельности этих клеток?
2. На микропрепарате тонкой кишки в собственной пластинке слизистой оболочки обнаружили скопление клеток шаровидной формы с большими базофильными ядрами, которые окружены узким ободком цитоплазмы. В большинстве таких скоплений центральная часть светлая и содержит меньше клеток, чем периферическая. К какой морфологической структуре принадлежат такие скопления?
3. На электронной микрофотографии собственных желез желудка определяется большая клетка овальной формы, в цитоплазме которой есть система внутриклеточных секреторных канальцев, большое количество митохондрий. Назовите данную клетку.
4. У больного хроническим энтероколитом (воспаление кишечника) обнаружено нарушение пищеварения и всасывания белков в тонкой кишке в результате недостаточного количества в кишечном соке дипептидаз. В каких клетках нарушается синтез этих ферментов?
5. При обследовании больного с заболеванием тонкой кишки обнаружено нарушение процессов пристеночного и мембранного пищеварения. С нарушением функции каких клеток это связано?

6. При ректороманоскопии обнаружена опухоль, которая происходит из слизистой оболочки конечного отдела прямой кишки. Из какого эпителия образовалась эта опухоль?
7. При гистологическом обследовании аспирационного биоптата слизистой оболочки желудка у больного, который страдает язвенной болезнью, обнаружено увеличение количества glanduloцитов, которые имеют оксифильные свойства цитоплазмы. Образование какого компонента желудочного сока обеспечивают эти клетки?
8. На гистологическом препарате представлен орган пищеварительной системы, стенка которого имеет 4 оболочки: слизистую, подслизистую, мышечную и серозную. Слизистая оболочка имеет складки и ямки. Определите, какой орган имеет такой рельеф?
9. У больного хроническим атрофическим гастритом обнаружили признаки гипохромной анемии. Нарушением функций каких клеток желез желудка можно объяснить развитие анемии?
10. Врач-инфекционист обнаружил у больного синдром острого энтероколита с нарушением процессов пищеварения и всасывания продуктов расщепления. При повреждении каких клеток кишечного эпителия наблюдаются такие нарушения?
11. Больной С. 45 лет госпитализирован с жалобами на боль в желудке. Гастроскопия обнаружила наличие небольших по размеру язв в участке дна желудка. Нарушение функции каких клеток слизистой оболочки желудка стало одной из причин повреждения?

4. Задания для групповой работы

Записать в рабочую тетрадь:

1. Таблица: одиночные гормонпродуцирующие клетки пищеварительного тракта;
2. Таблица: сравнительная морфологическая характеристика эпителиоцитов различных отделов желудка;
3. Таблица: железы желудка.
4. Схема: развитие эпителия пищевода.

Самостоятельная внеаудиторная работа обучающихся по теме:

1) Ознакомиться с теоретическим материалом по теме занятия с использованием конспектов лекций и/или рекомендуемой учебной литературы.

2) Ответить на вопросы для самоконтроля

1. Тонкая кишка. Развитие. Общая морфофункциональная характеристика. Строение и функции ворсинок и крипт. Особенности строения различных отделов. Иннервация и васкуляризация. Регенерация. Возрастные изменения.
2. Желудок. Пилорический отдел. Общая морфофункциональная характеристика. Развитие и строение оболочек. Структурные особенности различных отделов. Железы желудка, строение и функции. Иннервация и васкуляризация. Регенерация. Возрастные особенности.
3. Желудок. Дно желудка. Общая морфофункциональная характеристика. Развитие и строение оболочек. Структурные особенности различных отделов. Железы желудка, строение и функции. Иннервация и васкуляризация. Регенерация. Возрастные особенности.
4. Толстая кишка. Червеобразный отросток. Общая характеристика. Развитие и строение. Возрастные особенности. Регенерации эпителия.

3) Проверить свои знания с использованием тестового контроля (примерные вопросы)

1. Эпителий, покрывающий поверхность слизистой оболочки желудка по строению

является

- 1) Однослойным плоским
 - 2) Однослойным кубическим
 - 3) Однослойным призматическим железистый*
 - 4) Многослойным плоским ороговевающим
2. Ямки, складки и поля являются характерными образованиями слизистой оболочки
- 1) Пищевода
 - 2) Желудка*
 - 3) Тонкой кишки
 - 4) Толстой кишки
3. Гаустры-структуры, характерные для
- 1) Пищевода
 - 2) Желудка
 - 3) Тонкого кишечника
 - 4) Толстого кишечника*
4. Кишечная ворсинка состоит из следующих структур
- 1) Однослойного призматического каемчатого эпителия*
 - 2) Собственной пластинки слизистой*
 - 3) Отдельных гладкомышечных клеток или их пучков*
 - 4) Подслизистой основы
5. Витамин В12
- 1) Антианемический фактор*
 - 2) В желудке связывается с внутренним фактором*
 - 3) Всасывается в тонком кишечнике*
 - 4) Накапливается в печени*
6. Ткани стенки желудка ... Источники развития ...
- | | |
|-----------------------------------|-----------------------------------|
| А) (2) Однослойный призматический | [1] Мезенхима железистый эпителий |
| Б) (1) Соединительная ткань | [2] Энтодерма |
| В) (1) Гладкая мышечная ткань | [3] Мезодерма |
| Г) (3) Мезотелий | |
7. Тип эпителиальных клеток тонкого кишечника ... Функция...
- | | |
|--------------------------------|-----------------------------------|
| А) (3) Столбчатые эпителиоциты | [1] Секреция гормонов |
| Б) (4) Бокаловидные клетки | [2] Секреция слизи |
| В) (4) Клетки Панета | [3] Участие в пищеварении |
| Г) (5) Стволовые клетки | [4] Секреция лизоцима, дипептидаз |
| Д) (1) Эндокринные клетки | [5] Регенерация |
8. Гормоны, выделяемые энтероцитами кишечника ... Их биологическое действие ...
- | | |
|---------------------------------|--|
| А) (4) Секретин(S-клетки) | [1] Стимулирует секрецию пищеварительных ферментов и слизь |
| Б) (3) Энтероглокагон(А-клетки) | [2] Стимулирует функции печени и поджелудочной железы |
| | [3] Стимулирует расщепление гликогена в печени |

[4] Увеличивает содержание
бикарбонатов в

панкреатическом соке

[5] Тормозит функции печени и поджелудочной железы

9. Клетки крипт толстой кишки ... Осуществляют функции ...

А) (4) Каемчатые эпителиоциты [1] Секретируют серотонин

Б) (3) Бескаемчатые эпителиоциты [2] Секретируют слизь

[3] Являются камбием для эпителия

[4] Участвуют во всасывании жидкости

[5] Секретируют вазоактивный пептид

Рекомендуемая литература:

Основная литература

№ п/п	Наименование	Автор (ы)	Год, место издания	Кол-во экземпляров в библиотеке	Наличие в ЭБС
1	2	3	4	5	6
51.	Гистология, цитология и эмбриология	Кузнецов С.Л., Мушкабаров Н.Н.	2012, М.: МИА	52	-
52.	Гистология, эмбриология, цитология.	Э.Г. Улумбеков, Ю.А. Чельшева	2012, М.: ГЭОТАР-Медиа	50	ЭБС Консультант студента

Дополнительная литература

№ п/п	Наименование	Автор (ы)	Год, место издания	Кол-во экземпляров в библиотеке	Наличие в ЭБС
1	2	3	4	5	6
1	Гистология, эмбриология, цитология	Ю. И. Афанасьев, Н. А. Юрина, Е. Ф. Котовский и др.; под ред. Ю. И. Афанасьева, Н. А. Юриной.	2016. М.: ГЭОТАР - Медиа	-	ЭБС Консультант студента
2.	Атлас по гистологии, цитологии и эмбриологии.	С.Л. Кузнецов, Н.Н. Мушкабаров, В.Л. Горячкина.	М.: МИА, 2002.	10	-
3.	Гистология. Атлас для практических занятий.	Н.В. Бойчук, Р.Р. Исламов, С.Л. Кузнецов, Ю.А. Чельшев.	М.: «ГЭОТАР-Медиа», 2010	5	ЭБС Консультант студента

4.	Атлас микроскопического	В.Г. Елисеев, Ю.И. Афанасьев, Е.Ф.	М.: «Медицина»,	15	-
----	-------------------------	------------------------------------	-----------------	----	---

№ п/п	Наименование	Автор (ы)	Год, место издания	Кол-во экземпляров в библиотеке	Наличие в ЭБС
1	2	3	4	5	6
	и ультрамикроскопического строения клеток тканей и органов	Котовский, А.Н. Яцковский.	2004.		
5.	Руководство по гистологии: В 2-х т. Т. 1, 2	Данилов Р.К.	2011, - СПб.: СпецЛит	10	ЭБС Университетская библиотека онлайн
6.	Гистология, цитология и эмбриология. Атлас.	Быков В.Л., Юшканцева С.И.	2015, М.: "ГЭОТАР - Медиа"	-	ЭБС Консультант студента
7.	Морфогенез и гистофизиология системы мононуклеарных фагоцитов человека	Абдуллин Т.Г., Муслимов С.А., Коледаева Е.В., Мусина Л.А., Лебедева А.И.	Киров: «Дом печати - ВЯТКА», 2009.	100	ЭБС Кировского ГМУ

Раздел 3. Частная гистология.

Тема 3.13: Пищеварительная система 3.

Цель: Способствовать формированию умений по диагностике препаратов печени, поджелудочной железы, твердых и мягких тканей зуба и его поддерживающего аппарата.

Задачи:

1. Рассмотреть гистологические препараты и изучить электронограммы печени и поджелудочной железы
2. Рассмотреть гистологические препараты, изготовленные из шлифов эмали, дентина и цемента.
3. Изучить физико-химические свойства межклеточного вещества, формирующего эмаль, дентин и цемент.
4. Рассмотреть электронограммы амелобластов, одонтобластов, цементобластов.
5. Изучить особенности пульпы коронковой и корневой частей зуба.
6. Изучить понятия «периодонт» и «парадонт»
7. Рассмотреть гистологические препараты различных стадий эмбрионального развития зубов
8. Сформировать представление о смене зубов и знания теории прорезывания зубов.

Обучающийся должен знать:

1. **До изучения темы (базисные знания):** Современные представления о развитии, строении и функциях печени и поджелудочной железы. Понятие о молочных и коренных зубах. Понятие о твердых и мягких тканях зуба.

2. **После изучения темы:** Развитие, строение и функции печени и поджелудочной железы. Основные стадии гистогенеза молочных и постоянных зубов. Суть ранней стадии развития зуба, стадии формирования эмалевого органа, стадии формирования твердых тканей зуба. Строение эмали, дентина, цемента и пульпы. Строение поддерживающего аппарата зуба, отличия однокорневого от многокорневого зубов.

Обучающийся должен уметь:

Диагностировать микропрепараты печени и поджелудочной железы. Диагностировать препараты шлифов однокорневого и многокорневого зубов. Диагностировать учебные препараты шлифов однокорневого и многокорневого зубов. На препаратах выявлять эмалевые призмы, дентиновые каналы, одонтобласты, пульпу, периодонт, зубную альвеолу. Идентифицировать электронограммы амелобластов, одонтобластов, цементобластов. Диагностировать препараты ранней стадии развития зуба, стадии формирования эмалевого органа, стадии формирования твердых тканей зуба, Характеризовать морфофункциональные характеристики каждого из них.

Обучающийся должен владеть:

1. Диагностировать гистологические препараты печени и поджелудочной железы;
2. Диагностикой гистологических препаратов твердых и мягких тканей зуба и его поддерживающего аппарата.
3. Подбором методик гистологического исследования для выполнения научных задач;
4. Способами окрашивания гистологических препаратов для выявления специализированных структур;
5. Методикой диагностики клеток и клеточных структур на электронограммах;
6. Гистологической терминологией по теме;
7. Решением ситуационных задач по теме;
8. Методикой систематизацией материала по теме и составлением таблиц.

Самостоятельная аудиторная работа обучающихся по теме:

1. Ответить на вопросы по теме занятия:

1. Строение пульпы?
2. Строение поддерживающего аппарата?
3. Понятие о периодонте и пародонте?
4. Ультраструктура клеток пульпы зуба?
5. Гистофизиологические особенности строения вышеперечисленных клеток?
6. Кровоснабжение и иннервация пульпы?
7. Возрастные изменения пульпы и периодонта?
8. Строение дентина, эмали и цемента?
9. Эмалевые призмы, беспризменная эмаль, эмалевые веретена, пучки и пластинки?
10. Дентинные каналы, плащевой и околопульпарный, глобулярный и интерглобулярный дентин?
11. Ультраструктура амелобластов, одонтобластов, цементобластов?
12. Гистофизиологические особенности строения вышеперечисленных клеток?
13. Этапы гистогенеза зуба и морфофункциональные характеристики каждого из них?
14. Образование дентина и эмали?
15. Развитие и строение коронки и корня зуба?
16. Сроки прорезывания зубов?
17. Теории прорезывания зубов?
18. Какие вещества содержат секрет ациноцитов поджелудочной железы?
19. Перечислите функции печени.
20. Опишите строение классической печеночной долики.

21. Назовите морфологические характеристики и функции макрофагов печени, перисинусоидных липоцитов и pit - клеток.
22. Какие типы клеток имеются в островках Лангерганса, и какие гормоны они вырабатывают?

2. Практическая подготовка.

Провести диагностику гистологических препаратов.

Алгоритм работы с микроскопом под контролем преподавателя:

- включение микроскопа;
- работа револьвера;
- помещение препарата на предметный столик микроскопа;
- работа с малым увеличением, перевод на большое увеличение, исследование отдельных структур;
- выключение микроскопа.

Список микропрепаратов для диагностики на практическом занятии с последующей зарисовкой препаратов в альбом:

1. Шлиф зуба;
2. Развитие зуба (срез мордочки зародыша свиньи, бокаловидный орган);
3. Развитие эмали и дентина (срез мордочки зародыша свиньи).
4. Срез поджелудочной железы;
5. Срез печени человека;

Освоить диагностику электронограмм.

Список электроннограмм для диагностики на практическом занятии:

1. Ультрамикроскопическое строение энамелобласта;
2. Ультрамикроскопическое строение дентинобласта;
3. Эмалевые призмы зуба;
4. Ультраструктура гепатоцита;
5. Гепатоциты и клетки синусоидных капилляров;
6. Участок дольки печени;
7. Печеночная долька.

3. Решить ситуационные задачи

1) Алгоритм разбора задач

1. полный и точный ответ на все вопросы задачи;
2. представить комплексную оценку предложенной ситуации;
3. сделать выводы, привести дополнительные аргументы;
4. продемонстрировать знания теоретического материала с учетом междисциплинарных связей;
5. по возможности предложить альтернативные варианты решения проблемы.

2) Пример задачи с разбором по алгоритму

Задача: Многие люди потребляют большое количество сахара. Какие клетки поджелудочной железы в этих условиях функционируют с большим напряжением?

Решение: В таких условиях наиболее активно функционируют В-клетки островков Лангерганса, которые синтезируют инсулин, гормон который обеспечивает всасывание клетками организма глюкозы.

3) Задачи для самостоятельного разбора на занятии

1. При микроскопическом изучении шлифа зуба обнаружено, что одна его твердая ткань в радиальном направлении пронизана большим количеством тонких трубочек, а другая - содержит отростчатые полости для клеток. Назовите эти клетки. В какой части зуба содержатся обе эти ткани?
2. Недостаточность витамина С в пище отрицательно сказывается на развитии и дифференцировке одонтобластов, а это вызывает нарушение образования дентина в определенных участках зуба. В этих участках не происходит и образования эмали, хотя структура энамелобластов не изменяется. С чем это связано?
3. При рассмотрении пульпы зуба обнаружено. Что в одной части зуба пульпа построена по типу рыхлой неоформленной соединительной, а другой - состоит из плотной соединительной ткани, богатой межклеточным веществом и лишь в наружных отделах имеет более рыхлое строение. Какие это части зуба? Чем объясняются различия в строении пульпы различных частей зуба?
4. Для изучения защитных реакций в кровь экспериментальному животному ввели коллоидную краску. Где в печени можно обнаружить частицы этой краски?
5. При микроскопировании препарата печени студенты заспорили по поводу вены, расположенной между классическими печеночными дольками. Один студент называл ее междольковой, другой — поддольковой. Помогите студентам решить спор: по каким признакам можно отличить эти вены?
6. На вопрос о желчных капиллярах студент ответил, что это пространство между стенкой внутридольковых гемокапилляров и печеночными балками; другой назвал ответ неправильным, так как такого пространства нет. Оцените ответы и приведите обоснование.
7. Перед исследователем поставлена задача изучить в поджелудочной железе клетки, вырабатывающие гормон инсулин. Какие клетки надлежит изучить, где они располагаются в железе?
8. Больной возрастом 50 лет жалуется на повышение аппетита, жажду, снижение веса тела, утомляемость. При лабораторном обследовании обнаружено повышение количества сахара в крови. С нарушением функции каких клеток связано развитие данного заболевания?
9. При разрастании соединительной ткани в паренхиме печени (фиброз) в результате хронических заболеваний наблюдается нарушение циркуляции крови в классических дольках. Какое направление движения крови в таких дольках?
10. На гистологическом препарате представлена железа. В дольках железы определяются ацинусы, секреторные клетки которых имеют две зоны: базальную - гомогенную базофильную и апикальную - зимогенную оксифильную. Какой орган имеет такие морфологические признаки?
11. В клинику госпитализирован больной с отравлением. Установлено, что в печени нарушены механизмы детоксикации. Какие из органелл гепатоцитов в первую очередь обусловили это состояние?

4. Задания для групповой работы

Записать рабочую тетрадь:

1. Таблица: ткани зуба: общая характеристика;
2. Схема: развитие зуба;
3. Таблица: теории прорезывания зубов.
4. Схема: кровеносные и желчевыводящие системы печени;
5. Таблица: типы инсулоцитов и продуцируемые ими гормоны;

Зарисовать в альбом:

1. Схема: дентин и пульпа зуба.
2. Схема: строение печеночной дольки;

3. Схема: строение печеночной балки;
4. Схема: строение поджелудочной железы;
5. Схема: строение желчного пузыря.

Самостоятельная внеаудиторная работа обучающихся по теме:

1) Ознакомиться с теоретическим материалом по теме занятия с использованием конспектов лекций и/или рекомендуемой учебной литературы.

2) Ответить на вопросы для самоконтроля

1. Зубы - строение и значение. Источники и ход эмбрионального развития. Регенерация тканей зуба, возрастные изменения?
2. Эмаль. Структура, происхождение, ход эмбрионального развития, возрастные изменения, гипоплазия, метаплазия, изменение цвета?
3. Дентин - строение и функции. Ход эмбрионального развития. Регенерация, возрастные изменения?
4. Пульпа зуба - строение и функции. Ход эмбрионального развития. Регенерация, возрастные изменения?
5. Цемент, клеточный и бесклеточный. Строение и функции. Ход эмбрионального развития. Регенерация, возрастные изменения?
6. Печень. Общая морфофункциональная характеристика. Развитие и строение. Классическая печеночная долька. Представление о портальной дольке и ацинусе. Структурно-функциональная характеристика гепатоцитов и клеток синусоидальных гемокапилляров. Пространство Диссе. Регенерация. Особенности кровоснабжения печени. Возрастные особенности. Желчный пузырь, строение и функции?
7. Поджелудочная железа. Развитие, строение экзо- и эндокринных частей, их гистофизиология. Регенерация. Возрастные изменения. АРУД система – её значение?

3) Проверить свои знания с использованием тестового контроля (примерные вопросы)

1. Эмалевые пучки располагаются
 - 1) Пронизывает всю толщу эмали
 - 2) У эмалево-дентинной границы в виде пучков травы*
 - 3) В пульпе
 - 4) У дентинно-цементной границы

2. Островки Малассе являются производными
 - 1) Эмали
 - 2) Дентина
 - 3) Цемента
 - 4) Эпителия*

3. На 5 месяце эмбриогенеза формируется
 - 1) Эмаль*
 - 2) Дентин
 - 3) Цемент
 - 4) Пульпа

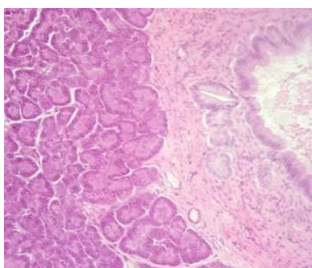
4. Питание дифференцирующихся энамелобластов происходит за счет
 - 1) Сосудов зубного мешочка*

- 2) Сосудов зубного сосочка
 - 3) Сосудов периодонта
5. Питание цемента здорового зуба осуществляется
- 1) Диффузно из сосудов периодонта*
 - 2) Из слюны ротовой полости
 - 3) Из пульпы
6. Обызвествление в виде глобул или калькосферитов происходит в
- 1) Эмали
 - 2) Дентине*
 - 3) Цементе
 - 4) Периодонте
7. Процент органических веществ содержащихся в эмали
- 1) 5-8%
 - 2) 3-5%
 - 3) 2-3%*
 - 4) 1-3%

8. В печёночной дольке локализованы

- 1) Печёночные пластинки*
- 2) Кровеносные капилляры*
- 3) Жёлчные капилляры*
- 4) Центральная вена*

9. Препарат какого органа представлен на снимке



- 1) Печень
- 2) Слюнная железа
- 3) Поджелудочная железа
- 4) Миндалины

10. Эндокриноциты поджелудочной железы ... Секретируемый гормон ...

- | | |
|------------------|--|
| А) (3) А-клетки | [1] Панкреатический полипептид |
| Б) (2) В-клетки | [2] Инсулин |
| В) (4) D-клетки | [3] Глюкагон |
| Г) (5) D1-клетки | [4] Соматостатин |
| Д) (1) PP-клетки | [5] Вазоактивный интерстициальный полипептид |

11. В сосудах печени ... Содержится ...

- | | |
|-------------------------------|--|
| А) (3) Междольковой вене | [1] Артериальная кровь |
| Б) (4) Синусоидных капиллярах | [2] Венозная кровь, богатая питательными веществами |
| | [3] Смешанная кровь |
| | [4] Венозная кровь, бедная питательными веществами, но богатая продуктами обмена веществ |

12. Клетки периодонта ... Расположение...

А) (3) Преобладание клеток
остеобластического ряда

Б) (2) Малодифференцированные клетки,
цементобласты

В) (1) Фибробласты, макрофаги, тучные
клетки

[1] В среднем слое

[2] На границе с цементом корня

[3] На границе с альвеолярной костью

13. Ткани зуба ... Источники развития ...

А) (1) Эмаль

Б) (2) Дентин

В) (2) Цемент

Г) (2) Пульпа

Д) (2) Периодонт

[1] Кожная эктодерма

[2] Мезенхима

Рекомендуемая литература:

Основная литература

№ п/п	Наименование	Автор (ы)	Год, место издания	Кол-во экземпляров в библиотеке	Наличие в ЭБС
1	2	3	4	5	6
53.	Гистология, цитология и эмбриология	Кузнецов С.Л., Мушкабаров Н.Н.	2012, М.: МИА	52	-
54.	Гистология, эмбриология, цитология.	Э.Г. Улумбеков, Ю.А. Чельшева	2012, М.: ГЭОТАР-Медиа	50	ЭБС Консультант студента

Дополнительная литература

№ п/п	Наименование	Автор (ы)	Год, место издания	Кол-во экземпляров в библиотеке	Наличие в ЭБС
1	2	3	4	5	6
1	Гистология, эмбриология, цитология	Ю. И. Афанасьев, Н. А. Юрина, Е. Ф. Котовский и др.; под ред. Ю. И. Афанасьева, Н. А. Юриной.	2016. М.: ГЭОТАР - Медиа	-	ЭБС Консультант студента

2.	Атлас по гистологии, цитологии и эмбриологии.	С.Л. Кузнецов, Н.Н. Мушкамбаров, В.Л. Горячкина.	М.: МИА, 2002.	10	-
----	---	--	----------------	----	---

№ п/п	Наименование	Автор (ы)	Год, место издания	Кол-во экземпляров в библиотеке	Наличие в ЭБС
1	2	3	4	5	6
	эмбриологии.				
3.	Гистология. Атлас для практических занятий.	Н.В. Бойчук, Р.Р. Исламов, С.Л. Кузнецов, Ю.А. Челышев.	М.: «ГЭОТАР-Медиа», 2010	5	ЭБС Консультант студента
4.	Атлас микроскопического и ультрамикроскопического строения клеток тканей и органов	В.Г. Елисеев, Ю.И. Афанасьев, Е.Ф. Котовский, А.Н. Яцковский.	М.: «Медицина», 2004.	15	-
5.	Руководство по гистологии: В 2-х т. Т. 1, 2	Данилов Р.К.	2011, - СПб.: СпецЛит	10	ЭБС Университетская библиотека онлайн
6.	Гистология, цитология и эмбриология. Атлас.	Быков В.Л., Юшканцева С.И.	2015, М.: "ГЭОТАР - Медиа"	-	ЭБС Консультант студента
7.	Морфогенез и гистофизиология системы мононуклеарных фагоцитов человека	Абдуллин Т.Г., Муслимов С.А., Коледаева Е.В., Мусина Л.А., Лебедева А.И.	Киров: «Дом печати - ВЯТКА», 2009.	100	ЭБС Кировского ГМУ

Раздел 3. Частная гистология.

Тема 3.14: Итоговый коллоквиум по «Частной гистологии». Часть 2

Цель: Закрепить полученные знания по темам: пищеварительная система, дыхательная система через диагностику микропрепаратов и электронограмм.

Задачи:

1. Рассмотреть одну из предложенных электронограмм, определить представленную структуру, рассказать о строении и функции данной структуры.
2. Продиагностировать 3 микропрепарата.
3. Ответить на ряд теоретических вопросов по ранее заявленным темам.

Обучающийся должен знать:

1. **До изучения темы (базисные знания):** Материал пройденных тем из практических занятий, предшествующих контрольному занятию.
2. **После изучения темы:** Определять изученные гистологические препараты, диагностировать на этих препаратах структурные элементы данной ткани; интерпретировать изученные электронограммы, возрастные особенности.

Обучающийся должен уметь:

Диагностировать микропрепараты по заявленным темам, диагностировать электронограммы.

Обучающийся должен владеть:

1. Работой со световыми микроскопами на малом и большом увеличении, с использованием иммерсии;
2. Дифференциальной диагностикой гистологических препаратов;
3. Подбором методик гистологического исследования для выполнения научных задач;
4. Способами окрашивания гистологических препаратов для выявления специализированных структур;
5. Методикой диагностики клеток и клеточных структур на электронограммах;
6. Гистологической терминологией по теме;
7. Решением ситуационных задач по теме;
8. Методикой систематизацией материала по теме и составлением таблиц.

Самостоятельная аудиторная работа обучающихся по теме:**1. Ответить на вопросы по теме занятия**

1. Гистофизиологическая характеристика вторично-чувствующих сенсоэпителиальных рецепторных клеток. Орган вкуса. Развитие, строение и функции. Иннервация. Регенерация. Гистофизиология органа вкуса.
2. Печень. Микроскопическое и ультрамикроскопическое строение гепатоцитов. Характеристика составляющих их клеток. Желчевыводящие пути и желчный пузырь: микроскопическое строение, функции.
3. Поджелудочная железа. Развитие, строение экзо- и эндокринных частей, их гистофизиология. Регенерация. Возрастные изменения. Понятие о гастропанкреатической (ГЭП) эндокринной системе.
4. Ротовая полость. Общая морфофункциональная характеристика слизистой оболочки. Источники развития. Язык, строение и функции. Возрастные изменения.
5. Околоушные, подчелюстные и подъязычные слюнные железы. Развитие, строение, функции. Особенности строения различных типов слюнных желез. Регенерация. Возрастные изменения.
6. Зубы. Эмаль, дентин, цемент и пульпа зуба - строение и значение. Источники и ход эмбрионального развития. Регенерация тканей зуба, возрастные изменения.
7. Пищевод; строение и функции. Источник и эмбриональное развитие. Строение различных отделов стенки пищевода, железы пищевода.
8. Толстая кишка. Червеобразный отросток. Общая характеристика. Развитие и строение. Возрастные особенности. Регенерации эпителия.
9. Желудок. Общая морфофункциональная характеристика. Развитие и строение оболочек. Структурные особенности различных отделов. Железы желудка, строение и функции. Иннервация и васкуляризация. Регенерация. Возрастные особенности.
10. Тонкая кишка. Развитие. Общая морфофункциональная характеристика. Строение и функции ворсинок и крипт. Особенности строения различных отделов. Иннервация и васкуляризация. Регенерация. Возрастные изменения.
11. Печень. Общая морфофункциональная характеристика. Развитие и строение. Классическая печеночная долька. Представление о портальной дольке и ацинусе. Структурно-функциональная характеристика гепатоцитов и клеток синусоидальных гемокapилляров. Пространство Диссе. Регенерация. Особенности кровоснабжения печени. Возрастные особенности. Желчный пузырь, строение и функции.
12. Респираторный отдел легкого. Ацинус, его структурные компоненты. Строение стенки альвеол. Типы альвеоцитов, гистофункциональная характеристика. Альвеолярные макрофаги.

13. Дыхательная система. Морфофункциональная характеристика. Источники развития. Воздухоносные пути. Строение легких.

2. Практическая подготовка

1) Провести диагностику трех гистологических препаратов

2) провести диагностику двух электронограмм

Список микропрепаратов для подготовки к диагностике препаратов

1. Нитевидные сосочки срез языка;
2. Листовидные сосочки, срез языка;
3. Срез небной миндалины;
4. Срез околоушной слюнной железы;
5. Срез подчелюстной (смешанной; слюнной железы);
6. Поперечный срез пищевода;
7. Переход пищевода в желудок
8. Срез дно желудка;
9. Пилорический отдел желудка;
10. Срез двенадцатиперстной кишки;
11. Срез тощей кишки;
12. Срез толстой кишки;
13. Срез поджелудочной железы;
14. Срез печени человека;
15. Шлиф зуба;
16. Развитие зуба (срез мордочки зародыша свиньи, эмалевый орган);
17. Развитие эмали и дентина (срез мордочки зародыша свиньи);
18. Срез трахеи собаки (поперечный разрез);
19. Срез трахеи собаки (продольный разрез);
20. Срез легкого.

Список электронограмм для подготовке к диагностике электронограмм

1. Нитевидные сосочки языка;
2. Листовидные сосочки языка;
3. Желобоватые сосочки языка;
4. Ультрамикроскопическое строение поверхностных эпителиоцитов желудка;
5. Энтероциты с щёточной каемкой;
6. Бокаловидная железистая клетка эпителия тонкой кишки;
7. Свод пейеровой бляшки;
8. Вид сверху на поверхность желудочных ямок фундальной части желудка человека;
9. Ворсинки тонкой кишки;
10. Ультрамикроскопическое строение энамелобласта;
11. Ультрамикроскопическое строение дентинобласта;
12. Эмалевые призмы зуба;
13. Ультрамикроскопическое строение синусоидного капилляра печени;
14. Эмалевые призмы зуба;
15. Ультраструктура гепатоцита;
16. Гепатоциты и клетки синусоидных капилляров;
17. Участок дольки печени;
18. Печеночная долька;
19. Апикальный участки клеткой однослойного многорядного призматического мерцательного эпителия трахеи;
20. Респираторный отдел легкого;

Самостоятельная внеаудиторная работа обучающихся по теме:

1) Ознакомиться с теоретическим материалом по теме занятия с использованием конспектов лекций и/или рекомендуемой учебной литературы.

2) Ответить на вопросы для самоконтроля

1. Гистофизиологическая характеристика вторично-чувствующих сенсоэпителиальных рецепторных клеток. Орган вкуса. Развитие, строение и функции. Иннервация. Регенерация. Гистофизиология органа вкуса.
2. Печень. Микроскопическое и ультрамикроскопическое строение гепатоцитов. Характеристика составляющих их клеток. Желчевыводящие пути и желчный пузырь: микроскопическое строение, функции.
3. Поджелудочная железа. Развитие, строение экзо- и эндокринных частей, их гистофизиология. Регенерация. Возрастные изменения. Понятие о гастропанкреатической (ГЭП) эндокринной системе.
4. Ротовая полость. Общая морфофункциональная характеристика слизистой оболочки. Источники развития. Язык, строение и функции. Возрастные изменения.
5. Околоушные, подчелюстные и подъязычные слюнные железы. Развитие, строение, функции. Особенности строения различных типов слюнных желез. Регенерация. Возрастные изменения.
6. Зубы. Эмаль, дентин, цемент и пульпа зуба - строение и значение. Источники и ход эмбрионального развития. Регенерация тканей зуба, возрастные изменения.
7. Пищевод; строение и функции. Источник и эмбриональное развитие. Строение различных отделов стенки пищевода, железы пищевода.
8. Толстая кишка. Червеобразный отросток. Общая характеристика. Развитие и строение. Возрастные особенности. Регенерации эпителия.
9. Желудок. Общая морфофункциональная характеристика. Развитие и строение оболочек. Структурные особенности различных отделов. Железы желудка, строение и функции. Иннервация и васкуляризация. Регенерация. Возрастные особенности.
10. Тонкая кишка. Развитие. Общая морфофункциональная характеристика. Строение и функции ворсинок и крипт. Особенности строения различных отделов. Иннервация и васкуляризация. Регенерация. Возрастные изменения.
11. Печень. Общая морфофункциональная характеристика. Развитие и строение. Классическая печеночная долька. Представление о портальной дольке и ацинусе. Структурно-функциональная характеристика гепатоцитов и клеток синусоидальных гемокapилляров. Пространство Диссе. Регенерация. Особенности кровоснабжения печени. Возрастные особенности. Желчный пузырь, строение и функции.
12. Респираторный отдел легкого. Ацинус, его структурные компоненты. Строение стенки альвеол. Типы альвеоцитов, гистофункциональная характеристика. Альвеолярные макрофаги.
13. Дыхательная система. Морфофункциональная характеристика. Источники развития. Воздухоносные пути. Строение трахеи, бронхов различного калибра и бронхиол.

Рекомендуемая литература:

Основная литература

№ п/п	Наименование	Автор (ы)	Год, место издания	Кол-во экземпляров	Наличие в ЭБС
				библиотек	
				е	

1	2	3	4	5	6
55.	Гистология, цитология и эмбриология	Кузнецов С.Л., Мушкабаров Н.Н.	2012, М.: МИА	52	-
56.	Гистология, эмбриология, цитология.	Э.Г. Улумбеков, Ю.А. Чельшева	2012, М.: ГЭОТАР- Медиа	50	ЭБС Кон- сультан т студент а

Дополнительная литература

№ п/п	Наименование	Автор (ы)	Год, место издания	Кол-во экземпляров в библиотеке	Наличие в ЭБС
1	2	3	4	5	6
1	Гистология, эмбриология, цитология	Ю. И. Афанасьев, Н. А. Юрина, Е. Ф. Котовский и др.; под ред. Ю. И. Афанасьева, Н. А. Юриной.	2016. М.: ГЭОТАР - Медиа	-	ЭБС Консультант студента
2.	Атлас по гистологии, цитологии и эмбриологии.	С.Л. Кузнецов, Н.Н. Мушкабаров, В.Л. Горячкина.	М.: МИА, 2002.	10	-
3.	Гистология. Атлас для практических занятий.	Н.В. Бойчук, Р.Р. Исламов, С.Л. Кузнецов, Ю.А. Чельшев.	М.: «ГЭОТАР-Медиа», 2010	5	ЭБС Кон- сультант студента
4.	Атлас микроскопического и ультрамикроскопического строения клеток тканей и органов	В.Г. Елисеев, Ю.И. Афанасьев, Е.Ф. Котовский, А.Н. Яцковский.	М.: «Медицина», 2004.	15	-
5.	Руководство по гистологии: В 2-х т. Т. 1, 2	Данилов Р.К.	2011, - СПб.: СпецЛит	10	ЭБС Универс итетская библиот ека онлайн
6.	Гистология, цитология и эмбриология. Атлас.	Быков В.Л., Юшканцева С.И.	2015, М.: "ГЭОТАР - Медиа"	-	ЭБС Консультант студента
7.	Морфогенез и гистофизиология	Абдуллин Т.Г., Муслимов С.А.,	Киров: «Дом печати -	100	ЭБС Ки- ровског

№ п/п	Наименование	Автор (ы)	Год, место издания	Кол-во экземпляров в библиотеке	Наличие в ЭБС
1	2	3	4	5	6
	системы мононуклеарных фагоцитов человека	Коледаева Е.В., Мусина Л.А., Лебедева А.И.	ВЯТКА», 2009.		о ГМУ

Раздел 3. Частная гистология.

Тема 3.15: Мочевыделительная система.

Цель: Сформировать умения по микродиагностике гистологических препаратов органов мочевыделительной системы.

Задачи:

1. Определять в корковом и мозговом веществе почек различные части нефронов (структурно-функциональных единиц почек), собирательные трубки и кровеносные сосуды.
2. Определять в составе нефронов структурные элементы, участвующие в процессах фильтрация, реабсорбции и секреции.
3. Анализировать структурные и цитохимические особенности основных частей нефронов в связи с их функцией.
4. Различать короткие (корковые), длинные (юкстагломерулярные) и промежуточные нефроны на основе их гистофункциональных особенностей.
5. Объяснять эндокринную роль почек и различать структурные элементы, выполняющие эту функцию.
6. Определять в стенках почечных лоханок, мочеточников, мочевого пузыря оболочки, а также ткани, из которых они состоят.

Обучающийся должен знать:

1. **До изучения темы (базисные знания):** Общий план строения и кровоснабжения почки.
2. **После изучения темы:** Источники развития органов мочевыделительной системы. Строение, функции нефрона, специфика локализации его отделов, виды нефронов. Понятие о биологическом барьере почки и его ультрамикроскопическое строение. Механизм клубочковой фильтрации, облигатной и факультативной реабсорбции, подкисления и концентрации мочи. Понятие о противоточно-множительном механизме почки. Особенности кровоснабжения почки. Строение и функции эндокринной системы почек. Структурно функциональная характеристика органов мочевыделительной системы. Геронтологические особенности органов мочевыделительной системы.

Обучающийся должен уметь:

Микроскопировать гистологические препараты: почки, стенки мочевого пузыря, диагностировать электронограммы подоцита, почечного фильтра, проводить сравнительное микроскопирование дистального и проксимального отделов извитых канальцев почки.

Обучающийся должен владеть:

1. Микроскопированием и диагностикой следующих препаратов: почка, мочеточник быка, мочевой пузырь.
2. Диагностикой электронных микрофотографий почечного тельца и канальцев нефрона, ультрамикроскопического строения почечного фильтра.
3. Методикой гистологической окраски по маллори для диагностики клеточных структур почки.
4. Подбором методик гистологического исследования для выполнения научных задач;
5. Способами окрашивания гистологических препаратов для выявления специализированных структур;
6. Методикой диагностики клеток и клеточных структур на электронограммах;
7. Решением ситуационных задач по теме;
8. Методикой систематизацией материала по теме и составлением таблиц;
9. Решением ситуационных задач.

Самостоятельная аудиторная работа обучающихся по теме:

1. Ответить на вопросы по теме занятия:

1. Из каких источников в эмбриогенезе образуются окончательные почки и мочевыводящие пути?
2. Из каких отделов состоит нефрон? Воспроизведите рисунок нефрона.
3. Какие отделы нефронов располагаются в корковом и мозговом веществе почки?
4. По каким признакам можно отличить короткие (корковые) нефроны от длинных (юкстамедуллярных)?
5. Какое строение имеет почечное тельце? Назовите два его основных компонента и три вида клеток в их составе.
6. Где находится фильтрационный барьер почек, и из каких гистологических элементов он состоит? Назовите три его элемента.
7. В каком процессе мочеобразования участвует фильтрационный барьер, и какие условия необходимы для этого процесса?
8. Какова причина того, что короткие и промежуточные нефроны участвуют в мочеобразовании более активно, чем юкстамедуллярные?
9. Какую роль играет юкстамедуллярное кровообращение в почках?
10. Какие процессы происходят в дистальных извитых канальцах нефронов, как это проявляется в строении клеток и цитохимических особенностях? Назовите структуры клеток и ферменты, участвующие в этих процессах.
11. По каким морфологическим признакам можно отличить проксимальные извитые канальцы нефронов от дистальных?
12. Каковы строение и функция собирательных почечных трубочек?
13. Из каких гистологических структур состоит юстагломерулярный комплекс почки, и какие из его структур вырабатывают ренин?
14. Какие оболочки различают в стенках мочеточников и мочевого пузыря?

2. Практическая подготовка.

Провести диагностику гистологических препаратов.

Алгоритм работы с микроскопом под контролем преподавателя:

- включение микроскопа;
- работа револьвера;
- помещение препарата на предметный столик микроскопа;
- работа с малым увеличением, перевод на большое увеличение, исследование отдельных структур;
- выключение микроскопа.

Список микропрепаратов для диагностики на практическом занятии с последующей зарисовкой препаратов в альбом:

1. Почка;
2. Мочеточник быка;
3. Мочевой пузырь.

Освоить диагностику электронограмм.

Список электроннограмм для диагностики на практическом занятии:

1. Базальный лабиринт эпителиальной клетки дистального отдела нефрона;
2. Фильтрационный барьер почки;
3. Клетка висцерального эпителия капсулы почечного тельца нефрона;
4. Поверхность слизистой оболочки мочевого пузыря;
5. Подоцит висцерального листка капсулы Шумлянско-Боумана.

3. Решить ситуационные задачи

1) Алгоритм разбора задач

1. полный и точный ответ на все вопросы задачи;
2. представить комплексную оценку предложенной ситуации;
3. сделать выводы, привести дополнительные аргументы;
4. продемонстрировать знания теоретического материала с учетом междисциплинарных связей;
5. по возможности предложить альтернативные варианты решения проблемы.

2) Пример задачи с разбором по алгоритму

Задача: При некоторых заболеваниях почек происходят стимуляция и пролиферация мезангиоцитов. В каких отделах почки в результате этого наступят структурнофункциональные изменения и какие?

Решение: Мезангиальные клетки входят в состав почечного или мальпигиевого тельца, в котором и будут происходить морфологические изменения. Мальпигиевы тельца располагаются в корковом веществе почки.

3) Задачи для самостоятельного разбора на занятии

1. У больного после тяжелой травмы развился шок, и появились признаки острой почечной недостаточности (ОПН). Что является ведущим механизмом развития ОПН в данном случае?
2. В анализе мочи больного отмечено присутствие эритроцитов. Обследование мочевыводящих путей не выявило в них кровотечения. При нарушениях в каких отделах нефронов могли появиться в моче?
3. У больного хроническим гломерулонефритом обнаружены симптомы анемии. Что обусловило появление этих симптомов?
4. В результате усиленного потовыделения и обезвоживания организма у пациента выросла осмолярность мочи и уменьшился диурез. Изменение продукции какого гормона обеспечивает в первую очередь компенсаторную задержку воды?
5. При электронной микроскопии в корковом веществе почки определяются структуры, высланные призматическим эпителием с щеточной каемкой и складками плазмолеммы в базальной части. Между складками есть большое количество митохондрий. Какому отделу нефрона принадлежат описанные структуры?
6. Пороки развития мочевой системы встречаются, по статистическим данным, в 10-14% новорожденных детей. Из которых из отмеченных ниже источников идет развитие почки?

7. Во время клинического обследования у 35-летней женщины с заболеванием почек в моче обнаружены клетки крови, фибриноген, что достоверно связано с нарушением почечного фильтра. Из каких структур состоит этот фильтр?

4. Задания для групповой работы

Записать в рабочую тетрадь:

1. Таблица: строение нефрона.

Зарисовать в альбом:

1. Строение почечного тельца с юкстагломерулярным аппаратом;
2. Схема: строение фильтрационного барьера почек.

Самостоятельная внеаудиторная работа обучающихся по теме:

1) Ознакомиться с теоретическим материалом по теме занятия с использованием конспектов лекций и/или рекомендуемой учебной литературы.

2) Ответить на вопросы для самоконтроля

1. Почки. Стадии развития в онтогенезе человека?
2. Окончательная почка, строение и функции?
3. Типы и гистофизиология нефронов. Особенности кровоснабжения?
4. Структурная организация почечного фильтра и его роль в мочеобразовании. Фазы мочеобразования и их структурное обеспечение?
5. Гистофизиология мочеобразования?
6. Эндокринный аппарат почки. Юкстагломерулярный, простагландиновый и каликреинкининовый аппараты, участие в регуляции общего и почечного кровообращения?
7. Мочевыводящие пути. Строение стенки почечных чашек, лоханок, мочеточников.
8. Мочевой пузырь, тканевый состав стенки?
9. Особенности строения мужского и женского мочеиспускательных каналов?

3) Проверить свои знания с использованием тестового контроля (примерные вопросы)

1. Мозговое вещество почки человека состоит из
 - 1) 1-2 мозговых пирамид
 - 2) 4-6 мозговых пирамид
 - 3) 6-8 мозговых пирамид
 - 4) 8-12 мозговых пирамид*
2. Юкстагломерулярный аппарат почек принимает участие в синтезе
 - 1) Ренина*
 - 2) Простагландинов
 - 3) Кининов
 - 4) Эритропоэтинов*
3. Структурными компонентами фильтрационного барьера являются
 - 1) Эндотелий сосудистого клубочка*
 - 2) Рыхлая волокнистая соединительная ткань
 - 3) Гломерулярная базальная мембрана*
 - 4) Подоциты внутреннего листка капсулы нефрона*
4. Кортикальное вещество почки состоит из
 - 1) Почечных телец*
 - 2) Прямых нисходящих и восходящих частей петель нефрона

- 3) Проксимальных и дистальных извитых канальцев*
- 4) Собирательных трубочек
5. Важным условием для процесса фильтрации (первой фазы мочеобразования) является
- 1) Диаметр выносящих артериол меньше диаметра приносящих артериол*
 - 2) Диаметр выносящих артериол больше диаметра приносящих артериол
 - 3) Диаметр выносящих и приносящих артериол одинаков
 - 4) Кровяное давление в капиллярах клубочков корковых нефронов выше 50 мм рт.ст.*
6. Функции нефрона регулируют следующие гормоны
- 1) Вазопрессин (антидиуретический гормон)*
 - 2) Прогестерон
 - 3) Альдостерон*
 - 4) Тестостерон
7. Какие клетки юкстагломерулярного аппарата содержат осморорецепторы (рецепторы натрия)
- 1) Юкстагломерулярные клетки артериол
 - 2) Клетки плотного пятна дистального извитого канальца*
 - 3) Юкставаскулярные клетки
 - 4) Мезангиальные клетки
8. В почках... выстланы эпителием ...
- | | |
|-------------------------------|--|
| А) (3) Проксимальные канальцы | [1] Однослойным плоским |
| Б) (2) Дистальные канальцы | [2] Однослойным низким призматическим с базальной исчерченностью |
| В) (1) Тонкие канальцы петли | [3] Однослойным кубическим с базальной исчерченностью и щеточной каемкой |
| Г) (4) Собирательные трубочки | [4] Однослойным кубическим |
9. Клетки почки ... характеризуются наличием ...
- | | |
|----------------------------------|---|
| А) (4) Подоциты | [1] Щеточной каемки и базальной исчерченности |
| Б) (2) Юкстагломерулярные клетки | [2] Секреторных ШИК-положительных гранул |
| В) (1) Проксимальных канальцев | [3] Только базальной исчерченности |
| Г) (3) Дистальных канальцев | [4] Крупных и мелких отростков |
| Д) (5) Интерстициальные клетки | [5] Липидных гранул |
10. Расположите в правильном порядке элементы, входящие в состав структурно-функциональной единицы почки
- 1) Капсула Шумлянского - Боумена
 - 2) Проксимальный извитой каналец
 - 3) Проксимальный прямой каналец
 - 4) Дистальный прямой каналец
 - 5) Дистальный извитой каналец
- Ответ: а б в г д

Рекомендуемая литература:

Основная литература

№ п/п	Наименование	Автор (ы)	Год, место издания	Кол-во экземпляров	Наличие в ЭБС
				ов	в
				в	ЭБС

				библиотек	
1	2	3	4	5	6
57.	Гистология, цитология и эмбриология	Кузнецов С.Л., Мушкабаров Н.Н.	2012, М.: МИА	52	-
58.	Гистология, эмбриология, цитология.	Э.Г. Улумбеков, Ю.А. Чельшева	2012, М.: ГЭОТАР-Медиа	50	ЭБС Консультант студента

Дополнительная литература

№ п/п	Наименование	Автор (ы)	Год, место издания	Кол-во экземпляров в библиотеке	Наличие в ЭБС
1	2	3	4	5	6
1	Гистология, эмбриология, цитология	Ю. И. Афанасьев, Н. А. Юрина, Е. Ф. Котовский и др.; под ред. Ю. И. Афанасьева, Н. А. Юриной.	2016. М.: ГЭОТАР - Медиа	-	ЭБС Консультант студента
2.	Атлас по гистологии, цитологии и эмбриологии.	С.Л. Кузнецов, Н.Н. Мушкабаров, В.Л. Горячкина.	М.: МИА, 2002.	10	-
3.	Гистология. Атлас для практических занятий.	Н.В. Бойчук, Р.Р. Исламов, С.Л. Кузнецов, Ю.А. Чельшев.	М.: «ГЭОТАР-Медиа», 2010	5	ЭБС Консультант студента
4.	Атлас микроскопического и ультрамикроскопического строения клеток тканей и органов	В.Г. Елисеев, Ю.И. Афанасьев, Е.Ф. Котовский, А.Н. Яцковский.	М.: «Медицина», 2004.	15	-
5.	Руководство по гистологии: В 2-х т. Т. 1, 2	Данилов Р.К.	2011, - СПб.: СпецЛит	10	ЭБС Университетская библиотека онлайн
6.	Гистология, цитология и эмбриология. Атлас.	Быков В.Л., Юшканцева С.И.	2015, М.: "ГЭОТАР - Медиа"	-	ЭБС Консультант студента
7.	Морфогенез и гистофизиология системы	Абдуллин Т.Г., Муслимов С.А., Коледаева Е.В.,	Киров: «Дом печати - ВЯТКА»,	100	ЭБС Кировского ГМУ

№ п/п	Наименование	Автор (ы)	Год, место издания	Кол-во экземпляров в библиотеке	Наличие в ЭБС
1	2	3	4	5	6
	моноклеарных фагоцитов человека	Мусина Л.А., Лебедева А.И.	2009.		

Раздел 3. Частная гистология.

Тема 3.16: Мужская половая система.

Цель: Сформировать умения по диагностике гистологических препаратов органов мужской половой системы.

Задачи:

1. Определять органы мужской половой системы и их тканевые элементы на микроскопическом уровне.
2. Идентифицировать типы клеток в составе сперматогенного эпителия и гормонпродуцирующие клетки яичка.
3. Объяснять содержание и сущность фаз сперматогенеза.
4. Объяснять механизмы регуляции генеративной и эндокринной функции яичка.
5. Объяснять особенности эмбрионального развития органов мужской половой системы.

Обучающийся должен знать:

1. **До изучения темы (базисные знания):** Схему мейоза; стадии сперматогенеза и отличия от овогенеза; общий план строения мочеполовой системы.
2. **После изучения темы:** Развитие органов мужской половой системы; микростроение семенника; общий план строения семявыносящих путей; структурно-функциональная характеристика желез мужской половой системы; клеточный состав и функции клеток, образующих сперматогенный эпителий; фазы сперматогенеза и их характеристика; микростроение и функции сперматозоида; микроструктура и функции гемато-тестикулярного барьера; гормоны, участвующие в регуляции сперматогенеза. Геронтологические особенности.

Обучающийся должен уметь:

Микроскопировать гистопрепараты среза семенника и придатка семенника, определять на препарате срезы канальцев на стадиях: размножения, роста и формирования, читать электронограммы строения сперматозоида, извитого канальца семенника и «текучего» интерстиция семенника.

Обучающийся должен владеть:

1. Микроскопированием и диагностикой следующих препаратов: семенник крысы, придаток семенника, простата;
2. Диагностикой электронных микрофотографий сперматозоида, извитого канальца семенника и «текучего» интерстиция семенника;
3. Методикой гистологической окраски по папа-николау для диагностики тканевых и клеточных структур семенника;
4. Подбором методик гистологического исследования для выполнения научных задач;

5. Способами окрашивания гистологических препаратов для выявления специализированных структур;
6. Методикой диагностики клеток и клеточных структур на электронограммах;
7. Гистологической терминологией по теме;
8. Решением ситуационных задач по теме;
9. Методикой систематизацией материала по теме и составлением таблиц.

Самостоятельная аудиторная работа обучающихся по теме:

1. Ответить на вопросы по теме занятия:

1. Эмбриональный гистогенез органов мужской половой системы?
2. Морфо - функциональная характеристика яичника, особенности строения и функции клеток Сертоли и клеток Лейдига?
3. Морфо - функциональная характеристика желез мужской половой системы?
4. Особенности строения эпителия семявыносящих извитых канальцев?
5. Возрастные особенности строения семенника и придатка семенника?
6. Схема гормональной регуляции: гипоталамус гипофиз яички?

2. Практическая подготовка.

Провести диагностику гистологических препаратов.

Алгоритм работы с микроскопом под контролем преподавателя:

- включение микроскопа;
- работа револьвера;
- помещение препарата на предметный столик микроскопа;
- работа с малым увеличением, перевод на большое увеличение, исследование отдельных структур;
- выключение микроскопа.

Список микропрепаратов для диагностики на практическом занятии с последующей зарисовкой препаратов в альбом:

1. Срез семенника;
2. Срез придатка семенника;
3. Срез простаты.

Освоить диагностику электронограмм.

Список электроннограмм для диагностики на практическом занятии:

1. Гонадотропоцит;
2. Суспендоцит.

3. Решить ситуационные задачи

1) Алгоритм разбора задач

1. полный и точный ответ на все вопросы задачи;
2. представить комплексную оценку предложенной ситуации;
3. сделать выводы, привести дополнительные аргументы;
4. продемонстрировать знания теоретического материала с учетом междисциплинарных связей;
5. по возможности предложить альтернативные варианты решения проблемы.

2) Пример задачи с разбором по алгоритму

Задача: При обследовании ребенка обнаружено не опущение яичка в полость мошонки (крипторхизм). Какая из функций органа пострадает, если не прибегнуть к хирургической операции, и почему?

Решение: В результате нарушится сперматогенная функция органа, так как для

нормального сперматогенеза необходима температура ниже температуры тела.

3) Задачи для самостоятельного разбора на занятии

1. Семейная пара жалуется на бесплодный брак. После обследования мужчины обнаружена аспермия. Какой отдел половой системы пострадал?
2. На гистологическом срезе видим орган, который внешне покрыт серозной и белочной оболочками. Стромой органа составляет рыхлая соединительная ткань, в которой содержатся клетки Лейдига, паренхима представлена канальцами, внутреннюю поверхность канальцев выстилает сперматогенный эпителий. Что это за орган?
3. В эксперименте у двух зародышей мужского пола удалили соответственно гонобласт и мезонефральный проток. Какие нарушения развития органов половой системы вызовут эти воздействия?
4. У зародыша мужского пола нарушена эндокринная функция эмбриональной гонады. Изменится ли развитие половых органов? Если изменится, то каким образом?
5. Одна из клеток сперматогенного эпителия в процессе развития увеличивается в размере, в ней становятся заметны хромосомы, которые конъюгируют, образуя пары-биваленты. Назовите клетку и стадию сперматогенеза.
6. При анализе среза яичка были выявлены клетки, занимающие наиболее периферическое (базальное) положение в сперматогенном эпителии. Многие из них делятся. Назовите клетки и стадию сперматогенеза.
7. В одной из клеток сперматогенного эпителия в процессе дифференцировки наблюдается уплотнение ядра, формирование акробласта и жгутика. Назовите клетку и стадию сперматогенеза.
8. С помощью меченых антител к тестостерону и ингибину выявлены клетки в срезах мужской гонады. Назовите соответствующие клетки и место их локализации в органе.
9. На срезе одного из органов мужской половой системы исследователь обнаружил мощные пучки гладкой мышечной ткани, между которыми расположены железистые концевые отделы. Выводные протоки открываются в полость, выстланную переходным эпителием. Какой это орган?
10. В эксперименте у 2х самцов крыс вызвано соответственно снижение выработки фолликулостимулирующего и лютеинизирующего гормонов. Какие структуры мужской гонады и каким образом будут преимущественно реагировать в каждом случае?
11. При микроскопическом анализе участка стенки извитого семенного канальца отмечено преобладание в составе сперматогенного эпителия сперматид, появление в просвете канальца зрелых сперматозоидов. Для какого периода сперматогенеза характерна такая картина?
12. При анализе пост травматических изменений яичка установлено запустение извитых семенных канальцев в результате нарушения сперматогенеза. С нарушением каких структур стенки канальца связаны эти изменения? Какой процесс лежит в их основе?

4. Задания для групповой работы

Записать в рабочую тетрадь:

1. Таблица: этапы сперматогенеза;
2. Таблица: семявыносящие пути, морфологические особенности.
3. Схема: развитие яичек.

Зарисовать в альбом:

1. Схема: структура сперматозоида;

2. Схема: строение сперматогенного эпителия извитых семенных канальцев.

Самостоятельная внеаудиторная работа обучающихся по теме:

1) Ознакомиться с теоретическим материалом по теме занятия с использованием конспектов лекций и/или рекомендуемой учебной литературы.

2) Ответить на вопросы для самоконтроля

1. Мужская половая система. Источники эмбрионального развития и функции?
2. Половая дифференцировка в онтогенезе человека?
3. Семенник: строма и паренхима?
4. Извитые семенные канальцы. Гематотестикулярный барьер. Эндокринный аппарат?
5. Регуляция генеративной и эндокринной функций семенника. Гипоталамо-гипофизарно-тестикулярная система?
6. Морфофункциональная характеристика клеток яичка. Возрастные особенности сперматогенеза?
7. Половые клетки. Морфофункциональная характеристика. Мейоз – характеристика, биологическая сущность. Отличие половых клеток от соматических?
8. Сперматогенез и овогенез. Их сравнительная характеристика. Гормональная регуляция спермато - и овогенеза?
9. Простата. Морфологические особенности. Возрастные изменения?
10. Бульбоуретральные железы. Морфологические особенности. Возрастные изменения?
11. Половой член. Морфологические особенности. Возрастные изменения?

3) Проверить свои знания с использованием тестового контроля (примерные вопросы)

1. Сколько времени необходимо для превращения сперматогоний в сперматозоиды
 - 1) 7 - 8 часов*
 - 2) 2 недели
 - 3) 75 дней
 - 4) 14 лет
2. Клетка Сертоли
 - 1) Секретирует эстрогены*
 - 2) Имеет рецепторы фоллитропина*
 - 3) Накапливает тестостерон в адлюминальном пространстве*
 - 4) Синтезирует андрогенсвязывающий белок*
3. Сперматогенный эпителий
 - 1) Сперматоциты первого порядка образуются из сперматогоний типа В
 - 2) Сперматогонии типа А (светлые) – стволовые клетки*
 - 3) Клетки имеют рецепторы лютропина
 - 4) Состоит из сперматогенных и поддерживающих клеток*
4. Гормональная регуляция сперматогенеза
 - 1) Нейросекреторные клетки выделяют гонадолиберин с интервалом 90 -120 минут*
 - 2) Повышение уровня люлиберина в крови усиливает секрецию тестостерона*
 - 3) Фоллитропин в клетках Сертоли стимулирует синтез андрогенсвязывающего белка*
 - 4) Лютропин стимулирует секреторную активность клеток Лейдига*

5. Тестостерон стимулирует

- 1) Дифференцировку половых органов*
- 2) Развитие вторичных половых признаков*
- 3) Секрцию железистых клеток предстательной железы, семенных пузырьков*
- 4) Сперматогенез*

6. Предстательная железа

- 1) Паренхима состоит из 30-50 отдельных разветвленных трубчато-альвеолярных желёз*
- 2) Выводные протоки желёз простаты открываются в семявыбрасывающий проток
- 3) В секрете присутствует кислая фосфатаза*
- 4) Сокращение поперечнополосатой скелетной мышцы предстательной железы способствует высвобождению секрета при эякуляции

7. Гематотестикулярный барьер

- 1) Разделяет сперматогенный эпителий на базальное и адлюминальное пространство*
- 2) Выполняет барьерную роль между половыми клетками и внутренней средой организма*
- 3) Изолирует половые клетки от токсинов*
- 4) Препятствует развитию аутоиммунного ответа против антигенов в мембране созревающих гамет*

8. Какие структуры (тканевые элементы) входят в состав гематотестикулярного барьера

- 1) Эндотелий капилляра*
- 2) Базальные мембраны капилляра и извитого семенного канальца*
- 3) Клетки Сертоли*
- 4) Собственная оболочка извитого семенного канальца*

9. Клетки семенника ... их локализация ...

- | | |
|----------------------|---|
| А) (3) Суспендоциты | [1] В межканальцевой соединительной ткани |
| Б) (4) Сперматогонии | [2] В оболочке извитых канальцев |
| В) (5) Сперматиды | [3] На базальной мембране извитого канальца, соединены отростками друг с другом |
| | [4] В базальном отсеке канальца |
| | [5] В адлюминальном отсеке канальца |

10. Отделы мужского полового тракта ... выстланы эпителием ..

- | | |
|-------------------------------------|---|
| А) (3) Извитые семенные канальцы | [1] Двурядным, состоящим из призматических со стереоцилиями вставочных клеток |
| Б) (2) Прямые канальцы семенника | [2] Однослойным призматическим |
| В) (4) Канальцы сети семенника | [3] Сперматогенным |
| Г) (5) Выносящие канальцы семенника | [4] Однослойным из кубических или плоских клеток |
| | [5] Однослойным, в котором группы реснитчатых клеток чередуются с железистыми |

11. Расположите в правильном порядке компоненты гематотестикулярного барьера

- 1) Фенестрированный эндотелий капилляров яичка
- 2) Базальная мембрана эндотелия капилляров
- 3) Интерстициальная ткань
- 4) Синусоидные лимфососуды

- 5) Собственная оболочка семенных каналов
- 6) Базальная мембрана сперматогенного эпителия
- 7) Плотные контакты между отростками клеток Сертоли

Ответ: а б в г д е ж

Рекомендуемая литература:

Основная литература

№ п/п	Наименование	Автор (ы)	Год, место издания	Кол-во экземпляров в библиотеке	Наличие в ЭБС
1	2	3	4	5	6
59.	Гистология, цитология и эмбриология	Кузнецов С.Л., Мушкабаров Н.Н.	2012, М.: МИА	52	-
60.	Гистология, эмбриология, цитология.	Э.Г. Улумбеков, Ю.А. Чельшева	2012, М.: ГЭОТАР-Медиа	50	ЭБС Консультант студента

Дополнительная литература

№ п/п	Наименование	Автор (ы)	Год, место издания	Кол-во экземпляров в библиотеке	Наличие в ЭБС
1	2	3	4	5	6
1	Гистология, эмбриология, цитология	Ю. И. Афанасьев, Н. А. Юрина, Е. Ф. Котовский и др.; под ред. Ю. И. Афанасьева, Н. А. Юриной.	2016. М.: ГЭОТАР - Медиа	-	ЭБС Консультант студента
2.	Атлас по гистологии, цитологии и эмбриологии.	С.Л. Кузнецов, Н.Н. Мушкабаров, В.Л. Горячкина.	М.: МИА, 2002.	10	-
3.	Гистология. Атлас для практических занятий.	Н.В. Бойчук, Р.Р. Исламов, С.Л. Кузнецов, Ю.А. Чельшев.	М.: «ГЭОТАР-Медиа», 2010	5	ЭБС Консультант студента
4.	Атлас микроскопического и ультрамикроскопического строения клеток тканей и органов	В.Г. Елисеев, Ю.И. Афанасьев, Е.Ф. Котовский, А.Н. Яцковский.	М.: «Медицина», 2004.	15	-

№ п/п	Наименование	Автор (ы)	Год, место издания	Кол-во экземпляров в библиотеке	Наличие в ЭБС
1	2	3	4	5	6
5.	Руководство по гистологии: В 2-х т. Т. 1, 2	Данилов Р.К.	2011, - СПб.: СпецЛит	10	ЭБС Университетская библиотека онлайн
6.	Гистология, цитология и эмбриология. Атлас.	Быков В.Л., Юшканцева С.И.	2015, М.: "ГЭОТАР - Медиа"	-	ЭБС Консультант студента
7.	Морфогенез и гистофизиология системы мононуклеарных фагоцитов человека	Абдуллин Т.Г., Муслимов С.А., Коледаева Е.В., Мусина Л.А., Лебедева А.И.	Киров: «Дом печати - ВЯТКА», 2009.	100	ЭБС Кировского ГМУ

Раздел 3. Частная гистология.

Тема 3.17: Женская половая система.

Цель: Сформировать умения по диагностике органов женской половой системы

Задачи:

1. Определять на микроскопическом уровне органы женской половой системы и их тканевые элементы.
2. Определять фазу менструального цикла по строению эндометрия.
3. Объяснять механизмы циклической деятельности органов женской половой системы и их гормональную регуляцию.
4. Объяснять особенности эмбрионального развития органов женской половой системы.

Обучающийся должен знать:

1. **До изучения темы (базисные знания):** Стадии овогенеза. Морфологию и тип яйцеклетки человека. Тип секреции молочных желез.
2. **После изучения темы:** Морфологию, гистогенез и функцию яичника. Морфологию, гистогенез матки и маточных труб. Гормональную регуляцию женской половой системы. Фазы овариально-менструального цикла. Строение и особенности секреции молочных желез. Отличие овогенеза от сперматогенеза. Геронтологические особенности органов женской половой системы.

Обучающийся должен уметь:

Диагностировать препараты яичника, матки и желтого тела беременности. Определить на препарате яичника следующие структуры: различные типы фолликулов, атретические тела, желтые тела. Определять фазу овариально-менструального цикла по микропрепаратам матки. Расписывать стадии эмбриогенеза яичника. Характеризовать стадии эмбриогенеза яичника.

Обучающийся должен владеть:

1. Микроскопированием и диагностикой следующих препаратов: матка, яичник, желтое тело, молочная железа, маточные трубы;
2. Определением электронных микрофотографий лютеоцитов и текоцитов;
3. Методикой гистологической окраски яичника и матки для диагностики тканевых и клеточных структур;
4. Подбором методик гистологического исследования для выполнения научных задач;
5. Способами окрашивания гистологических препаратов для выявления специализированных структур;
6. Методикой диагностики клеток и клеточных структур на электронограммах;
7. Гистологической терминологией по теме;
8. Решением ситуационных задач по теме;
9. Методикой систематизацией материала по теме и составлением таблиц.

Самостоятельная аудиторная работа обучающихся по теме:

1. Ответить на вопросы по теме занятия:

1. Гистофизиология женской гонады?
2. Эмбриогенез яичника?
3. Гистофизиология матки и маточных труб?
4. Эмбриогенез матки и маточных труб?
5. Особенности развития молочной железы?
6. Гистофизиология молочной железы?
7. Гормональная регуляция овариально-менструального цикла?
8. Биосинтез стероидных гормонов, эстрогена и прогестерона?
9. Роль теки в образовании половых гормонов?
10. Типы фолликулов яичника?
11. Суть процесса овуляции?

2. Практическая подготовка.

Провести диагностику гистологических препаратов.

Алгоритм работы с микроскопом под контролем преподавателя:

- включение микроскопа;
- работа револьвера;
- помещение препарата на предметный столик микроскопа;
- работа с малым увеличением, перевод на большое увеличение, исследование отдельных структур;
- выключение микроскопа.

Список микропрепаратов для диагностики на практическом занятии с последующей зарисовкой препаратов в альбом:

1. Срез матки;
2. Срез яичника;
3. Срез яичника, желтое тело беременности;
4. Срез маточной трубы;
5. Срез лактирующей молочной железы.

Освоить диагностику электронограмм.

Список электронограмм для диагностики на практическом занятии:

1. Лютеоциты
2. Текоциты.

Провести диагностику эмбриональной схемы.

Требования по диагностике эмбриональных схем:

- Название схемы;
- Описать строение или ход процесса.

Список эмбриональных схем для диагностики на практическом занятии

1. Схематическое изображение строения яичника.
2. Стадии созревания фолликулов.

3. Решить ситуационные задачи

1) Алгоритм разбора задач

1. полный и точный ответ на все вопросы задачи;
2. представить комплексную оценку предложенной ситуации;
3. сделать выводы, привести дополнительные аргументы;
4. продемонстрировать знания теоретического материала с учетом междисциплинарных связей;
5. по возможности предложить альтернативные варианты решения проблемы.

2) Пример задачи с разбором по алгоритму

Задача: В фолликулиновую фазу овариального цикла в части фолликулов, которые растут происходит гибель овоцитов и образуются атретические фолликулы. Какое биологическое значение этого явления?

Решение: Поддержание уровня эстрогенов.

3) Задачи для самостоятельного разбора на занятии

1. У женщины наблюдается гиперемия яичника, повышение проницаемости гематофолликулярного барьера с последующим развитием отека, инфильтрация стенки фолликула сегментоядерными лейкоцитами. Объем фолликула большой. Стенка его истончена. Какому периоду полового цикла отвечает описанная картина?
2. У больной проведена операция кесарева сечения, при этом была разрезана стенка матки и изъят плод. Каким механизмом состоится заживление в участке вшитого миометрия?
3. У больной аденомой гипофиза (новообразование в передней доле гипофиза) наблюдается увеличение длительности фазы большого роста фолликулов. Какая длительность периода большого роста овоцитов в процессе овогенеза в норме?
4. Гистологическая картина эндометрия имеет следующие характерные признаки: утолщение, отек, наличие извилистых желез с расширенным просветом, которые секреторируют большое количество слизи, митозы в клетках не наблюдаются, в строме имеются децидуальные клетки. Какая стадия менструального цикла отвечает описанной картине?
5. Больная 35 лет, с диагнозом бесплодия в гинекологическом отделении сделана диагностическая биопсия эндометрия. При микроскопическом исследовании выяснилось, что слизистая оболочка с явлениями отека, маточные железы извилисты, заполнены густым секретом. Какой гормон обуславливает такие изменения в эндометрии?
6. В гистопрепарате яичника женщины определяются структуры, которые имеют большую полость. Овоцит II порядка в них окружен прозрачной оболочкой, лучистым венцом и располагается в яйценосном бугорке. Стенка образована слоем фолликулярных клеток и текой. Укажите, какой структуре яичника принадлежат данные морфологические признаки.
7. В гистопрепарате яичника женщины обнаружена структура округлой формы, которая состоит из крупных железистых клеток, содержащих пигмент лютеин. В центре данной структуры находится небольших размеров соединительнотканый рубец. Укажите структуру яичника. Какую функцию выполняет данная структура.
8. В крови женщины обнаружили увеличенное количество эстрогенов. Что является

причиной данного изменения.

9. При биопсии молочной железы обнаружены клетки звездчатой формы, расположенные между базальной мембраной и лактоцитами. Назовите источник развития этих клеток?

4. Задания для групповой работы

Записать в рабочую тетрадь:

1. Схема: развитие женской половой системы;
2. Схема: стадии оогенеза;
3. Схема: регуляция функций молочной железы;
4. Таблица: основные события овариально-менструального цикла и его гормональная регуляция.

Зарисовать в альбом:

1. Схема: виды и строение фолликулов;
2. Схема: изменения эндометрия матки в период овариально-менструального цикла.

Самостоятельная внеаудиторная работа обучающихся по теме:

1) Ознакомиться с теоретическим материалом по теме занятия с использованием конспектов лекций и/или рекомендуемой учебной литературы.

2) Ответить на вопросы для самоконтроля

1. Женская половая система. Половая дифференцировка в онтогенезе человека. Источники эмбрионального развития. Общий план строения и функции яичников. Корковое вещество, структурный состав в различные периоды овариально-менструального цикла?
2. Матка. Источники эмбрионального развития, функции. Оболочки стенки и их тканевой состав. Строение стенки матки в разных отделах. Эндометрий, функциональный и базальный слой, особенности кровоснабжения, строение в различные фазы овариально-менструального цикла. Нейрогуморальная регуляция маточного цикла?
3. Матка. Миометрий, тканевой состав. Особенности васкуляризации. Структурно-функциональные перестройки матки в овариально-менструальном цикле, при беременности, родах и послеродовом периоде, нейрогуморальная регуляция?
4. Яичники. Репродуктивная и эндокринная функции. Строение и развитие фолликулов. Овуляция и атрезия. Желтое тело, стадии развития, функции в течение овариального цикла и при беременности. Гормонпродуцирующие клетки яичников, локализация и их функциональные взаимосвязи в процессе синтеза стероидных половых гормонов. Регуляция генеративной и эндокринной функции яичников. Гипоталамо-гипофизарно-яичниковая система?
5. Маточные трубы, влагалище, канал шейки матки. Строение и функции?
6. Молочная железа. Источники эмбрионального развития. Общий план строения, функции. Постнатальные структурные изменения, их связь с овариально-менструальным циклом и беременностью. Функциональная морфология нелактующей и лактирующей железы. Нейроэндокринная регуляция функции?

3) Проверить свои знания с использованием тестового контроля (примерные вопросы)

1. Яйцеклетка человека
 - 1) Вторично олиголецитальная*
 - 2) Изолецитальная*
 - 3) Окружена блестящей оболочкой*
 - 4) Окружена фолликулярными клетками*

2. Первичный фолликул характеризуется следующими признаками
 - 1) Содержит овоцит 1 порядка*
 - 2) Содержит овоцит 2 порядка
 - 3) Образуется после овуляции
 - 4) Окружен 1-2 слоями клеток фолликулярного эпителия*
 - 5) Не содержит полостей*

3. Что верно для яичника
 - 1) Состоит из трех оболочек
 - 2) Паренхиматозный орган*
 - 3) Состоит из стромы и паренхимы*
 - 4) Покрыт мезотелием*

4. Что верно для примордиальных фолликулов яичника
 - 1) Овоцит окружен блестящей оболочкой
 - 2) Фолликулярный эпителий вокруг овоцита - однослойный плоский*
 - 3) Овоцит 1-го порядка находится в диплотене профазы мейоза*
 - 4) Овоцит содержит гаплоидный набор хромосом
 - 5) Их 300 - 400 тыс. при рождении девочки*

5. Что характерно для вторичных фолликулов яичника
 - 1) Фолликулярные клетки интенсивно размножаются*
 - 2) Фолликулоциты секретируют эстрогены*
 - 3) Образуется полость фолликула, заполненная жидкостью, содержащей эстрогены*
 - 4) Образуются только после полового созревания*

6. Что верно для атретических фолликулов
 - 1) Образуются из вторичных фолликулов*
 - 2) В центре содержат сморщенную блестящую оболочку на месте погибшего овоцита*
 - 3) В окружающей теке обилие интерстициальных клеток*
 - 4) Секретируют эстрогены

7. Какие структуры можно найти в яичнике в предменструальную фазу
 - 1) Примордиальные фолликулы*
 - 2) Желтое тело*
 - 3) Атретические фолликулы*
 - 4) Белые тела*

8. Для строения матки характерны следующие признаки
 - 1) Слоистый орган*
 - 2) Орган паренхиматозного типа
 - 3) Эндометрий состоит из двух слоев*
 - 4) Имеется подслизистая основа
 - 5) Имеются простые трубчатые железы*

9. Для строения яйцеводов характерно
 - 1) Наличие слизистой, мышечной и адвентициальной оболочек
 - 2) Наличие слизистой, мышечной и серозной оболочек*
 - 3) Мышечная оболочка состоит из 2 слоев гладких миоцитов*
 - 4) Слизистая оболочка состоит из однослойного призматического эпителия и собственной пластинки слизистой*

10. Как изменяется строение молочной железы при беременности

- 1) Разрастаются млечные ходы*
- 2) Разрастаются концевые (секреторные) отделы*
- 3) Увеличивается количество жировой ткани
- 4) Уменьшается количество жировой ткани*

11. Гормоны ... вырабатываются ...

- | | |
|--------------------|-----------------------------------|
| А) (1) Эстрогены | [1] Растущими фолликулами яичника |
| Б) (2) Прогестерон | [2] Желтыми телами яичника |
| | [3] Ацидофилами гипофиза |
| | [4] Базофилами гипофиза |
| | [5] Нейроцитами гипоталамуса |

12. После рождения фолликулы яичника ... содержат ...

- | | |
|-----------------------|-----------------------|
| А) (1) Примордиальные | [1] Овоцит I порядка |
| Б) (2) Зрелые | [2] Овоцит II порядка |
| В) (3) Атретические | [3] Гибнущий овоцит |
| | [4] Овогоний |
| | [5] Яйцеклетку |

13. Структуры яичника ... продуцируют ...

- | | |
|---------------------------|---------------------------|
| А) (2) Растущие фолликулы | [1] Прогестерон |
| Б) (2) Зрелые фолликулы | [2] Эстрогены |
| В) (2) Атретические тела | [3] Пролактин |
| Г) (1) Желтые тела | [4] Гонадотропины |
| Д) (5) Белые тела | [5] Гормонально неактивны |

14. Изменения преимущественно влияют на ... Гормоны ...

- | | |
|-------------------------------|----------------------------|
| А) (4) Развитие фолликулов | [1] Эстрогены |
| Б) (3) Развитие желтого тела | [2] Прогестерон |
| В) (1) Регенерацию эндометрия | [3] Лютеинизирующий |
| Г) (2) Секрецию желез матки | [4] Фолликулостимулирующий |
| Д) (3) Овуляцию | [5] Секретин |

Рекомендуемая литература:

Основная литература

№ п/п	Наименование	Автор (ы)	Год, место издания	Кол-во экземпляров в библиотеке	Наличие в ЭБС
1	2	3	4	5	6
61.	Гистология, цитология и эмбриология	Кузнецов С.Л., Мушкабаров Н.Н.	2012, М.: МИА	52	-
62.	Гистология, эмбриология, цитология.	Э.Г. Улумбеков, Ю.А. Чельшева	2012, М.: ГЭОТАР-Медиа	50	ЭБС Кон- сультан т

					студент а
--	--	--	--	--	--------------

Дополнительная литература

№ п/п	Наименование	Автор (ы)	Год, место издания	Кол-во экземпляров в библиотеке	Наличие в ЭБС
1	2	3	4	5	6
1	Гистология, эмбриология, цитология	Ю. И. Афанасьев, Н. А. Юрина, Е. Ф. Котовский и др.; под ред. Ю. И. Афанасьева, Н. А. Юриной.	2016. М.: ГЭОТАР - Медиа	-	ЭБС Консультант студента
2.	Атлас по гистологии, цитологии и эмбриологии.	С.Л. Кузнецов, Н.Н. Мушкамбаров, В.Л. Горячкина.	М.: МИА, 2002.	10	-
3.	Гистология. Атлас для практических занятий.	Н.В. Бойчук, Р.Р. Исламов, С.Л. Кузнецов, Ю.А. Челышев.	М.: «ГЭОТАР-Медиа», 2010	5	ЭБС Консультант студента
4.	Атлас микроскопического и ультрамикроскопического строения клеток тканей и органов	В.Г. Елисеев, Ю.И. Афанасьев, Е.Ф. Котовский, А.Н. Яцковский.	М.: «Медицина», 2004.	15	-
5.	Руководство по гистологии: В 2-х т. Т. 1, 2	Данилов Р.К.	2011, - СПб.: СпецЛит	10	ЭБС Университетская библиотека онлайн
6.	Гистология, цитология и эмбриология. Атлас.	Быков В.Л., Юшканцева С.И.	2015, М.: "ГЭОТАР - Медиа"	-	ЭБС Консультант студента
7.	Морфогенез и гистофизиология системы мононуклеарных фагоцитов человека	Абдуллин Т.Г., Муслимов С.А., Коледаева Е.В., Мусина Л.А., Лебедева А.И.	Киров: «Дом печати - ВЯТКА», 2009.	100	ЭБС Кировского ГМУ

Раздел 4. Эмбриология человека.

Тема 4.1: Эмбриология человека 1.

Цель: Способствовать формированию знаний и умений по диагностике основных начальных этапов эмбрионального развития человека.

Задачи:

1. Давать цитофункциональную и генетическую характеристику общих и частных

- особенностей мужских и женских половых клеток человека.
2. Определить половые клетки и их структуры на микропрепаратах и электронных микрофотографиях.
 3. Объяснить этапы развития зародыша человека.
 4. Распознать зародыши на ранних стадиях эмбриогенеза - оплодотворения, дробления, бластулы.

Обучающийся должен знать:

1. **до изучения темы** (базисные знания): Биологические особенности ланцетника, амфибий и птиц.
2. **после изучения темы:** Основные этапы эмбриогенеза человека. Прогенез. Оплодотворение. Отличительные особенности развития человеческого зародыша на ранних этапах эмбриогенеза. Гастрюляция.

Обучающийся должен уметь:

Микроскопировать гистологические препараты по эмбриональному развитию ланцетника, лягушки и птицы; интерпретировать схемы различных этапов эмбриогенеза позвоночных животных; проводить сравнительный анализ эмбриогенеза амфибий, птиц и млекопитающих.

Обучающийся должен владеть:

1. Микроскопированием и диагностикой следующих препаратов: бластулы и гастрюлы амфибий, сомиты, хорда и нервная трубка, туловищная и амниотическая складка зародыша курицы.
2. Методикой окраски препаратов по эмбриологии.
3. Гистологической терминологией по теме.
4. Решением ситуационных задач.
5. Методикой систематизацией материала по теме и составлением таблиц.

Самостоятельная аудиторная работа обучающихся по теме:

1. Ответить на вопросы по теме занятия:

1. Эмбриология как наука?
2. Факты из истории, законы и теории эмбриологии?
3. Методы эмбриологического исследования?
4. Общая характеристика и периодизация индивидуального развития: предзародышевый, эмбриональный, постэмбриональный?
5. Основные закономерности эволюции организмов?
6. Законы К.М. Бера, Ф.Мюллера, Э.Геккеля?
7. Теория филэмбриогенеза?
8. Какова краткая характеристика раннего онтогенеза хордовых животных?
9. Какие части различают в сперматозоиде?
10. Что такое акросома и какую роль она играет?
11. По каким признакам классифицируют яйцеклетки, и какие типы яйцеклеток существуют? Какой тип яйцеклеток у человека?
12. Когда в овогенезе происходит размножение яйцеклеток? Где совершается их рост и созревание, и в какие периоды жизни женщины?
13. Что такое овуляция, на какой день менструального цикла женщины она совершается?

2. Практическая подготовка.

Провести диагностику гистологических препаратов.

Алгоритм работы с микроскопом под контролем преподавателя:

- включение микроскопа;
- работа револьвера;
- помещение препарата на предметный столик микроскопа;
- работа с малым увеличением, перевод на большое увеличение, исследование отдельных структур;
- выключение микроскопа.

Список микропрепаратов для диагностики на практическом занятии:

1. Пуповина человека.
2. Амнион человека;
3. Срез зародыша крысы;
4. Срез ворсинок хориона;
5. Аллантоис курицы;
6. Желточный мешок форели.

Освоить диагностику электронограмм.

Список микропрепаратов для диагностики на практическом занятии:

1. Электронограмма сперматозоида;
2. Электронограмма яйцеклетки.

Провести диагностику эмбриональной схемы.

Требования по диагностике эмбриональных схем:

- Название схемы;
- Описать строение или ход процесса.

Список эмбриональных схем для диагностики на практическом занятии:

1. Строение мужских и женских половых клеток.
2. Схематическое изображение строения яичника.
3. Стадии созревания фолликулов.
4. Период формирования (схема). Дифференцировка сперматиды и образование спермия (А - Ж)

3. Решить ситуационные задачи

1) Алгоритм разбора задач

1. полный и точный ответ на все вопросы задачи;
2. представить комплексную оценку предложенной ситуации;
3. сделать выводы, привести дополнительные аргументы;
4. продемонстрировать знания теоретического материала с учетом междисциплинарных связей;
5. по возможности предложить альтернативные варианты решения проблемы.

2) Пример задачи с разбором по алгоритму

Задача: У зародыша млекопитающего оказалась поврежденной стенка желточного мешка в области вентральной энтодермы. Какие нарушения в эмбриональном развитии можно ожидать в дальнейшем

Решение: Желточный мешок является временным провизорным органов, стенка которого образована внезародышевой эктодермой и висцеральным листком внезародышевой мезодермы. У птицы - резкотелоллицетальная яйцеклетка, т.е. она содержит много желтка, а значит основной функцией желточного мешка является трофическая функция, однако будет нарушен процесс образования половых клеток,

сосудов и клеток крови.

3) Задачи для самостоятельного разбора на занятии

1. В процессе сперматогенеза нарушено формирование акросомы. Какая функция сперматозоида будет изменена.
2. На микрофотографии представлена яйцеклетка, окруженная двумя структурами: блестящей оболочкой и лучистым венцом. Назовите тип этой яйцеклетки, и какому виду животных она может принадлежать. Какие клетки принимают участие в образовании указанных выше структур.

4. Задания для групповой работы

Записать в рабочую тетрадь:

1. Таблица: краткая характеристика вклада отечественных и зарубежных ученых в развитие эмбриологии (К.В. Вольф, К.М. Бэр, А.О. Ковалевский, И.И. Мечников, В. Ру, Г. Шпеман, Д.П. Филатов, М.М. Завадовский, Д.П. Филатов)
2. Таблица: сравнительная морфологическая характеристика половых и соматических клеток;
3. Таблица: последовательность стадий сперматогенеза;
4. Таблица: последовательность стадий овогенеза, вителлогенез;
5. Таблица: мейоз, значение стадий мейоза для индивидуального развития организма.

Зарисовать в альбом:

1. Схема: строение сперматозоида человека;
2. Схема: строение яйцеклетки человека;
3. Дифференцировка сперматиды и образование спермия.

Самостоятельная внеаудиторная работа обучающихся по теме:

1) Ознакомиться с теоретическим материалом по теме занятия с использованием конспектов лекций и/или рекомендуемой учебной литературы.

2) Ответить на вопросы для самоконтроля

1. Предмет и задачи эмбриологии. Взаимоотношения филогенеза и онтогенеза. Основные стадии развития зародыша человека. Теория критических периодов развития зародыша.
2. Оплодотворение. Биологическое значение. Основные фазы процесса оплодотворения. Механизм проникновения сперматозоида в яйцеклетку. Характеристика зиготы.
3. Дробление зиготы: определение, особенности этого вида клеточного деления. Биологическое значение дробления. Тип дробления у человека. Хронология процесса. Строение бластулы у человека.
4. Связь зародыша человека с материнским организмом. Имплантация.
5. Гастрюляция. Определение. Типы гастрюляции. Особенности гастрюляции у человека.
6. Особенности этапов гастрюляции. Хронология гастрюляции у человека.
7. Дифференцировка зародышевых листков у человека.
8. Ранний эмбриогенез у человека. Гистогенез и органогенез на 2-й, 3-й и 4-й неделе развития.
9. Дифференцировка зародышевых листков. Образование осевого комплекса зачатков органов и их дальнейшая дифференцировка.

3) Проверить свои знания с использованием тестового контроля (примерные задания)

1. Назовите начальный период развития индивидуума
 - 1) Филогенез
 - 2) Эмбриогенез*
 - 3) Онтогенез
 - 4) Гаметогенез

2. Каковы обычные сроки имплантации у человека после оплодотворения
 - 1) 1-3 сутки
 - 2) 3-5 сутки
 - 3) 7-8 сутки*
 - 4) 5-6 сутки

3. Дайте название процессу, при помощи которого зародыш устанавливает связь с телом матери
 - 1) Гастрюляция
 - 2) Имплантация*
 - 3) Гистогенез
 - 4) Оплодотворение
 - 5) Плацентация*

4. Назовите основные свойства зрелых половых клеток
 - 1) Дифференцированные*
 - 2) Диплоидные
 - 3) Гаплоидные*
 - 4) Недифференцированные
 - 5) Не способны к делению*

5. К первому этапу гастрюляции относятся стадии
 - 1) Создание осевой организации
 - 2) Формирование эктодермы*
 - 3) Формирование мезодермы
 - 4) Формирование энтодермы*
 - 5) Образование зародышевой мезенхимы

6. Оплодотворение яйцеклетки человека протекает в
 - 1) Брюшной полости
 - 2) Полости матки
 - 3) Ампулярной части яйцевода*
 - 4) Области шейки матки

7. Дробление оплодотворенной яйцеклетки ... заканчивается образованием...

1) (1) Первично олиголецитальной	[1] Однослойной бластулы
2) (2) Вторично олиголецитальной	[2] Бластоцисты
3) (3) Умеренно телолецитальной	[3] Многослойной бластулы
4) (4) Резко телолецитальной	[4] Дискобластулы

8. Зародыш человека имеет к концу... следующие структуры...

1) (1) 1-й фазы гастрюляции	[1] Эпибласт, гипобласт,
-----------------------------	--------------------------

- | | |
|---|---|
| мезодерму, амниотический пузырек | амниотический и желточный пузырек |
| 2) (2) 2-й фазы гастрюляции и желточный пузырек | [2] Эктодерму, первичную полосу, энтодерму |
| 3) (3) Пресомитного периода | [3] Эктодерму, энтодерму, хорду |
| 4) (4) Сомитного периода | [4] Эктодерму, сегментированную мезодерму, хорду, энтодерму, нервную трубку |

9. Путь миграции первичных половых гонад в эмбриогенезе

- 1 Гензеневский узелок
- 2 Дорзальная брыжейка
- 3 Стенка каудального отдела кишечной трубки
- 4 Стенка желточного мешка
- 5 Индифферентная половая железа

Ответ: 1 4 3 2 5

10. Укажите правильное чередование основных стадий развития эмбриона

- 1 Органогенез
- 2 Морула
- 3 Гастроула
- 4 Бластоциста
- 5 Зигота

Ответ: 5 2 4 3 1

Рекомендуемая литература:

Основная литература

№ п/п	Наименование	Автор (ы)	Год, место издания	Кол-во экземпляров в библиотеке	Наличие в ЭБС
1	2	3	4	5	6
63.	Гистология, цитология и эмбриология	Кузнецов С.Л., Мушкабаров Н.Н.	2012, М.: МИА	52	-
64.	Гистология, эмбриология, цитология.	Э.Г. Улумбеков, Ю.А. Чельшева	2012, М.: ГЭОТАР-Медиа	50	ЭБС Консультант студента

Дополнительная литература

№ п/п	Наименование	Автор (ы)	Год, место издания	Кол-во экземпляров в библиотеке	Наличие в ЭБС
1	2	3	4	5	6
1	Гистология, эмбриология, цитология	Ю. И. Афанасьев, Н. А. Юрина, Е. Ф. Котовский и др.; под ред. Ю. И. Афанасьева, Н. А. Юриной.	2016. М.: ГЭОТАР - Медиа	-	ЭБС Консультант студента
2.	Атлас по гистологии, цитологии и эмбриологии.	С.Л. Кузнецов, Н.Н. Мушкамбаров, В.Л. Горячкина.	М.: МИА, 2002.	10	-
3.	Гистология. Атлас для практических занятий.	Н.В. Бойчук, Р.Р. Исламов, С.Л. Кузнецов, Ю.А. Чельшев.	М.: «ГЭОТАР-Медиа», 2010	5	ЭБС Консультант студента
4.	Атлас микроскопического и ультрамикроскопического строения клеток тканей и органов	В.Г. Елисеев, Ю.И. Афанасьев, Е.Ф. Котовский, А.Н. Яцковский.	М.: «Медицина», 2004.	15	-
5.	Руководство по гистологии: В 2-х т. Т. 1, 2	Данилов Р.К.	2011, - СПб.: СпецЛит	10	ЭБС Университетская библиотека онлайн
6.	Гистология, цитология и эмбриология. Атлас.	Быков В.Л., Юшканцева С.И.	2015, М.: "ГЭОТАР - Медиа"	-	ЭБС Консультант студента
7.	Морфогенез и гистофизиология системы мононуклеарных фагоцитов человека	Абдуллин Т.Г., Муслимов С.А., Коледаева Е.В., Мусина Л.А., Лебедева А.И.	Киров: «Дом печати - ВЯТКА», 2009.	100	ЭБС Кировского ГМУ

Раздел 4. Эмбриология человека.

Тема 4.2. Эмбриология человека 2.

Цель: Способствовать формированию знаний по гистофизиологии плаценты и внезародышевых органов, а также знаний основных этапов органогенеза у зародыша.

Задачи:

1. Изучить дифференцировку трофобласта и образование ворсинчатого хориона.
2. Рассмотреть на препаратах желточный мешок, аллантаис, амнион.
3. Изучить основные функции плаценты, взаимоотношения в системе мать - плод.
4. Изучить основные этапы органогенеза с помощью эмбриональных схем.

Обучающийся должен знать:

1. **До изучения темы (базисные знания):** Строение бластоцисты человека. Типы плацент.
2. **После изучения темы:** Развитие и строение голого и ворсинчатого хориона. Строение материнской части плаценты. Строение пуповины. Гормональную функцию плаценты. Строение и функции желточного мешка. Основные этапы органогенеза.

Обучающийся должен уметь:

Распознавать гистологическую структуру материнской и плодной части плаценты, пупочного канатика, внезародышевых органов. Давать характеристику основных этапов раннего развития эмбриона, процессов органогенеза.

Обучающийся должен владеть:

1. Диагностикой гистологических препаратов материнской и плодной плаценты, пупочного канатика;
1. Диагностикой эмбриональных схем;
2. Подбором методик гистологического исследования для выполнения научных задач;
3. Способами окрашивания гистологических препаратов для выявления специализированных структур;
4. Гистологической терминологией по теме;
5. Решением ситуационных задач по теме;
6. Методикой систематизацией материала по теме и составлением таблиц.

Самостоятельная аудиторная работа обучающихся по теме:

1. Ответить на вопросы по теме занятия:

1. Дифференцировка трофобласта, образование первичных, вторичных и третичных ворсинок?
2. Образование голого и ворсинчатого хориона?
3. Формирование внезародышевых органов и источники их развития?
4. Материнская и плодная часть плаценты? Строение пуповины?
5. Котиледон - структурно-функциональная единица плаценты?
6. Трофическая, эндокринная, иммунорегуляторная и нейрогуморальная функции плаценты?

2. Практическая подготовка.

Провести диагностику гистологических препаратов.

Алгоритм работы с микроскопом под контролем преподавателя:

- включение микроскопа;
- работа револьвера;
- помещение препарата на предметный столик микроскопа;
- работа с малым увеличением, перевод на большое увеличение, исследование отдельных структур;
- выключение микроскопа.

Список микропрепаратов для диагностики на практическом занятии с последующей зарисовкой препаратов в альбом:

1. Плацента, плодная часть;
2. Плацента, материнская часть;

Провести диагностику эмбриональной схемы.

Требования по диагностике эмбриональных схем:

- Название схемы;
- Описать строение или ход процесса.

Список эмбриональных схем для диагностики на практическом занятии:

1. Плацента гемохориального типа.
2. Развитие ворсин хориона.
3. Типы плацент.
4. Взаимоотношения развивающегося эмбриона человека с эндометрием матки в различные сроки беременности. Формирование плаценты (по Гамильтону, Бойду и Моссману).
5. Развитие внезародышевых органов у зародыша человека (схема).
6. Схема развития желточного мешка и зародышевых оболочек у млекопитающих (шесть последовательных стадий) (по А.А. Заварзину).
7. Срез пупочного канатика.
8. Плодная и материнская части плаценты.

3. Решить ситуационные задачи

1) Алгоритм разбора задач

1. полный и точный ответ на все вопросы задачи;
2. представить комплексную оценку предложенной ситуации;
3. сделать выводы, привести дополнительные аргументы;
4. продемонстрировать знания теоретического материала с учетом междисциплинарных связей;
5. по возможности предложить альтернативные варианты решения проблемы.

2) Пример задачи с разбором по алгоритму

Задача: На микрофотографии изображены несколько ворсинок хориона, а между ними форменные элементы крови. Откуда появились эти элементы? Можно ли полагать, что это кровь плода?

Решение: так как человек имеет гемохориальный тип плаценты, которая устанавливает тесный контакт плода с материнским организмом, происходят глубокие изменения в матке: частично разрушается соединительная ткань и даже стенки сосудов. На месте разрушенных тканей образуются большие полости, наполненные кровью, которая изливается из сосудов. Ворсинки хориона омываются кровью и всасывают из нее питательные вещества. Таким образом можно сделать вывод о том, что это кровь матери.

3) Задачи для самостоятельного разбора на занятии

1. На рисунке изображены зародыш человека, находящийся в полости амниона, плацента с ворсинками хориона и пуповина с сосудами, но не показаны желточный мешок и аллантоис. Правильно ли выполнен рисунок?
2. На микрофотографии изображены несколько ворсинок хориона, а между ними форменные элементы крови. Откуда появились эти элементы? Можно ли полагать, что это кровь плода?
3. Беременная женщина перенесла вирусное заболевание (например, корь). Можно ли ожидать появления этого вируса в организме плода? Если "да", то каким путем вирус может попасть в организм плода?
4. Студент изобразил на рисунке пуповины кровь в пупочной вене красным цветом, а в пупочных артериях синим. Как Вы думаете, почему он так поступил?
5. На занятии студентам демонстрировали свежую плаценту человека. Ее плодная поверхность была покрыта тонкой и блестящей оболочкой. Какая это оболочка и каково ее строение?

6. При осмотре последа акушер обнаружил отсутствие нескольких долек на материнской части плаценты. Можно ли считать это нормой и в чем возможная причина такого явления?
7. Во время беременности возникла угроза отслоения плаценты. Чем это опасно для матери и для плода?
8. У беременной женщины выявлено предлежание плаценты в области внутреннего маточного зева. Какова возможная причина подобного положения плаценты?
9. У женщины на 3 месяце беременности началось отслоение плаценты. Врач-гинеколог срочно направил ее в стационар на сохранение беременности. Чем опасно для беременной женщины и для плода отслоение плаценты в это срок беременности? Для решения необходимо ответить на вопросы: Какие функции выполняет плацента? Какое строение имеет плацента? Чья кровь (плода или матери) заполняет лакуны плаценты? Как кровь удерживается в лакунах? Какие органы и системы закладываются на 3 месяце эмбрионального развития?

4. Задания для групповой работы

Записать в рабочую тетрадь:

1. Таблица: тканевой состав плодных оболочек;
2. Таблица: гематоплацентарный барьер.

Зарисовать в альбом:

1. Схема: развитие ворсин хориона;
2. Схема: типы плацент;
3. Схема: плацента человека.

Самостоятельная внеаудиторная работа обучающихся по теме:

1) Ознакомиться с теоретическим материалом по теме занятия с использованием конспектов лекций и/или рекомендуемой учебной литературы.

2) Ответить на вопросы для самоконтроля

1. Ранний эмбриогенез у человека. Гистогенез и органогенез на 2-й, 3-й и 4-й неделе развития?
2. Дифференцировка зародышевых листков. Образование осевого комплекса зачатков органов и их дальнейшая дифференцировка?
3. Хорион. Развитие ворсин. Гладкий и ворсинчатый хорион. Цитотрофобласт, симпластотрофобласт. Функции хориона?
4. Провизорные органы человека. Источники развития, механизм образования, строение и функции?
5. Образование, строение и функции плодных оболочек и провизорных органов у человека?
6. Плацента человека, развитие, функции. Гормоны плаценты. Типы плацент млекопитающих?
7. Понятие о гистофизиологии плацентарного барьера человека. Избирательная проницаемость плаценты для различных веществ. Плацента и лекарственные вещества. Ее роль в иммунной защите плода и матери?
8. Понятие о критических периодах во внутриутробном и постнатальном развитии человека. Влияние экзо - и эндогенных факторов на развитие?

3) Проверить свои знания с использованием тестового контроля (примерные вопросы)

1. Назовите начальный период развития индивидуума
 - 1) Филогенез
 - 2) Эмбриогенез*
 - 3) Онтогенез

- 4) Гаметогенез
2. К провизорным органам человека относятся – все вероно КРОМЕ
- 1) Желточный мешок
 - 2) Аллантаис
 - 3) Амнион
 - 4) Хорион
 - 5) Плацента
 - 6) Печень*
3. Когда заканчивается зародышевый и начинается плодный период внутриутробного развития человека
- 1) В конце первого месяца
 - 2) В начале третьего месяца*
 - 3) В конце третьего месяца
 - 4) В начале четвертого месяца
4. К первому этапу гастрюляции относятся стадии
- 1) Создание осевой организации
 - 2) Формирование эктодермы*
 - 3) Формирование мезодермы
 - 4) Формирование энтодермы*
5. Зачатками definitivoных тканей являются
- 1) Мезодерма*
 - 2) Мезенхима*
 - 3) Прехордальная пластинка*
 - 4) Моче-половой синус*
6. Укажите части составляющие бластоцисту
- 1) Трофобласт*
 - 2) Эктодерма
 - 3) Эмбриобласт*
 - 4) Энтодерма
 - 5) Экзоцелом*
7. Провизорные органы ... состоят из ...
- | | |
|-----------------------------------|--|
| А) (1) Желточный мешок (у птиц) | [1] Внезародышевой энтодермы и висцерального листка |
| Б) (1) Амнион (у птиц) | |
| В) (2) Серозная оболочка (у птиц) | [2] Внезародышевой эктодермы и париетального листка внезародышевой мезодермы |
| Г) (4) Аллантаис (у птиц) | |
| Д) (3) Хорион (у млекопитающих) | [3] Внезародышевой энтодермы и висцерального листка |
| внезародышевой мезодермы | [4] Трофобласта и внезародышевой мезодермы |
8. Зародыш человека имеет к концу... следующие структуры...
- | | |
|--|---|
| А) (1) 1-й фазы гастрюляции мезодерму, амниотический пузырек | [1] Эпибласт, гипобласт, амниотический и желточный пузырек |
| Б) (2) 2-й фазы гастрюляции и желточный пузырек | [2] Эктодерму, первичную полосу, энтодерму |
| В) (3) Пресомитного периода | [3] Эктодерму, энтодерму, хорду |
| Г) (4) Сомитного периода | [4] Эктодерму, сегментированную мезодерму, хорду, энтодерму, нервную трубку |

Рекомендуемая литература:**Основная литература**

№ п/п	Наименование	Автор (ы)	Год, место издания	Кол-во экземпляров в библиотеке	Наличие в ЭБС
1	2	3	4	5	6
65.	Гистология, цитология и эмбриология	Кузнецов С.Л., Мушкабаров Н.Н.	2012, М.: МИА	52	-
66.	Гистология, эмбриология, цитология.	Э.Г. Улумбеков, Ю.А. Чельшева	2012, М.: ГЭОТАР-Медиа	50	ЭБС Консультант студента

Дополнительная литература

№ п/п	Наименование	Автор (ы)	Год, место издания	Кол-во экземпляров в библиотеке	Наличие в ЭБС
1	2	3	4	5	6
1	Гистология, эмбриология, цитология	Ю. И. Афанасьев, Н. А. Юрина, Е. Ф. Котовский и др.; под ред. Ю. И. Афанасьева, Н. А. Юриной.	2016. М.: ГЭОТАР - Медиа	-	ЭБС Консультант студента
2.	Атлас по гистологии, цитологии и эмбриологии.	С.Л. Кузнецов, Н.Н. Мушкабаров, В.Л. Горячкина.	М.: МИА, 2002.	10	-
3.	Гистология. Атлас для практических занятий.	Н.В. Бойчук, Р.Р. Исламов, С.Л. Кузнецов, Ю.А. Чельшев.	М.: «ГЭОТАР-Медиа», 2010	5	ЭБС Консультант студента
4.	Атлас микроскопического и ультрамикроскопического строения клеток тканей и органов	В.Г. Елисеев, Ю.И. Афанасьев, Е.Ф. Котовский, А.Н. Яцковский.	М.: «Медицина», 2004.	15	-
5.	Руководство по гистологии: В 2-х т. Т. 1, 2	Данилов Р.К.	2011, - СПб.: СпецЛит	10	ЭБС Университетская библиотека

№ п/п	Наименование	Автор (ы)	Год, место издания	Кол-во экземпляров в библиотеке	Наличие в ЭБС
1	2	3	4	5	6
					онлайн
6.	Гистология, цитология и эмбриология. Атлас.	Быков В.Л., Юшканцева С.И.	2015, М.: "ГЭОТАР - Медиа"	-	ЭБС Консультант студента
7.	Морфогенез и гистофизиология системы мононуклеарных фагоцитов человека	Абдуллин Т.Г., Муслимов С.А., Коледаева Е.В., Мусина Л.А., Лебедева А.И.	Киров: «Дом печати - ВЯТКА», 2009.	100	ЭБС Кировского ГМУ

Раздел 4. Эмбриология человека.

Тема 4.3: Эмбриология человека 3. Итоговый коллоквиум по «Частной гистологии». Часть 3.

Цель: Закрепить полученные знания по разделу «Частная гистология» и «Эмбриология человека» через диагностику микропрепаратов, электронограмм и эмбриональных схем.

Задачи:

1. Рассмотреть одну из предложенных электронограмм, определить представленную структуру, рассказать о строении и функции данной структуры.
2. Продиагностировать 2 микропрепарата.
3. Рассмотреть одну из предложенных эмбриональных схем, определить представленную структуру, схему процесса, описать представленную структуру или процесс.
4. Ответить на ряд теоретических вопросов по ранее заявленным темам.

Обучающийся должен знать:

1. **До изучения темы (базисные знания):** материал пройденных тем из практических занятий, предшествующих контрольному занятию.
2. **После изучения темы:** Определять изученные гистологические препараты, диагностировать на этих препаратах структурные элементы данной ткани; Интерпретировать изученные электронограммы. Возрастные особенности. Интерпретировать изученные эмбриональные схемы.

Обучающийся должен уметь:

Диагностировать микропрепараты по заявленным темам, диагностировать электронограммы, эмбриональные схемы.

Обучающийся должен владеть:

1. Работой со световыми микроскопами на малом и большом увеличении, с использованием иммерсии;
2. Дифференциальной диагностикой гистологических препаратов;
3. Подбором методик гистологического исследования для выполнения научных задач;
4. Способами окрашивания гистологических препаратов для выявления специализированных структур;

5. Методикой диагностики клеток и клеточных структур на электронограммах;
6. Гистологической терминологией по теме;
7. Работой с эмбриональными схемами;
8. Методикой систематизацией материала по теме и составлением таблиц.

Самостоятельная аудиторная работа обучающихся по теме:

1. Ответить на вопросы по теме занятия

1. Почки. Стадии развития в онтогенезе человека. Окончательная почка, строение и функции. Типы и гистофизиология нефронов. Особенности кровоснабжения. Структурная организация почечного фильтра и его роль в мочеобразовании. Фазы мочеобразования и их структурное обеспечение.
2. Гистофизиология мочеобразования. Эндокринный аппарат почки. Юкстагломерулярный, простагландиновый и калликреинкининовый аппараты, участие в регуляции общего и почечного кровообращения.
3. Мочевыводящие пути. Строение стенки почечных чашек, лоханок, мочеточников.
4. Мочевой пузырь, тканевой состав стенки. Особенности строения мужского и женского мочеиспускательных каналов.
5. Женская половая система. Половая дифференцировка в онтогенезе человека. Источники эмбрионального развития. Общий план строения и функции яичников. Корковое вещество, структурный состав в различные периоды овариально-менструального цикла.
6. Матка. Источники эмбрионального развития, функции. Оболочки стенки и их тканевой состав. Строение стенки матки в разных отделах. Эндометрий, функциональный и базальный слои, особенности кровоснабжения, строение в различные фазы овариально-менструального цикла. Нейрогуморальная регуляция маточного цикла.
7. Матка. Миометрий, тканевой состав. Особенности васкуляризации. Структурно-функциональные перестройки матки в овариально-менструальном цикле, при беременности, родах и послеродовом периоде, нейрогуморальная регуляция.
8. Яичники. Репродуктивная и эндокринная функции. Строение и развитие фолликулов. Овуляция и атрезия. Желтое тело, стадии развития, функции в течение овариального цикла и при беременности. Гормонпродуцирующие клетки яичников, локализация и их функциональные взаимосвязи в процессе синтеза стероидных половых гормонов. Регуляция генеративной и эндокринной функции яичников. Гипоталамо-гипофизарно-яичниковая система.
9. Маточные трубы, влагалище, канал шейки матки. Строение и функции.
10. Молочная железа. Источники эмбрионального развития. Общий план строения, функции. Постнатальные структурные изменения, их связь с овариально-менструальным циклом и беременностью. Функциональная морфология нелактующей и лактирующей железы. Нейроэндокринная регуляция функции.
11. Мужская половая система. Источники эмбрионального развития и функции. Половая дифференцировка в онтогенезе человека. Семенник: строма и паренхима. Извитые семенные каналы. Гематотестикулярный барьер. Эндокринный аппарат. Регуляция генеративной и эндокринной функций семенника. Гипоталамо-гипофизарно-тестикулярная система.
12. Морфофункциональная характеристика клеток яичка. Возрастные особенности сперматогенеза.
13. Половые клетки. Морфофункциональная характеристика. Мейоз – характеристика, биологическая сущность. Отличие половых клеток от соматических.

14. Сперматогенез и овогенез. Их сравнительная характеристика. Гормональная регуляция спермато - и овогенеза.
15. Женские половые клетки. Общая морфофункциональная характеристика. Классификация. Строение яйцеклетки человека.
16. Предмет и задачи эмбриологии. Взаимоотношения филогенеза - и онтогенеза. Основные стадии развития зародыша человека. Теория критических периодов развития зародыша.

2. Практическая подготовка

Выполнение заданий под контролем преподавателя

1. Диагностика 2-х гистологических препаратов.

Список гистологических препаратов для диагностики:

1. Почка;
2. Мочеточник быка;
3. Мочевой пузырь
4. Срез семенника;
5. Срез придатка семенника;
6. Срез простаты;
7. Срез матки;
8. Срез яичника;
9. Срез яичника, желтое тело беременности;
10. Срез лактирующей молочной железы;
11. Плодная часть плаценты;
12. Материнская часть плаценты.

Самостоятельная внеаудиторная работа обучающихся по теме:

1) *Ознакомиться с теоретическим материалом по теме занятия с использованием конспектов лекций и/или рекомендуемой учебной литературы.*

2) *Ответить на вопросы для самоконтроля*

1. Почки. Стадии развития в онтогенезе человека. Окончательная почка, строение и функции. Типы и гистофизиология нефронов. Особенности кровоснабжения. Структурная организация почечного фильтра и его роль в мочеобразовании. Фазы мочеобразования и их структурное обеспечение.
2. Гистофизиология мочеобразования. Эндокринный аппарат почки. Юкстагломерулярный, простагландиновый и калликреинкининовый аппараты, участие в регуляции общего и почечного кровообращения.
3. Мочевыводящие пути. Строение стенки почечных чашек, лоханок, мочеточников.
4. Мочевой пузырь, тканевый состав стенки. Особенности строения мужского и женского мочеиспускательных каналов.
5. Женская половая система. Половая дифференцировка в онтогенезе человека. Источники эмбрионального развития. Общий план строения и функции яичников. Корковое вещество, структурный состав в различные периоды овариально-менструального цикла.
6. Матка. Источники эмбрионального развития, функции. Оболочки стенки и их тканевый состав. Строение стенки матки в разных отделах. Эндометрий, функциональный и базальный слои, особенности кровоснабжения, строение в различные фазы овариально-менструального цикла. Нейрогуморальная регуляция маточного цикла.

7. Матка. Миометрий, тканевой состав. Особенности васкуляризации. Структурно-функциональные перестройки матки в овариально-менструальном цикле, при беременности, родах и послеродовом периоде, нейрогуморальная регуляция.
8. Яичники. Репродуктивная и эндокринная функции. Строение и развитие фолликулов. Овуляция и атрезия. Желтое тело, стадии развития, функции в течение овариального цикла и при беременности. Гормонпродуцирующие клетки яичников, локализация и их функциональные взаимосвязи в процессе синтеза стероидных половых гормонов. Регуляция генеративной и эндокринной функции яичников. Гипоталамо-гипофизарно-яичниковая система.
9. Маточные трубы, влагалище, канал шейки матки. Строение и функции.
10. Молочная железа. Источники эмбрионального развития. Общий план строения, функции. Постнатальные структурные изменения, их связь с овариально-менструальным циклом и беременностью. Функциональная морфология нелактующей и лактирующей железы. Нейроэндокринная регуляция функции.
11. Мужская половая система. Источники эмбрионального развития и функции. Половая дифференцировка в онтогенезе человека. Семенник: строма и паренхима. Извитые семенные канальцы. Гематотестикулярный барьер. Эндокринный аппарат. Регуляция генеративной и эндокринной функций семенника. Гипоталамо-гипофизарно-тестикулярная система.
12. Морфофункциональная характеристика клеток яичка. Возрастные особенности сперматогенеза.
13. Половые клетки. Морфофункциональная характеристика. Мейоз – характеристика, биологическая сущность. Отличие половых клеток от соматических.
14. Сперматогенез и овогенез. Их сравнительная характеристика. Гормональная регуляция спермато - и овогенеза.
15. Женские половые клетки. Общая морфофункциональная характеристика. Классификация. Строение яйцеклетки человека.
16. Предмет и задачи эмбриологии. Взаимоотношения филогенеза и онтогенеза. Основные стадии развития зародыша человека. Теория критических периодов развития зародыша.

4) Список микропрепаратов для подготовки к диагностике препаратов

1. Почка;
2. Мочеточник быка;
3. Мочевой пузырь
4. Срез семенника;
5. Срез придатка семенника;
6. Срез простаты;
7. Срез матки;
8. Срез яичника;
9. Срез яичника, желтое тело беременности;
10. Срез лактирующей молочной железы;
11. Плодная часть плаценты;
12. Материнская часть плаценты.

5) Список электронограмм для подготовки к диагностике электронограмм

1. Базальный лабиринт эпителиальной клетки дистального отдела нефрона;
2. Фильтрационный барьер почки;
3. Клетка висцерального эпителия капсулы почечного тельца нефрона;
4. Поверхность слизистой оболочки мочевого пузыря;

5. Подоцит висцерального листка капсулы Шумлянского – Боумена.
6. Гонадотропоцит;
7. Яйцеклетка человека;
8. Суспендоцит.

Рекомендуемая литература:

Основная литература

№ п/п	Наименование	Автор (ы)	Год, место издания	Кол-во экземпляров в библиотеке	Наличие в ЭБС
1	2	3	4	5	6
67.	Гистология, цитология и эмбриология	Кузнецов С.Л., Мушкабаров Н.Н.	2012, М.: МИА	52	-
68.	Гистология, эмбриология, цитология.	Э.Г. Улумбеков, Ю.А. Чельшева	2012, М.: ГЭОТАР-Медиа	50	ЭБС Консультант студента

Дополнительная литература

№ п/п	Наименование	Автор (ы)	Год, место издания	Кол-во экземпляров в библиотеке	Наличие в ЭБС
1	2	3	4	5	6
1	Гистология, эмбриология, цитология	Ю. И. Афанасьев, Н. А. Юрина, Е. Ф. Котовский и др.; под ред. Ю. И. Афанасьева, Н. А. Юриной.	2016. М.: ГЭОТАР - Медиа	-	ЭБС Консультант студента
2.	Атлас по гистологии, цитологии и эмбриологии.	С.Л. Кузнецов, Н.Н. Мушкабаров, В.Л. Горячкина.	М.: МИА, 2002.	10	-
3.	Гистология. Атлас для практических занятий.	Н.В. Бойчук, Р.Р. Исламов, С.Л. Кузнецов, Ю.А. Чельшев.	М.: «ГЭОТАР-Медиа», 2010	5	ЭБС Консультант студента
4.	Атлас микроскопического и ультрамикроскопического строения клеток тканей и органов	В.Г. Елисеев, Ю.И. Афанасьев, Е.Ф. Котовский, А.Н. Яцковский.	М.: «Медицина», 2004.	15	-

№ п/п	Наименование	Автор (ы)	Год, место издания	Кол-во экземпляров в библиотеке	Наличие в ЭБС
1	2	3	4	5	6
5.	Руководство по гистологии: В 2-х т. Т. 1, 2	Данилов Р.К.	2011, - СПб.: СпецЛит	10	ЭБС Университетская библиотека онлайн
6.	Гистология, цитология и эмбриология. Атлас.	Быков В.Л., Юшканцева С.И.	2015, М.: "ГЭОТАР - Медиа"	-	ЭБС Консультант студента
7.	Морфогенез и гистофизиология системы мононуклеарных фагоцитов человека	Абдуллин Т.Г., Муслимов С.А., Коледаева Е.В., Мусина Л.А., Лебедева А.И.	Киров: «Дом печати - ВЯТКА», 2009.	100	ЭБС Кировского ГМУ

Раздел 4: Эмбриология человека.

Тема 4.4: Коллоквиум по эмбриональным схемам и электронограммам.

Цель: Закрепить полученные знания по теме эмбриональные схемы.

Задачи:

1. Рассмотреть две из предложенных эмбриональных схем описать строение и функции описать представленную структуру или процесс, данной структуры.
2. Ответить на ряд теоретических вопросов по ранее заявленным темам.

Обучающийся должен знать:

1. **До изучения темы (базисные знания):** материал пройденных тем из практических занятий, предшествующих контрольному занятию.
2. **После изучения темы:** Интерпретировать изученные эмбриональные схемы.

Обучающийся должен уметь:

Диагностировать эмбриональные схемы.

Обучающийся должен владеть:

1. Гистологической терминологией по теме;
2. Работой с эмбриональными схемами;
3. Методикой систематизацией материала по теме и составлением таблиц.

Самостоятельная аудиторная работа обучающихся по теме:

1.Практическая подготовка.

Провести диагностику 2-х эмбриональных схем.

Требования по диагностике эмбриональных схем:

- Название схемы;
- Описать строение или ход процесса.

Список эмбриональных схем для диагностики:

1. Строение извитого семенного канальца (поперечный срез).
2. Строение мужских и женских половых клеток.
3. 18-21 день эмбрионального развития. Образование сердца.
4. Плацента гемохориального типа.
5. Схематическое изображение строения яичника.
6. Эмбрион на 5-й неделе эмбрионального развития (схема по О.В. Волковой).
7. Начало второй фазы гастрюляции 14 сутки развития.
8. Последовательные стадии имплантации и развития зародыша человека в конце первой и начале второй недели эмбрионального развития.
9. Эмбрион на 4-й недели развития (схема по О.В. Волковой).
10. Развитие ворсин хориона.
11. Типы плацент.
12. Взаимоотношения развивающегося эмбриона человека с эндометрием матки в различные сроки беременности. Формирование плаценты (по Гамильтону, Бойду и Моссману).
13. Зародыш человека спустя примерно 9-10 суток после оплодотворения, схематизировано.
14. Зигота человека на стадии синкариона (по Б.П.Хватову)
15. Имплантация зародыша в полость матки.
16. Конец второй недели развития зародыша (12-13 сутки).
17. Нейруляция у зародыша человека.
18. Стадии созревания фолликулов.
19. Развитие внезародышевых органов у зародыша человека (схема).
20. Схема развития желточного мешка и зародышевых оболочек у млекопитающих (шесть последовательных стадий) (по А.А. Заварзину).
21. По стадийное развитие зиготы по Воробьевой О.А.
22. Эмбриональное развитие зародыша 4 неделя – 70 день.
23. Эмбрион на 4-5 неделях эмбрионального развития.
24. Эмбрион на 7-8 неделях эмбрионального развития.
25. Овуляция, оплодотворение и человеческий зародыш на первой неделе развития.
26. Период формирования (схема). Дифференцировка сперматиды и образование спермия (А - Ж)
27. Срез пупочного канатика.
28. Схема имплантации зародыша.
29. Плодная и материнская части плаценты.
30. Зародыш человека на стадии образования туловищной складки и внезародышевых органов (по П. Петкову).
31. Дробление, гастрюляция.
32. Вторая стадия гастрюляции.

Список электронограмм

1. Клетка Панета;
2. Тромбоцит;
3. Эритроциты с щёточной каемкой;
4. Гепатоцит;
5. Эпитеpmальный макрофаг;
6. Эмалевые призмы зуба;
7. Ультраструктура гепатоцита;
8. Базальный лабиринт эпителиальной клетки дистального отдела нефрона;
9. Вставочный диск в миокарде;

10. Гепатоциты и клетки синусоидных капилляров;
11. Ультраструктура реснички;
12. Ультраструктура центросомы;
13. Апикальный участки клеткой однослойного многорядного призматического мерцательного эпителия трахеи;
14. Палочковый рецептор;
15. Поперечный срез смешанного нерва;
16. Гонадотропоцит;
17. Ультраструктура лизосом;
18. Миграция нейтрофильного лейкоцита через стенку капилляра;
19. Клетка клубочковой зоны надпочечника;
20. Ультраструктура митохондрий;
21. Ультраструктура митохондрий и шероховатой ЭПС;
22. Ультраструктура миофибрилл поперечно-полосатой сердечной мышечной ткани;
23. Бокаловидная железистая клетка эпителия тонкой кишки;
24. Суспендоцит;
25. Артериола;
26. Шероховатая эндоплазматическая сеть;
27. Ультраструктура кариолеммы;
28. Кровеносный капилляр;
29. Фильтрационный барьер почки;
30. Фильтрационный барьер почечного тельца;
31. Эозинофил;
32. Ультраструктура ядра клетки;
33. Свод пейеровой бляшки;
34. Эритробластический островок костного мозга;
35. Красный костный мозг;
36. Мышечное волокно и питающий его кровеносный сосуд;
37. Участок дольки печени;
38. Печеночная долька;
39. Вид сверху на поверхность желудочных ямок фундальной части желудка человека;
40. Строение апикального полюса наружной сенсоэпителиальной клетки спирального органа;
41. В, Т - лимфоцит крови;
42. Сосочки языка;
43. Поверхность эпителия спирального органа;
44. Тканевой базофил;
45. Респираторный отдел легкого;
46. Яйцеклетка человека;
47. Поверхность однослойного мерцательного эпителия;
48. Остеоцит в костной лакуне;
49. Извитые каналцы семенника крысы;
50. Надпочечник крысы;
51. Изогенная группа гиалиновой хрящевой ткани носовой перегородки;
52. Извитые канальца семенника;
53. Корень волоса;
54. Межклеточное вещество плотной оформленной соединительной ткани сухожилия;
55. Поверхность слизистой оболочки мочевого пузыря;
56. Остеон;
57. Ворсинки тонкой кишки;

58. Клетка висцерального эпителия капсулы почечного тельца нефрона;
59. Эритроциты;
60. Микросостояние почки;
61. Тромбоциты.

Самостоятельная внеаудиторная работа обучающихся по теме:

1) Ознакомиться с теоретическим материалом по теме занятия с использованием конспектов лекций и/или рекомендуемой учебной литературы.

2) Ответить на вопросы для самоконтроля

17. Оплодотворение. Биологическое значение. Основные фазы процесса оплодотворения. Механизм проникновения сперматозоида в яйцеклетку. Характеристика зиготы.
18. Дробление зиготы: определение, особенности этого вида клеточного деления. Биологическое значение дробления. Тип дробления у человека. Хронология процесса. Строение бластулы у человека
19. Связь зародыша человека с материнским организмом. Имплантация. Образование плаценты, строение плодной и материнской частей.
20. Гастрюляция. Определение. Типы гастрюляции. Особенности гастрюляции у человека. Особенности этапов гастрюляции. Хронология гастрюляции у человека.
21. Дифференцировка зародышевых листков у человека.
22. Ранний эмбриогенез у человека. Гистогенез и органогенез на 2-й, 3-й и 4-й неделе развития.
23. Дифференцировка зародышевых листков. Образование осевого комплекса зачатков органов и их дальнейшая дифференцировка.
24. Хорион. Развитие ворсин. Гладкий и ворсинчатый хорион. Цитотрофобласт, симпластотрофобласт. Функции хориона.
25. Провизорные органы человека. Источники развития, механизм образования, строение и функции.
26. Образование, строение и функции плодных оболочек и провизорных органов у человека.
27. Плацента человека, развитие, функции. Гормоны плаценты. Типы плацент млекопитающих.
28. Понятие о гистофизиологии плацентарного барьера человека. Избирательная проницаемость плаценты для различных веществ. Плацента и лекарственные вещества. Ее роль в иммунной защите плода и матери.
29. Понятие о критических периодах во внутриутробном и постнатальном развитии человека. Влияние экзо - и эндогенных факторов на развитие.

3) Список эмбриональных схем для подготовки к диагностике эмбриональных схем

1. Строение извитого семенного канальца (поперечный срез).
2. Строение мужских и женских половых клеток.
3. 18-21 день эмбрионального развития. Образование сердца.
4. Плацента гемохориального типа.
5. Схематическое изображение строения яичника.
6. Эмбрион на 5-й неделе эмбрионального развития (схема по О.В. Волковой).
7. Начало второй фазы гастрюляции 14 сутки развития.
8. Последовательные стадии имплантации и развития зародыша человека в конце первой и начале второй недели эмбрионального развития.
9. Эмбрион на 4-й недели развития (схема по О.В. Волковой).
10. Развитие ворсин хориона.

11. Типы плацент.
12. Взаимоотношения развивающегося эмбриона человека с эндометрием матки в различные сроки беременности. Формирование плаценты (по Гамильтону, Бойду и Моссману).
13. Зародыш человека спустя примерно 9-10 суток после оплодотворения, схематизировано.
14. Зигота человека па стадии синкариона (по Б.П.Хватову)
15. Имплантация зародыша в полость матки.
16. Конец второй недели развития зародыша (12-13 сутки).
17. Нейруляция у зародыша человека.
18. Стадии созревания фолликулов.
19. Развитие внезародышевых органов у зародыша человека (схема).
20. Схема развития желточного мешка и зародышевых оболочек у млекопитающих (шесть последовательных стадий) (по А.А. Заварзину).
21. По стадийное развитие зиготы по Воробьевой О.А.
22. Эмбриональное развитие зародыша 4 неделя – 70 день.
23. Эмбрион на 4-5 неделях эмбрионального развития.
24. Эмбрион на 7-8 неделях эмбрионального развития.
25. Овуляция, оплодотворение и человеческий зародыш на первой неделе развития.
26. Период формирования (схема). Дифференцировка сперматиды и образование спермия (А - Ж)
27. Срез пупочного канатика.
28. Схема имплантации зародыша.
29. Плодная и материнская части плаценты.
30. Зародыш человека на стадии образования туловищной складки и внезародышевых органов (по П. Петкову).
31. Дробление, гастрюляция.
32. Вторая стадия гастрюляции.

Рекомендуемая литература:

Основная литература

№ п/п	Наименование	Автор (ы)	Год, место издания	Кол-во экземпляров в библиотеке	Наличие в ЭБС
1	2	3	4	5	6
69.	Гистология, цитология и эмбриология	Кузнецов С.Л., Мушкабаров Н.Н.	2012, М.: МИА	52	-
70.	Гистология, эмбриология, цитология.	Э.Г. Улумбеков, Ю.А. Чельшева	2012, М.: ГЭОТАР-Медиа	50	ЭБС Кон- сультан т студент а

Дополнительная литература

№ п/п	Наименование	Автор (ы)	Год, место издания	Кол-во экземпляров в библиотеке	Наличие в ЭБС
1	2	3	4	5	6
1	Гистология, эмбриология, цитология	Ю. И. Афанасьев, Н. А. Юрина, Е. Ф. Котовский и др.; под ред. Ю. И. Афанасьева, Н. А. Юриной.	2016. М.: ГЭОТАР - Медиа	-	ЭБС Консультант студента
2.	Атлас по гистологии, цитологии и эмбриологии.	С.Л. Кузнецов, Н.Н. Мушкамбаров, В.Л. Горячкина.	М.: МИА, 2002.	10	-
3.	Гистология. Атлас для практических занятий.	Н.В. Бойчук, Р.Р. Исламов, С.Л. Кузнецов, Ю.А. Челышев.	М.: «ГЭОТАР-Медиа», 2010	5	ЭБС Консультант студента
4.	Атлас микроскопического и ультрамикроскопического строения клеток тканей и органов	В.Г. Елисеев, Ю.И. Афанасьев, Е.Ф. Котовский, А.Н. Яцковский.	М.: «Медицина», 2004.	15	-
5.	Руководство по гистологии: В 2-х т. Т. 1, 2	Данилов Р.К.	2011, - СПб.: СпецЛит	10	ЭБС Университетская библиотека онлайн
6.	Гистология, цитология и эмбриология. Атлас.	Быков В.Л., Юшканцева С.И.	2015, М.: "ГЭОТАР - Медиа"	-	ЭБС Консультант студента
7.	Морфогенез и гистофизиология системы мононуклеарных фагоцитов человека	Абдуллин Т.Г., Муслимов С.А., Коледаева Е.В., Мусина Л.А., Лебедева А.И.	Киров: «Дом печати - ВЯТКА», 2009.	100	ЭБС Кировского ГМУ

Федеральное государственное бюджетное
образовательное учреждение высшего образования
«**Кировский государственный медицинский университет**»
Министерства здравоохранения Российской Федерации

Кафедра Гистологии, эмбриологии и цитологии

Приложение Б к рабочей программе дисциплины (модуля)

ОЦЕНОЧНЫЕ СРЕДСТВА

**для проведения текущего контроля и промежуточной аттестации обучающихся
по дисциплине (модулю)**

«Гистология, эмбриология, цитология»

Специальность- 31.05.02 Педиатрия

Направленность (профиль) ОПОП – Педиатрия

Форма обучения - очная

1. Показатели и критерии оценивания компетенций на различных этапах их формирования, описание шкал оценивания

Показатели оценивания	Критерии и шкалы оценивания				Оценочное средство	
	Неудовлетворительно	Удовлетворительно	Хорошо	Отлично	для текущего контроля	для промежуточной аттестации
ОПК-5 Способен оценивать морфофункциональные, физиологические состояния и патологические процессы в организме человека для решения профессиональных задач						
ИД ОПК 5.4. Анализирует закономерности функционирования различных органов и систем для оценки морфофункциональных и физиологических состояний, патологических процессов в организме человека						
Знать	Фрагментарные знания основных закономерностей развития и жизнедеятельности организма взрослого человека, детей и подростков на основе анализа структурной организации клеток, тканей и органов; гистофункциональных особенностей тканевых элементов; методов их исследования; анатомо-физиологиче-	Общие, но не структурированные знания основных закономерностей развития и жизнедеятельности организма взрослого человека, детей и подростков на основе анализа структурной организации клеток, тканей и органов; гистофункциональных особенностей тканевых элементов.	Сформированные, но содержащие отдельные пробелы знания основных закономерностей развития и жизнедеятельности организма взрослого человека, детей и подростков на основе анализа структурной организации клеток, тканей и органов; гистофункциональных особенностей тканевых элементов; методов	Сформированные систематические знания основных закономерностей развития и жизнедеятельности организма взрослого человека, детей и подростков на основе анализа структурной организации клеток, тканей и органов; гистофункциональных особенностей тканевых элементов; методов их исследования; анатомо-	Коллоквиум, собеседование по ситуационным задачам, тестирование письменное, реферат, индивидуальные домашние задания	Устное собеседование, прием практических навыков, решение ситуационных задач, тест

	ских, возраст-но-половых и индивидуальных особенностей строения и развития здорового и больного человека; функциональных систем организма человека, их регуляции и саморегуляции при воздействии с внешней средой в норме и при патологических процессах.		их исследова-ния.	физиологиче-ских, возраст-но-половых и индивидуальных особенностей строения и развития здорового и больного человека; функциональных систем организма человека, их регуляции и саморегуляции при воздействии с внешней средой в норме и при патологических процессах.		
Уметь	Частично освоено умение анализировать гистофизиологическое состояние различных клеточных, тканевых и органных структур у пациентов; анализировать результаты рентгенологического обследования пациентов. Определять функциональные, лабораторные, морфологические признаки основных патологических процессов и состояний у детей. Обосновывать принципы патогенетической терапии наиболее рас-	В целом успешное, но не систематически осуществляемое умение проводить анализ гистофизиологического состояния различных клеточных, тканевых и органных структур у пациентов; анализировать результаты рентгенологического обследования пациентов.	В целом успешное, но содержащее отдельные пробелы умение проводить анализ гистофизиологического состояния различных клеточных, тканевых и органных структур у пациентов; анализировать результаты рентгенологического обследования пациентов. Определяет функциональные, лабораторные, морфологические признаки основных патологических процессов и состояний у детей.	Сформированное умение проводить анализ гистофизиологического состояния различных клеточных, тканевых и органных структур у пациентов; анализировать результаты рентгенологического обследования пациентов. Определяет функциональные, лабораторные, морфологические признаки основных патологических процессов и состояний у детей. Обосновывает принципы патогенетической терапии наи-	Кол-локвиум, собе-седова-ние по ситуа-ционным за-дачам, тести-рование письмен-ное, реферат, индиви-дуаль-ные до-машние задания	Устное беседе-вание, прием практиче-ских на-выков, решение ситуаци-онных за-дач, тест

	пространенных заболеваний.			страненных заболеваний.		
Владеть	Фрагментарное применение навыков объяснения происходящих в организме процессов, используя знания в области гистологии, цитологии и эмбриологии.	В целом успешное, но не систематическое применение навыков происходящих в организме процессов, используя знания в области гистологии, цитологии и эмбриологии.	В целом успешное, но содержащее отдельные пробелы применение навыков объяснения происходящих в организме процессов, используя знания в области гистологии, цитологии и эмбриологии.	Успешное и систематическое применение навыков объяснения происходящих в организме процессов, используя знания в области гистологии, цитологии и эмбриологии.	Коллоквиум, собеседование по ситуационным задачам, тестирование письменное, реферат, индивидуальные домашние задания	Устное собеседование, прием практических навыков, решение ситуационных задач, тест
ИД ОПК 5.5 Оценивает морфофункциональные и физиологические состояния, патологические процессы в организме человека на клеточном, тканевом, органном уровнях						
Знать	Фрагментарные знания анатомического и гистологического строения организма человека, физиологических основ его функционирования, возрастно-половых и индивидуальных особенностей строения и функционирования органов и систем у детей.	Общие, но не структурированные знания анатомического и гистологического строения организма человека, физиологических основ его функционирования, возрастно-половых и индивидуальных особенностей строения и функционирования органов и систем у детей.	Сформированные, но содержащие отдельные пробелы знания анатомического и гистологического строения организма человека, физиологических основ его функционирования, возрастно-половых и индивидуальных особенностей строения и функционирования органов и систем у детей	Сформированные систематические знания анатомического и гистологического строения организма человека, физиологических основ его функционирования, возрастно-половых и индивидуальных особенностей строения и функционирования органов и систем у детей	Коллоквиум, собеседование по ситуационным задачам, тестирование письменное, реферат, индивидуальные домашние задания	Устное собеседование, прием практических навыков, решение ситуационных задач, тест
Уметь	Частично освоенное умение анализировать клинические,	В целом успешное, но не систематически осуществляемое	В целом успешное, но содержащее отдельные пробелы уме-	Сформированное умение анализировать клинические, лабо-	Коллоквиум, собеседование по	Устное собеседование, прием практические

	лабораторные и функциональные показатели жизнедеятельности здорового и больного организма с учетом возрастных особенностей.	умение анализировать клинические, лабораторные и функциональные показатели жизнедеятельности здорового и больного организма с учетом возрастных особенностей.	умение анализировать клинические, лабораторные и функциональные показатели жизнедеятельности здорового и больного организма с учетом возрастных особенностей, допускает ошибки	лабораторные и функциональные показатели жизнедеятельности здорового и больного организма с учетом возрастных особенностей.	ситуационным задачам, тестирование письменное, реферат, индивидуальные домашние задания	ских навыков, решение ситуационных задач, тест
Владеть	Фрагментарное применение навыков владения медико-функциональным понятийным аппаратом. Анализом научной литературы и официальных статистических обзоров, участием в проведении статистического анализа и публичное представление полученных результатов	В целом успешное, но не систематическое применение навыков владения медико-функциональным понятийным аппаратом. Анализом научной литературы и официальных статистических обзоров, участием в проведении статистического анализа и публичное представление полученных результатов	В целом успешное, но содержащее отдельные пробелы применение навыков владения медико-функциональным понятийным аппаратом. Анализом научной литературы и официальных статистических обзоров, участием в проведении статистического анализа и публичное представление полученных результатов	Успешное и систематическое применение навыков владения медико-функциональным понятийным аппаратом. Анализом научной литературы и официальных статистических обзоров, участием в проведении статистического анализа и публичное представление полученных результатов	Коллоквиум, собеседование по ситуационным задачам, тестирование письменное, реферат, индивидуальные домашние задания	Устное собеседование, прием практических навыков, решение ситуационных задач, тест

2. Типовые контрольные задания и иные материалы

2.1. Примерный комплект типовых заданий для оценки сформированности компетенций, критерии оценки

<i>Код компетенции</i>	<i>Комплект заданий для оценки сформированности компетенций</i>
ОПК-5	<p>Примерные вопросы к экзамену (с № 1 по № 120 (полный перечень вопросов – см. п. 2.2))</p> <p>1. Гистофизиологическая характеристика вторично-чувствующих сенсорноэпителиальных рецепторных клеток. Орган вкуса. Развитие, строение и функции. Иннервация. Регенерация. Гистофизиология органа вкуса.</p> <p>2. Вены. Особенности строения вен различного типа. Органные особенности вен. Сравнительная характеристика строения артерий и вен.</p>

3. Дифференцировка зародышевых листков у человека.
4. Мозжечок. Строение и функциональная характеристика. Нейронный состав коры мозжечка и глиоциты. Межнейронные связи.
5. Капилляры. Классификация. Строение. Органоспецифичность капилляров. Понятие о гистогематическом барьере. Вены, строение и функциональное значение.
6. Понятие о гистофизиологии плацентарного барьера человека. Избирательная проницаемость плаценты для различных веществ. Плацента и лекарственные вещества. Роль плаценты в иммунной защите плода и матери.
7. Общая характеристика основных гистологических элементов: клеточных (клетка, симпласт, синцитий) и неклеточных (компоненты межклеточного вещества).
8. Печень. Микроскопическое и ультрамикроскопическое строение гепатоцитов. Характеристика составляющих их клеток. Желчевыводящие пути и желчный пузырь: микроскопическое строение, функции.
9. Провизорные органы человека. Источники развития, механизм образования, строение и функции.
10. Кровь как ткань, её форменные элементы. Кровяные пластинки (тромбоциты), их количество, размеры, строение, функции, продолжительность жизни.

**Примерные вопросы к собеседованию текущего контроля
(с №1 по №202 (полный перечень вопросов – см. п. 2.3))**

1. Зубы. Строение. Эмаль, дентин и цемент - строение, функция и химический состав. Пульпа зуба — строение и значение. Периодонт - строение и значение. Кровоснабжение и иннервация зуба. Развитие и смена зубов. Возрастные изменения.
2. Глотка и пищевод. Строение и тканевой состав стенки глотки и пищевода в различных его отделах. Железы пищевода, их гистофизиология.
3. Поджелудочная железа. Общая характеристика. Строение экзокринного и эндокринного отделов. Цитофизиологическая характеристика ацинарных клеток. Типы эндокриноцитов островков и их морфофункциональная характеристика. Кровоснабжение, Иннервация. Регенерация. Особенности гистофизиологии в разные периоды детства. Изменения железы при старении организма.

Примерные тестовые задания (разноуровневые) для текущего контроля и промежуточной аттестации

1 уровень:

1. КАКОЙ ТИП МЕЖКЛЕТОЧНЫХ КОНТАКТОВ ОБЕСПЕЧИВАЕТ ПЕРЕХОД ИОНОВ И НИЗКОМОЛЕКУЛЯРНЫХ ВЕЩЕСТВ ИЗ КЛЕТКИ В КЛЕТКУ:
 - А. Плотный
 - Б. Десмосома
 - В. Промежуточный*
 - Г. Нексус
2. ПИЛОРИЧЕСКИЙ ОТДЕЛ ЖЕЛУДКА ОТЛИЧАЕТСЯ ОТ ФУНДАЛЬНОГО:
 - А. Более глубокими ямками*
 - Б. Более короткими и разветвленными железами*
 - В. Отсутствием париетальных клеток в железах*
 - Г. Большим содержанием мукоцитов в железах*
3. СТРУКТУРНЫМИ КОМПОНЕНТАМИ ФИЛЬТРАЦИОННОГО БАРЬЕРА ЯВЛЯЮТСЯ:
 - А. Эндотелий сосудистого клубочка*
 - Б. Рыхлая волокнистая соединительная ткань
 - В. Гломерулярная базальная мембрана*
 - Г. Подоциты внутреннего листка капсулы нефрона*
 - Д. Мезангиальные клетки сосудистого клубочка
4. СПЕРМАТОГЕННЫЙ ЭПИТЕЛИЙ:
 - А. Сперматоциты первого порядка образуются из сперматогоний типа В
 - Б. Сперматогонии типа А (светлые) – стволовые клетки*
 - В. Клетки имеют рецепторы лютропина
 - Г. Состоит из сперматогенных и поддерживающих клеток*
5. ЯЙЦЕКЛЕТКА ЧЕЛОВЕКА:
 - А. Теллецитальная
 - Б. Вторично олиголецитальная*
 - В. Изолецитальная*
 - Г. Окружена блестящей оболочкой*
 - Д. Окружена фолликулярными клетками*

2 уровень:**1. УЧАСТКИ ХРОМОСОМ**

1. Кинетохоры
2. Ядрышковые организаторы
3. Центромеры
4. Теломеры
5. Спутники хромосом

ЭТО

- а) Места образования ядрышек в интерфазе
- б) Места отхождения трубочек от веретена деления
- в) Конечные участки плечей хромосом
- г) Маленькие участки хромосом отделенные вторичной перетяжкой
- д) Первичные перетяжки

Ответ - 1-б, 2-а, 3-д, 4-г

2. РАСПОЛОЖИТЕ В ПРАВИЛЬНОМ ПОРЯДКЕ КОМПОНЕНТЫ ГЕМАТОТЕСТИКОЛЯРНОГО БАРЬЕРА

1. Синусоидные лимфососуды
2. Плотные контакты между отростками клеток Сертоли
3. Фенестрированный эндотелий капилляров яичка
4. Собственная оболочка семенных каналов
5. Базальная мембрана сперматогенного эпителия
6. Интерстициальная ткань
7. Базальная мембрана эндотелия капилляров

Ответ-3,7,6,1,4,5,2

3 уровень:

1. На электронной микрофотографии представлены две клетки, расположенные на базальной мембране. Боковые поверхности клеток соединены друг с другом контактами: плотными, щелевыми и десмосомами. На свободных (апикальных) полюсах определяются многочисленные микроворсинки. Ядра клеток смещены к базальному полюсу. Они содержат ядрышки и много эухроматина. В цитоплазме выявляются хорошо развитые комплекс Гольджи, лизосомы, шероховатая ЭПС, а также обилие секреторных гранул. Некоторые из них подходят к внутренней поверхности апикальной плазмолеммы и сливаются с ней. Многочисленные митохондрии локализованы в микроскладках базального отдела плазмолеммы, с которой с внешней стороны контактирует гемокапилляр фенестрированного типа.

1. КЛЕТКИ КАКОЙ ТКАНИ ПРЕДСТАВЛЕНЫ НА ЭЛЕКТРОНОГРАММЕ:

- A. Соединительная
- Б. Эпителиальная*
- В. Соединительная со специальными свойствами

2. ОБОСНУЙТЕ ВАШЕ ПРЕДПОЛОЖЕНИЕ ПО УКАЗАННЫМ В ТЕКСТЕ МОРФОЛОГИЧЕСКИМ ПРИЗНАКАМ:

- A. Наличие базальной мембраны*
- Б. Клетки обладают свойством полярности*
- В. Микроворсинки*
- Г. Наличие постоянных межклеточных контактов*

3. В КАКОМ ПЕРИОДЕ КАКОЙ ФАЗЫ КЛЕТОЧНОГО ЦИКЛА НАХОДЯТСЯ КЛЕТКИ:

- A. S
- Б. G1
- В. G0*
- Г. G2
- Д. Митоз*
- Е. Амитоз

Примерные ситуационные задачи**Задача №1**

Если в эксперименте животному ввести в вену тушь, то какие клетки печени будут реагировать на её попадание в кровь? Охарактеризуйте особенности морфологии, местоположения и численности этих клеток, назовите их функции.

Задача № 2

Даны результаты анализа крови мужчины, содержащие эритроциты $5,3 \cdot 10^{12}$ г/л, гемоглобина 110 г/л, лейкоцитов $7 \cdot 10^9$ г/л. как оцениваются эти показатели: нормальные, повышенные или пониженные?

Примерные задания для проведения коллоквиума по «Частной гистологии». Часть 2.**Список гистологических препаратов для диагностики:**

1. Срез трахеи
2. Срез легкого
3. Срез околоушной слюнной железы
4. Срез подчелюстной (смешанной; слюнной железы)

5. Поперечный срез пищевода
6. Переход пищевода в желудок
7. Срез дна желудка
8. Пилорический отдел желудка
9. Срез двенадцатиперстной кишки
10. Срез тонкой кишки
11. Срез толстой кишки
12. Срез поджелудочной железы
13. Срез печени человека
14. Развитие зуба (срез мордочки зародыша свиньи, бокаловидный орган)
15. Развитие эмали и дентина

Список электроннограмм.

1. Клетка Панета;
2. Энтероциты с щёточной каемкой;
3. Гепатоцит;
4. Эпидермальный макрофаг;
5. Эмалевые призмы зуба;
6. Ультраструктура гепатоцита;
7. Свод пейеровой бляшки;
8. Участок дольки печени;
9. Печеночная долька;
10. Вид сверху на поверхность желудочных ямок фундальной части желудка человека;
11. Сосочки языка;
12. Респираторный отдел легкого;
13. Поверхность слизистой оболочки мочевого пузыря;
14. Ворсинки тонкой кишки;

Вопросы для самостоятельной подготовки:

1. Структурно - химическая организация и функция сурфактанта. Аэрогематический барьер и его значение в газообмене. Особенности кровоснабжения легкого. Возрастные особенности легкого
2. Дыхательная система. Морфофункциональная характеристика. Источники развития. Воздухоносные пути. Строение трахеи, бронхов различного калибра и бронхиол.
3. Респираторный отдел легкого. Ацинус, его структурные компоненты. Строение стенки альвеол. Типы альвеоцитов, гистофункциональная характеристика. Альвеолярные макрофаги.
4. Гистофизиологическая характеристика вторично-чувствующих сенсоэпителиальных рецепторных клеток. Орган вкуса. Развитие, строение и функции. Иннервация. Регенерация. Гистофизиология органа вкуса.
5. Печень. Микроскопическое и ультрамикроскопическое строение гепатоцитов. Характеристика составляющих их клеток. Желчевыводящие пути и желчный пузырь: микроскопическое строение, функции.
6. Ротовая полость. Общая морфофункциональная характеристика слизистой оболочки. Источники развития. Губы, мягкое и твердое небо строение и функции. Возрастные изменения.
7. Язык строение и функции.
8. Околоушные слюнные железы. Развитие, строение, функции. Регенерация. Возрастные изменения.
9. Подчелюстные слюнные железы. Развитие, строение, функции. Особенности строения различных типов слюнных желез. Регенерация. Возрастные изменения.
10. Подъязычные слюнные железы. Развитие, строение, функции. Регенерация. Возрастные изменения.
11. Особенности строения различных типов крупных и мелких слюнных желез. Регенерация. Возрастные изменения.
12. Пищевод; строение и функции. Источник и эмбриональное развитие. Строение различных отделов стенки пищевода, железы пищевода.
13. Желудок. Пилорический отдел. Общая морфофункциональная характеристика. Развитие и строение оболочек. Структурные особенности различных отделов. Железы желудка, строение и функции. Иннервация и васкуляризация. Регенерация. Возрастные особенности.
14. Желудок. Дно желудка. Общая морфофункциональная характеристика. Развитие и строение оболочек. Структурные особенности различных отделов. Железы желудка, строение и функции. Иннервация и васкуляризация. Регенерация. Возрастные особенности.
15. Толстая кишка. Червеобразный отросток. Общая характеристика. Развитие и строение. Возрастные особенности. Регенерации эпителия.
16. Печень. Общая морфофункциональная характеристика. Развитие и строение. Классическая пе-

ченочная доля. Представление о портальной доле и ацинусе. Структурно-функциональная характеристика гепатоцитов и клеток синусоидальных гемокапилляров. Пространство Диссе. Регенерация. Особенности кровоснабжения печени. Возрастные особенности. Желчный пузырь, строение и функции.

17. Поджелудочная железа. Развитие, строение экзо- и эндокринных частей, их гистофизиология. Регенерация. Возрастные изменения. АРИД система – её значение.
18. Тонкая кишка. Развитие. Общая морфофункциональная характеристика. Строение и функции ворсинок и крипт. Особенности строения различных отделов. Иннервация и васкуляризация. Регенерация. Возрастные изменения.
19. Понятие о гастропанкреатической (ГЭП) эндокринной системе.
20. Зубы- строение и значение. Источники и ход эмбрионального развития. Регенерация тканей зуба, возрастные изменения.
21. Эмаль. Структура, происхождение, ход эмбрионального развития, возрастные изменения, гипоплазия, метаплазия, изменение цвета.
22. Дентин - строение и функции. Ход эмбрионального развития. Регенерация, возрастные изменения.
23. Пульпа зуба - строение и функции. Ход эмбрионального развития. Регенерация, возрастные изменения.
24. Цемент, клеточный и бесклеточный. Строение и функции. Ход эмбрионального развития. Регенерация, возрастные изменения.
25. Почки. Стадии развития в онтогенезе человека. Окончательная почка, строение и функции. Типы и гистофизиология нефронов. Особенности кровоснабжения. Структурная организация почечного фильтра и его роль в мочеобразовании. Фазы мочеобразования и их структурное обеспечение.
26. Гистофизиология мочеобразования. Эндокринный аппарат почки. Юкстагломерулярный, простагландиновый и калликреинкининовый аппараты, участие в регуляции общего и почечного кровообращения.

Примерный перечень практических навыков включает примерный список гистологических препаратов для промежуточной аттестации:

1. Срез кожи пальца человека
2. Срез кожи с волосом
3. Стенка сердца
4. Сосуды микроциркуляторного русла (артериолы, капилляры, вены)
5. Артерия мышечного типа
6. Вена мышечного типа
7. Артерия эластического типа
8. Поперечный срез спинного мозга
9. Срез спинального ганглия
10. Срез коры мозжечка
11. Срез коры больших полушарий головного мозга
12. Срез гипофиза
13. Срез надпочечника
14. Срез щитовидной железы
15. Поперечный срез улитки внутреннего уха
16. Срез роговицы глаза
17. Задняя стенка глаза
18. Мазок крови человека
19. Срез тимуса (вилочковой железы)
20. Срез селезенки
21. Срез лимфатического узла
22. Поперечный срез трахеи
23. Срез легкого
24. Срез языка
25. Срез небной миндалины
26. Срез околоушной слюнной железы
27. Срез подчелюстной (смешанной; слюнной железы)
28. Поперечный срез пищевода
29. Срез дна желудка
30. Срез двенадцатиперстной кишки
31. Срез тонкой кишки
32. Срез толстой кишки
33. Срез поджелудочной железы
34. Срез печени человека

	<p>35. Развитие зуба (срез мордочки зародыша свиньи)</p> <p>36. Срез почки</p> <p>37. Срез стенки мочевого пузыря</p> <p>38. Срез семенника</p> <p>39. Срез придатка семенника</p> <p>40. Срез яичника</p> <p>41. Желтое тело беременности</p> <p>42. Срез стенки матки</p> <p>43. Плодная часть плаценты</p> <p>44. Материнская часть плаценты</p> <p>45. Пластичная костная ткань (срез трубчатой кости)</p> <p>46. Развитие кости на месте гиалинового хряща</p> <p>47. Поперечный срез зародыша курицы (туловищная и амниотическая складка)</p> <p>48. Рыхлая волокнистая неоформленная соединительная ткань</p> <p>49. Эластическая хрящевая ткань ушной раковины</p> <p>Примерный список эмбриональных схем для промежуточной аттестации</p> <p>1. Развитие внезародышевых органов у зародыша;</p> <p>2. Нейруляция у зародыша человека;</p> <p>3. Период формирования. Дифференцировка сперматиды и образование спермия;</p> <p>4. Строение участка извитого семенного канальца;</p> <p>5. Плодная и материнская части плаценты;</p> <p>6. Плацента гемохориального типа;</p> <p>7. Типы плацент;</p> <p>8. Схема развития желточного мешка и зародышевых оболочек у млекопитающих (по А.А. Заварзину);</p> <p>9. Срез пупочного канатика;</p> <p>10. Взаимоотношения развивающегося эмбриона человека с эндометрием матки в различные сроки беременности. Формирование плаценты (по Гамильтону, Бойду и Моссману)⁴</p> <p>11. Схема структуры яичника;</p> <p>12. строение мужских и женских половых клеток;</p> <p>13. Стадии созревания фолликулов;</p> <p>14. Овуляция, оплодотворение и человеческий зародыш на 1-й неделе развития;</p> <p>15. фазы оплодотворения;</p> <p>16. По стадийное развитие зиготы (по О.А. Воробьевой);</p> <p>17. Зигота человека;</p> <p>18. Схема имплантации зародыша;</p> <p>19. Развитие хориона;</p> <p>20. Имплантация зародыша в полость матки;</p> <p>21. Дробление, гастрюляция;</p> <p>22. Начало второй фазы гастрюляции, 14-е сутки развития;</p> <p>23. Периоды гастрюляции;</p> <p>24. Последовательные стадии имплантации и развития зародыша человека в конце 1-й начале 2-й недели развития;</p> <p>25. Зародыш человека примерно 9 - 10 суток после оплодотворения;</p> <p>26. Конец второй недели (12-13 сутки) развития зародыша;</p> <p>27. 18-21 день эмбрионального развития. Образование сердца;</p> <p>28. Эмбрион человека конец четвертой начало пятой недели развития;</p> <p>29. Эмбрион человека пятой недели развития (по О.В. Волковой);</p> <p>30. Эмбрион человека на 7-8 неделях развития (по О.В. Волковой);</p> <p>31. Зародыш человека на стадии образования туловищной складки и внезародышевых органов (по П. Петкову);</p> <p>32. Эмбриональное развитие зародыша человека 4-я неделя - 70 день.</p>
--	--

Критерии оценки экзаменационного собеседования, собеседования текущего контроля:

Оценки «отлично» заслуживает обучающийся, обнаруживший всестороннее, систематическое и глубокое знание учебно-программного материала, умение свободно выполнять задания, предусмотренные программой, усвоивший основную и знакомый с дополнительной литературой,

рекомендованной программой. Как правило, оценка «отлично» выставляется обучающимся, усвоившим взаимосвязь основных понятий дисциплины в их значении для приобретаемой профессии, проявившим творческие способности в понимании, изложении и использовании учебно-программного материала.

Оценки «хорошо» заслуживает обучающийся, обнаруживший полное знание учебно-программного материала, успешно выполняющий предусмотренные в программе задания, усвоивший основную литературу, рекомендованную в программе. Как правило, оценка «хорошо» выставляется обучающимся, показавшим систематический характер знаний по дисциплине и способным к их самостоятельному пополнению и обновлению в ходе дальнейшей учебной работы и профессиональной деятельности.

Оценки «удовлетворительно» заслуживает обучающийся, обнаруживший знания основного учебно-программного материала в объеме, необходимом для дальнейшей учебы и предстоящей работы по специальности, справляющийся с выполнением заданий, предусмотренных программой, знакомый с основной литературой, рекомендованной программой. Как правило, оценка «удовлетворительно» выставляется обучающимся, допустившим погрешности в ответе на экзамене и при выполнении экзаменационных заданий, но обладающим необходимыми знаниями для их устранения под руководством преподавателя.

Оценка «неудовлетворительно» выставляется обучающемуся, обнаружившему пробелы в знаниях основного учебно-программного материала, допустившему принципиальные ошибки в выполнении предусмотренных программой заданий. Как правило, оценка «неудовлетворительно» ставится обучающимся, которые не могут продолжить обучение в образовательной организации высшего образования и приступить к изучению последующих дисциплин.

Критерии оценки тестовых заданий:

«зачтено» - не менее 71% правильных ответов;
«не зачтено» - 70% и менее правильных ответов.

Критерии оценки ситуационных задач:

«зачтено» - обучающийся решил задачу в соответствии с алгоритмом, дал полные и точные ответы на все вопросы задачи, представил комплексную оценку предложенной ситуации, сделал выводы, привел дополнительные аргументы, продемонстрировал знание теоретического материала с учетом междисциплинарных связей, нормативно-правовых актов; предложил альтернативные варианты решения проблемы;

«не зачтено» - обучающийся не смог логично сформулировать ответы на вопросы задачи, сделать выводы, привести дополнительные примеры на основе принципа межпредметных связей, продемонстрировал неверную оценку ситуации.

Критерии оценки прохождения коллоквиума:

Оценка «отлично»: глубокое и прочное усвоение материала темы или раздела; полные, последовательные, грамотные и логически излагаемые ответы; демонстрация обучающимся знаний в объеме пройденной программы и дополнительно рекомендованной литературы; воспроизведение учебного материала с требуемой степенью точности; уверенное владение разносторонними навыками и приемами выполнения практических работ.

Оценка «хорошо»: наличие несущественных ошибок, уверенно исправляемых обучающимся после дополнительных и наводящих вопросов; демонстрация обучающимся знаний в объеме пройденной программы; четкое изложение учебного материала; владение необходимыми навыками при выполнении практических задач.

Оценка «удовлетворительно»: наличие несущественных ошибок в ответе, не исправляемых обучающимся; демонстрация обучающимся недостаточно полных знаний по пройденной программе; неструктурированное, нестройное изложение учебного материала при ответе; затруднения при выполнении практических задач.

Оценка «неудовлетворительно»: незнание материала темы или раздела; при ответе обучающийся допускает серьезные ошибки; обучающийся не может выполнить практические задачи.

Критерии оценки практических навыков:

«зачтено» - обучающийся обладает теоретическими знаниями и владеет методикой выполнения практических навыков, демонстрирует их выполнение, в случае ошибки может исправить при коррекции их преподавателем;

«не зачтено» - обучающийся не обладает достаточным уровнем теоретических знаний (не знает методики выполнения практических навыков, показаний и противопоказаний, возможных осложнений, нормативы и проч.) и/или не может самостоятельно продемонстрировать практические умения или выполняет их, допуская грубые ошибки.

2.2. Примерные вопросы к экзамену

1. Методы исследования фиксированных клеток и тканей. Основные изготовления гистологического препарата: последовательность процедур и их суть.

2. Клетка как уровень структурно-функциональной организации многоклеточных организмов. Определение. Общий план эукариотических клеток. Цитоплазма клетки: общая морфофункциональная характеристика. Гиалоплазма.

3. Биологические мембраны клеток, их строение, химический состав и основные функции. Плазматическая мембрана. Деление клетки на отсеки и их биологическое значение. Структурные основы рецепторной функции плазмолеммы: понятие сигналах и сигнальных молекулах. Клеточные рецепторы, классификация и структурно-функциональная характеристика.

4. Структурные основы транспортной функции плазмолеммы. Эндоцитоз и его типы. Экзоцитоз. Понятие о механизмах транспорта веществ через плазмолемму.

5. Межклеточные соединения, типы и их структурно-функциональная характеристика.

6. Структурная организация опорного каркаса клетки (цитоскелет): компоненты цитоскелета, организация микротрубочек, микрофиламентов,

7. промежуточных филаментов и их функциональное значение. Центросома.

8. Структурная организация синтетического аппарата: эндоплазматическая сеть, рибосомы, комплекс Гольджи.

9. Структурные основы внутриклеточного переваривания и защиты: эндосомы, лизосомы, пероксисомы. Структурная организация, функции. Роль гетерофагии и аутофагии в нормальной жизнедеятельности клеток.

10. Структурные основы энергетического аппарата клетки: митохондрии. Происхождение, структурная организация, типы митохондрий. Митохондриальный матрикс. Жизненный цикл митохондрий.

11. Клеточные включения, их классификация, химическая и морфофункциональная характеристика. Роль включений в жизнедеятельности клеток.

12. Ядро клетки: основные компоненты и их структурно- функциональная характеристика (кариолема, комплекс поры, ядрышко, хроматин и его разновидности, ядерный

13. матрикс). Ядерно-цитоплазматические отношения как показатель функционального состояния клеток.

14. Жизненный цикл клетки: его этапы, морфофункциональная характеристика, особенности у различных видов клеток. Способы репродукции клеток.

15. Органеллы цитоплазмы. Классификации органелл, их функции. Структурные основы взаимодействия клеточных органелл в процессе ее метаболизма (на примере синтеза белков и небелковых веществ).

16. Возрастные изменения клеток. Старение и гибель клеток. Молекулярно-генетическая теория старения клетки. Некроз и апоптоз, их морфофункциональная характеристика и отличительные признаки.

17. Ткань как уровень структурно-функциональной организации многоклеточных

18. организмов. Определение. Происхождение и принципы организации. Типы тканевых систем и их основные свойства. Значение гистологии для медицины.

19. Ткань как система клеток и их производных. Стволовые клетки, клеточные популяции, диффероны. Симпласты и межклеточное вещество как производные клетки. Гистогенез.

Восстановительная способность и пределы изменчивости тканей.

20. Эпителиальные ткани. Общая характеристика. Источники развития. Морфофункциональная и генетическая классификация эпителиальной ткани.

21. Покровные эпителии. Пограничность положения. Строение однослойных (однорядных и многорядных) и многослойных эпителиев (неороговевающих, ороговевающих, переходного). Принципы структурной организации и функции.

22. Базальная мембрана: строение, функции, происхождение. Особенности межклеточных контактов в различных видах эпителия. Горизонтальная и вертикальная анизоморфность эпителиальных пластов. Полярность эпителиоцитов и формы полярной дифференцировки их клеточной оболочки.

23. Физиологическая и репаративная регенерация эпителия. Роль стволовых клеток в эпителиальных клетках обновляющегося типа; состав и скорость обновления их дифферонов в различных эпителиальных тканях.

24. Железистый эпителий. Источники развития, принципы классификации желез (характеристика концевых отделов и выводных протоков экзокринных желез). Особенности строения секреторных эпителиоцитов. Цитологическая характеристика эпителиоцитов, выделяющих секрет по голокриновому, апокриновому и мерокриновому типу. Секреторный цикл, его фазы и цитофизиологическая характеристика. Типы секреции. Регенерация.

25. Ткани внутренней среды. Кровь и лимфа. Основные компоненты крови как ткани - плазма и форменные элементы. Функции крови. Особенности гемограммы новорожденного. Содержание форменных элементов в крови взрослого человека. Формула крови. Возрастные и половые особенности крови.

26. Эритроциты: размеры, форма, строение и функции, классификация эритроцитов по форме, размерам и степени зрелости. Особенности строения плазмолеммы эритроцита и его цитоскелета, продолжительность жизни. Эритроцитопоз. Виды гемоглобина и связь с формой эритроцита. Ретикулоциты. Динамика содержания эритроцитов и гемоглобина в эмбриогенезе и в постнатальном периоде развития.

27. Кровяные пластинки (тромбоциты), строение, классификация, количество, функции, продолжительность жизни. Тромбоцитопоз.

28. Лейкоциты: классификация и морфофункциональная характеристика. Лейкоцитарная формула. Динамика содержания лейкоцитов в различные периоды детства. Особенности лейкоцитарной формулы у детей.

29. Зернистые лейкоциты (гранулоциты): их разновидности, количество, размеры, строение, функции, продолжительность жизни. Гранулоцитопоз.

30. Незернистые лейкоциты (агранулоциты), их разновидности, количество, размеры, строение, функции, продолжительность жизни. Понятие о Т- и В-лимфоцитах.

31. Лимфа. Лимфоплазма и форменные элементы. Связь с кровью, понятие о рециркуляции лимфоцитов.

32. Эмбриональный гемоцитопоз. Развитие крови как ткани (гистогенез).

33. Постэмбриональный гемоцитопоз: физиологическая регенерация крови. Понятие о стволовых клетках крови (СКК) и колониеобразующих единицах (КОЕ). Характеристика плюрипотентных предшественников (стволовых, коммитированных клеток), унипотентных предшественников, бластных форм. Морфологически неидентифицируемые и морфологически идентифицируемые стадии развития клеток крови (характеристика клеток в дифферонах: эритроцитов, гранулоцитов, моноцитов, Т-лимфоцитов, В-лимфоцитов и кровяных пластинок (тромбоцитов). Особенности Т- и В-лимфоцитопоза во взрослом организме. Регуляция гемоцитопоза и лимфоцитопоза, роль микроокружения. Морфофункциональные особенности постнатального развития крови.

34. Соединительные ткани. Общая характеристика, классификация. Источники развития. Гистогенез. Особенности соединительной ткани в детском возрасте.

35. Волокнистые соединительные ткани. Общая характеристика. Классификация.

36. Рыхлая волокнистая соединительная ткань, ее клетки. Фибробласты, их разновидности, фиброциты, миофибробласты, их происхождение, строение, участие в процессах фибрилlogenеза. Макрофаги, их происхождение, виды, строение, роль в защитных реакциях организма. Понятие о

системе мононуклеарных фагоцитов. Адипоциты (жировые клетки) белой и бурой жировой ткани, их происхождение, строение и значение. Перициты, адвентициальные клетки, их происхождение, строение и функциональная характеристика. Плазматические клетки, их происхождение, строение, роль в иммунитете. Тучные клетки, их происхождение, строение, функции. Пигментные клетки, их происхождение, строение, функция.

37. Плотная волокнистая соединительная ткань, ее разновидности, строение и функции. Сухожилие как орган.

38. Межклеточное вещество. Общая характеристика и строение. Основное вещество, его физико-химические свойства и значение. Коллагеновые и эластические волокна, их роль, строение и химический состав. Представление о различных типах коллагена и их локализации в организме. Ретикулярные волокна. Происхождение межклеточного вещества. Возрастные изменения.

39. Специализированные соединительные ткани. Ретикулярная ткань, строение, гистология и значение. Жировая ткань, ее разновидности, строение и значение. Особенности строения жировой ткани в детском возрасте. Возрастные изменения жировой ткани. Пигментная ткань, особенности строения и значение. Слизистая ткань, строение.

40. Скелетные ткани. Общая характеристика скелетных тканей. Классификация. Хрящевые ткани. Общая характеристика. Виды хрящевой ткани (гиалиновая, эластическая, волокнистая). Хрящевые клетки - хондробласты, хондроциты (хондрокласты). Гистохимическая характеристика и строение межклеточного вещества различных видов хрящевой ткани. Хондрогенез и возрастные изменения хрящевых тканей. Особенности строения хрящевой ткани в детском возрасте. Строение суставного хряща.

41. Костные ткани. Общая характеристика. Классификация. Клетки костной ткани: остециты, остеобласты, остеокласты. Их цитофункциональная характеристика. Межклеточное вещество костной ткани, его физико-химические свойства и строение. Грубоволокнистая костная ткань. Пластинчатая (тонковолокнистая) костная ткань. Их локализация в организме и морфофункциональные особенности. Особенности строения костной ткани у новорожденных.

42. Гистогенез и регенерация костных тканей. Возрастные изменения. Факторы, оказывающие влияние на строение костных тканей. Кость как орган.

43. Мышечные ткани. Общая морфофункциональная характеристика. Классификация, источники

44. развития, строение и функциональное значение. Регенерация мышечных тканей. Особенности строения мышечных тканей в детском возрасте.

45. Соматическая поперечно-полосатая (исчерченная) мышечная ткань. Развитие, морфологическая и функциональная характеристики. Микроскопическое и электронно-микроскопическое строение. Строение миофибриллы, ее структурно-функциональная единица (саркомер). Механизм мышечного сокращения. Типы мышечных волокон и их иннервация. Моторная единица. Миосателлитоциты. Регенерация мышечной ткани, значение миосателлитоцитов. Строение мышцы как органа.

46. Сердечная поперечно-полосатая (исчерченная) мышечная ткань. Источник развития, этапы гистогенеза. Морфофункциональная характеристика рабочих и проводящих кардиомиоцитов. Возможности регенерации.

47. Гладкая мышечная ткань, ее морфофункциональная характеристика. Структурная организация гладкомышечной ткани. Иннервация. Механизм сокращения гладких мышечных клеток. Источники развития и регенерация.

48. Общая характеристика нервной ткани. Эмбриональный гистогенез. Дифференцировка нейробластов и глиобластов. Понятие о регенерации структурных компонентов нервной ткани.

49. Нейроны (нейроны). Источники развития. Морфологическая и функциональная классификация. Общий план строения нейрона. Микро- и ультраструктура перикариона (тела нейрона), аксона, дендритов. Базофильное вещество (субстанция Ниссля). Особенности цитоскелета нейроцитов (нейрофиламенты и нейротрубочки). Роль плазмолеммы нейроцитов в рецепции, генерации и проведении нервного импульса. Транспортные процессы в цитоплазме нейронов. Аксональный транспорт - anterogradный и retrogradный. Быстрый и медленный транспорт, роль микротрубочек. Понятие о нейромедиаторах. Секреторные нейроны, особенности их строения и

функция. Физиологическая гибель нейронов. Регенерация нейронов.

50. Нейроглия. Общая характеристика. Источники развития глиоцитов. Классификация, Макроглия (олигодендроглия, астроглия и эпендимная глия). Микроглия.

51. Нервные волокна. Общая характеристика. Классификация. Особенности формирования, строения и функции безмиелиновых и миелиновых нервных волокон. Понятие об осевом цилиндре и мезаксоне. Ультрамикроскопическое строение миелиновой оболочки. Дегенерация и регенерация нервных волокон.

52. Нервные окончания. Общая характеристика. Классификация. Рецепторные (чувствительные) нервные окончания - свободные, несвободные и инкапсулированные, нервно-мышечные веретена, нервно-сухожильные – веретена. Эффекторные окончания.

53. Синапсы. Классификации. Межнейрональные электрические, химические и смешанные синапсы, строение и механизмы передачи возбуждения. Ультраструктура химических синапсов - пресинаптическая и постсинаптическая части, синаптические пузырьки, синаптическая щель.

54. Нервная система. Общая характеристика. Источники и ход эмбрионального развития. Нервная трубка и ее дифференцировка. Нервный гребень и плагоды, их дифференцировка. Особенности строения нервной системы у детей.

55. Головной мозг. Общая морфофункциональная характеристика больших полушарий. Цито-и миелоархитектоника коры больших полушарий. Понятие о колонках или модулях. Возрастные изменения.

56. Мозжечок. Строение и функциональная характеристика. Нейронный состав коры мозжечка, глиоциты. Межнейрональные связи (модули мозжечка).

57. Спинной мозг. Общая характеристика строения. Строение серого вещества: виды нейронов и их участие в образовании рефлекторных дуг, типы глиоцитов. Ядра серого вещества. Строение белого вещества. Рефлекторные дуги, их чувствительные, двигательные и ассоциативные звенья.

58. Автономная (вегетативная) нервная система. Нерв. Строение, тканевой состав. Реакция на повреждение, регенерация. Чувствительные нервные узлы (спинномозговые и черепные). Строение, тканевой состав. Строение и нейронный состав ганглиев (экстрамуральных и интрамуральных).

59. Органы чувств. Общая морфофункциональная характеристика. Орган зрения. Источники развития и основные этапы эмбриогенеза. Особенности гистостроения органа зрения у детей.

60. Строение аккомодационного аппарата и светопреломляющих сред глазного яблока. Возрастные изменения глаза.

61. Орган зрения. Световоспринимающий аппарат: развитие, строение и адаптивные изменения сетчатки. Типы нейросенсорных рецепторных клеток. Проводящий путь зрительного анализатора.

62. Орган обоняния. Общая характеристика. Эмбриональное развитие. Строение и клеточный состав обонятельной выстилки: рецепторные, поддерживающие и базальные клетки. Возрастные изменения.

63. Орган вкуса. Общая характеристика. Эмбриональное развитие. Строение и клеточный состав вкусовых почек: вкусовые, поддерживающие и базальные клетки. Иннервация вкусовых почек. Возрастные изменения.

64. Орган слуха. Морфофункциональная характеристика. Источники развития, строение, цитофизиология сенсорных рецепторных клеток спирального органа. Проводящий путь слухового анализатора.

65. Орган равновесия. Источники развития, строение, функции. Морфофункциональная характеристика сенсорных рецепторных клеток. Проводящий путь вестибулярного анализатора.

66. Строение и эмбриональное развитие сердечно-сосудистой системы. Общая морфофункциональная характеристика.

67. Классификация сосудов, их развитие и строение. Взаимосвязь гемодинамических условий и строения сосудов. Принцип иннервации сосудов. Регенерация сосудов.

68. Артерии. Классификация. Особенности строения и функции артерий различного типа:

мышечного, мышечно-эластического и эластического. Органные особенности артерий.

69. Артериолы. Морфофункциональная характеристика. Особенности структурной организации. Регуляция функционирования артериол. Вены, их виды, функциональное значение, строение. Артериоловеноулярные анастомозы. Значение для кровообращения. Классификация. Строение артериоловеноулярных анастомозов различного типа. Гемокапилляры. Классификация, функция и строение. Морфологические основы процесса проницаемости капилляров и регуляции их функций. Органные особенности капилляров.

70. Вены. Строение стенки вен в связи с гемодинамическими условиями. Классификация. Особенности строения вен различного типа (мышечного и безмышечного). Строение венозных клапанов. Органные особенности вен.

71. Лимфатические сосуды. Строение и классификация. Строение лимфатических капилляров и различных видов лимфатических сосудов. Понятие о лимфангионе. Участие лимфатических капилляров в системе микроциркуляции.

72. Сердце. Эмбриональное развитие. Строение стенки сердца, его оболочек, их тканевой состав. Эндокард и клапаны сердца. Миокард, рабочие, проводящие и секреторные кардиомиоциты. Особенности кровоснабжения, регенерации. Проводящая система сердца, ее морфофункциональная характеристика. Эпикард и перикард. Иннервация сердца. Сердце новорожденного. Перестройка и развитие сердца после рождения. Возрастные изменения сердца.

73. Органы кроветворения. Принципы структурной организации. Функции. Этапы эмбрионального кроветворения.

74. Центральные органы кроветворения и иммуногенеза. Костный мозг. Строение, тканевой состав и функции красного костного мозга. Особенности васкуляризации и строение гемокапилляров. Понятие о микроокружении. Желтый костный мозг. Развитие костного мозга во внутриутробном периоде. Возрастные изменения. Регенерация костного мозга.

75. Тимус. Эмбриональное развитие. Роль в лимфоцитопоезе. Строение и тканевой состав коркового и мозгового вещества долек. Васкуляризация. Строение и значение гематотимического барьера. Временная (акцидентальная) и возрастная инволюция тимуса.

76. Периферические органы кроветворения и иммуногенеза. Селезенка. Эмбриональное развитие. Строение и тканевой состав (белая и красная пульпа. Т- и В-зависимые зоны). Кровоснабжение селезенки. Структурные и функциональные особенности венозных синусов.

77. Лимфатические узлы. Эмбриональное развитие. Строение и тканевой состав. Корковое и мозговое вещество. Их морфофункциональная характеристика, клеточный состав. Т- и В-зависимые зоны. Система синусов. Васкуляризация. Возрастные изменения.

78. Лимфоидные узелки слизистых оболочек пищеварительной и дыхательной систем. Общая морфофункциональная характеристика. Миндалины, червеобразный отросток, пейеровы бляшки: строение и функции.

79. Эндокринная система. Общая характеристика и классификация эндокринной системы. Центральные и периферические звенья эндокринной системы. Понятие о гормонах, клетках-мишенях и их рецепторах к гормонам. Механизмы регуляции в эндокринной системе. Классификация эндокринных желез.

80. Гипоталамо-гипофизарная нейросекреторная система. Гипоталамус. Нейроэндокринные нейроны крупноклеточных и мелкоклеточных ядер гипоталамуса. Гипоталамо-аденогипофизарная и гипоталамо-нейрогипофизарная системы. Либерины и статины, их роль в регуляции эндокринной системы. Регуляция функций гипоталамуса центральной нервной системой.

81. Гипофиз. Эмбриональное развитие. Строение и функции аденогипофиза. Цитофункциональная характеристика аденоцитов передней доли гипофиза. Гипоталамо-аденогипофизарное кровообращение, его роль во взаимодействии гипоталамуса и гипофиза. Средняя (промежуточная) доля гипофиза и ее особенности у человека. Строение и функция нейрогипофиза, его связь с гипоталамусом. Васкуляризация и иннервация гипофиза. Возрастные изменения.

82. Эпифиз мозга. Строение, клеточный состав, функция. Возрастные изменения.

83. Периферические эндокринные железы. Щитовидная железа. Источники развития. Строение. Фолликулы как морфофункциональные единицы, строение стенки и состав коллоида фолликулов. Фолликулярные эндокриноциты (тироциты), их гормоны и фазы секреторного цикла. Роль

гормонов тироцитов. Перестройка фолликулов в связи с различной функциональной активностью. Парафолликулярные эндокриноциты (капцитониоциты, С-клетки). Источники развития, локализация и функция. Васкуляризация и иннервация щитовидной железы.

84. Околощитовидные железы. Источники развития. Строение и клеточный состав. Роль в регуляции минерального обмена. Васкуляризация, иннервация и механизмы регуляции околощитовидных желез. Структурно-функциональные особенности щитовидной железы новорожденного и возрастные изменения.

85. Надпочечники. Закладка надпочечников, динамика их развития в эмбриогенезе. Зоны коры и их клеточный состав. Особенности строения корковых эндокриноцитов в связи с синтезом и секрецией кортикостероидов. Роль гормонов коры надпочечников в регуляции водно-солевого равновесия, развитии общего адаптационного синдрома, регуляции белкового синтеза. Мозговое вещество надпочечников. Строение, клеточный состав, гормоны и роль мозговых эндокриноцитов (эпинефроцитов). Структурно-функциональная характеристика надпочечников в разные периоды детства.

86. Эндокринные структуры желез смешанной секреции. Эндокринные островки поджелудочной железы. Эмбриогенез экзо- и эндокринной части поджелудочной железы. Особенности строения эндокринной части поджелудочной железы у детей разного возраста. Эндокринная функция гонад (яичек, яичников), плаценты. Одиночные гормонопродуцирующие клетки, Представление о диффузной эндокринной системе (ДЭС), локализация элементов, их клеточный состав. Нейроэндокринные клетки. Представления о АПУД системе.

87. Пищеварительная система. Общая характеристика, основные источники развития тканей пищеварительной системы в эмбриогенезе. Общий принцип строения стенки пищеварительного канала - слизистая оболочка, подслизистая основа, мышечная оболочка, наружная оболочка (серозная или адвентициальная), их тканевой и клеточный состав. Понятие о слизистой оболочке, ее строение и функция. Иннервация и васкуляризация стенки пищеварительного канала. Эндокринный аппарат пищеварительной системы. Лимфоидные структуры пищеварительного тракта.

88. Передний отдел пищеварительной системы. Особенности строения стенки различных отделов, развитие. Ротовая полость. Строение слизистой оболочки в связи с функцией и особенно - с процессами пищеварения в ротовой полости. Строение губы, щеки, твердого и мягкого неба, языка, дёсны, миндалины. Язык. Строение. Особенности строения слизистой оболочки на верхней и нижней поверхностях органа. Сосочки языка, их виды, строение, функции.

89. Большие слюнные железы. Классификация, источники развития, строение и функции. Строение секреторных отделов, выводных протоков. Эндокринная функция.

90. Зубы. Строение. Эмаль, дентин и цемент - строение, функция и химический состав. Пульпа зуба — строение и значение. Периодонт - строение и значение. Кровоснабжение и иннервация зуба. Развитие и смена зубов. Возрастные изменения.

91. Глотка и пищевод. Строение и тканевой состав стенки глотки и пищевода в различных его отделах. Железы пищевода, их гистофизиология.

92. Средний и задний отделы пищеварительной системы. Особенности строения стенки различных отделов. Развитие. Желудок. Строение слизистой оболочки в различных отделах органа. Цитофизиологическая характеристика покровного эпителия, слизиобразование. Локализация, строение и клеточный состав желез в различных отделах желудка. Микро- и ультрамикроскопические особенности экзо- и эндокринных клеток. Регенерация покровного эпителия и эпителия желез желудка. Кровоснабжение и иннервация желудка. Желудок новорожденного. Возрастные структурно-функциональных изменений желудка.

93. Тонкая кишка. Характеристика различных отделов тонкой кишки. Строение стенки, ее тканевый состав. Система "крипта-ворсинка" как структурно-функциональная единица. Виды клеток эпителия ворсинок и крипт, их строение и цитофизиология. Регенерация эпителия тонкой кишки. Кровоснабжение и иннервация стенки тонкой кишки. Возрастные изменения стенки тонкой кишки. Лимфоидные образования в стенке кишки.

94. Толстая кишка. Характеристика различных отделов. Строение стенки, ее тканевый состав. Особенности строения слизистой оболочки в связи с функцией. Виды эпителиоцитов и эндокриноцитов, их цитофизиология. Лимфоидные образования в стенке. Кровоснабжение. Черве-

образный отросток. Особенности строения и функции. Прямая кишка. Строение стенки.

95. Поджелудочная железа. Общая характеристика. Строение экзокринного и эндокринного отделов. Цитофизиологическая характеристика ацинарных клеток. Типы эндокриноцитов островков и их морфофункциональная характеристика. Кровоснабжение, Иннервация. Регенерация. Особенности гистофизиологии в разные периоды детства. Изменения железы при старении организма.

96. Печень. Общая характеристика. Особенности кровоснабжения. Строение классической дольки как структурно-функциональной единицы печени. Представления о портальной дольке и ацинусе. Строение внутридольковых синусоидных сосудов, цитофизиология их клеточных элементов: эндотелиоцитов, макрофагов. Гепатоциты - основной клеточный элемент печени, представления об их расположении в дольках, строение в связи с функциями печени. Особенности строения печени новорожденных. Закладка печени, динамика структурной организации и функции во внутриутробном периоде. Характеристика печени доношенного и недоношенного новорожденного.

97. Строение желчных канальцев (холангиол) и междольковых желчных протоков. Иннервация. Регенерация. Возрастные особенности. Желчный пузырь и желчевыводящие пути. Строение и функция.

98. Дыхательная система. Общая характеристика дыхательной системы. Воздухоносные пути и респираторный отдел. Развитие. Возрастные особенности. Регенерация. Внелегочные воздухоносные пути. Особенности строения стенки воздухоносных путей: носовой полости, гортани, трахеи и главных бронхов. Тканевой состав и гистофункциональная характеристика их оболочек. Клеточный состав эпителия слизистой оболочки. Особенности строения органов дыхания у новорожденного и дальнейшие их изменения.

99. Легкие. Внутрилегочные воздухоносные пути: бронхи и бронхиолы, строение их стенок в зависимости от их калибра. Ацинус как морфофункциональная единица легкого. Структурные компоненты ацинуса. Строение стенки альвеол. Типы пневмоцитов, их цитофункциональная характеристика. Структурно-химическая организация и функция сурфактантно-альвеолярного комплекса. Строение межальвеолярных перегородок. Аэрогематический барьер и его значение в газообмене. Макрофаги легкого. Кровоснабжение легкого. Плевра. Морфофункциональная характеристика.

100. Кожа. Общая характеристика. Тканевый состав, развитие. Регенерация. Васкуляризация кожи.

101. Структурно-функциональные особенности строения кожи новорожденного, детей и возрастные изменения.

102. Производные кожи. Источники развития. Строение и функциональное значение кожных желез, волос, ногтей. Регенерация кожи и ее производных. Возрастные особенности строения кожи.

103. Почки. Стадии развития в онтогенезе человека. Окончательная почка, строение и функции. Типы и гистофизиология нефронов. Особенности кровоснабжения. Структурная организация почечного фильтра и его роль в мочеобразовании. Фазы мочеобразования и их структурное обеспечение. Эндокринный аппарат почки. Почка новорожденного, состояние фильтрационного барьера, реабсорбционной и концентрационной способности. Регенерация, возрастные изменения.

104. Мочевыводящие пути. Строение стенки почечных чашек, лоханок, мочеточников. Строение, функции, регенерация, возрастные изменения. Мочевой пузырь, тканевой состав стенки. Особенности строения мужского и женского мочеиспускательных каналов. Строение, функции, регенерация, возрастные изменения.

105. Половые системы. Развитие. Первичные гонациты, начальная локализация, пути миграции в зачаток гонады. Половая дифференцировка. Мужские половые органы. Гистогенетические процессы в зачатке гонады, ведущие к развитию яичка. Развитие семявыносящих путей.

106. Яичко. Строение. Извитые семенные канальцы, строение стенки. Сперматогенез. Цитологическая характеристика его основных фаз. Роль sustentоцитов в сперматогенезе. Гематотестикулярный барьер. Эндокринная функция яичка: мужские половые гормоны и синтезирующие их гранулоциты (клетки Лейдига), их цитохимические особенности, участие в регуляции сперматогенеза. Гистофизиология прямых канальцев, канальцев сети и выносящих канальцев яич-

ка. Регуляция генеративной и эндокринной функций яичка. Особенности строения яичка ребенка. Возрастные особенности.

107. Семявыносящие пути. Придаток яичка. Семявыносящий проток. Семенные железы. Семяизвергательный канал. Бульбоуретральные железы. Предстательная железа. Их строение и функции. Возрастные изменения. Половой член. Строение.

108. Женские половые органы. Яичник. Развитие. Общая характеристика строения. Особенности строения коркового и мозгового вещества. Овогенез. Отличия овогенеза от сперматогенеза. Строение и развитие фолликулов. Овуляция. Понятие об овариальном цикле и его регуляции. Развитие, строение и функции желтого тела в течение овариального цикла и при беременности. Атрезия фолликулов. Эндокринная функция яичника: женские половые гормоны и вырабатывающие их клеточные элементы. Яичник новорожденной девочки. Возрастные особенности.

109. Матка. Развитие. Строение стенки матки в разных ее отделах. Менструальный цикл и его фазы. Особенности строения эндометрия в различные фазы цикла. Связь циклических изменений эндометрия и яичника. Перестройка матки при беременности и после родов. Васкуляризация и иннервация матки. Возрастные изменения.

110. Маточные трубы. Развитие, строение и функции. Влагалище. Развитие. Строение его стенок. Изменение в связи с менструальным циклом.

111. Молочная (грудная) железа. Происхождение. Развитие. Строение. Постнатальные изменения. Функциональная морфология лактирующей и нелактирующей (нефункционирующей и после лактации) молочной железы. Нейроэндокринная регуляция функций молочных желез. Изменение молочных желез в ходе овариально-менструального цикла и при беременности.

112. Эмбриология млекопитающих как основа для понимания особенностей эмбрионального развития человека. Периодизация развития человека и животных. Представление о биологических процессах, лежащих в основе развития зародыша - индукция, детерминация, деление, миграция клеток, рост, дифференцировка, взаимодействие клеток, гибель клеток. Особенности эмбрионального развития человека. Критические периоды в развитии. Нарушение процессов детерминации как причина аномалий и уродств.

113. Прогенез. Сперматогенез. Овогенез. Особенности структуры гамет.

114. Оплодотворение. Биологическое значение оплодотворения. Основные фазы процесса оплодотворения.

115. Характеристика зиготы. Дробление зиготы: определение, особенности этого вида клеточного деления. Биологическое значение дробления. Тип дробления у человека. Хронология процесса. Строение бластулы человека. Имплантация.

116. Эмбриогенез человека на 2–3-й неделях. Гастрюляция. Типы гастрюляции. Разделение эмбриобласта на эпибласт и гипобласт. Преобразование гипобласта, формирование первичного желточного мешка. Преобразование эпибласта: образование амниотической полости и выделение амниотической эктодермы, формирование амниотического пузыря; начало 2-й фазы гастрюляции путем эмиграции - формирование первичной полоски и первичного узелка, образование зародышевой мезодермы, головного отростка, энтодермы зародыша, образование прехордальной пластинки. Образование внезародышевой мезодермы. Дифференцировка зародышевой и внезародышевой мезодермы.

117. Гистогенез и органогенез. Развитие основных систем органов человека на 4-8-й неделях эмбриогенеза.

118. Провизорные органы человека. Амнион, аллантоис, желточный мешок. Пупочный канатик. Источники развития, механизм образования, строение и функции.

119. Плацента человека, развитие, морфофункциональная характеристика. Типы плацент млекопитающих. Роль плаценты в иммунной защите плода и матери.

120. Критические периоды внутриутробного и постнатального развития. Влияние экзо- и эндогенных факторов на развитие. Значение эмбриологии для медицины.

2.3. Примерные вопросы к собеседованию текущего контроля

1. Методы, используемые в гистологии и эмбриологии.
2. Объекты исследования гистологии.

3. Этапы приготовления гистологических препаратов.
4. Общая характеристика основных гистологических элементов: клеточных (клетка, симпласт, синцитий), и неклеточных (компоненты межклеточного вещества).
5. Жизненный цикл клетки: этапы, морфофункциональная характеристика, особенности у различных типов клеток.
6. Основные положения клеточной теории и её значение в развитии медицины.
7. Вклад Пуркинье, Шванна, Вирхова и др. в учение о клетке.
8. Включения цитоплазмы: понятие, классификация, химическая и морфофункциональная характеристика
9. Основные компоненты ядра, их структурно-функциональная характеристика. Ядерно-цитоплазматические отношения как показатель функционального состояния клеток
10. Способы репродукции клеток.
11. Определение и биологическая сущность митоза.
12. Эндорепродукция.
13. Хроматин как форма существования хромосом в интерфазном ядре. Структурная организация хроматина. Понятие о конденсированном и деконденсированном хроматине, степень их участия в синтетических процессах.
14. Митохондрии, строение, основной ферментативный состав, функции. Особенности строения митохондрий в клетках с различным уровнем биоэнергетики и синтеза.
15. Органеллы цитоплазмы: понятие и классификация.
16. Структурная, химическая и функциональная характеристика органелл, составляющих цитоскелет клеток.
17. Строение и значение центриолей, ресничек и жгутиков.
18. Цитоплазма клетки. Общая структурно-химическая характеристика.
19. Переваривающий аппарат клеток. Определение, классификация.
20. Комплекс Гольджи, строение и функции.
21. Клетка как структурно-функциональная единица ткани.
22. Общий план строения эукариотических клеток.
23. Этапы приготовления гистологических препаратов.
24. Структурная, химическая и функциональная характеристика органелл, составляющих цитоскелет клеток.
25. Строение и значение центриолей, ресничек и жгутиков.
26. Общая характеристика межклеточных контактов. Классификация и строение контактов. Характеристика контактов разных типов.
27. Эндоплазматическая сеть (ЭПС). Разновидности ЭПС, их строение и функции.
28. Плазмолемма: строение, химический состав, функции. Характеристика надмембранного и субмембранного слоя клеточной оболочки.
29. Специальные виды митоза (эндомитоз, мейоз, дробление, амитоз).
30. Внутриклеточная регенерация (эндорепродукция). Варианты течения эндорепродукции.
31. Апоптоз.
32. Реакция клеток на стресс.
33. Какие части различают в сперматозоиде
34. Что такое акросома и какую роль она играет.
35. По каким признакам классифицируют яйцеклетки, и какие типы яйцеклеток существуют? Какой тип яйцеклеток у человека.
36. Когда в овогенезе происходит размножение яйцеклеток. Где совершается их рост и созревание, и в какие периоды жизни женщины.
37. Что такое овуляция, на какой день менструального цикла женщины она совершается.
38. Как образуется желтое тело. Назовите его разновидности. Какое значение оно имеет для беременности.
39. На какой день менструального цикла вероятнее всего возможно оплодотворение и в какой части полового пути оно совершается.
40. Каковы этапы и механизмы процесса оплодотворения.

41. Перечислите основные этапы эмбрионального развития позвоночных животных.
42. В чем состоит отличие дробления бластомеров зародыша от митотического деления соматических клеток.
43. Какой тип дробления характерен для зародыша человека по сравнению с дроблением птиц. Чем обусловлены различия в типах дробления.
44. Что такое бластула. Какие части в ней различают.
45. Каков тип бластулы у птиц и большинства млекопитающих. Чем определяются различные типы бластул.
46. Опишите строение бластоцисты человека. В какой части женских половых путей она образуется и в какое время после оплодотворения.
47. Кровь. Основные компоненты крови как ткани – плазма и форменные элементы. Функции крови. Содержание форменных элементов в крови взрослого человека. Формула крови. Возрастные и половые особенности крови.
48. Гранулоциты – (нейтрофилы, эозинофилы, базофилы), их содержание, размеры, форма, строение, основные функции. Особенности строения специфических гранул.
49. Какие типы Hb синтезируют эритроциты на мезобластическом, печеночном и миелоидном этапах кроветворения.
50. Моноциты. Строение. Жизненный цикл (от начала развития до гибели).
51. Гемограмма взрослых мужчин и женщин.
52. Эритроциты: размеры, форма, строение и функции, классификация эритроцитов по форме, размерам и степени зрелости. Особенности строения плазмолеммы эритроцита и его цитоскелета.
53. Виды гемоглобина и связь с формой эритроцита. Ретикулоциты.
54. Опишите морфологическую характеристику при световой и эл/микроскопии и функции эозинофильных гранулоцитов.
55. Гемограмма взрослых мужчин и женщин.
56. Лейкоциты, их классификация. Лейкоцитарная формула. Зернистые лейкоциты (гранулоциты), их разновидности, количество, размеры, строение, функции.
57. Эритроциты, их строение, количество, размеры, форма, химический состав, продолжительность жизни.
58. Эозинофилия: количественные показатели, при каких состояниях она появляется.
59. Напишите лейкоцитарный перекресток у детей.
60. При каких случаях бывает повышение содержания ретикулоцитов в крови?
61. Агранулоциты – моноциты, лимфоциты, количество, размеры, особенности строения и функции.
62. Характеристика лимфоцитов – количество, морфофункциональные особенности, типы.
63. Гемограмма взрослых мужчин и женщин.
64. Кроветворение в желточном мешке.
65. Кровяные пластинки (тромбоциты). Размеры, строение, функция.
66. Лимфа. Лимфоплазма и форменные элементы. Связь с кровью, понятие о рециркуляции лимфоцитов.
67. Что означает «сдвиг лейкоцитарной формулы влево»? При каких состояниях здоровья он наблюдается?
68. При каких заболеваниях наблюдается эозинофилия и нейтрофилия?
69. Дайте определение гемограммы. Напишите возрастную гемограмму.
70. Кровь. Содержание форменных элементов в крови взрослого человека. Формула крови. Возрастные и половые особенности крови.
71. Характеристика лимфоцитов – количество, морфофункциональные особенности, типы.
72. Тромбоциты: строение на эл/микроск-ом уровне.
73. При каких случаях бывает повышение содержания ретикулоцитов в крови?
74. Напишите гемограмму взрослого мужчины и женщины.
75. Содержание форменных элементов в крови взрослого человека. Формула крови. Возрастные и половые особенности крови.

76. Незернистые лейкоциты (агранулоциты), их разновидности, количество, строение, функции, продолжительность жизни. Понятие о Т- и В-лимфоцитах.
77. Изложите сравнительную характеристику функций базофилов и эозинофилов при аллергических реакциях.
78. Охарактеризуйте мезобластический этап эмбрионального кроветворения.
79. Чем отличается термин анизоцитоз от пойкилоцитоза?
80. Функции крови. Содержание форменных элементов в крови взрослого человека. Формула крови.
81. Лейкоциты, их классификация. Лейкоцитарная формула. Зернистые лейкоциты (гранулоциты), их разновидности, количество, размеры, строение, функции.
82. Классификация лейкоцитов. Морфология и функция базофильных гранулоцитов. Характеристика их гранул и особенность их окрашивания.
83. К чему приводит тромбоцитопения. Какое при этом содержание тромбоцитов.
84. Эритроциты, их строение, количество, размеры, форма, химический состав. Жизненный цикл, признаки старения, разрушение эритроцитов.
85. Кровяные пластинки (тромбоциты), их количество, размеры, строение, функции, продолжительность жизни.
86. Опишите лейкоцитарный перекресток, нарисуйте его схему.
87. О чем свидетельствует эозинофилия?
88. Лейкоцитарная формула. Дайте определение, термина. Напишите лейкоцитарную формулу взрослого человека.
89. Кровь. Основные компоненты крови как ткани – плазма и форменные элементы. Содержание форменных элементов в крови взрослого человека. Формула крови.
90. Кровяные пластинки (тромбоциты), их количество, размеры, строение, функции, продолжительность жизни.
91. Опишите медуллярный этап кроветворения в эмбриогенезе: в каких органах и в какие сроки оно происходит, какие типы Hb синтезируются в эритроцитах.
92. К чему приводит тромбоцитопения. Какое при этом содержание тромбоцитов.
93. О чем свидетельствует эозинофилия?
94. Эритроциты: размеры, форма, строение и функции, классификация эритроцитов по форме, размерам и степени зрелости. Особенности строения плазмолеммы эритроцита и его цитоскелета. Виды гемоглобина и связь с формой эритроцита.
95. Старение тромбоцитов при электронной микроскопии (гиаломер, грануломер) и функция.
96. Напишите схему развития тромбоцитов.
97. Назовите основные белки плазмы крови и их функции. Чем отличается от плазмы крови сыворотка?
98. Опишите медуллярный этап кроветворения в эмбриогенезе: в каких органах и в какие сроки оно происходит, какие типы Hb синтезируются в эритроцитах.
99. К чему приводит тромбоцитопения. Какое при этом содержание тромбоцитов.
100. Морфологическая характеристика и функции нейтрофилов
101. Укажите отличия между оксигемоглобином, дезоксигемоглобином, метгемоглобином и карбоксигемоглобином.
102. Лейкоциты, их классификация. Лейкоцитарная формула. Зернистые лейкоциты (гранулоциты), их разновидности, количество, размеры, строение, функции.
103. Охарактеризуйте типы гемоглобина, содержание в эритроцитах человека на разных этапах онтогенеза (при эмбриональном и постнатальном кроветворении).
104. Основные компоненты плазмы крови (в %-ах). Назначение (функциональные) альбуминов, глобулинов, фибриногена, белков комплемента.
105. Морфологическая характеристика и функции нейтрофилов
106. Какие форменные элементы крови участвуют наиболее активно в аллергических реакциях и в чем проявляется их участие.
107. О чем свидетельствует повышенное содержание ретикулоцитов в крови взрослого человека?

108. Мезобластическое кроветворение, его место, сроки. Опишите формирование сосудов и клеток крови.
109. Печеночный этап кроветворения, сроки, где (внутри или вне сосудов) и какие форменные элементы образуются. Почему на этом этапе печень является центральным органом кроветворения плода?
110. Что означает термин тромбоцитопения и тромбоцитоз?
111. Раскройте смысл понятий анизоцитоз, пойкилоцитоз.
112. Ткань как один из уровней организации живого. Структурные элементы тканей. Классификация тканей. Основы регенерации тканей.
113. Общая морфофункциональная характеристика эпителиальных тканей.
114. Классификация эпителиальных тканей.
115. Физиологическая и репаративная регенерация эпителиальных тканей, локализация камбиальных клеток у различных видов эпителия.
116. Однослойные эпителии. Источники эмбрионального происхождения, структурная организация, места локализации, функции.
117. Многослойные эпителии. Происхождение, принципы структурной организации, места локализации, функции.
118. Железистый эпителий. Классификация экзокринных желез. Особенности строения секреторных эпителиоцитов, секреторный цикл, типы секреции.
119. Волокнистая соединительная ткань. Морфофункциональная характеристика. Классификация и источники развития. Клеточные элементы и межклеточное вещество. Возрастные изменения.
120. Рыхлая волокнистая соединительная ткань. Морфофункциональная характеристика. Межклеточное вещество, строение, его значение. Морфология и функция фибробластов.
121. Плотная волокнистая соединительная ткань, ее разновидности, строение и функция. Сухожилие как орган. Особенности регенерации. Сухожилие как орган.
122. Специализированные соединительные ткани. Ретикулярная и пигментная ткани, строение, местоположение, функции. Жировая ткань, ее разновидности, строение, функции.
123. Общая характеристика скелетных соединительных тканей. Классификация.
124. Хрящевые ткани. Развитие, тканеспецифические особенности, функции. Характеристика гистологических элементов: клеток, волокон, аморфного вещества. Виды хрящевой ткани, ее локализация в организме. Строение и функции надхрящницы. Виды роста и регенерации хряща.
125. Гиалиновая хрящевая ткань. Морфофункциональная характеристика, локализация в организме. Источники развития. Клеточные элементы и межклеточное вещество. Возрастные изменения.
126. Эластическая хрящевая ткань. Морфофункциональная характеристика, локализация в организме. Источники развития. Клеточные элементы и межклеточное вещество. Возрастные изменения.
127. Волокнистая хрящевая ткань. Морфофункциональная характеристика, локализация в организме. Источники развития. Клеточные элементы и межклеточное вещество. Возрастные изменения.
128. Костные ткани. Общая характеристика. Классификация.
129. Эмбриональный гистогенез костной ткани. Прямой и непрямой остеогистогенез, основные этапы и механизмы.
130. Клеточные диффероны. Межклеточное вещество костной ткани, физико-химические свойства, особенности пространственной организации в различных типах костной ткани. Регенерация.
131. Пластинчатая костная ткань. Источник эмбрионального развития. Локализация. Клетки и межклеточное вещество. Пространственная организация. Формы компановок костных пластинок. Остеоны и костные ячейки. Постэмбриональный гистогенез и регенерация.

132. Кость как орган. Трубчатые и плоские кости. Тканевой состав. Компактное и губчатое вещество. Периост и эндост, остеон, его состав. Особенности внутриорганный кровоснабжения. Физиологическая и репаративная регенерация. Возрастные изменения.
133. Мышечные ткани. Общая морфофункциональная характеристика и классификации. Диффероны мышечных тканей. Источники эмбрионального гистогенеза. Локализация. Особенности строения и функции. Регенерация.
134. Гладкая мышечная ткань. Миоцит, особенности строения. Сокращение гладкой мускулатуры. Физиологическая и репаративная регенерация.
135. Поперечно-полосатая мышечная ткань. Миосимпласт. Строение миофибриллы, саркомер. Морфофункциональные основы теории мышечного сокращения. Миосателлиты, участие в регенерации. Особенности сокращения скелетной мускулатуры
136. Сердечная поперечно-полосатая мышечная ткань. Кардиомиоциты, разновидности и источник эмбрионального гистогенеза. Межклеточные контакты кардиомиоцитов (вставочные диски), их структура и значение. Регенерация.
137. Сократительные кардиомиоциты, их структурно-функциональные особенности.
138. Скелетная мышца как орган. Аfferentная и эfferentная иннервация, двигательные и чувствительные нервные окончания. Связь мышцы с сухожилием. Регенерация.
139. Мозжечок. Строение и функциональная характеристика. Нейронный состав коры мозжечка и глиоциты. Межнейрональные связи.
140. Спинномозговые узлы. Источники развития, тканевые компоненты. Микроскопическое строение. Морфологическая характеристика нейронов (перикариона и отростков) и их оболочек.
141. Орган равновесия. Рецепторные участки в мешочке, маточке и полукружных каналах. Их строение, развитие, функции. Морфофункциональная характеристика рецепторных клеток.
142. Спинальный мозг. Многофункциональная характеристика. Развитие. Строение белого и серого вещества. Цитоархитектоника спинного мозга. Чувствительные и двигательные пути; примеры спинномозговых рефлекторных дуг.
143. Орган слуха. Морфофункциональная характеристика. Развитие, строение, цитофизиология рецепторных клеток внутреннего уха. Гистофизиология восприятия звуков.
144. Глаз. Источники развития и основные этапы эмбрионального развития, строение функциональных аппаратов глазного яблока, их возрастные изменения. Адаптивные процессы в сетчатке на свету и в темноте.
145. Рецепторный аппарат глаза. Нейронный состав сетчатки. Строение и физиология фоторецепторных клеток. Механизм фоторецепции. Строение и функции пигментного слоя сетчатки.
146. Диоптрический и аккомодационный аппараты глаза. Радужка, ресничное тело, функции и возрастные изменения.
147. Кора больших полушарий головного мозга. Общая морфофункциональная характеристика. Эмбриогенез. Нейронная организация коры больших полушарий. Миело- и цитоархитектоника. Возрастные изменения. Представления о колончатом строении коры.
148. Вены. Особенности строения вен различного типа. Органные особенности вен. Сравнительная характеристика строения артерий и вен.
149. Капилляры. Классификация. Строение. Органоспецифичность капилляров. Понятие о гистогематическом барьере. Веноулы, строение и функциональное значение.
150. Общая морфофункциональная характеристика миокарда. Понятие о функциональном синтиции миокарда. Сократительные, проводящие кардиомиоциты. особенности строения. Гистофизиология сокращения кардиомиоцитов.
151. Сердце. Источники развития. Строение оболочек стенки сердца в предсердиях и желудочках. Вазуляризация. Иннервация. Регенерация. Возрастные изменения.
152. Гипоталамус. Нейросекреторные отделы. Источники развития. Строение: крупноклеточные и мелкоклеточные ядра, особенности организации и функция нейросекреторных клеток. Регуляторные функции гипоталамуса.

153. Надпочечники. Источники и основные этапы развития. Строение коркового и мозгового вещества. Морфофункциональная характеристика аденокортикоцитов, их изменения в связи с уровнем биосинтеза и секреции гормонов. Регуляция функции коркового и мозгового вещества. Возрастные изменения.
154. Диффузная эндокринная система. История создания концепции диффузной эндокринной системы. Классификация эндокринных клеток, их локализация в организме. Морфофункциональная характеристика гормонпродуцирующих клеток.
155. Гипофиз. Источники и основные этапы эмбрионального развития. Строение адено- и нейрогипофиза. Морфофункциональная характеристика аденоцитов, регуляция функций.
156. Гипоталамо-аденогипофизарная и гипоталамо-нейрогипофизарная системы, строение и функциональное значение. Характеристика нейросекреторных клеток. Аксовазальные синапсы.
157. Артерии. Морфофункциональная характеристика. Классификация, развитие, строение и функции. взаимосвязь структуры артерий и гемодинамических условий. Возрастные изменения.
158. Щитовидная железа. Источники и основные этапы эмбрионального развития. Строение: тканевой и клеточный состав. Функциональное значение. Особенности секретного процесса в тироцитах, его регуляция. Структурные изменения в железе при ее гипер- и гипофункции.
159. Эндокринная система. Морфофункциональная характеристика. Классификация. Понятие о клетках-мишенях и рецепторах к гормонам. Эпифиз: источники развития, строения, функции, инволюция.
160. Сосуды микроциркуляторного русла. Морфофункциональная характеристика. Артериолы. Особенности структурной организации и регуляции деятельности артериол.
161. Тимус как центральный орган иммунопоза, строение. Гематотимусный барьер. Антигеннезависимая и антигензависимая дифференцировка Т-лимфоцитов.
162. Артериоло-венулярные анастомозы. Классификация. Строение и функция различных типов артериоло-венулярных анастомозов. Значение для кровообращения.
163. Тимус. Строение и функциональное значение. Характеристика постэмбрионального лимфопоза в тимусе. Взаимодействие эпителиальных, стромальных и гемопоэтических элементов. Эндокринная функция тимуса. Понятие о возрастной и акцидентальной инволюции тимуса.
164. Строение и функциональное значение лимфатических узлов и лимфоидных узелков слизистых оболочек различных органов. Представление о кишечно-ассоциированной лимфоидной ткани (КАЛТ). Участие лимфоидных органов в пролиферации, дифференцировке и созревании Т- и В-лимфоцитов.
165. Селезенка. Строение, кровоснабжение. Красная и белая пульпа селезенки. Т- и В- зоны белой пульпы. Гемопоэз и лимфопоэз в селезенке в процессе онтогенеза.
166. Классификация и характеристика иммунокомпетентных клеток. Их взаимодействие в реакциях клеточного и гуморального иммунитета. Роль макрофагов в иммунных реакциях: характеристика их рецепторов.
167. Железы кожи. Развитие, строение, гистофизиология. Строение, рост и смена волос.
168. Эпидермис. Его дифференциальная организация. Дермо-эпидермальное соединение. Слои дермы, их тканевой состав.
169. Костный мозг как центральный орган иммунопоза, его роль в образовании В-лимфоцитов. Разновидности В-лимфоцитов. Антигеннезависимая и антигензависимая дифференцировка В-лимфоцитов. Плазмацитопоэз. Строение и функции плазматических клеток.
170. Морфофункциональная характеристика кожи. Источники эмбрионального развития. Тканевой состав кожи. Отличия «тонкой» и «толстой» кожи. Васкуляризация, иннервация и её рецепторы. Регенерация кожи.
171. Понятие о системе иммунитета и её тканевых композитах. Механизмы взаимодействия элементов этой системы.

172. Строение красного костного мозга. Постэмбриональное кроветворение в красном костном мозге. Роль стромальных элементов в гемопоэзе. Возрастные изменения.
173. Макрофаги, источники развития, строение. Понятие о системе мононуклеарных фагоцитов. Вклад русских ученых в гистофизиологию соединительных тканей.
174. Гистофизиологическая характеристика вторично-чувствующих сенсоэпителиальных рецепторных клеток. Орган вкуса. Развитие, строение и функции. Иннервация. Регенерация. Гистофизиология органа вкуса.
175. Печень. Микроскопическое и ультрамикроскопическое строение гепатоцитов. Характеристика составляющих их клеток. Желчевыводящие пути и желчный пузырь: микроскопическое строение, функции.
176. Поджелудочная железа. Развитие, строение экзо- и эндокринных частей, их гистофизиология. Регенерация. Возрастные изменения. Понятие о гастропанкреатической (ГЭП) эндокринной системе.
177. Ротовая полость. Общая морфофункциональная характеристика слизистой оболочки. Источники развития. Язык, строение и функции. Возрастные изменения.
178. Околоушные, подчелюстные и подъязычные слюнные железы. Развитие, строение, функции. Особенности строения различных типов слюнных желез. Регенерация. Возрастные изменения.
179. Зубы. Эмаль, дентин, цемент и пульпа зуба - строение и значение. Источники и ход эмбрионального развития. Регенерация тканей зуба, возрастные изменения.
180. Пищевод; строение и функции. Источник и эмбриональное развитие. Строение различных отделов стенки пищевода, железы пищевода.
181. Толстая кишка. Червеобразный отросток. Общая характеристика. Развитие и строение. Возрастные особенности. Регенерации эпителия.
182. Желудок. Общая морфофункциональная характеристика. Развитие и строение оболочек. Структурные особенности различных отделов. Железы желудка, строение и функции. Иннервация и васкуляризация. Регенерация. Возрастные особенности.
183. Тонкая кишка. Развитие. Общая морфофункциональная характеристика. Строение и функции ворсинок и крипт. Особенности строения различных отделов. Иннервация и васкуляризация. Регенерация. Возрастные изменения.
184. Печень. Общая морфофункциональная характеристика. Развитие и строение. Классическая печеночная долька. Представление о портальной дольке и ацинусе. Структурно-функциональная характеристика гепатоцитов и клеток синусоидальных гемокапилляров. Пространство Диссе. Регенерация. Особенности кровоснабжения печени. Возрастные особенности. Желчный пузырь, строение и функции.
185. Респираторный отдел легкого. Ацинус, его структурные компоненты. Строение стенки альвеол. Типы альвеоцитов, гистофункциональная характеристика. Альвеолярные макрофаги.
186. Дыхательная система. Морфофункциональная характеристика. Источники развития. Воздухоносные пути. Строение трахеи, бронхов различного калибра и бронхиол.
187. Почки. Стадии развития в онтогенезе человека. Окончательная почка, строение и функции. Типы и гистофизиология нефронов. Особенности кровоснабжения. Структурная организация почечного фильтра и его роль в мочеобразовании. Фазы мочеобразования и их структурное обеспечение.
188. Гистофизиология мочеобразования. Эндокринный аппарат почки. Юкстагломерулярный, простагландиновый и калликреинкининовый аппараты, участие в регуляции общего и почечного кровообращения.
189. Мочевыводящие пути. Строение стенки почечных чашек, лоханок, мочеточников.
190. Мочевой пузырь, тканевой состав стенки. Особенности строения мужского и женского мочеиспускательных каналов.
191. Женская половая система. Половая дифференцировка в онтогенезе человека. Источники эмбрионального развития. Общий план строения и функции яичников. Корковое вещество, структурный состав в различные периоды овариально-менструального цикла.

192. Матка. Источники эмбрионального развития, функции. Оболочки стенки и их тканевой состав. Строение стенки матки в разных отделах. Эндометрий, функциональный и базальный слой, особенности кровоснабжения, строение в различные фазы овариально-менструального цикла. Нейрогуморальная регуляция маточного цикла.
193. Матка. Миометрий, тканевой состав. Особенности васкуляризации. Структурно-функциональные перестройки матки в овариально-менструальном цикле, при беременности, родах и послеродовом периоде, нейрогуморальная регуляция.
194. Яичники. Репродуктивная и эндокринная функции. Строение и развитие фолликулов. Овуляция и атрезия. Желтое тело, стадии развития, функции в течение овариального цикла и при беременности. Гормонпродуцирующие клетки яичников, локализация и их функциональные взаимосвязи в процессе синтеза стероидных половых гормонов. Регуляция генеративной и эндокринной функции яичников. Гипоталамо-гипофизарно-яичниковая система.
195. Маточные трубы, влагалище, канал шейки матки. Строение и функции.
196. Молочная железа. Источники эмбрионального развития. Общий план строения, функции. Постнатальные структурные изменения, их связь с овариально-менструальным циклом и беременностью. Функциональная морфология нелактующей и лактирующей железы. Нейроэндокринная регуляция функции.
197. Мужская половая система. Источники эмбрионального развития и функции Половая дифференцировка в онтогенезе человека. Семенник: строма и паренхима. Извитые семенные каналы. Гематотестикулярный барьер. Эндокринный аппарат. Регуляция генеративной и эндокринной функций семенника. Гипоталамо-гипофизарно-тестикулярная система.
198. Морфофункциональная характеристика клеток яичка. Возрастные особенности сперматогенеза.
199. Половые клетки. Морфофункциональная характеристика. Мейоз – характеристика, биологическая сущность. Отличие половых клеток от соматических.
200. Сперматогенез и овогенез. Их сравнительная характеристика. Гормональная регуляция спермато- и овогенеза.
201. Женские половые клетки. Общая морфофункциональная характеристика. Классификация. Строение яйцеклетки человека.
202. Предмет и задачи эмбриологии. Взаимоотношения филогенеза и онтогенеза. Основные стадии развития зародыша человека. Теория критических периодов развития зародыша.

3. Методические материалы, определяющие процедуры оценивания знаний, умений, навыков и (или) опыта профессиональной деятельности, характеризующих этапы формирования компетенций

3.1. Методика проведения тестирования

Целью этапа промежуточной аттестации по дисциплине (модулю), проводимой в форме тестирования, является оценка уровня усвоения обучающимися знаний, приобретения умений, навыков и сформированности компетенций в результате изучения учебной дисциплины (части дисциплины).

Локальные нормативные акты, регламентирующие проведение процедуры:

Проведение промежуточной аттестации обучающихся регламентируется Порядком проведения текущего контроля успеваемости и промежуточной аттестации обучающихся.

Субъекты, на которых направлена процедура:

Процедура оценивания должна охватывать всех обучающихся, осваивающих дисциплину (модуль). В случае, если обучающийся не прошел процедуру без уважительных причин, то он считается имеющим академическую задолженность.

Период проведения процедуры:

Процедура оценивания проводится по окончании изучения дисциплины (модуля) на последнем занятии. В случае проведения тестирования на компьютерах время и место проведения

тестирования преподаватели кафедры согласуют с информационно-вычислительным центром и доводят до сведения обучающихся.

Требования к помещениям и материально-техническим средствам для проведения процедуры:

Требования к аудитории для проведения процедуры и необходимость применения специализированных материально-технических средств определяются преподавателем.

Требования к кадровому обеспечению проведения процедуры:

Процедуру проводит преподаватель, ведущий дисциплину (модуль).

Требования к банку оценочных средств:

До начала проведения процедуры преподавателем подготавливается необходимый банк тестовых заданий. Преподаватели кафедры разрабатывают задания для тестового этапа зачёта, утверждают их на заседании кафедры и передают в информационно-вычислительный центр в электронном виде вместе с копией рецензии. Минимальное количество тестов, составляющих фонд тестовых заданий, рассчитывают по формуле: трудоемкость дисциплины в з.е. умножить на 50.

Тесты включают в себя задания 3-х уровней:

- ТЗ 1 уровня (выбрать все правильные ответы)
- ТЗ 2 уровня (соответствие, последовательность)
- ТЗ 3 уровня (ситуационная задача)

Соотношение заданий разных уровней и присуждаемые баллы

	Вид промежуточной аттестации
	экзамен
Количество ТЗ 1 уровня (выбрать все правильные ответы)	30
Кол-во баллов за правильный ответ	1
Всего баллов	30
Количество ТЗ 2 уровня (соответствие, последовательность)	15
Кол-во баллов за правильный ответ	2
Всего баллов	30
Количество ТЗ 3 уровня (ситуационная задача)	5
Кол-во баллов за правильный ответ	8
Всего баллов	40
Всего тестовых заданий	50
Итого баллов	100
Мин. количество баллов для аттестации	70

Описание проведения процедуры:

Тестирование является обязательным этапом экзамена независимо от результатов текущего контроля успеваемости. Тестирование может проводиться на компьютере или на бумажном носителе.

Тестирование на бумажном носителе:

Каждому обучающемуся, принимающему участие в процедуре, преподавателем выдается бланк индивидуального задания. После получения бланка индивидуального задания обучающийся должен выбрать правильные ответы на тестовые задания в установленное преподавателем время.

Обучающемуся предлагается выполнить 50 тестовых заданий разного уровня сложности на экзамене. Время, отводимое на тестирование, составляет не более полутора академических часов на экзамене.

Тестирование на компьютерах:

Для проведения тестирования используется программа INDIGO. Обучающемуся предлагается выполнить 50 тестовых заданий разного уровня сложности на экзамене. Время, отводимое на тестирование, составляет не более полутора академических часов на экзамене.

Результаты процедуры:

Результаты тестирования на компьютере или бумажном носителе имеют качественную оценку «зачтено» – «не зачтено». Оценки «зачтено» по результатам тестирования являются основанием для допуска обучающихся к собеседованию. При получении оценки «не зачтено» за тестирование обучающийся к собеседованию не допускается и по результатам промежуточной аттестации по дисциплине (модулю) выставляется оценка «не зачтено».

Результаты проведения процедуры в обязательном порядке проставляются преподавателем в экзаменационные ведомости в соответствующую графу.

3.2. Методика проведения приема практических навыков

Цель этапа промежуточной аттестации по дисциплине (модулю), проводимой в форме приема практических навыков является оценка уровня приобретения обучающимся умений, навыков и сформированности компетенций в результате изучения учебной дисциплины (части дисциплины).

Локальные нормативные акты, регламентирующие проведение процедуры:

Проведение промежуточной аттестации обучающихся регламентируется Порядком проведения текущего контроля успеваемости и промежуточной аттестации обучающихся.

Субъекты, на которые направлена процедура:

Процедура оценивания должна охватывать всех обучающихся, осваивающих дисциплину (модуль). В случае, если обучающийся не проходил процедуру без уважительных причин, то он считается имеющим академическую задолженность.

Период проведения процедуры:

Процедура оценивания проводится по окончании изучения дисциплины (модуля) на последнем занятии по дисциплине (модулю), или в день проведения собеседования, или может быть совмещена с экзаменационным собеседованием по усмотрению кафедры.

Требования к помещениям и материально-техническим средствам для проведения процедуры:

Требования к аудитории для проведения процедуры и необходимость применения специализированных материально-технических средств определяются преподавателем.

Требования к кадровому обеспечению проведения процедуры:

Процедуру проводит преподаватель, ведущий дисциплину (модуль).

Требования к банку оценочных средств:

До начала проведения процедуры преподавателем подготавливается необходимый банк оценочных материалов для оценки умений и навыков. Банк оценочных материалов включает перечень практических навыков, которые должен освоить обучающийся для будущей профессиональной деятельности.

Описание проведения процедуры:

Для прохождения этапа проверки уровня освоения практических навыков обучающийся должен овладеть всеми практическими умениями и навыками, предусмотренными программой дисциплины (модуля). Оценка уровня освоения практических умений и навыков осуществляется на основании положительных результатов текущего контроля, при условии обязательного посещения всех занятий семинарского типа.

Каждому обучающемуся, принимающему участие в процедуре, преподавателем выдается бланк индивидуального задания. После получения бланка индивидуального задания и подготовки ответов обучающийся должен в меру имеющихся знаний, умений, навыков, сформированности компетенции дать устные развернутые ответы на поставленные в задании вопросы и задания в установленное преподавателем время. Продолжительность проведения процедуры определяется преподавателем самостоятельно, исходя из сложности индивидуальных заданий, количества вопросов, объема оцениваемого учебного материала, общей трудоемкости изучаемой дисциплины (модуля) и других факторов.

А. Требования по диагностике гистологических препаратов:

1. Название препарата на русском и латинском языках, окраска, ее особенности;
2. Источник эмбрионального развития;

3. Локализация в организме;
 4. Морфофункциональная характеристика;
 5. Регенерация и возрастные изменения.
- Б. Требования по диагностике электроннограмм:
1. Название препарата на русском и латинском языках;
 2. Источник эмбрионального развития;
 3. Локализация в организме;
 4. Морфофункциональная характеристика;
 5. Регенерация и возрастные изменения.
- В. Требования по диагностике эмбриональных схем:
1. Название схемы;
 2. Описать строение или ход процесса;
- Г. Требования при ответе на ситуационные задачи:
1. полный и точный ответ на все вопросы задачи;
 2. представить комплексную оценку предложенной ситуации;
 3. сделать выводы, привести дополнительные аргументы;
 4. продемонстрировать знания теоретического материала с учетом междисциплинарных связей;
 5. предложить альтернативные варианты решения проблемы.

Результаты процедуры:

Результаты проверки уровня освоения практических умений и навыков имеют качественную оценку «зачтено» – «не зачтено». Оценки «зачтено» по результатам проверки уровня освоения практических умений и навыков являются основанием для допуска обучающихся к собеседованию. При получении оценки «не зачтено» за освоение практических умений и навыков обучающийся к собеседованию не допускается и по результатам промежуточной аттестации по дисциплине (модулю) выставляется оценка «не зачтено» или «неудовлетворительно».

Результаты проведения процедуры в обязательном порядке проставляются преподавателем в экзаменационные ведомости в соответствующую графу.

3.3. Методика проведения устного собеседования

Целью процедуры промежуточной аттестации по дисциплине (модулю), проводимой в форме устного собеседования, является оценка уровня усвоения обучающимися знаний, приобретения умений, навыков и сформированности компетенций в результате изучения учебной дисциплины (части дисциплины).

Локальные нормативные акты, регламентирующие проведение процедуры:

Проведение промежуточной аттестации обучающихся регламентируется Порядком проведения текущего контроля успеваемости и промежуточной аттестации обучающихся.

Субъекты, на которые направлена процедура:

Процедура оценивания должна охватывать всех обучающихся, осваивающих дисциплину (модуль). В случае, если обучающийся не прошел процедуру без уважительных причин, то он считается имеющим академическую задолженность.

Период проведения процедуры:

Процедура оценивания проводится по окончании изучения дисциплины (модуля) в соответствии в соответствии с приказом о проведении промежуточной аттестации в форме экзамена. Деканатом факультета, отделом подготовки кадров высшей квалификации может быть составлен индивидуальный график прохождения промежуточной аттестации для обучающегося при наличии определенных обстоятельств.

Требования к помещениям и материально-техническим средствам для проведения процедуры:

Требования к аудитории для проведения процедуры и необходимость применения специализированных материально-технических средств определяются преподавателем.

Требования к кадровому обеспечению проведения процедуры:

Процедуру проводит преподаватель, ведущий дисциплину (модуль), как правило, проводящий занятия лекционного типа.

Требования к банку оценочных средств:

До начала проведения процедуры преподавателем подготавливается необходимый банк оценочных материалов для оценки знаний, умений, навыков. Банк оценочных материалов включает вопросы, как правило, открытого типа, перечень тем, выносимых на опрос, типовые задания. Из банка оценочных материалов формируются печатные бланки индивидуальных заданий (билеты). Количество вопросов, их вид (открытые или закрытые) в бланке индивидуального задания определяется преподавателем самостоятельно.

Описание проведения процедуры:

Каждому обучающемуся, принимающему участие в процедуре, преподавателем выдается бланк индивидуального задания. После получения бланка индивидуального задания и подготовки ответов обучающийся должен в меру имеющихся знаний, умений, навыков, сформированности компетенции дать устные развернутые ответы на поставленные в задании вопросы и задания в установленное преподавателем время. Продолжительность проведения процедуры определяется преподавателем самостоятельно, исходя из сложности индивидуальных заданий, количества вопросов, объема оцениваемого учебного материала, общей трудоемкости изучаемой дисциплины (модуля) и других факторов.

Собеседование может проводиться по вопросам билета. Результат собеседования при проведении промежуточной аттестации в форме экзамена определяется оценками «отлично», «хорошо», «удовлетворительно», «неудовлетворительно», при промежуточной аттестации в форме зачёта – оценками «зачтено», «не зачтено».

Результаты процедуры:

Результаты проведения процедуры в обязательном порядке проставляются преподавателем в зачетные книжки обучающихся и экзаменационные ведомости и представляются в деканат факультета.

По результатам проведения процедуры оценивания преподавателем делается вывод о результатах промежуточной аттестации по дисциплине.

3.4. Методика проведения коллоквиума

Цель этапа текущей аттестации по дисциплине (модулю), проводимой в форме приема практических и теоретических навыков является оценка уровня приобретения обучающимся умений, навыков и сформированности компетенций в результате изучения учебной дисциплины (части дисциплины).

Локальные нормативные акты, регламентирующие проведение процедуры:

Проведение текущей аттестации обучающихся регламентируется Порядком проведения текущего контроля успеваемости и промежуточной аттестации обучающихся.

Субъекты, на которые направлена процедура:

Процедура оценивания должна охватывать всех обучающихся, осваивающих дисциплину (модуль). В случае, если обучающийся не проходил процедуру без уважительных причин, то он считается имеющим академическую задолженность.

Период проведения процедуры:

Процедура оценивания проводится по окончании изучения текущего изучаемого раздела дисциплины (модуля).

Требования к помещениям и материально-техническим средствам для проведения процедуры:

Требования к аудитории для проведения процедуры и необходимость применения специализированных материально-технических средств определяются преподавателем.

Требования к кадровому обеспечению проведения процедуры:

Процедуру проводит преподаватель, ведущий дисциплину (модуль).

Требования к банку оценочных средств:

До начала проведения процедуры преподавателем подготавливается необходимый банк оценочных материалов для оценки умений и навыков. Банк оценочных материалов включает пере-

чень практических и теоретических навыков, которые должен освоить обучающийся для будущей профессиональной деятельности.

Описание проведения процедуры:

Оценка уровня освоения практических и теоретических умений и навыков может осуществляться на основании положительных результатов текущего контроля при условии обязательного посещения всех занятий, предусмотренных программой дисциплины (модуля).

Для прохождения этапа проверки уровня освоения практических и теоретических навыков обучающийся должен овладеть всеми практическими и теоретическими умениями и навыками, предусмотренными программой дисциплины (модуля) по текущему изучаемому разделу.

Обучающийся письменно или устно отвечает на предложенные теоретические вопросы и (или гистологические препараты), тестовые задания.

Результаты процедуры:

Результаты проверки уровня освоения практических умений и навыков имеют качественную 4-х балльную оценку.

Результаты проведения процедуры в обязательном порядке проставляются преподавателем в ведомость *по учету посещаемости* в соответствующую графу.